

LANE
MEDICAL
LIBRARY
SEAL OF THE LELAND STANFORD JUNIOR UNIVERSITY
1885
LEVI COOPER LANE FUND

LEHRBUCH

DER

ALLGEMEINEN UND SPECIELLEN
PATHOLOGISCHEN ANATOMIE

FÜR ÄRZTE UND STUDIRENDE

VON

DR. ERNST ZIEGLER,

PROFESSOR DER PATHOLOGISCHEN ANATOMIE UND DER ALLGEMEINEN PATHOLOGIE
AN DER UNIVERSITÄT FREIBURG IN BADEN.

ZWEI BÄNDE.

SIEBENTE VERBESSERTE UND THEILWEISE NEU BEARBEITETE AUFLAGE.

ZWEITER BAND.

SPECIELLE PATHOLOGISCHE ANATOMIE.

JENA,

VERLAG VON GUSTAV FISCHER

1892.

LEHRBUCH

DER

SPECIELLEN

PATHOLOGISCHEN ANATOMIE

VON

Dr. ERNST ZIEGLER,

PROFESSOR DER PATHOLOGISCHEN ANATOMIE UND DER ALLGEMEINEN PATHOLOGIE
AN DER UNIVERSITÄT FREIBURG IN BADEN.

SIEBENTE VERBESSERTE AUFLAGE.

MIT 461 THEILS SCHWARZEN, THEILS FARBIGEN ABBILDUNGEN.

JENA,
VERLAG VON GUSTAV FISCHER
1892.

Inhaltsverzeichniss.

Inhaltsverzeichniss.

Siebenter Abschnitt. Pathologische Anatomie des peripherischen Nervensystemes.

Achter Abschnitt. Pathologische Anatomie der äusseren Haut.

Neunter Abschnitt. Pathologische Anatomie des Tractus intestinalis und des Peritoneums.

Zehnter Abschnitt. Pathologische Anatomie der Leber, der Gallengänge, der Gallenblase und des Pankreas.

Elfter Abschnitt. Pathologische Anatomie des Respirationsapparates.

Zwölfter Abschnitt. Pathologische Anatomie des Harnapparates.

Dreizehnter Abschnitt. Pathologische Anatomie des männlichen und des weiblichen Geschlechtsapparates.

Vierzehnter Abschnitt. Pathologische Anatomie des Auges.

Fünfzehnter Abschnitt. Pathologische Anatomie des Gehörorganes.

Specielle pathologische Anatomie.

ERSTER ABCHNITT.

Pathologische Anatomie des Blutes und der Lymphe.

I. Pathologische Anatomie des Blutes.

§ 1. Das Blut ist eine Flüssigkeit, deren Menge und deren chemische Zusammensetzung normaler Weise nur mässigen Schwankungen unterworfen ist. Es wird dies dadurch erreicht, dass Stoffaufnahme und Stoffabgabe sich das Gleichgewicht halten, und allfällig im Uebermaass aufgenommene oder abnorme Bestandtheile des Blutes sehr bald wieder ausgeschieden werden. Unter pathologischen Bedingungen kann dieses Verhältniss sich ändern, so dass sowohl die Menge des Blutes, als auch die chemische Zusammensetzung desselben kürzere oder längere Zeit von der Norm abweichen.

Eine Vermehrung des Blutes, eine **Plethora vera**, kann zunächst dadurch zu Stande kommen, dass man bei Amputation grösserer Gliedmaassen das in denselben enthaltene Blut vor der Absetzung des Gliedes in den Körper zurückdrängt und danach durch geeignete Vorkehrungen ohne Blutung operirt. Experimentaluntersuchungen, die man an Thieren angestellt hat (Worm-Müller, Lesser), indem man ihnen gleichartiges Blut in grösseren Mengen in das Gefässsystem injicirte, haben indessen ergeben, dass von dem überschüssigen Blut das Wasser in kürzester Zeit, die Blutkörperchen in wenigen Tagen aus dem Gefässsystem entfernt werden, und es ist anzunehmen, dass auch beim Menschen durch den genannten Eingriff eine dauernde Plethora nicht erreicht werden kann. Es ist dagegen nicht zu bezweifeln, dass üppige Lebensweise bei geeigneter Beanlagung einen Zustand abnormer Blutfülle herbeiführen kann, und es spricht für diese Annahme (v. Recklinghausen, Bollinger) nicht nur die Beobachtung, dass es Individuen mit besonders kräftig arbeitendem Herzen und vollem, grossem, bisweilen gespanntem Puls, mit Neigung zu activen Congestionen gibt, sondern mehr noch der Umstand, dass an Leichen solcher Individuen die arteriellen und venösen Gefässe auffallend weit, letztere zugleich stark mit Blut gefüllt und die Organe blutreich sind, und dass Hypertrophie des ganzen Herzens ohne Klappen- oder Arterien- oder Nierenkrankheit vorhanden ist; eine Erscheinung,

die dahin zu erklären ist, dass das Herz, um die vergrösserte Blutmenge in normaler Circulation zu erhalten, seine Thätigkeit steigerte.

Eine Verringerung der Blutmenge, eine **Oligämie** oder **Anämie**, wird zunächst durch jeden in irgend einer Weise eingetretenen abnormen Blutverlust herbeigeführt. Ueberschreitet derselbe ein gewisses Maass nicht, und ist die Blutbildung nicht gehindert, so wird der Verlust bald wieder ersetzt, der Zustand ist ein vorübergehender. Geht der Blutverlust dagegen über ein gewisses Maass hinaus, oder wiederholt er sich mehrmals, oder dauert er längere Zeit an, so wird auch die Anämie eine dauernde. Am Lebenden macht sich ein solcher Zustand durch die Blässe der Haut und der Schleimhäute bemerkbar, an der Leiche erkennt man ihn an dem geringen Blutgehalt der verschiedenen Organe.

Bei der Regeneration des Blutes nach einem stattgehabten Verlust tritt der Wiederersatz der Flüssigkeit [illegible] der rothen Blutkörperchen. Das Blut ist daher zu einer gewissen Zeit im Verhältniss zur Menge der Flüssigkeit [illegible]. Ein solcher Zustand wird als **Oligocythämie** [illegible]

[illegible]

[illegible] hydrämische [illegible] [illegible]

[illegible] **Hydrämie** [illegible]

[illegible]

[illegible] **Eindickung** [illegible]

[illegible]

[illegible]

Eindickung am häufigsten durch acute profuse Darmentleerung, z. B. bei der Cholera, ferner bei starken Wasserverlusten durch die Haut.

Bei manchen Krankheiten ändert sich auch der Gehalt des Blutes an Fibrin bildenden Substanzen. Bei allen Entzündungskrankheiten, namentlich aber bei croupöser Pneumonie, bei Rheumatismus, Erysipelas ist er erhöht, so dass bei Eintritt von Gerinnungen eine vermehrte Menge von Fibrin gebildet wird.

Man bezeichnet dies als **Hyperinose** und setzt ihr die **Hypinose**, d. h. einen Zustand entgegen, bei welchem die Fibrinmenge des Blutes verringert ist. Ob bei letzterer die Fibringeneratoren in zu geringer Menge vorhanden sind, oder ob die Gerinnung aus anderen Ursachen verhindert wird, ist noch fraglich. Man beobachtet ein Ausbleiben der Gerinnung des Blutes namentlich bei Erstickungstod, bei Schwefel- und Kohlenwasserstoffvergiftungen, bei Kloakengas-, Alkohol- und Blausäurevergiftungen sowie bei verschiedenen Infectionskrankheiten.

Der Hämoglobingehalt des Blutes ist je nach dem Lebensalter nicht unerheblichen Schwankungen unterworfen. Am reichlichsten ist derselbe z. Z. der Geburt. Er sinkt in den ersten Lebensjahren auf die Hälfte, um vom 5. Jahre ab bis zum 45. auf etwa $^2/_3$ des ursprünglichen Gehaltes anzusteigen. Von da an nimmt er wieder ab. Bei Männern ist der Hämoglobingehalt etwas höher als bei Frauen. In der Schwangerschaft nimmt der Hämoglobingehalt ab.

Nach Untersuchungen von Bollinger und Heissler schwankt bei Thieren der Blutgehalt erheblich, bei Schweinen von 2,25—8,70, beim Rind von 6,03—10,0, beim Hund von 4,4—12,4, beim Pferd von 5,9—13,5, beim Schaf von 6,56—10,43 Procent des Körpergewichtes. Fette Schweine sind besonders arm an Blut. Der Blutgehalt des Menschen beträgt nach Ranke durchschnittlich 7,8 Procent des Körpergewichtes.

Literatur über den Hämoglobingehalt des Blutes unter normalen und pathologischen Bildungen.

Bierfreund, *Ueber den Hämoglobingehalt bei chirurgischen Erkrankungen*, *Langenbeck's Arch.* 41. *Bd.* 1891.
Hoppe-Seyler, *Physiol. Chemie*, *Berlin* 1877—81.
Krüger, *Ueber d. Verhalten d. fötalen Blutes im Momente d. Geburt*, *Virch. Arch.* 106. *Bd.* 1886.
Leichtenstern, *Untersuchungen über den Hämoglobingehalt des Blutes*, *Leipzig* 1878.
v. Limbeck, *Grundriss einer klinischen Pathologie des Blutes*, *Jena* 1892.
Reinert, *Die Zählung der Blutkörperchen und ihre Bedeutung für Diagnose und Therapie*, *Leipzig* 1891.
Sadler, *Zahl der corpusc. Elemente u. Hämoglobingehalt d. Blutes*, *Fortschr. d. Med*, *Supplh.* 1892.
Schiff, H., *Ueber das quantitative Verhältniss der rothen Blutkörperchen beim neugeborenen Kinde und Säuglinge unter normalen und pathologischen Verhältnissen. Zeitschr. f. Heilk. XI* 1890.
Stierlin, *Blutkörperchenzählungen und Hämoglobinbestimmungen bei Kindern*, *Deutsch. Arch. f. klin. Med.* 45. *Bd.*, 1889.
Weitere diesbezügliche Literatur enthält § 2.

Literatur über Plethora vera und hydraemica.

Bollinger, *Münchner med. Wochenschr.* 1886.
Cohnheim, *Vorlesungen über allgemeine Pathologie I* 1882.
Grossglick, *Contrib. à l'ét. de la pléthore hydrémique*, *Arch. de phys. II* 1890.
Heissler, *Zur Lehre von der Plethora*, *Arbeiten aus dem pathol. Institute zu München*, *Stuttgart* 1886.
Lesser, *Bericht d. sächs. Gesellsch.* 1874.
Panum, *Virch. Arch.* 27. *und* 29. *Bd.*
v. Recklinghausen, *Handb. der allgemeinen Pathologie des Kreislaufs und der Ernährung*, *Stuttgart* 1883.
Vogel, *Handb. d. spec. Pathol. v. Virchow I* 1854.
Worm-Müller, *Bericht d. sächs. Gesellsch.* 1873, *und Transfusion und Plethora*, 1875.

§ 2. Die **geformten Bestandtheile des Blutes**, rothe und farblose Blutkörperchen, sind keine beständigen Gebilde, sondern es gehen fortwährend rothe Blutkörperchen zu Grunde und werden durch neue ersetzt, und auch die farblosen Blutkörperchen werden durch Austritt aus der Blutbahn vermindert, so dass sich ihre Zahl nur dadurch auf einer gewissen Höhe erhalten kann, dass durch neue Zufuhr von Zellen der Verlust gedeckt wird (vergl. § 72 des allgemeinen Theils, wo auch die zugehörige Literatur angegeben ist).

Durch verschiedene schädliche Einflüsse, welche das Blut treffen, kann der **Zerfall der rothen Blutkörperchen** in acuter Weise sehr erheblich gesteigert werden, und es können dadurch pathologische Zustände gesetzt werden, welche man in Rücksicht auf die rasche Abnahme der Zahl der rothen Blutkörperchen als **acute Oligocythämieen** bezeichnen kann. Werden die rothen Blutkörperchen dabei aufgelöst und geht das Hämoglobin in das Blutplasma über, so kommt es zu Hämoglobinämie, wobei das Plasma eine röthliche Färbung erhält und in höheren Graden sogar ein lackfarbiges Aussehen erhalten kann (vergl. § 55 des allg. Theils). Bilden sich aus dem Blutfarbstoff der zu Grunde gehenden Blutkörperchen schollige oder körnige pigmentirte Körper, so enthält das Blutplasma eine Zeit lang diese Substanzen als pathologische Beimischung (Melanämie), doch werden dieselben gewöhnlich sehr bald, theils frei, theils in Leukocyten eingeschlossen aus der Blutbahn entfernt, oder wenigstens in Capillaren zurückgehalten (vergl. § 10 und § 55 des allgem. Theils).

Kommen hohe Temperaturen, z. B. bei Verbrennung der Hautdecken, zur Einwirkung auf das Blut, so findet stets ein mehr oder minder reichlicher Untergang von rothen Blutkörperchen statt. Zahlreiche zerbröckeln sofort in kleine Partikel und lösen sich schliesslich auf (PONFICK, WERTHEIM, KLEBS, SILBERMANN). Andere, die nicht sofort dem Zerfall entgegengehen, werden wenigstens durch die Erhitzung functionsunfähig gemacht (LESSER) und gehen später ebenfalls zu Grunde. Die functionsunfähig gewordenen und deren Zerfallproducte kreisen eine gewisse Zeit im Blute und werden dann aus demselben entfernt.

Aehnlich wie hohe Temperaturen können auch chemisch wirksame Substanzen, wie z. B. Nitrobenzol (FILEHNE), chlorsaures Kali (MARCHAND), Arsenwasserstoff, Pyrogallussäure (NEISSER), Schwefelsäure (LEYDEN und MUNK), Amylnitrit (HOPPE-SEYLER), Toluylendiamin (AFFANASIEW), Veratrin (EHRLICH), Sublimat (EHRLICH), Glycerin (LUCHSINGER), Morcheln (PONFICK, BOSTRÖM) durch Aufhebung der Lebensfunction der rothen Blutkörperchen wirken. Bei fieberhaften Krankheiten stellt sich mit dem Eintritt des Fiebers eine gewisse Abnahme der Zahl der rothen Blutkörperchen ein (SCHIFF).

Wird in ein Blutgefäss eines Thieres oder des Menschen fremdartiges Blut eingespritzt, so gehen die injicirten rothen Blutkörperchen durch Auflösung zu Grunde. Bei der von LICHTHEIM zuerst in ihrer Bedeutung richtig erkannten periodischen Hämoglobinurie kommt es in Folge von Erkältung der äusseren Hautdecken ebenfalls zu Zerfall und Auflösung zahlreicher rother Blutkörperchen. Entwickeln sich bei Malariainfectionen Malariaplasmodien innerhalb der rothen Blutkörperchen, so werden dieselben zerstört, und es tritt im Innern der Plasmodien ein körnchen- oder auch stäbchenförmiges, braunes oder schwarzes Pigment auf, das bei der Sporulation der Plasmodien frei wird, so dass nunmehr das Blut Pigmentkörner enthält und ein eigenartiger, als

Melanämie bezeichneter Verunreinigungszustand des Blutes zu Stande kommt (vergl. § 204 des allgem. Theils).

Findet längere Zeit hindurch ein abnorm gesteigerter Zerfall von rothen Blutkörperchen statt, oder ist die Regeneration der rothen Blutkörperchen eine mangelhafte, so entstehen daraus **chronische, mit Oligocythämie verbundene Anämieen**, bei denen die Zahl der Blutkörperchen unter Umständen auf $^1/_4$ bis $^1/_8$ bis $^1/_{10}$ der normalen Menge zurückgehen kann. In manchen Fällen hängt diese Verarmung des Blutes an rothen Blutkörperchen und damit auch an Hämoglobin nachweislich mit mangelhafter Nahrungszufuhr oder mit krankhaften Organerkrankungen, welche eine mangelhafte Nahrungsaufnahme bedingen, z. B. mit Erkrankungen des Darmtractus, zusammen. In anderen Fällen sind sie auf anhaltende resp. sich häufig wiederholende Blutverluste oder auf einen gesteigerten Zerfall von Blutkörperchen zurückzuführen oder hängen mit Erkrankungen der Milz, der Lymphdrüsen und des Knochenmarks oder auch anderer Organen, denen zufolge die morphotischen Bestandtheile des Blutes theils in abnormer Weise zu Grunde gehen, theils auch nur mangelhaft wieder ersetzt werden, zusammen. In vielen Fällen ist indessen die Ursache der Blutabnahme nicht zu erkennen, so dass das Leiden als **essentielle Anämie** bezeichnet wird, und es kommen nicht nur leichte, sondern auch schwere, als **progressive perniciöse Anämieen** bezeichnete Fälle vor, bei denen die Zahl der rothen Blutkörperchen in dem Maasse abnimmt, dass schliesslich der Tod eintritt. Es ist möglich, dass es sich auch bei diesen Anämieen um eine toxische Hämatolyse (Hunter) handelt.

Sowohl bei symptomatischen als bei essentiellen Anämieen findet man im Blute nicht selten abnorm beschaffene, zunächst abnorm blasse oder abnorm dunkle, sodann aber auch abnorm gestaltete Blutkörperchen. Sind dieselben z. Th. abnorm klein, nur etwa von 4—6 μ statt 6—8 μ Durchmesser (Fig. 1 *b*), so bezeichnet man sie als **Mikrocyten**, sind sie abnorm gross, von 8—13 μ Durchmesser, so bezeichnet man sie als **Makrocyten**. Zeigen dieselben abnorme Formen, sind sie theils birn- oder keulen- oder walzen- oder sichelförmig oder zeigen sie Fortsätze und Stacheln, so spricht man von **Poikilocytosis** (Fig. 1 *c*). Es ist wohl nicht zu bezweifeln, dass die meisten dieser abnorm gestalteten Blutkörperchen als Degenerationsbildungen anzusehen sind. Nach Graeber sollen dieselben sich erst nach dem Austritt des Blutes aus den Gefässen bei den mit dem Blute vorgenommenen Manipulationen bilden, und es soll ihre Entstehung auf Wasserverlust und mechanische Läsionen zurückzuführen sein. Ist das Blut relativ wasserarm und eiweissreich, so sollen dabei namentlich Mikrocyten, ist es wasserreich und eiweissarm, namentlich Poikilocyten entstehen, indem der vermehrte Wassergehalt eine erhöhte Neigung zur Poikilocytenbildung bedingt. Kernhaltige rothe Blutkörperchen, welche bei schweren Anämieen ebenfalls nicht selten vorkommen (Cohnheim, Litten, Hayem), sind wahrscheinlich als in der Entwickelung stehen gebliebene Bildungen zu deuten.

Fig. 1. Poikilocythämie. *a* Normales, *b* verkleinertes rothes Blutkörperchen. *c* Verschiedene Zerfallsformen der rothen Blutkörperchen. Vergr. 500.

Literatur über die Blutveränderungen bei Hautverbrennungen, Vergiftungen, periodischer Hämoglobinurie, Transfusion fremdartigen Blutes und bei Malaria.

Affanasiew, *Vergiftung mit Toluylendiamin, Zeitschr. f. klin. Med. VI.*
Arnstein, *Melanämie bei Malaria, Virch. Arch.* 61. u. 71. *Bd.*
Birch-Hirschfeld, *Epidemische Hämoglobinurie bei Neugeborenen, Dtsch. med. Wochenschr.* 1879.
Bizzozero e **Sanguirico**, *Transfusion, Arch. ital. de biol. VII* 1886.
Bollinger, *Hämoglobinurie der Pferde, Dtsch. Zeitschr. f. Thiermed. III. Bd.*
Boström, *Intoxication durch d. essb. Morchel, Leipzig* 1882.
Catiano, *Hautverbrennung, Virch. Arch.* 81. *Bd.*
Colin, *Traité des fièvres intermittentes, Paris* 1870.
Daremberg, *De l'action destructive du sérum du sang, Arch. de méd. III* 1891.
Ehrlich, *Veratrin- und Sublimatvergiftung, Zur Physiol. u. Pathol. der Blutscheiben, Charité-Annalen X* 1885.
Fröhner, *Hämoglobinurie der Pferde, Arch. f. wiss. und prakt. Thierheilk. X* 1884.
Golgi, *Malaria, Fortschr. d. Med. IV* 1886 u. *VII* 1889.
Grigorescu, *L'impaludisme des bêtes bovines et l'hémoglobinurie, Revue de méd. VII* 1887.
Hayem, *Leç. sur les modific. du sang sous l'influence des agents médicam. et des prat. thér. Emissions sanguines et transfusions, Paris* 1882.
Huber, *Die Giftwirkung des Dinitrobenzols, Virch. Arch.* 126. *Bd.* 1891.
Kelsch, *Melanämie, Arch. de phys.* 1875.
Landois, *Die Transfusion des Blutes*, 1875.
Laveran, *Traité des fièvres palustres, Paris* 1884.
Lebedeff, *Morchelvergiftung, Virch. Arch.* 91. *Bd.*
Lesser, *Hautverbrennung, Virch. Arch.* 79. *Bd.*
Lichtheim, *Periodische Hämoglobinurie, Samml. klin. Vorträge v. Volkmann Nr.* 134, *und Correspbl. f. Schweizer Aerzte* 1883.
Marchand, *Giftige Wirkung chlorsaurer Salze, Arch. f. exper. Pathol. XXII* 1886 *u. XXIII* 1887, *und Virch. Arch.* 77. *Bd.*
Marchiafava u. **Celli**, *Malaria, Fortschr. d. Med. I u. III, und Arch. per le Sc. Med.* 1885, 1886 *u.* 1888.
v. Mehring, *Das chlorsaure Kali, Berlin* 1885.
Mosler, *Melanämie bei Malaria, Handb. der spec. Pathol. von v. Ziemssen, VIII Bd.*
Neumann, *Das melanämische Pigment, Virch. Arch.* 116. *Bd.* 1889.
Ponfick, *Transfusion, Virch. Arch.* 62. *Bd.*; *Morchelnvergiftung, Virch. Arch.* 88. *Bd.*; *Hautverbrennung, Tagebl. der Naturforscherversammlung in München* 1887, *und Berl. klin. Wochenschr.* 1877, *Nr.* 46.
Silbermann, *Ueber Hämoglobinämie, Zeitschr. f. klin. Med. XI* 1886; *Ueber die Krankheitserscheinungen u. Ursachen des Todes nach schweren Hautverbrennungen, Virch. Arch.* 119. *Bd.* 1890.
Schuhmacher, *Hämoglobinurie bei Syphilis, III. Congress f. innere Med. Wiesbaden* 1884.
Stockvis, *Vergiftung mit chlorsauren Kali, Arch. f. exper. Path. X* 1879 *u. XXI* 1886.
Welti, *Hautverbrennung, Beitr. z. path. Anat. v. Ziegler IV* 1888.
Wertheim, *Hautverbrennung, Oesterr. med. Jahrb.* 1886.
Winkler, *Hämoglobinurie der Pferde, Zeitschr. f. Thiermed. XII.*

Literatur über die Blutveränderungen bei Anämie.

Biermer, *Corresp.-Bl. f. Schweizer Aerzte II* 1872.
Bizzozero, *Centralbl. f. d. med. Wissensch. Nr.* 8, 1881.
Botkin, *Anémie pernicieuse, Arch. slaves I* 1886.
Eichhorst, *Die progress. pernic. Anämie, Leipzig* 1878.
Ehrlich, *Farbenanalytische Untersuchungen zur Histologie und Klinik des Blutes, Ges. Mittheilungen I Berlin* 1891.
d'Espine et **Picot**, *Contrib. à l'étude de l'anémie pernicieuse chez les enfants, Revue de méd. X* 1890.
Graeber, *Zur klinischen Diagnostik der Blutkrankheiten, Leipzig* 1888.
Gram, *Die Grösse der rothen Blutkörperchen im Normalzust. u. b. versch. Krankh., Fortschritte der Med. II* 1884.
Halla, *Hämoglobingehalt des Blutes und die quantitativen Verhältnisse der rothen und farblosen Blutkörperchen bei acuten fieberhaften Krankheiten, Zeitschr. f. Heilk. IV* 1883.
Hayem, *Gaz. méd. de Paris* 1876 *und* 1877, *Arch. de phys. III* 1883, *und Du sang et de ses altérations organiques, Paris* 1889.
v. Hösslin, *Hämatin- und Eiweissausscheidungen bei Chlorose, Münch. med. Wochenschr.* 1890.
Hunter, W., *A case of pernicious anaemia, Lancet* 1890.
Immermann, *Dtsch. Arch. f. klin. Med. XIII, u. v. Ziemssen's Handb. d. spec. Pathol. XIII.*
Laache, *Die Anämie, Christiania* 1883, *und Deutsch. med. Wochenschr.* 1884 *Nr.* 43.

v. **Limbeck**, *Grundriss einer klin. Pathologie des Blutes, Jena* 1892.
Maissurianz. *Exper. Stud. über die Veränd. d. Blutkörper im Fieber, Dorpat* 1882.
Manassein, *Ueb. d. Dimensionen d. r. Blutkörperchen, Berlin* 1872.
Mackenzie, *On anaemia, British Med. Journ.* 1891.
Maurel, *Traité de l'anémie par insuffisance de l'hématose, Paris* 1891.
Müller, **Fr.**, *Ueber perniciöse Anämieen, Charité-Ann. XIV* 1889.
Müller, *Die progress. pernic. Anämie, In.-Diss. Zürich* 1877.
v. **Noorden**, *Unters. über schwere Anämieen, Charité-Ann. XVI* 1891.
Ponfick, *Berl. klin. Wochenschr.* 1873.
Quincke, *Virch. Arch.* 54. *Bd., Samml. klin. Vorträge Nr.* 100, *und Dtsch. Arch. f. klin. Med. XXVII.*
Quinquand, *Parallèles entre les lésions hématiques de maladies diverses, Arch. gén. de méd.* 1879.
Rindfleisch, *Ueber das Fehlen der Blutkörperchenbildung bei der perniciösen Anämie, Virch. Arch.* 121. *Bd.*
Sadler, *Untersuch. über die Zahl der corpuscul. Elemente und den Hämoglobingehalt des Blutes, Fortschr. d. Med. X*, 1892, *Supplementheft.*
Tumas, *Ueber die Schwankungen der Blutkörperchenzahl und des Hämoglobingehaltes des Blutes im Verlauf einiger Infectionskrankheiten, Dtsch. Arch. f. klin. Med.* 41. *Bd.*
Vanlair *et* **Masius**, *De la microcythémie, Bruxelles* 1877.
Vogel, *Handb. der spec. Pathologie von Virchow, Erlangen* 1854.
Waldstein, *Progressive Anämie mit darauffolgender Leukämie, Virch. Arch.* 91. *Bd.*
Zenker, *Dtsch. Arch. f. klin. Medicin XIII.*
Weitere diesbezügliche Literatur enthält § 1.

Literatur über Ablagerung von Zerfallsproducten des Blutes.

Affanasiew, *Zeitschr. f. klin. Med. VI.*
Hindenlang, *Virch Arch.* 79. *Bd.*
Kunkel, *Virch. Arch* 79. *u.* 81. *Bd.*
Neumann, *Bilirubinkrystalle im Blute Neugeborener und todtfauler Früchte, Arch. d. Heilk. VIII* 1867, *IX* 1868, *X* 1869, *XVII* 1876, *und Virch. Arch.* 114. *Bd.* 1888.
Ponfick, *Berl. klin. Wochenschr.* 1877 *u.* 1883.
Quincke, *Dtsch. Arch. f. klin. Med XXVII und XXXIII.*
v. **Recklinghausen**, *Dtsch. Chir. Lief.* 1 *u.* 2.

§ 3. Die Zahl der farblosen Zellen im Blute ist schon unter normalen Verhältnissen keine ganz constante. Man rechnet, dass im Mittel ein farbloses auf etwa 300—400 rothe Blutkörperchen kommt, oft enthält das Blut indessen mehr (während der Verdauung), oft weniger. Ist die Zahl der farblosen Blutkörperchen vorübergehend vermehrt, so bezeichnet man den Zustand als Leukocytose, ist die Vermehrung derselben eine dauernde, als Leukämie.

Leukocytose kommt unter sehr verschiedenen pathologischen Zuständen vor, z. B. bei Eiterungen, bei infectiösen Erkrankungen wie kroupöse Pneumonie, Pleuritis, Pyämie, Erysipelas, Peritonitis, Osteomyelitis, bei welchen eine mehr oder minder ausgesprochene Vermehrung der farblosen Blutkörperchen und zwar sowohl der mononucleären als der polynucleären Formen namentlich aber der letzteren eintritt, so dass die Leukocyten im Verhältniss von 1 : 100 oder von 1 : 50, sogar von 1 : 20 rothen gefunden werden. Nach Virchow soll diese Vermehrung namentlich bei jenen Processen erfolgen, bei welchen die Lymphdrüsen mit afficirt sind. Nach Beobachtungen von v. Limbeck kommt sie namentlich bei jenen Infectionskrankheiten vor, welche mit Exsudationen verbunden sind, und es besteht dabei ein Zusammenhang zwischen Fiebergrad und Leukocytenzahl, so dass oft Fiebercurve und Leukocytencurve Hand in Hand gehen. Typhus abdominalis, Sepsis und Febris intermittens verlaufen ohne Leukocytose. Durch Injection von pyogenen Staphylokokken (v. Limbeck) oder Streptokokken oder Pneumoniebacillen in den Körper des Hundes kann man eine ganz erhebliche Leukocytose erzeugen, und es geht dabei die Leukocytose der Exsudatbildung voran.

Die als **Leukämie** (Virchow) bezeichnete Blutveränderung ist durch eine mehr oder weniger bedeutende Zunahme der farblosen Blutzellen charakterisirt, welche meist zugleich mit einer Abnahme der rothen Blutkörperchen verbunden ist. Es kann das Verhältniss zwischen ersteren und letzteren sich so gestalten, dass sie schliesslich einander an Zahl gleich sind, ja es kann in extrem entwickelten Fällen die Zahl der farblosen Blutkörperchen diejenige der rothen um etwas übertreffen. Unter den farblosen Zellen sind namentlich die einkernigen bedeutend gegen die Norm vermehrt. Unter den rothen kommen auch kernhaltige Formen vor.

Bei hochgradig entwickelter Leukämie ist das Blut auffallend blass, hell und dünnflüssig. Das Herz und die grossen Gefässstämme enthalten nach dem Tode oft eigenthümlich lehmfarbene, an farblosen Blutkörperchen reiche Gerinnsel statt der speckhäutigen Faserstoffabscheidungen, oder es sind die Gerinnsel mit weissen, rahmigen, eiterähnlichen Auflagerungen aus farblosen Blutkörperchen bedeckt. Geringe Grade der Erkrankung erfordern zur Diagnosestellung eine mikroskopische Untersuchung des Blutes, die auch eine geringfügige Zunahme der farblosen Zellen gegenüber den rothen erkennen lässt.

Die Vermehrung der farblosen Zellen im Blut ist bei der Leukämie in erster Linie auf eine gesteigerte Zufuhr farbloser Zellen aus jenen Organen, welche Leukocyten produciren, zurückzuführen. Damit stimmt denn auch überein, dass die Milz, die Lymphdrüsen und das Knochenmark in wechselnder Combination Zustände hyperplastischer Gewebswucherung zeigen, bald so, dass nur eines oder zwei der genannten Organe vergrössert und verändert sind, bald auch so, dass alle drei an der Wucherung Theil nehmen, so dass man also eine lienale, eine lymphatische und eine myelogene Leukämie, sowie Combinationsformen dieser unterscheiden kann. Es spricht ferner für diese Annahme, dass das Blut farblose Zellformen enthält, die mit den Zellen der genannten Organe übereinstimmen, dass bei myelogener Leukämie grosse mononucleäre Zellen mit neutrophilen Körnern, Myelocyten, die sonst im Blute fehlen, im Blute vorkommen und dass bei lienaler und lienal-medullärer Leukämie auch die eosinophilen Zellen im Blute vermehrt sind. Endlich lässt sich auch nachweisen, dass die Leukocyten bildenden Organe reichliche Mengen von Kerntheilungsfiguren aufweisen. Im Uebrigen ist zu betonen, dass die Vermehrung der farblosen Zellen zweifellos auch ausserhalb der genannten Organe vor sich gehen kann (Bizozzero, Spronck, Müller, Ströbe), indem die Leukocyten sowohl im circulirenden Blute, als auch innerhalb eines beliebigen Organes, in denen sie zurückgehalten worden sind, sich mitotisch theilen und so zur Zellvermehrung beitragen können. Endlich ist es auch möglich und wahrscheinlich, dass die in den Blutstrom gelangenden Zellen zum Theil langlebiger sind, als die gewöhnlichen Leukocyten. Die beiden letztgenannten Erscheinungen könnten auch eine Erklärung dafür bieten, dass in sehr seltenen Fällen (Leube, Fleischer) Leukämie ohne erkennbare Veränderungen der Milz, des Knochenmarks und der Lymphdrüsen vorkommt. Im Uebrigen steht auch der Annahme, dass aus nicht sichtbar hypertrophischen Organen dem Blute eine abnorme Zahl von farblosen Zellen zugeführt werden, nichts entgegen.

Die Veränderung der Zahl der rothen Blutkörperchen, die bei Leukämie in den meisten Fällen sich einstellt, ist darauf zurückzuführen, dass die Neubildung derselben gestört ist.

Der Reichthum des Blutes an farblosen Zellen führt gewöhnlich zu

secundären Veränderungen in verschiedenen Organen, die vornehmlich durch eine Retention von Leukocyten in den Capillaren, weiterhin aber auch durch einen Austritt eines Theils derselben in das Gewebe charakterisirt sind. Es kommen solche leukämische Infiltrationen namentlich in der Leber vor, fehlen indessen auch nicht in den übrigen Organen und Geweben. Mitunter bilden sich nicht nur gleichmässige Infiltrationen, sondern auch stärkere umschriebene Anhäufungen, die in Form von grauweissen knotenförmigen Einlagerungen mit blossem Auge erkennbar sind und dann als leukämische Lymphomknoten bezeichnet werden. Hier handelt es sich nicht nur um eine Ablagerung von Leukocyten, es findet vielmehr auch eine örtliche Vermehrung derselben statt.

Im Blute, in der Milz und im Knochenmark Leukämischer findet man nicht selten die als CHARCOT-LEYDEN'sche Krystalle (vergl. § 46 des allgem. Theils) bekannten nadelförmigen spitzigen Oktaeder.

Die Aetiologie der Leukämie ist nicht bekannt. Es ist wahrscheinlich, dass nicht alle Erkrankungen, die zur Zeit der Leukämie zugezählt werden, dieselbe Genese und Aetiologie haben.

Die Veränderungen der Milz und der Lymphdrüsen, welche bei Leukämie beobachtet werden, kommen auch vor, ohne dass Leukämie vorhanden ist, und man bezeichnet die betreffende Erkrankung als Pseudoleukämie, oder als Anaemia splenica resp. lymphatica, oder als malignes Lymphom. Es geht daraus hervor, dass hypertrophische Wucherung der genannten Organe nicht immer von einer gesteigerten Abgabe von farblosen Zellen an das Blut gefolgt ist.

Literatur über Leukocytose und Leukämie.

Biondi, *Studio sui corpuscoli bianchi di un leucemico, Arch. p. le Sc. Med. XIII* 1889.
Bizzozero, *Virch. Arch.* 97. u. 99. *Bd.*; *Centralbl f. d. med. Wiss.* 1868, 1869 u. 1879.
Ehrlich, *Farbenanalytische Untersuchungen zur Histologie und Klinik des Blutes, Gesamm. Mittheil. I. Berlin* 1891.
Erb, *Zur Entwickelungsgeschichte der rothen Blutkörperchen, Virch. Arch.* 34. *Bd.* 1865.
Fleischer *und* **Penzoldt**, *Dtsch. Arch. f. klin. Med. XXVI Bd.*
Gabritschewski, *Vermehrung der eosinophilen Zellen im Blute bei Asthma bronchiale, Arch. f. exp. Path* 28. *Bd.* 1890.
Geigel, *Verhalten d. r. Blutkörperchen bei Pseudoleukämie, Dtsch. Arch. f. klin. Med. XXXVII* 1885.
Hayem, *Du sang et de ses altérations organiques, Paris* 1889.
Ioas, *Ueber entzündliche Leukocytose, Beitr. v. Ziegler X* 1891.
v. Limbeck, *Klinisches und Experimentelles über die entzündliche Leukocytose, Zeitschr. f. Heilk. X* 1889; *Einige neuere Arbeiten über Leukämie und Leukocytose, Centralbl. f. allg. Path. II p* 922; *Klin. Pathologie des Blutes, Jena* 1892.
Löwit, *Sitzber. d. Kais. Akad. d. Wiss. in Wien* 88. *Bd.* 1883, 92. *Bd.* 1885 *und* 95. *Bd.* 1887.
Maurel, *Rech. expérim. sur les leucocytes, Paris* 1891.
Mosler, *Handbuch der speciell. Pathologie von v. Ziemssen VIII. Bd.*
Müller, Fr., *Zur Leukämiefrage, Dtsch. Arch. f. klin. Med.* 48. *Bd* 1891.
Müller *und* **Rieder**, *Ueber das Vork. und die klin. Bedeutung der eosinophilen Zellen, Dtsch. Arch. f. klin. Med.* 48. *Bd.*
Neumann, *Centralbl. f. d. med. Wiss.* 1868 u. 1869; *Arch. d. Heilk. XI*; *Berliner klin. Wochenschr.* 1878; *Virch. Arch.* 116. *Bd.* 1889.
Pée, *Untersuchungen über Leukocytose, I.-D. Berlin* 1890.
Ponfick, *Virch. Arch.* 67. *Bd.*
Robin, *Leçons des humeurs*, 1874.
v. Samson-Himelstjerna, *Ueber leukämisches Blut, I.-D. Dorpat* 1885.
Schmidt, *Blutzellenbildung in Leber u. Milz, Beitr. v. Ziegler XI* 1892.
Tchistovitch, *Ét. sur la pneumonie fibrineuse, Ann. de l'Inst. Pasteur V* 1891.
Virchow, *Die Cellularpathologie, Berlin* 1859.

Vogel, *Störungen der Blutmischung, Virchow's Handb. der spec. Pathol. I, Erlangen* 1854.
Waldeyer, *Diffuse Hyperplasie des Knochenmarks, Virch. Arch.* 52. *Bd.*
Westphal, *Ueber das Vork. der Charcot'schen Krystalle im Gewebssaft der Lebenden, Dtsch. Arch. f. klin. Med.* 47. *Bd.* 1891.
Wertheim, *Zur Frage der Blutbildung bei Leukämie, Zeitschr. f. Heilk. XII* 1891.
Zenker, *Charcot'sche Krystalle, Arch. f. klin. Med.* 18. *Bd.* 1876.

II. Pathologische Anatomie der Lymphe.

§ 4. Die Lymphe ist aus den Blutgefässen abgeschiedene Flüssigkeit, welche innerhalb der Gewebe noch Producte des Stoffwechsels, an besonderen Stellen auch aus der Aussenwelt aufgenommene Substanzen zugefügt erhält. Ferner wird in den Lymphdrüsen den spärlichen Zellen, welche sie aus dem Blute erhält, noch eine weitere Zahl lymphatischer Elemente hinzugesetzt. Pathologische Zustände des Blutes, sowie Erkrankungen der Gewebe haben sehr gewöhnlich auch eine Veränderung der Lymphe zur Folge, ebenso gelangen auch aus der Aussenwelt aufgenommene Substanzen sehr häufig in die Lymphbahnen.

Fig. 2. Isolationspräparat aus einem Degenerationsherd des Gehirns. *a* Blutgefäss mit Blut. *b* Media. *c* Adventitia mit Lymphscheide. *d* Unveränderte Gliazellen. *e* Verfettete Gliazellen. *f* Zweikernige Gliazellen. *g* Sklerotisch aussehendes Gewebe. *h* Rundzellen. h_1 Rundzellen mit einzelnen Fetttröpfchen. h_2 Fettkörnchen-Kugeln. h_3 Pigmentkörnchen-Kugeln. Mit Osmiumsäure behandeltes Präparat. Vergr. 200.

Viele der gesetzten Veränderungen sind physikalisch nicht nachweisbar, da es sich um gelöste Substanzen handelt. Was die morphotischen Bestandtheile der pathologisch veränderten Lymphe betrifft, so handelt es sich im Wesentlichen um eine Veränderung der Quantität und Qualität der in ihr enthaltenen Zellen, sowie um Beifügung geformter Zerfallsproducte der Gewebe oder von aussen stammender Fremd-

körper. So treten z. B. bei hämorrhagischen Degenerationsprocessen im Gehirn, in den perivasculären Lymphgefässen (Fig. 2 *c*) neben unveränderten lymphatischen Elementen Zellen auf, welche theils mit farblosen (h_1, h_2) Zerfallsproducten des Hirngewebes, theils mit zerfallenen Blutkörperchen (h_3) beladen sind.

In einem Lymphgefässe, welches einem entzündeten Gewebe entstammt, ist die Zahl der lymphatischen Elemente in der Lymphe sehr bedeutend vermehrt. Oft mischen sich der Lymphe auch abgestossene, theils wuchernde, theils degenerirte Endothelzellen bei. Es kommt ferner auch nicht selten zu Gerinnungen mit Bildung von Fibrin. Ist eine Geschwulst in ein Lymphgefäss eingebrochen, so kann man unter Umständen Geschwulstzellen in der Lymphe finden. Bei Spaltpilzinvasionen können sich Kolonieen dieser Parasiten in den Lymphgefässen entwickeln (vergl. den neunten Abschnitt des allgemeinen Theils).

ZWEITER ABSCHNITT.

Pathologische Anatomie des Circulations-apparates.

I. Pathologische Anatomie des Herzens.

1. Missbildungen des Herzens und der grossen Gefässstämme.

§ 5. **Missbildungen des Herzens** gehören zu den häufigen Vorkommnissen und sind zugleich von grosser praktischer Bedeutung, insofern als sie einerseits oft Lebensunfähigkeit bedingen, als sie andererseits, falls das Leben möglich ist, eine gewisse Unvollkommenheit der Circulation und zugleich eine gewisse Disposition zu weiteren Erkrankungen zur Folge haben und nicht selten in Zeiten, in denen gesteigerte Anforderungen an die Herzthätigkeit gestellt werden, den tödtlichen Ausgang der betreffenden Krankheit nach sich ziehen.

In den meisten Fällen handelt es sich um primäre Wachsthumshemmungen und Wachsthumsstörungen, denen zufolge gewisse Bestandtheile des Herzens kümmerlich oder in abnormer Lage und Gestaltung zur Ausbildung kommen; nur selten sind es krankhafte Processe, wie Entzündungen, welche in die normale Entwickelung hemmend und störend eingegriffen haben.

In der Mehrzahl der Fälle handelt es sich um **mangelhafte oder fehlerhafte Ausbildung der Scheidewände**, welche die einfache Anlage des Herzens in eine rechte und eine linke Kammer und in einen rechten und linken Vorhof, den Truncus arteriosus in Aorta und Pulmonalis trennen.

Hierzu kommen sodann **Missbildungen der Klappen**, **Verengerung** und **Verschluss der atrioventricularen, arteriellen** und **venösen Ostien**, endlich auch **fehlerhafte Ausbildung** und **Lagerung der grossen Arterienstämme** und **ihrer Aeste**, sowie auch der in die Vorhöfe eintretenden **Venen**.

Die Verengerung der Pulmonalis (Fig. 3 *d* d_1), die zu den häufigsten Herzmissbildungen gehört, kann sowohl den Stamm des Gefässes als auch den Conus arteriosus und das Ostium betreffen, wobei alsdann die Klappen oft mehr oder weniger missbildet sind. Zuweilen besteht ein völliger Verschluss, eine Atresie des Ostiums. Diese Missbildungen kommen sowohl bei geschlossenem Kammerseptum als gleichzeitig mit Defecten (Fig. 3 *e*) in der Kammer- oder der Vorhof-Scheide-

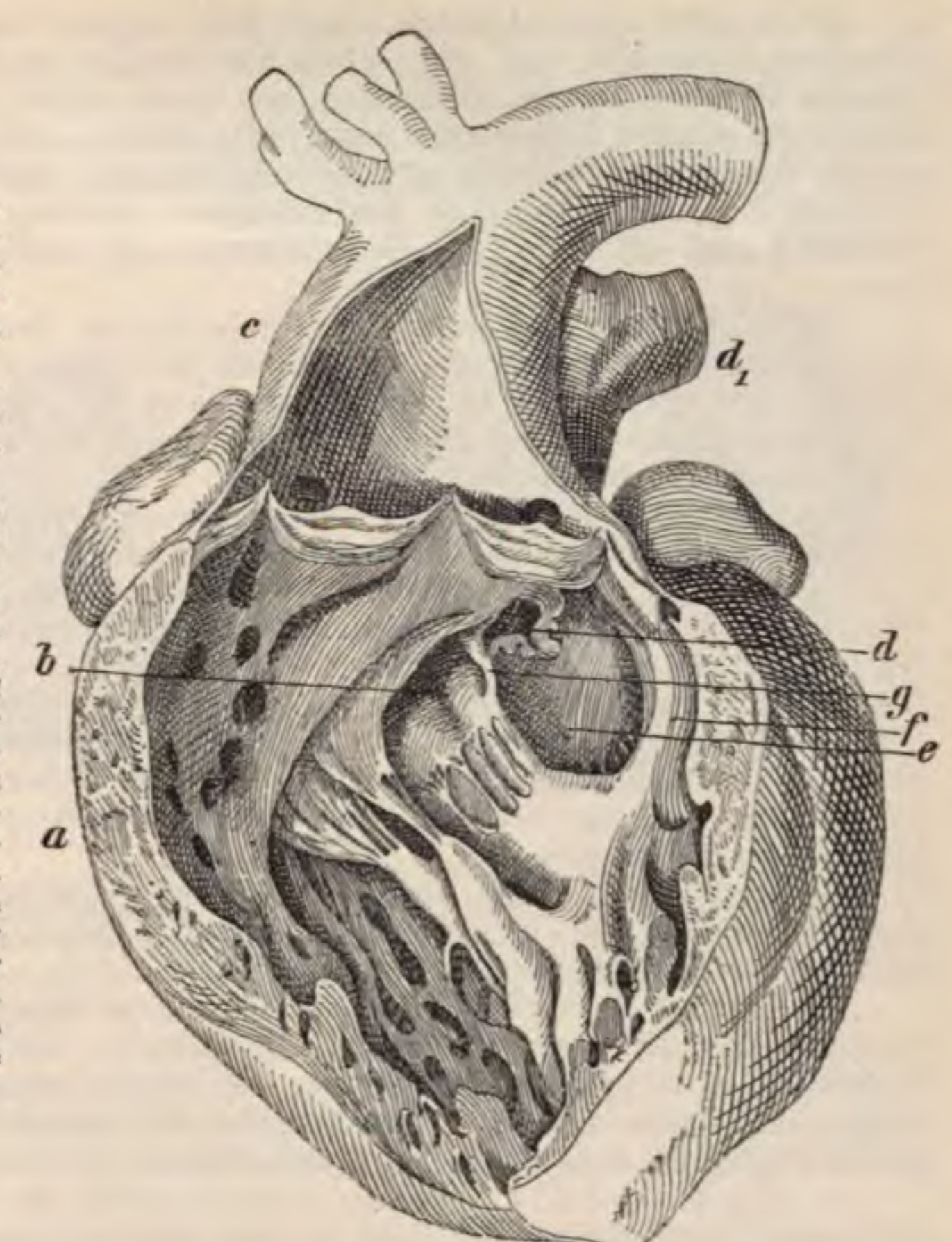

Fig. 3. Missbildung des Herzens, Transposition der grossen Gefässstämme, Stenose des Ostium pulmonale, Defect des vorderen Ventrikelseptum (nach ROKITANSKY). *a* Rechter Ventrikel am Rande eröffnet. *b* Ostium venosum dextrum. *c* Aus dem rechten Ventrikel entspringende Aorta. *d* Ostium der dahinter liegenden Pulmonalarterie d_1. *e* Defect des vorderen Ventrikelseptum. *f* Vorderer, an die Aorta links zwischen deren vorderer und linker Klappe herantretender Schenkel des Septum. *g* Pars membranacea am rechten Umfange der Lungenarterie.

wand vor, doch ist ersteres selten. Oft sind sie auch mit einer Verlagerung der Gefässstämme verbunden, wobei beide aus dem rechten Ventrikel, oder die Aorta aus dem rechten (Fig. 3 *a c*), die Pulmonalis aus dem linken Ventrikel (Fig. 3 $d\ d_1$) entspringen können, eine Missbildung, die als Transposition der Arterienstämme bezeichnet wird. Sinkt die Weite des Ostiums der Pulmonalis unter ein gewisses Maass, so ist eine hinlängliche Unterhaltung des Lungenkreislaufs nur dadurch möglich, dass der Ductus Botalli offen bleibt.

Stenose und Atresie der Aorta kommen in ähnlicher Weise, wie an der Pulmonalis, theils mit, theils ohne Defecte der Kammerscheidewände vor, sind zum Theil mit Verlagerung der Aorta verbunden und können sich auch mit anderen Missbildungen des Herzens combiniren.

Ist das Ostium aorticum hochgradig verengt oder verschlossen, und ist die Ventrikelscheidewand ausgebildet, so sind das Foramen ovale und der Ductus Botalli meist offen, so dass also die Circulation vornehmlich durch das rechte Herz stattfindet, und das Blut durch die Pulmonalis dem grossen und kleinen Kreislauf zugeführt wird. Der linke Ventrikel und der linke Vorhof sind dabei meist klein und kümmerlich entwickelt.

Stenosen der Aorta zwischen der Einmündung des Ductus Botalli und der Abgangsstelle der linken Subclavia (Isthmus aortae), die in geringem Grade nicht selten vorkommen, können in seltenen Fällen sehr hochgradig werden, und es kommen Fälle vor, in denen hier die Aorta ganz verschlossen ist oder sogar ganz fehlt, so dass der Kreislauf durch Verbindungen zwischen den Aesten der Subclavia und der Aorta descendens thoracica und abdominalis vermittelt wird.

Die Verlagerung oder Transposition der grossen Gefässstämme kommt sowohl mit anderen Missbildungen der Ostien, der Gefässe und der Septen als auch ohne solche vor. Die Gefässe stehen dabei bald mit den normal ihnen zukommenden Ventrikeln in Verbindung, bald hat ein Umtausch stattgefunden.

Defecte des Kammerseptums können die ganze Kammerwand betreffen, so dass also nur ein Ventrikel vorhanden ist, beschränken sich indessen häufiger auf das vordere oder das hintere Septum oder auch nur auf Theile von diesen. Die Defecte können mit Defecten im Vorhofseptum verbunden sein, ferner auch mit Missbildungen der arteriellen Gefässe und Ostien sowie der venösen Ostien. Defect des vorderen Septums kann sich auch mit Persistenz des Truncus arteriosus combiniren, kommt im Uebrigen besonders häufig gleichzeitig mit Pulmonalstenose vor. Bei partiellen Defecten des vorderen Septums ist die Aorta häufig nach rechts verlagert.

Defecte im Vorhofseptum kommen in verschiedenen Graden theils für sich, theils gleichzeitig mit anderen Missbildungen vor. Am häufigsten bleibt das Foramen ovale offen.

An den atrioventricularen Klappen kommen sowohl Missbildungen der Klappensegel, wie z. B. abnorme Kürze oder abnorme Verbindungen derselben untereinander, als auch abnorme Enge und Verschluss der Ostien vor. Bei letzterem ist die Circulation natürlich nur dadurch möglich, dass in der Vorhofscheidewand eine Oeffnung persistirt.

An den arteriellen Ostien kommt sowohl eine Vermehrung als auch eine Verminderung der Zahl der Klappensegel vor.

Persistenz des Ductus Botalli ist meist durch andere Entwickelungsfehler, wie Stenose der Pulmonalis oder der Aorta oder eines venösen Ostiums, bedingt, kommt indessen auch ohne andere Herzmissbildungen vor.

Die Missbildungen des Herzens sind oft ziemlich complicirt, und es ist nicht immer leicht, sich eine Vorstellung von deren Entstehung zu machen. Die genauere Kenntniss der Entwickelungsgeschichte des Herzens, die wir namentlich His u. Born verdanken, haben indessen auch unser Verständniss der Entstehung der Missbildungen sehr gefördert, und zwar sowohl der Septumdefecte, als auch der Verbildungen arterieller und venöser Ostien. Zur Orientirung gebe ich nachstehend eine kurze Schilderung der Entstehung des Herzens und der grossen Arterienstämme nach der Darstellung von O. Hertwig (*Lehrbuch der Entwicklungsgeschichte, Jena 1890*).

Das Herz des Menschen bildet in seiner ersten Anlage einen geraden, später sich S-förmig krümmenden Schlauch, der an seinem vorderen Ende die beiden primitiven Aortenbogen entsendet, während er am hinteren Ende die beiden Venae omphalo-mesentericae aufnimmt. Hat dieser Schlauch (Fig. 4) eine bestimmte Grösse und zugleich auch eine bestimmte Lagerung im Embryo erreicht, so findet eine Sonderung der einzelnen Abthei-

lungen statt, und es setzen sich der weiter gewordene venöse und der arterielle Theil durch eine tiefe Einschnürung (*ok*) gegeneinander ab und werden nunmehr als Vorhof (*vh*) und als Kammer (*k*) unterschieden, während die verengte Stelle als Ohrkanal (*ok*) bezeichnet wird. Gleichzeitig erhält der Vorhof seitliche Aussackungen (*ho*), welche als Herzohren bezeichnet werden.

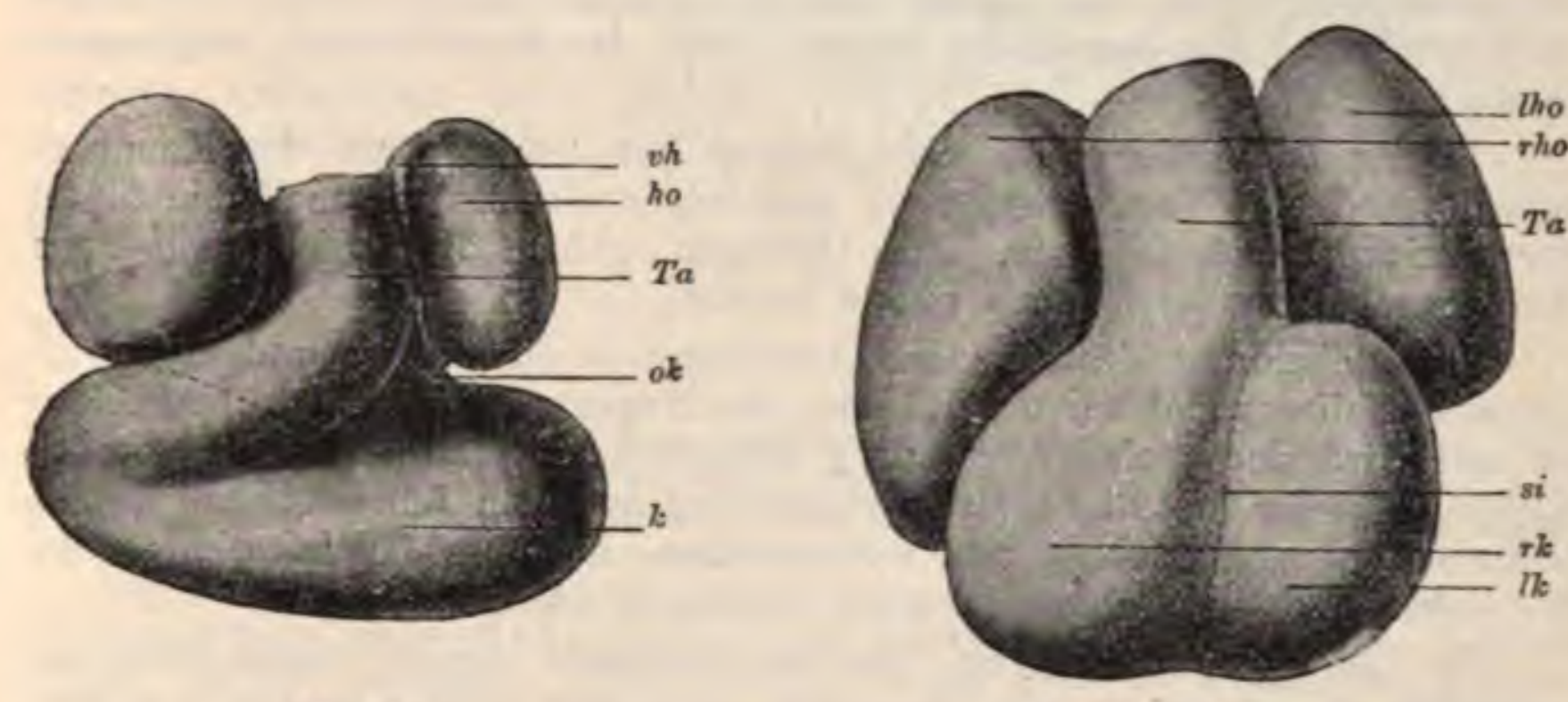

Fig. 4. Fig. 5.

Fig. 4. Herz eines menschlichen Embryos von 4,3 mm Nl. (nach His). *k* Kammer. *Ta* Truncus arteriosus. *ok* Ohrkanal. *vh* Vorhof mit den Herzohren *ho*.

Fig. 5. Herz eines menschlichen Embryos der fünften Woche (nach His). *rk* Rechte, *lk* linke Kammer. *si* Sulcus interventricularis. *Ta* Truncus arteriosus. *lho* Linkes, *rho* rechtes Herzohr.

Im Gebiete des Ohrkanales, wo sich später die Atrioventricularklappen bilden, ist das Endothelrohr verjüngt und in sagittaler Richtung stark abgeplattet, so dass die Wandschichten beinahe bis zur Berührung kommen.

Die Kammeranlage bildet zunächst einen gekrümmten, nach dem Aortenbulbus (Fig. 4 *Ta*) sich verjüngenden Schlauch, der bald eine rechte von oben nach unten verlaufende Furche (Fig. 5 *si*), den Sulcus interventricularis erhält, so dass schon äusserlich die Kammer in eine rechte und eine linke Hälfte getheilt wird, von denen die erstere sich in den Truncus arteriosus (*Ta*) fortsetzt.

Die Bildung von Scheidewänden im Innern des Herzens erfolgt im Gebiete der Ventrikel da, wo sich dem äusseren sichtbaren Sulcus interventricularis

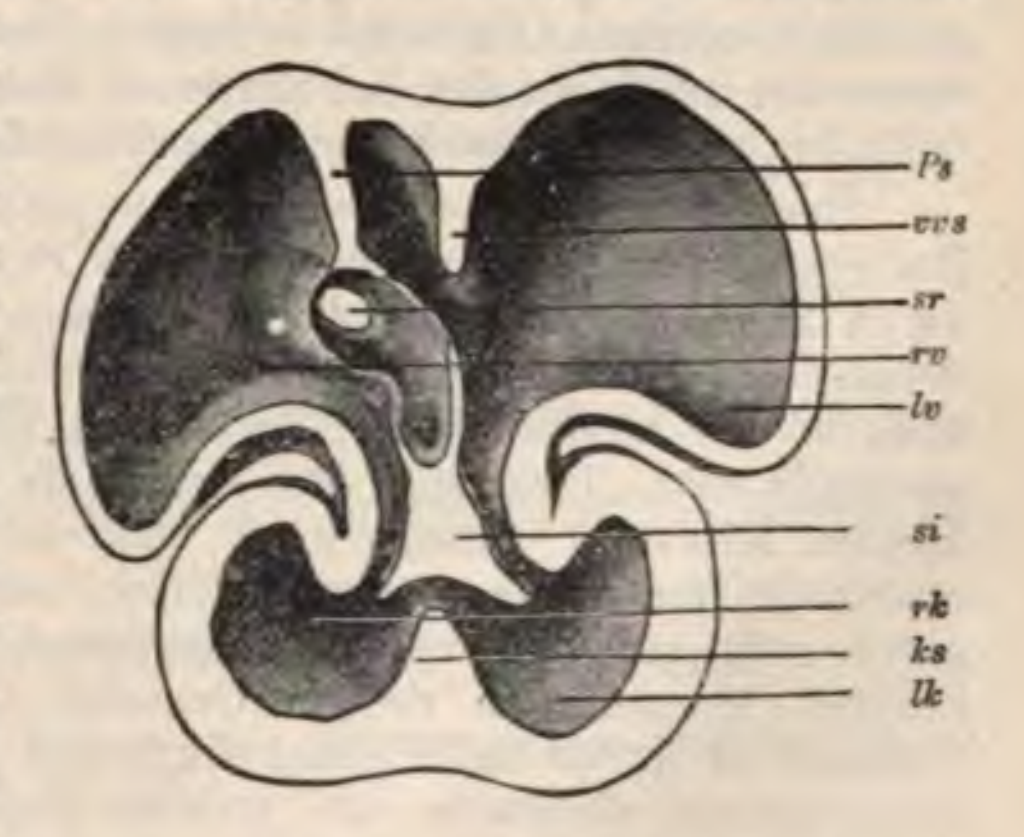

Fig. 6. Hintere Hälfte eines geöffneten Herzens eines menschlichen Embryos der fünften Woche (nach His). *lk* Linke, *rk* rechte Kammer. *si* Septum intermedium. *lv* Linker, *rv* rechter Vorhof. *sr* Einmündung des Sinus reuniens (= Sinus venosus Born). *vvs* Vorhofscheidewand (Vorhofsichel [His], Septum primum [Born]). *Ps* Septum spurium. * Eustachische Klappe.

(Fig. 5 *si*) entsprechend an der unteren und hinteren Wand eine Leiste (Fig. 6 *ks*) als Anlage des Septum ventriculorum erhebt und nach oben wächst. Sehr bald wächst auch aus der hinteren Wand des Vorhofes, links von der Einmündung der Vene (Fig. 6 *sr*), ein bindegewebiger Fortsatz (*si*) hervor, der im Gebiete des Ohrkanales, dessen Wände um diese Zeit eine nach unten vorspringende ringförmige Falte (als Anlage der Klappensegel) bilden, das Ostium atrioventriculare in eine linke und rechte Hälfte trennt. His bezeichnet diesen Theil der Scheidewand als Septum intermedium.

In der 7. Woche geht dieses Septum mit dem Septum der Kammerscheidewand eine Verwachsung ein und bildet alsdann die medialen Zipfel der Atrioventricularklappen. Im Uebrigen gehen die atrioventricularen Klappensegel aus der Kammerwand hervor.

Die Scheidung des Truncus arteriosus in eine Aorta und eine Pulmonalis schliesst sich an die Bildung der Kammerscheidewand unmittelbar an und wird durch eine Abplattung derselben eingeleitet, der alsdann die Bildung zweier an den platten Seiten auftretenden Längsleisten, welche einander entgegenwachsen und verschmelzen, nachfolgt. Weiterhin treten die Aorta und die Pulmonalis auch äusserlich auseinander.

Der Trennungsprocess im Truncus arteriosus beginnt zuerst oben und schreitet von da nach abwärts, tritt also erst zuletzt in den Kammerraum ein und setzt sich erst secundär mit der Kammerscheidewand in Verbindung. Der unterste Theil des Septums des Truncus bildet die Pars membranacea des Ventrikelseptums. Die Entwickelung der Semilunarklappen beginnt schon vor der Trennung des Truncus. Sie bilden zunächst vier aus Gallertgewebe bestehende Wülste, von denen zwei bei der Trennung halbirt werden, so dass nunmehr auf jeden Arterienstamm drei kommen.

Die Entwickelung der Vorhofscheidewand beginnt an der oberen Wand des Vorhofs, von wo dieselbe (Fig. 6 *vvs*) nach abwärts wächst, bis sie im Gebiet des Ohrkanals das Septum intermedium (*si*) erreicht und mit demselben verwächst, so dass sowohl der Vorhof als der Ohrkanal in zwei Hälften getrennt werden. Es wird indessen diese Trennung wieder eine unvollkommene, indem in der Scheidewand eine Lücke, das Foramen ovale auftritt, das sich erst nach der Geburt schliesst.

Der Truncus arteriosus giebt zu einer gewissen Zeit der Embryonalentwickelung successive 5 Paare Schlundbogengefässe ab, aus deren Zusammenfluss die Aorta dorsalis entsteht (Fig. 7). Mit der Sonderung des Herzens in einzelne von einander getrennte Abschnitte finden auch in den arteriellen Gefässstämmen Umänderungen statt, durch welche ebenfalls eine Trennung des Kreislaufs des Blutes in den grossen und kleinen Kreislauf erreicht wird, während zugleich die ursprünglich symmetrische Gefässanlage asymmetrisch wird. Wie sich dies vollzieht, ergiebt sich aus den beiden schematischen Figuren 7 u. 8. Die wesentlichsten Momente in diesem Gestaltungsprocess sind die Trennung des Truncus in Aorta und Pulmonalis sowie die Rückbildung eines Theils der Bogengefässe einerseits, eine weitere Ausbildung der anderen andererseits.

In Fig. 8 sind jene Theile, die sich erhalten, schwarz oder dunkel schraffirt, die obliterirenden Abschnitte weiss. Am spätesten obliterirt die Verbindung der Pulmonalis mit der Aorta, der Ductus Botalli (Fig. 8 *n*), indem sich derselbe erst nach der Geburt schliesst.

Die Venenstämme sind mit Ausnahme der unteren Hohlvene

ursprünglich paarig und symmetrisch angelegt und vereinigen sich zum Sinus reuniens (Fig. 6 *sr*), welcher später als selbständiges Gebilde schwindet und mit in den Vorhof einbezogen wird. Durch weitere Ausbildung der einen, Rückbildung der andern Venen wird die Umwandlung in das definitive asymmetrische Venensystem vollzogen.

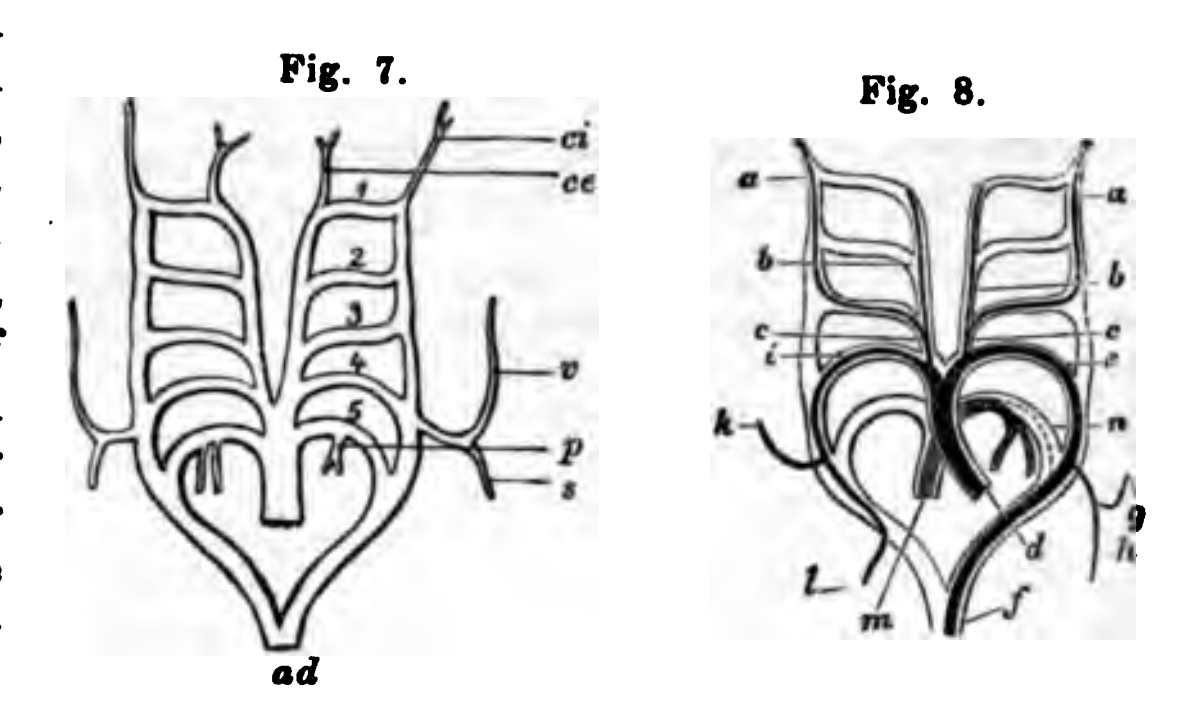

Fig. 7. Schema der Anordnung der Schlundbogengefässe von einem Embryo eines amniotischen Wirbelthieres (nach HERTWIG). 1—5 Erster bis fünfter Aortenbogen. *ad* Aorta dorsalis. *ci* Carotis interna. *ce* Carotis externa. *v* Vertebralis. *s* Subclavia. *p* Pulmonalis.

Fig. 8. Schematische Darstellung der Umwandlung der Schlundbogengefässe beim Säugethier (nach RATHKE). *a* Carotis interna. *b* Carotis externa. *c* Carotis communis. *d* Körperaorta. *e* Vierter Bogen der linken Seite. *g* Linke, *k* rechte Vertebralarterie. *h* Linke, *i* rechte Subclavia. *m* Lungenarterie. *n* Ductus Botalli.

Wie sich aus einem Vergleich der Entwickelungsgeschichte mit den vorkommenden Missbildungen ergiebt, entstehen die Herzmissbildungen wesentlich durch mangelhafte oder falsche Entwickelung der Septen der Kammer, der Vorhöfe und des Truncus arteriosus sowie durch Ausbleiben der normalen Verschmelzung derselben. Es gilt dies nicht nur für die Septendefecte, sondern auch für die Verlagerung und die abnorme Enge der Gefässstämme. Verschmelzung des Septum intermedium mit der Wand des Ohrkanals führt zum Verschluss des betreffenden atrioventricularen Ostiums oder wenigstens zu abnormen Verbindungen der Klappensegel. Abnorme Trennungsvorgänge im Truncus arteriosus können auch Klappenmissbildungen, unvollständige Umbildung der Anlagen der Klappensegel pathologische Beschaffenheit derselben zur Folge haben. Störungen in der Umbildung der Aortenbögen führen zur Bildung abnormer Gefässstämme.

Literatur über die Entwickelung des Herzens.

Born, *Beiträge zur Entwickelungsgeschichte des Säugethierherzens*, *Arch. f. mikrosk. Anat. XXXIII* 1889, *und Anat. Anzeiger III* 1888 *p.* 606.
His, *Anatomie menschlicher Embryonen III*, *Leipzig* 1885, *und Beiträge zur Anatomie des menschlichen Herzens*, *Leipzig* 1886.

Literatur über Missbildung des Herzens.

Arnold, *Ein Beitrag zur normalen und pathologischen Entwickelungsgeschichte der Vorhofscheidewand des Herzens*, *Virch. Arch.* 51. *Bd.*
Assmus, *Deutsches Arch. f. klin. Med. XX.*
Babes, *Jahrb. f. Kinderheilk. XIV* 1879.
v. Buhl, *Zeitschr. f. Biol. XVI* 1880.
Chiari, *Jahrb. f. Kinderheilk. XIV u. XV.*
Dilg, *Seltene Herzanomalien*, *Virch. Arch.* 91. *Bd.*
Dittrich, *Ueber einige Varianten im Bereiche des Arcus aortae*, *Zeitschr. f. Heilk. VII* 1886.
Epstein, *Beitrag zu den Bildungsfehlern des Herzens*, *Prager Zeitschr. f. Heilk. VII* 1886.

Förster, *Die Missbildungen des Menschen*, Jena 1865.
Gelpke, *Seltener Fall von angeb. Herzfehler*, Basel 1883.
Greenfield. *Trans. of the Path. Soc. of London XXVIII* 1878.
v. Kryzwicki. *Das Septum membranaceum ventriculorum cordis, sein Verhältniss zum Sinus Valsalvae dexter aortae, und die aneurysmatischen Veränderungen beider*, *Beitr. z. path. An. v. Ziegler VI* 1889.
Kussmaul, *Ueber die angeborene Enge der Lungenarterienbahnen*, *Zeitschr. f. rat. Med.* 1866.
Lee, *Virch. Arch.* 103. *Bd.* 1886, und *Ueber Atresie und Stenose des Conus der Lungenarterie*, *Dtsch. med. Wochenschr.* 1886.
Lorenz, *Wiener med. Jahrb.* 1880.
Mackenzie, *Trans. of the path. Soc. of London XXXII* 1881.
Mann, *Cor triloculare biatriatum*, *Beitr. v. Ziegler VI* 1889.
Marchand, in *Ahlfeld*, *Berichte und Arbeiten* 1881—1882.
Martinotti e Sperino, *Arch. ital. de biol. VI* 1885.
Martinotti. *Gazetta del. cliniche* 1886, und *Anat. Anzeiger I* 1886.
Middendorp. *Atresie der Arter. pulmonalis*, *Internat. Monatsschr. f. Anat. u. Histol. III* 1886,
Orth, *Virch. Arch.* 82. *Bd.*
Pisenti, *Di una rarissima anomalia della tricuspidale*, *Lavori dell ist. an. pat. d. Perugia* 1890.
Pott, *Jahrb. f. Kinderheilk. XIIII* 1879.
Preisz, *Beiträge zu der Lehre von den angeborenen Herzfehlern*, *Beitr. z. path. Anat. v. Ziegler VII* 1889.
Rauchfuss, *Gerhardt's Handb. d. Kinderkrankheiten IV Bd.*
Reil, *Deutsches Arch. f. klin Med. XVII.*
Rokitansky, *Die Defecte der Scheidewände des Herzens*, 1875.
Ruge, *Defecte der Vorhofsscheidewand*, *Virch. Arch.* 126. *Bd.* 1891.
Schmalz, *Zur Casuistik und Pathogenese der angeb. Herzfehler*, *Dtsch. med. Wochenschr.* 1888.
Tönnies, *Ueber eine seltene Missbildung des Herzens*, *Göttingen* 1886.
Wagner, *Ein Fall congenitaler Atresie der A. pulmonalis combinirt mit Tricuspidalstenose bei geschlossener Kammerscheidewand*, *I.-D. Giessen* 1889.

Literatur über Stenose der Aorta in der Gegend des Ductus arteriosus.

Barié, *Du rétrécissement congenital de l'Aorte descendante*, *Revue de méd. VI* 1886.
Eppinger, *Stenosis aortae congenita*, *Prager Vierteljahrsschr.* 112. *Bd.* 1871.
Lebert, *Ueber die Verengerung der Aorta in der Gegend des Ductus arteriosus*, *Virch. Arch.* 4. *Bd.* 1852.
Luttich, *Obliteration der Aorta in der Gegend des Ductus Botalli*, *Arch. der Heilk. XVII* 1876.
Martens, *Zwei Fälle v. Aortenatresie*, *Virch. Arch.* 121. *Bd.*
Sommerbrodt, *Fall von Obliteration der Aorta thoracica in der Gegend der Einmündung des Ductus arteriosus*, *Virch. Arch.* 91. *Bd.* 1883.

§ 6. Nicht selten zeigt das Herz im Verhältniss zum Körpervolumen eine **abnorme Kleinheit**, ein Zustand, der als **Hypoplasie des Herzens** bezeichnet wird. Das Herz ist entweder schon bei der Geburt abnorm klein oder bleibt später im Wachsthum zurück, und es kann dasselbe bei Erwachsenen eine Grösse besitzen, wie man sie sonst bei 7—8-jährigen Kindern findet. Solche hochgradigen Verkleinerungen sind selten, häufig dagegen geringere Grade. Nach Virchow ist eine Hypoplasie des Herzens häufig bei Chlorotischen, sowie bei Individuen mit hämorrhagischer Diathese und kommt sowohl bei Männern als bei Frauen vor. Meist ist dabei auch eine **Hypoplasie des arteriellen Gefässsystemes** vorhanden, wobei die Aorta und die Arterienstämme eng und dünnwandig sind. Zuweilen ist auch der Geschlechtsapparat, mitunter der ganze Körper mangelhaft entwickelt. Nicht selten findet man neben abnormer Enge und Dünne der Arterien auch Anomalien der Arterienstämme, ferner wellenförmige und gitterförmige Erhabenheiten sowie Verfettungen in der Intima der Aorta. In mehreren Fällen ist Ruptur solcher Aorten beobachtet.

Angeborene Hypertrophie des Herzens oder eines Theils desselben

beobachtet man namentlich dann, wenn durch Veränderungen an den Ostien und den Gefässstämmen die Fortbewegung der Blutmasse erschwert ist.

Unter den **abnormen Lagerungen** des Herzens ist zunächst die **Transpositio cordis** oder die **Dextrocardie**, d. h. eine Verlagerung des Herzens nach rechts zu nennen. Sie ist meist Theilerscheinung eines Situs viscerum inversus, selten nur besteht sie für sich allein.

Bei Spaltbildungen in der vorderen Brust- und Bauchwand (vgl. das Cap. über Einzelmissbildungen im allgemeinen Theil) ist das Herz nicht selten nach vorn gelagert, und es entsteht dadurch ein Zustand, den man als **Ektopia cordis** bezeichnet. Der Herzbeutel ist dabei bald vorhanden, bald fehlt er.

Nach Thoma beträgt das Herzgewicht im Mittel bei Neugeborenen 20,6 g, mit 17 Jahren 233,7, im reifen Mannesalter 303 g. Beim Weibe ist das Gewicht um etwa 40 g kleiner. Die Länge des ausgewachsenen Herzens (Beneke) beträgt durchschnittlich 9,0 cm, die Breite 10,7 cm, die Dicke 3,6 cm, die Dicke der r. Kammerwand 2,0—3,0 mm, die Dicke der l. Kammerwand 7,0—8,0 mm. Bei Hypoplasie kann das Volumen des Herzens um ein Drittheil und mehr vermindert sein.

Nach Beneke beträgt der Umfang der Aorta ascendens bei einem Neugeborenen 20 mm, beim Erwachsenen 68 mm; derjenige der Pulmonalis 23 mm und 65 mm. Oberhalb der Bifurcation beträgt der Umfang der Aorta beim Erwachsenen 32 mm.

Literatur über die Grösse des Herzens und die Weite der Gefässstämme.

Bamberger, *Lehrb. d. Krankheiten des Herzens, Wien* 1857.
Beneke, *Die anatomischen Grundlagen der Constitutionsanomalien, Marburg* 1878.
Buhl, *Mittheilungen aus dem pathologischen Institut zu München, Stuttgart* 1878.
Thoma, *Untersuchungen über die Grösse und das Gewicht der anatomischen Bestandtheile des menschlichen Körpers*, 1882.
Vierordt, *Anatomische, physiologische und physikalische Daten und Tabellen, Jena* 1888.
Virchow, *Ueber die Chlorose und die damit verbundenen Anomalien am Gefässapparate, Berlin* 1872.

2. Einfache Atrophie und Degenerationen des Herzmuskels und des Herzbindegewebes. Ischämische Herzerweichung, Schwielen- und Aneurysmenbildung.

§ 7. Die **einfache Atrophie des Herzens** kommt am häufigsten bei Individuen vor, die an allgemeinem Marasmus zu Grunde gegangen sind, und ist in erster Linie durch eine Verkleinerung des Herzens charakterisirt. Meist ist dabei der Herzpanniculus ganz oder nahezu ganz in ein gallertiges, dem Schleimgewebe gleichendes, zuweilen gelblich pigmentirtes Gewebe umgewandelt. Die an der Oberfläche des Herzens unter dem Epicard gelegenen Gefässstämme sind in Folge der Verkleinerung der Unterlage stark geschlängelt, die Herzhöhle ist klein, und die Muskelschicht des Herzens dünner als normal. Zugleich ist sie braun gefärbt, dabei von fester Consistenz. Meist erscheint das Endocard verdickt, doch ist diese Verdickung nur bedingt durch Zusammenrücken der

früher über eine grössere Fläche ausgebreiteten Theile; verändert sind in uncomplicirten Fällen nur Muskelzellen (Fig. 9).

Dieselben sind zwar noch regelmässig quergestreift, dabei aber kleiner als normal und enthalten zugleich reichlicher als gewöhnlich kleine, gelbe Pigmentkörner, welche namentlich an den Polen der Kerne liegen, zum Theil indessen auch im Protoplasma der Zellen zerstreut sind. Je nach der Menge der anwesenden Pigmentkörner kann man eine einfache und eine braune pigmentöse Herzatrophie unterscheiden.

Nicht selten kommt braune Herzatrophie mit Fettdegeneration verbunden vor.

Körnige und **hyaline Degeneration** der Muskeln, die sich auch mit Quellung oder mit Verfettung der Muskelfasern combiniren können, kommen sowohl im Verlauf von Infectionen (Diphtherie, Typhus abdominalis) und Intoxicationen als auch bei Verletzungen, Entzündungen und localer Ischämie (vergl. § 9) vor und können unter Umständen eine solche Ausdehnung erreichen, dass sie ein mattes Aussehen und graue oder gelbliche Färbung des Muskels auf der Schnittfläche bedingen. Nicht selten treten dabei Quellungszustände und Degenerationen an den Kernen auf.

Fettige Degeneration des Herzmuskels ist eine der häufigsten Affectionen des Herzens und ist entweder gleichmässig über das Herzfleisch ausgebreitet oder tritt mehr in kleinen Herden auf. Ist ersteres der Fall und die Degeneration ziemlich weit gediehen, so erscheint der Herzmuskel gelb, blass, schlaff, mürbe und zerreisslich. Tritt die Fettdegeneration in kleinen Herden auf, so ist der Herzmuskel fein gefleckt, getigert. Am deutlichsten pflegt die Fleckung an den Papillarmuskeln und den Trabekeln des rechten Herzens ausgebildet zu sein, deren Oberfläche durch die kleinen, oft regelmässig in Reihen angeordneten, gelben Flecken ein zierlich gefeldertes Aussehen bietet. Geringere Grade der fettigen Degeneration geben sich durch gelbliche Verfärbungen zu erkennen; nicht selten ist indessen ein sichere Diagnose beginnender Verfettung nur durch das Mikroskop möglich. Die verfetteten Muskelzellen (Fig. 10) sind von kleinen farblosen, dunkel contourirten Tröpfchen durchsetzt, deren Zahl je nach dem Grade der Verfettung erheblich schwankt. Zuweilen sind sie so massenhaft vorhanden, dass sowohl der Kern als die Querstreifung der Zellen nicht mehr zu erkennen ist. Grosse Fetttropfen pflegen sich auch bei hochgradiger Verfettung nicht zu bilden.

Fig. 9. Fig. 10.



Fig. 9. Braune Atrophie des Herzmuskels. Zerzupfungspräparat. Vergr. 350.

Fig. 10. Verfettete Muskelzellen des Herzens. Vergrösserung 350.

Die Verfettung des Herzfleisches ist meist ein allmählich sich entwickelndes Leiden und tritt am häufigsten bei Klappenfehlern des Herzens und bei Lungenemphysem, d. h. also unter Verhältnissen auf, bei denen einestheils die Herzarbeit erschwert, anderentheils der Gaswechsel des Blutes mangelhaft ist. Sie ist ferner eine häufige Erscheinung bei hochgradigen Formen der Anämie. Endlich können auch Verengerungen der Coronararterien oder ihrer Zweige locale oder allgemeine chronische Anämie des Herzens und damit fettige Degenerationszustände verursachen.

Nach EICHHORST und FANTINO soll Durchschneidung des Vagus ebenfalls Herzverfettung nach sich ziehen.

In Herzen, welche erweitert, schlaff, mürbe und brüchig sind, findet man nicht selten, dass die Verbindung der Muskelzellen gelockert ist, so dass die einzelnen Zellen leicht sich von einander lösen oder durch Querspalten getrennt sind, und man hat daraus Veranlassung genommen (RENAUT), die Veränderung als Myocardite segmentaire zu bezeichnen. Die Segmentation oder Dissociation der Fasern ist indessen nicht die Aeusserung einer bestimmten Form von Herzerkrankung, kann vielmehr unter sehr verschiedenen Verhältnissen (v. REKLINGHAUSEN) auftreten und zwar sowohl bei Individuen, deren Tod durch ischämische Myomalacie (§ 9) oder an Infektionen, wie z. B. an Typhus abdominalis, Pocken, Pyämie, oder auch an Nephritis erfolgt ist, als auch bei Individuen, deren Tod plötzlich durch äussere Gewaltwirkung herbeigeführt worden ist. Es ist danach wohl anzunehmen, dass die Dissociation der Muskelzellen theils durch krankhafte Muskelveränderungen, theils durch übermässige Reizung der Muskelfasern und perverse Contraction derselben (v. RECKLINGHAUSEN) verursacht werden kann, wobei aber in allen Fällen die Segmentation erst eine agonale Erscheinung ist, so dass die Muskelerkrankungen die Lösung der Fasern nicht direkt bewirken, sondern nur dazu eine Disposition setzen.

In Herzen mit degenerirter Muskulatur findet man sehr häufig **Thromben**, namentlich in den Herzohren und in den Recessus zwischen den Muskeltrabekeln, von wo sie durch fortgesetzte Apposition in das Lumen des Herzens hervorwachsen und sog. Herzpolypen bilden. In seltenen Fällen bilden sich auch freie Kugelthromben (vgl. § 20 und § 21 des allgemeinen Theils.

HESCHL (*Oesterr. Zeitschr. f. prakt. Heilkunde 1860*) u. ROTH (*Corresp.-Bl. f. Schweizer Aerzte 1884*) haben Verkalkung des Herzmuskels in Form von weisslichen Punkten und Streifen beobachtet; ROBIN u. JUHEL-RÉNOY, (*Arch. gén. de méd. 1885*) beschreiben grössere Verkalkungsherde in Herzschwielen.

Nach Angaben von LANCEREAUX, IWANOWSKY, PUTJATIN (*Ueber die pathologischen Veränderungen der anatomischen Nervenganglien bei chronischen Herzkrankheiten*, *Virch. Arch. 74. Bd.*), OTT (*Zur Kenntniss der normalen und pathologischen Verhältnisse der Ganglien des menschlichea Herzens, Zeitschr. f. Heilk. IX 1888*) und Anderen finden sich bei chronischen Herzleiden oft auch degenerative Veränderungen und bindegewebige Wucherungen im Gebiete der Herzganglien im Septum, in der Wand der Vorhöfe, an der Umrandung der Aorta und der Pulmonalis.

Literatur über Atrophie und Degenerationen der Herzmuskelzellen.

Browicz, *Ueb. d. Verh. der Kittsubstanz der Muskelbalken d. Herzens in pathol. Zuständen, Wiener klin. Wochenschr.* 1889.

zum Busch, *Ueber die Zusammensetzung der Herzthromben und deren Beziehung zur Gefässwand, I.-D. Freiburg* 1891.

Curschmann, *Verfettung bei Ueberanstrengung, Dtsch. Arch. f. klin. Med. XII.*

Eichhorst, *Die trophischen Beziehungen der Nervi vagi zum Herzmuskel, Berlin* 1879.

Eisenlohr, *Veränderungen der Herznerven und Herzganglien, Arb. a. d. path. Institute in München* 1876.

Fantino, *Die Veränderungen des Myocardiums in Folge von Durchschneidung der Nervi extracardiaci, Centralbl. f. d. med. Wiss.* 1888.
Friedreich, *Handb. der spec. Pathol. v. Virchow V.* 1867.
His *und* **Romberg**, *Beiträge zur Herzinnervation, Fortschr. d. Med. VIII* 1890.
Krehl, *Idiopathische Herzmuskelerkrankungen, D. Arch. f. klin. Med.* 48. *Bd.* 1891.
Lancereaux, *Traité d'anat. pathol. II, Paris* 1881.
Leyden *und* **Munk**, *Die acute Phosphorvergiftung, Berlin* 1865.
Liebermeister, *Verfettung bei Fieber, Dtsch. Arch. f. klin. Med.* 1866.
Perls, *Verfettung bei Oligämie, Virch. Arch.* 59. *Bd.*
Ponfick, *Verfettung bei Oligämie, Berl. klin. Wochenschr.* 1872.
Rabot *et* **Philippe**, *De la myocardite diphthérique aigue, Arch. de méd. exp. III* 1891.
v. Recklinghausen *und* **Zenker**, *Ueber die Störungen des Myocardium, Verh. d. X. internat. med. Congr. II, Berlin* 1891.
Renaut, *La myocardite segmentaire essentielle chronique, Gaz. de Paris* 1890.
Romberg, *Die Erkrankungen des Herzmuskels bei Typhus abdom., Scharlach und Diphtherie, D. Arch. f. klin. Med.* 47. *Bd.* 1891.
Schemen, *Ueber die Veränderungen der Herzmuskulatur bei Rachendiphtherie, Virch. Arch.* 121. *Bd.*
Unruh, *Ueber Myocarditis bei Diphtherie, Jahrb. f. Kinderheilk.* 1883.
Weitere Literatur enthalten § 9 *und* § 13.

§ 8. **Fettige Degeneration des Endocards** tritt in Form von circumscripten Herden auf, welche opak weisse Flecken bilden, und ist zu Beginn durch das Auftreten kleiner späterhin auch grösserer Fetttröpfchen in den Bindegewebszellen (Fig. 11) charakterisirt.

Am häufigsten treten die Fettflecken an den Klappen auf, namentlich an der Mitralis; sie sind bald klein, bald gross und können einen grossen Theil der Klappe einnehmen. Sie kommen namentlich bei bejahrten Individuen vor, deren Gefässsystem auch sonst Veränderungen zeigt, sind indessen auch bei jüngeren Individuen nicht selten und finden sich namentlich dann, wenn letztere an Marasmus und Anämie zu Grunde gegangen sind.

Fig. 11.



Fig. 12.

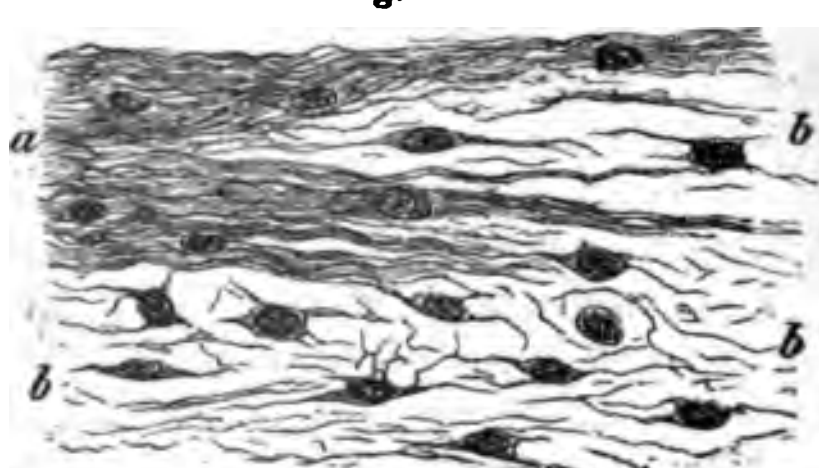

Fig. 11. Durchschnitt durch das verfettete Endocard des grossen Mitralsegels von einem Kinde, das an Scorbut gestorben war. Mit Osmiumsäure behandeltes, in Glycerin eingeschlossenes Präparat. Vergr. 350.

Fig. 12. Schleimige Degeneration des Bindegewebes der Aortenklappen. *a* Bindegewebe. *b* Schleimgewebe. Mit Osmiumsäure gehärtetes, gefroren geschnittenes, in Glycerin eingelegtes Präparat. Vergr. 350.

Schleimige Degeneration des endocardialen Gewebes kommt namentlich in höherem Alter sowie bei Anwesenheit pathologischer Klappenverdickungen vor und hat ihren Sitz fast ausschliesslich an den Klappen. Sie tritt meist herdweise auf und führt zur Bildung circumscripter Verdickungen und Prominenzen an den Schliessungsrändern der Klappen, welche eine gallertige Beschaffenheit zeigen und entweder aus einem zellenhaltigen Schleimgewebe (Fig. 12 *b*) oder aus einer zellen-

losen Schleimmasse bestehen. Im ersten Falle sieht das Gewebe dem Gallertgewebe der Klappen des embryonalen Herzens ähnlich.

Häufig tritt die Verschleimung mit Verfettungszuständen combinirt auf, und zwar entweder so, dass ein Theil des Klappengewebes verfettet und der andere schleimig entartet ist, oder aber so, dass bei Verschleimung der Grundsubstanz die Zellen verfetten.

Sklerotische Verdickungen des Klappenbindegewebes treten namentlich an den Schliessungsrändern der Klappen auf und kommen im höheren Alter so häufig vor, dass sie fast als physiologisch angesehen werden können. Sie führen zu flächenhaft ausgebreiteten Klappenverdickungen oder zur Bildung flachhöckeriger Prominenzen, innerhalb welcher das Gewebe äusserst dicht, nur undeutlich gestreift oder auch vollkommen homogen ist und nur spärliche und kleine oder auch gar keine zelligen Elemente mehr enthält.

Nicht selten verbindet sich die Sklerose des Klappengewebes mit Verfettungs-, Verschleimungs- und Verkalkungsprocessen, und es kann sich schliesslich ein nekrotischer Zerfall des entarteten Gewebes einstellen, so dass sich im Gewebe Erweichungsherde und nach Durchbruch derselben Geschwüre bilden. Die Combination dieser Entartungsvorgänge wird gewöhnlich als **atheromatöse Entartung** bezeichnet und bildet eine häufige Ursache von Insufficienz der Klappen in höherem Alter. Bei Ablagerung reichlicher Mengen von Kalksalzen können sich **harte Kalkherde** bilden, welche die Beweglichkeit der Klappensegel oft in hohem Grade beeinträchtigen.

Bei Eintritt von Gewebsdegeneration und Gewebsnekrose stellen sich in der Nachbarscharft meist Entzündungs- und Wucherungsprocesse ein, welche im weiteren Verlaufe zur Bildung neuen Gewebes führen, das später dieselben Veränderungen wie das bereits entartete Gewebe eingehen kann. Wird durch irgend welche Vorgänge die Beschaffenheit des oberflächlichen Gewebes verändert, oder entstehen an der Oberfläche Unebenheiten und Rauhigkeiten, so können sich an den betreffenden Stellen **feinkörnige Thromben** in Form kleiner umschriebener, gelblicher oder röthlicher, oft als endocarditische Efflorescenzen (vergl. § 11) bezeichneter Knötchen (Fig. 13 *b*) auflagern und es dürfte dies wohl namentlich dann geschehen, wenn die Circulation unregelmässig oder schwach wird. Solche Auflagerungen kommen am häufigsten an den

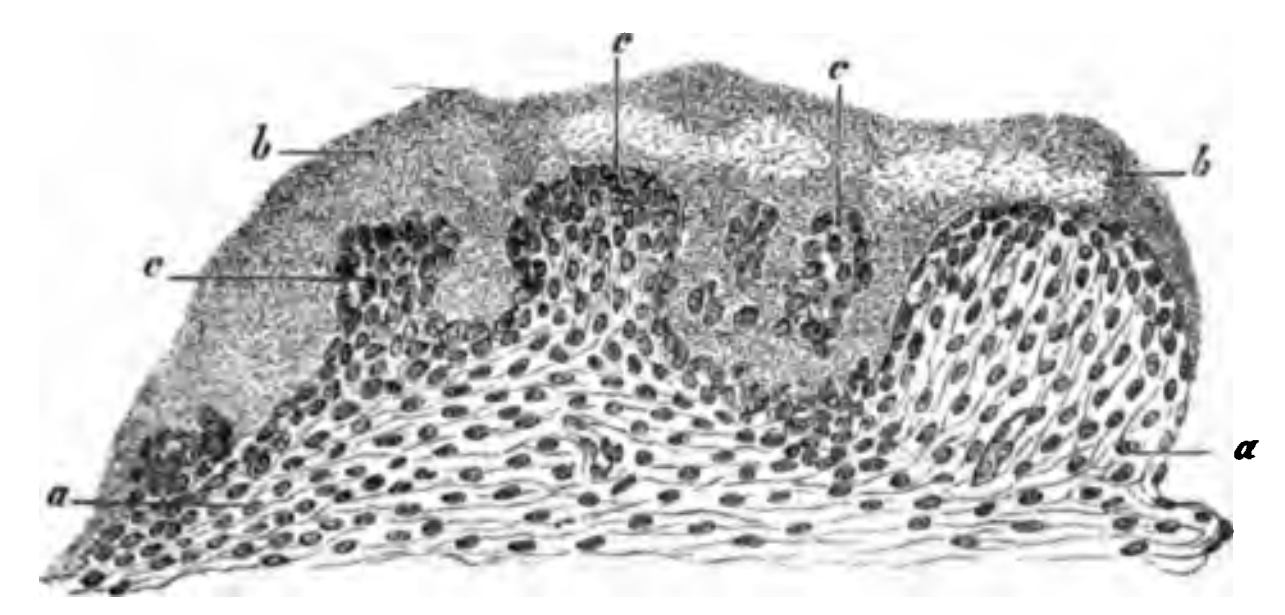

Fig. 13. In Klappenthromben eindringende Wucherungen des Endocards einer leicht verdickten und vascularisirten Aortenklappe. Mann von 49 Jahren. *a* Hypertrophisches Bindegewebe der Klappe mit Gefässen. *b* Körnige Thromben. *c* Zellig-fibröse Excrescenzen. In MÜLLER'scher Flüssigkeit gehärtetes, mit Alaunkarmin und Eosin gefärbtes, in Kanadabalsam eingeschlossenes Präparat. Vergr. 60.

Klappen vor, wo sie sowohl an den den Ostien als an den der Herz- und der Gefässwand zugekehrten Flächen sitzen können. Werden sie nicht wieder abgespült, so stellt sich am Orte, wo sie dem Endocard aufsitzen, allmählich eine Wucherung (Fig. 13 *c*) ein, welche in die Thromben eindringt und zu einer mehr oder minder weitgehenden Substitution des Thrombus durch Keim- und Bindegewebe führt. Es ist wohl nicht zu bezweifeln, dass manche allmählich sich einstellenden Klappenverdickungen die Folgezustände öfters sich wiederholender Thrombose sind. Grössere Thromben können auch zum Theil verkalken, und es kommen Fälle vor, in denen die Klappentaschen der Aortensegel eine mehr oder minder grosse Zahl verkalkter, oft unregelmässig gestaltete, zackige, festsitzende Auswüchse darstellender Thromben enthalten (vergl. § 12).

Geringfügige **amyloide Entartung** der bindegewebigen Theile der Herzwand kommt nicht selten vor und tritt unter den nämlichen Bedingungen auf, wie die amyloide Degeneration anderer Organe. Hochgradige Entartung, die ohne Jod- oder Methylviolettreaction erkennbar ist, ist dagegen selten, doch sind Fälle beobachtet (Heschl, Ziegler, Wild), in denen sich sowohl im Bindegewebe des Endocards als des Myocards und des Epicards hyaline Platten und Stränge sowie hyaline Knötchen gebildet hatten.

Die amyloide Degeneration kann sich mit **hyaliner Entartung des Bindegewebes**, bei welcher das Bindegewebe unter Zunahme seiner Masse vollkommen hyalin wird und dann in hyaline Schollen sich zerklüftet, combiniren, so dass ein Theil der hyalinen Masse Jod- und Methylviolettreaction giebt, ein anderer Theil nicht (vergl. das Cap. über hyaline Degeneration im allgemeinen Theil). Durch fortgesetzte Entartung des intermusculären Bindegewebes, bei welcher die im Entartungsgebiete gelegenen Muskelzellen schwinden, kann schliesslich ein grosser Theil der Herzmusculatur zu Grunde gehen und die Herzwand in ein mehr hyalines, starres, speckiges Gewebe umgewandelt werden. Das Endocard kann mit hyalinen Körnern dicht durchsetzt sein.

Literatur über Degeneration des Endocards.

Heschl, *Amyloidentartung des Herzmuskels, Wiener med. Wochenschr.* 1870.
Honegger, *Beiträge zur Kenntniss d. deg. u. entzündl. Veränd. d. Intima d. Herzens u. d. gr. Gefässstämme, Zürich* 1882.
Kyber, *Untersuch. über amyloide Degeneration, Dorpat* 1871, *und Virch. Arch.* 81. *Bd.*
Lancereaux, *Traité d'anatomie pathol. II, Paris* 1881.
Soyka, *Amyloidentartung des Herzmuskels, Prag. med. Wochenschr.* 1876.
Virchow, *Ges. Abhandl. Frankfurt a. M.* 1856.
Wild, *Beitr. z. Kenntniss der amyloiden und der hyalinen Degeneration des Bindegewebes, Beitr. z. path. Anat. von Ziegler u. Nauwerck I, Jena* 1885.
Ziegler, *Ueber den Bau und die Entstehung endocarditischer Efflorescenzen, Verhandl. d. III. Congresses f. innere Med., Wiesbaden* 1888.

§ 9. Als **Myomalacia cordis** bezeichnet man passend eine **Erweichung des Herzmuskels**, wie sie sich nach arterieller Anämie einstellt. Die häufigste Ursache dieser Anämie bilden Sklerose, Atherom, Verkalkung und Thrombose der Kranzarterien und ihrer Aeste, seltener embolische Verstopfungen derselben.

Die Erweichungsherde sehen je nach ihrem Alter und ihrem Gehalt an Blut verschieden aus. Kurz nach Eintritt der Ischämie sind die Herde noch fest und zeichnen sich nur durch eine mattgelbe Verfärbung

des Herzmuskels aus. Nach einiger Zeit werden sie weich und zerreisslich und erhalten eine gelblich-weisse Färbung; zuweilen sinkt die Schnittfläche etwas ein, indem die Substanz bereits erweicht ist. Kommt es in Folge der Obliteration und Verstopfung der Arterien zu Blutaustritt aus den Capillaren, d. h. zu **hämorrhagischer Infarctbildung**, so sind die Herde zu Beginn entweder gleichmässig dunkelroth oder aber dunkelroth, braun und gelb gefleckt oder im Centrum gelb, in der Peripherie roth. Nach einiger Zeit werden sie graugelb oder graubraun oder wohl auch mehr rostfarben. Später gewinnen sowohl anämische als hämorrhagische Herde eine grau durchscheinende Beschaffenheit und sinken etwas unter das Niveau der Schnittfläche zurück.

Die Erweichungsherde bilden sich am häufigsten im linken Ventrikel, namentlich in der Umgebung der Spitze an der Vorder- und Hinterwand, zuweilen finden sie sich indessen auch an anderen Stellen, z. B. in der Wand des rechten Ventrikels oder in einem Vorhof, doch ist letzteres sehr selten. Auch die Papillarmuskeln sind gelegentlich Sitz der Erweichung, ja, es kann unter Umständen ein ganzer Papillarmuskel in ein morsches, gelbes oder zum Theil hämorrhagisch infiltrirtes Gewebe umgewandelt sein. Reicht die Erweichung bis an die Intima heran, so

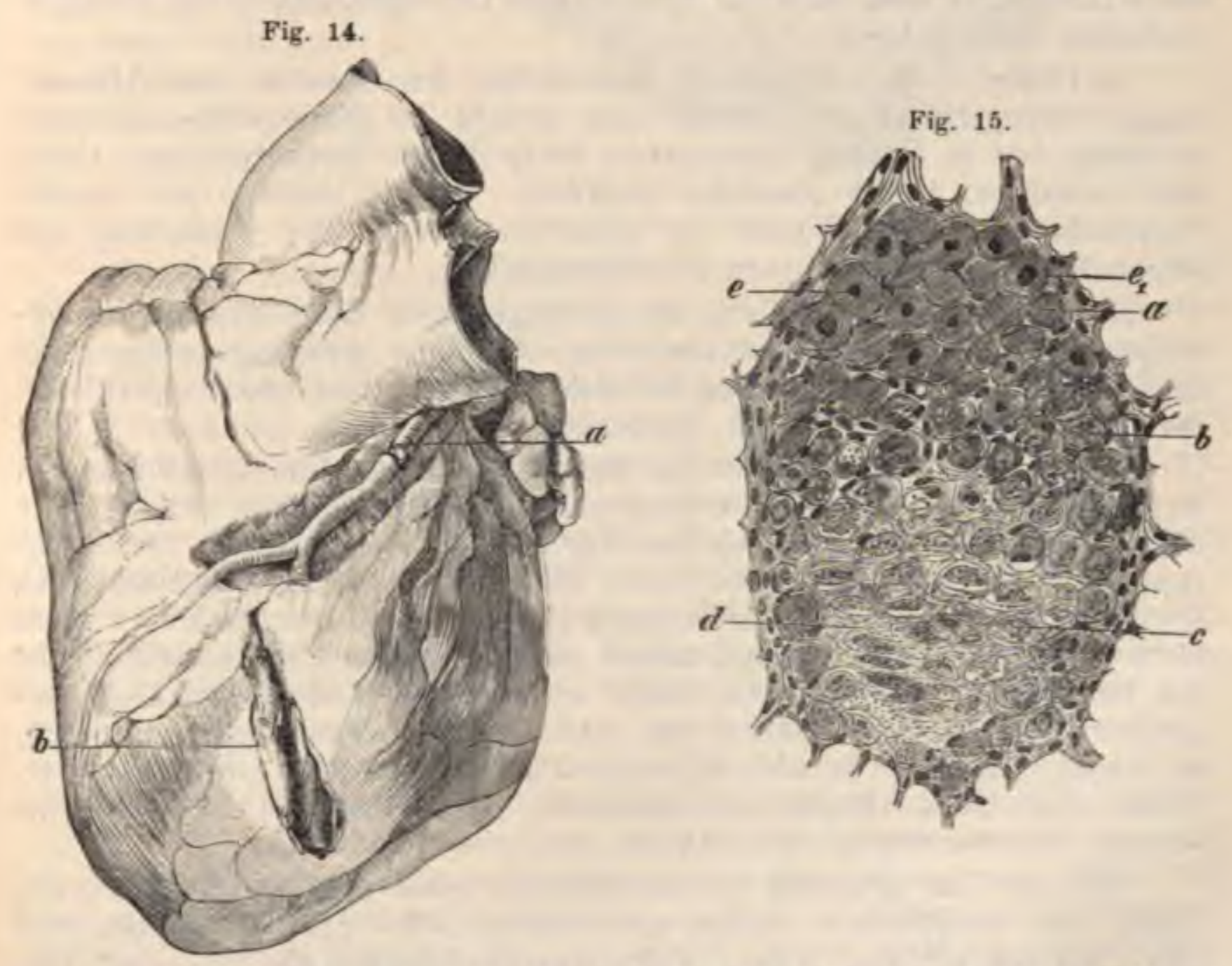

Fig. 14. Ruptur des Herzens in Folge arteriosklerotischer Myomalacie. *a* Durch Sklerose und Thrombose verschlossener absteigender Ast der linken Coronararterie. *b* Ruptur.

Fig. 15. Myomalacia cordis. Schnitt durch ein in Degeneration befindliches Muskelbündel. *a* Querschnitt durch eine normale, *b* durch eine in Zerfall begriffene Muskelzelle. *c* Vollkommen zu einem körnigen Detritus zerfallene Muskelzellen. *d* Kernloses Bindegewebe. *e* Querschnitte normaler, e_1 geschwollener Muskelkerne. In MÜLLER'scher Flüssigkeit gehärtetes, mit Hämatoxylin und Karmin gefärbtes, in Glycerin eingeschlossenes Präparat. Vergr. 250.

sitzen auf den betreffenden Stellen meist Thromben in Gestalt von Herzpolypen.

Hat der Erweichungsherd eine erhebliche Ausdehnung und greift er durch die ganze oder nahezu die ganze Muscularis hindurch, so kommt es zu **Ruptur der Herzwand** (Fig. 14 *a*) und damit zu einem Erguss von Blut in den Herzbeutel. Der Riss hat meist einen unregelmässigen zackigen Verlauf.

Die Gewebsveränderungen, auf welchen das verschiedene Aussehen der Herde beruht, sind theils regressiver, theils progressiver Natur. Die Ischämie bewirkt in erster Linie einen Untergang zahlreicher Muskelzellen, und es sind danach in gelb aussehenden Herden die Muskelfasern in verschiedenen Stadien des Zerfalls begriffen. Zuerst stellt sich eine Trübung oder auch eine homogene Entartung und weiterhin eine Zerklüftung der Muskelzellen ein (Fig. 15 *b*), so dass sie in Bruchstücke und schliesslich zu einem körnigen Detritus (*c*) zerfallen. Nicht selten bilden sich dabei auch Fetttröpfchen. In kleinen Herden kann es bei diesem Zerfall der Muskelzellen sein Bewenden haben; in anderen Fällen erleidet auch das Bindegewebe Veränderungen, die namentlich dadurch deutlich hervortreten, dass die Kerne desselben sich stellenweise nicht mehr färben (*d*), und dass auf den blassen Bindegewebsfibrillen ebenfalls Körnchen sich ablagern.

In Fällen, bei welchen zu dem Zerfall des Gewebes noch Hämorrhagie hinzugetreten ist, finden sich sowohl im Bindegewebe als auch an Stelle der zu Grunde gegangenen Muskelfasern Blutkörperchen, theils noch erhalten, theils ebenfalls zerfallen. Später enthält das Gewebe Pigmentkörner. Bei Ruptur der Herzwand ist in der Umgebung der Rissstelle das Herzfleisch von Blut durchsetzt.

Hat der Zerfall des Gewebes einen gewissen Grad erreicht, so beginnen, falls um diese Zeit nicht ein tödtlicher Ausgang erfolgt, die reparatorischen Vorgänge. Der Detritus wird resorbirt und fortgeschafft, der entstandene Defect durch Narbengewebe ersetzt.

Bei diesen Vorgängen treten aus den Gefässen Rundzellen aus, es stellt sich in Folge der Nekrose eine reactive Entzündung ein. Der Detritus wird theils durch die auftretenden Wanderzellen weggeschafft, theils frei resorbirt oder aufgelöst. Weiterhin bildet sich in der Umgebung des Herdes gefässhaltiges Keimgewebe und Bindegewebe. Die Muskeln werden nicht wieder ersetzt. Nach Verlauf einer gewissen Zeit besteht daher die betreffende Stelle nur aus mehr oder weniger zellenhaltigem Bindegewebe (Fig. 16 *c*, *e*). Haben sich irgendwo noch Muskelzellen erhalten, so liegen dieselben in dem hyperplasirten Bindegewebe (*d*) eingebettet. Hatte eine Hämorrhagie stattgefunden, so enthält das Bindegewebe braune Pigmentschollen und -Körner.

Solange das neugebildete Bindegewebe noch jung und zellreich ist, sehen die betreffenden Stellen grauröthlich oder grau durchscheinend aus. Mit der Bildung derben Narbengewebes werden sie weiss, so dass nunmehr das Myocard von weissen Herden und Streifen durchsetzt ist, welche als **Herzschwielen** bezeichnet werden.

Kleine Erweichungsherde hinterlassen natürlich auch nur kleine Herzschwielen, welche im Muskel versteckt liegen, keine merkliche Verdünnug desselben bedingen und danach die Function des Herzens nicht erheblich beeinträchtigen. Sie werden daher nur dann von Wichtigkeit, wenn sie durch successiv eintretende Verschliessung kleinerer Arterien in immer

in grösserer Zahl auftreten, so dass das Herzfleisch schliesslich von zahlreichen kleinen Schwielen durchzogen ist.

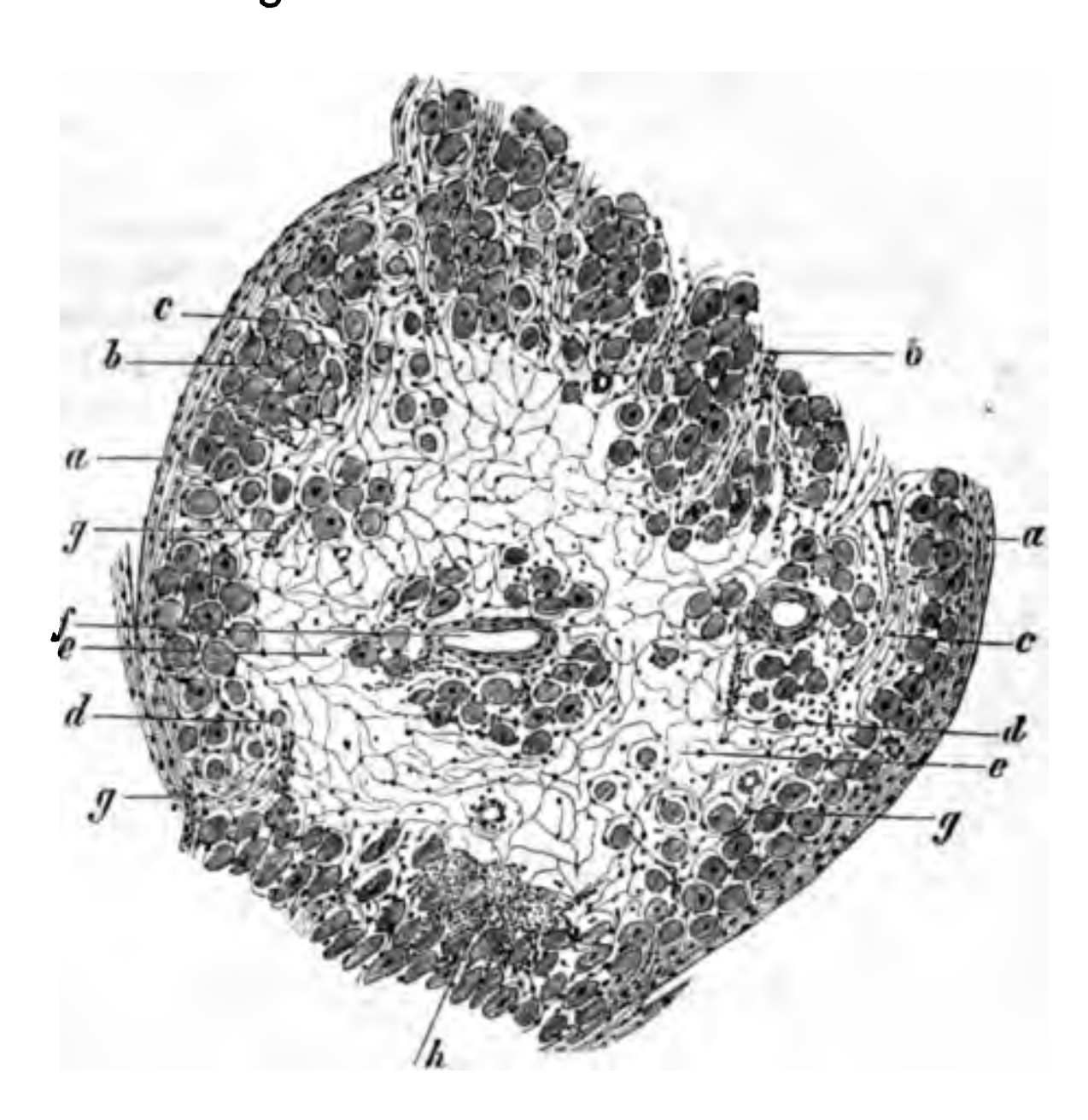

Fig. 16.
Herzschwiele. Durchschnitt durch einen fibrös entarteten Muskeltrabekel. *a* Endocard. *b* Querschnitt normaler Muskelzellen. *c* Zellreiche Bindegewebshyperplasie. *d* Atrophische Muskelzellen in hyperplasirtem Bindegewebe. *e* Kernarmes, derbes Bindegewebe ohne Muskelzellen. *f* Vene, in deren Umgebung noch einzelne Muskelzellen erhalten sind. *g* Kleine Blutgefässe. *h* Kleinzellige Infiltration. Hämatoxylinpräparat. Vergr. 40.

Nicht selten kommt es indessen vor, dass das Gebiet der ischämischen Erweichungsprocesse und damit auch die Schwielenbildung grössere Dimensionen erreicht. Am häufigsten ereignet sich dies in der Umgebung der Herzspitze, namentlich in der Vorderwand, etwas seltener in der Hinterwand des linken Ventrikels, oder im Septum ventriculorum, wo die Schwielen mitunter den grössten Theil der Herzwand durchsetzen. Diese Localisation des Processes hat ihren Grund darin, dass die absteigenden Aeste der Coronararterien (Fig. 17 *a*) auch besonders häufig verengt und verschlossen werden.

Ist in einem Bezirk der grössere Theil der Muscularis in schwieliges Bindegewebe umgewandelt, so kommt es zufolge der Einwirkung des auf den Schwielen lastenden Blutdruckes zu einer partiellen Ausbuchtung der Herzwand (Fig. 17 *b*), zur Bildung eines **partiellen Herzaneurysmas**, welches der Lage der Schwielenbildung entsprechend am häufigsten in der Vorderwand des linken Ventrikels oberhalb der Spitze seinen Sitz hat, mitunter indessen auch die Hinterwand betrifft oder sich im Septum ventriculorum nach dem rechten Herz ausbuchtet. Manchmal nur klein und in seinen Dimensionen etwa einer Walnuss entsprechend, kann es in andern Fällen eine bedeutende Grösse erlangen und schliesslich zur Ursache mangelhafter Entleerung des Herzblutes und zur Bildung von Thromben an der Innenfläche der Bucht werden. Unter Umständen kann das Gewebe von Schwielen verkalken (Robin).

Blutungen, welche nicht auf Verstopfung von Arterien beruhen, sind im Herzmuskel im Ganzen selten, kommen indessen sowohl bei hochgradiger Stauung (Erstickungen) als auch bei verschiedenen Infectionskrankheiten, bei Leukämie und Anämie, bei Morbus maculosus Werl-

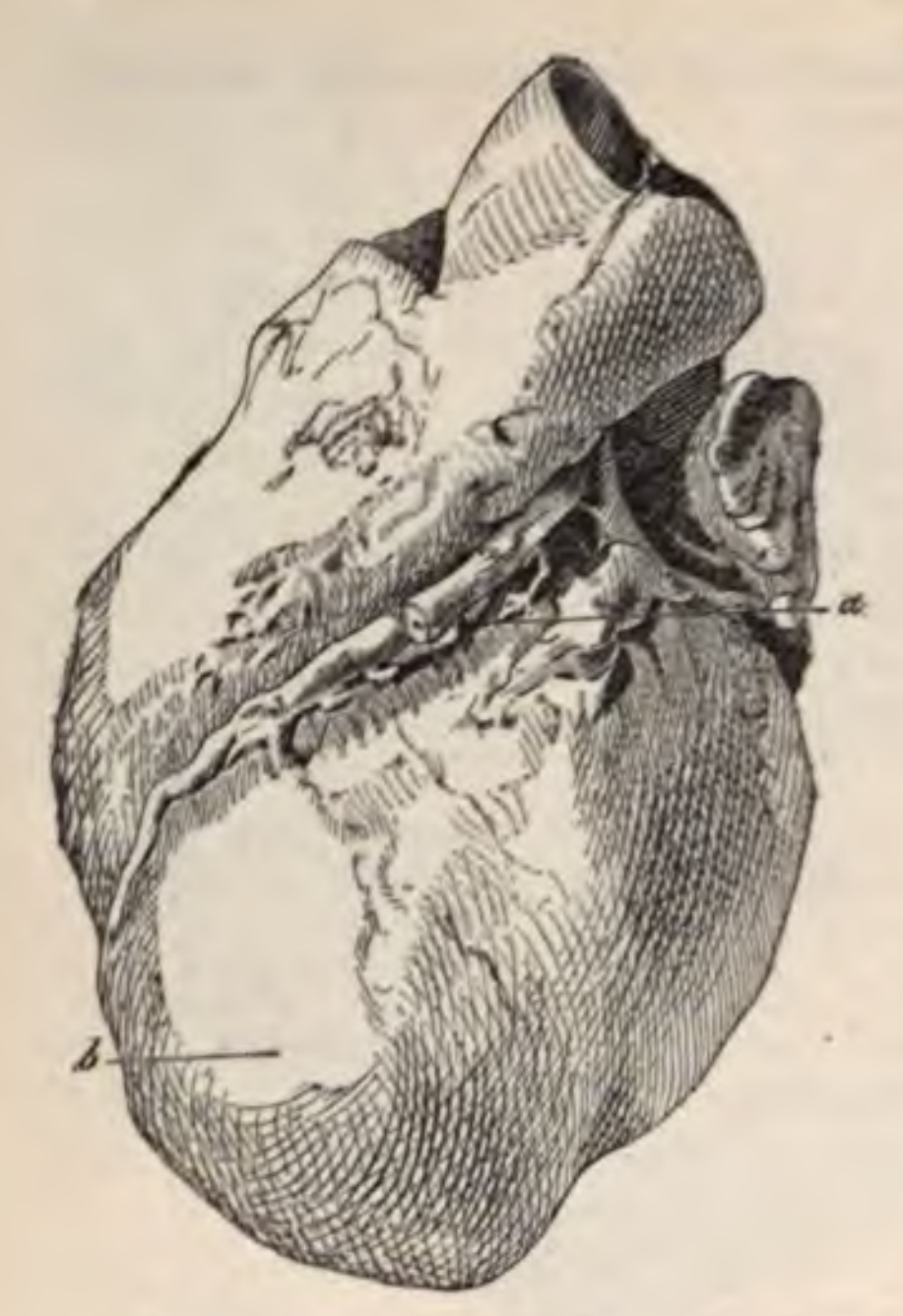

hofii, bei Vergiftungen mit Phosphor, Arsenik, Morphium etc. vor. Weit häufiger sind indessen unter den letztgenannten Bedingungen kleine Ecchymosen und grössere Sugillationen im subendocardialen und endocardialen sowie im epicardialen und subepicardialen Bindegewebe. Gehen die Individuen nicht zn Grunde, so wird das Blut später resorbirt.

Fig. 17. Partielles chronisches Herzaneurysma als Folgezustand arteriosklerotischer Myomalacie und Schwielenbildung. *a* Coronararterie mit hochgradig verdickter Intima und verengtem Lumen. *b* Aneurysma.

In seltenen Fällen kommen **partielle Herzaneurysmen** zur Beobachtung, ohne dass krankhafte Processe eine schwielige Entartung der Herzwand verursachen. Am häufigsten kommt dies an der Pars membranacea septi ventriculorum vor, welche dabei nach dem rechten Ventrikel vorgewölbt wird und unter Umständen einreisst. Als Ursache dieser Bildung wird von den Autoren abnorme Ausdehnung der Pars membranacea, vermehrter Druck im linken Ventrikel und Zugwirkung der Tricuspidalis, Atheromatose und entzündliche Erkrankung der Wandungen angeführt. Etwas seltener sind nach dem rechten Herzen sich vorwölbende und z. Th. ebenfalls berstende Aneurysmen des rechten und des hinteren Sinus Valsalvae, noch seltener Aneurysmen an beliebigen anderen Stellen, welche durch angeborene locale Dünnheit der Herzwand bedingt sind. Als Missbildungen kommen auch herniöse Ausstülpungen des Endocards zwischen den Muskelbalken der Muskelwand vor.

Literatur über Myomalacia cordis.

Beck, *Zur Kenntniss der Entstehung der Herzruptur und des chronischen Herzaneurysma, I.-D. Tübingen* 1886, *und Beitr. z. path. Anat. v. Ziegler u. Nauwerck II* 1888.
Böttger, *Ueber die spontanen Rupturen des Herzens, Arch. d. Heilk. IV* 1863.
Budor, *Oblitération des artères cardiaques et lésions du myocarde, Paris* 1888.
Huber, *Ueber den Einfluss der Kranzarterienerkrankung auf das Herz und die chronische Myocarditis, Virch. Arch.* 89. *Bd.* 1882.
Laveran, *Union méd.* 1878.
Leyden, *Ueber die Sklerose der Coronararterien und die davon abhängigen Krankheitszustände, Zeitschr. f. klin. Med. III* 1884, *und Dtsch. med. Wochenschr.* 1885.
Malmsten, *Hygiea XXVI* 1861.
Meyer, G., *Zur Kenntniss d. spontanen Herzruptur, Dtsch. Arch. f. klin. Med.* 43. *Bd.* 1888.
Nicolle, *Les grandes scléroses cardiaques, Paris* 1890.
Pernice, *Ateroma dell' Aorta e sclerosi del miocardio, Arch. p. le Scienze Med. XI* 1887.
Quain, *On fatty diseases of the heart, London* 1885.
Robin *et* **Juhel-Rénoy**, *De la dégénérescence calcaire du coeur, Arch. gén. de méd.* 1885.

Rokitansky, *Pathologische Anatomie II, Wien* 1856.
Sternberg, *Ueber Erkrankungen des Herzmuskels im Anschluss an Störungen des Coronararterienkreislaufs, I.-D. Marburg* 1887.
Tautain, *De quelques lésions des art. coron. comme cause d'altérat. du myocarde. Thèse de Paris* 1878.
Viti, *Die Sklerosen des Myocardiums, Arch. Ital. di Clin. Med. II* 1890.
Weigert, *Ueber die pathologischen Gerinnungsvorgänge, Virch. Arch.* 79. *Bd.* 1880.
Ziegler, *Ueber die Ursachen der Nierenschrumpfung, Dtsch. Arch. f. klin. Med.* 25. *Bd.* 1879, *und Ueber Myomalacia cordis, Virch. Arch.* 90. *Bd.*
Weitere diesbezügliche Literatur enthält § 12.

Literatur über Aneurysmen des Septum membranaceum ventriculorum cordis und der Sinus Valsalvae aortae.

Klein, *Zur Aetiologie der Aneurysmen der Pars membran. sept. ventricul. und deren Ruptur, Virch. Arch.* 118. *Bd.* 1889.
v. Krzwicki, *Das Septum membran. ventr. cordis, sein Verhältniss zum Sinus Valsalvae dexter aortae und die aneurysmatischen Veränderungen beider, Beitr. z. path. Anat. von Ziegler VI* 1889.
Reinhardt, *Zur anat. und pathol. Kenntniss der dünnen Stelle in der Herzscheidewand, Virch. Arch.* 12. *Bd.*
v. Rokitansky, *Die Defecte der Scheidewände des Herzens, Wien* 1875.
Zahn, *Aneurysma der Pars membran. septi ventric. cordis, Virch. Arch.* 72. *Bd.*

3. Vergrösserung des Herzens durch Dilatation und durch Hypertrophie der Muscularis und durch Lipomatose des Bindegewebes.

§ 10. **Vergrösserung des Herzens** ist abgesehen von Geschwulstbildungen entweder auf eine Erweiterung der Herzhöhlen oder aber auf eine Massenzunahme des Gewebes, namentlich des Muskelgewebes, zum Theil auch des Fettgewebes zurückzuführen. Nicht selten kommen Erweiterung und Gewebszunahme gleichzeitig vor.

Bei einfacher Erweiterung oder **Dilatation** sind die Höhlen der Kammern und Vorkammern erweitert, die Musculatur durch die Dehnung verdünnt. Nicht selten ist die Dilatation einseitig, auf das rechte oder das linke Herz beschränkt.

Bei der Massenzunahme des Gewebes handelt es sich meistens um eine ächte **Hypertrophie der Muscularis,** welche dabei dicker wird als unter normalen Verhältnissen (Fig. 18 *a*). Die Verdickung kann sowohl die eigentliche Muskelwand, als auch das Trabekelsystem und die Papillarmuskeln betreffen. Bei erheblicher Hypertrophie ist die Resistenz der Herzwand vermehrt. Ist in der hypertrophischen Musculatur keine secundäre Degeneration eingetreten, so erscheint sie fest, braunroth. Die Structur der Muscularis ist nicht verändert, es sind nur die musculösen Zellen grösser, möglicher Weise auch zahlreicher als gewöhnlich.

Besteht gleichzeitig Dilatation der Herzhöhlen, so spricht man von excentrischer Hypertrophie, sind sie verkleinert, von concentrischer Hypertrophie. Haben die Höhlen die normale Weite (Fig. 18), so bezeichnet man die Hypertrophie als eine einfache. Hypertrophie und Dilatation der rechten Herzhälfte hat hauptsächlich eine Vergrösserung in der Breite, Hypertrophie und Dilatation der linken eine solche in der Höhe zur Folge.

Die **Dilatation des Herzens** ist theils Folge der Erhöhung

der Widerstände, welche sich der Zusammenziehung des Herzens entgegenstellen, theils Folge von Texturveränderungen.

Herzhypertrophie ist Folge erhöhter Arbeitsleistung, ist eine Arbeitshypertrophie. Selbstverständlich setzt der Eintritt der Hypertrophie nach Erhöhung der zu bewältigenden Arbeitsaufgabe voraus, dass das Herz sich unter günstigen Ernährungsbedingungen befinde, anderenfalls ist die Folge der Erhöhung der Widerstände, die sich der Herzaction entgegenstellen, nur Dilatation.

Schon eine angeborene Enge der Aorta kann bei günstigen Ernährungsverhältnissen des betreffenden Individuums, d. h. bei reichlicher Blutproduction, eine Hypertrophie des linken Ventrikels zur Folge haben. Unter den erworbenen Ursachen der linksseitigen Herzhypertrophie (Fig. 18) spielen Klappenerkrankungen, die Insufficienz und Stenose der Aortenklappen erzeugen (vergl. § 13), sowie Verödungen von Nierengewebe, in deren Gefolge eine Erhöhung des Aortendrucks und eine Steigerung der Herzthätigkeit eintritt, endlich Erhöhung der letzteren durch nervösen Einfluss die Hauptrollen. Nicht selten ziehen auch Pericardialobliterationen compensirende Herzhypertrophie nach sich. Hypertrophische Zustände am rechten Herzen sind Folgen von Klappenerkrankungen des linken Herzens oder der Pulmonalis, oder von Lungenerkrankungen, bei welchen ein grosser Theil des Capillargebietes verödet, sowie von ausgedehnten Pleuraverwachsungen.

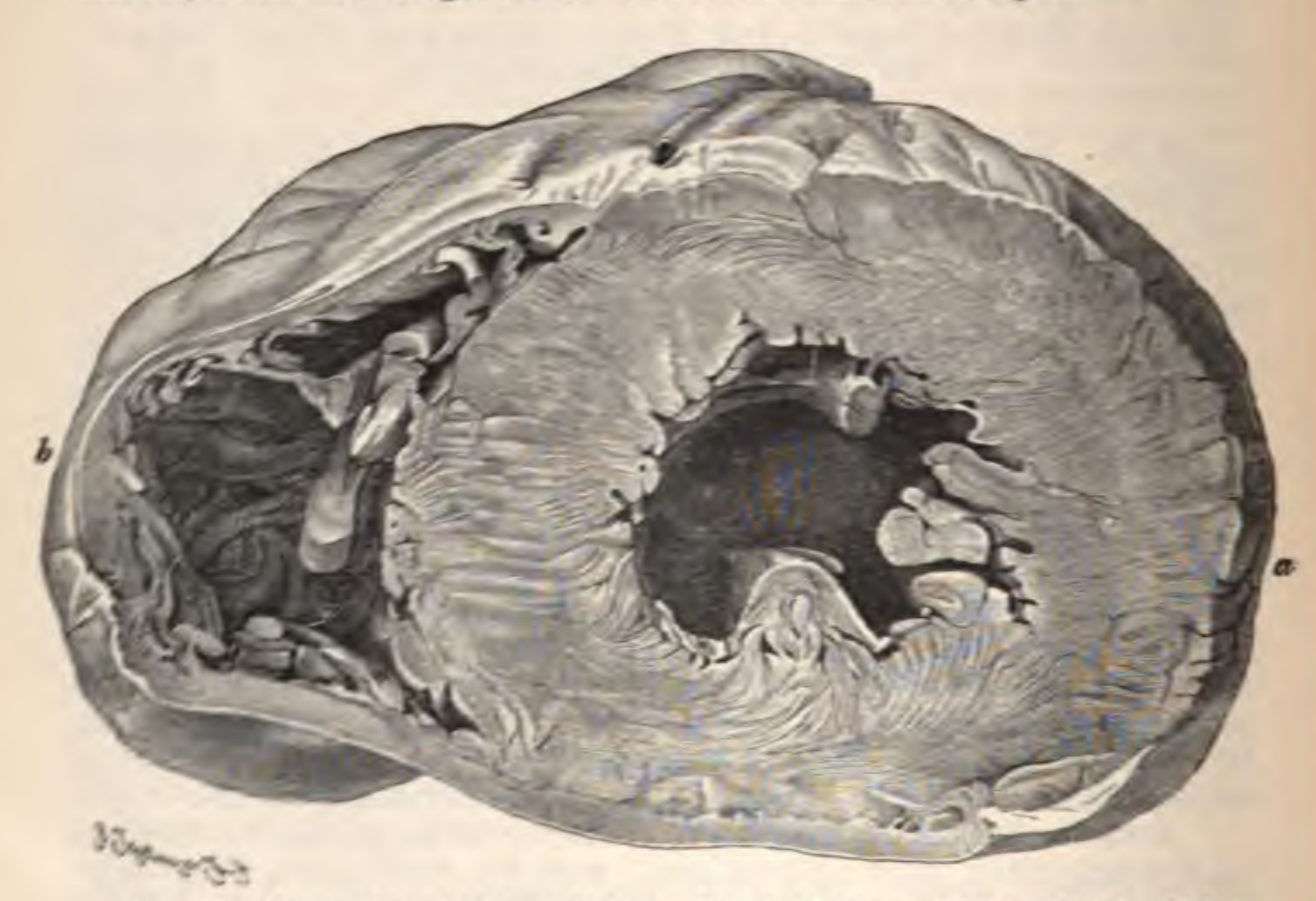

Fig. 18. Hypertrophie des linken Ventrikels, entstanden bei Insufficienz und Stenose der Aortenklappen. *a* Linker, *b* rechter Ventrikel. Querschnitt in natürlicher Grösse.

Herzhypertrophieen, welche secundär in Folge erkennbarer anatomischer Läsionen am Gefässapparate sowie an den Nieren auftreten,

oder welche sich in Folge Erhöhung der Herzthätigkeit durch nervösen Einfluss entwickeln, pflegt man als **symptomatische** zu bezeichnen. Daneben soll es auch eine **idiopathische** geben, welche sich nicht auf eine Erhöhung der Herzarbeit zurückführen lässt, doch ist deren Vorkommen nicht erwiesen. Wenn wir auch in manchen Fällen von Herzhypertrophie die Ursache derselben anatomisch nicht nachweisen können, so beweist dies noch nicht, dass intra vitam nicht Bedingungen bestanden haben, welche die Herzarbeit erhöhten. In dieser Hinsicht ist hervorzuheben, dass nach den in den letzten Jahren gemachten Beobachtungen namentlich andauernde übermässige körperliche Anstrengungen durch Erhöhung der Herzarbeit theils Herzdilatation, theils Hypertrophie bewirken. Ueppige Lebensweise, die zu Plethora führt, hat einen ähnlichen Effect.

Bei der Vergrösserung des Herzens durch **Lipomatosis** ist hauptsächlich das subepicardiale Bindegewebe der Sitz der Massenzunahme. In Folge überreichlicher Zufuhr und ungenügenden Verbrauchs von Fett vergrössert sich das normale Fettpolster. Die Bindegewebszellen wandeln sich auch an Stellen, die normaler Weise kein Fett enthalten, in Fettzellen um, so dass schliesslich nicht nur an der Oberfläche des Herzens Fettgewebe sich entwickelt, sondern auch im Bindegewebe zwischen den Muskelbündeln. Bei sehr hochgradiger Lipomatose kann sich sogar unter dem Endocard Fettgewebe bilden.

Ist die Lipomatose sehr bedeutend, so kann sie die Function des Herzens sehr erheblich beeinträchtigen.

Nach Beneke (*Die anatom. Grundlagen der Constitutionsanomalieen, Marburg 1880*) beträgt die Normalmasse des Herzens im reifen Mannesalter bei 167—175 cm Körperlänge 260—310 ccm oder 150—190 ccm auf 100 cm Körperlänge. Die Grössenzunahme des Herzens erfolgt nach der Geburt namentlich in zwei Perioden, nämlich im ersten Lebensjahre und in der Pubertätszeit, während in den Zwischenzeiten das Wachsthum gering ist. Bei Hypertrophie steigt das Volumen des Herzens auf 500—700 ccm oder bis auf 300—400 ccm auf 100 cm Körperlänge. Nach Bollinger (*D. med. Wochenschr. 1885 pg. 180*) beträgt das Durchschnittsgewicht des Herzens bei Männern in München 370 g auf 61 Kilo Körpergewicht, und es ist diese Vergrösserung als eine Folge des habituellen Bieralkoholismus anzusehen.

Nach Aufrecht und Tangl sind die Muskeln bei Herzhypertrophie nur vergrössert, nicht vermehrt. Nach Goldenberg lässt sich auch eine spärliche Vermehrung nachweisen.

Literatur über Herzhypertrophie.

Aufrecht, *Pathol. Mittheilungen II. H., Marburg* 1883.
Bamberger, *Samml. klin. Vortr. v Volkmann No.* 173.
Bollinger, *Idiopathische Herzhypertrophie, Arbeiten a. d. pathol. Institute in München* 1886.
v. Buhl, *Mittheil. a. d. pathol Institute zu München* 1878.
du Castel, *Arch. gén. de méd.* 1880.
Cohnheim, *Allg Pathol. II. Bd.*
Goldenberg, *Ueber Atrophie und Hypertrophie der Muskelfasern des Herzens, Virch. Arch.* 103. *Bd.* 1886.
Grawitz *und* **Israël**, *Experimentelle Untersuchungen über den Zusammenhang zwischen Nierenerkrankung und Herzhypertrophie, Virch. Arch.* 77. *Bd.* 1879.
Israël, O., *Exper. Unters. über den Zusammenhang zwischen Nierenerkrankungen und secundären Veränderungen des Circulationssystems, Virch. Arch* 86. *Bd.* 1881.

Leyden, *Ueber Herzkrankheiten (Dilatation mit fettiger Entartung des Herzmuskels) in Folge von Ueberanstrengung, Zeitschr. f. klin. Med. XI* 1886.
Letulle, *Rech. sur les hypertrophies cardiaques secondaires, Paris* 1889.
Müller, *Die Massenverhältnisse des menschl. Herzens, Leipzig* 1883.
Riegel, *Druckerhöhung im arteriellen Gefässsystem bei Nephritis, Zeitschr. f. klin. Med. VII* 1884.
Schmidt, *Verhalten des Herzens bei Aneurysmen der Aorta thoracica, Beitr. z. path. Anat. Festschr. für E. L. Wagner, Leipzig* 1887.
Spatz, *Deutsch. Arch. f. klin. Med. XXX.*
Tangl, *Ueber die Hypertrophie und das physiologische Wachsthum des Herzens, Virch. Arch.* 116. *Bd.* 1889.
Thoma, *Unters. üb. d. Grösse u. d. Gewicht d. Bestandth. d. menschl. Körp., Leipzig* 1882.
Traube, *Gesammelte Abhandl. III.*
Zander, *Morbus Brightii u. Herzhypertrophie, I.-D. Königsberg* 1881.
Zielonko, *Pathologisch-anatomische und experimentelle Studien über Hypertrophie des Herzens, Virch. Arch.* 62. *Bd.* 1875.

4. Die Endocarditis und die durch dieselbe verursachten Klappenentartungen. Die Myocarditis.

§ 11. Die **Endocarditis** ist eine entzündliche Erkrankung des Endocards, welche sich unter dem Einfluss eines in die Blutbahn eingedrungenen Entzündungserregers entwickelt. Der häufigste Sitz der Erkrankung sind die Klappen, doch kann sich dieselbe auch an anderen Stellen des Endocards localisiren.

Die Endocarditis ist häufig eine Secundäraffection, welche sich an entzündliche Processe in anderen Organen, z. B. an Wundeiterungen, an eiterige Peritonitis, an Pneumonie anschliesst. Nicht selten bildet indessen die Endocarditis die erste Localisation einer eingetretenen Infection, so dass also der Entzündungserreger am Orte seines Eintritts in den Körper nicht immer auch schon erkennbare Gewebsveränderungen setzt. An die Endocarditis schliessen sich nicht selten metastatische Entzündungen in anderen Organen, namentlich in der Niere an.

Nach Untersuchungen von Weichselbaum, Wyssokowitsch, Fränkel, Sänger, Bonome, Klebs, Hirschberg, Stern, Netter und Anderen ist die **Aetiologie der Endocarditis** keine einheitliche, wird vielmehr durch **verschiedene Bakterien** verursacht, und zwar theils von Bakterien, welche auch andere Organerkrankungen, wie Wundeiterungen, Osteomyelitis, Pneumonie etc. verursachen, theils von Bakterien, welche bisher bei andern infectiösen Krankheiten nicht beobachtet wurden. Von den ersteren sind der Staphylococcus pyogenes aureus, der Streptococcus pyogenes und der Diplococcus pneumoniae die wichtigsten, während der Staphylococcus pyogenes albus, der Bacillus pyogenes foetidus (Passet) nur eine untergeordnete Rolle zu spielen scheinen. Von anderswo bis jetzt nicht beobachteten Bakterien sind sowohl Kokken als Bacillen beschrieben worden, und zwar von Weichselbaum Micrococcus endocarditidis rugatus, Microc. end. capsulatus, Bacillus endoc. griseus, Bac. endoc. capsulatus und ein nicht cultivirbarer Bacillus, von Fränkel und Sänger ein unbeweglicher fötider Bacillus.

Nach den von den betreffenden Autoren angestellten Experimentaluntersuchungen ist die pathogene Bedeutung aller der genannten Bakterien sehr wahrscheinlich, für die zuerst aufgeführten sicher. Von anderen Bakterienbefunden, über die berichtet wurde, ist dagegen die

pathogene Bedeutung unsicher, und es hat sich bei denselben wohl theils um postmortale, theils um intravitale, aber secundäre Ansiedelungen gehandelt. So sind z. B. die Befunde von Tuberkelbacillen in den endocarditischen Auflagerungen bei tuberculösen Individuen (Cornil, Kundrat, Heller, Birch-Hirschfeld) sehr wahrscheinlich meist nur als secundäre Ansiedelungen anzusehen, doch ist zu bemerken, dass auch Tuberkel in den Klappen vorkommen und von Thromben überlagert sein können. Nicht selten enthalten die endocarditischen Erkrankungsherde gleichzeitig 2 oder sogar 3 Bakterienformen.

Die **Wirkung der Bakterien** am Orte ihrer Ansiedelung dürfte wohl in allen Fällen eine mehr oder weniger tiefgreifende Degeneration des befallenen Gewebes sein. Dringen die Bakterien (Fig. 19 *b*) von der Oberfläche in die Tiefe des endocardialen Gewebes vor, so kommt es in manchen Fällen zu einer mehr oder minder umfangreichen Nekrose, so dass das von den Bakterien durchzogene Gewebe seine Kerne (Fig. 19 cc_1) verliert. In Folge der Veränderungen, welche die chemisch-physikalische Beschaffenheit des Gewebes durch die Ansiedelung und Verbreitung der Bakterien erleidet, pflegen sich an der Oberfläche der inficirten Stellen sehr bald Thromben niederzuschlagen, und zwar meist feinkörnige Plättchenthromben (Fig. 19 *d*), welche keine zelligen Elemente einschliessen. Zuweilen bleiben an diesen weiterhin Leukocyten und rothe Blutkörperchen (Fig. 19 *f*) hängen, und es scheidet sich zugleich auch fädiges Fibrin (*e*) ab, so dass nunmehr aus verschiedenen Bestandtheilen zusammengesetzte gemischte Thromben entstehen.

Fig. 19. Endocarditis mycotica valvulae aortae (wahrscheinlich Staphylococcus pyogenes aureus). *a* Normales Klappengewebe. *b* Kokkenhaufen. cc_1 Nekrotisches kernloses Gewebe. *d* Körnige Plättchenthromben. *e* Fädiges Fibrin mit Leukocyten. *f* Rothe Blutkörperchen. In Alkohol und Celloidin gehärtetes, mit Gentianaviolett und Vesuvin gefärbtes, in Kanadabalsam eingeschlossenes Präparat. Vergr. 40.

Im gefässlosen Klappengewebe der Aorten- und Pulmonalklappen pflegen entzündliche Veränderungen erst spät zu erscheinen (Fig. 19).

Sitzen dagegen die Bakterienherde im gefässhaltigen Theile der Mitral- und Tricuspidalklappen (Fig. 20), so stellen sich bald endzündliche Exsudationen ein, denen zu Folge das lädirte Klappengewebe mehr oder weniger dicht mit Zellen infiltrirt wird (Fig. 20 *e*, *f*).

Fig. 20. Endocarditis mycotica pustulosa tricuspidalis, entstanden nach Infection einer Wunde am linken Fuss (gleichzeitig hämorrhagisch-septische Pneumonie). *a* Gewebe des hinteren Segels der Mitralis. *b* Sehnenfaden. *c* Pustulöse Erhebung der Mitralis. *d* Staphylococcus pyogenes aureus. *e* Mit Eiterkörperchen untermischter Staphylococcus. *f* Eiterkörperchen ohne Kokken. *g* Kleiner Abscess. In Alkohol gehärtetes, mit Gentianaviolett, Jod und Vesuvin behandeltes Präparat. Vergr. 60.

Die ersten mit blossem Auge sichtbaren Veränderungen bestehen in einer oft kaum wahrnehmbaren Trübung der ergriffenen Stelle.

Für den weiteren Verlauf der Endocarditis ist wesentlich der Umfang der Gewebsdegeneration und Nekrose, welche die Bakterien verursachen, maassgebend, doch kommt auch noch die Intensität der danach sich einstellenden Entzündung sowie die Ausdehnung und das Verhalten der Thromben in Betracht.

Ist der Umfang der Gewebsdegeneration und Nekrose nur gering, und bleibt die erkrankte Stelle von Thromben bedeckt, welche in Form einzelner kleiner, warziger, gelblicher oder röthlicher Höcker (Fig. 21) oder in Gruppen und Reihen von solchen über die Oberfläche vorragen, so erhält man das Bild der als **Endocarditis verrucosa** (Fig. 21) bezeichneten Herzentzündung. Bilden sich etwas umfangreichere knollige polypöse und zottige Auflagerungen, so kann man sie als **Endocarditis poly-**

Fig. 21. Endocarditis verrucosa der Aortaklappen.

posa und **villosa** (Fig. 22 *c* und Fig. 24 *b*) bezeichnen. Sind die Nekrosen umfangreicher, und wird das nekrotische Gewebe sammt den darüber lagernden Thromben abgestossen, so dass geschwürige Defecte sichtbar werden (Fig. 23 *e*, *d*), so erhält man das Bild der **Endocarditis ulcerosa** s. diphtheritica. Werden die Thromben abgestossen, und erscheinen danach im Gewebe steckende Eiterherde, so kann man den Process als **Endocarditis pustulosa** (Fig. 20) bezeichnen.

Fig. 22. Endocarditis villosa. Mitralklappe mit frischen endocarditischen Thromben von dem Vorhofe aus gesehen. *a* Vorhofwand. *b* Hinteres Klappensegel. *c* Thrombus. *e* Ostium atrioventriculare. Natürl. Gr.

Geschwürsbildung und warzige Thrombenbildung können sich in der mannigfaltigsten Weise combiniren (Fig. 23), und zwar vornehmlich dadurch, dass die Ränder der Geschwüre (Fig. 23 *c*, *d* und Fig. 24 *b*) sich wieder mit Thromben bedecken, doch ist zu bemerken, dass diese Thromben meist grösser und plumper sind als bei der Endocarditis verrucosa, und dass sie oft eine mehr zottige als warzige Beschaffenheit besitzen.

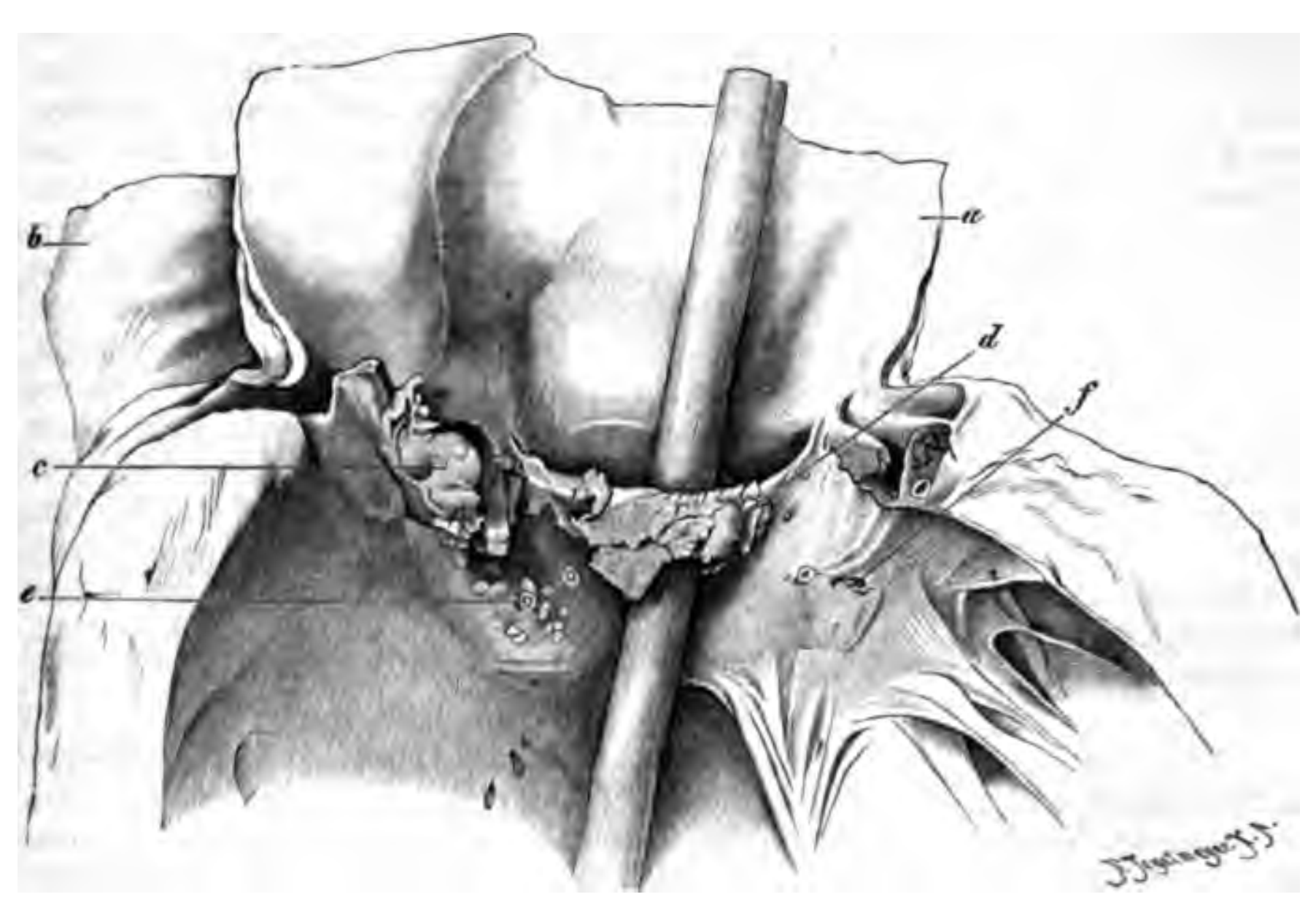

Fig. 23. Endocarditis ulcerosa aortae mit Geschwüren, Klappenperforationen und Klappenthromben. *a* Aorta. *b* Pulmonalis. *c* Mit Thromben besetztes Klappensegel. *d* Perforirtes und mit Thromben besetztes Klappensegel. *e* Geschwüre am Septum ventriculorum. *f* Geschwüre an der Ventrikelfläche des grossen Mitralsegels. Natürl. Grösse.

Die Endocarditis tritt, wie schon erwähnt, am häufigsten an den Klappenapparaten, seltener am Wandendocard des linken Herzens, noch seltener am Endocard des rechten Herzens auf, letzteres noch am häufigsten dann, wenn die Endocarditis nach Wundinfection sich einstellt. Im Verlaufe linksseitiger Klappenendocarditis können sich auch warzige Auflagerungen an den Klappen des rechten Herzens bilden.

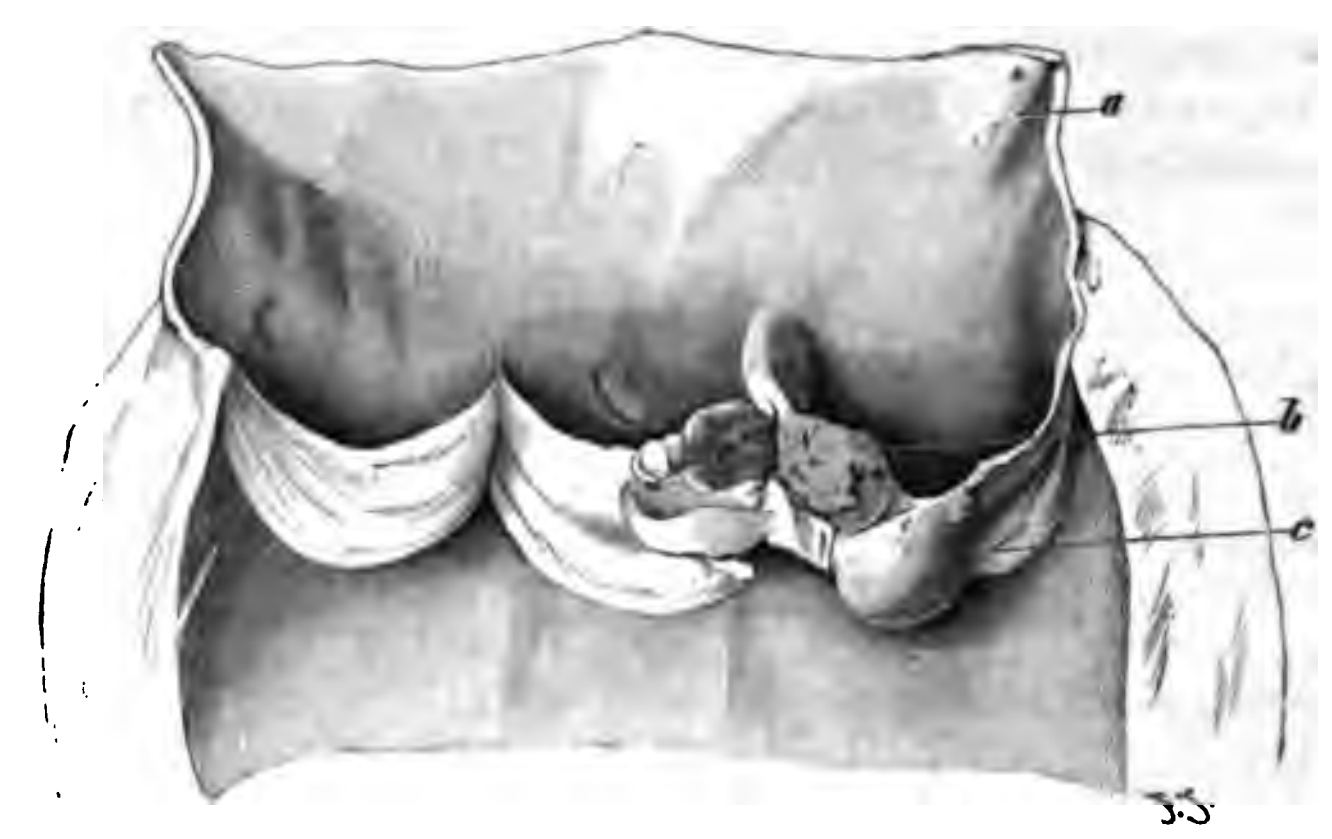

Fig. 24. Endocarditis mycotica mit villösen Klappenthromben und acutem Klappenaneurysma. *a* Aorta. *b* Klappenthrombus. *c* Aneurysma. Natürl. Grösse.

Die warzige Endocarditis bevorzugt den Schliessungsrand der Klappensegel, die ulcerösen Formen sind weniger streng auf dieses Gebiet localisirt, ergreifen verschiedene Stellen der Klappen und verbreiten sich häufig auch auf die Sehnenfäden, die Herz- und Aortenwand. Werden die Klappensegel von einer Seite her allmählich zerstört, so giebt die erkrankte Stelle dem Druck des Blutes nicht selten nach, und es entstehen auf diese Weise zuweilen acute Klappenaneurysmen (Fig. 24 *c*). Später reissen die Klappensegel durch (Fig. 23 *c*, *d*), so dass sich Löcher und Einrisse bilden. Nicht selten zerreissen auch erkrankte Sehnenfäden. Greifen die Bakterienwucherungen im Wandendocard und der Intima der Aorta in die Tiefe, so kommt es zu **myocarditischen** und **mesarteriitischen Processen**, mit mehr oder minder umfangreicher Verschwärung, die oft zu tiefgreifenden Defecten und zu aneurysmatischer Ausbuchtung der Wand, unter Umständen auch zu Ruptur derselben führen. Lösen sich zu irgend einer Zeit Thromben oder Gewebsfetzen von einer erkrankten Stelle ab, so bilden sich da und dort **Embolieen**, und es sind namentlich Hirn-, Milz- und Nierenembolieen, welche dabei häufig zur Beobachtung kommen.

Die warzigen thrombotischen Auflagerungen werden oft als **endocarditische Efflorescenzen** bezeichnet, doch ist dies, sofern es sich um frische Processe handelt, nicht richtig, indem in dieser Zeit Auswüchse aus dem Endocard noch nicht gebildet sind. Dies stellt sich erst in späteren Stadien ein (vergl. § 12). Die Benennung der Thromben als Efflorescenzen beruht wesentlich in der bis in die letzte Zeit gangbaren und auch jetzt noch vertretenen Anschauung, dass die Bildung der warzigen Erhebungen mit entzündlichen Anschwellungen des Endocards beginnt, dass sie wesent-

lich aus dem local angeschwollenen Endocard bestehen und erst secundär sich mit Thromben bedecken.

Da man nur in einem Theil der als endocarditische Efflorescenzen bezeichneten Bildungen Bakterien findet, so besteht zur Zeit noch Discussion darüber, ob jede Endocarditis bakteritischer Natur sei oder nur ein Theil. Wenn man jede thrombotische Auflagerung und die sich daran anschliessende Gewebswucherung (vergl. § 8 u. § 12) als den Ausdruck einer bestehenden Endocarditis ansieht, so muss die Frage verneint werden, indem das Auftreten dieser Bildungen nicht immer unmittelbar von der Anwesenheit von Bakterien abhängt, als Efflorescenzen bezeichnete Thromben vielmehr auch in Folge anderer Veränderungen des Endocards sich bilden können. Meiner Meinung nach ist es indessen richtiger, zur Zeit nur diejenigen Endocardial-Erkrankungen der primären acuten Endocarditis zuzuzählen, welche sich auf Bakterieninvasion zurückführen lassen.

Nach Coën (*Arch. für mikrosk. Anat. XXVII 1886*) sind die Semilunarklappen völlig frei von Blutgefässen, dagegen sind die atrioventricularen Klappen mit solchen versehen; sie bilden ein dichtes Netz, und einzelne Aeste erstrecken sich bis an die Anheftungsstelle der Sehnenfäden. Von den Papillarmuskeln ziehen feine Gefässe weit in die Sehnenfäden (vergl. Darier, *Les vaisseaux des valvules du coeur, Arch. de phys. II 1888*).

Klappenperforationen nach Entzündung sind nicht zu verwechseln mit den Klappenfensterungen, wie sie sich nicht selten als angeborene Bildungen oder als Folge von Gewebsschwund an den Semilunarklappen oberhalb der Schliessungsränder finden. Abgesehen von der Verschiedenheit des Sitzes besteht ein wesentlicher Unterschied darin, dass bei den ersteren in der Umgebung der Lücken entzündliche Infiltrationen oder fibröse Verdickungen vorhanden sind, bei letzteren nicht.

Literatur über Endocarditis.

Babes, *Sur les endocardites Ann. de l'Inst. de Path de Bucarest I* 1890.
Birch-Hirschfeld, *Tuberculose im Herzen, Centralbl. f. allg. Path. II p.* 807.
Buhl, *Perfor. d. Herzsepten, Zeitschr. f. Biol. XVI.*
Charcot *et* **Vulpian**, *Endocarditis ulcerosa, Gaz. méd. de Paris* 1865.
v. Dusch, *Gerhardt's Handbuch der Kinderkrankh. IV.*
Eberth, *Ueber diphtheritische Endocarditis, Virch. Arch.* 57. *Bd.*; *Mykotische Endocarditis, ib.* 72. *Bd, und Bakteritische Mykosen, Leipzig* 1872.
Fränkel, E., *und* **Sänger**, *Unters. über die Actiologie der Endocarditis, Virch. Arch.* 108. *Bd.* 1887.
Gube *und* **Birch-Hirschfeld**, *Arch. d. Heilk. XVII.*
Haushalter, *Endocardite à pneumocoques, Revue de méd. VIII* 1888.
Heiberg, *Endocarditis ulcerosa mit Pilzbildung im Herzen, Virch. Arch.* 56 *Bd., und Der puerperale pyämische Process, Leipzig* 1873.
Hiller, *Endocarditis bacteritica, Virch. Arch.* 62. *Bd.*
Klebs, *Arch. f. exper. Path IV u. IX.*
Köster, *Die embolische Endocarditis, Virch Arch.* 72. *Bd*
Kundrat, *Endocarditis ulcerosa bei Carcinom und Tuberculose, Wiener med. Blätter* 1885.
Lancereaux, *Endocarditis ulcerosa, Gaz. méd. de Paris* 1862, *und Arch. gén. de méd.* 1873.
v. Langer, *Die Blutgefässe der Herzklappen bei Endocarditis valvularis, Virch. Arch.* 109. *Bd.*
Ledoux *et* **Lebard**, *De la pathogénie et de l'anatom. pathol. de l'endocardite ulcéreuse, Arch. gén. de méd.* 1886.
Lion, *Essai sur la nature des endocardites infectieuses, Paris* 1890.
Litten, *Zeitschr. f. klin. Med.* 1881.
Maier, R., *Ein Fall von primärer Endocarditis diphtheritica, Virch. Arch.* 62. *Bd.*
Malvoz, *Endocardite tricuspidienne parasitaire consécutive à une thrombose suppurée de la veine axillaire du côté droit, Revue de méd. VIII* 1888.

Magnus ... Arch. f. klin. Med. XXIV.
... Zürich ...
... Deutsch. Arch. f. klin. Med. 188...
... endocardite végétante ulcéreuse dans les affections des voies biliaires.
... VII 1886.
... endocardite végétante ulcéreuse d'origine pneumonique. Arch. de phys. VIII 1886.
...
... Brit. Med. Journ. 1885.
...
... experimentelle ... und Endocarditis, Fortschr. d. Med. 1886.
...
... Endocarditis, Dtsch. med. Wochenschr. 1887.
...
... und die Entstehung der endocarditischen Efflorescenzen, I.-D. Tübingen 1888.
... Endocardite ... II 1890.
Virchow ... Endocarditis, Monatsschrift f. Geburtsk. 1858, und Ueber die Chlorose, ...
... path. Anatomie der Endocarditis, Beitr. z. path. An. v. Ziegler IV ... der Endocarditis, Centralbl. f. Bakt. II 1887.
... Endocarditis, Centralbl. f. d. med. Wissensch. 1885 Nr. 33.
... Beitr. z. Lehre v. d. Endocarditis, Virch. Arch. 108. Bd.
Ziegler, ... und die Entstehung der endocarditischen Efflorescenzen. Verhandl. d. ... 1888.

§ ... Hat die durch die anwesenden Bakterien verursachte Gewebsläsion einen gewissen Grad erreicht, so stellen sich in dem angrenzenden Gewebe neben entzündlichen Infiltrationen auch **reparatorische Wucherungsvorgänge** ein, welche im Wesentlichen durch Bildung von Keimgewebe (Fig. ...), weiterhin auch von Bindegewebe charakterisirt sind. Bei den relativ gutartigen verrucösen Formen der Endocarditis erreichen ... die Degenerationsprocesse nur einen sehr geringen Umfang, und ... die Bakterien nicht in die Tiefe dringen. So ... dass unter den Knötchen oder hahnenkammförmigen ... sich sehr bald das entzündlich infiltrirte ... Bindegewebe (Fig. ...) über die Ober-



substituirt oder auch bis zur Oberfläche von Zell- oder Bindegewebszügen durchzogen sind. Schliesslich kann der ganze Thrombus durch Bindegewebe ersetzt werden. Es wird sonach die ursprüngliche thrombotische Auflagerung durch eine endzündliche Granulationswucherung substituirt, eine Bildung, die man passend als **endocarditische Efflorescenz** bezeichnet.

Fig. 26.

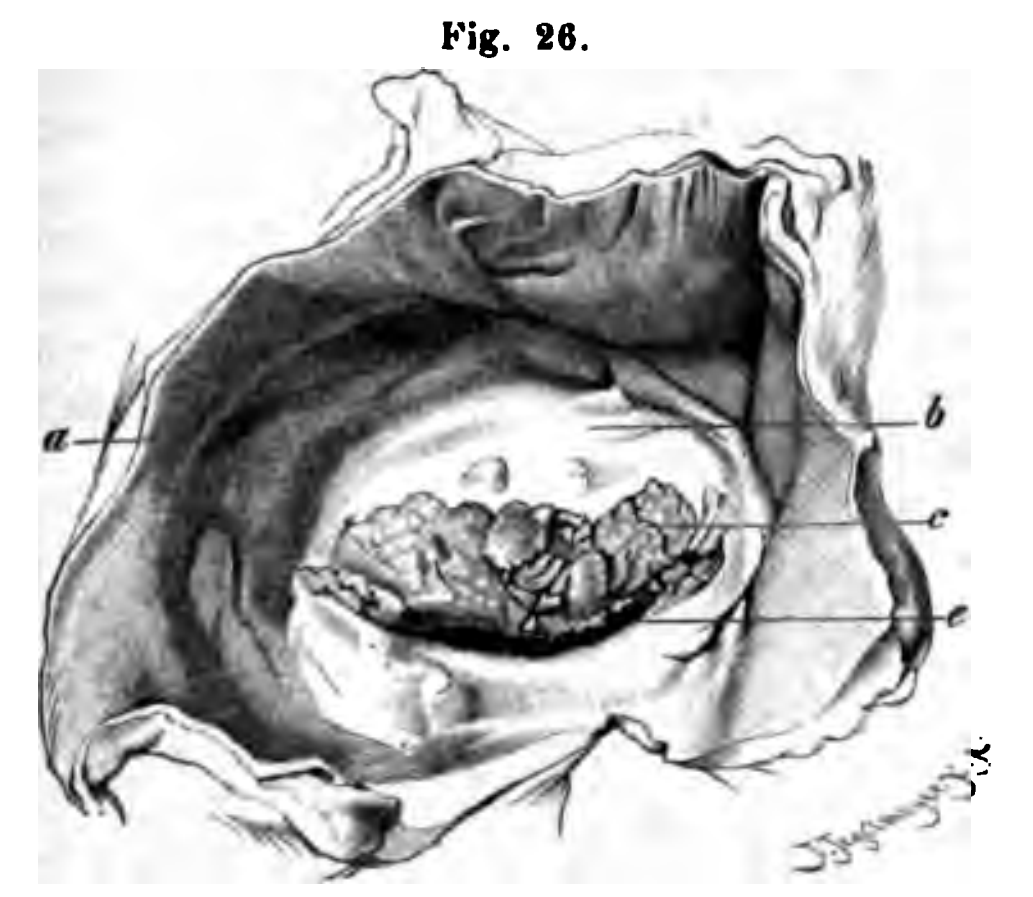

Fig. 27.

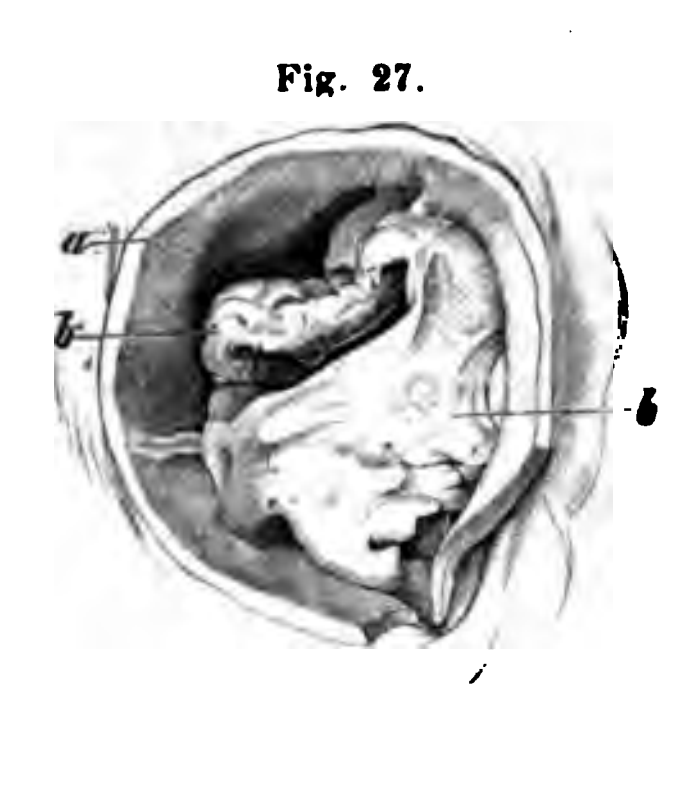

Fig. 26. Vom Vorhof aus gesehene Mitralklappe mit verdicktem und mit verkalkten Thromben besetztem hinteren Segel. Stenose des Ostium atrioventriculare. *a* Vorhofwand. *b* Verdicktes, hinteres Klappensegel. *c* Theils verkalkter, theils organisirter Thrombus. *e* Ostium atrioventriculare. Natürl. Grösse.

Fig. 27. Von oben gesehene Aortenklappen, deren Segel verdickt und mit mächtigen, theils organisirten, theils verkalkten Thromben besetzt sind. Stenosis ostii aortae. *a* Querschnitt der Aorta oberhalb der Klappen. *b* Verkalkte, in den Klappentaschen festsitzende Thromben. Nat. Grösse.

Bei der Endocarditis ulcerosa, bei welcher die Bakterien in die Tiefe dringen und Gewebsnekrose verursachen, beginnen die reparatorischen Wucherungsvorgänge erst in einer Zeit, in der bereits Gewebsnekrose und geschwürige Defecte vorhanden sind, und gehen alsdann vom Rande und dem Grunde der Geschwüre aus. Im Uebrigen vollzieht sich aber der Process in derselben Weise, und es besteht ein Unterschied nur darin, dass die thrombotischen Auflagerungen grösser, die entzündlichen Infiltrationen ausgebreiteter und stärker, und die Gewebswucherungen umfangreicher ausfallen als bei der verrucösen Endocarditis.

Thrombotische Auflagerungen, die nur klein sind, werden, soweit sie nicht etwa zerfallen und mit dem Blutstrom abgespült werden, gewöhnlich ganz durch Bindegewebe substituirt. Von grösseren Thromben (Fig. 22 *c*), wie sie namentlich bei ulceröser Endocarditis vorkommen, bleibt, soweit dieselben nicht abgelöst und fortgespült werden, oft ein grosser Theil erhalten, schrumpft und verkalkt, so dass nunmehr die Klappen mit festsitzenden, **harten verkalkten, kreidigen Auflagerungen** (Fig. 26 *c*, Fig. 27 *b*) bedeckt werden.

Sowohl die geschwürigen Processe als auch die thrombotischen Auflagerungen und die Bindegewebswucherungen bedingen, sofern sie an den Klappen sitzen und hier eine erhebliche Ausbildung erlangen, Verunstaltungen der Klappensegel, welche die Functionen derselben beein-

trächtigen und zu jenen Zuständen führen, welche **als Stenose** (Fig. 28 c, Fig. 27 und Fig. 28 *e*) und als **Insufficienz** (Fig. 26 *e*, Fig. 27 und Fig. 28 *c*, *e*) bezeichnet werden.

Die Stenosirung eines Klappenostiums wird **vornehmlich** durch Verdickung und durch ein Starrwerden der Klappen **durch festgewachsene** verkalkte Thromben (Fig. 26 *c* und Fig. 27 *b*), sowie **durch Verwachsung** der einander benachbarten Klappensegel (Fig. 28 *d*) **bedingt**. An den Segeln der Mitralis und Tricuspidalis verschmelzen **oft auch** die verdickten Sehnenfäden (*f*) untereinander und mit den **Klappen**, so dass schliesslich der Klappenapparat zu einem starren, **unbeweglichen**, von vorn nach hinten zusammengedrückten Trichter wird, **der nur noch** eine schmale spaltförmige Oeffnung (Fig. 28 *e*) besitzt. An **der Aorta** und der Pulmonalis kann durch Verwachsung der Segel **und durch** verkalkte Klappenthromben das Ostium so eng werden, **dass man kaum noch** einen Gänsefederkiel durchschieben kann, oder dass nur eine **schmale**, einer Erweiterung nicht fähige Spalte übrig bleibt.

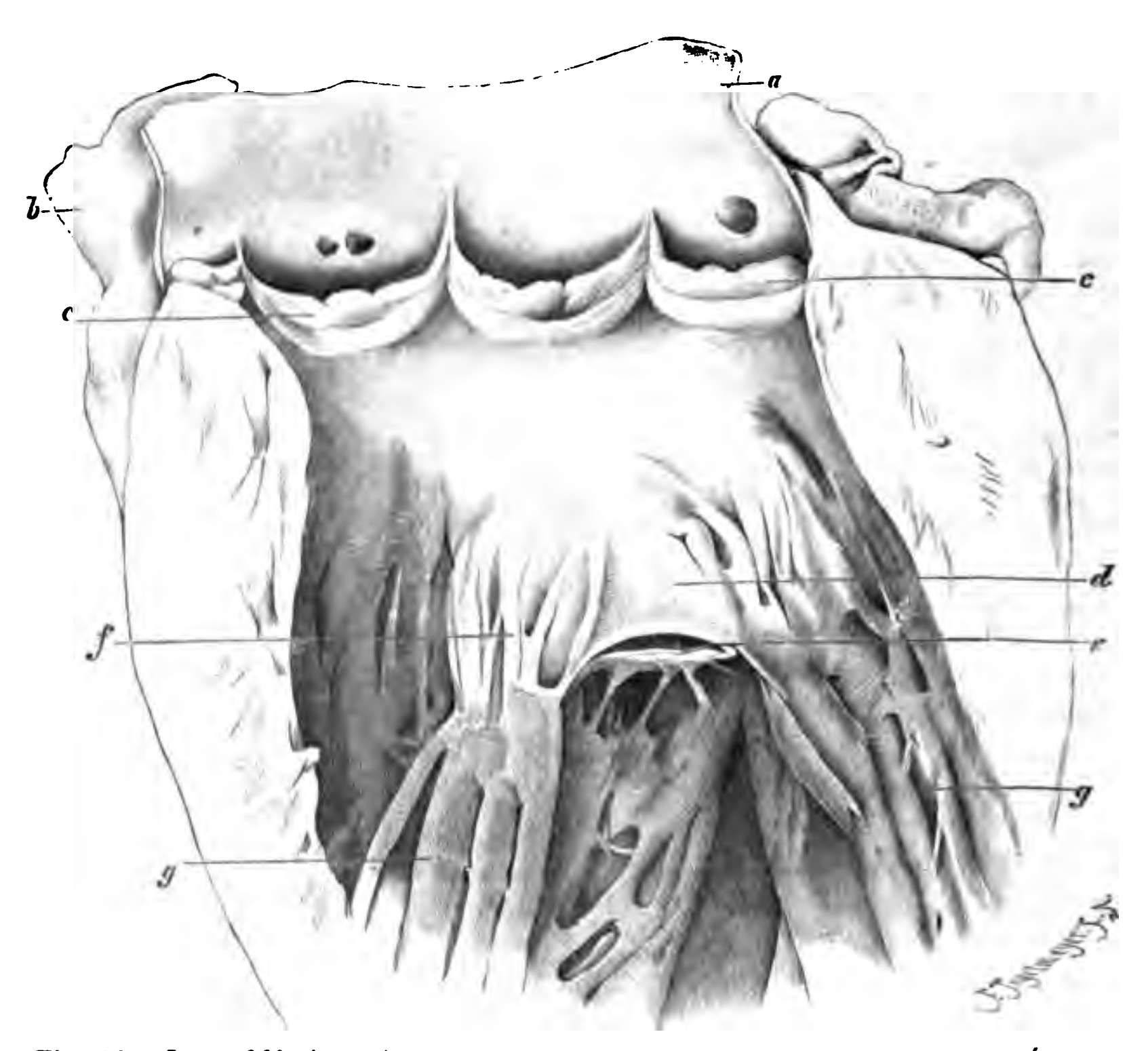

Fig. 28. Insufficientia aortae et Stenosis mitralis. *a* Aorta. *b* Pulmonalis. *c* Erniedrigte geschrumpfte Klappen mit verdicktem Rande. *d* Verdickte Mitralklappe. *e* Stenosirtes Ostium der Mitralis. *f* Verdickte, verkürzte und verwachsene Sehnenfäden. *g* Papillarmuskeln. Nat. Grösse.

Die Insufficienz hängt namentlich von Verkürzungen und Verunstaltungen der Klappen (Fig. 28 *c*), sowie vom Starrwerden des Gewebes, welches ein Aneinanderlegen der Segel nicht mehr gestattet, ab. Geschwürige Zerstörung und Zerreissung von Klappensegeln und Sehnen-

fäden können natürlich in ganz acuter Weise eine Insufficienz der Klappen bedingen.

War der Sitz der Endocarditis das Wandendocard, so bleiben an der betreffenden Stelle meist glänzend weisse sehnige Verdickungen zurück, welche meistens oberflächlich liegen, unter Umständen indessen auch in das angrenzende Muskelgewebe ausstrahlen. An den Sehnenfäden bilden sich diffuse oder umschriebene Verdickungen.

In seltenen Fällen geht das neugebildete Bindegewebe eine narbige Schrumpfung ein, welche zu einer *Stenose des Herzens*, d. h. *des Conus arteriosus* eines Ventrikels führt. Es kommt dies namentlich nach fötaler Endocarditis vor und betrifft dann am häufigsten das rechte Herz, kann sich indessen auch im extrauterinen Leben entwickeln und tritt dann am linken Ventrikel auf.

Mit der Substitution der Thromben durch Bindegewebe und mit der Verkalkung derselben haben die progressiven Vorgänge im Allgemeinen ihr Ende erreicht, doch spielen sich im Innern der verdickten Klappen noch lange Zeit Umwandlungsvorgänge, durch welche der Bau des neugebildeten Bindegewebes sich ändert, ab. Im Allgemeinen nimmt der Zell- und Gefässreichthum ab, die Derbheit zu. Häufig stellen sich *hyaline Entartung*, *Verfettung* und *Verkalkung* ein.

Wie lange sich die Bakterien erhalten, weiss man nicht, wahrscheinlich gehen sie indes meist bald zu Grunde. Das Auftreten neuer Auflagerungen auf alten Verdickungen der Klappen ist durchaus nicht immer von einer Bakterienansiedelung abhängig. Sehr häufig handelt es sich nur um *Thromben*, deren Ablagerung durch Rauhigkeiten und Veränderungen der oberflächlichen Gewebsschichten sowie durch Unregelmässigkeiten der Circulation bedingt wurde. Gleichwohl sind auch diese Bildungen von grosser Bedeutung, insofern als dadurch eine neue Gewebswucherung sich einstellt, welche die Zunahme der Klappenverunstaltungen bedingt.

Die Folgen dieser Klappenerkrankungen sind bereits im allgemeinen Theil besprochen worden. Sie sind im Allgemeinen die, dass das Blut wegen der Erschwerung der Entleerung der Ventrikel, sowie wegen eintretenden Rückflusses sich staut, so dass die rückwärts von der erkrankten Klappe belegenen Theile des Gefässsystems mit Blut überfüllt und dadurch ausgedehnt werden. Zur Ausgleichung der Störung entwickelt sich eine Hypertrophie des Herzmuskels, und zwar zunächst in demjenigen Theile des Herzens, welcher das Blut durch die erkrankte Klappe durchzutreiben hat.

§ 13. Eine Entzündung des Herzfleisches, eine **Myocarditis**, kann sich sowohl in Folge directer Propagation der Entzündung vom Endocard auf das Myocard als auch in Folge Einschleppung von Entzündungserregern durch die Herzarterien (Fig. 29 *a*) einstellen und ist zu Beginn wesentlich durch die Bildung perivasculär gelegener, zelliger Infiltrationsherde charakterisirt.

Die **eiterige Myocarditis** tritt namentlich bei pyämischen Infectionen auf und wird durch Spaltpilze, welche entweder von einem endocarditischen Herd aus direct auf das Myocard übergreifen oder aber diesem auf dem Blutwege (Fig. 29 *a*) zugeführt werden, verursacht. Auch in letzterem Falle ist häufig eine ulceröse Endocarditis der Ausgangspunkt, doch kann sie auch ohne eine solche als Folge einer Blutinfektion entstehen. So weit bekannt, sind es dabei dieselben Bakterien,

welche auch bei Endocarditis vorkommen, und welche meist von Wunden oder kranken Organen, zuweilen indessen auch ohne am Orte ihres Eintritts in den Körper erkennbare Veränderungen zu verursachen, mit dem Blute dem Herzfleische, meist zugleich auch noch anderen Organen, wie z. B. den Nieren, zugeführt werden. Gerathen auf diese Weise zahlreiche Bakterien (meist Kokken) in die Herzmusculatur, so kann das betreffende Individuum nach kurzer Zeit zu Grunde gehen, und man findet alsdann die Herzwand von mehr oder minder zahlreichen **kleinen, trüben, graugelben Herdchen** durchsetzt, die nichts anderes denn Bakterienherde darstellen, innerhalb welcher die Muskeln degenerirt oder auch vollkommen abgestorben sind, während sich zugleich meist auch schon eine entzündliche Infiltratiou eingestellt hat (Fig. 29 *a b*). Ist bis zum Tode längere Zeit verstrichen, so finden sich an der betreffenden Stelle bereits kleine gelblich-weisse **Eiterherdchen.** Vergeht noch längere Zeit, so können sich etwas grössere Abscesse bilden. Kleine Eiterherde können resorbirt werden und vernarben oder verkalken (Roth), grössere brechen, falls der Tod nicht früher erfolgt, häufiger nach innen oder nach aussen durch oder führen zu Herzrupturen.

Fig. 29. **Myocarditis mykotica** im Verlaufe eines Wochenbettes als Metastase einer Parametritis entstanden. *a* Intravasculär gelegene Kolonieen von Staphylokokken. *b* Zellige Infiltration. *c* Querschnitte von Muskeln. *d* Intermusculäres Bindegewebe. In Alkohol gehärtetes, mit Gentianaviolett und Vesuvin gefärbtes, in Kanadabalsam eingeschlossenes Präparat. Vergr. 300.

Die **Schwielen bildende Myocarditis** wird, soweit sie nicht als Folgeerscheinung ischämischer Muskelerweichung (§ 9) auftritt, durch Infectionen und Intoxicationen (Diphtherie, Scharlach, Typhus abdominalis, Pocken, Pneumonie) verursacht und kann auch als Endausgang einer

pyämischen Infection sich entwickeln. Die vom Blute aus wirkende Schädlichkeit wirkt theils degenerirend auf die Muskelzellen (vergl. § 7), theils alterirend auf die Gefässwände und führt zur Bildung von Entzündungsherden, in denen weiterhin Bindegewebswucherungen sich einstellen. Gehen die Muskeln dabei in erheblicher Ausdehnung zu Grunde, so bilden sich nach einger Zeit **Herzschwielen**, welche den nach ischämischen Herzerweichungen entstehenden (§ 9) ähnlich sind, meist jedoch nur kleine Herde und Stränge darstellen oder, falls sie grössere Ausbreitung erlangen, meist in unmittelbarem Zusammenhang mit einem schwielig verdickten Endocard stehen. Sie geben danach auch nur selten Veranlassung zur Bildung von Herzaneurysmen.

In Herzen, welche durch Residuen voraufgegangener endocarditischer Processe verändert sind, finden sich subendocardiale und im Muskelfleisch zerstreute Herzschwielen oft in grosser Zahl, so dass also anzunehmen ist, dass die Schädlichkeiten, welche Endocarditis hervorrufen, meist auch das Myocard in Mitleidenschaft ziehen und hier ebenfalls Entzündungen, Muskeldegenerationen und Bindegewebswucherungen verursachen. Die Muskelerkrankung ist dabei eine der Endocarditis coordinirte Erscheinung oder eine Folge von Embolieen in die Muskelgefässe.

Wunden des Herzmuskels, die nicht inficirt sind, heilen wesentlich durch Wucherung des Bindegewebes, so dass sich im Muskelfleisch narbige Herde bilden. Eine Muskelregeneration findet gar nicht oder wenigstens nur in sehr geringem Umfange statt. Die erste Folge nach der Verletzung sind wie anderswo Blutungen und Entzündungen.

Literatur über Myocarditis und Herzwunden.

Bard *et* **Philippe,** *De la myocardite interstitielle chronique, Revue de méd. XI* 1891.
Bonome, *Ueber die Heilung aseptischer Herzwunden, Beitr. z path. An. v. Ziegler V* 1889.
Huguenin, *Contrib. à l'étude de la myocardite infectieuse diphthérique, Revue d. méd. VIII* 1888; *Ét. sur la myocardite infectieuse diphthérique, Paris* 1890.
Koch, *Mittheil. a. d. kais. Gesundheitsamte, Berlin* 1881.
Köster, *Ueber Myocarditis, Bonn* 1888.
Leyden, *Myocarditis bei Diphtherie, Zeitschr. f. klin. Med. IV.*
Martin, *La pathogénie des myocardites et des scléroses cardiaques, Revue de méd.* 1883.
Martinotti, *Sugli effetti delle ferite del cuore,* 1888.
Krehl, *Beitr. z. Pathologie der Herzklappenfehler, D. Arch. f. klin. Med. 46. Bd.* 1890.
Romberg, *Die Erkrankungen des Herzmuskels bei Typhus abdom., Scharlach und Diphtherie, D. Arch. f. klin. Med. 47. Bd.* 1891.
Roth, *Virch. Arch. 38. Bd.*
Rothschild, *Die Entstehung der Herzschwielen, I-D. Freiburg* 1890.
Schröter, *v. Ziemssen's Handb. d spec. Path IV.*
Wagner, E, *Myocarditis, Arch. d. Heilk.* 1861
Wunderlich *u.* **Wagner,** *ib.* 1864.
Weitere diesbezügliche Literatur enthalten § 7 und § 9.

5. Infectiöse Granulationsgeschwülste, echte Geschwülste und Parasiten des Herzens.

§ 14. Unter den **infectiösen Granulationsgeschwülsten** kommt am häufigsten der Tuberkel vor. Bei allgemeiner Miliartuberculose findet man im Herzen nicht selten ebenfalls Tuberkel, welche meist unter dem Endocard des rechten Ventrikels sitzen. Grössere verkäsende Knoten oder mehr diffuse käsig indurative Entzündungen kommen am ehesten neben chronischer tuberculöser Pericarditis, seltener auf das Myocard oder das Endocard beschränkt vor, sind indessen an keiner Stelle häufig.

Gummiknoten sind sehr selten. Sie liegen in der Herzwand innerhalb schwieliger Bindegewebshyperplasieen und bilden je nach dem Entwickelungsstadium theils weiche, graurothe oder graue Herde, theils trockene, käsige, gelbe Knoten, welche in die Herzhöhle durchbrechen können. Etwas häufiger treten in Folge von hereditärer oder acquirirter Syphilis einfache indurirende Entzündungen des Herzmuskels auf, doch dürfte ein Theil dessen, was als syphilitische Entzündung beschrieben ist, der arteriosklerotischen Schwielenbildung (§ 9) zuzuzählen sein. Syphilitische Klappenentzündungen sind sehr selten.

Bei Aktinomykose der Lunge und des Mediastinum kann die Infection und damit auch die Bildung grauer, später verfettender und dann gelbweiss aussehender oder vereiternder Granulationen auch auf das Pericard und schliesslich auf das Myocard übergreifen.

Von den **Geschwülsten** im engeren Sinne kommen verschiedene Formen, so z. B. Sarkome, Lymphosarkome, ferner Fibrome, Lipome, Myxome, Rhabdomyome, primär im Herzen vor und bilden knotige, zuweilen polypöse, in das Herzlumen vorragende Knoten; sie sind indessen alle selten. Ein Theil der beobachteten Geschwülste war angeboren.

Etwas häufiger sind secundäre Geschwulstbildungen, namentlich Krebse. Die Keime dieser Geschwülste gelangen, abgesehen von denjenigen, die vom Pericard auf das Herz übergreifen, auf dem Blutwege in die Herzwand. Die Geschwulstknoten sitzen bald mitten im Herzfleisch, bald sind sie der Innenfläche oder der Aussenfläche mehr oder weniger genähert und drängen sich gegen die Herz- oder die Pericardialhöhle vor.

Mitunter greifen Geschwülste aus der Nachbarschaft, vom Mediastinum, vom Oesophagus, vom Magen und der Lunge auf das Herz über.

Die Folgen der Geschwulstbildung sind selbstverständlich je nach der Grösse und dem Sitz derselben verschieden. Grosse Geschwülste können schliesslich Insufficienz der Herzthätigkeit bedingen. Auf Geschwülsten, die in das Herzinnere hineinragen, bilden sich leicht Thromben. Erweichung und Ulceration der Geschwülste kann zu Herzruptur führen.

Von **Parasiten** kommen im Herzen Cysticercus und Echinococcus vor. Echinococcus kann Herzruptur verursachen und bei Berstung in das Herzinnere zur Entstehung von Embolieen im Gebiete der Körper- oder Lungenarterien Veranlassung geben.

Literatur über Tuberculose des Herzens.

Demme, *Bericht üb. d. Thätigkeit des Jenner'schen Kinderspitals*, *Bern* 1887.
v. Recklinghausen, *Virch. Arch.* 16. *Bd.*
Sänger, *Arch. d. Heilk. XIX.*
Tripier, *Endocardite tuberculeuse*, *Arch. de méd. exp.* 1890.
Wagner, E., *Arch. d. Heilk. II.*
Waldeyer, *Virch. Arch.* 35. *Bd.*
Weigert, *ib.* 75. *Bd.*

Literatur über Syphilis des Herzens.

Ehrlich, *Zeitschr. f. Med. I* 1880.
Gräffner, *Klappengumma*, *Deutsch. Arch. f. klin. Med. XX.*
Grenvouller, *Sur la syphilis cardiaque*, *Thèse de Paris* 1878.
Lancereaux, *Traité de la syphilis*, 1873.

Lang, *Vorles. üb. Path. und Ther. d. Syphilis I, Wiesbaden* 1885; *Die Syphilis d. Herzens, Wien* 1889.
Oppolzer, *Einbruch eines Gumma in die Herzhöhle, Wiener med. Wochenschr.* 1860.
Teissier, *Syph. Endocarditis und Myocarditis, Annal. de Dermatol. et de Syph.* 1882.
Virchow, *Die krankh. Geschwülste II, u. sein Arch.* 35. *Bd.*
Wagner, **E.**, *Arch. der Heilk. VI.*

Literatur über Geschwülste des Herzens.

Albers, *Lipom, Virch. Arch.* 10. *Bd.*
Banti, *Lipom, Lo Sperimentale* 1886.
Bernet, *Lipom, Virch. Arch.* 41. *Bd.*
Bodenheimer, *Sarkom des Herzens, I.-D. Bern* 1865.
Czapek, *Zur pathologischen Anatomie der primären Herzgeschwülste (enth. Literaturübersicht), Prager med. Wochenschr.* 1891.
Fränkel, **E.**, *Primäres Sarkom, Festschr. z. Eröffnung d. allg. Krankenhauses in Hamburg* 1889.
Kantzow, *Myom, Virch. Arch.* 35. *Bd.*
Kolisko, *Congenitales Herzmyom, Med. Jahrb.* 1887.
Martinotti, *Tumori delle cuore, Gaz. delle Cliniche* 1886.
Pic *et* **Bret**, *Cancer secondaire du coeur, Rev. de méd. XI* 1891.
v. Recklinghausen, *Myom, Monatsschr. f. Geburtsk. XX* 1862.
Rieder, *Rhabdomyom, Jahrb. d. Hamburger Staatskrankenh. I, Leipzig* 1890.
Salvioli, *Myxom, Riv. Clin. di Bologna* 1878.
Skrzeczka, *Angiom, Virch. Arch.* 11. *Bd.*
Virchow, *Myxom, Charité-Annal. VI, und Myom, Virch. Arch.* 30. *Bd.*
Wiegand, *Myxom, Oest. med. Wochenschr.* 1876.
Zander, *Fibrom, Virch. Arch.* 80. *Bd.*

Literatur über Parasiten des Herzens.

Davaine, *Traité des Entozoaires*, 1877.
Mosler, *Zeitschr. f. klin. Med. VI.*
Griesinger, *Echinococcus, Arch. f. phys. Heilk. V.*
Oesterlen, *Ueber Echinococcus im Herzen, Virch. Arch.* 42. *Bd.* 1868.

II. Pathologische Anatomie des Herzbeutels.

§ 15. Der Herzbeutel gehört zu den als seröse Häute bezeichneten Membranen, welche die Leibeshöhle, das Coelom (Hertwig), gegen die anliegenden Organe und Gewebe abgrenzen und aus einer an der Innenfläche mit plattem Epithel bedeckten Bindegewebshaut bestehen. Normaler Weise bildet er einen geschlossenen Sack, in welchen das Herz eingestülpt ist und dessen Höhlung etwa 5 bis 20 g, unter Umständen auch mehr klare Flüssigkeit enthält.

In seltenen Fällen finden sich am Herzbeutel mehr oder weniger umfangreiche **Defecte**, am häufigsten bei Ektopie, sehr selten ohne anderweitige Missbildungen, doch kommen Fälle vor, in denen der Herzbeutel ganz fehlt oder auf einige Fransen an der Basis des Herzens reducirt ist oder an der linken Seite ein Loch besitzt, durch welches die Herzspitze in die linke Pleurahöhle hineinragt. Sehr selten sind **Divertikel** des Pericard.

Bei **Stauung** im Venensystem sind auch die oberflächlich gelegenen Herzvenen stark gefüllt und nach lange anhaltender Stauung oft pathologisch erweitert.

Bei hochgradiger venöser Hyperämie, wie sie bei Erstickungstod sich einstellt, bilden sich in der Umgebung der kleinen epicardialen Gefässe oft **Hämorrhagieen** in Form kleiner schwarzrother Ekchymosen,

die namentlieh an der Basis des Herzens liegen und oft in grosser Zahl vorhanden sind. Aehnliche Ekchymosen kommen auch bei Vergiftungen (Phosphor) und Infectionen, sowie bei Scorbut, Morbus maculcsus Werlhofii, Leukämie, Anämie vor und können unter Umständen eine erhebliche Grösse erreichen.

Bei Berstung des Herzens oder des Anfangstheiles der Aorta oder der Pulmonalis, bei Ruptur von Aesten der Kranzarterien sammeln sich grössere Blutmengen im Herzbeutel an und führen so zu jenem Zustand, den man als **Hämopericard** bezeichnet. Häufig erfolgen Blutungen in die Herzbeutelhöhle auch aus jungen Gefässen, wie sie sich bei Entzündungen entwickeln, doch ist alsdann das Blut meist mit flüssigem Exsudat gemischt.

Bei chronischen Stauungen kann sich auch im Herzbeutel ein **Stauungshydrops** bilden, wobei sich oft sehr erhebliche Mengen von Flüssigkeit ansammeln, welche den Herzbeutel mächtig ausdehnen und einen Zustand herbeiführen, den man als **Hydropericard** bezeichnet.

Literatur über Missbildungen des Herzbeutels.

Bristowe, *Divertikel, Trans. of the Path. Soc. of London XX* 1869.
Chiari. *Wiener med. Wochenschr.* 1880.
Coën, *Ernie e diverticoli del pericardio, Bullett. delle Science Med. di Bologna XV* 1886.
Cruveilhier, *Anat. path. livr. XX.*
Faber. *Virch. Arch.* 74. *Bd.*
Rokitansky, *Pathol. Anat. II.*

§ 16. Die wichtigste Affection des Herzbeutels ist die Entzündung, die **Pericarditis**, die in verschiedenen Formen auftritt. In der Mehrzahl der Fälle handelt es sich um hämatogene Erkrankungen, d. h. es wird der Entzündungserreger auf dem Blutwege dem Pericard zugetragen, so namentlich bei jenen Formen der Pericarditis, welche im Verlaufe des acuten Gelenkrheumatismus, bei Pocken, Scharlach, Nephritis etc. auftreten. In andern Fällen beginnt die Entzündung im Mediastinum oder in der Lunge und der Pleura oder in den mediastinalen und peribronchialen Lymphdrüsen oder im Oesophagus oder auch in einem der benachbarten Organe des Unterleibs oder auch im Herzen selbst und greift von da auf den Herzbeutel über. Unter den Mikroorganismen, welche Pericarditis verursachen, sind besonders die Eiterkokken, der Diplococcus der Pneumonie und der Tuberkelbacillus zu nennen, doch gelingt es nicht in allen Fällen von Pericarditis, Mikroorganismen nachzuweisen.

Bei den leichtesten Entzündungsformen stellt sich eine geringe Vermehrung, meist auch eine leichte Trübung der Pericardialflüssigkeit ein, bedingt durch emigrirte Leukocyten und desquamirtes Epithel, doch bleibt es nur selten bei diesen Veränderungeu allein, indem das Pericard zur Bildung fibrinöser Exsudate in hohem Grade disponirt ist. Es treten danach gewöhnlich fibrinöse Ausschwitzungen auf, welche, falls es sich um eine leichte Entzündungsform handelt, kleine Körner bilden, die sich der Oberfläche des Pericards auflagern und eine Trübung derselben verursachen, die namentlich beim Abstreichen der Herzoberfläche mit der Messerklinge deutlich wird. Die Fibrinmassen sind theils körnig, theils hyalin, das unter ihnen gelegene Epithel meist in kernlose Schüppchen oder Platten verwandelt. Sie treten namentlich am Epicard auf, wo sie bald auf einzelne Theile, z. B. auf die Hinterwand der Ventrikel be-

schränkt, bald über die ganze Oberfläche des Herzens verbreitet sind. Es handelt sich also schon bei diesen leichten Fällen um eine **serös-fibrinöse Pericarditis**.

Ist die Entzündung etwas heftiger, so bildet sich auch eine grössere Menge von Fibrin an der Oberfläche. Da und dort treten grössere prominente weissliche, zuweilen auch durch ausgetretene rothe Blutkörperchen röthlich gefärbte, zähe Faserstoffmassen auf, deren nach der Pericardialhöhle gerichtete Lagen theils zottig, theils mehr netzförmig oder in Streifen und Leisten angeordnet sind und dem Herzen den Namen eines **Cor villosum** (Fig. 30) eingetragen haben.

Fig. 30. Cor villosum.

Die Menge des im Herzbeutel befindlichen flüssigen Exsudates ist bald erheblich, bald gering und kann im Verlauf eines Falles zu verschiedenen Zeiten wechseln. Ist dieselbe nicht bedeutend, so ereignet es sich häufig, dass die Fibrinauflagerungen auf den beiden Blättern des Pericards unter einander verschmelzen und letztere mehr oder weniger fest untereinander verbinden.

Schon in den ersten Stadien des Entzündungsprocesses ist das pericardiale Bindegewebe (Fig. 31 *a*) von mehr oder weniger Rundzellen (*d*) durchsetzt, die Lymphgefässe (*e*) mit Exsudat, die Blutgefässe (*c*) desselben stark mit Blut gefüllt. Vom dritten bis vierten Tage ab erscheinen an der Oberfläche des Pericards zahlreiche Gefässsprossen, welche in die tieferen Lagen des Faserstoffes eindringen und sich unter Bildung neuer Sprossen bald in bluthaltige Gefässe umwandeln. Gleichzeitig erscheinen in den tieferen Lagen der Faserstoffdecke wohlerhaltene einkernige Leukocyten und grössere Bildungszellen (*f*), welche theils rund, theils keulenförmig oder spindelig oder vielfach verzweigt sind und durch gegenseitige Aneinanderlegung und Verbindung schliesslich ein zelliges Keimgewebe bilden, welches später in Bindegewebe übergeht. Zieht man in der Zeit der Gewebsneubildung den Faserstoff von der Oberfläche ab, so erscheinen das Keimgewebe als grau durchscheinende Auflagerung, die Gefässe als rothe Linien, die sich in das Fibrin einsenken. In Rücksicht auf die Gewebsneubildung wird der Process vielfach auch als **plastische** oder **productive Pericarditis** bezeichnet.

Gleichzeitig mit der Entwickelung des Bindegewebes wird der Faserstoff resorbirt und verschwindet schliesslich ganz. War die Entzündung

Fig. 31. **Pericarditis adhaesiva.** Durchschnitt durch das Epicard *a* und die Fibrinmembran *b*. *c* Erweiterte, stark gefüllte Blutgefässe. *d* Rundzellen, welche das Gewebe infiltriren. *e* Lymphgefäss, mit Zellen und Gerinnseln gefüllt. *f* Bildungszellen innerhalb der Auflagerung. In MÜLLER-scher Flüssigkeit gehärtetes, mit Hämatoxylin und neutralem Karmin gefärbtes, in Kanadabalsam eingeschlossenes Präparat. Vergr. 150.

nur geringfügig und die Gewebsneubildung auf einzelne Stellen beschränkt, so bleiben als Residuen des Processes nur abgegrenzte, glänzend weisse Verdickungen resp. Bindegewebsauflagerungen auf der Herzoberfläche übrig, welche gewöhnlich als **Sehnenflecken** (Maculae tendineae) bezeichnet werden. Zuweilen bildet sich nur ein einziger Fleck, in andern Fällen ist die ganze Oberfläche der Ventrikel, der Vorhöfe und der grossen Gefässstämme mit Flecken verschiedener Grösse bedeckt. Oefters finden sich da und dort auch noch faden- oder strangförmige Verbindungen des visceralen Blattes des Pericards mit dem parietalen, oder es besitzen die Sehnenflecke fadenförmige Anhänge, welche wahrscheinlich als Reste bei der Herzbewegung allmählich durchgerissener strangförmiger Verbindungen der Pericardialblätter anzusehen sind. Sie kommen danach auch am häufigsten über der Herzspitze vor.

Ist bei Pericarditis die Menge des fibrinösen Exsudates sehr erheblich, und halten danach auch die Entzündungsvorgänge, sowie die damit verbundene Gewebsneubildung lange Zeit an, so werden auch die oberflächlichen Gewebsauflagerungen sowie die bindegewebigen Verbindungen der Pericardialblätter sehr reichlich, und es wird danach der Process mit Vorliebe als **Pericarditis adhaesiva** bezeichnet, ein Name, der natürlich auch schon auf die umschriebenen Verwachsungen angewandt werden kann. Mit der Zunahme von Verwachsungen wird die Pericardialhöhle immer mehr verkleinert, es kommt zu einer vollkommenen **Concretio pericardii** und schliesslich zu einer vollständigen **Obliteration des Herzbeutels.**

In den meisten Fällen wird die ganze flüssige und feste Exsudatmasse resorbirt, doch kommt es vor, dass da und dort Reste von Fibrin als trockene, käsige Massen zurückbleiben und verkalken. Es kann ferner auch das neugebildete **Bindegewebe** zu einem mehr oder minder grossen Theil **verkalken**, und unter Umständen bilden sich grosse **Kalkplatten**, welche das Herz wie ein Panzer einschliessen.

Bei leichter pericardialer Entzündung bleibt die Umgebung des Pericards, falls sie nicht selbst den Ausgangspunkt der Entzündung bildet, frei; bei schwerer Entzündung wird die Pleura und das Mediastinum vielfach in Mitleidenschaft gezogen, es kommt zu adhäsiver Pleu-

ritis mit indurirender Mediastinitis und damit zu Verwachsung der Pleurablätter und zu Verhärtung des mediastinalen Gewebes.

Der pericardiale Entzündungsprocess kann unter Umständen schon von Anbeginn an einen eiterigen oder eiterig-serösen Charakter tragen, so dass man noch eine **Pericarditis purulenta** und **seropurulenta** unterscheiden kann. Am ehesten ist dies der Fall bei pyämischen Infectionen, sowie bei Propagation von mediastinalen und pleuralen Eiterungen oder ulceröser Verschwärung der bronchialen Lymphdrüsen, des Oesophagus, des Magens etc. auf den Herzbeutel. Unter ähnlichen Bedingungen sowie bei Rheumatismus, Nephritis etc. treten zuweilen auch **eiterig-fibrinöse Entzündungen** auf, bei denen das Exsudat eiterig getrübt und mit gelbweissen, aus Eiter und Fibrin bestehenden Flocken durchsetzt ist.

Gehen die betreffenden Individuen nicht zu Grunde, so findet der Process durch Resorption des Exsudates unter Neubildung von Bindegewebe, die zu Gewebsverdickungen und Verwachsungen des Herzbeutels führt, seinen Abschluss. Auch hierbei können sich eingedickte, eiterige Exsudate erhalten, die später verkalken. Vereiterung des pericardialen Gewebes in grosser Ausdehnung ist selten, dagegen greift die Eiterung oft auf benachbarte Gewebe über.

Bei Einbruch von Verschwärungen des Oesophagus und des Magens sowie nach traumatischer Zerreissung des Herzbeutels kann Luft in denselben eintreten, und es entsteht danach ein Zustand, der als **Pneumopericard** bezeichnet wird.

Literatur über Pericarditis.

Bamberger, *Wiener med. Wochenschr.* 1872.
Banti, *Ueber die Aetiologie der Pericarditis, Dtsch. med. Wochenschr.* 1888.
Bauer, *v. Ziemssen's Handb. der spec. Pathol. VI.*
Cerf, *Verwachsungen des Herzbeutels, I.-D. Zürich* 1875.
Feierabend, *Verkalkung, Wiener med. Wochenschr.* 1866.
Gould, *Verkalkung, Trans. Path. Soc. XXVIII* 1877.
Guttmann, *Berl. klin. Wochenschr.* 1880.
Müller, *Dtsch. Arch. f. klin. Med. XXIV.*
Neumann, *Arch. f. mikrosk. Anat. XVIII.*
Riegel, *Gerhardt's Handb. d. Kinderkrankh. IV.*
Zahn, *Virch. Arch.* 72. *Bd.*

§ 17. Unter den **infectiösen Granulationsgeschwülsten** kommt der **Tuberkel** am häufigsten im Herzbeutel vor, und zwar in der Mehrzahl der Fälle in Folge von tuberculöser Erkrankung der Nachbarschaft, der Lunge, der Pleura und der peribronchialen und mediastinalen Lymphdrüsen. Es können indessen Tuberkelbacillen auch auf dem Blutwege in das Gewebe des Pericards gelangen.

Leichte Infectionen sind durch Bildung grauer Tuberkel charakterisirt, welche meist nur einen Theil der Innenfläche des Herzbeutels besetzen. Die Umgebung der Tuberkel pflegt zum Theil hyperämisch zu sein, nicht selten hat sich auch schon ein zartes gallertiges, von neugebildeten Gefässen durchzogenes Keimgewebe gebildet.

Die Pericardialflüssigkeit ist mehr oder weniger, meist jedoch nicht bedeutend vermehrt, zuweilen blutig gefärbt. Bei Einbruch benachbarter käsiger Herde kann sich auch ein eiteriges Exsudat bilden.

Bei weiter vorgeschrittener Tuberculose ist auch die Zahl der Tuberkel grösser und meist über die ganze Oberfläche des Herzens

verbreitet. Zugleich haben sich auch Tuberkelconglomerate und Käseknoten verschiedener Grösse gebildet, welche in einer meist reichlichen Menge von graurothem, gefässreichem Keimgewebe liegen. Das Cavum pericardii enthält reichliche, blutig-seröse, meist auch fibrinöse Exsudatmassen, von denen die letzteren die Tuberkel mehr oder weniger verdecken können, so dass die Erkrankung unter dem Bild einer fibrinösen Pericarditis verläuft; oder es sind die Pericardialblätter in mehr oder minder grossem Umfange, zuweilen total untereinander verwachsen, so dass zwischen denselben eine continuirliche Schicht grau durchscheinenden Keimgewebes und Bindegewebes liegt, welche graue und käsige Tuberkel und grössere, meist verkäste Tuberkelconglomerate einschliesst.

Bei **Aktinomykose** der Lunge und des Mediastinum kann auch der Herzbeutel von den verfettenden Granulationen durchwachsen, seine Höhle mit Eiter oder eiterig-fibrinösem Exsudat gefüllt werden.

Syphilitische Entzündung des Herzbeutels ist sehr selten, schliesst sich meist an Syphilis des Myocards an und führt zu pericardialer Verwachsung (Lancereaux).

Primäre Geschwülste des Pericards sind äusserst selten. Etwas häufiger kommen **secundäre Geschwülste** vor, welche entweder von der Lunge und dem Mediastinum, dem Oesophagus und dem Magen auf den Herzbeutel übergreifen oder als Metastasen auftreten. Unter den ersteren sind Lymphosarkome des Mediastinum sowie Krebse des Oesophagus und des Magens besonders hervorzuheben.

Von **thierischen Parasiten** kommen im Herzbeutel Cysticerken, Echinokokken und Trichinen vor.

Literatur über Tuberculose des Pericards.

Bauer, *l. c.* § 16.
Cruveilhier, *Anat. pathol. livraison* 29 *pl. III.*
Hayem *et* **Tissier**, *Contrib. à l'étude de la pericardite tuberculeuse, Revue de méd. IX* 1889.
Kast, *Virch. Arch.* 96. *Bd.*
Lancereaux, *Traité d'anat. path. II, Paris* 1881.
Leudet, *Arch. gén. de méd. II* 1862.
Proust, *Gaz. méd. de Paris* 1865.
Riegel, *l. c.* § 16.

III. Pathologische Anatomie der Arterien.

1. Einfache Atrophieen, Degenerationen und Infiltrationszustände der Arterien.

§ 18. **Atrophie der Arterienwände**, die über grössere Bezirke verbreitet ist, beobachtet man als Begleiterscheinung von chronischer Anämie und allgemeinem Marasmus, sowie von Atrophie einzelner Organe. Ebenso werden nach Amputation eines Gliedes die Gefässstämme des Stumpfes kleiner. Schwund einzelner Theile der Gefässwände, z. B. der Muskelfasern, kommt als Theilerscheinung entzündlicher oder degenerativer Zustände am Gefässrohr, sowie bei abnormen Dehnungen der Gefässwände vor.

Die **fettige Degeneration der Intima der Arterien** tritt meist in Form von opak-weissen oder gelblich-weissen Flecken auf und ist sowohl an den grossen Gefässstämmen (Fig. 32) als auch an den kleinen

Arterien und den Capillaren (Fig. 33) ein sehr häufiger Sectionsbefund.

Der Process beginnt mit einer fettigen Degeneration der Zellen, die sich dabei (Fig. 32 und Fig. 33) mit Fetttröpfchen füllen. Das ver-

Fig. 32.



Fig. 33.

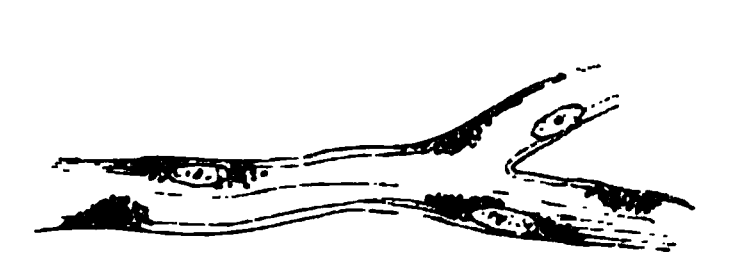

Fig. 32. Fettig degenerirte Zellen der Intima der Aorta von der Fläche gesehen.

Fig. 33. Fettig degenerirte Hirncapillare. Osmiumsäurepräparat. Vergr. 350.

fettete Endothel kann sich abstossen und damit in die Circulation gerathen. Bei hochgradiger fettiger Entartung der tieferen Schichten der Intima können sich kleine Zerfallsherde bilden, in denen sich weiterhin Zellen ansammeln, die einen Theil der Fetttröpfchen in sich aufnehmen. Auch kann sich in deren Nachbarschaft eine Wucherung einstellen.

Ursache der Verfettung können sowohl Störungen der Circulation als Aenderungen der Blutbeschaffenheit und im Blute circulirende giftige Substanzen sein.

Die **fettige Degeneration der Media** betrifft namentlich die Muskelzellen. Durch Herabsetzung der Widerstandskraft der Media kann sie zu Ruptur der Arterien Veranlassung geben. Im Uebrigen tritt im Anschluss an Verfettung sehr leicht Verkalkung ein, wodurch das Gefässrohr seine Elasticität verliert und starr wird.

Amyloidentartung kommt an den Arterien sehr häufig vor, indem das Blutgefässsystem bei der Amyloidablagerung in bevorzugter Weise in Mitleidenschaft gezogen wird. In grossen Gefässstämmen ist die Intima, in den kleinen die Media, zum Theil auch die Adventitia vornehmlich der Sitz der Amyloidbildung.

Die **hyaline Degeneration der Gefässe** (vergl. § 50 des allgemeinen Theils) kommt zunächst an der Intima grösserer Gefässe vor, wobei das Bindegewebe homogen und kernarm wird. Eine zweite Form homogener Gefässdegeneration betrifft vornehmlich die kleinsten Arterien und Capillaren (Fig. 34 *a*, *b*) und wird namentlich häufig in der Niere (Glomeruli), in der Chorioidea, im Gehirn und in den Lymphdrüsen beobachtet.

Die entarteten Gefässe zeigen dabei ein homogenes Aussehen und eine bedeutende Wandverdickung (Fig. 34). Das Endothel und das Gefässlumen sind zunächst noch erhalten (*a*), doch kommt es häufig zu Verengerung und Verschluss des Lumens (*b*) durch hyaline Massen.

Als **granulöse Degeneration** wird von Löwenfeld eine Entartung der Muscularis bezeichnet, bei welcher die Muskelzellen aufquellen, ein körniges Aussehen erhalten, ihren Kern verlieren und schliesslich zerfallen. Die Veränderung kann sowohl an einzelnen Muskelzellen als an Gruppen von solchen auftreten und bedingt dann eine bedeutende Verminderung

der Resistenz der Media; sie kann sich ferner mit anderen Degenerationsvorgängen combiniren.

Fig. 34. Hyaline Degeneration der Blutgefässe einer atrophischen Lymphdrüse. *a* Hyalin entartetes Gefäss mit offenem Lumen. *b* Hyalin entartetes und obliterirtes Gefäss. In Alkohol gehärtetes, mit Alaunkarmin und Pikrinsäure gefärbtes, in Kanadabalsam eingeschlossenes Präparat. Vergr. 200.

Verkalkung der Arterien (Fig. 35) findet sich namentlich dann, wenn die Ernährung der Gefässwand herabgesetzt und die Gefässwand selbst auch sonst verändert ist. Sie gesellt sich besonders häufig zu Verfettung, Sklerose und Atherom (vergl. § 19). Der Sitz der Kalkablagerung in den Arterien ist die Intima oder die Media. An ersterer sind es namentlich die sklerotischen und atheromatösen Herde selbst, welche verkalken, so dass nicht selten förmliche Kalkplatten entstehen, die sich in toto herausheben lassen. Ist die Media der Sitz der Kalkablagerung, so kann sie bei bedeutender Ausdehnung des Processes in ein starres, hartes Rohr verwandelt werden. Es kommt dies namentlich an den grösseren und mittelgrossen Körperarterien vor. Ihre Innenfläche erhält dabei oft ein geripptes Aussehen, indem die verkalkten Muskelzüge in Form feiner, weisser, circulär verlaufender Rippen nach innen vorspringen.

Fig. 35. Verkalkung der zwischen den elastischen Lamellen gelegenen Theile der Media der Aorta. Vergr. 250.

Die Ablagerung des Kalkes erfolgt in kleinen glänzenden Körnern, welche in den Körperarterien theils in den Muskelzellen selbst, theils im Zwischengewebe liegen. In der Media der Aorta (Fig. 35) lagern sie sich in unregelmässiger Verbreitung in die zwischen den elastischen Lamellen gelegenen Theile ein.

In hochgradig verkalkten Arterien kann es auch zur Bildung von Knochen kommen, indem Theile der verkalkten Stellen von Gefässen und Markräumen durchzogen werden, von denen aus alsdann Knochensubstanz producirt wird.

Nekrose der Gefässwände tritt am häufigsten in Folge von Entzündungen ein, welche sich in der Umgebung von Gefässen entwickeln und selbst ihren Ausgang in Gewebsnekrose und Zerfall nehmen. Hierher gehören namentlich die diphtheritischen und die verkäsenden tuberculösen Entzündungsprocesse. Die Nekrose der Gefässe zeigt dieselbe Eigenthümlichkeit wie diejenige ihrer Umgebung.

Literatur über hyaline Gefässdegenerationen.

Arndt, *Virch. Arch.* 49. *Bd.*
Gull *und* **Sutton**, *Med.-chir. Transact.* 1872.
Holschewnikoff, *Ueber hyaline Degeneration der Hirngefässe, Virch. Arch.* 112. *Bd.*
Junge, *Arch. f. Ophthalm. Bd. V.*

Kolessnikoff, *Virch. Arch.* 85. *Bd.*
Kromayer, *Ueber miliare Aneurysmen u. kolloide Degenerationen im Gehirn, I.-D. Bonn* 1885.
Leyden, *Zeitschr. f. klin. Med. III.*
Löwenfeld, *Studien üb. Aetiologie u. Pathologie d. spontanen Hirnblutungen, Wiesbaden* 1886.
Lubimoff, *Virch. Arch.* 57. *Bd., und Arch. f. Psych.* 1874.
Neelsen, *Arch. der Heilk. XVII* 1876.
Oeller, *Virch. Arch.* 86. *Bd.*
v. Recklinghausen, *Dtsche Chir. Lief.* 2 *u.* 3.
Schweigger, *Arch. f. Ophthalm. Bd. V.*
Thoma, *Virch. Arch.* 71. *Bd.*
Wassilieff, *Centralbl. f. d. med. Wiss.* 1876 *Nr.* 36.
Wedl, *Sitzungsber. der Wien. Akad. XLVIII* 1863.
Wieger, *Virch. Arch.* 78. *Bd.*
Ziegler, *Dtsch. Arch. f. klin. Med. XXV.*

Literatur über Knochenbildung in Arterien.

Cohn, *Virch. Arch.* 106. *Bd.*
Marchand, *Art. Arterien, Eulenburg's Realencyklopädie I* 1885.

2. Die Sklerose und das Atherom der Arterien.

§ 19. Als **Sklerose der Arterien** bezeichnet man einen Zustand derselben, bei welchem die Intima der Arterien eine mehr oder minder erhebliche Verdickung zeigt. Ist dieselbe diffus, so kann man sie als **Arteriosclerosis diffusa**, ist sie umschrieben, so dass sich grössere und kleinere, über die Innenfläche der Gefässe hervorragende, beetartige oder einem Kugelsegment entsprechende Erhebungen bilden, so kann man sie als **Arteriosclerosis circumscripta** s. **nodosa** bezeichnen. Eine gewisse Dickenzunahme der Intima der peripheren Körperarterien ist im höheren Alter eine physiologische Erscheinung und beginnt offenbar schon in mittleren Jahren. Umschriebene Verdickungen sind dagegen stets als pathologisch anzusehen. Diffuse Sklerose kann sich mit localen Verdickungen combiniren. Die verdickten Stellen sehen bald durchscheinend, nahezu gallertig, bald knorpelähnlich, bald fibrös, derb aus.

Die localen Verdickungen der Intima (Fig. 36 *e*, *f*, *g*), welche als **sklerotische Platten** bezeichnet werden, kommen in Arterien verschiedenster Grösse, von den Aortenklappen angefangen bis in die feinsten Arterien, vor. Oft ist ihre Zahl nur gering, in andern Fällen sind sie äusserst zahlreich, so namentlich in der Aorta, in deren Intima mitunter kaum eine Stelle ganz normal bleibt. Sind nur wenige vorhanden, so sitzen sie mit Vorliebe an Abgangsstellen von Gefässzweigen.

Ist die Arteriosklerose einigermaassen stark entwickelt, so findet man neben durchscheinenden knorpeligen und fibrösen Verdickungen immer auch Plaques, welche opak gelbweiss oder rein weiss aussehen. Dieselben sind entweder glatt oder rauh; häufig haben sich durch nekrotischen Zerfall des Gewebes Geschwüre gebildet, in deren Grund weisse Detritusmassen liegen. Nicht selten sind die rauh und geschwürig gewordenen Stellen mit zarten durchscheinenden oder mit dicken weissen oder gemischten Thromben bedeckt. Die gelbweissen Platten werden als **atheromatöse Herde**, die Defecte als **atheromatöse Geschwüre**, der ganze Process als **Atherom der Arterien** bezeichnet.

Oefters gesellt sich dazu noch eine **Verkalkung**, welche namentlich die erkrankten Stellen betrifft, so dass sich in den sklerotischen Herden förmliche Kalkplatten biden. Die Media erscheint dabei entweder un-

verändert oder enthält narbig aussehendes Gewebe oder auch Kalkeinlagerungen.

Die gelblich-weissen, derben Platten bestehen aus neugebildetem Bindegewebe, das indessen schon frühzeitig Degenerationsvorgänge zeigt, die am häufigsten in einer **hyalinen Entartung** bestehen, wobei die Masse des Bindegewebes homogen wird und seine Streifung und bald auch seine Zellen verliert. In den Spalträumen zwischen den hyalinen Zügen liegen häufig körnige, theils aus Eiweiss, theils aus Fett bestehende Massen. Zuweilen combinirt sich die hyaline Entartung auch mit einer ausgedehnten fettigen Degeneration, die zunächst in den Zellen auftritt. Es kommt ferner neben hyalin entartetem Bindegewebe auch stark körnig aussehendes faseriges Gewebe vor. In gallertig aussehenden Platten trägt das Gewebe zum Theil den Charakter von Schleimgewebe, dessen Zellen bald erhalten und unverändert, bald verfettet, bald schon untergegangen sind.

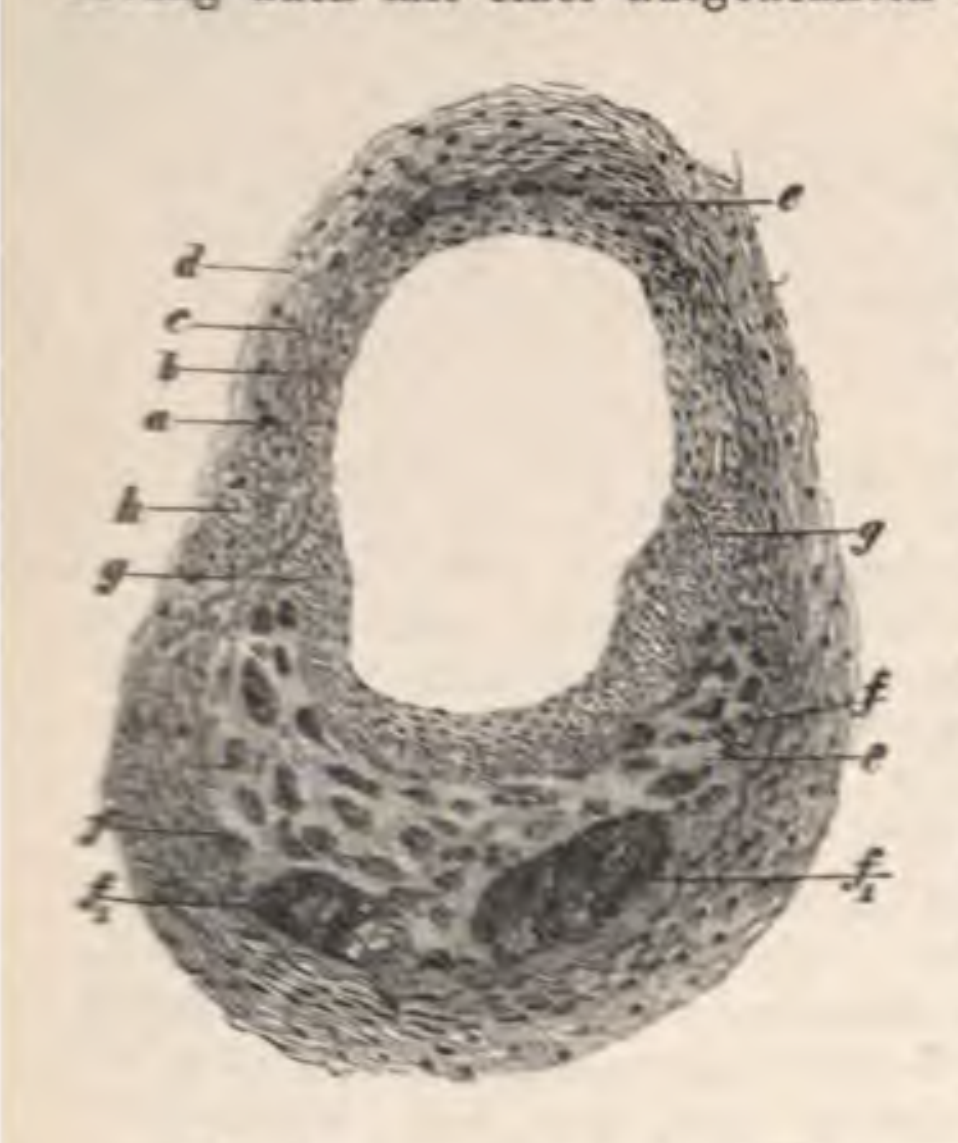

Fig. 36. Durchschnitt durch eine **atheromatös entartete Gehirnarterie**. *a* Intima, grösstentheils stark verdickt. *b* Grenzlamelle der Intima. *c* Media. *d* Adventitia. *e* Nekrotisches, kernloses Gewebe mit Haufen von fettigem Detritus (f) und Cholestearintafeln (f_1). *g* Kleinzellige Infiltration der Intima. *h* Kleinzellige Infiltration der Adventitia. Mit Hämatoxylin gefärbtes, in Kanadabalsam eingelegtes Präparat. Vergr. 50.

Die hyalinen und die trüb aussehenden, allmählich der **Nekrose verfallenden Bindegewebsherde** gehen nicht selten eine **Verkalkung** ein, und die Kalkplatten, die sich oft vorfinden, sind wohl immer in bereits verändertem Gewebe entstanden. Noch häufiger pflegt sich in den hyalinen Herden (Fig. 36 *e*) ein Zerfall einzustellen, wobei sich eine mit Fetttröpfchen mehr oder weniger untermischte körnige Detritusmasse (f), die oft auch Cholestearintafeln (f_1) enthält, bildet, welche als atheromatöser Brei bezeichnet wird.

Die nekrobiotischen Vorgänge pflegen sich zunächst in den äusseren Schichten der sklerotischen Verdickung einzustellen (Fig. 36 *e*, *f*), können aber mehr und mehr nach innen weiterschreiten und schliesslich dazu führen, dass die den Blutstrom abgrenzende Bindegewebslage einreisst, worauf der atheromatöse Herd zum **Geschwür** wird.

Der atheromatöse Herd entsteht meistens im Anschluss an hyaline Entartung des Bindegewebes, doch können daneben auch einfache **Verfettungsvorgänge** oder auch **Verschleimungsprocesse** zur Bildung von Zerfallshöhlen führen.

In der Umgebung atheromatöser Zerfallsherde finden sich sehr häufig da und dort zellige (g) Infiltrationen, und es lässt sich diese Erscheinung dahin deuten, dass der Gewebszerfall eine Entzündung und Wucherung der Umgebung verursacht. Die **Media** kann unverändert sein, meist enthält sie indessen ebenfalls **perivasculär gelegene kleinzel-**

lige Infiltrationsherde und zellreiche oder narbige Bindegewebszüge, innerhalb welcher das ursprüngliche Gewebe zu Grunde gegangen ist. Sie weist ferner nicht selten hyaline und fettige Degenerationszustände und Kalkablagerungen auf. Die Adventitia ist zuweilen unverändert, in anderen Fällen zeigt sie ausgebreitete oder herdförmige fibröse Verdickungen sowie entzündliche Infiltrationsherde.

In einzelnen Fällen enthalten sowohl die Adventitia als die Media sehr zahlreiche Ernährungsgefässe (Fig. 37), und es können solche auch in die innersten Schichten der Media, zuweilen auch in die Intima (Fig. 37 *f*) eindringen, wobei sie meist von Zügen lymphoider Zellen (d, d_1, d_2) begleitet sind.

Die **Genese der Sklerose** und des **Atheroms** ist keine einheitliche, und dementsprechend ist auch die **Aetiologie** eine verschiedene.

In vielen Fällen entwickelt sich der Zustand ganz allmählich als eine Erscheinung des höheren Alters und betrifft dabei bald hauptsächlich nur die Aorta, bald die Arterien dieses oder jenes, bald auch wieder die Arterien zahlreicher oder der meisten Organe. Lassen sich keine besonderen Schädlichkeiten namhaft machen, so muss man annehmen, dass die Verhältnisse, welche das Leben mit sich bringt, in vielen Fällen genügen, diesen Zustand im Gefässsystem hervorzurufen. Nach Thoma sollen die diffusen Verdickungen der Intima Folgen abnormer Dehnungen der Media sein, welche ihrerseits theils auf eine Abnahme der Leistungsfähigkeit der contractilen Elemente, theils auf erhöhten Widerstand in der Peripherie zurückzuführen sind. Er betrachtet sie danach [als compensatorische Vorgänge, welche zu einer Verengerung des erweiterten Lumens beitragen. Die localen Bindegewebsverdickungen, welche meistens innerhalb diffus verdickter Theile auftreten, sollen auf locale circumscripte Dehnungen zu beziehen sein und in erster Linie den Zweck haben, die entstandene Ausbuchtung auszugleichen.

Von anderen Autoren wird neben dem hohen Alter Schädlichkeiten, welche vom Blut aus auf die Intima einwirken, ein besonderer Einfluss zugeschrieben, und es werden namentlich der chronische Alkoholismus, Bleivergiftung und Gicht unter den ätiologischen Momenten als besonders wichtig hervorgehoben. In neuerer Zeit hat sich die Aufmerksamkeit insbesondere auch auf die infectiösen Processe gerichtet, und es werden namentlich Gelenkrheumatismus, Endocarditis, Typhus abdominalis, Scharlach und Syphilis als Ursache der Arteriosklerose genannt.

So weit sich der Process zur Zeit beurtheilen lässt, ist es wohl das Wahrscheinlichste, dass Gewebsdegenerationen verschiedener Art, welche theils mit senilem, theils mit frühzeitigem Marasmus, theils auch wieder mit Infectionen und Intoxicationen zusammenhängen oder auf mechanische Einwirkungen zurückzuführen sind, den ersten Anstoss geben, und dass danach die Entzündung als reactive, die Gewebswucherungen als regenerative aufzufassen sind.

Betrachtet man Degenerationen irgend welcher Art als das Primäre, die Wucherung als das Secundäre, so schliesst die allmählich unter den gewöhnlichen Lebenseinflüssen entstehende Arteriosklerose sich ungezwungen an jene Formen von Gefässwandverdickungen an, welche nachweislich mit Intoxicationen und mit Infectionen zusammenhängen und von denen die tuberculösen und syphilitischen Erkrankungen (§ 21) besonders schöne Beispiele bilden. Sie haben alle das gemeinsam, dass

liegt. Ein Theil dieser Zellen ist klein und rund und trägt den Charakter von Leukocyten (*g*), andere (*h*) sind grösser, besitzen ovale, bläschenförmige Kerne und sind theils rund, theils keulenförmig oder spindelig oder verzweigt, tragen also ganz den Charakter jener Zellen, welche als Bildner von Bindegewebe in Granulationen zur Beobachtung kommen und als Fibroblasten bekannt sind. Woher alle diese Zellen stammen, ist nicht sicher zu sagen. Ein Theil derselben ist wohl zweifellos durch Wucherung der Endothelzellen des Gefässes entstanden, ein anderer stammt wahrscheinlich von Zellen der äusseren Gefässwände oder deren Umgebung und ist durch die Gefässwand von den peripheren Schichten des Gefässes aus eingewandert. An unterbundenen Gefässen dringen die wandernden Zellen namentlich an der Unterbindungsstelle ein.

Mit dem Auftreten der Fibroblasten ist der erste Schritt zur Bildung neuen Gewebes gethan. Sehr bald gesellt sich dazu eine Neubildung von Gefässen, welche von den Vasa vasorum ausgehen (Fig. 39 *e*) und welche bei Unterbindungsthromben namentlich in der Nähe der Unterbindungsstelle eindringen ($e\ d_1$). Aus dem aus Fibroblasten und jungen Gefässen bestehenden Keimgewebe bildet sich im Laufe der Zeit Bindegewebe, während zugleich die Thrombusmasse ganz oder zum Theil aufgelöst wird.

Dies ist der Gang des Processes im Allgemeinen; im Einzelnen bietet er mancherlei Verschiedenheiten. Operirt man an Thieren, so kann man schon am zwölften Tage reichlich vascularisirtes Bindegewebe finden. Bei Gefässen alter, marantischer Individuen können Wochen und Monate vergehen, bis sich in spontan entstandenen Thromben eine namhafte Menge von Bindegewebe entwickelt hat, und oft genug bleibt die Bindegewebsneubildung nur kümmerlich und beschränkt sich auf

Fig. 38. Schnitt aus einer thrombosirten Schenkelarterie eines alten Mannes 3 Wochen nach der Unterbindung. *a* Media. *b* Elastische Grenzlamelle. *c* Durch ältere chronische Entzündungsprozesse verdickte Intima. *d* Geronnenes Blut. *e* Zellige Infiltration der Media. *f* desgleichen der Intima. *g* Rundzellen, theils innerhalb des Blutcoagulums, theils zwischen letzterem und der Intima. *h* Verschiedene Formen von Bildungszellen. In Alkohol gehärtetes, mit Hämatoxylin gefärbtes, in Kanadabalsam eingeschlossenes Präparat. (Vergr. 300.

die Peripherie des Thrombus, während der übrige Theil desselben andere Veränderungen eingeht, erweicht oder schrumpft und verkalkt. Bei Unterbindungsthromben wird das Gefäss in der Nähe der Unterbindungs-

die Nachbarschaft eines in irgend einer Weise lädirten Gewebes in Wucherung geräth und alsdann die Verdickung bildet.

Ist der Process, welcher zur Arteriosklerose führt, noch im Fortschreiten begriffen, so finden sich in der Intima, oft zugleich auch in der Media und Adventitia Wucherungsherde, meist auch endzündliche Infiltrationen, welche in den Wänden grosser Gefässe namentlich die Vasa vasorum umlagern (Fig. 37 d_1, d_2), und es gehört sonach der Process nach seinem Verlauf zu jenen, welche man unter der Bezeichnung **Arteriitis prolifera** s. **hyperplastica** zusammenfassen kann und welche im nächsten Capitel eingehender besprochen werden sollen. Je nach dem vornehmlichen Sitz der Affection kann man alsdann eine Endarteriitis, eine Mesarteriitis und eine Periarteriitis hyperplastica unterscheiden. Die hochgradigen Veränderungen, welche die Intima durch die Bildung der Sklerose und des Atheroms erleidet, hat

Fig. 37. Aortitis (Thromboarteriitis) prolifera. Durchschnitt durch die Aortenwand. *a* In Folge früher stattgehabter Wucherungen verdickte Intima mit zelligen Infiltrationsherden *d*. *b* Media mit kleinzelligen Infiltrationsherden d_1. *c* Adventitia mit zelligen Infiltrationsherden d_2. $e e_1$ Der Intima aufliegende und von Bindegewebe durchwachsene körnige Thrombusmassen. *f* Blutgefäss innerhalb der hyperplasirten Intima. *g* Kleine, durch sklerotische Verdickung der Intima verengte Arterie. In Müller'scher Flüssigkeit und Alkohol gehärtetes, mit Bismarckbraun gefärbtes, in Kanadabalsam eingelegtes Präparat. Vergr. 25.

Veranlassung gegeben, auch von einer Endarteriitis chronica deformans zu sprechen.

Haben die Veränderungen vornehmlich auch in der Intima ihren Sitz, so vollzieht sich der Process der Gewebsneubildung an der Innenfläche, ähnlich wie dies bereits für die endocardialen Gewebswucherungen (§ 8, Fig. 13) angegeben worden ist, grossentheils unter dem Schutze an der Innenfläche der Gefässe niedergeschlagener Thromben. Zuweilen sind solche Thromben zur Zeit des Todes noch in mehr oder minder grosser Zahl vorhanden, bald in Form zarter, grau durchscheinender, fast gallertiger, bald in Form derberer, grauweisser oder gelblichweisser oder röthlicher oder auch buntgefärbter warziger, oder filziger und zottiger, den sog. endocarditischen Efflorescenzen ähnlicher Auflagerungen. Es kommen Fälle vor, in denen die Aorta neben sklerotischen Verdickungen und

atheromatösen Entartungen eine ganze Anzahl der beschriebenen thrombotischen Auflagerungen aufweist, und das Mikroskop weist alsdann nach, dass ihre Wände nicht nur ältere bindegewebige Entartungen und Verdickungen (Fig. 37 *a*), sondern auch zahlreiche Wucherungs- und Entzündungsherde (d, d_1, d_2, f) enthalten, und dass die thrombotischen Auflagerungen (e, e_1) bereits von der darunterliegenden Intima mit Bindegewebszügen durchwachsen sind. Es handelt sich also um eine **Thromboarteriitis prolifera.**

Die **Folgen der Arteriosklerose** sind **Verengerung** und **Verschluss der Gefässe** (Endarteriitis obliterans) einerseits, **Erweiterung** und **Ruptur** derselben andererseits. Der Verschluss kann sowohl durch Verschmelzung der verdickten Stellen der Intima als auch durch Thrombose hinter den stenosirten und an ihrer Innenfläche oft rauh gewordenen Stellen herbeigeführt werden und kommt nicht nur bei kleinen, sondern auch bei grossen Arterien vor, so dass z. B. die Carotis communis oder die Subclavia obliteriren kann. Am häufigsten tritt er indessen an den Arterien des Gehirns, des Herzens und der Niere ein und betrifft bald grössere, bald kleinere Aeste derselben. Erweiterung und Ruptur der Arterienwand treten namentlich dann ein, wenn die Media stark degenerirt und an Widerstandskraft Einbusse erleidet.

Die **Folgen der Arterienverengerung** und **Verschliessung** sind Nekrose, Degeneration und Schwund der von ihnen ernährten Gewebe. Werden durch Arteriosklerose Vasa vasorum verschlossen (Figur 37 *g*), so kann dies selbst wieder zu atheromatöser Entartung des Gefässes führen.

Literatur über Sklerose und Atherom der Arterien.

Charcot, *Maladies des poumons et du système vasculaire, Oeuvres complètes V, Paris* 1888.
Cornil *et* **Ranvier**, *Arch. de phys. I* 1868.
Duplaix, *Contrib. à l'étude de la sclérose, Paris* 1883.
Friedländer, *Centralblatt f. d. med. Wiss.* 1876.
Giovanni, *Arch. ital. de biol. I.*
Honegger, *Beitr. z. Kenntn. d. deg. u. entzündl. Veränd. d. Intima d. Herzens u. d. Gefässstämme, Zürich* 1882.
Isnard, *De la sclérose généralisée et du role de l'artériosclérose, Arch. gén. de méd.* 1886.
Israel, *Virch. Arch.* 86. *Bd.*
Koster, *Pathogenese der Endarteriitis, Amsterdam* 1874.
Lancereaux, *Traité d'anat. pathol. II* 1881.
Landouzy *et* **Siredey**, *Contrib. à l'histoire de l'artériite es des cardiopathies typhoidiques, Revue de méd.* 1885.
Langhans, *Virch. Arch.* 36. *Bd.*
Leyden, *Ueber die Herzkrankheiten in Folge von Ueberanstrengung, Zeitschr f. klin. Med. XI* 1886.
Löwenfeld, *Studien über die Aetiologie und Pathogenese der Hirnblutungen, Wiesbaden* 1886.
Martin, *Revue de méd.* 1881.
Pekelharing, *Ueber Endothelwucherungen in Arterien, Beitr. v. Ziegler VIII* 1890.
Romberg, *Sklerose der Lungenarterie, D. Arch f. klin. Med.* 48 *Bd.* 1891.
Stroganow, *Arch. de phys. II* 1876.
Thalma, *Virch. Arch.* 77. *Bd.*
Thoma, *Rückwirkung des Verschlusses der Nabelarterien und des arteriösen Ganges auf die Structur der Arterienwand, Virch. Arch.* 93. *Bd.*; *Das Verhalten der Arterien in Amputationsstümpfen, ib.* 95. *Bd.*; *Die diffuse Arteriosklerose, ib.* 104. *Bd.*, *und Ueber einige senile Veränderungen des menschlichen Körpers, Leipzig* 1884; *Ueber Gefäss- und Bindegewebsneubildung in der Arterienwand, Beitr. v. Ziegler X* 1891.
Virchow, *sein Arch.* 4., 77. *u.* 79. *Bd.*, *und Ges. Abhandl.* 1856 *p.* 496.
Weissmann *und* **Neumann**, *Ueber d. Veränd. d. elastischen Fasern in Folge von Arteriosklerose, Allg. Wien. med. Zeitung* 35. *Bd.* 1890.

3. Die Arterienhypertrophie und die Arteriitis.

§ 20. Die Arterienwände gehören zu jenen Geweben, welche sehr leicht in Wucherung gerathen, und es kommen danach an den Arterien sowohl Wucherungen, welche zu einer Hypertrophie sämmtlicher Bestandtheile der Arterienwände, als auch solche, welche zu einer einseitigen Zunahme der bindegewebigen Bestandtheile derselben führen, sehr häufig vor.

Eine **Hypertrophie der Arterien**, bei welcher sowohl das Bindegewebe als auch die Muskelfasern zunehmen, kommt namentlich bei Arterien, welche die Herstellung eines Collateralkreislaufs zu vermitteln oder umfangreichere Gewebsneubildungen mit Blut zu versehen haben, vor. Die Arterien wachsen dabei sowohl in die Länge als in die Dicke und zeigen oft einen geschlängelten Verlauf. Bilden sich bei der Entwickelung neuer Gewebe neue Gefässe durch Sprossung, so müssen auch einzelne neugebildete Capillaren sich durch Ausgestaltung ihrer Wände in Arterien umwandeln (vergl. § 19 u. § 70 des allgem. Theils).

Bei Erhöhung des Aortendrucks, wie sie z. B. bei Nierenschrumpfung vorkommt, kann sich eine über einen grossen Theil des Gefässsystems verbreitete Hypertrophie der Gefässwände einstellen.

Pathologische Wucherungen des Bindegewebes der Arterienwände gehören zu den häufigsten pathologischen Vorgängen und treten sehr häufig gleichzeitig mit entzündlichen, durch zellige Infiltration gekennzeichneten Processen auf, so dass eine Trennung der hyperplastischen Bindegewebswucherungen von den Entzündungen der Gefässwände nicht möglich ist und man alle diese Vorgänge zweckmässig unter dem Namen **Arteriitis** oder **Vasculitis arterialis prolifera** s. **hyperplastica** zusammenfasst.

Die Aetiologie dieser Processe, die bereits in § 19 Erwähnung gefunden haben, ist zum Theil noch sehr unklar, und wir können nur, wie es schon bei der Besprechung der Aetiologie der Sklerose und des Atheroms der Gefässe geschehen ist, darauf aufmerksam machen, unter welchen Lebensbedingungen, bei welchen pathologischen Zuständen sie auftreten. Selbst bei sehr intensiv ausgebreiteten Veränderungen, welche von starken entzündlichen Processen begleitet sind (Fig. 37), ist die erste Ursache oft vollkommen dunkel. Daneben giebt es indessen doch eine ganze Zahl von pathologischen Verhältnissen und Schädlichkeiten, deren Einfluss auf die Arterienwände uns verhältnissmässig gut bekannt ist.

Die erste Gruppe der hierher gehörenden Processe schliesst sich an die Bildung von Thromben an, und zwar sowohl an solche, welche nach Unterbindung auftreten, als auch an Thromben, die in der Continuität der Gefässe bei strömendem Blute entstanden sind, und man kann danach die sich anschliessenden Gefässerkrankungen unter dem Namen der **hyperplastischen** oder **proliferen Thromboarteriitis** zusammenfassen.

Befindet sich in irgend einem Gefäss ein zufolge einer Unterbindung oder irgend einer Gefässerkrankung oder Circulationsstörung entstandener Thrombus und wird derselbe nicht wieder abgespült, so stellt sich in der Gefässwand eine mehr oder minder erhebliche Infiltration mit Rundzellen (Fig. 38 *e*) ein, welche theils aus den Vasa vasorum, theils aus den Gefässen der Umgebung stammen. Nach einiger Zeit erscheinen auch im Innern des thrombosirten Gefässes Zellen, und zwar zunächst in dessen Peripherie, wo der Thrombus der Gefässwand an-

liegt. Ein Theil dieser Zellen ist klein und rund und trägt den Charakter von Leukocyten (*g*), andere (*h*) sind grösser, besitzen ovale, bläschenförmige Kerne und sind theils rund, theils keulenförmig oder spindelig oder verzweigt, tragen also ganz den Charakter jener Zellen, welche als Bildner von Bindegewebe in Granulationen zur Beobachtung kommen und als Fibroblasten bekannt sind. Woher alle diese Zellen stammen, ist nicht sicher zu sagen. Ein Theil derselben ist wohl zweifellos durch Wucherung der Endothelzellen des Gefässes entstanden, ein anderer stammt wahrscheinlich von Zellen der äusseren Gefässwände oder deren Umgebung und ist durch die Gefässwand von den peripheren Schichten des Gefässes aus eingewandert. An unterbundenen Gefässen dringen die wandernden Zellen namentlich an der Unterbindungsstelle ein.

Mit dem Auftreten der Fibroblasten ist der erste Schritt zur Bildung neuen Gewebes gethan. Sehr bald gesellt sich dazu eine Neubildung von Gefässen, welche von den Vasa vasorum ausgehen (Fig. 39 *e*) und welche bei Unterbindungsthromben namentlich in der Nähe der Unterbindungsstelle eindringen ($e\,d_1$). Aus dem aus Fibroblasten und jungen Gefässen bestehenden Keimgewebe bildet sich im Laufe der Zeit Bindegewebe, während zugleich die Thrombusmasse ganz oder zum Theil aufgelöst wird.

Dies ist der Gang des Processes im Allgemeinen; im Einzelnen bietet er mancherlei Verschiedenheiten. Operirt man an Thieren, so kann man schon am zwölften Tage reichlich vascularisirtes Bindegewebe finden. Bei Gefässen alter, marantischer Individuen können Wochen und Monate vergehen, bis sich in spontan entstandenen Thromben eine namhafte Menge von Bindegewebe entwickelt hat, und oft genug bleibt die Bindegewebsneubildung nur kümmerlich und beschränkt sich auf



Fig. 38. Schnitt aus einer thrombosirten Schenkelarterie eines alten Mannes 3 Wochen nach der Unterbindung. *a* Media. *b* Elastische Grenzlamelle. *c* Durch ältere chronische Entzündungsprozesse verdickte Intima. *d* Geronnenes Blut. *e* Zellige Infiltration der Media. *f* desgleichen der Intima. *g* Rundzellen, theils innerhalb des Blutcoagulums, theils zwischen letzterem und der Intima. *h* Verschiedene Formen von Bildungszellen. In Alkohol gehärtetes, mit Hämatoxylin gefärbtes, in Kanadabalsam eingeschlossenes Präparat. Vergr. 300.

die Peripherie des Thrombus, während der übrige Theil desselben andere Veränderungen eingeht, erweicht oder schrumpft und verkalkt. Bei Unterbindungsthromben wird das Gefäss in der Nähe der Unterbindungs-

stelle mit vascularisirtem Bindegewebe, das an der Unterbindungsstelle ohne scharfe Begrenzung in die Gefässwand übergeht (Fig. 39), geschlossen. Die neugebildeten Gefässe der Narbe gehen auch Verbindungen mit dem ursprünglichen Gefässlumen ein.

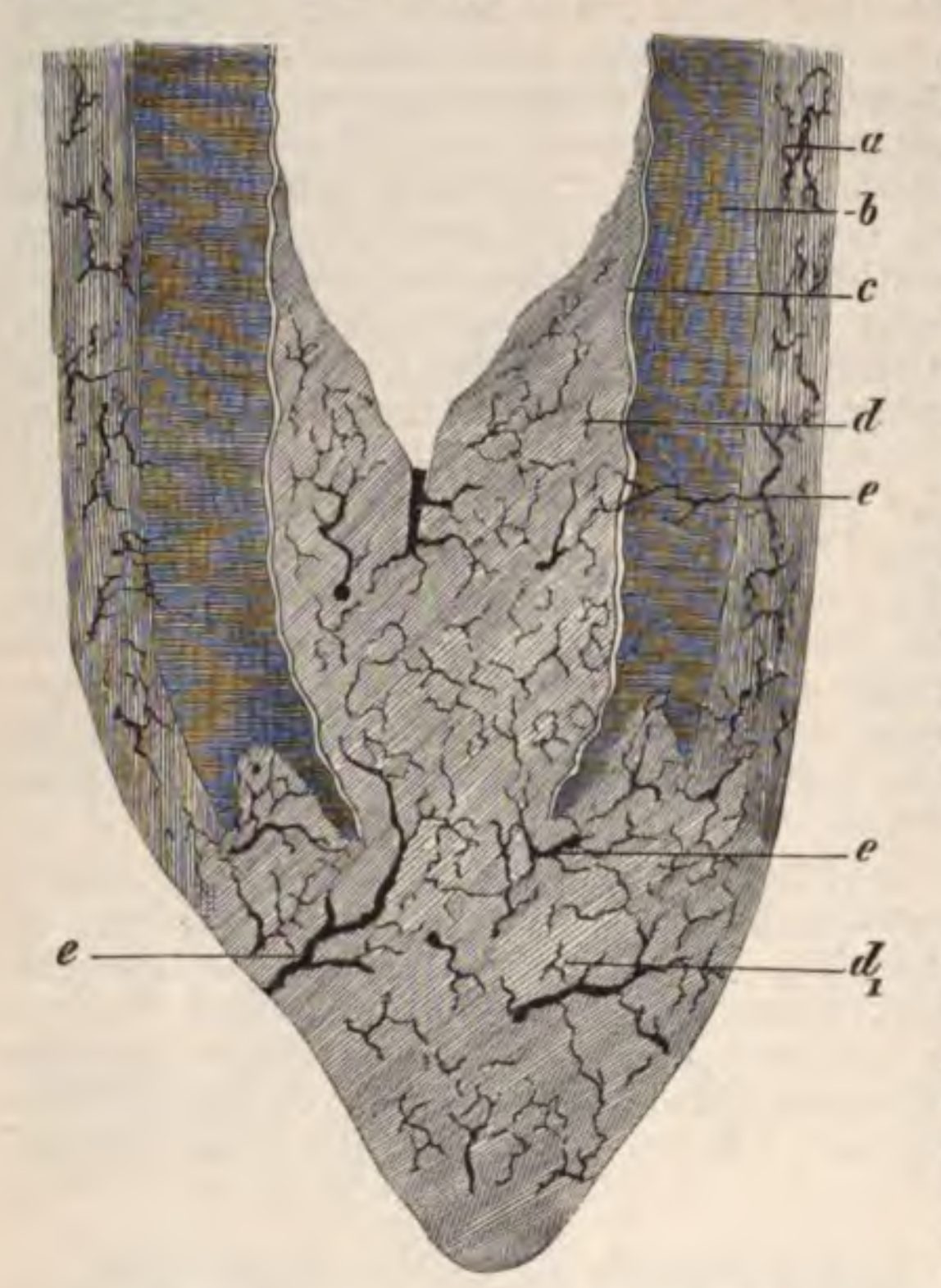

Fig. 39. Schematischer Längsschnitt durch ein unterbundenes Gefäss, dessen Thrombus durch organisirtes und vascularisirtes Gewebe vollkommen ersetzt ist. *a* Adventitia. *b* Media. *c* Intima. *d* Neugebildetes Bindegewebe innerhalb, d_1 ebensolches ausserhalb des Gefässlumens. *e* Blutgefässe.

Wird in spontan entstandenen, arteriellen oder venösen Thromben die ganze Masse wieder aufgelöst oder theilweise durch Abschwemmung weggeschafft, so findet man nach Monaten an ihrer Stelle nur noch eine mehr oder minder ausgebreitete Verdickung der Intima, die zwar durch Auflagerung entstanden ist, sich aber mehr wie eine Massenzunahme der Intima durch Intussusception neuer Theile präsentirt. In anderen Fällen enthält das Gefäss leistenförmige Erhabenheiten und Bindegewebsstränge, welche mit der Intima oft nur zum Theil fest verwachsen sind (Fig. 40 *b*) und zuweilen eine gitter- oder netzförmige Anordnung zeigen. In noch anderen Fällen wird das Lumen des Gefässes durch das neugebildete Gewebe vollständig ausgefüllt.

Wird von einem Thrombus nur ein Theil resorbirt und durch Bindegewebe substituirt, so bildet der geschrumpfte Rest festsitzende Auflagerungen verschiedener Grösse (Fig. 40 *a*), welche später erweichen und zerfallen oder zu einer derben Masse sich umwandeln, die sich lange Zeit erhält und zuweilen verkalkt, so dass sich Arteriensteine bilden.

Von Thromben losgelöste und irgendwo eingekeilte **Emboli** können sich zunächst durch neue Fibrinniederschläge vergrössern. Weiterhin gehen sie alsdann dieselben Veränderungen ein wie die Thromben, d. h. sie können schrumpfen (Fig. 40 *a*) und verkalken, und verursachen, falls sie nicht septisch inficirt sind und eiterige Processe wachrufen, eine Gewebswucherung, welche in ihre Masse hineinwächst. Werden sie im Laufe der Zeit resorbirt, durch Bindegewebe substituirt, so führen sie zu Verschluss der betreffenden Gefässe oder hinterlassen nur um-

schriebene Verdickungen der Intima, die nicht selten in Form von Bindegewebssträngen (Fig. 40 *b*) an der Theilungsstelle der Gefässe sitzen und die Oeffnung der abgehenden Aeste überbrücken.

Aehnlich wie die thrombovasculitische Gefässwucherung erfolgt auch die **Heilung von Gefässwunden**. Nach SCHULTZ und LUBNITZKY bildet sich nach Ablauf der Blutung an der Rissstelle ein Thrombus aus angehefteten Blutplättchen, farblosen Blutkörperchen und Fibrin. Buchtet sich der Verschluss unter dem Blutdruck etwas aus, so wird die Ausbuchtung von neuem mit dem genannten Material gefüllt. Der definitive Verschluss erfolgt durch wucherndes Gewebe, welches von der Nachbarschaft aus vordringt und den Thrombus substituirt.

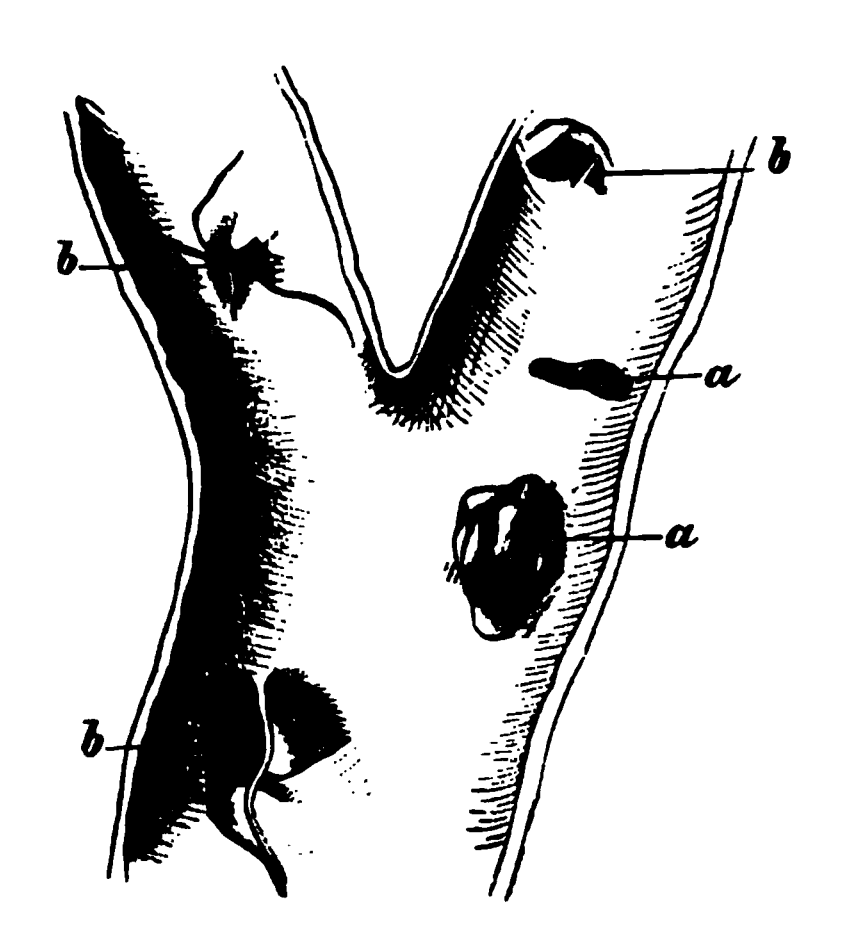

Fig. 40. Residuen embolischer Pfröpfe in einem Aste der Lungenarterie. *a* Geschrumpfter, von Bindegewebszügen durchwachsener Embolus. *b* Bindegewebsstränge, welche die Oeffnungen abzweigender Gefässe überziehen.

Spielen sich in einem Organe chronische, durch zellige Infiltrationen und Bindegewebswucherungen charakterisirte Processe ab, wie dies z. B. in den Nieren und der Leber vorkommt, so greift derselbe Vorgang auch mehr oder weniger auf die einliegenden Arterien über, so dass sich eine **consecutive prolifere Arteriitis** einstellt, der zufolge die Gefässwände eine mehr oder minder erhebliche Verdickung erleiden. An dieser Wucherung pflegen namentlich die Intima und die Media sich zu betheiligen. Freilich darf man nicht jede neben fibröser Induration und Schrumpfung von Organen vorhandene Arteriosklerose als eine consecutive ansehen. Es kann sich dabei ebensowohl um eine **hämatogene prolifere Arteriitis**, d. h. um jene Processe handeln, welche der oben besprochenen (§ 19) Arteriosklerose entsprechen, deren Entstehung auf schädliche Einwirkungen, welche die Gefässwände vom Blute aus treffen, zurückzuführen ist. Soweit es sich zur Zeit beurtheilen lässt, dürften dabei Infectionen und Intoxicationen die Hauptrolle spielen, und es können danach entzündliche Processe und Wucherungen in den Gefässen der grossen Arterien, insbesondere der Aorta (Fig. 37) unter denselben Bedingungen auftreten, wie sie für die Endocarditis namhaft gemacht sind. Verbinden sie sich mit Thromben, so können Entzündungsherde auch in ihrem makroskopischen Aussehen den endocarditischen Erkrankungen sehr ähnlich sehen, und man hat danach auch von einer **Arteriitis verrucosa** gesprochen.

Führen diese Processe zur Verengerung oder gar zum Verschluss von Arterien, so werden sich natürlich consecutive Gewebsveränderungen einstellen, und zwar vornehmlich degenerativer Untergang der specifischen Gewebsbestandtheile.

Literatur über die sog. Organisation des Thrombus und die Heilung von Gefässwunden.

Appollonio, *Organisat. d. Unterbindungsthrombus, Beitr. z. path. An. v. Ziegler III*, 1888.
Auerbach, *Ueber die Obliteration der Arterien nach Ligatur, In.-Diss. Bonn* 1877.
Baumgarten, *Die sogen. Organisation des Thrombus, Leipzig* 1877.
Bubnoff, *Ueber die Organisation des Thrombus, Virch. Arch.* 44. *Bd.* 1868.
Burdach, *Ueber den Senftleben'schen Versuch, die Bindegewebsneubildung in todten, doppelt unterbundenen Gefässstrecken betreffend, Virch. Arch.* 100. *Bd.*
Durante, *Wiener med. Jahrb. III u. IV.*
Pfitzer, *Ueber den Vernarbungsprocess an durch Schnitt verletzten Blutgefässen, Virch. Arch.* 77. *Bd* 1879.
Pick, C., *Ueber die Rolle der Endothelien bei der Endarteriitis post ligaturam, Zeitschr. f. Heilk. IV* 1885.
Raab, *Arch. f. klin. Chirurg.* 23. *Bd*, *und Virch. Arch.* 75. *Bd.*
Riedel, *Dtsch. Zeitschr. f. Chir.* 1875.
Schultz, *Heilung von Gefässwunden, Dtsch. Zeitschr. f. Chir. IX.*
Senftleben, *Virch. Arch.* 77. *Bd.*
Tillmanns, *Virch. Arch.* 78. *Bd.*
Zahn, *Vernarbung von Querrissen der Arterienintima und -media, ib.* 96. *Bd.*

Literatur über consecutive und hämotogene Arteriitis.

Barbacci, *Un casi di aortite verrucosa acuta, Morgagni* 1890.
Buchwald, *Aortitis verrucosa, Dtsch. med. Wochenschr.* 1878.
Déjerine *et* **Huet**, *De l'aortite oblitérante, Revue de méd. VIII* 1888.
Friedländer, *Virch. Arch.* 68. *Bd.*, *und Centralbl. f. d. med. Wiss.* 1876.
Giovanni, *Archives italiennes de biologie I.*
Israel, *Virch. Arch.* 86. *Bd.*
Köster, *Sitzungsber. d. Niederrhein. Gesellsch. f. Natur- und Heilkunde in Bonn* 1877.
Koster, *Die Pathogenese der Endarteriitis*, 1874.
Landouzy *et* **Siredey**, *Études des localis. angiocardiaques typhoïdiques, Revue de méd. VII* 1887.
Léger, *Étude sur l'aortite aigue*, 1878.
Lewaschew, *Virch. Arch.* 92. *Bd.*
Marchand, *Arterien, Eulenburg's Realencyklopädie.*
Martin, *Revue de méd. VI* 1886.
Mayer *und* **Buhl**, *Aortitis verrucosa, Bayr. ärztl. Intelligenzbl.* 1870.
Nauwerck *und* **Eyrich**, *Zur Kenntniss der verrucösen Aortitis, Beitr. z. path. An. v. Ziegler V* 1889
Pernice, *Sull' etiologia dell' endarterite cronica. La Riforma Med.* 1888.
Rattone, *Della arterite tifosa, Il Morgagni XXIX* 1887.
Schnopfhagen, *Wien. akad. Sitzungsber. LXXII* 1875.
Stroganow, *Recherches sur l'origine des éléments cellulaires dans l'endarterite de l'aorte, Arch. d. phys. norm. et pathol.* 1876.
Talma, *Virch. Arch.* 77. *Bd.*
Trompetter, *Ueber Endarteriitis, I.-D. Bonn* 1876.
Virchow, *Thrombose und Embolie, Gefässentzündung und septische Infection, Ges. Abhandl* 1856, *und sein Arch.* 1. *Bd.*
Vogel, *Virch. Arch.* 73. *Bd*
Winiwarter, *Arch. f. klin. Chir. XXIII.*

§ 21. Unter den **arteriitischen Processen, welche auf Infection zurückzuführen sind**, sind es drei, welche sowohl wegen ihrer praktischen Bedeutung als auch wegen ihres eigenartigen Verlaufes noch eine besondere Besprechung erheischen, nämlich die eiterige, die tuberculöse und die syphilitische Arteriitis.

Die **eiterige Arteriitis** ist bald eine consecutive, nach Eiterung in irgend einem Organ auftretende, bald eine hämatogene Affection und verläuft in beiden Fällen häufig als eine Thromboarteriitis.

Liegt eine Arterie in einem Gewebe, das der Sitz einer durch Bakterien bedingten Eiterung ist, so können die Bakterien auch in die Ge-

fässwand gerathen und hier dieselben Processe wie im übrigen Gewebe hervorrufen, d. h. also Gewebsdegeneration und Nekrose mit nachheriger eiteriger oder jauchiger Entzündung, wobei die Arterienwand trüb gelbweiss oder auch missfarbig, schmutzig grauweiss wird und in einen Zustand der Erweichung und Auflösung geräth. Ein solches Ereigniss kann sich namentlich in eiternden Wunden einstellen. Ist die Arterie in derselben unterbunden worden, und enthält sie danach einen Thrombus, so kann auch dieser der Sitz von Bakterienansiedelungen werden und dabei zu einer breiigen, gelbweissen oder durch beigemischten Blutfarbstoff mehr oder weniger braun oder graubraun gefärbten, oft übelriechenden Masse einschmelzen. Selbstverständlich kann dasselbe auch mit Thromben, die sich vielleicht in Folge von Gefässwandverletzung gebildet haben, geschehen. Hat dabei der Thrombus einen Verschluss einer vorher eröffneten Gefässwand gebildet, so kann derselbe dadurch aufgehoben werden, so dass Blutungen entstehen, ein Ereigniss, das in eiternden Wunden, die Arterien einschliessen, stets zu befürchten ist. Führt die eiterige Infiltration einer Gefässwand zur Vereiterung derselben, so kann natürlich eine Zerreissung auch dann eintreten, wenn das Gefäss vorher nicht durchtrennt war.

Hämatogene eiterige Arteriitis kommt am häufigsten dadurch zu Stande, dass mit Bakterien inficirte Thromben in die Circulation gelangen, während frei im Blutstrom circulirende Eiterkokken nicht in Arterien, sondern erst in Capillaren zur Entwickelung und damit auch zur Entfaltung ihrer Wirksamkeit kommen. Bleibt ein inficirter Embolus in einer Arterie des grossen oder kleinen Kreislaufs stecken, so stellen sich alsdann nicht nur die Erscheinungen des embolischen Infarctes und der embolischen ischämischen Nekrose, sondern auch Entzündungen ein, welche in der Arterienwand und dem Gewebe des betreffenden Arterienbezirkes zu Eiterungs- und Vereiterungs-, oft auch zu Verjauchungsprocessen führen.

Der **Arteriitis bei Syphilitischen** hat zuerst HEUBNER besondere Aufmerksamkeit geschenkt und gezeigt, dass dieselbe ein häufiges Vorkommniss ist. Sie tritt in zwei Hauptformen auf, nämlich entweder als eine für sich bestehende Affection, oder aber als Theilprocess einer localen syphilitischen Erkrankung. Im ersten Falle finden sich an den erkrankten Gefässen Verdickungen der Intima und der Adventitia, welche entweder in circumscripten, grau durchscheinenden oder weisslichen Herden auftreten, oder einen ganzen Gefässabschnitt in einen derben, weissen oder grauweissen Strang verwandeln. Diese Form bietet makroskopisch vor den durch nicht syphilitische Bindegewebshyperplasieen erzeugten Verdickungen nichts Charakteristisches, und auch histologisch sind diagnostisch verwerthbare Differenzen nicht gegeben. Die andere Form der luetischen Arteriitis kommt innerhalb luetischer Entzündungsherde vor, also unter Verhältnissen, bei denen die Gefässe entweder von zelligen Massen, sogenannten gummösen Granulationsherden oder aber von narbigem Bindegewebe umgeben sind. In diesen Fällen sind meist alle Häute der betreffenden Gefässe, namentlich aber die Intima (Fig. 41 *a*) und die Adventitia (*d*) verändert und verdickt.

Ist der Process noch frisch, im Stadium der Granulationsbildung, so besteht auch die verdickte Intima (*a*) aus einem zellreichen (*f*) Gewebe. Die Zellen sind theils klein, rund, theils grösser, spindelförmig oder sternförmig (*f*), verschiedenen Formen von Fibroblasten entsprechend. Aehnlich verhält sich die Adventitia (*d*). Die Media (*c*) ist meist nur

in mässigem Grade von Zellen durchsetzt. Ist die syphilitische Erkrankung älteren Datums, hat sich im Entzündungsbezirke bereits Bindegewebe gebildet, so sind auch die verdickten Arterienhäute mehr fibrös und zellärmer. Die Media ist entweder noch gut erhalten oder stellenweise athrophisch, fibrös. Etwas Specifisches liegt in den histologischen Einzelheiten des Processes nicht. Immerhin kann man sagen, dass bei der gewöhnlichen Arteriitis kleiner Arterien eine solche massenhafte Zellinfiltration und Zellwucherung, wie sie bei syphilitischen Entzündungen sich findet, nicht vorzukommen pflegt, dass namentlich die Adventitia (*d*) nicht diese hochgradige Veränderung zeigt.

Fig. 41. Arteriitis syphilitica. *a* Mächtig verdickte Intima. *b* Membrana fenestrata, links durchbrochen. *c* Muscularis. *d* Adventitia. *e* Zellig-fibröses Gewebe. *f* Zellige Neubildung. In Alkohol gehärtetes, mit Karmin gefärbtes, in Kanadabalsam eingeschlossenes Präparat. Vergr. 150.

Die Verdickung der Gefässhäute bei Syphilis ist oft eine sehr erhebliche und kann so bedeutend werden, dass das Lumen der betroffenen Arterien nahezu oder ganz verschlossen wird.

Die Diagnose, ob eine Arterienentzündung syphilitischer Natur sei oder nicht, richtet sich im Allgemeinen weniger nach der histologischen als nach der makroskopischen Untersuchung. Sichere Anhaltspunkte für die syphilitische Natur giebt die gleichzeitige Anwesenheit anderer syphilitischer Herderkrankungen, namentlich gummöser Bildungen. Fehlen letztere, so kann auf die syphilitische Natur des Leidens nur geschlossen werden, wenn anderwärts im Organismus sichere Zeichen von Syphilis vorhanden, und wenn zugleich andere ätiologische Momente für die Genese der Veränderungen nicht zu finden sind.

Noch erheblich häufiger als die syphilitische ist die **tuberculöse Arteriitis**, indem Arterien (Fig. 42), welche innerhalb tuberculös erkrankter Parenchyme verlaufen, von Bacillen durchsetzt und ebenfalls in den Erkrankungsprocess hineingezogen werden. Es können in ihrer Wand sowohl Tuberkel, als auch mehr diffuse entzündliche Infiltrationen sowie hyperplastische Gewebswucherungen, welche alle Häute (a, a_1, c, d) betreffen, auftreten, welche zu ganz bedeutender Verdickung der Gefässwände führen und schliesslich auch noch Gefässthrombose verursachen können. Gehen die Granulationsherde in Verkäsung über, so verkäst nicht selten auch die Gefässwand (*e*). Ist das erkrankte Gefäss eine Arterie, so tritt häufig eine Berstung und damit auch eine Blutung ein, ist es eine Vene, so können bei Zerfall der Venenwand die Zerfallsproducte und damit auch Tuberkelbacillen in den Blutstrom gerathen. Die Folge davon ist eine Eruption von Tuberkeln an denjenigen Orten, wo die Bacillen hingeführt werden.

Unter dem Einfluss der Tuberculose können auch fibröse Hyper-

plasieen der Gefässwände sich ausbilden. Am häufigsten hyperplasirt die Adventitia, doch kann man gelegentlich auch Verdickung der In-

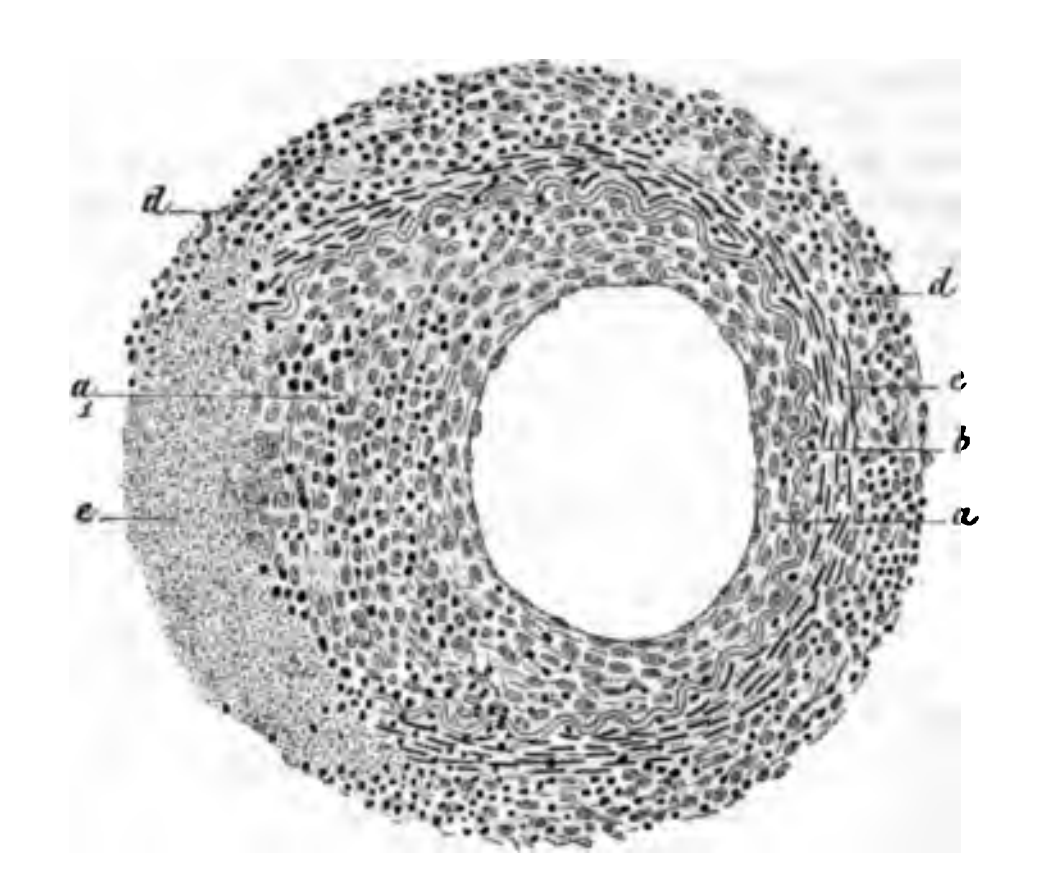

Fig. 42. Arteriitis tuberculosa. *a* Intima. a_1 Gewucherte, zellig infiltrirte und mit Bacillen durchsetzte Intima. *b* Elastische Innenlamelle. *c* Media. *d* Gewucherte, zellig infiltrirte und mit Bacillen durchsetzte Adventitia. *e* Verkäster Theil der Gefässwand. Mit Fuchsin und Methylenblau behandeltes, in Kanadabalsam eingeschlossenes Präparat. Vergr. 100. (Die Bacillen sind bei stärkerer Vergrösserung hineingezeichnet.)

tima beobachten, die unter Umständen so bedeutend wird, dass die betreffenden Gefässlumina erheblich verengt und schliesslich sogar verschlossen werden. Dasselbe kann geschehen, wenn sich in Gefässen, deren Wände verkäsende tuberculöse Granulationen enthalten, Thromben bilden.

Als **Periarteriitis nodosa** ist von Kussmaul, R. Maier und P. Meyer eine eigenthümliche, in ihrem Wesen noch nicht aufgeklärte Affection des arteriellen Gefässsystems beschrieben worden, bei welcher sowohl an den mit dem Messer und der Scheere verfolgbaren Arterien der Muskeln, der serösen Häute etc., als auch an den in die Gewebsparenchyme der Milz, der Unterleibsdrüsen, des Uterus und der Schleimhäute eingebetteten Arterien grosse Mengen weisslicher Knötchen zu beobachten sind, die bei etwas grösseren Arterien der Gefässwand seitlich aufsitzen, bei kleineren das Gefässrohr allseitig umschliessen. Die Verdickung beruht auf einer zelligen Infiltration und Wucherung sämmtlicher Arterienhäute, wobei die Wandbestandtheile auseinandergedrängt und stellenweise zerstört werden. Man kann danach den Process auch als Arteriitis proliferans nodosa bezeichnen. An die Wanderkrankung kann sich sodann auch eine Thrombose anschliessen, ferner kann es auch zu einer aneurysmatischen Ausbuchtung der nachgiebig gewordenen Arterienwand kommen. Bei hochgradiger Entzündung und Wucherung wird auch das periarteriell gelegene Gewebe in Mitleidenschaft gezogen. Die Thrombose führt zu ischämischer Nekrose der hinter der Verstopfung gelegenen Theile.

Literatur über syphilitische Arteriitis.

Baumgarten, *Virch. Arch.* 76. u. 86. *Bd.*
Chiari, *Wien. med. Wochenschr.* 1881.
Ehrlich, *Zeitschr. f. klin. Med. I* 1879.
Heubner, *Die luetische Erkrankung der Hirnarterien*, *Leipzig* 1874.
Huber, *Virch. Arch.* 79. *Bd.*
Lang, *Vorles. üb. Pathol. u. Ther. d. Syphilis II*, *Wiesbaden* 1885.
v. Langenbeck, *Arch. f. klin. Chirurgie XXVI.*
Marchiafava, *Atti dell' Accad. di Roma* 1877.
Wagner, *Arch. d. Heilk. VII* 1866.

Literatur über tuberculöse Vasculitis.

Cornil, *Journal de l'anat. et de la phys. XVI* 1880, *und Man. d'histol. pathol.*
Cornil *et* **Babes**, *Les bactéries, Paris* 1885.
Guarnieri, *Arch. per le Scienze Med. VII.*
Kiener, *Arch. de phys. VII* 1880.
Martin, *Rech. anat. pathol. et expérim. sur le tubercule, Paris* 1879.
Menetrier, *Des anévrysmes et des lésions vasculaires tuberculeuses dans les cavernes de la phthisie pulmonaire, Arch. de méd. exp. II* 1890.
Mügge, *Virch. Arch.* 76. *Bd.*
Nasse, *Virch. Arch.* 105. *Bd.*
Rindfleisch, *v. Ziemssen's Handbuch V.*
Weigert, *Virch. Arch.* 77. *u.* 88. *Bd.*

Literatur über Periarteriitis nodosa.

Eppinger, *Pathogenesis, Histogenesis und Aetiologie der Aneurysmen, Berlin* 1887.
Fletcher, *Ueber die sog. Periarteriitis nodosa, Beitr. v. Ziegler XI* 1892.
Kussmaul *und* **Maier**, *Eine bisher noch nicht beschriebene eigenthümliche Arterienerkrankung, Dtsch. Arch. f. klin. Med. I. Bd.*
Meyer, P., *Ueber Periarteriitis nodosa oder multiple Aneurysmen der mittleren und kleinen Arterien, Virch. Arch.* 74. *Bd.*
Weichselbaum *und* **Chvostek**, *Allg. Wiener med. Zeitung* 1877 *Nr.* 28.

4. Erweiterung und Ruptur der Arterien. Bildung von Aneurysmen.

§ 22. **Arterien**, deren Wände an Elasticität und Festigkeit Einbusse erlitten haben, können durch den normalen oder durch irgend welche Einflüsse gesteigerten Blutdruck **abnorm ausgedehnt** oder auch **zerrissen** werden, so dass mehr oder minder umfangreiche, oft tödtliche Blutungen entstehen. Diese Erscheinung kann zunächst in acuter Weise auftreten, und es kann, falls der Tod nicht eintritt, durch Zusammenziehung des Gefässes, resp. durch Heilung eines etwa vorhandenen Risses das Gefäss zur Norm zurückkehren. In anderen Fällen bilden sich nach solchen Ereignissen bleibende Gefässerweiterungen und Gefässausbuchtungen oder mit dem Gefässrohr in offener Verbindung stehende bluthaltige Säcke, und diese sind es, welche man unter dem Namen **Aneurysmen** zusammenfassen kann.

Geht man bei der Betrachtung der **Aneurysmen** von der äusseren Form derselben und von ihren räumlichen Beziehungen zu dem betreffenden Gefässrohr aus, so kann man zunächst eine Gruppe pathologischer Zustände hierher zählen, bei denen es sich wesentlich um eine über einen mehr oder weniger langen Abschnitt eines Gefässrohres sich erstreckende spindelige (Fig. 43 *a*) oder auch fast cylindrische oder auch wieder etwas buchtige Ausweitung einer Arterie, also um **Arteriektasie** handelt. Solche Erweiterungen kommen besonders häufig in der Aorta zur Beobachtung, und können sich hier über deren ganze Länge erstrecken oder sich über einen umgrenzten Abschnitt, z. B. auf die Aorta thoracica ascendens und den Arcus, beschränken. Zuweilen lassen sich im Gebiet eines Gefässes auch mehrere spindelförmige Erweiterungen erkennen, oder es findet sich wohl auch gleichzeitig mit der Erweiterung eine Schlängelung der Arterien, eine Bildung, welche gewöhnlich als Aneurysma cirsoideum bezeichnet wird und am häufigsten an den im Becken liegenden grossen Gefässstämmen zur Beobachtung kommt.

Die zweite Gruppe der Aneurysmen wird durch die **sackförmigen Aneurysmen** (Fig. 43 *c*, Fig. 44 *a*), welche über das betroffene Gefäss seitlich vortreten und sich mehr oder minder deutlich von dem

Gefässrohr abgrenzen lassen, gebildet. Von manchen Autoren werden nur diese Bildungen als Aneurysmen bezeichnet, es gehören indessen diese Zustände insofern zusammen, als Uebergänge und Combinationen

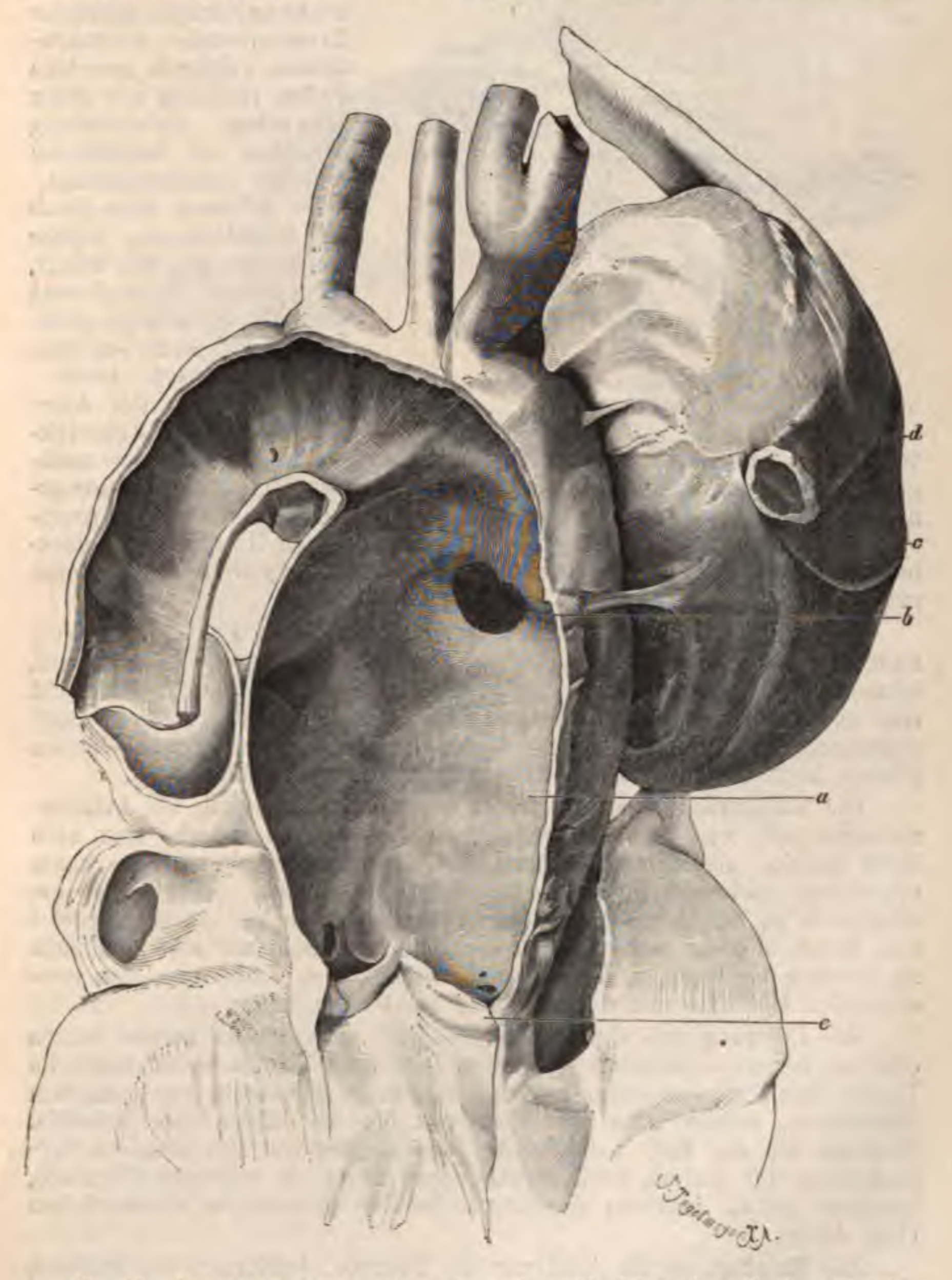

Fig. 43. Aneurysmata aortae (von einer 30 Jahre alten Frau). *a* Spindelförmiges Dehnungsaneurysma der Aorta ascendens. *c* Rupturaneurysma, welches durch die Oeffnung *b* mit dem Lumen der erweiterten Aorta in Verbindung steht. *d* Mit der Wand des aneurysmatischen Sackes verwachsene, stark verdünnte Rippe. *e* Geschrumpfte Aortenklappen. Auf $\frac{1}{2}$ verkleinert.

(Fig. 43) der beiden Zustände vorkommen und sie zum Theil die nämliche Aetiologie und Genese haben.

Die **Entstehung der Aneurysmen** ist wohl in allen Fällen auf abnorme Nachgiebigkeit der Arterienwände zurückzuführen, welche in einzelnen Fällen vielleicht mit einer schwachen Entwickelung derselben an bestimmten Stellen zusammenhängt, meist indessen eine durch die Schädigungen, welche das Leben mit sich bringt, verursachte Veränderung darstellt. Spindelige, cylindrische und leicht buchtige Erweiterungen sowie Schlängelungen der Arterien, die man als **Arteriektasieen** zusammenfassen kann, kommen durch eine Dehnung der nachgiebigen Arterienwände zu Stande, und man kann sie danach als **Dehnungsaneurysmen** bezeichnen. Bei der Bildung grösserer sackförmiger Aneurysmen kommt es wohl stets (THOMA, EPPINGER) zu Ruptur von Gefässhäuten und man kann sie danach als **Rupturaneurysmen** den ersteren gegenüberstellen.

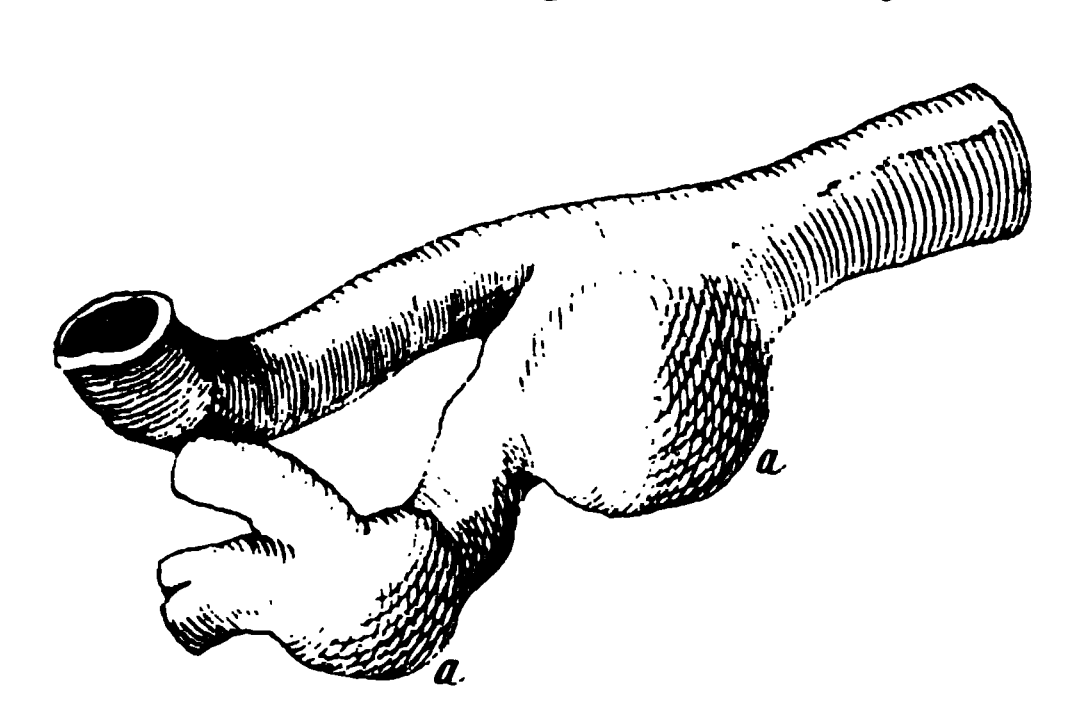

Fig. 44. Aneurysmata (*a*) arteriae hypogastricae. Um 1/6 verkleinert.

Die **Dehnungsaneurysmen** treten zunächst in Folge jener Veränderungen, welche in das Gebiet der **Arteriosklerose** fallen, auf, können indessen auch durch acute Gefässwandentzündungen verursacht sein und sind in einzelnen Fällen wohl Folgezustände von Entwickelungsstörungen. Zeltförmige Aneurysmen an den Abgangsstellen von Gefässen können auch durch abnorme Zerrungen bedingt sein (THOMA).

Die **Rupturaneurysmen** treten ebenfalls sehr häufig bei **Arteriosklerose** auf, und es bilden danach die Aneurysmen, welche man nach ihrer Genese als **arteriosklerotische Aneurysmen** bezeichnen kann, die grösste und auch für den Arzt wichtigste Gruppe. Sie kommen am häufigsten in der Aorta, und zwar vornehmlich an der Aorta thoracica vor, treten indessen auch an den Hirnarterien häufig auf und sind auch an anderen Gefässen, z. B. an den Carotiden, den Femorales, den mesenterialen Gefässen und deren Aesten nicht allzu selten.

Die Berstung von Gefässhäuten erfolgt entweder an normal weiten oder an bereits ektatischen Arterien, tritt nach THOMA vornehmlich im Beginn der Arteriosklerose auf und betrifft in der Aorta am häufigsten Individuen, welche etwa im Alter von 35—45 Jahren sich befinden. Zuweilen ist zur Zeit des Eintritts der Ruptur von sklerotischen Verdickungen der Intima noch wenig oder nichts zu erkennen (Fig. 45), häufiger enthält indessen die Intima bereits sklerotische Verdickungen (Fig. 46 *a*).

Die **Ruptur** betrifft bald nur die innerste, bald auch die mittlere, bald endlich auch die äusserste Gefässhaut, und man kann danach verschiedene Formen arteriosklerotischer Rupturaneurysmen unterscheiden. Reissen alle Häute durch, so kommt es natürlich zu einer Blutung in die Umgebung, welche, falls das Blut nicht abfliessen kann, zur Bildung

einer Blutbeule, eines **Hämatoms** führt, das später weitere Veränderungen erleidet. Reissen die Intima und die Media durch (Fig. 45 *c*), so kann es zur Bildung eines **Aneurysma dissecans** (*d d*) kommen, dessen

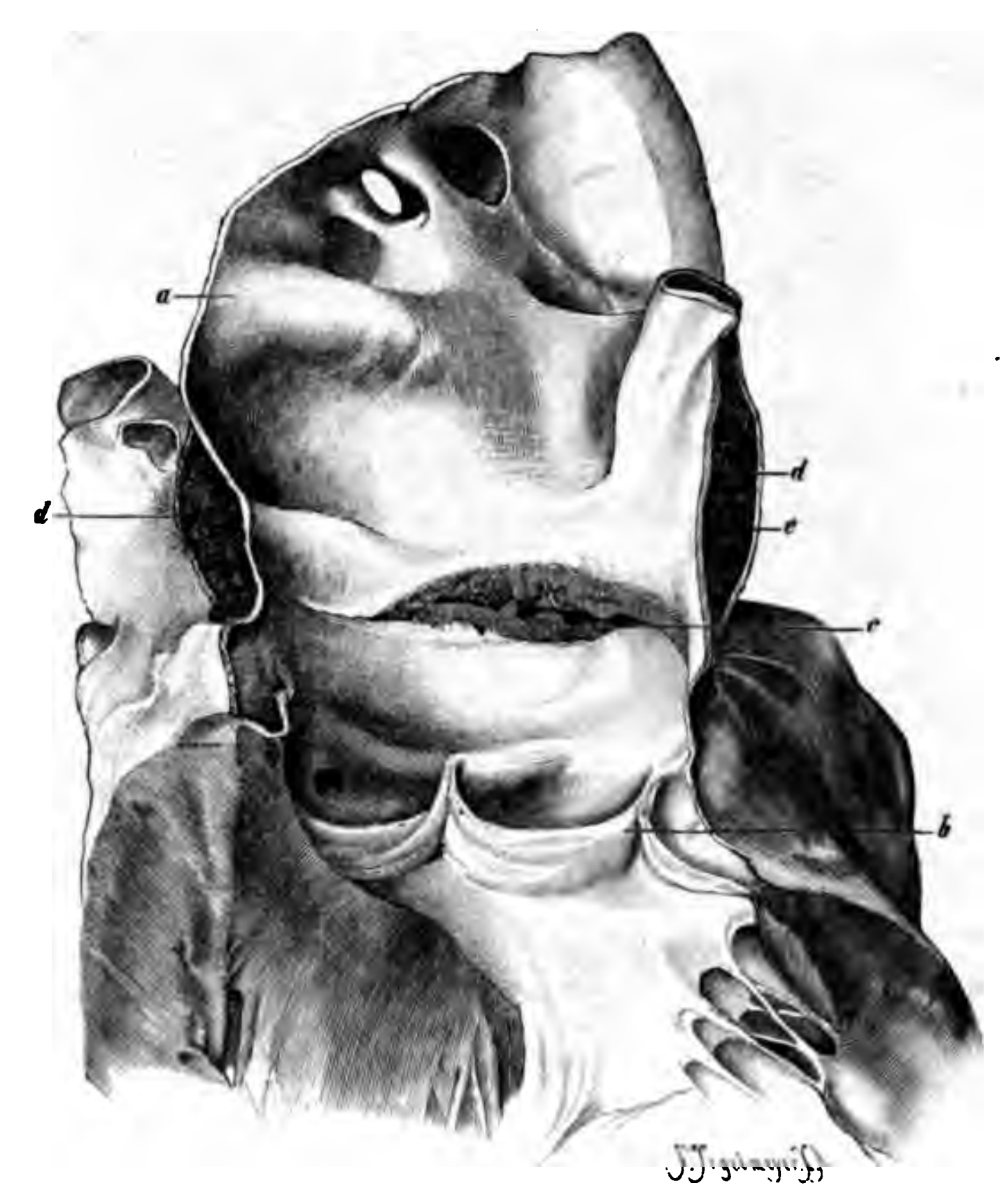

Fig. 45. Ruptura aortae (Mann von 50 Jahren). *a* Aorta. *b* Aortenklappe. *c* Querriss durch Intima und Media der Aorta. *d* Geronnene Blutmasse unter der Adventitia *e*.

äussere Wand zunächst von der durch das ausfliessende Blut von der Media losgewühlten Adventitia (*e*) oder durch die Adventitia und die mit derselben gleichzeitig abgehobenen äusseren Schichten der Media gebildet wird. Ein solches Ereigniss stellt sich am häufigsten an der Aorta ascendens (Fig. 45) und an den kleinen Hirnarterien, die von einer lockerhaftenden Adventitia umgeben sind, ein. Reisst die Adventitia bei Ruptur der Intima und Media der Aorta nicht ein, so kann sie unter Umständen in grosser Ausdehnung losgewühlt werden, so dass sich die subadventitielle Blutanhäufung bis an die Abgangsstellen der Gefässe der Brust- und Bauchaorta erstreckt. Meist tritt dabei der Tod durch die Blutung ein, doch kann es auch vorkommen, dass das Leben erhalten bleibt, und es scheint dies namentlich dann zu geschehen (Boström), wenn das Blut aus dem subadventitiellen Sack sich in den peripherwärts gelegenen Theilen wieder nach dem Gefässrohr Bahn bricht. Das durch

die Adventitia gebildete Gefässrohr wird alsdann durch Bindegewebswucherung verstärkt und erhält an seiner Innenfläche eine endotheliale Auskleidung.

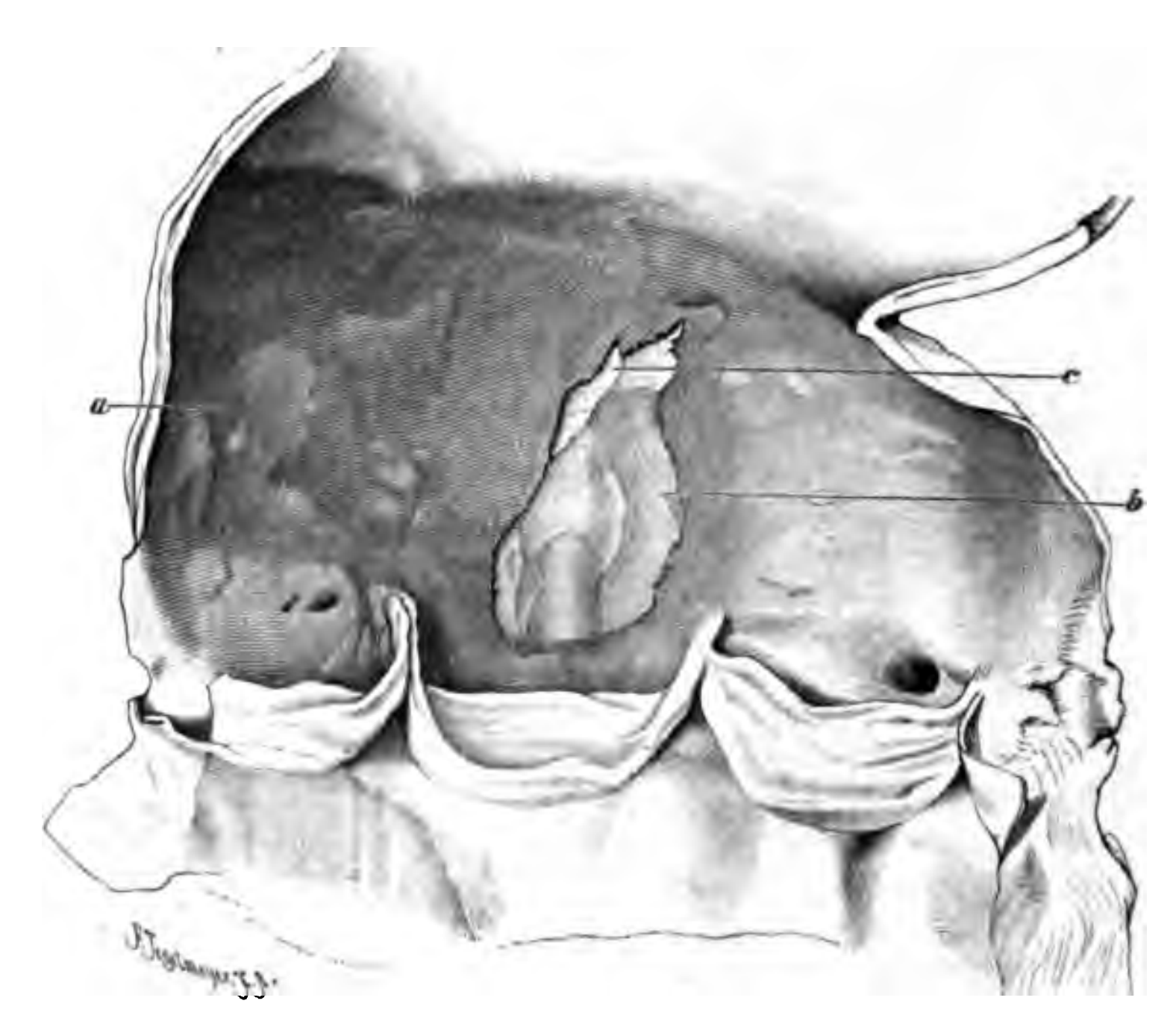

Fig. 46. Aneurysmatische Erweiterung und partielle Ruptur der Aorta ascendens (Mann von 36 Jahren). *a* Erweiterte Aorta ascendens mit sklerotischen Platten in der Intima. *b* Riss in der Intima, in welchem die Media sichtbar ist. *c* Riss in der Media. Nat. Gr.

Da man bei vollständigen Rupturen und dissecirenden Aneurysmen nicht immer Veränderungen der Gefässhaut nachweisen kann, so ist es wahrscheinlich, dass in einzelnen Fällen in traumatischen Einwirkungen, sowie auch in einer mangelhaften Entwickelung der Gefässwände die Ursache zu suchen ist.

Reissen in einem Gefässe, z. B. in der Aorta, Theile der Intima (Fig. 46 *b*) und vielleicht gleichzeitig auch noch Theile der Media (*c*) ein, ohne dass es danach zu einer Abhebung der äusseren Gefässhäute kommt, so bildet die Rissstelle einen Locus minoris resistentiae, wo es zu einer umschriebenen Ausbuchtung der noch vorhandenen Arterienwand und damit zur Bildung eines **sackförmigen Rupturaneurysmas** kommt. Unausbleiblich ist nach einer Zerreissung diese Folge nicht, es kommen vielmehr auch **Rissstellen** in den grossen Gefässen zur Beobachtung, die **verheilt** und mit neugebildetem Bindegewebe belegt sind, ohne dass dabei eine Ausbuchtung stattgefunden hat. Kommt es zur Ausbuchtung, so können sich im Laufe der Zeit an der betreffenden Stelle umfangreiche Blutsäcke bilden (Fig. 43 *c*), welche durch eine mehr oder minder weite, oft relativ enge Oeffnung (Fig. 43 *b*) mit dem Lumen des betreffenden Gefässes communiciren. Nicht selten entstehen in sklerotischen ekta-

tischen Gefässen mehrere Rupturaneurysmen, und es können z. B. die ektatische Aorta thoracica ascendens und der Arcus aortae 3—4 und mehr sackförmige Ausbuchtungen zeigen.

Die arteriosklerotischen Rupturaneurysmen der Aorta und der grossen Gefässstämme erreichen oft ganz bedeutende Grösse und bewirken Zerrungen und Verschiebungen der benachbarten Weichtheile. Drängen sie gegen den Knochen vor, ein Ereigniss, das am häufigsten bei Aneurysmen der Aorta thoracica, die bald in der Richtung gegen das Sternum und die Rippen, bald gegen die Wirbelsäule austreten, vorkommt, so wird der Knochen atrophisch, und es kann ein grosser Theil der betroffenen Wirbelkörper oder des Sternums oder der Rippen (Fig. 43 *d*) dadurch zum Schwund gebracht werden. Ebenso werden auch gedrückte Nerven, die Trachealwände, anliegende Gefässwände (z. B. der Pulmonalis) atrophisch.

In der Wand des Sackes selbst, welche einer fortschreitenden Dehnung ausgesetzt ist, treten entzündliche Infiltrationen und Wucherungen auf, welche neues Bindegewebe produciren. Im Innern des Sackes bilden sich häufig geschichtete Thromben, die einen mehr oder minder grossen Theil des Sackes ausfüllen und Wucherung der unterliegenden Wände verursachen, eine Heilung durch Obliteration der Säcke indessen nicht herbeiführen.

Früher oder später kommt es zu einer **Zerreissung der Aneurysmen** und damit zu einer Blutung in die Umgebung. Die im Gehirn so häufig vorkommenden Blutungen erfolgen meistens aus atheromatösen Arterien, welche vor der Berstung aneurysmatische Erweiterung besassen. Die grossen Aneurysmen der Brustaorta brechen sehr häufig in die Trachea, die Bronchien und den Oesophagus ein und zerreissen alsdann an den Einbruchstellen, so dass es zu Blutungen in dem Respirationsapparat kommt. In anderen Fällen brechen sie durch den Intercostalraum nach aussen, unter Umständen auch in die Pulmonalis durch. Es können ferner auch perforirende Aneurysmen ihr Blut in Venen, mit deren Wand sie verwachsen sind, ergiessen, ein Befund, der als **Aneurysma varicosum** bezeichnet wird.

Eine weitere besondere Art von Aneurysmen bilden die **embolischen Aneurysmen**, von denen man wieder zwei Formen unterscheiden kann. Die erste, vornehmlich von Ponfick studirte Art, entsteht dadurch, dass scharfkantige verkalkte Partikel von ulcerirenden Klappen oder auch von anderen Stellen der Gefässbahn in periphere Arterien eingeschwemmt sich in deren Wandungen einbohren und entweder zu Ruptur mit tödtlichen Blutungen (Hirnblutungen), oder aber zur Bildung von Rupturaneurysmen führen, deren Wand entweder vollkommen neuer Bildung ist und von der Umgebung geliefert wird, oder aber wenigstens zum Theil aus den äusseren Gefässhäuten besteht. Es entstehen danach diese Aneurysmen wesentlich durch **Druckusuren**, also durch mechanische Einwirkung.

Die zweite Form embolischer Aneurysmen, welche vornehmlich von Eppinger untersucht worden ist, bilden die **mykotischen Aneurysmen**. Diese entstehen dadurch, dass mit Bakterien inficirte Emboli, welche am häufigsten von mykotischen endocarditischen Thromben stammen, am Orte ihrer Einkeilung eine Degeneration und Entzündung der Gefässwand und deren Umgebung veranlassen, wonach die zerreisslich gewordene und zum Theil geschwürig zerstörte Gefässwand entweder ganz oder aber nur theilweise einreisst. Halten die äusseren Arterienhäute noch Stand,

so kann sich durch deren Ausbuchtung ein Aneurysma bilden. Bei Pferden kommen parasitäre Aneurysmen oft auch dadurch zu Stande, dass Strongylus armatus sich in den Gefässen (namentlich in den Gekrösarterien) entwickelt und am Orte seiner Ansiedelung Thrombenbildung und Gefässwandveränderungen verursacht, welche zur Zerreissung der inneren, zur Ausbuchtung der äusseren Arterienhäute führen. Man kann danach diese Aneurysmen als Wurmaneurysmen bezeichnen.

Arrosionsaneurysmen kommen vornehmlich in eiternden Wunden und in tuberculösen Zerfallsherden, insbesondere in Lungencavernen zur Beobachtung und entstehen dadurch, dass die Eiterung oder die tuberculöse Gewebserkrankung von aussen auf die Gefässwand übergreift (vergl. Fig. 42, p. 76) und dieselbe nachgiebiger und zerreisslicher macht. In günstigen Fällen kann sich dabei die kranke Stelle mit Thromben bedecken, in Wucherung gerathen und so das Gefäss verschliessen. Nicht selten reisst indessen die Gefässwand durch, und es kommt zu Blutungen, oder es bilden sich nach Zerstörung der äusseren Häute Ausstülpungen der inneren, zuweilen bereits mit Thromben besetzten oder durch Bindegewebswucherung verdickten Gefässhäute, so dass also **herniöse Aneurysmen** entstehen, die entweder bersten oder Bindegewebswucherung in der Umgebung veranlassen, welche ihre Wände verstärkt.

Traumatische Aneurysmen entstehen durch Gewaltwirkung irgend welcher Art auf das Arterienrohr, wobei entweder die inneren oder die äusseren, oder aber alle Arterienhäute durchtrennt werden. Was in den ersteren Fällen geschehen kann, ergiebt sich aus dem bereits Mitgetheilten. Werden die Gefässwände ganz durchtrennt, und kann das Blut nicht nach aussen oder nach einer Körperhöhle abfliessen, so bildet sich eine durch das umgebende Gewebe abgegrenzte Blutbeule, ein **arterielles Hämotom.** Bildet sich im Laufe der Zeit aus der geronnenen Blutmasse ein bindegewebiger Sack, und tritt in diesen Sack, dessen geronnener Inhalt schrumpft, durch die Rissstelle im Gefäss Blut ein, so bildet sich ein **Aneurysma.**

Hatte mit der Verletzung einer Arterie zugleich eine Verletzung einer Vene stattgefunden, ein Ereigniss, das bei Vornahme eines Aderlasses aus der Vena mediana, bei welchem die Arteria brachialis zugleich angeschnitten werden kann, vorkommen kann, und stellt sich danach durch Vermittelung eines neugebildeten Blutsackes eine Verbindung zwischen Arterie und Vene her, so entsteht ein traumatisches Aneurysma varicosum. Findet in einer Wunde eine directe Vereinigung der durch eine Verletzung entstandenen Oeffnung einer Arterie und derjenigen einer Vene statt, so dass sich das Blut einer Arterie ohne Vermittelung eines dazwischen liegenden Sackes in eine Vene ergiesst, und wird durch den Druck des arteriellen Blutes die Vene ausgebuchtet, so bezeichnet man dies als einen Varix aneurysmaticus.

Die Bezeichnung Aneurysma wird von den Autoren etwas verschieden weit gefasst; so schliesst z. B. Eppinger die Dehnungsaneurysmen, die Arteriektasieen von den Aneurysmen aus und rechnet zu letzteren nur die Rupturaneurysmen. Von Vielen wird auch ein **Aneurysma verum** und ein **Aneurysma spurium** unterschieden und den ersteren jene Aneurysmen zugezählt, deren Wände aus Arterienhäuten bestehen, den letzteren dagegen solche, deren Wand neugebildet ist. Ich habe diese Unterscheidungen fallen lassen, da zwischen diesen beiden Formen die mannigfaltigsten

Zwischenformen oder Combinationsformen bestehen, und es in einem Falle oft nicht ohne weiteres zu sagen ist, welchen Antheil an der Bildung des Sackes die ausgebuchteten Arterienhäute, welchen Antheil neugebildete Gewebe nehmen.

Die als **Aneurysma racemosum** s. **anastomoticum** oder **Tumor vasculosus arterialis** bezeichnete Bildung hat mit den Aneurysmen nichts gemein, ist vielmehr eine über einen ganzen Arterienbezirk sich erstreckende, wahrscheinlich stets in congenitaler Anlage begründete pathologische Gefässwucherung, bei welcher sich ganze Knäuel und Geflechte hypertrophischer und erweiterter Arterien bilden (vergl. d. allg. Th. § 100, Fig. 156).

Aneurysmen kommen auch schon angeboren vor (Phänomenow, *Aneurysma der Bauchaorta, Arch. f. Gyn. XVII 1881*) und können sich bei Neugeborenen theils in Folge Anwesenheit septischer Thromben, theils auch dadurch entwickeln, dass der Ductus Botalli auf die Wand der Aorta oder der Pulmonalis einen abnormen Zug ausübt (Thoma).

Unter 159 von Bramann zusammengestellten Fällen von arteriell-venösem Aneurysma wurden 108mal Stich-, Hieb- und Schnittwunden, 29mal Schussverletzungen, 5mal Contusionen als Ursache angegeben. In 9 Fällen entstand dasselbe spontan.

Literatur über Aneurysmenbildung.

Bertrand, *Contribution à l'étude des oblitérations mesentériques, Paris* 1878.
Boström, *Das geheilte Aneurysma dissecans, Dtsch. Arch. f. klin. Med.* 42. *Bd.* 1887.
Buday, *Aneurysma d. A. iliaca comm. verursacht durch einen septischen Embolus, Beitr. v. Ziegler X* 1891.
Charcot, *Maladies des poumons et du système vasculaire, Oeuvres complètes V, Paris* 1888.
Charcot et **Bouchard**, *Nouv. rech. sur la pathogénie de l'hémorrhagie cérébrale, Arch. de phys. I* 1868.
Cornet, *Des anévrismes de l'artère pulmonaire, Thèse de Paris* 1885.
Eichler, *Aneurysmen der Gehirnarterien, Dtsch. Arch. f. klin. Med. XXII* 1878.
Eppinger, *Pathogenesis, Histogenesis und Aetiologie der Aneurysmen, Berlin* 1887, *S.-A. aus Arch. f. klin. Chir.* 35. *Bd.*, *und Die miliaren Hirnarterienaneurysmen, Virch. Arch.* 111. *Bd.* 1888.
Fränkel, E., *Ein Fall von geheilter Ruptur der Aorta, Festschr. z. Eröffn. d. neuen Krankenhauses Hamburg-Eppendorf*, 1889.
Friedländer, *Aneurysma dissecans, Virch. Arch.* 78. *Bd.*
Helmstedter, *De la formation des anévrismes spontanées, I.-D. Strassburg* 1873.
Krafft, *Die Entstehung der wahren Aneurysmen, I.-D. Bonn* 1877.
Löwenfeld, *Studien über die Aetiologie und Pathogenese der Hirnblutungen, Wiesbaden* 1886.
Malmsten, *Aorta-Aneurysmens Etiologi, Stockholm* 1888.
Manchot, *Ueber die Entstehung der Aneurysmen, Virch. Arch.* 121. *Bd.* 1890.
Martinotti, *Gazetta delle Cliniche* 1886.
Meyer, P., *De la formation et du rôle de l'hyaline dans les anévrismes et dans les vaisseaux, Arch. de phys. VII* 1880.
Ponfick, *Ueber embolische Aneurysmen, Virch. Arch.* 58. u. 67. *Bd.*
Rauchfuss, *Ueber Thrombose des Ductus Botalli, Virch. Arch.* 17. *Bd.* 1859.
v. **Recklinghausen**, *Handb. d. allg. Pathologie des Kreislaufs, Stuttgart* 1883.
Rokitansky, *Ueber die wichtigsten Krankheiten der Arterien, Wien* 1852.
Roth, *Aneurysmen der Hirnarterien, Correspbl. f. Schweizer Aerzte* 1874.
Thoma, *Untersuchungen über Aneurysmen, fünf Mittheilungen, Virch. Arch.* 111. *Bd. bis* 113. *Bd.*, u. *Dtsch. med. Wochenschr.* 1889; *Ueber die Elasticität gesunder u. kranker Arterien, Virch. Arch.* 116. *Bd.*; *Tractionsaneurysma der kindl. Aorta, ib.* 122. *Bd.*
Virchow, *Ueber die Erweiterung kleinerer Gefässe, Virch. Arch.* 3. *Bd.* 1851.

Literatur über das arteriell-venöse Aneurysma.

Bramann, *Das arteriell-venöse Aneurysma, Arbeiten aus der chir. Klinik von E. von Bergmann, v. Langenbeck's Arch. XXXIII* 1886.

Brocq, *Études sur les communications entre l'aorte et l'artère pulmonaire autres que celles qui résultent de la persistance du canal artériel*, *Revue de méd.* V 1885.
Czerny, *Ein Aneurysma varicosum*, *Virch. Arch.* 62. *Bd.* 1875.
Halla, *Aneurysma varicosum der Aorta und d. V. cava superior*, *Prag. Zeitschr. f. Heilk.* III 1882.
Sattler, H., *Pulsirender Exophthalmus* (*Aneurysma zwischen Carotis cerebralis und Sinus cavernosus*), *Handb. der Augenheilk. v. Graefe u. Sämisch* VI 1880.
Weigert, *In die Milzvene geborstenes Aneurysma der Milzarterie*, *Virch. Arch.* 100. *Bd.*

IV. Pathologische Anatomie der Venen.

§ 23. An den Venen kommen im Allgemeinen dieselben Veränderungen vor wie an den Arterien, doch sind manche unter den pathologischen Processen weniger ausgeprägt und spielen auch nicht jene hochwichtige Rolle wie diejenigen der Arterien.

Fettige Degenerationen der Intima und der Media treten in ähnlicher Weise auf wie an den Arterien, und es bilden danach erstere ebenfalls weisse Fecken.

Verkalkungen treten im Ganzen nur selten und in geringerem Umfang auf. Die vollständigsten Verkalkungen kommen in Venen, deren Wände fibrös entartet sind, vor.

Fibröse Verdickungen der Intima, welche der Arteriosklerose entsprechen und als **Phlebosklerose** bezeichnet werden können, kommen sowohl in diffuser als in umschriebener Ausbreitung vor, namentlich an den Venen der unteren Extremitäten (Sack), erreichen indessen nicht jene Mächtigkeit wie an den Arterien und haben im Ganzen auch nur geringe Bedeutung.

Eine zu Bindegewebsneubildung führende Venenentzündung, eine **Phlebitis prolifera** s. **hyperplastica**, kommt vornehmlich nach Venenthrombose vor sowie im Anschluss an entzündliche Wucherungen der Umgebung, beginnt also im ersteren Fall als Thrombophlebitis, im zweiten als Periphlebitis.

Da Venenthrombosen zu den häufigsten Vorkommnissen gehören (vergl. § 21 des allgemeinen Theils) und namentlich in den Venen der unteren Extremitäten und des Beckens sehr oft auftreten und auch in den grossen Venenstämmen des Rumpfes und in den Sinus der Dura mater keine Seltenheit sind, so ist auch die **Thrombophlebitis prolifera** ein häufiger Process, der sich jeweilen dann einstellt, wenn Venenthrombosen, ohne von Eiterung erregenden Organismen inficirt zu werden, liegen bleiben. Die zellige Infiltration und die Wucherung der Gefässwände sowie die allmähliche Substitution des Thrombus verlaufen dabei in der nämlichen Weise wie bei der Thromboarteriitis prolifera.

Nach Monaten ist die Stelle des früheren Thrombus bald nur durch Verdickung der Intima und durch fibröse Stränge, welche das Gefässlumen durchziehen (Fig. 47 *b*, *c*), kenntlich gemacht, bald ist die Vene an der betreffenden Stelle narbig geschrumpft (Fig. 47 *a*) und obliterirt, so dass man den Process als Phlebitis obliterans bezeichnen kann. Diese Obliteration kommt nicht nur bei kleinen, sondern auch bei grossen Venen, z. B. bei der V. femoralis und der V. cava inferior zu Stande, und es wird dabei die Vene zuweilen auf eine mehrere Centimeter betragende Strecke in einen fibrösen Strang umgewandelt.

Werden schrumpfende Venenthromben nur theilweise durch Bindegewebe substituirt, während der Rest verkalkt, so bilden sich **Venensteine** oder **Phlebolithen**.

Die **proliferirende Periphlebitis** entwickelt sich dann, wenn Wucherungen in der nächsten Nachbarschaft der Venen ablaufen, und führt zunächst zu einer Verdickung der Adventitia, kann aber auch auf die inneren Venenhäute übergreifen.

Venenwunden heilen in derselben Weise wie Arterienwunden.

Eiterige Phlebitis schliesst sich am häufigsten an eiterige und jauchige Entzündungen der Umgebung an und ist demgemäss zu Beginn eine Periphlebitis, doch kann die eiterige Infiltration der Gefässwand, die an gelblichweisser oder bei Verjauchung missfarbiger, grauer und graugrüner Verfärbung kenntlich ist, auch auf die inneren Gefässhäute übergreifen. Zuweilen können sich infectiöse Entzündungen eine längere Strecke weit in der Adventitia von Venen verbreiten, so dass dieselben von geröthetem, entzündlichem Gewebe umgeben sind.

Fig. 47. Obliteration der Vena femoralis dextra. Residuen einer drei Jahre vor dem Tode aufgetretenen Thrombose. *a* Obliterirte Stelle der Vene (die Vena iliaca communis dextra war ebenfalls obliterirt). *b c d* Bindegewebige Stränge im Innern der Vene und deren Aeste. *e* Frischer Thrombus. Nat. Grösse.

Gerathen Eiterbakterien in Venenthromben, so kommt es in denselben zu septischer Erweichung, während sich zugleich in der Gefässwand degenerative Veränderungen, Nekrose und Entzündung, d. h. **eiterige Thrombophlebitis**, einstellen. Von solchen Venen aus gelangen alsdann die Bakterien leicht in den Blutstrom.

Tuberculöse Periphlebitis und **Phlebitis** tritt in ganz ähnlicher Weise wie tuberculöse Arteriitis auf, führt zu zelliger Infiltration und Wucherung der Venenwand, die danach sich theils verhärtet, theils verkäst. Schliesslich kann der Process bis in die Intima vordringen, so dass die Bacillen in den Blutstrom gerathen.

Syphilitische Periphlebitis und **Phlebitis** kommt am häufigsten an den Pfortaderzweigen und der Nabelvene syphilitischer Neugeborener zur Beobachtung.

Literatur über Phlebitis und Phlebosklerose.

Ebeling, *Ueber Phlebitis, I-D. Bonn* 1880.
Eppinger, *Die narbige Obliteration der Vena cava inferior, Prag. med. Wochenschr.* 1876, 1878 *u.* 1879, *und Schmidt's Jahrb.* 1884.
Heuking *und* **Thoma**, *Ueber die Substitution des marantischen Thrombus durch Bindegewebe, Virch. Arch.* 109. *Bd.* 1887.
Lancereaux, *Traité d'anat. pathol. II, Paris* 1881.
Mügge, *Tuberculose der Lungenvenen, Virch. Arch.* 76. *Bd.*
Sack, *Ueber Phlebosklerose und ihre Beziehung zur Arteriensklerose, Virch. Arch.* 112. *Bd.*
Schüppel, *Peripylephlebitis syphilitica, Arch. der Heilk. XI.*
Weitere diesbezügliche Literatur enthält § 20.

§ 24. Als **Phlebektasieen oder Varicen** (Fig. 48) werden **Erweiterungen der Venen** bezeichnet, welche sich besonders nach mechanischer Behinderung der Entleerung der Venen, also bei örtlichen oder allgemeinen Stauungen, bei Compression der Venen, bei Venenthrombose, Herabsetzung der Herzthätigkeit etc. einstellen. Begünstigt wird ihre Entstehung durch krankhafte Veränderungen der Venenwand und deren Umgebung.

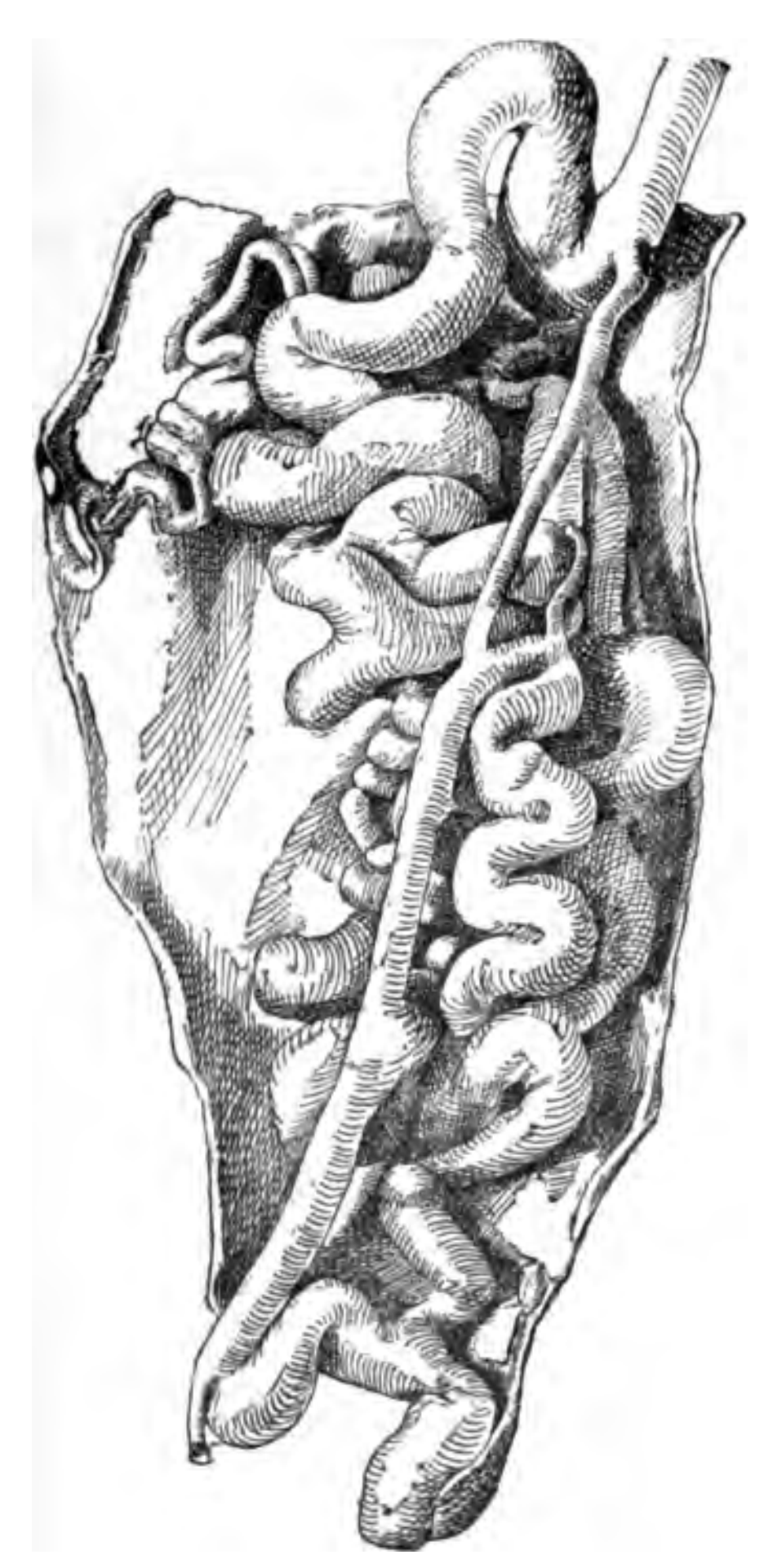

Fig. 48. Varicen des Unterschenkels, nach einem injicirten Präparat. Um ½ verkleinert.

In vielen Fällen sind die Venen gleichmässig cylindrisch erweitert oder besitzen spindelförmige Auftreibungen oder zeigen zugleich auch einen leicht geschlängelten Verlauf, so dass man von einer cirsoiden Phlebektasie sprechen kann. In anderen Fällen sind die erweiterten Venen stark geschlängelt (Fig. 48) und zugleich sackig ausgebuchtet, so dass schliesslich die einzelnen Buchten dicht nebeneinander zu liegen kommen.

Die ersterwähnten Formen kann man sich einfach durch die Dehnung der Venenwände, durch Stauung des Blutes entstanden, denken. Zur Erklärung der zweiten Form muss man auch noch eine abnorme Nachgiebigkeit der Venenwand annehmen, und es steht damit in Uebereinstimmung, dass solche Varicen gelegentlich an Orten auftreten, an denen nachweisbare Stauungen nicht bestehen, so dass also die Ursache der Ektasie wesentlich in besonderen Verhältnissen der Gefässwände liegen muss. Erfahren die Venen starke Ausbuchtungen und Schlängelungen, ohne dabei eine bedeutende Wandverdünnung erkennen zu lassen, so muss auch eine Wucherung der Venenwand stattfinden, welche zu einer Zunahme des Gewebes führt.

Gelangen die Wände geschlängelter Venen untereinander in Berührührung, so können sie an der Berührungsstelle zusammen verschmelzen, so dass anastomosirende Venensinus sich bilden, die eine Art cavernösen Gewebes mit weiten Bluträumen darstellen.

Die Phlebektasieen kommen sehr häufig im Gebiete der unteren Extremitäten vor und können unter der Haut ganze Convolute geschlängelter buchtiger Blutsinus bilden (Fig. 48); sie können sich schon bei Individuen, die häufig ruhig stehen oder sitzen, bilden, treten aber besonders häufig bei länger andauernden Behinderungen des Venenkreis-

laufs, wie sie durch den schwangeren Uterus und Tumoren im Becken verursacht werden, auf. Sie sind ferner eine häufige Erscheinung im Gebiete der Beckenvenen, der Venen der breiten Mutterbänder, des Samenstranges (Varicocele), der Prostata, der Blase, des Scrotum, der Schamlippen und des unteren Endes des Mastdarmes. Die an letztgenanntem Orte gelegenen Venen, welche am Mastdarmende einen Plexus bilden, verursachen durch ihre Erweiterung nicht selten knollige, als **Hämorrhoiden** bezeichnete Prominenzen und zwar namentlich bei Individuen, die eine sitzende Lebensweise führen und bei denen häufig Stauungen und congestive Hyperämie im Gebiete des Beckenkreislaufs auftreten.

Ist die Circulation in der Leber durch krankhafte Processe im periportalen Bindegewebe erschwert (Lebercirrhose), so treten Stauungen und Venenerweiterungen im Gebiete der Pfortaderwurzeln und der mit denselben anastomosirenden Venae oesophageae, spermaticae und subserosae ligamenti umbilicalis auf und es kann von letzteren aus auch zu einer Erweiterung der subcutanen Bauchvenen kommen.

Hochgradige Phlebektasieen führen nicht selten zu Blutungen durch Zerreissung der Venen, so namentlich die Hämorrhoiden, die beim Passiren des Kothes Zerrungen und Quetschungen ausgesetzt sind. Es können indessen auch subcutane Venen bersten. In der Umgebung von Varicen stellen sich ferner oft Zustände von Oedem und Entzündung ein, welche theils zu Vereiterung und Abscess- und Geschwürsbildung, theils zu Bindegewebswucherung führen. Ersteres kommt namentlich in der Umgebung von Hämorrhoiden vor, wo Infectionen leicht möglich sind, letzteres dagegen an den unteren Extremitäten, an denen durch Oedem und Wucherung des Gewebes Verdickungen entstehen, die als phlebektatische Elephantiasis oder Pachydermie bezeichnet werden können. Sehr oft stellen sich in dem betreffenden Theile in Folge von Läsionen Geschwürsbildungen, sog. varicöse Geschwüre ein, welche geringe Tendenz zur Heilung haben und sich oft über grosse Bezirke ausbreiten, während der Grund mehr und mehr eine callöse, schwielige Beschaffenheit annimmt.

Bilden sich in ektasirten Venen Thromben, so kann sich daran eine prolifere oder, bei Eintritt von Infection, eine eiterige Thrombophlebitis anschliessen. Verkalkung der Thrombusreste führt zur Bildung von Venensteinen.

Welchen Antheil die Gefässe an der Bildung von Geschwülsten haben, ist bereits im allgemeinen Theil geschildert worden. Hier sei nur nochmals hervorgehoben, dass **Geschwülste** sehr oft **in Venen einbrechen**, und zwar sowohl Sarkome als Carcinome, und dass alsdann auch das Gefässrohr mit Geschwulstmassen angefüllt werden kann, von denen aus durch Verschleppung von Zellen durch den Blutstrom Metastasen sich entwickeln.

Arterien leisten dagegen dem Einbruch von Geschwülsten sehr lange Widerstand, und es ist selbst bei Gefässen, die von Geschwülsten umwachsen sind, meist nur die Adventitia von Geschwulstgewebe durchwachsen.

Literatur über Phlebektasie.

Cohnheim, *Tod durch Berstung von Varicen der Milz*. *Virch. Arch.* 37. *Bd.* 1866.
Cornil, *Sur l'anatomie pathologique des veines variqueuses*, *Arch. de phys.* IV 1872.
Epstein, *Ueber die Structur normaler und ektatischer Venen*, *Virch. Arch.* 108. *Bd.*
Jacobs, *Beitr. z. pathol. Anatomie der Hämorrhoiden*, *I.-D. Bonn* 1880.

Köster, *Ueber Phlebektasien des Darmtractus, Berl. klin. Wochenschr.* 1879.
v. Lesser, *Ueber Varicen, Virch. Arch.* 101. *Bd.* 1885.
Puchelt. *Das Venensystem in seinen krankhaften Verhältnissen, Leipzig* 1843.

V. Pathologische Anatomie der Lymphgefässe.

§ 25. Die pathologischen Veränderungen des Lymphgefässsystems sind nur zum Theil derartige, dass sie eine von der pathologischen Anatomie der verschiedenen Organparenchyme gesonderte Darstellung gestatten. Das Lymphgefässsystem hat seine Wurzeln innerhalb der einzelnen Gewebe, und seine ersten Anfänge bilden die Gewebsspalten, in welche die aus dem Blute stammende Gewebslymphe eintritt. Die Abflussbahn für letztere, d. h. die kleinsten Lymphgefässe, bilden Kanäle, die einer eigenen Wandung entbehren und gegen das umgebende Bindegewebe nur durch eine Lage platter Endothelien abgegrenzt sind. Erst die grösseren Lymphgefässe besitzen ausser dem Endothel noch eine eigene bindegewebige Wandung.

Veränderungen der kleinen Lymphgefässe, bei welchen nicht gleichzeitig das Gewebsparenchym, in dem sie liegen, mit erkrankt wäre, lassen sich nur in den allerwenigsten Fällen nachweisen; sie stehen in zu innigen Beziehungen zu den Geweben, als dass nicht bei Erkrankung des einen auch das andere in Mitleidenschaft gezogen würde. Es gilt dies zum Theil auch für grössere Lymphgefässe, welche ausser dem Endothelbelag noch eine eigene Wandung besitzen. Nur die grössten Lymphgefässstämme zeigen gegenüber der Umgebung eine grössere Selbständigkeit.

Eine häufige Affection der Lymphgefässe ist die Entzündung, die **Lymphangoitis** und die **Perilymphangoitis**.

Sie ist meist eine Secundäraffection, d. h. sie entsteht als Folge einer da und dort im Gewebe bestehenden Entzündung, indem die aus dem entzündeten Theil stammende Lymphe Entzündung erregend auf die Wand und die Umgebung der Lymphgefässe wirkt. Nur selten gelangt ein Entzündungserreger in ein Lymphgefäss, ohne zuvor eine Gewebsentzündung veranlasst zu haben. Sie kann sich sehr weit über das Gebiet des primären Entzündungsherdes hinaus erstrecken, kann z. B. bei einer Wunde an der Hand bis in die Axillargrube hinaufreichen, wobei sich in der Haut schmerzhafte rothe Streifen, welche von der Wunde aus nach den nächstgelegenen Lymphdrüsen ziehen, bilden.

Bei den leichtesten Formen der Lymphangoitis sind die Lymphgefässendothelien geschwollen, ihre Kerne mitunter vermehrt und sie selbst zum Theil in Vermehrung begriffen. Bei schwereren Entzündungen werden sie abgestossen und gehen zu Grunde, und gleichzeitig sammelt sich in den Lymphgefässen ein an lymphatischen Elementen reicher, nicht selten auch zum Theil gerinnender fibrinöser Inhalt an. Bei eiteriger Lymphangoitis können die Lymphgefässe durch angesammelten Eiter sackartig ausgedehnt werden, und es können sich solche Eitersäcke rosenkranzartig aneinanderreihen. Die Umgebung der Lymphgefässe, sowie die Lymphgefässwände pflegen mehr oder weniger zellig infiltrirt, ihre Blutgefässe stark mit Blut gefüllt zu sein. Bei länger dauernder Lymphangoitis treten in den Lymphgefässen oft epithelähnliche und vielkernige Zellen auf, die von den Endothelien abstammen.

Die **Ausgänge der Entzündung der Lymphgefässe** sind entweder

Restitutio ad integrum durch Resorption des Exsudates und Regeneration des verloren gegangenen Endothels, oder Abscedirung und Nekrotisirung der Lymphgefässwände und ihrer Umgebung, oder endlich Bindegewebshypertrophie und Induration derselben. Letzteres geschieht namentlich bei chronisch werdenden Entzündungsprocessen und kann zu Obliteration der Lymphgefässe führen.

Wie die gewöhnlichen Entzündungsprocesse, so können auch die **infectiösen Granulationsgeschwülste** sich auf den Lymphbahnen fortpflanzen. Die dabei auftretende Lymphangoitis zeigt oft histologisch keine Besonderheiten, in anderen Fällen kommt es zur Bildung von Granulationsherden, die für den betreffenden Process charakteristisch sind. Am besten gekennzeichnet ist in dieser Beziehung die Tuberculose, bei welcher sich innerhalb der Lymphbahnen Knötchen bilden.

Literatur über Lymphangoitis.

Baumgarten, *Ueber Transformation u. Proliferation des Lymphgefässendothels der Darmwand, Centralbl. f. d. med. Wiss.* 1882.

Ensmann, *Beitr. z. path. Anat. d. Duct. thoracicus, Basel* 1883.

Lancereaux, *Traité d'anat. pathol., Paris* 1881.

Lejars, *Essai sur la lymphangoite tuberculeuse, Ét. sur la tub. publ. par Verneuil III, Paris* 1891.

Lösch, *Verhalten der Lymphgefässe bei der Entzündung, Virch. Arch.* 44. *Bd.*

Orth, *Untersuchungen über Puerperalfieber, ib.* 58. *Bd.*

Virchow, *Puerperale Metritis und Parametritis, sein Archiv* 23. *Bd.*

Waldeyer, *Arch. f. Gynäkol. III* 1872.

§ 26. Entzündliche Processe in der Wand und der Umgebung von Lymphgefässen, Druck von aussen, Einbruch von Geschwülsten in die Lymphbahn etc. haben oft **Verschluss von Lymphgefässen** zur Folge. Obliterirt nur eine beschränkte Zahl von Lymphgefässen, während andere Bahnen offen bleiben, so zieht dies meist keine weiteren Folgen nach sich, da nach wie vor die Lymphe abfliessen kann. Selbst Verschluss des Ductus thoracicus kann unter Umständen ohne Nachtheil ertragen werden, da andere Abflusswege sich eröffnen. In anderen Fällen, in denen der Abfluss der Lymphe ganz behindert ist, treten Stauungen der Lymphe und weiterhin Erweiterung der Lymphgefässe, **Lymphangiektasie**, ein. Nicht selten entwickelt sich indessen dieselbe auch, ohne dass irgendwo ein Verschluss der abführenden Lymphgefässe nachzuweisen wäre, am häufigsten in Folge oft wiederkehrender Hyperämieen und Entzündungen, zuweilen indessen auch ohne jede nachweisbare Ursache.

Nach Entzündungsprocessen eintretende Lymphgefässerweiterungen beobachtet man namentlich bei jenen Hyperplasieen der Haut und des Unterhautbindegewebes, welche man als erworbene Elephantiasis (siehe diese) bezeichnet. Die Haut ist dabei verdickt und lässt von der Schnittfläche reichlich klare Lymphe abfliessen, welche aus erweiterten Lymphgefässen austritt. Der Grad der Erweiterung ist selbstverständlich in den einzelnen Fällen verschieden. Mitunter wird durch die angestaute Lymphe die Epidermis in Blasen abgehoben.

Sehr häufig sind Ektasieen im Gebiete der mesenterialen Chylusgefässe. Entzündungen und Geschwulstbildungen, welche im Mesenterium oder in den mesenterialen Lymphgefässen oder im Ductus thoracicus ihren Sitz haben und die Lymphgefässe am Orte ihres Sitzes verlegen, bieten dazu die häufigste Veranlassung. Zuweilen ist der Ver-

schluss durch Lymphthromben bedingt. Die erweiterten Chylusgefässe bilden gestreckte cylindrische oder geschlängelte, ausgebuchtete, rosenkranzartige Stränge. Der Inhalt ist meist weiss, flüssig oder breiig oder käsig.

Lymphgefässektasieen, welche nicht mit Lymphstauungen und Entzündungen im Zusammenhange stehen, sind meistens angeboren oder entwickeln sich wenigstens aus angeborenen Anlagen. Es gilt dies zunächst für die **Makroglossia** und **Makrocheilia lymphangiektatica**, eine Vergrösserung der Zunge und der Lippen, welche wesentlich durch eine Erweiterung der betreffenden Lymphgefässe bedingt ist. Ferner gehören hierher **Lymphangiektasieen der Haut**, die am häufigsten in der Inguinalgegend, am Scrotum, an den Schamlippen, an den unteren Extremitäten und am Thorax beobachtet werden. Sie bilden theils diffuse Gewebsverdickungen, welche als **lymphangiektatische Elephantiasis** bezeichnet werden, theils geschwulstartige circumscripte Anschwellungen, welche den **Lymphangiomen** zugezählt werden. Eine scharfe Abgrenzung dessen, was in das Gebiet der Geschwülste gehört und was nicht, ist nicht möglich (vergl. den allgem. Theil § 101).

Ueber die Zerreissungen der Lymphgefässe und über die Lymphorrhagie ist im allgemeinen Theil (§ 29) berichtet worden.

Neben den Lymphangiomen werden als besondere Lymphgefässgeschwülste noch die **Endotheliome** oder **Endothelkrebse** aufgeführt. Sie sind namentlich als Geschwülste der serösen Häute der Körperhöhlen, der Pia, der Dura und der Haut beschrieben worden und bilden theils mehr flächenhaft ausgebreitete, theils mehr circumscripte Tumoren. Es sind dies zu den Sarkomen zu zählende Geschwülste, bei welchen die Wucherung der Endothelien eine maassgebende Rolle spielt (vergl. den allgemeinen Theil § 108) und zur Bildung von eigenartigen Zellnestern und Zellsträngen führt, welche in einem bindegewebigen Gerüst liegen und dadurch den Krebszellennestern sehr ähnlich sehen.

Bei Einbruch von Geschwülsten in die Lymphgefässe können deren Endothelien in Wucherung gerathen und Bindegewebe produciren. Ob ihnen auch die Fähigkeit zukommt, Krebszellen zu bilden, ist fraglich. Nach der herrschenden Anschauung werden die letzteren von den in die Lymphbahn gerathenen Krebszellen gebildet.

Literatur über den Verschluss des Ductus thoracicus.

Enzmann, *Beitr. z. path. Anat. d. Duct. thoracicus*, *I.-D. Basel* 1883.
Heller, *Dtsch. Arch. f. klin. Med.* 10. *Bd.*
Stilling, *Virch. Arch.* 88. *Bd.*

Literatur über Ektasie der Lymphgefässe und über Lymphorrhagie.

Bögehold, *Verletzungen des Ductus thoracicus*, *Arch. f. klin. Chir. XXIX.*
Désert, *Des dilatations lymphatiques*, *Thèse de Paris* 1877.
Friedrich, *Erweiterung der Lymphgefässe durch Stauung*, *Würzburger Verhandl. II.*
Georjevic, *Arch. f. klin. Chir. XII.*
Lancereaux, *Traité d'anat. pathol. Paris* 1885.
Löschner, *Beitr. z. Casuistik der Lymphgefässdilatation*, *Prager med. Wochenschr.* 1889.
Manson, *Med. Times and Gaz. II.*
zur Nieden, *Ein Fall von Lymphangiekt. m. Lymphorrhagie*, *I.-D. Freiburg* 1882.

Petters *und* **Klebs**, *Prager Vierteljahrsschr. f. prakt. Heilk. Nr.* 125.
Wegner, *Arch. f. klin. Chir. XX.*
Weitere diesbezügliche Literatur enthält § 101 *des allg. Theils.*

Literatur über Endotheliom.

Arndt, *Virch. Arch.* 51. *Bd.*
Eberth, *ib.* 49. *Bd.*
Köster, *Die Entwickelung der Carcinome* 1869.
Pagenstecher, *Virch. Arch.* 45. *Bd.*
Perls, *ib.* 56. *Bd.*
Wagner, *Arch. d. Heilk.* 1870 *XI.*
Waldeyer, *Virch. Arch* 55. *Bd.*

DRITTER ABSCHNITT.

Pathologische Anatomie der Milz und der Lymphdrüsen.

I. Pathologische Anatomie der Milz.

§ 27. Die Milz ist ein Organ, dessen Functionen bei dem Stoffwechsel des Blutes eine eigenartige und wichtige Rolle spielen, und diese Beziehung zum Leben des Blutes findet auch in der anatomischen Structur der Milz und in ihren besonderen Beziehungen zum Circulationsapparate ihren Ausdruck. Das für die Milz charakteristische Gewebe ist die Milzpulpa, und diese steht mit dem Blutgefässsystem in so inniger Beziehung, dass stets flüssige und feste Bestandtheile des circulirenden Blutes in ihren Maschenräumen zu finden sind.

Das **Pulpagewebe** (Fig. 49) besteht aus einem zellreichen Gewebe mit einem reticulär gebauten zarten Stroma, welches durch stärkere, theils von der Milzkapsel, theils von dem Hilus aus eintretende Bindegewebssepten gestützt wird und mit feinen Arterien, sowie mit sehr weiten und sehr dünnwandigen Venen und Capillaren versehen ist. Ihr Blut beziehen letztere aus Arterien, welche am Hilus von Bindegewebe begleitet in das Milzparenchym eintreten und in der Pulpa sich in feinste Aeste auflösen. Die Wände der Venen sind sehr durchlässig, so dass sehr leicht Blutbestandtheile in das Maschenwerk der Pulpa austreten. Soweit sich dies an Schnittpräparaten erkennen lässt, wird die Wand der kleinen Venen (*a* a_1) und Capillaren (*c*) lediglich durch eine etwas dichtere Lage des Pulpareticulum sowie durch ein aus platten Spindelzellen (*b*) bestehendes Endothelhäutchen her-

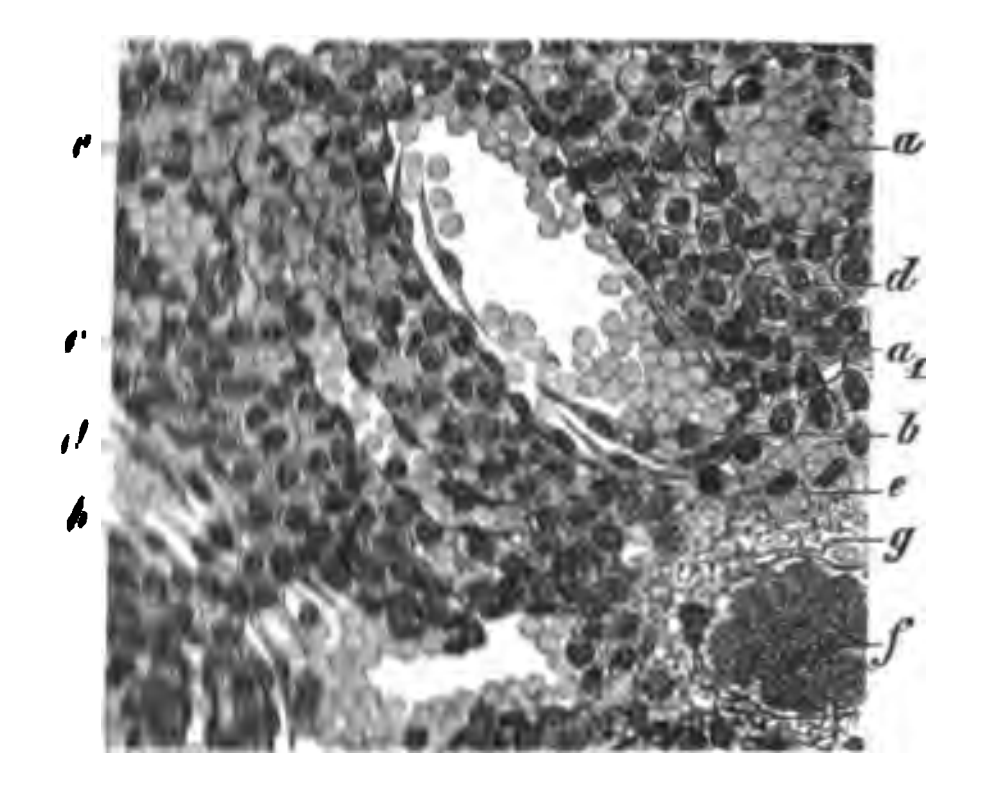

Fig. 49. Durchschnitt durch die dunkelrothe Milzpulpa eines an acuter Pyämie verstorbenen Kindes. *a* Querschnitt, a_1 Längsschnitt von Pulpavenen. *b* Venenendothel. *c* Capillaren. *d* Pulpastränge mit farblosen Zellen und rothen Blutkörperchen. *e* Zerfallene rothe Blutkörperchen und blutkörperchenhaltige Zellen. *f* Kokkenkolonie in einer Vene. *g* Nekrotisches Gewebe. In MÜLLER'scher Flüssigkeit und Alkohol gehärtetes, mit Gentianaviolett gefärbtes Präparat. Vergr. 200.

gestellt, dessen Kerne stark in das Lumen der Gefässe prominiren. Da die Venen ein dichtes Geflecht bilden. so wird das zwischen ihnen gelegene Pulpagewebe mit den Capillaren (*c*) und kleinsten Arterien auf anastomosirende Stränge zusammengedrängt.

In den Maschenräumen des Reticulum liegen neben Zellen von lymphoidem Charakter und grösseren farblosen ein- und mehrkernigen rundlichen Zellen (*d*) freie, farbige Blutkörperchen, ferner blutkörperchenhaltige Zellen (*e*), Pigmentkörnchenzellen und freies, gelbes oder rostfarbenes oder braunes Pigment, welches in Verbindung mit dem Blute die braunrothe Farbe der Milz bedingt. Wo Arterien verlaufen, geht das Reticulum continuirlich in das Gewebe der Adventitia über.

Neben der Pulpa enthält die Milz noch eine Gewebsformation aus lymphadenoidem Gewebe, nämlich die **Malpighi'schen Körperchen.** Sie bilden innerhalb des rothen Pulpagewebes weissliche Körner und entstehen durch eine partielle Umwandlung der bindegewebigen Scheiden der Arterien in reticulirtes Bindegewebe. Sie sitzen den Arterien entweder seitlich auf oder umfassen dieselben und haben durchschnittlich einen Durchmesser von 0,2—0,8 mm. Ihr Reticulum ist grobmaschiger als dasjenige der Pulpa und beherbergt fast nur farblose Rundzellen. Sie enthalten ferner nur enge Capillargefässe und kleine, enge Venen, welche in die Pulpa eintreten.

Die **äussere Form** der Milz zeigt ziemlich erhebliche Variationen. Im Allgemeinen ist sie zungenförmig. Häufig ist sie auffallend lappig oder besitzt wenigstens tiefe Einkerbungen. Nicht selten sind eine oder mehrere **Nebenmilzen** von Bohnen- bis Haselnussgrösse vorhanden. Auch Lageveränderungen der Milz sind häufig. Das Gewicht der normalen Milz eines Erwachsenen beträgt 130—250 g.

Vollständiger **Mangel der Milz** ist sehr selten, kommt indessen auch bei Individuen vor, welche im Uebrigen wohlgebildet sind. Die Malpighi'schen Körperchen sind nicht selten mit blossem Auge nur schwer oder gar nicht zu sehen.

Ueber die **Functionen der Milz** vermögen wir zur Zeit noch nicht befriedigenden Aufschluss zu geben, doch ist es wohl als sicher anzusehen, dass innerhalb der Milz rothe Blutkörperchen zu Grunde gehen, d. h. in die Milzpulpa übergeführt und innerhalb von Zellen unter Bildung von Hämosiderin zerstört werden. Nach Quincke und Kunkel soll ein Theil des Eisens, welches die rothen Blutkörperchen enthalten, nach Untergang derselben zur Bildung neuer rother Blutkörperchen verbraucht werden, ein anderer Theil in der Leber zur Abscheidung gelangen. Neue rothe Blutkörperchen werden in der Milz wahrscheinlich nicht gebildet, es werden dagegen aus den Follikeln dem Blute farblose Zellen zugeführt (vergl. § 72 des allgemeinen Theils).

Findet ein gesteigerter Zerfall rother und farbloser Blutkörperchen statt, so werden auch diese Zerfallsproducte zu einem grossen Theil der Milz zugeführt, um dort zerstört resp. resorbirt zu werden. Durch diese wohl auch noch mit congestiven Hyperämieen verbundene Steigerung der Zufuhr von der Zerstörung anheimgegebenen Substanzen kann die Milz anschwellen und dadurch ein Milztumor entstehen, den man als **spodogene Milzschwellung** bezeichnet. Besteht das zugeführte Material wesentlich aus abgestorbenen rothen Blutkörperchen und deren Zerfallsproducten, so nimmt in der Milz die Zahl der blutkörperchen- und pigmenthaltigen Zellen zu, und es kann zu **rostfarbener Pigmentirung der Milz** kommen. Gelangen absterbende oder todte Leuko-

cyten in die Milz, so werden auch diese von Pulpazellen aufgenommen und zerstört.

Fremdkörper, die im Blute circuliren, wie z. B. Kohlenstaub, lagern sich ebenfalls mit Vorliebe in der Milzpulpa ab und bleiben dann vornehmlich in den adventitiellen Scheiden der Arterien liegen. Sitzt ein Follikel seitlich einem Gefässe an, so liegt der Kohlenstaub vornehmlich an der follikelfreien Seite (Arnold), kann die Arterie aber auch circulär umgeben. Liegt ein Arterienstück im Centrum eines Follikels, so findet sich auch das Pigment vornehmlich in dessen nächster Nachbarschaft, dringt aber von da aus in die Follikel vor.

Literatur über den Bau und die Function der Milz.

Bizzozero, *Arch. ital. de biol. I u. IV.*
Ehrlich, *Zur Kenntniss des acuten Milztumors, Charité-Annal. IX.*
Foà, *Arch. ital. de biol. IV.*
Foà *und* **Carbone**, *Beitr. z. Histologie und Physiopathologie der Milz der Säugethiere, Beitr. z. path. Anat. v. Ziegler V* 1889.
Foà *und* **Salvioli**, *Arch. p. l. Scienze Med. IV.*
Hayem, *Du sang et de ses altérations anatomiques, Paris* 1889.
Hoffmann, *Beobachtungen betr. die Function der Leber und Milzzellen, I.-D. Dorpat* 1890.
Korn, *Virch. Arch.* 86. *Bd.*
Laguesse, *Le tissu splénique, Anat. Anzeig. VI* 1891.
Malinin, *Die Milz in histologischer, physiologischer und pathologischer Beziehung, Virch. Arch.* 115. *Bd.* 1889.
Miescher-Rüsch, *du Bois-Reymond's Arch.* 1882.
Müller, *Ueber den feineren Bau der Milz, Leipzig* 1865.
Neumann, *Arch. der Heilk. XV, Berliner klin. Wochenschr.* 1880 *Nr.* 20, *und Zeitschr. f. klin. Med. III.*
Ponfick, *Ueber Hämoglobinämie und ihre Folgen, Verhandl. d. Congresses f. inn. Med., Wiesbaden* 1883.
Sokoloff, *Ueber die venöse Hyperämie der Milz, Virch. Arch.* 112. *Bd.*
Stieda, *Ueber das Capillargefässsystem der Milz, Virch. Arch.* 24. *Bd.*
Tizzoni, *Mem. della R. Accademia delle Scienze dell' Istituto di Bologna VI* 1886.
Tizzoni *e* **Griffini**, *Atti della R. Accad. dei Lincei Serie* 3 *vol. X u. XV* 1883, *und Arch. ital. de biol. I, III, IV u. VI.*
Wicklein, *Unters. über d. Pigmentgehalt d. Milz, Virch. Arch.* 124. *Bd.* 1891.
Weitere diesbezügliche Literatur enthalten § 10 *u.* 72 *des allgemeinen, u.* § 2 *u.* § 28 *des speciellen Theils.*

§ 28. Die Milz zeigt schon unter physiologischen Verhältnissen einen sehr verschiedenen Blutgehalt. Während der Verdauung ist sie der Sitz einer congestiven Hyperämie, die vorübergeht, indem durch Contraction der zuführenden Arterien der Blutzufluss verringert wird, und die elastischen Fasern der Trabekel, möglicher Weise auch glatte Muskelfasern durch ihren Zug und die dadurch bewirkte Compression die Pulpa von ihrer Blutmasse theilweise entlasten.

Unter pathologischen Bedingungen kommt es sehr häufig zu **congestiver Hyperämie**, welche die physiologische sowohl an Intensität, als an Dauer übertrifft. Bei allen infectiösen Allgemeinerkrankungen, bei Typhus, acuten Exanthemen, Pyämie, Septikämie, Milzbrand tritt im Beginn der Krankheit auch eine Hyperämie der Milz ein. Sie bewirkt, dass die Milz anschwillt, und zwar nicht nur in dem Maasse, wie dies bei Hyperämie anderer Organe vorkommt, sondern weit erheblicher, indem nicht nur die Capillaren und Venen eine beträchtliche Erweiterung ihres Lumens erfahren, sondern auch das Pulpagewebe mehr Blutelemente als normal in sich aufnimmt. Die Milz ist danach mehr oder weniger, oft sehr bedeutend vergrössert und die Kapsel gespannt. Die Pulpa ist

intensiv roth gefärbt, dabei weich, so dass sich von der Schnittfläche ziemlich leicht Pulpagewebe mit dem Messer abstreichen lässt. Die MALPIGHI'schen Körperchen sind bald deutlich als weisse Knötchen zu sehen, bald schwer oder auch gar nicht zu erkennen.

Die congestive Hyperämie kann ein rasch vorübergehender Zustand sein, nicht selten indessen hält sie längere Zeit an, und es kommt zu weiteren Veränderungen. Dies gilt namentlich für jene Milzschwellungen, welche bei acuten Infectionskrankheiten, insbesondere bei Typhus abdominalis, Pyämie, Typhus recurrens, Wechselfieber, acuter Nephritis, Scharlach etc. auftreten. Hat die Schwellung eine Zeit lang angehalten, so ist die Pulpa oft nicht mehr dunkelroth, sondern mehr grauroth oder blass grauröthlich und zugleich äusserst weich, mitunter, namentlich wenn die Leiche nicht mehr ganz frisch ist, fast zerfliessend. Meist hat mit dem Abblassen der Farbe die Schwellung noch zugenommen, so dass das Volumen der Milz das Doppelte bis das Vierfache der Norm beträgt. Unter Umständen kann es sogar zur Berstung der Kapsel und damit auch zu einer Zerreissung des Gewebes kommen.

Bei einem solchen Zustande der Milz kann man nicht mehr darau denken, lediglich von einer Hyperämie zu sprechen. Das Mikroskop zeigt auch, dass sowohl die Gefässe als die Pulpastränge abnorm reichliche Mengen farbloser Zellen enthalten. Diese sind es auch, welche dem Gewebe die graue Farbe verleihen. Woher alle diese farblosen Elemente stammen, ist mit Sicherheit nicht zu sagen, doch dürfte wohl die Mehrzahl derselben der Milz auf dem Blutwege zugeführt worden sein. Möglicherweise findet auch innerhalb der Milzfollikel eine stärkere Production lymphatischer Elemente statt (Diphtherie), doch ist zu bemerken, dass die Follikel meist nicht oder nur unerheblich geschwellt sind.

Diese Schwellung der Milz ist als eine Entzündung derselben, als eine **Splenitis** anzusehen. Dafür spricht schon, dass man nicht selten auch an der Oberfläche der Milz, an der Kapsel entzündliche Veränderungen wahrnimmt, welche sich durch eine Trübung der Kapsel und durch Fibrinauflagerungen zu erkennen geben. Eine strenge Scheidung, was in das Gebiet einfacher Hyperämie und was in dasjenige der Entzündung gehört, ist indessen bei der Milz noch weniger möglich als bei anderen Organen, da hier schon normaler Weise verschiedene Blutbestandtheile aus den Gefässen austreten.

Die farblosen Zellen, welche in einer geschwellten grauen Pulpa liegen, sind theils lymphatischen Elementen durchaus gleich, zum Theil sind sie grösser und haben einen hellen, bläschenförmigen Kern. Eine ziemlich grosse Zahl derselben enthält Leukocyten oder rothe Blutkörperchen oder Bruchstücke von solchen in ihrem Innern, ein Zeichen, dass der Untergang farbloser und rother Blutkörperchen gegen die Norm erhöht ist.

Die **Ursache** der bei Infectionskrankheiten so häufig zur Beobachtung kommenden **Milzschwellung** ist wohl meistens entweder in einer Zufuhr von Bakterien (Typhusbacillen, Milzbrandbacillen, Eiterkokken) (Fig. 49 *f*), oder aber in der Wirkung im Blute circulirender giftiger, von den Bakterien oder den Geweben producirter Substanzen zu suchen. In einzelnen Fällen kann es sich auch um spodogene, durch Zufuhr von Zerfallsproducten bedingte Milzschwellungen handeln. So ist nach GERHARDT die in späteren Stadien der Pneumonie zur Beobachtung kommende Milz-

schwellung wahrscheinlich eine Folge der Zufuhr resorbirter Zerfallsproducte des Exsudates.

Der weitere **Verlauf** und die **Folgen der congestiven Hyperämieen** und **Entzündungen** können sich verschieden gestalten.

Mit dem Ablauf der Krankheit pflegt meist auch die infiltrative Schwellung der Pulpa zurückzugehen. Rothe und farblose Blutkörperchen, die in der Pulpa in abnormer Zahl stacken, werden wieder abgeführt und die Milz dadurch ad integrum restituirt. In der Zeit der Abschwellung begegnet man neben blutkörperchenhaltigen Zellen auch mit Fetttröpfchen und Zerfallsproducten von Leukocyten erfüllten, sowie nekrotischen und in Zerfall begriffenen Zellen.

In anderen Fällen kommt es zu dauernden Veränderungen und zwar zu **Hyperplasie** der Pulpa, der Trabekel, der Gefässwände und der Kapsel, sowie zu bleibenden **Pigmentirungen**. Solche Veränderungen treten namentlich dann ein, wenn Hyperämieen sich häufig wiederholen, oder wenn die Entzündung einen productiven Charakter trägt. An der Kapsel bilden sich diffuse oder circumscripte Verdickungen, letztere nicht selten in Form zahlreicher flacher, linsenförmiger Knötchen, oder grösserer, derber, knorpelharter Plaques. Mitunter wird die ganze Kapsel in eine dicke schwielige Bindegewebsmasse umgewandelt.

Häufig bilden sich in Folge von Entzündung **Verwachsungen der Milz** mit der Umgebung (Perisplenitis) durch Adhäsionsmembranen, namentlich mit dem Zwerchfell, der Flexura lienalis intestini crassi und dem Fundus ventriculi, so dass bei der anatomischen Untersuchung die Milz sich oft nur mit Mühe herauspräpariren lässt. Man darf indessen nicht jede Verwachsung der Milz auf eine primäre Milzaffection zurückführen. Es können auch Entzündungsprocesse in der Umgebung der Milz secundär auf die Milzkapsel übergreifen. Die Milz selbst kann dabei verschieden aussehen. Zuweilen ist sie klein und an der Oberfläche granulirt, in anderen Fällen erheblich vergrössert. Die Verschiedenheit in der Grösse beruht wesentlich in dem Verhalten der Pulpa, die im ersteren Falle spärlich, im letzteren reichlich vorhanden ist; in geringem Grade kann auch eine Hyperplasie des Trabekelsystems zur Vergrösserung der Milz beitragen.

Enthält die hyperplastische Pulpa kein oder wenig Pigment, so ist sie roth; bei Anwesenheit von hämatogenem Pigment ist sie braun oder rothbraun. Die Consistenz derselben ist fest, so dass von der Schnittfläche nur wenig Pulpabestandtheile durch Abschaben zu erhalten sind. Bei pigmentirten Milzen enthalten die farblosen Elemente der Pulpa grossentheils Pigment in Form von gelben und braunen Körnern. Daneben findet sich auch freies Pigment. Auch die Endothelzellen der Venen enthalten feine Pigmentkörner, ferner auch einzelne Zellen der MALPIGHI'schen Körperchen.

Das Trabekelsystem ist in späteren Stadien mehr oder weniger verdickt; ist die Verdickung bedeutend, so kann man sie schon makroskopisch erkennen. Das Reticulum der Milzpulpa ist nur bei sehr festen und harten Milzen nachweisbar verdickt, kann indessen in streifiges Bindegewebe mit mehr oder weniger Zellen umgewandelt werden. Die Wände der Arterien und Venen erscheinen ebenfalls verdickt und mit Pigment infiltrirt, welches entweder frei im Gewebe liegt, oder in Zellen eingeschlossen ist.

Solche Veränderungen kommen namentlich bei Individuen vor, die an Sumpffieber gelitten haben, doch können sich auch nach anderen

Affectionen, z. B. nach Typhus, ähnliche Zustände ausbilden. Die Pigmentirung ist die Folge erhöhten Zerfalls von Blut in der Blutbahn oder in der Milz.

Nimmt die Entzündung, was im Ganzen selten ist, ihren Ausgang in **Eiterung**, so häufen sich die ungefärbten Rundzellen in der Pulpa und den Lymphfollikeln in grosser Menge an, so dass beide mehr und mehr ein gelblichweisses Aussehen erhalten. Es können ferner gleichzeitig mit der Vereiterung oder auch vor derselben einzelne circumscripte Partieen des Milzgewebes der **Nekrose** verfallen. In seltenen Fällen kommt es zu einer diffusen **Vereiterung der Milz**, wobei sich die ganze Milz in eine graue oder graugelbe oder grauröthliche breiige Masse verwandelt. Häufiger ist die Bildung von circumscripten Eiterherden, wobei sich durch Verflüssigung des Gewebes **Abscesse** bilden.

Nekrosen sowohl als Abscesse kommen namentlich bei pyämischer Infection (Fig. 49), ferner bei Typhus recurrens (Ponfick) und Abdominaltyphus vor. Das Gewebe in der Umgebung der Abscesse ist bei Sectionen meist verfärbt und in eiteriger Infiltration begriffen, seltener ist der Eiterherd bereits durch eine Granulationsmembran gegen die Umgebung abgegrenzt, doch kann er schliesslich durch Bindegewebe vollkommen abgeschlossen werden und dann sich eindicken und verkalken.

Häufig bricht der Abscess durch die Kapsel durch. Gelangt der Eiter in die Bauchhöhle, so tritt meist tödtliche Peritonitis ein. Hat zuvor eine Verlöthung mit dem Magen oder dem Zwerchfell oder dem Dickdarm stattgefunden, so kann ein Durchbruch in die Brusthöhle oder in den Magen oder den Dickdarm eintreten.

Literatur über acute Milzschwellung bei Infectionskrankheiten und über eiterige Splenitis.

Bardach, *Rech. sur le rôle de la rate dans les maladies infectieuses, Ann. de l'Inst. Pasteur III* 1889.
Besnier, *Art. Rate im Dictionnaire encyclopédique des sciences médicales.*
Billroth, *Zur normalen und patholog. Anatomie der Milz, Virch. Arch.* 23. *Bd* 1862.
Birch-Hirschfeld, *Der acute Milztumor, Arch. der Heilk. XIII* 1872.
Ehrlich, *l. c.* § 28.
Fischl, *Prager med. Wochenschr.* 1879.
Friedreich, *Der acute Milztumor und seine Beziehungen zu den acuten Infectionskrankheiten, Samml. klin. Vortr. v. Volkmann N.* 75, 1874.
Fränkel, *Zur Lehre v. d. Aetiol. u. d. Complicationen des Typhus abdom. (Milzabscess), Jahrb. d. Hamburger Staatskrankenanst. I. Leipzig* 1891.
Gerhardt, *Ueber Milzschwellung bei Lungenentzündung, Charité-Ann. XIII* 1888.
Hess, *Ueber Vermehrungs- und Zerfallsvorgänge an den grossen Zellen der acut hyperplastischen Milz, Beitr. v. Ziegler VIII* 1890.
Klein, *Trans. of the Path. Soc. XXVIII.*
Lancereaux, *Gangrän der Milz, Gaz. méd. de Paris* 1863.
Martinotti *und* **Barbacci**, *Ueber acute Milzschwellung bei Infectionskrankheiten, Centralbl. f. allg. Path. I* 1890 u. *Morgagni* 1890.
Mosler, *v. Ziemssen's Handb. d. spec. Path. VIII.*
Müller, *Beitr. z. Kenntn. der Histologie der acuten Milzschwellung, I.-D. Freiburg* 1890.
Ponfick, *Anatom. Studien über den Typhus recurrens, Virch. Arch.* 60. *Bd.*
Socoloff, *Zur Pathologie des acuten Milztumors, Virch. Arch.* 66. *Bd.* 1876.
Weigert (*Nekrotische Herde*), *Beiträge z. Lehre v. d. Pocken II* 1875.

§ 29. Schon nach entzündlichen Schwellungen, wie sie die Infectionskrankheiten begleiten, kann die Milz eine nicht unbeträchtliche Hypertrophie erfahren. Es kommen indessen auch **chronische, auf hyperplastischen Wucherungen von Bestandtheilen der Milz beruhende**

Milztumoren vor, bei denen die Milz noch eine weit bedeutendere Grösse als bei den acuten Schwellungen erreicht.

Die in Frage stehende Hyperplasie tritt meist gleichmässig über die Milz verbreitet, selten in Knotenform auf. Soweit bekannt, nimmt zu Beginn der Affection meist das ganze Parenchym der Milz an Masse zu; es handelt sich also um eine Hyperplasie sämmtlicher Bestandtheile. Das Parenchym ist dabei lebhaft roth gefärbt und weich, und die Follikel treten nirgends in abnormer Weise hervor. Seltener ist die Vergrösserung von vornherein hauptsächlich durch die Hypertrophie der MALPIGHI'schen Körperchen (Fig. 50 *a*) bedingt, welche dabei zu grauweissen Knötchen und gelappten weissen Herden und Strängen heranwachsen.

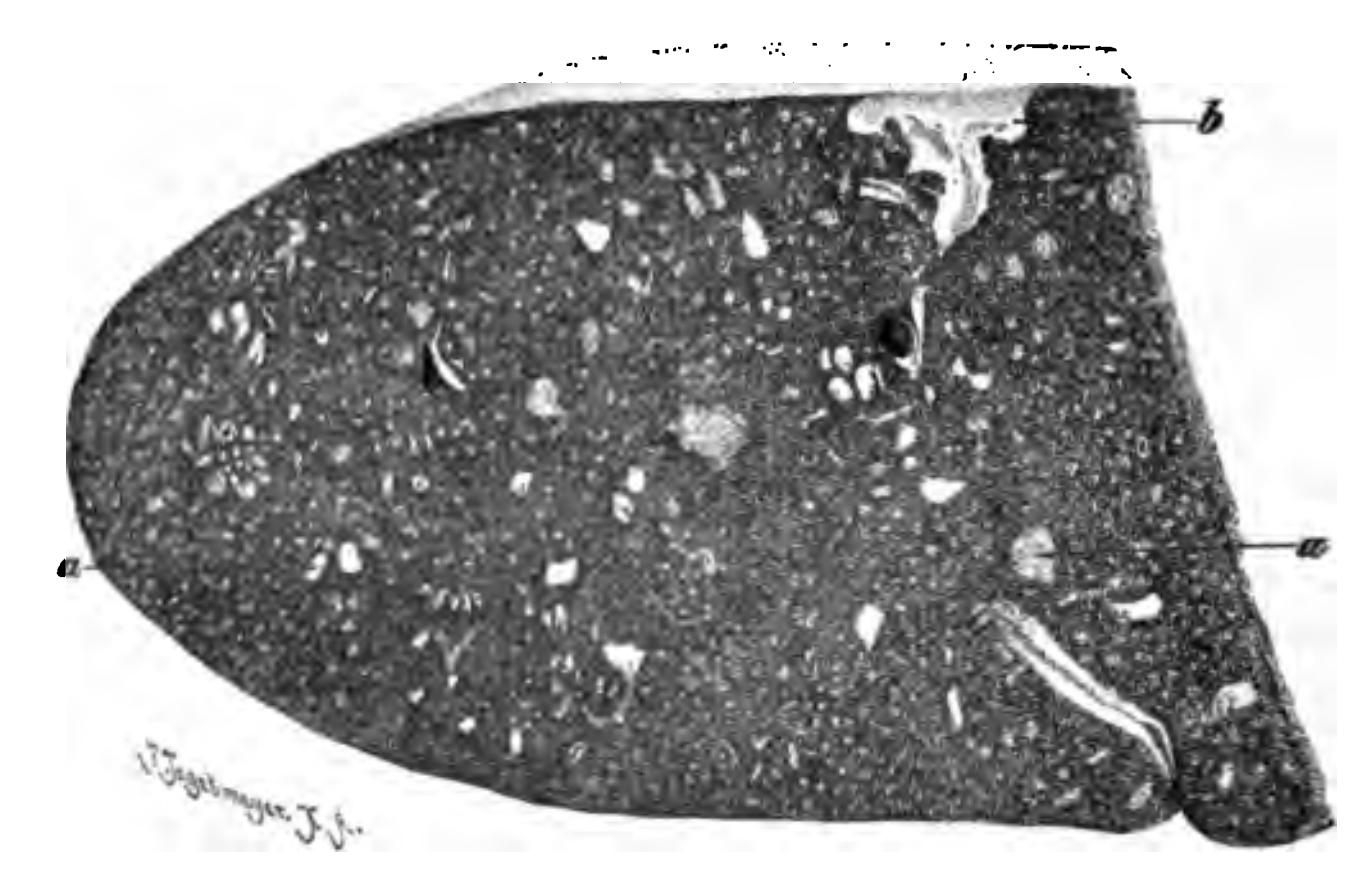

Fig. 50. Hypertrophie der Milzfollikel in einem Falle von lienal-lymphatischer Leukämie bei einem Kinde. *a* Weisse Lymphknoten. *b* Gelblicher ischämischer Infarkt. Nat. Grösse.

Mit der weiteren Zunahme des Milzparenchyms gewinnt allmählich das ursprünglich weiche Gewebe eine derbere Beschaffenheit und gleichzeitig wird es etwas blasser. Auch in diesem Stadium noch können die Follikel nur unerheblich vergrössert sein, in anderen Fällen bilden sie indessen bereits weisse Knoten und Stränge von beträchtlicher Grösse (Fig. 50). Die Milzkapsel ist meist ziemlich bedeutend verdickt, mit kleineren und grösseren bindegewebigen, derben Plaques besetzt; nicht selten bilden sich auch Verwachsungen der Milz mit der Umgebung. Die Vergrösserung, welche eine Milz durch diese Hyperplasie erfährt, kann sehr bedeutend sein, so dass ihr Gewicht auf 1 bis 2 bis 3 Kilogramm ansteigt.

In den ersten Stadien des Processes ist die hyperplastische Schwellung der Pulpa und der Follikel, abgesehen von der Blutfülle, wesentlich durch eine Zunahme der Zellen bedingt. Später nimmt mehr das Bindegewebe zu und verursacht die grössere Derbheit. Entwickeln sich die Follikel zu umfangreichen Knoten, so wird die Milzpulpa mehr oder weniger verdrängt und wird in Folge dessen nicht selten atrophisch, wobei fettig degenerirte Zellen sowie Pigmentkörner theils frei, theils in Zellen eingeschlossen auftreten. Die Milz erhält dadurch auf dem Durchschnitt ein exquisit fleckiges, marmorirtes Aussehen, indem die braun und gelb pigmentirte atrophische Pulpa mit den grauweissen oder gelb-

lichweissen Lymphknoten abwechselt. In Folge von Circulationsstörungen, welche sich in der veränderten Milz einstellen, bilden sich in späteren Stadien nicht selten auch blutige Infarkte und anämische Nekrosen (*b*), welche je nach dem Stadium, in dem sie sich befinden, rothe, braune oder gelbe lehmfarbene Herde darstellen. Hämorrhagische und anämische Nekrosen hinterlassen nach der Resorption bindegewebige, zum Theil pigmenthaltige Narben.

In alten hyperplastischen Milztumoren haben die vergrösserten Follikel ihre ursprüngliche Structur grossentheils eingebüsst und bilden ein zellig-fibröses Gewebe, das einen reticulirten Bau nicht mehr erkennen lässt. Auch die Pulpa kann z. Th. mehr fibrös werden und ihr charakteristisches Gefüge mehr oder weniger verlieren.

Die Aetiologie der beschriebenen Milzhypertrophie ist unbekannt, doch ist es nicht unwahrscheinlich, dass es sich um die Folgen von Infection handelt. Sie tritt entweder primär auf oder entwickelt sich erst, nachdem ähnliche Wucherungsprocesse in den Lymphdrüsen und dem Knochenmark bestanden haben. Im ersten Falle gesellen sich häufig ähnliche Lymphdrüsenerkrankungen zu der primären Milzaffection hinzu. Hat die Wucherung in den Lymphdrüsen begonnen, so pflegt das Uebergreifen auf die Milz durch eine Vergrösserung der Follikel eingeleitet zu werden. Im weitern Verlauf der Krankheit können auch in anderen Organen, welche normaler Weise kein lymphadenoides Gewebe enthalten, Tumoren aus solchen entstehen.

Sowohl die **Milzhypertrophie** als die Lymphdrüsenhypertrophie verbinden sich häufig mit Leukämie und werden dann auch als **leukämische** bezeichnet (vergl. § 3). Fehlt Leukämie, und ist gleichzeitig Anämie vorhanden, so bezeichnet man die Affection als **Pseudoleukämie** oder als **Hodgkin'sche Krankheit** oder als **lineale** (und lymphatische) **Anämie** (vergl. den nächsten Abschnitt).

Nicht selten treten auch bei Lebercirrhose hochgradige hyperplastische Wucherungen der Milz, die wesentlich auf einer Zunahme des rothen Pulpagewebes beruhen, auf. Da diese Wucherungen auch dann vorkommen, wenn Stauungen im Pfortadersystem nicht vorhanden oder wenigstens nur gering sind, so können sie nicht lediglich durch Circulationsstörungen resp. Stauung erklärt werden, müssen vielmehr eine andere Ursache haben, doch ist eine Erklärung dafür zur Zeit nicht zu geben.

Literatur über Milzhypertrophie.

Arnold, *Zelltheilung bei Hyperplasie der Milz, Virch. Arch.* 95. *Bd.*
Birch-Hirschfeld, *Handbuch der Kinderkrankheiten v. Gerhardt, III. Bd.*
Cohnheim, *Virch. Arch.* 33. *Bd*
Eberth, *ib.* 51. *Bd.*
Gowers. *Trans. of the Path. Soc. of London XXIX* 1878.
Greenfield, *ib.*
Langhans, *Virch Arch.* 54. *Bd.*
Mosler, *Pathologie und Therapie der Leukämie, Berlin* 1872.
Ponfick, *Virch. Arch.* 56. *und* 58. *Bd*
Trousseau, *De l'adénie, Clinique méd. III.*
Virchow, *Virch. Arch.* 5. *Bd*, *und Gesammelte Abhandlungen*, 1856.

§ 30. **Tuberkeleruptionen** sind in der Milz sehr häufig. Bei allgemeiner Miliartuberculose enthält meistens auch die Milz Miliartuberkel,

und zwar sowohl im Parenchym als in der Kapsel. Treten Tuberkel im Verlauf chronischer Tuberculose in der Milz auf, so bilden sich käsige Knoten verschiedener Grösse (Fig. 51 *a*), deren Centrum meist erweicht. Die Tuberkel haben ihren Sitz in den MALPIGHI'schen Körperchen, ferner in den Arterienscheiden ausserhalb der letzteren und in der Pulpa.

Fig. 51. Chronische Tuberculose der Milz mit Bildung grosser Käseknoten (*a*) bei einem Kinde. Nat. Grösse.

Bei **Lepra** können sich auch in der Milz bacillenhaltige zellige Herde entwickeln.

Gummiknoten entwickeln sich in der Milz nicht häufig, kommen aber sowohl bei acquirirter als bei hereditärer Syphilis vor. Sie treten einzeln oder in grösserer Zahl auf und bilden grau durchscheinende, in älteren Stadien opak gelbweisse Knoten mit grau durchscheinendem Hofe. Letzterer besteht aus zellreichem Gewebe, das sich mit Farbstoffen sehr intensiv färbt und sich allmählich im Pulpagewebe verliert.

In Folge von **Syphilis** kann sich auch eine **hyperplastische Milzvergrösserung** entwickeln, wobei bald die Pulpazellen, bald das Bindegewebe hauptsächlich vermehrt sind. Sie kommt namentlich bei hereditärer Syphilis vor. Während die Milz des Neugeborenen im Mittel 9 Gramm oder 0,3 Proc. des Körpergewichtes beträgt, erreicht das mittlere Gewicht der Milz bei syphilitischen Neugeborenen nach BIRCH-HIRSCHFELD 14 Gramm oder 0,7 Proc. des Körpergewichtes und kann unter Umständen bis 100 Gramm betragen (ZIEGLER). BIRCH-HIRSCHFELD fand in den Pulpazellen häufig Fettkügelchen und Pigmentkörner.

Infection der Milz mit **Aktinomyces** führt zu eiteriger Entzündung

Literatur über Syphilis der Milz.

Bärensprung, *Die hereditäre Syphilis.*
Baumgarten, *Virch. Arch.* 97. *Bd.*
Birch-Hirschfeld, *Arch. d Heilk.* 1875, *und Gerhardt's Handb. d. Kinderkrankheiten IV. Bd.*
Gerhardt, *Lehrb. d. Kinderkrankheiten.*
Gold, *Vierteljahrsschr. f. Derm. u. Syph.* 1880.
Lang, *Vorles. über Syphilis II, Wiesbaden* 1885.
Mosler, *Berliner klin. Wochenschrift* 1864.
Virchow, *Die krankh Geschwülste.*
Wagner, *Arch. d. Heilk IV.*
Weil, *Dtsch. Arch f. klin. Med. XIII.*

§ 31. Einfache **Atrophie der Milz** findet sich namentlich bei Greisen und marantischen Individuen. Die Milz ist dabei klein, die Kapsel runzelig, zuweilen etwas verdickt. Die Pulpa erscheint schlaff, blass und zäh, ihre Zellen sind vermindert, die Gefässe sind blutarm, und es tritt die Substanz der Trabekeln relativ stark hervor.

Unter den degenerativen Processen ist nur die **Amyloidentartung** von Belang. Sie tritt in zwei Formen auf, als Sagomilz und als Speckmilz.

Bei der **Sagomilz** sind die MALPIGHI'schen Körperchen der Sitz der Affection. Die Milz ist meist etwas vergrössert und besitzt eine bedeutendere Festigkeit als gewöhnlich. In der braunrothen oder graurothen Pulpa liegen statt der normalen weisslichen Follikel hellbräunliche, hyaline, durchscheinende Körner, die gekochten Sagokörnern ähnlich sehen und an Grösse die normalen Follikel übertreffen. Giesst man eine dünne Jodlösung über die abgewaschene Schnittfläche, so färben sich die Körner intensiv dunkel braunroth.

Die **Speckmilz** ist gegen die Norm meist erheblich vergrössert, fest, resistent anzufühlen. Auf dem Durchschnitt zeigt ein grösserer oder geringerer Theil der Pulpa eine hyaline, speckige, durchscheinende Beschaffenheit. Mitunter ist der grössere Theil des Milzgewebes in dieser Weise umgewandelt, so dass das normale Pulpagewebe nur noch kleine Inseln bildet.

Die Amyloidentartung betrifft wesentlich die Gerüstbälkchen und die Gefässwände. Die lymphatischen Elemente der Follikel und die Zellen der Pulpa erkranken erst secundär. Gerüstbälkchen, die amyloid entarten, quellen mächtig auf und werden varicös. Die zwischen ihnen in den Maschenräumen gelegenen Zellen gehen durch Atrophie zu Grunde. Die Arterien sind bald frei von Amyloid, bald ebenfalls entartet. Bei Amyloidentartung der Pulpa sind auch die Wände der weiten Capillaren und Venen verdickt und amyloid degenerirt.

Nach STILLING können amyloid entartete Milzen in der Media und in der Umgebung der Gefässe und in den Balken des Reticulum gelegene **hyaline Massen** enthalten, welche die Reaction des Amyloids mit Jod nicht geben. Es kommt ferner unter den nämlichen Bedingungen, welche Amyloidentartung verursachen, auch eine die Gefässe und das Reticulum der Follikel betreffende **hyaline Degeneration** vor.

Rupturen der Milz können bei starker Schwellung spontan eintreten. Häufiger sind traumatische Rupturen, welche entweder eine gesunde oder eine zuvor veränderte Milz betreffen. Grössere Einrisse haben massige Hämorrhagieen zur Folge. Steht die Blutung durch Bildung eines Thrombus an der Rissstelle, so heilt die Wunde wie in anderen Organen. Das in der Rissstelle gelegene Blut wird resorbirt, es bildet sich an seiner Stelle eine Narbe. Dasselbe gilt auch für andere **Wunden** der Milz.

Literatur über amyloide Degeneration der Milz.

Eberth, *Virch. Arch.* 80. *Bd.*
Kyber, *ib.* 81. *Bd.*
Stilling, *ib.* 103. *Bd.* 1886.
Virchow, *ib.* 8. *Bd.*

§ 32. **Stauungshyperämie der Milz** und ihre Folgen stellen sich bei allen jenen Circulationsstörungen ein, welche die Entleerung der

Milzvene behindern. Es sind dies Leberleiden einerseits, Herz- und Lungenaffectionen andererseits. Ist die Stauung frisch, so ist die Milz vergrössert, blutreich, dunkel schwarzroth. Ihre Venen sind erweitert, und es enthält auch die Pulpa mehr rothe Blutkörperchen als gewöhnlich. Hat eine Stauung schon lange Zeit bestanden, so ist die Milz entweder normal gross oder mehr oder weniger, oft bedeutend vergrössert, selten verkleinert. Meist ist sie zugleich der Fläche nach gekrümmt, die Ränder sind abgerundet. Die Consistenz der Milz ist immer vermehrt, oft ist sie geradezu hart, indurirt (cyanotische Induration). Diese Härte wird durch Derbheit der bald hell-, bald dunkelrothen Pulpa bedingt. Die Trabekeln treten meist stark hervor, und die Kapsel ist häufig verdickt. Die Hauptveränderung besteht in einer Zunahme des Bindegewebes, welche sowohl das Trabekelsystem, als auch die Blutgefässwände und ihre Umgebung betrifft. Mitunter lässt sich auch eine partielle Verdickung des Reticulum der Pulpastränge nachweisen.

Anämie der Milz, die man namentlich nach starken Blutverlusten trifft, giebt sich durch eine blasse Farbe der Pulpa zu erkennen.

Embolische Infarkte der Milz sind hauptsächlich Folgezustände der Losreissung von Herz- oder Aortenthromben und sind entweder von Anfang an blass, anämisch oder aber dunkelroth hämorrhagisch. Kleine Infarkte sind etwa kirschengross, grosse Infarkte können einen ganzen Abschnitt, ja die Hälfte der Milz und mehr einnehmen.

Infarkte, wie man sie am häufigsten an menschlichen Leichen zu sehen Gelegenheit hat, sind entweder einfarbig fahlgelb, oder bestehen aus einem helleren Centrum und einer dunkleren Mantelzone. Ersteres ist braunroth oder orangegelb oder opak graugelb, lehmfarben oder grauweiss; der Mantel, falls ein solcher vorhanden, dunkelroth.

In rothen Infarcten sind Venen und Capillaren sowie die Milzpulpa mit Blut dicht gefüllt. Die Follikel sind meist nur an ihrer Peripherie hämorrhagisch infiltrirt, ihr Centrum pflegt frei zu bleiben. In blassen Infarkten sind die rothen Blutkörperchen theils in körnige Massen zerfallen, theils difformirt, blass, entfärbt. Die Kerne der Netzbalken sind nicht mehr sichtbar, die Balken selbst mit Fetttröpfchen besetzt und gequollen. Auch die Lymphkörperchen sind grossentheils nekrotisch und in körnigem oder fettigem Zerfall begriffen, von wenigen ist der Kern noch sichtbar. In einem späteren Stadium sind Reticulum und Zellen in eine körnige Masse zerfallen, d. h. es ist das gesammte Gewebe durch Nekrose zu Grunde gegangen. Nur im Manteltheile erhält sich das Gewebe, und es lassen sich danach auch die Kerne der Zellen und der Netzbalken noch mit Färbemitteln tingiren.

An die Nekrose schliesst sich eine Entzündung und Wucherung der Umgebung an, während gleichzeitig die nekrotischen Massen resorbirt werden. Nach einer gewissen Zeit hat sich an Stelle des Infarktes eine tief eingezogene strahlige **Bindegewebsnarbe** gebildet. Sie ist häufig pigmentirt und enthält dann zuweilen helle, weisse Flecken. Grössere Infarkte werden mitunter nicht ganz resorbirt, so dass die Narbe einen nekrotischen käsigen Herd einschliesst.

Gelangen in den embolischen Herd zu irgend einer Zeit bakteritische Fäulnissgifte, so tritt statt der oben beschriebenen Veränderungen eiterige Entzündung oder Verjauchung ein.

Literatur über Milzinfarkte.

Billroth, *Virch. Arch.* 23. *Bd.*
Guillebeau, *Die Histologie der hämorrhagischen Infarkte, Bern* 1880.
Litten, *Zeitschr. f. klin. Med. I.*
Weigert, *Virch. Arch.* 79. *Bd.*

§ 33. Sieht man von den hyperplastischeu Wucherungen des Milzparenchyms, die in manchen Beziehungen, z. B. in Rücksicht auf die Bildung von Metastasen, an Geschwülste (Lymphosarkome) erinnern, ab, so sind **primäre Geschwulstbildungen** in der Milz sehr selten. Beobachtet sind Fibrome, Sarkome, Angiome und Lymphangiome. In einem von Langhans mitgetheilten Falle von einem pulsirenden, cavernösen Angiom der Milz fanden sich Metastasen in der Leber. Das Angiom selbst nahm neun Zehntel der erheblich vergrösserten Milz ein.

Häufiger als primäre kommen in der Milz metastatische Geschwülste vor, namentlich Carcinome und Lymphosarkome. Sie bilden beide meist rundliche Knoten.

Von **thierischen Parasiten** kommen Pentastomen, Echinokokken und Cysticerken vor.

Literatur über Geschwülste der Milz.

Bilelt, *Prager Vierteljahrsschrift* 76. *Bd* 1862.
Fink, *Fibrom und Lymphangiom, Zeitschr. f. Heilk. VI* 1885.
Langhans, *Cavernöse Geschwulst, Virch. Arch.* 75. *Bd.*
Martin, *Cavernöse Tumoren und Sarkom der Milz beim Pferde, Jahresber. der K. Thierarzneischule München* 1882—1883.
Rokitansky, *Lehrb. III.*
Scheffer, *Jahrb. f. Kinderheilkunde, N. F. XV* 1880.
Weichselbaum, *Sarkome und Lymphome, Virch. Arch.* 85. *Bd.*

Literatur über Milzechinococcus.

Coën, *L'echinococco della milza, Bullett. delle Sc. Med. di Bologna, Serie VI Vol. XXIII* 1889.
Mosler, *Ueber Milzechinococcus, Wiesbaden* 1884.

II. Pathologische Anatomie der Lymphdrüsen.

§ 34. Die Lymphdrüsen bestehen im Wesentlichen aus lymphadenoidem Gewebe, d. h. aus einem netzförmig gebauten Bindegewebe, in dessen Maschen dicht gelagerte Massen von Leukocyten liegen, in dem ferner auch Leukocyten neu gebildet und der Lymphe, welche die Lymphdrüsen durchströmt, beigegeben werden. Das Reticulum des Lymphdrüsengewebes enthält in den Knotenpunkten kleine Kerne und ist von endothelialen Zellen bedeckt, und es ist wahrscheinlich, dass es gerade diese Zellen sind, welche Leukocyten durch Theilung produciren. Nach Untersuchungen von Ribbert findet nach Verletzung von Lymphdrüsen eine von den Endothelien und den Reticulumzellen ausgehende regenerative Wucherung statt, welche neues Lymphdrüsengewebe bildet.

Einfache Atrophie der Lymphdrüsen stellt sich in gewissem Grade schon unter normalen Verhältnissen im höheren Alter ein, in Folge deren die Lymphdrüsen und auch die Lymphfollikel der Schleimhäute kleiner werden. Tritt dieser Schwund schon frühzeitig, oder bei älteren

Individuen in ungewohntem Grade auf, so wird er als pathologisch angesehen.

In erster Linie nehmen dabei die lymphatischen Elemente ab, namentlich in der Marksubstanz. Mitunter verschwinden sie vollkommen, und das restirende Bindegewebe wandelt sich vom Hilus der Lymphdrüse aus in Fettgewebe um. Es kommt dies am häufigsten in den Mesenterialdrüsen zur Beobachtung.

Atrophische Lymphdrüsen sehen, falls sie nicht pigmentirt sind, hellgrau aus und sind meist derber als normale; ihre Umwandlung in Fettgewebe ist an der charakteristischen Beschaffenheit des Fettgewebes leicht zu erkennen.

Amyloidentartung der Lymphdrüsen kommt meist neben Amyloidentartung anderer Organe, seltener ohne eine solche vor. Im letzteren Falle sind meist chronische tuberculöse Eiterungen innerhalb des Gebietes, aus welchem die erkrankten Lymphdrüsen ihre Lymphe beziehen, die Ursache der Entartung; zuweilen sind die Lymphdrüsen zugleich von Tuberkeln durchsetzt. Höhere Grade der Erkrankung lassen sich an der matt grauweissen Farbe und der festen Beschaffenheit der Lymphdrüsen zuweilen ohne weitere Hülfsmittel erkennen; meist jedoch ist es nöthig, zur Sicherung der Diagnose die Jod- oder die Methylviolettreaction vorzunehmen, oder die Lymphdrüsen mikroskopisch zu untersuchen. Zuweilen sind hauptsächlich die Lymphsinus afficirt, in anderen Fällen dagegen und zwar häufiger die Lymphknoten und die Stränge.

Die Degeneration beginnt mit einer hyalinen Verdickung der Balken des Reticulum (Fig. 52 *a*). Weiterhin werden die verdickten Balken varicös (*b*) und bilden schliesslich aneinandergereihte Schollen. Die Kerne des anastomosirenden Zellennetzes (*c*) erhalten sich bei diesem Umwandlungsprocesse auffallend lange, werden aber schliesslich sehr blass (*d*), färben sich mit Methylviolett nicht mehr blau, degeneriren und zerfallen. Die Lymphkörperchen selbst nehmen in dem Maasse, wie sich das Reticulum verdickt, an Zahl ab und können stellenweise ganz verschwinden. An den grösseren Blutgefässen erkrankt hauptsächlich die Media, an den Capillaren das adventitielle Gewebe.

Fig. 52. Fig. 53.

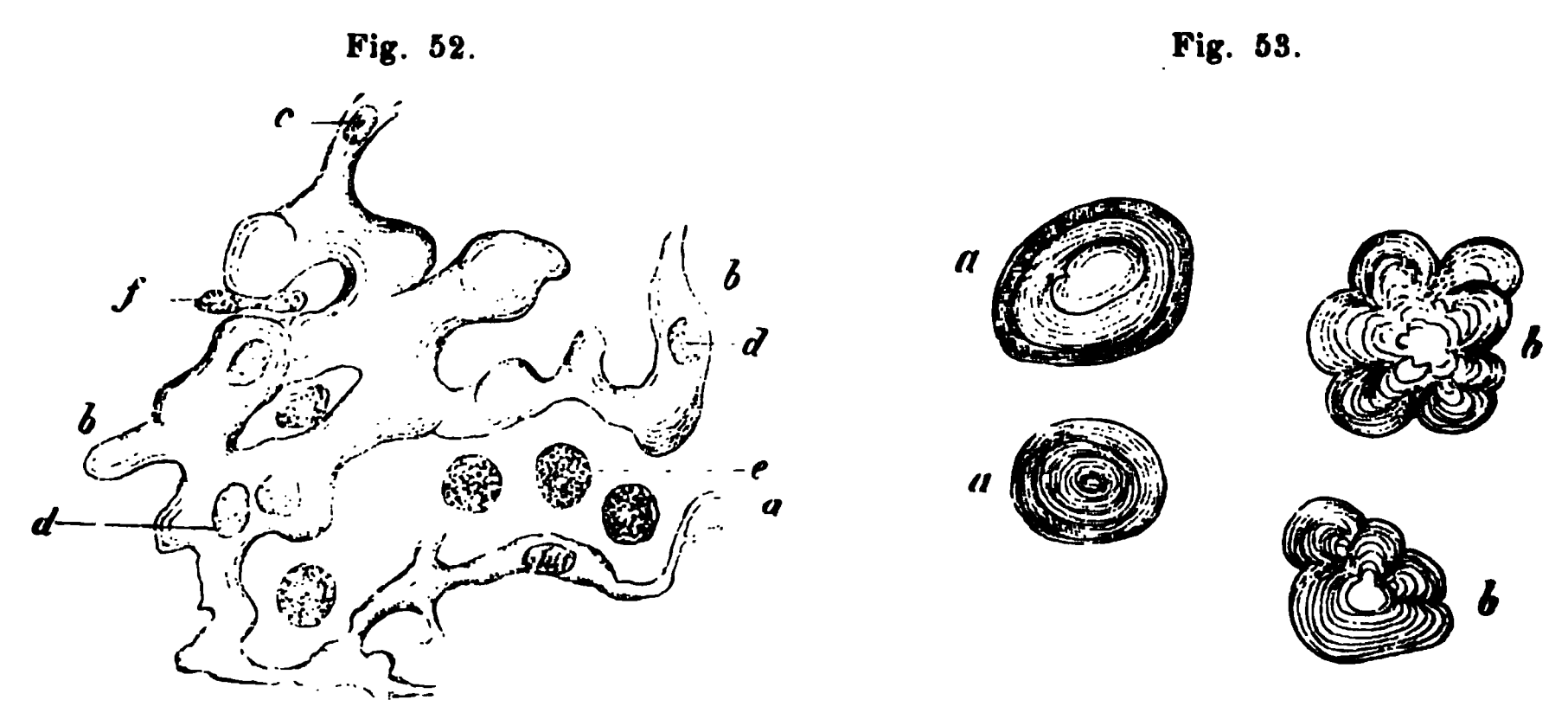

Fig. 52. Amyloide Quellung des Lymphdrüsenreticulum (nach Eberth). *a* Normales Reticulum. *b* Gequollenes Reticulum. *c* Erhaltener Kern. *d* Degenerirte Kerne. *e* Normale Lymphkörperchen. *f* Atrophische Lymphkörperchen. Vergr. 350. Methylviolettpräparat.

Fig. 53. Kalkconcremente, *b* aus tuberculösen Lymphdrüsen, *a* aus einem entzündeten Netz. Vergr. 200.

Hyaline Entartung kommt innerhalb der Lymphdrüsen, namentlich an den Gefässen vor (vergl. § 18 Fig. 34), doch können sich auch andere Bestandtheile der Lymphdrüsen in hyaline Massen umwandeln und es kann auch die Verkäsung tuberculöser Lymphdrüsen durch eine homogene Degeneration der Zellen eingeleitet werden.

Verfettung, Nekrose und **Verkalkung** der Lymphdrüsen kommen namentlich als Ausgänge entzündlicher Affectionen vor. **Verkäsungsprocesse** treten am häufigsten in tuberculös entarteten Lymphdrüsen auf und bilden entweder umschriebene, weisse oder gelbweisse Herde im Innern der Drüsen, oder wandeln die ganzen Lymphdrüsen in eine käsige Masse um.

Nekrotische Herde, die aus einem grauweisslichen, zerreisslichen, ziemlich feuchten Gewebe bestehen, bilden sich in den Lymphdrüsen am häufigsten nach acuten entzündlichen Schwellungen, wie sie besonders bei Typhusinfectionen vorkommen, ferner auch bei diphtheritischen Processen. Die Rundzellen wandeln sich dabei zum Theil in blasse kernlose Schollen um, welche später zerfallen.

Im weiteren Verlaufe können die nekrotischen Herde Veränderungen durchmachen, wie sie für Gangrän charakteristisch sind, d. h. also eine putride Zersetzung eingehen. In anderen Fällen kommt es durch Wasserverlust zur Eindickung der abgestorbenen Massen, so dass dieselben ein käsiges Aussehen erhalten. Weiterhin tritt alsdann Verkalkung ein. Mitunter wird eine ganze Lymphdrüse in eine kreidige oder mörtelartige Masse umgewandelt. Das Gewebe in der Umgebung alter nekrotischer Herde pflegt verhärtet zu sein.

Nicht selten bilden sich statt diffuser Kalkablagerungen geschichtete Concremente (Fig. 53 *b*), so besonders bei tuberculösen Processen.

Literatur über Bau und Regeneration des Lymphdrüsengewebes.

Baumgarten, *Tuberkel und Tuberculose, Zeitschr. f. klin. Med. IX.*
Flemming, *Studien über die Regeneration der Gewebe, Arch. f. mikrosk. Anat. XXIV* 1884.
Hoyer, *Beitr. zur Kenntniss der Lymphdrüsen, Arch. f. mikr. Anat.* 34. *Bd.* 1890.
Koeppe, *Die Bedeutung des Lymphstromes für die Zellentwickelung in den Lymphdrüsen, Arch. f. Anat. Supplem.* 1890.
Ranvier, *Traité téchnique d'histologie, Paris* 1875—1888.
Ribbert, *Ueber Regeneration u. Entzündung d. Lymphdrüsen, Beitr. v. Ziegler VI* 1889.

Literatur über hyaline Degeneration der Lymphdrüsen.

Cornil, *Journ. de l'anat. et de la physiologie* 1878 *p.* 358.
Cornil *et* **Ranvier**, *Manuel d'histologie pathol. t. II p.* 593.
Peters, *Virch. Arch.* 87. *Bd.*
Vallat, *ib.* 89. *Bd.*
Virchow, *ib.* 85. *u.* 89. *Bd.*
Wieger, *ib.* 78. *Bd.*

§ 35. Gelangen **kleine Fremdkörper** auf dem Lymphwege **in die Lymphdrüsen**, so werden sie zum Theil vorübergehend oder dauernd in denselben zurückgehalten. Abgestorbene, den Lymphdrüsen zugeführte Zellen werden in denselben zerstört. So werden z. B. bei Resorption von Blutextravasaten die rothen Blutkörperchen oder deren Zerfallsproducte den Lymphdrüsen zugeführt und häufen sich in Zellen eingeschlossen innerhalb derselben an.

Im Beginn liegen die Blutkörperchen oder pigmenthaltigen Zellen namentlich innerhalb der Lymphbahnen (Fig. 54 *b*); später auch in den Lymphknoten (*a*) und Strängen. Ist ihre Zahl sehr bedeutend, so können die Lymphdrüsen ein dunkelbraunrothes oder rostfarbenes Aussehen gewinnen und der rothbraunen Milzpulpa nicht unähnlich werden.



Fig. 54. Ablagerung von Pigmentkörnchenzellen in den Lymphdrüsen nach Resorption eines Blutextravasates. *a* Rindenknoten. *b* Lymphsinus. *c* Pigmentkörnchenzellen. In MÜLLER'scher Flüssigkeit gehärtetes, mit Karmin gefärbtes, in Kanadabalsam eingeschlossenes Präparat. Vergr. 100.

Wie zerfallenes Blut, können selbstverständlich auch andere Substanzen den Lymphdrüsen zugeführt und dort zurückgehalten werden. Haben dieselben eine Eigenfarbe, so gewinnen dadurch auch die Lymphdrüsen eine entsprechende Färbung. Am bekanntesten sind die auf solchen Ablagerungen beruhenden grauen und schwarzen **Pigmentirungen der Lymphdrüsen** des Lungenhilus. Bei Individuen, welche eine Tätowirung ihrer Haut vorgenommen und dabei blauen oder rothen Farbstoff verwendet haben, sind nicht selten auch die mit dem betreffenden Hautstück in Verbindung stehenden Lymphdrüsen entsprechend gefärbt.

Die Folgen der Einfuhr blander Fremdkörper in die Lymphdrüsen sind je nach der Menge derselben, sowie je nach ihrer chemisch-physikalischen Beschaffenheit verschieden. Manche, wie z. B. kohlensaurer Kalk, werden aufgelöst. Andere, wie z. B. Kohle und Zinnober, erhalten sich, so dass die Lymphdrüsen dauernd pigmentirt bleiben. Sie liegen dabei theils in lymphatische Zellen eingeschlossen (Fig. 55 *c*), theils haben sie ihren Sitz in den Zellen des Reticulums und der Trabekeln. Geringe Mengen rufen nur unerhebliche Texturveränderungen hervor. Bei Zufuhr grösserer Massen kommt es zu einer **Schrumpfung** und **Induration** der Lymphdrüsen. Die lymphatischen Elemente nehmen ab und verschwinden schliesslich ganz, während sich die Maschenräume

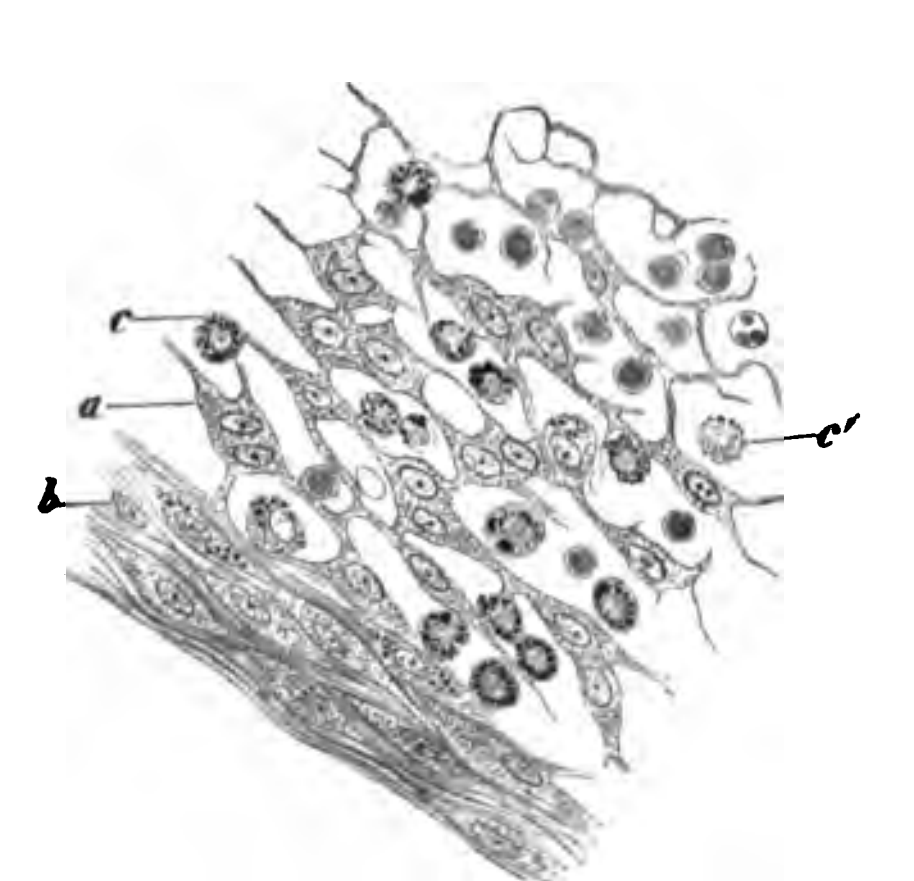

Fig. 55. Schnitt aus einer schiefrig gefärbten Lymphdrüse der Lunge. *a* Aus grossen Zellen gebildetes Reticulum. *b* Fibrilläres Bindegewebe. *c* und *c'* Pigmenthaltige Rundzellen. In Alkohol gehärtetes, mit Karmin gefärbtes, in Kanadabalsam eingeschlossenes Präparat. Vergr. 250.

des Reticulums mit Pigmentkörnchenzellen (Fig. 55 *c*, *c'*) und freiem Pigment füllen. Das Reticulum selbst bleibt zum Theil unverändert,

zum Theil hyperplasirt (*a*) es und besteht in letzterem Falle aus protoplasmareichen, verzweigten, unter einander anastomosirenden Zellen. Nicht selten bildet sich stellenweise auch dichtes fibrilläres Bindegewebe (*b*), das ebenfalls Pigment enthält.

Bei sehr bedeutender Zufuhr von Staub können sich auch **Erweichungsprocesse**, sowie **periglanduläre Entzündungen** und **Gewebswucherungen** einstellen, die zu Verwachsungen mit der Umgebung, nicht selten auch zu einer Ulceration benachbarter Gewebe führen.

Eine andere Wirkung haben selbstverständlich **chemisch wirksame Fremdkörper**, sowie lebende Organismen, die sich in den Lymphdrüsen weiter entwickeln. Ihrer Invasion pflegt eine mehr oder minder heftige Entzündung oder lebhafte Zellwucherung nachzufolgen.

Literatur über Ablagerung von Fremdkörpern in den Lymphdrüsen.

Arnold, *Staubinhalation und Staubmetastase, Leipzig* 1885.
Billroth, *Beitr. zur patholog. Histologie* 1858 *p.* 135.
Gabbi, *Le cellule globulifere nei ganglii linfatici*, *Lo Sperimentale* 1889 *u. Clinica Med. di Firenze* 1891.
Grohe, *Virch. Arch.* 20. *Bd.*
Hindenlang, *ib.* 79. *Bd.*
Oekonomides, *Ueber chron. Bronchialdrüsenaffectionen, I.-D. Basel* 1882.
Orth, *Virch. Arch.* 68. *Bd.*
Virchow, *Cellularpathologie*, 4. *Aufl. p.* 224.

§ 36. Die **acute Entzündung der Lymphdrüsen, die Adenitis acuta**, wird am häufigsten durch Entzündungserreger veranlasst, welche ihnen auf dem Lymphwege zugeführt werden. In manchen Fällen kann man nachweisen, dass Bakterien die Ursache sind, in anderen lässt sich über die Natur des Giftes Sicheres nicht eruiren. Eine frisch entzündete Lymphdrüse ist mehr oder weniger, oft sehr bedeutend geschwellt. Auf dem Durchschnitt erscheint sie geröthet, feuchter, succulenter und weicher als unter normalen Verhältnissen. Mitunter enthält sie auch hämorrhagische Herde. Die Röthung betrifft entweder nur die Rinde oder Rinde und Marksubstanz. In späteren Stadien der Entzündung tritt die Röthung wieder zurück; der Durchschnitt der Drüsen ist buntgefleckt oder durchgehends grauweiss oder gelblichweiss oder weiss.

In den gerötheten Partieen sind die Blutgefässe stark gefüllt und erweitert. Dabei ist das Maschenwerk der Lymphdrüsen sowohl ausserhalb als innerhalb der Follikel durch Anhäufung von Zellen und Flüssigkeit ausgedehnt. In den Lymphbahnen liegen oft reichlich grosse epitheloide Zellen, die wohl nichts anderes als abgestossene Endothelien sind. Sehr oft liegen in denselben auch rothe Blutkörperchen. In den blassen Lymphdrüsen hat die Zahl der Zellen noch mehr zugenommen, dagegen ist die Hyperämie zurückgegangen. Das Reticulum pflegt im Beginn nicht merkbar verändert zu sein, bei eiterigen Entzündungen kann es stellenweise zu Grunde gehen.

Die Zahl der entzündlich geschwellten Lymphdrüsen ist gegebenen Falls sehr verschieden. Bald ist nur eine einzige, bald eine ganze Gruppe ergriffen. Die bei venerischen und syphilitischen Infectionen auftretenden Drüsenschwellungen, namentlich jene der Inguinalgegend, werden häufig als Bubo bezeichnet.

Die **Ausgänge der acuten Entzündung** sind entweder die Reso-

lution und die Restitutio ad integrum, oder Nekrose, Gangrän, Verkäsung und Vereiterung, oder Verödung und Induration. Ehe es zu einem der genannten Ausgänge kommt, treten an den lymphatischen Elementen meist verschiedene Veränderungen auf. Manche Zellen sind fettig degenerirt und in Zerfall begriffen oder bereits zu Detritushäufchen zerfallen. Andere wieder sind in trübe, blasse, nekrotische, kernlose Schollen umgewandelt (Coagulationsnekrose), oder es hat sich aus ihnen eine körnige Fibrinmasse gebildet. Wieder andere Zellen sind vergrössert, wie hydropisch gequollen. Noch andere zeigen das Aussehen von epitheloiden Zellen, d. h. sie sind vergrössert, stärker gekörnt, und besitzen einen hellen, bläschenförmigen Kern mit Kernkörperchen. Ferner kommen grosse Zellen vor, welche andere lymphatische Elemente oder Bruchstücke von solchen, sowie von rothen Blutkörperchen in sich aufgenommen haben. Endlich findet man oft auch zahlreiche Eiterkörperchen, deren Kerne in 2—3 Bruchstücke zerfallen sind, so namentlich bei eiterigen Entzündungen. Diese nur mikroskopisch erkennbaren Veränderungen leiten in wechselnder Combination die verschiedenen Ausgänge ein.

Bei der **Resolution** werden die mehr oder weniger veränderten Rundzellen wieder resorbirt und abgeführt. Die Lymphdrüse wird dabei schlaff, erscheint wieder hyperämisch und geht erst allmählich in den normalen Zustand über. Bei der **Vereiterung** treten da und dort gelblichweisse Herde auf, innerhalb welcher das Gewebe sich zu Eiter verflüssigt. Nicht selten wandelt sich die ganze Lymphdrüse in einen flüssigen Eiterherd um, und es greift die Entzündung auf die Nachbarschaft über. Sitzt die Drüse unter der äusseren Haut, so bemerkt man an der betreffenden Stelle Röthung und Schwellung. Weiterhin kommt es zum Durchbruch des Eiterherdes in die Umgebung. Unter der Haut gelegene Lymphdrüsen können nach aussen durchbrechen. In anderen Fällen gelangt der Eiter zur Resorption oder er dickt sich ein und wandelt sich in eine käsige Masse um. Bei beiden Ausgängen tritt in der Umgebung des Herdes oder, falls die ganze Lymphdrüse ergriffen ist, in der Kapsel und deren Umgebung eine plastische Entzündung ein. Sie führt zu Bindegewebsneubildung, in deren Gefolge der noch erhaltene Theil der Lymphdrüse sich verhärtet, und allfällig vorhandene Käseherde eine bindegewebige Kapsel erhalten.

Bei der **Nekrose** sterben grössere oder kleinere Theile der Lymphdrüsen ab, erhalten zunächst ein matt grauweisses Aussehen und werden zugleich sehr zerreisslich. Tritt Zersetzung in diesen Herden hinzu, so werden sie missfarbig grau und wandeln sich in eine übelriechende, schmierige und flüssige Masse um. Ist reichlich Blut in dem Gewebe vorhanden gewesen, oder war eine Hämorrhagie in demselben eingetreten, so sieht die Masse schiefergrau oder schwarz aus. Selbstverständlich wirken nekrotische und zersetzte Massen wieder entzündungerregend und nekrotisirend auf die Umgebung. Bei Eintritt der Heilung stellt sich in der Umgebung bindegewebige Gewebsneubildung ein.

Verödung und **Verhärtung** des Lymphdrüsengewebes sind Veränderungen, die zu ihrer Ausbildung längerer Zeit bedürfen. Bei ersterer handelt es sich um mangelhafte Wiederbildung lymphatischer Elemente, bei letzterer um Neubildung von Bindegewebe (vergl. § 37).

Ueber die Quelle der im Lymphdrüsenreticulum bei der acuten Entzündung sich anhäufenden Rundzellen hält es schwer, sichere Auskunft

zu geben. Wahrscheinlich findet in erster Linie eine Emigration von Leukocyten aus den Blutgefässen statt. Bei nicht eiteriger Entzündung dürfte wohl auch eine Steigerung der Zellproduction eintreten, namentlich in späteren Stadien des Processes.

Literatur über acute Lymphdrüsenentzündung.

Bertherand, *Traité des adénites, Paris* 1852.
Billroth, *l. c.* § 35.
Cruveilhier, *Traité d'an. pathol. gén. IV, Paris* 1862.
Grünfeld, *Art. Bubo in Eulenburg's Realencyklopädie.*
Klein, *Trans. of the Pathol. Soc. of London XXVIII.*
Rollet, *Dictionn. encyclop. des sc. méd., art. Bubon, Paris* 1870.
Roux *et* **Lannois**, *Sur un cas d'adénie infectieuse due au Staphylococcus pyog. aur., Revue de méd. X.* 1890.
Thomas, *Rech. sur la dysentérie, Arch. gén. de méd.* 2. *t. VII.*

§ 37. Die **chronischen Entzündungen der Lymphdrüsen** werden am häufigsten durch die Anwesenheit von Bakterien in den Lymphdrüsen, unter denen die Bacillen der Tuberculose die wichtigste Rolle spielen, verursacht, doch können auch fortgesetzte Zufuhr nicht vermehrungsfähiger Fremdkörper durch die Lymphe, ferner auch häufig wiederkehrende oder lange anhaltende Entzündungen in jenen Geweben, aus welchen die Lymphdrüsen ihre Lymphe beziehen, zu dauernden Lymphdrüsenveränderungen führen, welche gewöhnlich der chronischen Lymphadenitis zugezählt werden.

Die Folgen chronischer Staubzufuhr sind bereits in § 35 besprochen worden. Unter den häufig sich wiederholenden oder lange anhaltenden Gewebsentzündungen sind namentlich Entzündungen der Haut und des Darmtractus zu erwähnen. Am häufigsten stellen sich danach Vergrösserungen der Lymphdrüsen ein, welche auf eine **Hypertrophie des Lymphdrüsengewebes**, d. h. auf eine Zunahme sämmtlicher Bestandtheile unter Erhaltung des Baues zurückzuführen sind, wobei also

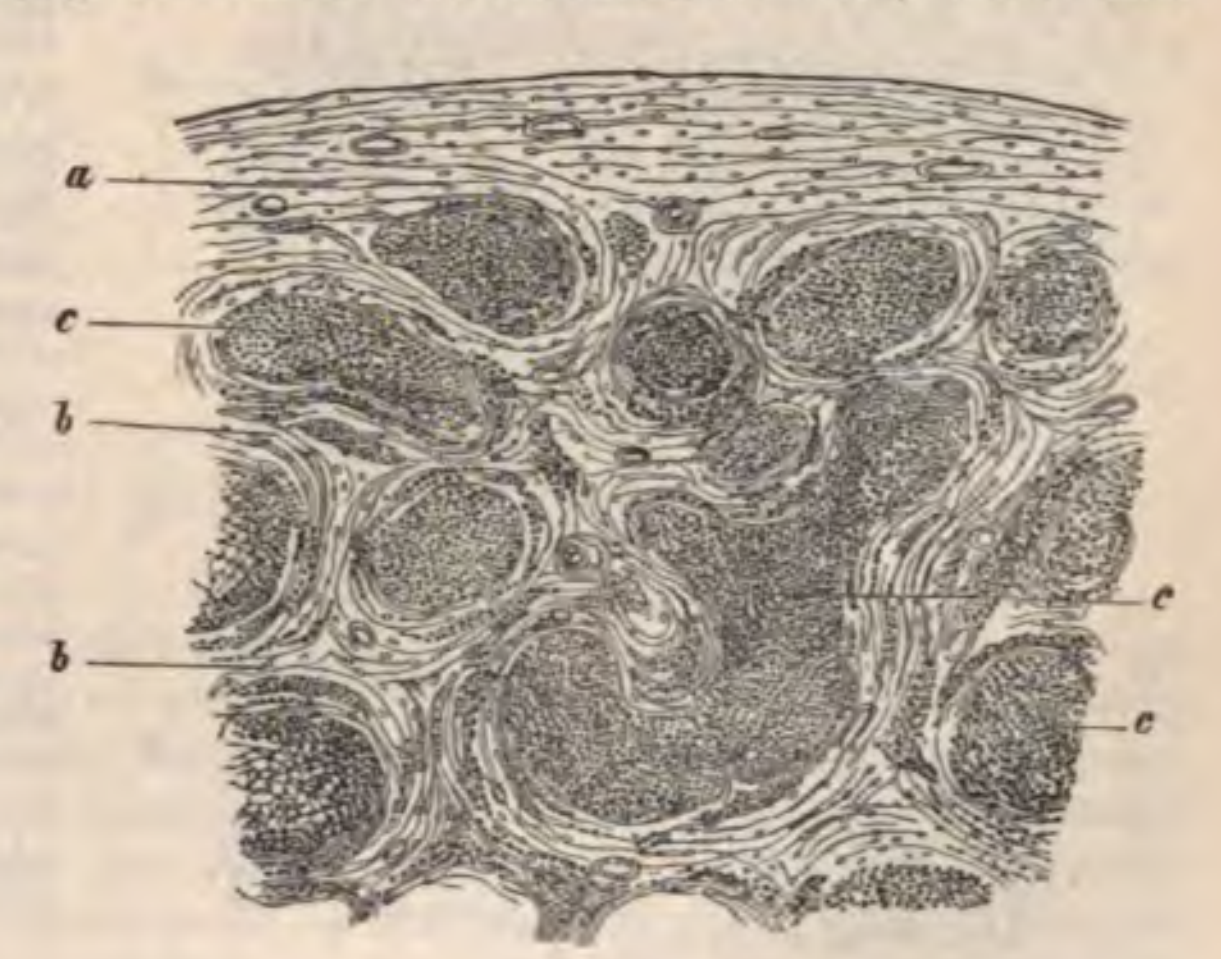

Fig. 56.

Fibröse Hyperplasie der Lymphdrüsen. *a* Verdickte Kapsel. *b* Züge fibrösen Gewebes innerhalb der Lymphdrüse. *c* Reste des lymphadenoiden Gewebes. In Alkohol gehärtetes, in Hämatoxylin gefärbtes, in Kanadabalsam eingeschlossenes Präparat.

das Lymphdrüsengewebe in seiner Beschaffenheit nicht wesentlich von der Norm abweicht.

Zuweilen stellen sich nach häufig wiederkehrender, entzündlicher

Schwellung der Drüsen Wucherungsvorgänge ein, welche zu einer Vermehrung des Bindegewebes der Drüsen, einer **fibrösen Hyperplasie des Lymphdrüsengewebes** führen (Fig. 56), wobei die Lymphdrüsen von derben Bindegewebskapseln (*a*) umschlossen und von ebensolchen Strängen (*b*) durchzogen werden oder durch eine mehr gleichmässig ausgebreitete fibröse Hypertrophie des Stützgewebes sich verhärten. Es schliessen sich diese **Hypertrophieen** also ganz an jene an, welche sich nach chronischer Staubzufuhr und nach acuten Entzündungen, die mit Gewebsnekrose und Vereiterung verbunden sind (§ 36) einstellen können, und es sind offenbar auch die Bedingungen ihrer Entstehung ähnliche. Greift die entzündliche Gewebshyperplasie auch auf die Umgebung der Drüsen über, so können benachbarte Organe, wie z. B. Venen, Bronchien, der Oesophagus etc., mit denselben verwachsen. Tritt später in den Drüsen, wie dies z. B. bei hochgradiger Staubablagerung in den Lungenlymphdrüsen geschieht, Zerfall ein, so kann derselbe auch auf die benachbarten, mit den Lymphdrüsen verwachsenen Gewebe übergreifen.

Literatur über chronische Lymphadenitis.

Bergmann, *Gerhardt's Handb. d. Kinderkrankheiten.*
Bertherand, *l. c.* § 36.
Billroth, *Beitr. z. pathol. Histol.* 1858.
Birch-Hirschfeld, *v. Ziemssen's Handb. d. spec. Pathol. XIII.*
Lancereaux, *Traité d'anat. pathol. II, Paris* 1881, *und Atlas d'anat. pathol. obs. XII et XIII, Paris* 1871.
Lionville, *Arch. de phys.* 1869.
Oekonomides, *l. c.* § 35.

§ 38. Die **Tuberculose der Lymphdrüsen** wird am häufigsten durch Einschleppung von Bacillen mit der Lymphe, seltener durch Infection vom Blute aus verursacht und beginnt am häufigsten in den Lymphknoten und Strängen, seltener in den Sinus. Haben sich die eingeschleppten Bacillen bis zu einem gewissen Grade vermehrt, so erscheinen unter den Leukocyten ein- und zweikernige epitheloide Zel-

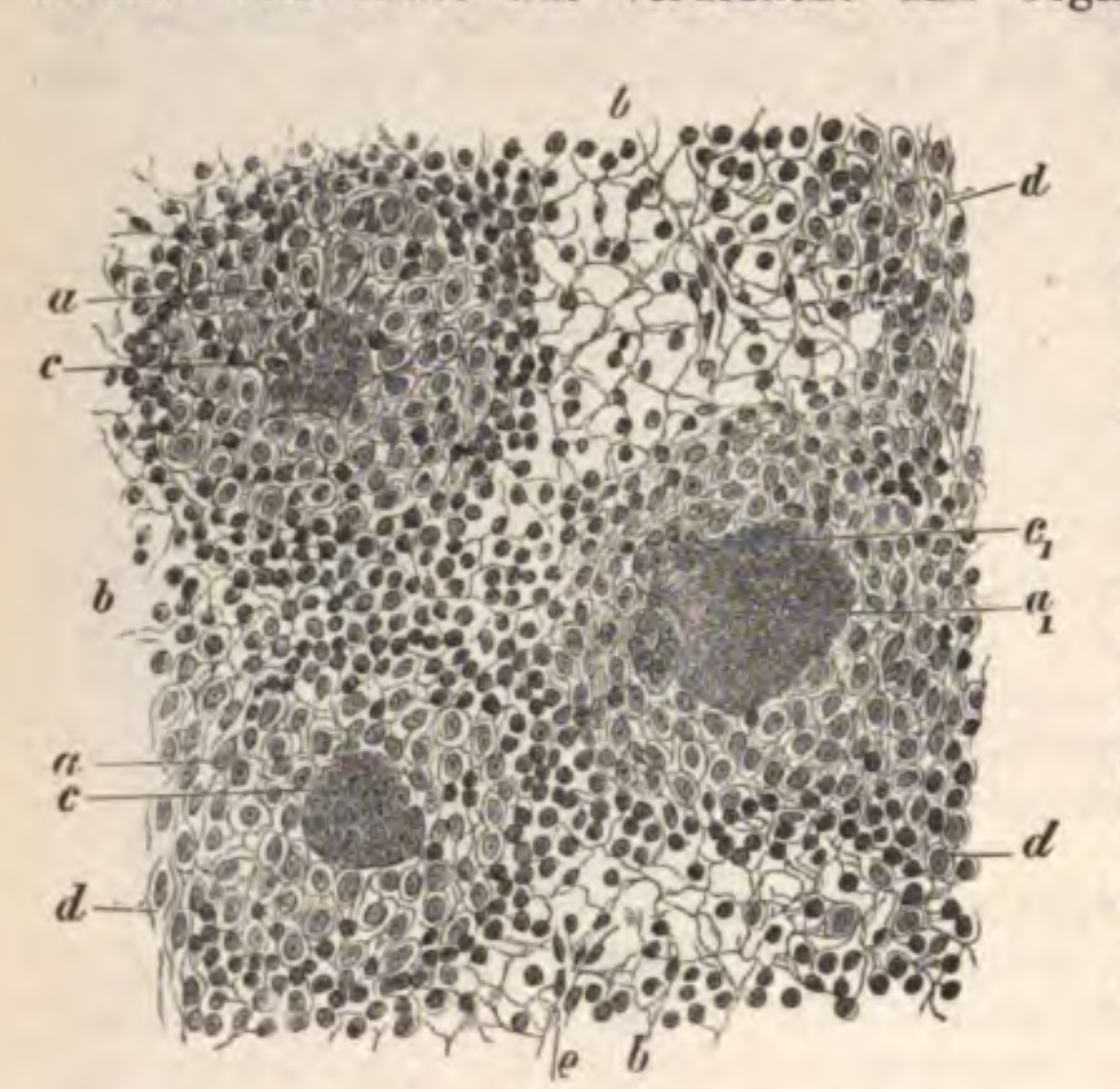

Fig. 57. Frische Lymphdrüsentuberculose. *a* Frischer Tuberkel mit Riesenzellen (*c*). a_1 Verkäster Tuberkel mit zwei Riesenzellen (c_1). *b* Lymphdrüsengewebe. *d* Grosszelliges Gewebe. *e* Blutgefäss. In MÜLLER'scher Flüssigkeit gehärtetes, mit Hämatoxylin gefärbtes, in einem Reagirröhrchen ausgeschütteltes, in Kanadabalsam eingeschlossenes Präparat. Vergr. 150.

len (Fig. 57 *a*), späterhin auch Riesenzellen (*c*), welche zu einem Theile Bacillen einschliessen und, sich aneinander lagernd und die ur-

sprünglich vorhandenen Leukocyten verdrängend, schliesslich die bekannten grosszelligen Tuberkelknötchen (Fig. 57 *a*) bilden.

Die Eruption von Tuberkeln kann mit mehr oder weniger intensiven Entzündungserscheinungen verbunden sein, denen zufolge die Lymphdrüsen geschwellt und geröthet erscheinen. Die Zahl der im Gewebe vorhandenen Leukocyten nimmt dabei zu, zum Theil durch Auswanderung von farblosen Blutkörperchen aus den Blutgefässen, wahrscheinlich auch durch eine gesteigerte Production von Lymphzellen. Sind bereits ausgebildete (*a*) und verkäste (a_1) Tuberkel vorhanden, so erkennt man auf der Schnittfläche hellgraue und weissliche Knötchen.

Im weiteren Verlaufe des Processes entstehen in den geschwellten Lymphdrüsen durch fortgesetzte Bildung verkäsender Tuberkel oft grössere, gelblichweisse Käseherde, welche weiterhin untereinander confluiren, und es kann nach einiger Zeit die ganze Lymphdrüse oder wenigstens ein grosser Theil derselben in eine käsige Masse umgewandelt werden, welche später erweicht oder verkalkt.

Nicht selten sind bei Entwickelung der Lymphdrüsentuberkel die entzündlichen Erscheinungen und die Anhäufung von Leukocyten im Drüsenparenchym sehr geringfügig. Die ganze Erkrankung besteht alsdann wesentlich in einer fortschreitenden Neubildung von epitheloiden Zellen, welche kleine knötchenförmige Herde bilden, die späterhin confluiren (Fig. 58 *b*, *c*), so dass das lymphadenoide Gewebe (*a*) mehr und mehr verringert und auf einzelne Stränge reducirt wird, während das übrige Gewebe aus grossen rundlichen (*b*) und sternförmigen oder spindeligen (*c*) Zellen besteht, welche sich wesentlich von dem Lymphkörperchen unterscheiden. Verkäsungsprocesse pflegen hierbei lange auszubleiben, doch kann sich das grosszellige Gewebe nach einiger Zeit da oder dort in eine gleichmässig hyaline oder aus glänzenden Schollen zusammengesetzte kernlose Masse umwandeln.



Fig. 58. Tuberculöse grosszellige Lymphdrüsenhyperplasie. *a* Reste lymphadenoiden Gewebes. *b* Grosszelliges Rundzellengewebe. *c* Spindelzellengewebe. In MÜLLER'scher Flüssigkeit gehärtetes, mit Alaunkarmin gefärbtes, in Kanadabalsam eingeschlossenes Präparat. Vergr. 150.

Die geschilderten Wucherungsvorgänge, welche anatomisch zu einer grosszelligen Hyperplasie des Lymphdrüsengewebes führen, sind stets mit einer Vergrösserung der Lymphdrüsen verbunden, und es wachsen dieselben dabei zu taubenei- bis hühnereigrossen Tumoren heran, welche derb und fest sind und auf der Schnittfläche entweder gleichmässig grau durchscheinend aussehen oder aus kleinen grauen Körnern zusammengesetzt erscheinen. Längere Zeit der Luft ausgesetzt, pflegt sich die Schnittfläche etwas zu bräunen; sind Verkäsungen aufgetreten, so enthält das Gewebe gelbliche, dem Gewebe einer Kartoffel ähnliche Herde.

pflegt das Gewebe auch nach langer Zeit noch einen kleinzelligen Charakter zu behalten. Nach kürzerem oder längerem Bestande, welcher die Primäraffection nicht selten erheblich überdauert und Monate, ja sogar Jahre betragen kann, pflegen sich die vergrösserten Lymphdrüsen gewöhnlich durch Verminderung der in ihrem Gewebe enthaltenen Rundzellen wieder zurückzubilden, doch kommt es vor, dass der Process zu fibröser Induration oder auch zu Vereiterung oder Verkäsung der erkrankten Lymphdrüsen führt.

Bei **Lepra** enthalten die afficirten Lymphdrüsen meist reichlich grosse bacillenhaltige Zellen und freie Bacillen.

Literatur über Syphilis der Lymphdrüsen.

Bäumler, *v. Ziemssen's Handb. d. spec. Path. III* 1886.
Cornil, *Gaz. méd. de Paris* 1878, *und Journ. de l'anat. et de la phys.* 1878.
Doyen, *Arch. gén. de méd.* 1883.
Lancereaux, *Traité de la syphilis, Paris* 1873.
Lang, *Vorles. üb. Pathol. u. Ther. der Syphilis, Wiesbaden* 1885.
Lustgarten, *Ueber die subcutanen Drüsenerkrankungen im Spätstadium der Syphilis, Wien. med. Presse* 1890.
Virchow, *Die krankh. Geschw. II.*
Wadja, *Vierteljahrsschr. f. Derm. u. Syph. II* 1875.

§ 40. Das Lymphdrüsengewebe gehört zu jenen Geweben, in denen stets eine lebhafte Neubildung von Zellen auftritt, und es sind namentlich gewisse Stellen innerhalb der Lymphkolben, die sog. Keimcentren, innerhalb welcher neue Zellen in Menge producirt werden (vergl. § 72 Fig. 112 des allgem. Theils).

Nicht selten wird das Gewebe der Lymphdrüsen zum Sitz **hyperplastischer Wucherungen**, bei denen die einzelnen Bestandtheile derselben, d. h. sowohl die freien Zellen als auch das reticuläre Stützgewebe und dessen Zellen zunehmen, so dass die ganze Drüse sich vergrössert. Die Ursache und die Bedeutung dieser Wucherung ist in der Mehrzahl der Fälle eine dunkle. Manches spricht dafür, dass es sich zum Theil um infectiöse Zustände handelt, so dass danach die Veränderungen den Wucherungen bei Tuberculose und Syphilis sich anschliessen würden (einzelne Fälle gehören vielleicht zur Tuberculose), doch fehlt es zur Zeit an Beweisen, dass diese Annahme richtig ist. Da häufig nicht nur einzelne Lymphdrüsen, sondern verschiedene Gruppen von solchen, sowie auch das lymphadenoide Gewebe der Milz und des Darmtractus die nämlichen Wucherungen eingehen, so können offenbar die Bedingungen der Wucherung und der Neubildung lymphadenoiden Gewebes überall da gegeben sein, wo solches vorhanden ist. Zuweilen entwickelt sich solches auch an Stellen, an denen es normaler Weise nicht vorkommt, und es gewinnt danach den Anschein, als ob, wie dies bei bösartigen Geschwülsten der Fall ist, das wuchernde Gewebe auch Metastasen bilden würde. Es ist danach auch nicht möglich, diese Bildungen von den ächten Geschwülsten scharf abzugrenzen.

Die geschwulstartigen Lymphdrüsenknoten, welche durch eine Zunahme des lymphadenoiden Gewebes charakterisirt sind, werden entweder als **Lymphome** oder als **Lymphadenome**, von manchen Autoren auch als Lymphosarkome bezeichnet, und es werden je nach ihrem Bau weiche und harte Formen unterscheiden.

Das **weiche Lymphadenom** präsentirt sich als eine weiche Geschwulst, deren Schnittfläche eine hellgraue oder grauweisse oder

hellgrauröthliche Farbe besitzt. Von der Schnittfläche lässt sich reichlich trüber Saft abstreichen. Periadenitische Veränderungen fehlen, dagegen können benachbarte Lymphdrüsen zu einem einzigen Tumor sich vereinigen. Der abgestrichene Saft besteht aus Rundzellen, zum Theil auch aus grösseren Zellen; endlich findet man auch Spindelzellen (von den Gefässwänden), rothe Blutkörperchen und durch Zerfall von Zellen freigewordene Kerne.

Die Untersuchung von Schnittpräparaten ergiebt, dass in den vergrösserten Lymphdrüsen das gesammte Gewebe, auch das Stützgewebe des Hilus und der Kapsel in ein reticuläres Gewebe, das ungeheure Massen von einkernigen Rundzellen, sowie auch vereinzelte mehrkernige Zellen enthält, umgewandelt ist, so dass eine Unterscheidung von Lymphkolben und Lymphbahnen nicht mehr möglich ist. Es kann ferner die zellige Wucherung auch noch auf das die Lymphdrüsen umgebende Bindegewebe übergreifen.

Die Lymphadenombildung tritt gleichzeitig an mehreren Drüsen einer Gruppe auf und bleibt dann entweder auf dieselbe beschränkt oder ergreift successive neue Gruppen. Sehr häufig erkranken auch andere Theile des lymphatischen Apparates, so namentlich die Follikel der Milz, ferner die Schleimhaut des Darmtractus, besonders an jenen Stellen, die schon normaler Weise lymphadenoides Gewebe enthalten, also die Follikel der Zunge, der Tonsillen, des Magens und des Darmes. Auch die Thymus kann sich bei jungen Individuen daran betheiligen.

Aber auch an Stellen, welche normaler Weise kein lymphatisches Gewebe enthalten, können sich Lymphadenome entwickeln, so z. B. in der Leber, den Nieren, den Ovarien etc.

Das Blut verhält sich in den einzelnen Fällen verschieden, und man kann danach drei Formen unterscheiden. Die erste Form verläuft ohne nachweisliche Erkrankung des Blutes. Bei der zweiten finden sich gewöhnlich Blutveränderungen, namentlich Oligo- und Poikilocythämie. Diese beiden Formen werden vielfach als **Hodgkin'sche Krankheit**, oder als **Adenie** (Trousseau) oder als **Lymphosarkom** (Virchow) oder als **lymphatisches Lymphom** oder als **malignes Lymphom** (Billroth) oder endlich als **Pseudoleukämie** (Cohnheim) bezeichnet. Die letzte Benennung sollte correcter Weise nur dann angewendet werden, wenn durch das Leiden die Menge des Hämoglobins und die Zahl der rothen Blutkörperchen abnehmen, sich sonach mit der Lymphdrüsenerkrankung eine Anämie verbindet.

Die dritte Form ist durch eine Vermehrung der farblosen Blutkörperchen im Blute, also durch Leukämie (§ 3) charakterisirt und es werden danach die Drüsentumoren als **leukämische Lymphome** oder **Lymphadenome** bezeichnet.

Das **harte Lymphadenom** tritt primär am häufigsten an den oberflächlich gelegenen Lymphdrüsen auf. Im weiteren Verlaufe erkranken alsdann neue benachbarte Gruppen. Nimmt dasselbe von einem Theil der Halslymphdrüsen seinen Ausgang, so erkranken später die übrigen Hals-, ferner die Brust- und Bauchlymphdrüsen, welche in der Nähe der grossen Gefässstämme liegen. Die Drüsen wandeln sich dabei in derbe, zähe, bald elastisch nachgiebige, bald mehr harte Knoten um, welche zusammen ganze Pakete bilden. Die einzelne Lymphdrüse kann dabei die Grösse einer Walnuss erreichen.

Die Schnittfläche der Knoten wölbt sich nur wenig über die Oberfläche vor und lässt nur spärlich Flüssigkeit austreten; ihr Aussehen ist

Kelsch et **Vaillard**, *Tumeurs lymphadéniques avec leucémie, Ann. de l'Inst. Pasteur IV.*
Lancereaux, *Traité d'anat. pathol. II, Paris* 1881.
Langhans, *Virch. Arch. 54. Bd.*
Murchison, *Pathol. Trans. XXI p.* 372.
Paulsen, *Zellvermehrung in hyperplast. Lymphdrüsen u. Tonsillen, Arch. f. mikr. Anat. XXIV.*
Potain, *Dictionn. encyclop. des scienc. méd. 2. sér. 3. vol. p.* 520, 1870.
Roux et **Launois** *l. c.* § 38.
Salkowsky, *Leukämie, Virch. Arch. 50. Bd.*
Schmutziger, *Leukämie, Arch. d. Heilk. XV* 1874.
Schulz, B., *Arch. d. Heilk.* 1874.
Trélat, *Lymphadenom, Gaz. hebdom.* 1877.
Virchow, *Geschwülste II. Bd.*
Wagner, **Härting** und **Hesse**, *Eulenburg's Vierteljahrsschr. XXX u. XXXI.*
Weishaupt, *Ueber das Verhältniss von Pseudoleukämie u. Tuberculose, Arbeiten herausg. von Baumgarten I, Braunschweig* 1891.
Winiwarter, *Lymphadenom, v. Langenbeck's Arch. XVIII* 1875.
Wunderlich, *Arch. d. Heilk. VII Bd.*
Zehnder, *Ueber regenerative Neubildung der Lymphdrüsen, Virch. Arch. 120. Bd.* 1890.

§ 41. **Sarkome der Lymphdrüsen** sind ziemlich seltene Geschwülste, welche meist solitär, seltener gleichzeitig in mehreren Lymphdrüsen einer Gruppe zugleich auftreten, welche sich zu einer knotigen Geschwulstmasse vereinigen. Bei ihrem Wachsthum können sie die Grenzen der Drüsen überschreiten, in die Nachbarschaft einbrechen und bei subcutaner Lage mit der Haut verwachsen. Ebenso bilden sich auch Metastasen in verschiedenen Organen, wobei aber im Gegensatz zu den Lymphadenomen die nächstgelegenen Lymphdrüsen meist freigelassen werden. Es kommen sowohl weiche, kleinzellige Rundzellensarkome, als auch Spindelzellensarkome, Fibrosarkome und Alveolärsarkome (Fig. 59) oder alveoläre Angiosarkome vor. Die beiden letzteren zeigen einen krebsähnlichen Bau, indem Zellen mit epithelialem Charakter (*b c*) in Nestern gruppirt innerhalb eines alveolär gebauten Stromas (*a*) liegen.

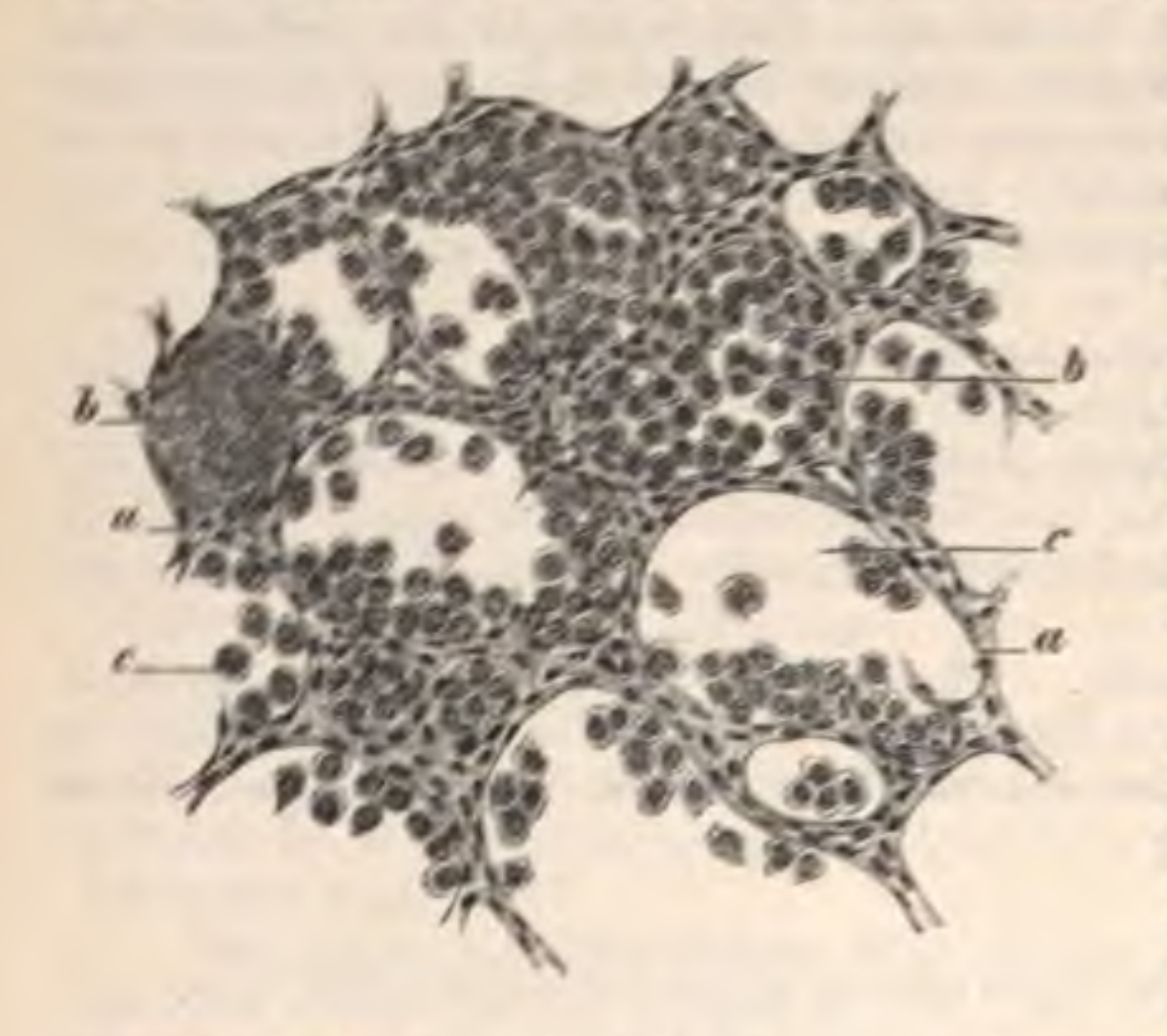

Fig. 59. **Alveolärsarkom der Lymphdrüsen.** *a* Stroma. *b* Zellnester. *c* Alveolen mit einzelnen Zellen. In MÜLLER'scher Flüssigkeit gehärtetes, mit Alaunkarmin gefärbtes, in Kanadabalsam eingeschlossenes Präparat. Vergrösserung 100.

Nach den Angaben der Autoren nimmt die Sarkomentwickelung von verschiedenen Gewebspartieen ihren Ausgang. So soll bei dem Alveolärsarkom die Umgebung der Gefässe wesentlich der Entwickelungsboden sein (PUTIATA). In anderen Fällen, namentlich bei den Spindelzellensarkomen, soll das Bindegewebsgerüst in Wucherung gerathen (WINIWARTER). Von Anderen (PUTIATA) wird wieder angegeben, dass die lymphatischen Elemente zu Geschwulstzellen werden.

Die grosszellige Hyperplasie der Lymphdrüsen mit spät und in beschränkter Verbreitung auftretender Verkäsung gehört zu den gutartigen Formen der tuberculösen Lymphdrüsenerkrankung, welche chronisch verläuft und lange auf die Lymphdrüsen beschränkt zu bleiben pflegt. Sie kommt besonders häufig an den Lymphdrüsen des Halses vor, ist indessen auch an peribronchialen Lymphdrüsen nicht selten und verbindet sich hier häufig mit Pigmentinduration, wie sie durch inhalirten Kohlenstaub herbeigeführt wird.

In manchen Fällen, welche namentlich bei Kindern zu Beobachtung kommen, ist die Vermehrung der Tuberkelbacillen in den Lymphdrüsen und die daran sich anschliessende zellige Wucherung und Entzündung sehr rasch von Verkäsung gefolgt, so dass die Lymphdrüsen, kaum dass sie etwas vergrössert sind, auch schon käsige Einschlüsse enthalten und bei stärkerer Vergrösserung im Wesentlichen aus einer weichen, später oft sich theilweise verflüssigenden Käsemasse bestehen, welche nach aussen nur durch eine dünne Lage nicht verkästen, verhärteten Gewebes abgegrenzt ist. Das Mikroskop zeigt, dass die tuberculöse Gewebswucherung um die Käseknoten nur einen schmalen Saum bildet und sofort der Verkäsung verfällt. Diese Form von tuberculöser Lymphdrüsenerkrankung wird von den Klinikern mit Vorliebe als scrofulöse Lymphadenitis bezeichnet, da sie am häufigsten bei Kindern auftritt, welche Erscheinungen bieten, die gewöhnlich der Scrofulose zugezählt werden. Sie kommt sowohl an subcutanen als auch an tiefliegenden Lymphdrüsen, z. B. an den Mesenterialdrüsen vor, ergreift meist eine ganze Drüsengruppe und muss in Rücksicht auf die verhältnissmässig rasch eintretende Verkäsung als eine maligne Form der Tuberculose angesehen werden. Ob sie in allen Fällen nur durch die Anwesenheit von Tuberkelbacillen verursacht wird, oder ob nicht auch noch andere Schädlichkeiten mitwirken, muss noch festgestellt werden.

Literatur über Tuberculose der Lymphdrüsen.

Arnold, J., *Virch. Arch.* 87. *Bd.*
Baumgarten, *Sammlung klin. Vortr. von Volkmann Nr.* 218, *und Zeitschr. f. klin. Med. IX* 1885.
Cornil, *Journ. de l'anatomie normale et pathol.* 1878.
Fränkel, A., *Zeitschr. f. Heilk.* 1885.
Koch, *Berlin. klin. Wochenschr.* 1882 *Nr.* 5.
Köster, *Virch. Arch.* 48. *Bd.*
Oekonomides, *Ueber chron. Bronchialdrüsenaffectionen. I.-D. Basel* 1882.
Schuchardt *und* **Krause**, *Fortschritte d. Med. I Nr.* 9.
Schüppel, *Die Lymphdrüsentuberculose, Tübingen* 1871.
Wyssokowitcz, *Ueber die Beziehungen der Scrofulose zur Tuberculose, Wiesbaden* 1890.

§ 39. **Syphilitische Infectionen** der Lymphdrüsen kommen namentlich durch specifische Verunreinigung der ihnen zuströmenden Lymphe, seltener durch Blutmetastasen zu Stande, und es pflegt schon der syphilitischen Initialsklerose eine wenig empfindliche Schwellung der nächstgelegenen Lymphdrüsen, welche als indolente Bubonen bezeichnet werden, nachzufolgen. Im weiteren Verlauf schliessen sie sich an die verschiedensten secundären Entzündungsprocesse an, während die gummösen Gewebsherde gewöhnlich nicht zu Drüsenerkrankungen führen.

Die inficirten Lymphdrüsen sind mehr oder weniger geschwellt und können die Grösse einer Walnuss erreichen. Die Schwellung ist wesentlich durch eine Anhäufung von leukocytären Zellen verursacht, und es

pflegt das Gewebe auch nach langer Zeit noch einen kleinzelligen Charakter zu behalten. Nach kürzerem oder längerem Bestande, welcher die Primäraffection nicht selten erheblich überdauert und Monate, ja sogar Jahre betragen kann, pflegen sich die vergrösserten Lymphdrüsen gewöhnlich durch Verminderung der in ihrem Gewebe enthaltenen Rundzellen wieder zurückzubilden, doch kommt es vor, dass der Process zu fibröser Induration oder auch zu Vereiterung oder Verkäsung der erkrankten Lymphdrüsen führt.

Bei **Lepra** enthalten die afficirten Lymphdrüsen meist reichlich grosse bacillenhaltige Zellen und freie Bacillen.

Literatur über Syphilis der Lymphdrüsen.

Bäumler, *v. Ziemssen's Handb. d. spec. Path. III* 1886.
Cornil, *Gaz. méd. de Paris* 1878, *und Journ. de l'anat. et de la phys.* 1878.
Doyen, *Arch. gén. de méd.* 1883.
Lancereaux, *Traité de la syphilis, Paris* 1873.
Lang, *Vorles. üb. Pathol. u. Ther. der Syphilis, Wiesbaden* 1885.
Lustgarten, *Ueber die subcutanen Drüsenerkrankungen im Spätstadium der Syphilis, Wien. med. Presse* 1890.
Virchow, *Die krankh. Geschw. II.*
Wadja, *Vierteljahrsschr. f. Derm. u. Syph. II* 1875.

§ 40. Das Lymphdrüsengewebe gehört zu jenen Geweben, in denen stets eine lebhafte Neubildung von Zellen auftritt, und es sind namentlich gewisse Stellen innerhalb der Lymphkolben, die sog. Keimcentren, innerhalb welcher neue Zellen in Menge producirt werden (vergl. § 72 Fig. 112 des allgem. Theils).

Nicht selten wird das Gewebe der Lymphdrüsen zum Sitz **hyperplastischer Wucherungen**, bei denen die einzelnen Bestandtheile derselben, d. h. sowohl die freien Zellen als auch das reticuläre Stützgewebe und dessen Zellen zunehmen, so dass die ganze Drüse sich vergrössert. Die Ursache und die Bedeutung dieser Wucherung ist in der Mehrzahl der Fälle eine dunkle. Manches spricht dafür, dass es sich zum Theil um infectiöse Zustände handelt, so dass danach die Veränderungen den Wucherungen bei Tuberculose und Syphilis sich anschliessen würden (einzelne Fälle gehören vielleicht zur Tuberculose), doch fehlt es zur Zeit an Beweisen, dass diese Annahme richtig ist. Da häufig nicht nur einzelne Lymphdrüsen, sondern verschiedene Gruppen von solchen, sowie auch das lymphadenoide Gewebe der Milz und des Darmtractus die nämlichen Wucherungen eingehen, so können offenbar die Bedingungen der Wucherung und der Neubildung lymphadenoiden Gewebes überall da gegeben sein, wo solches vorhanden ist. Zuweilen entwickelt sich solches auch an Stellen, an denen es normaler Weise nicht vorkommt, und es gewinnt danach den Anschein, als ob, wie dies bei bösartigen Geschwülsten der Fall ist, das wuchernde Gewebe auch Metastasen bilden würde. Es ist danach auch nicht möglich, diese Bildungen von den ächten Geschwülsten scharf abzugrenzen.

Die geschwulstartigen Lymphdrüsenknoten, welche durch eine Zunahme des lymphadenoiden Gewebes charakterisirt sind, werden entweder als **Lymphome** oder als **Lymphadenome**, von manchen Autoren auch als Lymphosarkome bezeichnet, und es werden je nach ihrem Bau weiche und harte Formen unterschieden.

Das **weiche Lymphadenom** präsentirt sich als eine weiche Geschwulst, deren Schnittfläche eine hellgraue oder grauweisse oder

hellgrauröthliche Farbe besitzt. Von der Schnittfläche lässt sich reichlich trüber Saft abstreichen. Periadenitische Veränderungen fehlen, dagegen können benachbarte Lymphdrüsen zu einem einzigen Tumor sich vereinigen. Der abgestrichene Saft besteht aus Rundzellen, zum Theil auch aus grösseren Zellen; endlich findet man auch Spindelzellen (von den Gefässwänden), rothe Blutkörperchen und durch Zerfall von Zellen freigewordene Kerne.

Die Untersuchung von Schnittpräparaten ergiebt, dass in den vergrösserten Lymphdrüsen das gesammte Gewebe, auch das Stützgewebe des Hilus und der Kapsel in ein reticuläres Gewebe, das ungeheure Massen von einkernigen Rundzellen, sowie auch vereinzelte mehrkernige Zellen enthält, umgewandelt ist, so dass eine Unterscheidung von Lymphkolben und Lymphbahnen nicht mehr möglich ist. Es kann ferner die zellige Wucherung auch noch auf das die Lymphdrüsen umgebende Bindegewebe übergreifen.

Die Lymphadenombildung tritt gleichzeitig an mehreren Drüsen einer Gruppe auf und bleibt dann entweder auf dieselbe beschränkt oder ergreift successive neue Gruppen. Sehr häufig erkranken auch andere Theile des lymphatischen Apparates, so namentlich die Follikel der Milz, ferner die Schleimhaut des Darmtractus, besonders an jenen Stellen, die schon normaler Weise lymphadenoides Gewebe enthalten, also die Follikel der Zunge, der Tonsillen, des Magens und des Darmes. Auch die Thymus kann sich bei jungen Individuen daran betheiligen.

Aber auch an Stellen, welche normaler Weise kein lymphatisches Gewebe enthalten, können sich Lymphadenome entwickeln, so z. B. in der Leber, den Nieren, den Ovarien etc.

Das Blut verhält sich in den einzelnen Fällen verschieden, und man kann danach drei Formen unterscheiden. Die erste Form verläuft ohne nachweisliche Erkrankung des Blutes. Bei der zweiten finden sich gewöhnlich Blutveränderungen, namentlich Oligo- und Poikilocythämie. Diese beiden Formen werden vielfach als **Hodgkin'sche Krankheit**, oder als **Adenie** (TROUSSEAU) oder als **Lymphosarkom** (VIRCHOW) oder als **lymphatisches Lymphom** oder als **malignes Lymphom** (BILLROTH) oder endlich als **Pseudoleukämie** (COHNHEIM) bezeichnet. Die letzte Benennung sollte correcter Weise nur dann angewendet werden, wenn durch das Leiden die Menge des Hämoglobins und die Zahl der rothen Blutkörperchen abnehmen, sich sonach mit der Lymphdrüsenerkrankung eine Anämie verbindet.

Die dritte Form ist durch eine Vermehrung der farblosen Blutkörperchen im Blute, also durch Leukämie (§ 3) charakterisirt und es werden danach die Drüsentumoren als **leukämische Lymphome** oder **Lymphadenome** bezeichnet.

Das **harte Lymphadenom** tritt primär am häufigsten an den oberflächlich gelegenen Lymphdrüsen auf. Im weiteren Verlaufe erkranken alsdann neue benachbarte Gruppen. Nimmt dasselbe von einem Theil der Halslymphdrüsen seinen Ausgang, so erkranken später die übrigen Hals-, ferner die Brust- und Bauchlymphdrüsen, welche in der Nähe der grossen Gefässstämme liegen. Die Drüsen wandeln sich dabei in derbe, zähe, bald elastisch nachgiebige, bald mehr harte Knoten um, welche zusammen ganze Pakete bilden. Die einzelne Lymphdrüse kann dabei die Grösse einer Walnuss erreichen.

Die Schnittfläche der Knoten wölbt sich nur wenig über die Oberfläche vor und lässt nur spärlich Flüssigkeit austreten; ihr Aussehen ist

blass, gelblich-weiss, bald durchscheinend, bald opak; zuweilen enthalten sie kleine Hämorrhagieen.

Die Kapsel der Lymphdrüsen und die Umgebung zeigt meist keine erhebliche fibröse Verdickung.

Die mikroskopische Untersuchung ergiebt, dass der lymphadenoide Bau noch erhalten ist, dagegen erscheinen die Zellen vermehrt, das Reticulum mehr oder weniger erheblich verdickt. Die Zellen gleichen den normalen Lymphkörperchen, wenige sind grösser oder mehrkernig. Die Balken des Reticulums sind breiter, feinstreifig, auch ist ihre Zahl vermehrt, das Netz dichter, die Maschen enger. Follikel und Lymphbahnen sind nicht mehr zu unterscheiden. Die Adventitia der Gefässe ist verdickt und besteht aus glänzenden Bindegewebsbündeln. Verfettung, Verkalkung und Erweichung kommen nur selten vor.

Im weiteren Verlaufe kann auch die Follicularsubstanz der Milz erkranken und in derselben Weise wie die Lymphdrüsen sich in harte Knoten umwandeln. Niemals erkrankt dagegen bei der harten Form des Lymphadenoms die Milz primär. Ferner können sich auch in dem lymphadenoiden Gewebe des Darmtractus und der Thymus ähnliche Knoten bilden. Mitunter treten auch im Knochenmark, in der Leber, den Nieren, den Lungen etc. Metastasen auf. Leukämie kommt dabei nicht vor.

Langhans hat vorgeschlagen, sowohl die mit, als die ohne Leukämie verlaufende Lymphadenombildung Adenie zu nennen. Zur Unterscheidung beider Formen wäre alsdann erstere als leukämische, letztere als einfache Adenie zu bezeichnen. Eine solche Unterscheidung wäre jedenfalls der jetzt herrschenden Willkür in der Benennung vorzuziehen. Worauf die Unterschiede zwischen der leukämischen und der einfachen Adenie beruhen, ist unbekannt. Es sind einzelne Fälle beobachtet, bei welchen eine einfache Adenie in eine leukämische überging, und umgekehrt.

Die Milz betheiligt sich sowohl bei der einfachen als bei der leukämischen Adenie. Im ersteren Falle ist sie bald fest, bald weich, die Follikel sind vergrössert bis zu Haselnussgrösse, graugelb, oft gefässreich, ekchymosirt. Nur selten ist sie stärker erkrankt als die Lymphdrüsen. Umgekehrt tritt bei der leukämischen Adenie die Affection der Milz oft sehr in den Vordergrund.

C. Bayer (*Prager Zeitschr. f. Heilkunde III 1885*) giebt an, dass beim Hund nach Entfernung von Lymphdrüsen unter Umständen Neubildung derselben eintritt. Die Entwickelung der neuen Lymphdrüsen soll im Fettgewebe vor sich gehen.

Literatur über Lymphadenom und Lymphadenie.

Arnold, *Ueber Kern- und Zelltheilung bei acuter Hyperplasie der Lymphdrüsen und der Milz, Virch. Arch.* 95. *Bd.* 1884.
Bergmann, *Gerhardt's Handb. d. Kinderkrankheiten.*
Brentano *und* **Tangl**, *Aetiologie der Pseudoleukämie, D. med. Wochenschr.* 1891.
Cohnheim, *Virch. Arch.* 33. *Bd., und Allg. Pathol. I* 1882.
Dreschfeld, *Beitr. z. Lehre v. Lymphosarkom, D. med. Wochenschr.* 1891.
Demange, *De la lymphadénie, Thèse de Paris* 1874.
Eberth, *Virch. Arch.* 49. *Bd.*
Flemming, *Studien über die Regeneration der Gewebe, Arch. f. mikrosk. Anat. XXIV* 1884.
Hodgkin, *Med.-chir. Trans. XVII* 1832.
Hubert, *Les néoplasmes des gangl. lymphat., Paris* 1878.

Kelsch et **Vaillard**, *Tumeurs lymphadéniques avec leucémie, Ann. de l'Inst. Pasteur IV.*
Lancereaux, *Traité d'anat. pathol. II, Paris* 1881.
Langhans, *Virch. Arch.* 54. *Bd.*
Murchison, *Pathol. Trans. XXI p.* 372.
Paulsen, *Zellvermehrung in hyperplast. Lymphdrüsen u. Tonsillen, Arch. f. mikr. Anat. XXIV*
Potain, *Dictionn. encyclop. des scienc. méd.* 2. *sér.* 3. *vol. p.* 520, 1870.
Roux et **Lannois** *l. c.* § 36.
Salkowsky, *Leukämie, Virch. Arch.* 50. *Bd.*
Schmutziger, *Leukämie, Arch. d. Heilk. XV* 1874.
Schulz, B., *Arch. d. Heilk.* 1874.
Trélat, *Lymphadenom, Gaz. hebdom.* 1877.
Virchow, *Geschwülste II. Bd.*
Wagner, **Härting** und **Hesse**, *Eulenburg's Vierteljahrsschr. XXX u. XXXI.*
Weishaupt, *Ueber das Verhältniss von Pseudoleukämie u. Tuberculose, Arbeiten herausg. von Baumgarten I, Braunschweig* 1891.
Winiwarter, *Lymphadenom, v. Langenbeck's Arch. XVIII* 1875.
Wunderlich, *Arch. d. Heilk. VII. Bd.*
Zehnder, *Ueber regenerative Neubildung der Lymphdrüsen, Virch. Arch.* 120. *Bd.* 1890.

§ 41. **Sarkome der Lymphdrüsen** sind ziemlich seltene Geschwülste, welche meist solitär, seltener gleichzeitig in mehreren Lymphdrüsen einer Gruppe zugleich auftreten, welche sich zu einer knotigen Geschwulstmasse vereinigen. Bei ihrem Wachsthum können sie die Grenzen der Drüsen überschreiten, in die Nachbarschaft einbrechen und bei subcutaner Lage mit der Haut verwachsen. Ebenso bilden sich auch Metastasen in verschiedenen Organen, wobei aber im Gegensatz zu den Lymphadenomen die nächstgelegenen Lymphdrüsen meist freigelassen werden. Es kommen sowohl weiche, kleinzellige Rundzellensarkome, als auch Spindelzellensarkome, Fibrosarkome und Alveolärsarkome (Fig. 59) oder alveoläre Angiosarkome vor. Die beiden letzteren zeigen einen krebsähnlichen Bau, indem Zellen mit epithelialem Charakter (*b c*) in Nestern gruppirt innerhalb eines alveolär gebauten Stromas (*a*) liegen.

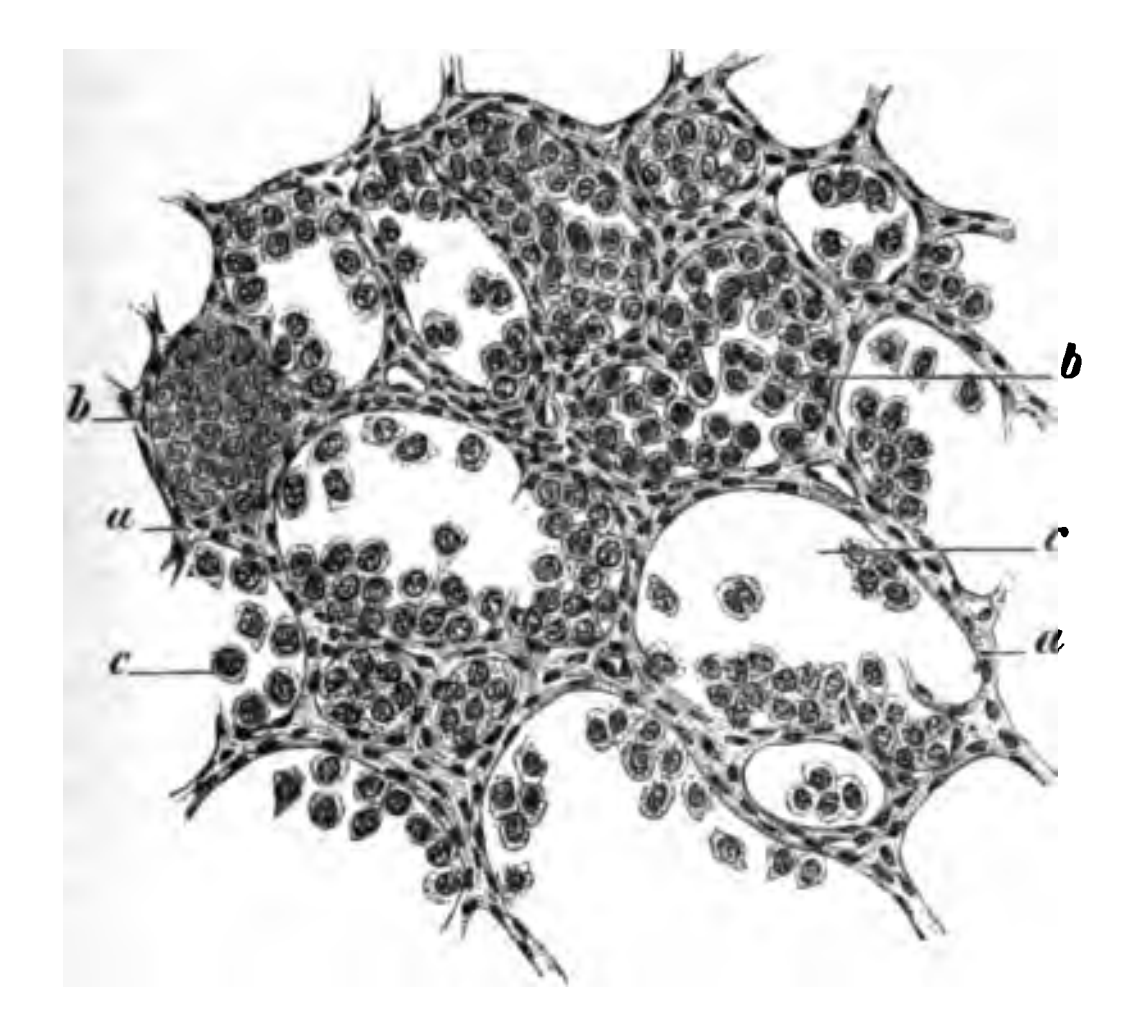

Fig. 59. Alveolärsarkom der Lymphdrüsen. *a* Stroma. *b* Zellnester. *c* Alveolen mit einzelnen Zellen. In MÜLLER'scher Flüssigkeit gehärtetes, mit Alaunkarmin gefärbtes, in Kanadabalsam eingeschlossenes Präparat. Vergrösserung 100.

Nach den Angaben der Autoren nimmt die Sarkomentwickelung von verschiedenen Gewebspartieen ihren Ausgang. So soll bei dem Alveolärsarkom die Umgebung der Gefässe wesentlich der Entwickelungsboden sein (PUTIATA). In anderen Fällen, namentlich bei den Spindelzellensarkomen, soll das Bindegewebsgerüst in Wucherung gerathen (WINIWARTER). Von Anderen (PUTIATA) wird wieder angegeben, dass die lymphatischen Elemente zu Geschwulstzellen werden.

Literatur über Lymphdrüsensarkome.

Bergmann, *l. c.* § 40.
Billroth, *Beitr. zur pathol. Histologie, Berlin* 1858.
Lancereaux, *Traité d'anat. pathol. II.*
Langenbeck, *Deutsche Klinik* 1860 *Nr.* 47.
Neelsen, *Unters. über den Endothelkrebs, Dtsch. Arch. f. klin. Med.* 31. *Bd.*
Putiata, *Ueber Sarkom der Lymphdrüsen, Virch. Arch.* 69. *Bd.*
Winiwarter, *l. c.* § 40.
Zahn, *Arch. der Heilk.* 1874.

§ 42. Alle **Geschwülste**, welche **Metastasen** machen, können secundär auch in den Lymphdrüsen zur Entwickelung kommen. Am häufigsten ist dies bei Krebsen der Fall, wobei die Lymphdrüsen sich vergrössern und gleichzeitig ihr Aussehen ändern. Meist zeigt die Schnittfläche eine markig weisse Beschaffenheit, und man erhält beim Abstreifen mehr oder weniger reichlich Krebssaft. Selbstverständlich sind indessen die entarteten Drüsen nicht immer gleich, da ja auch die primären Krebse, denen die Metastasen gleichen, verschieden aussehen. Der Bau der Muttergeschwulst kommt meist in den Lymphdrüsenmetastasen zu besonders schöner Ausbildung. Ebenso machen auch die Metastasen dieselben Veränderungen durch wie die Mutterknoten.

Durch die Krebswucherung wird das Lymphdrüsengewebe verdrängt und substituirt. Die auf dem Lymphwege eingeführten Krebszellen vermehren sich zunächst innerhalb der Lymphbahn. Weiterhin bilden sie Krebszellennester, während sich aus dem Lymphdrüsengewebe das Stroma des Krebses entwickelt. Beginnende krebsige Entartung der Lymphdrüsen ist oft makroskopisch nicht zu erkennen und muss mit dem Mikroskope aufgesucht werden. Mitunter ist auch vorgeschrittene Krebsbildung am frischen Präparat ohne mikroskopische Untersuchung nicht sicher zu diagnosticiren.

Wie die Krebsmetastasen, so nehmen auch die Sarkommetastasen von eingeschleppten Zellen, welche innerhalb der Lymphbahnen liegen, ihren Ausgang.

Literatur über metastatische Lymphdrüsengeschwülste.

Affanasiew, *Krebsentwickelung, Centralbl. f. d. med. Wiss.* 1876.
Billroth, *Neue Beobachtungen über die feinere Structur pathologisch veränderter Lymphdrüsen, Virch. Arch.* 21. *Bd.* 1861.
Bozzolo, *Verbreitung der Krebsneubildung in den Lymphdrüsen, Centralbl. f. d. med. Wiss.* 1876, *und Annali Univers. di Medicina* 1876.
Gussenbauer, *Die Entwickelung secundärer Lymphdrüsengeschwülste, Prager Zeitschr. f. Heilk. II* 1881.
Zehnder, *Ueber Krebsentwickelung in Lymphdrüsen, Virch. Arch.* 119. *Bd.*

VIERTER ABSCHNITT.

[illegible] Anatomie des Knochensystemes.

[illegible] Pathologische Anatomie der Knochen.

[illegible] Veränderungen des Knochenmarkes bei ver- [illegible] normalen und pathologischen Zuständen.

[illegible] Knochenmark kindlicher Individuen bildet in sämmt- [illegible] ein weiches, lebhaft roth gefärbtes Gewebe, welches durch [illegible] Reichthum an Zellen und an Blutgefässen ausgezeichnet [illegible] lymphoides **Mark** bezeichnet wird.

[illegible] gewebe besteht aus verästigten Zellen, welche ein zartes [illegible], dessen Fäden an der Aussenfläche der Gefässwände [illegible]. Die reich entwickelten Capillaren und Venen sind weit [illegible] wandig.

[illegible] der in dem Reticulum gelegenen Zellen sind rundlich [illegible] entweder einen hellen, bläschenförmigen, mit glänzenden [illegible] und Kernfäden versehenen, oder aber einen frisch schwer [illegible], undeutlich abgegrenzten, homogen erscheinenden Kern. Die [illegible] Zellen ist variabel, doch sind die Zellen mit den bläschen- [illegible] Kernen im Allgemeinen grösser als diejenigen mit den homo- [illegible] Kernen; zugleich ist ihr Protoplasma stärker gekörnt. Durch [illegible] Stoffe werden die homogenen Kerne stärker gefärbt als die [illegible] förmigen.

Neben diesen die Hauptmasse bildenden Zellen enthält das lym- [illegible] Knochenmark stets noch Rundzellen mit eosinophilen Körnern, [illegible] und kugelige fetthaltige Zellen, kernhaltige und kernlose [illegible] Blutkörperchen, blutkörperchen- und pigmenthaltige Zellen, sowie [illegible] und mehrkernige Riesenzellen. Die letzteren liegen mit Vorliebe an [illegible] Oberfläche der Knochenbälkchen, kommen indessen auch im Innern [illegible] Knochenmarks vor.

Nach Untersuchungen von NEUMANN, BIZZOZERO, COHNHEIM, TIZZONI, [illegible], HAYEM, GROHÉ, DENYS, H. E. ZIEGLER und Anderen steht [illegible] Knochenmark zur Blutbildung in Beziehung (vergl. § 72 des allge- [illegible] Theils), und es werden die in demselben enthaltenen kernhaltigen [illegible] Blutkörperchen als Vorstufen der ausgebildeten rothen Blutkörper- [illegible] angesehen. Das Vorkommen blutkörperchenhaltiger Zellen im [illegible] Knochenmark spricht dafür, dass daselbst auch rothe Blutkörperchen [illegible] werden.

Das Knochenmark ist in den ersten Jahren am zellreichsten. Mit

zunehmendem Alter nimmt die Zahl der Zellen namentlich in den langen Röhrenknochen ab, und gleichzeitig wandelt sich der grösste Theil der Stützzellen durch Aufnahme von Fett in Fettzellen um. Nach dem 14.—16. Jahre pflegt das Mark der Röhrenknochen wesentlich aus Fettgewebe zu bestehen, das bei geringem Blutgehalt gelb, bei stärkerem Blutreichthum gelbroth aussieht und auf der Schnittfläche einen fettigen Glanz besitzt. Es wird als **Fettmark** dem lymphoiden Mark gegenübergestellt, doch ist zu bemerken, dass zwischen beiden vielfache Uebergangsformen vorkommen. In den platten Knochen sowie in den kurzen spongiösen Knochen bleibt das Knochenmark dauernd roth und behält die Beschaffenheit des lymphoiden Markes oder wird durch Aufnahme von Fett zu einer Uebergangsform zwischen diesem und dem Fettmark.

Nach TIZZONI soll sich das Fettmark nach Exstirpation der Milz in lymphoides Mark umwandeln und reichlich rothe Blutkörperchen produciren.

Im höheren Alter nimmt zuweilen der Gehalt des Knochens an freien Zellen noch erheblich ab, ohne dass zugleich Fett auftritt. Der frei werdende Raum wird durch eine mucinhaltige klare Flüssigkeit ausgefüllt. Da hierdurch das Knochenmark eine gallertige, durchscheinende Beschaffenheit erhält, wird es als **Gallertmark** bezeichnet.

Literatur über das normale Knochenmark und über seine Rolle als Blutbildner und als Blutzerstörer.

Arnold, *Kerntheilungsfiguren in Knochenmarkzellen*, *Virch. Arch.* 93. *u.* 97. *Bd.*
Bayerl, *Entstehung rother Blutkörperchen im Knorpel am Ossificationsrande*, *Arch. f. mikrosk. Anat.* XXIII 1884.
Bizzozero, *Sul midollo degli ossa*, *Napoli* 1869, *ref. in Virch. Arch.* 52. *Bd.* 1871; *Atrophie der Fettzellen des Knochenmarks*, *Arch. f. mikr. An.* XXXIII 1889.
Fenger, *Zeitschr. f. wiss. Zool.* XXII.
Flemming, *Zellsubstanz, Kern und Zelltheilung*, *Leipzig* 1882.
Frey, *Handb. d. Histol. u. Histochemie d. Menschen*, *Leipzig* 1870.
Geelmuyden, *Das Verhalten des Knochenmarkes in Krankheiten und die physiologische Function desselben* (*Literaturübersicht und eigene Untersuchungen*), *Virch. Arch.* 105. *Bd.* 1886.
Gegenbaur, *Jenaische Zeitschrift f. Med. u. Naturw.* I—III.
Grohé, *Berl. klin. Wochenschr.* 1881 *u.* 1884.
Hoyer, *Zeitschr. f. wiss. Zool.* XXII 1873.
Morat, *Contrib. à l'étude de la moëlle des os*, *Paris* 1873.
Neumann, *Berl. klin. Woch.* 1877, 1878, 1880, *u. Zeitschr. f. klin. Med.* III.
Obstrasow, *Virch. Arch.* 84. *Bd.*
Rollet, *Striker's Handb. d. Gewebelehre.*
Stieda, *Die Bildung des Knochengewebes*, *Leipzig* 1872.
Tizzoni e Fileti, *Atti dei Lincei ser.* III *vol.* XI 1881.
Werner, *Theilungsvorgänge an den Riesenzellen des Knochenmarkes*, *Virch. Arch.* 106. *Bd.*
Die Literatur über die Blut bildenden Eigenschaften des Knochenmarks ist in § 72 *des allgemeinen Theils enthalten.*

§ 44. Die Betheiligung des Knochenmarks an Allgemeinerkrankungen sowie die primär auftretenden Knochenmarksveränderungen sind, von den Entzündungsprocessen abgesehen, wesentlich dreierlei Art. Zunächst stellen sich in Folge verschiedener Erkrankungen **atrophische** und **degenerative Zustände** ein, welche hauptsächlich durch den Schwund des Fettes und durch Abnahme der Zellen, zum Theil auch durch degenerative Veränderungen an den Gewebselementen charakterisirt sind. So kommt es z. B. vor, dass bei senilem Marasmus, bei chronischem Lungenemphysem, bei Lungenschwindsucht, chronischen

Nierenleiden, bei Verhungerungstod (NEUMANN) etc. das Fett des Knochenmarks mehr oder weniger vollkommen schwindet. Bleibt dabei eine Vermehrung der Zellen aus, und wird der frei werdende Raum von mucinhaltiger Flüssigkeit eingenommen, so wird das Mark gallertig durchscheinend, es bildet sich das bereits erwähnte **Gallertmark.**

Bei manchen Infectionskrankheiten, wie z. B. bei Typhus abdominalis, T. recurrens, T. exanthematicus etc., kommen **fettige Degenerationszustände** an den Markzellen und den Blutcapillaren vor. Bei Typhus recurrens können sich sogar **nekrotische Erweichungsherde** (PONFICK) bilden.

Hiernach gehört also das Knochenmark zu jenen Organen, welche durch allgemeine Ernährungsstörungen sowie durch Veränderungen der Blutbeschaffenheit häufig in Mitleidenschaft gezogen werden. Besonders leicht scheint das Fett verloren zu gehen, doch ist zu bemerken, dass es bei den genannten Zuständen durchaus nicht immer schwindet, dass vielmehr unter anscheinend gleichen Verhältnissen das Fett bald verloren geht, bald erhalten bleibt. Ja, es kommen sogar Fälle vor, in welchen das Fett der Knochen nicht nur nicht schwindet, sondern sogar in abnorm starker Weise sich anhäuft, und zwar nicht nur bei gut genährten fettleibigen, sondern auch bei marantischen Individuen.

Zuweilen tritt eine solche **Hypertrophie des Fettgewebes** als Complication einer über das ganze Skelet ausgebreiteten Atrophie der Knochensubstanz (s. diese) und der Gelenkknorpel ein und kann hier solche Grade erreichen, dass der fast nur aus Fett bestehende Knochen ein geringeres specifisches Gewicht erhält als das Wasser.

In sehr vielen Fällen stellt sich bei Schwund des Fettes eine Vermehrung der Knochenmarkzellen ein, so dass das Gewebe mehr und mehr die Beschaffenheit des **lymphoiden Knochenmarkes** erhält. Es kommt dies namentlich bei Oligämie, Leukämie, chronischer Lungenphthise, chronischen Knocheneiterungen, Krebskachexie vor, ist indessen auch hier keine constante Erscheinung. So fand z. B. GROHÉ bei 157 an Lungenphthise Verstorbenen 119 Mal lymphoides Mark. Bei Typhus abdominalis (GROHÉ), bei krupöser Pneumonie und bei septischen Erkrankungen (ORTH, LITTEN), bei acuter Endocarditis (PONFICK), bei Pocken (GOLGI) etc. kommt lymphoides Mark namentlich dann vor, wenn die Krankheit erst in späten Stadien zum Tode geführt hat.

Das lymphoide Mark ist je nach dem Blutgehalt grauroth bis dunkelroth; bei schweren perniciösen Anämieen kann der ganze Markcylinder der Röhrenknochen dunkelroth, Himbergelée ähnlich sein. Die Verfärbung beginnt meist an den Epiphysen und schreitet von da weiter. Bei Leukämie ist das Mark oft fleckig. Die einzelnen Theile sehen dabei bald fleischroth bis grauroth, bald mehr grau oder graugelb, zuweilen auch gelb oder gelbgrünlich, Eiter ähnlich aus.

Im lymphoiden Mark ist die Zahl der farblosen Markzellen stets eine sehr erhebliche; gleichzeitig pflegen die kernhaltigen und kernlosen rothen Blutkörperchen vermehrt zu sein. Oft enthält das Gewebe auch zahlreiche blutkörperchen- und pigmenthaltige Zellen, so namentlich bei Typhus abdominalis, T. exanthematicus, T. recurrens, Intermittens. Häufig findet man ferner die CHARCOT-NEUMANN'schen Krystalle, kleine, farblose Oktaëder, welche von den Einen für eine mucinähnliche Substanz (SALKOWSKY), von Andern (SCHREINER) für ein Zersetzungsprodukt des Markes angesehen werden.

Die Vermehrung der farblosen und der gefärbten Zellen des Knochen-

markes wird gemeiniglich durch die Annahme einer bei den genannten Erkrankungen auftretenden **Wucherung der Knochenmarkzellen** erklärt. Ist die Anämie und die Kachexie durch wiederholte Blutungen oder durch irgend eine Organerkrankung entstanden, so darf man diese Wucherung als eine regenerative ansehen.

Nach NEUMANN, BIZZOZERO, HOYER und Anderen kommt indessen auch eine Leukämie vor, bei welcher die Knochenmarksveränderungen primär auftreten und danach als die Ursache der Blutveränderung, die als medullare Leukämie bezeichnet wird, anzusehen sind (vergl. § 3).

Die Vermehrung der kernhaltigen, rothen Blutkörperchen wird gewöhnlich im Sinne einer Steigerung der Blutbildung im Knochenmark gedeutet. Sie kann indessen wohl auch mit einer Verzögerung der Umbildung der jungen Blutkörperchen in die fertige Form zusammenhängen.

Zu der Wucherung der Knochenmarkzellen kann sich bei den angeführten Zuständen auch noch eine verstärkte **Ablagerung aus dem Blute** hinzugesellen, indem das Knochenmark eine jener Stätten ist, an denen geformte Verunreinigungen des Blutes mit Vorliebe liegen bleiben. Da bei manchen der genannten Krankheiten der Zerfall des Blutes gesteigert ist, so erklärt sich daraus auch das reichliche Auftreten der blutkörperchen- und pigmenthaltigen Zellen im Kochenmark. Bei Leukämie können sich lymphatische Rundzellen aus dem Blute im Knochenmark ablagern. Zuweilen bilden sich geradezu rothe oder weissliche hämorrhagische Infarkte.

Bei Traumen sowie bei starken Störungen der Circulation, wie sie namentlich durch Hemmung des Blutabflusses aus den Knochen zu Stande kommen, treten sehr häufig **Blutungen** aus den zarten Markgefässen auf. Das ausgetretene Blut kann theilweise unverändert wieder aufgenommen werden. Ein grosser Theil desselben pflegt indessen zu zerfallen, und es bilden sich danach durch Aufnahme der Zerfallsproducte in Zellen zahlreiche blut- oder pigmenthaltige Körnchenzellen.

Literatur über Veränderungen des Knochenmarkes bei verschiedenen Krankheiten.

Arnstein, *Intermittens, Virch. Arch.* 61. *Bd.*
Blechmann, *Arch. d. Heilk. XIX* 1878.
Golgi, *Pocken, Rivista Clin. di Bologna* 1873.
Grohé, *Berl. klin. Wochenschr.* 1881 *u.* 1884.
Huber, *Arch. d. Heilk.* 1878.
Litten *und* **Orth**, *Berl. klin. Wochenschr.* 1877.
Ponfick, *Verschiedene innere Krankheiten, Typhus recurrens, Virch. Arch.* 56. *u.* 60. *Bd.*
Robin, *Arch. d'anat. et de phys.* 1874.
Stöcker, *Charakteristik der Knochenmarksveränderungen bei versch. fieberh. Allgemeinerkrankungen, Arch. f. wissensch. Thierheilk. XIII* 1887.

Literatur über Veränderungen des Knochenmarkes bei Oligämie und Leukämie.

Blechmann, *Arch. d. Heilk. XIX* 1878.
Cohnheim, *Virch. Arch.* 68. *Bd.*
Eisenlohr, *Dtsch. Arch. f. klin. Med. XX.*
Geelmuyden, *l. c.* § 43.
Grawitz, *Virch. Arch.* 76. *Bd.*
Grohé, *Berl. klin. Wochenschr.* 1881.
Heuck, *Virch. Arch.* 78. *Bd.*
Litten, *Centralbl. f. d. med. Wiss.* 1881.

Litten *und* **Orth**, *Berl. klin. Wochenschr.* 1877.
Neumann, *l. c.* § 43.
Nothnagel, *Ueber eine eigenthümliche perniciöse Knochenerkrankung, Lymphadenia ossium, Internat. Beitr. Festschr. f. Virchow II, Berlin* 1891.
Ponfick, *Virch. Arch.* 56. *u.* 67. *Bd.*
Raimondi, *Ann. univ. di Med. CCLI* 1880.
Riess, *Blutkörperchenhaltige Zellen, Centralbl. f. d. med. Wiss.* 1881.
Salvioli, *Rivista Clin. di Bologna* 1878.
Waldeyer, *Virch. Arch.* 59. *Bd.*
Waldstein, *ib.* 91. *Bd.*

2. Die lacunäre Resorption des Knochens und der halisterische Knochenschwund. Caries und Nekrose des Knochens.

§ 45. Das Knochengewebe des Stützapparates, welches zur Zeit der Fötalentwickelung und des extrauterinen Wachsthums gebildet wird, ist grösstentheils ein Zeitgewebe, dessen Lebensdauer nur auf kurze Zeit bemessen ist. Die Knochenmasse, welche das neugeborene Kind besitzt, geht im Laufe der Jahre wieder verloren und wird durch neue, anders gestaltete ersetzt.

Die Erfahrungen der pathologischen Anatomie lehren, dass eine Wiederauflösung und Resorption bereits ausgebildeter fertiger Knochensubstanz unter pathologischen Verhältnissen zu den häufigsten Vorkommnissen gehört. In der Regel erfolgt dabei der Schwund in einer Weise, welche sich der normalen Knochenresorption durchaus anschliesst und welche man als **lacunäre Resorption des Knochens** bezeichnet.

An der Stelle, wo der Knochen resorbirt werden soll, erscheinen im Knochenmark oder im Periost mehrkernige Zellen, **Myeloplaxen** (Fig. 60 *d*), welche sich der Oberfläche der Knochenbalken anlegen. Kölliker hat die bei der normalen Knochenresorption auftretenden mehrkernigen Zellen als **Ostoklasten** bezeichnet, und es ist dieser Name auch für die Myeloplaxen der pathologischen Resorption in Gebrauch gekommen.

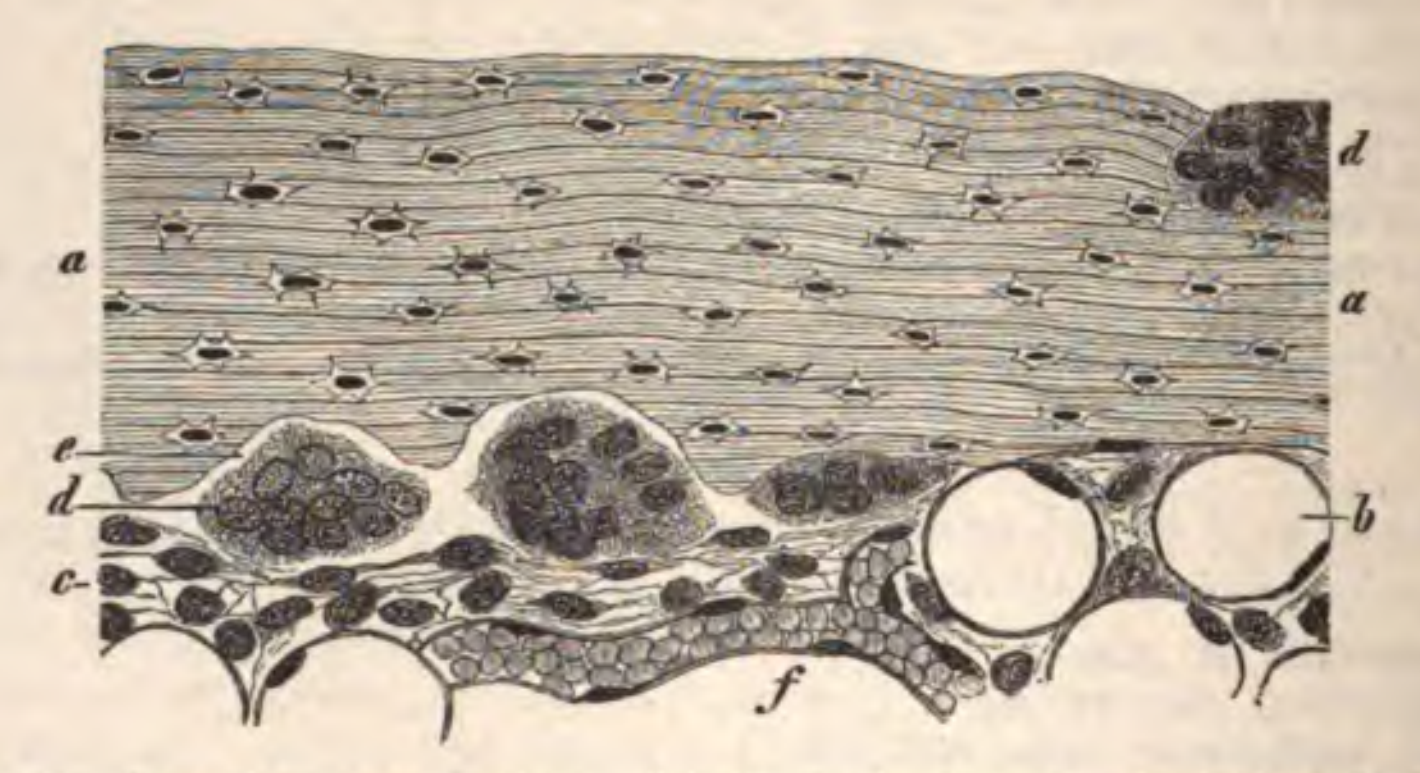

Fig. 60. Knochenresorption. Schnitt durch einen Knochenbalken in der Nähe des resecirten Endes eines Femur. *a* Knochenbalken. *b* Fettzellen des Markes. *c* Rundzellen. *d* Ostoklasten. *e* Howship'sche Lacunen. *f* Blutgefäss. In Müller'scher Flüssigkeit und Alkohol gehärtetes, in Pikrinsäure entkalktes, mit Alaunkarmin gefärbtes, in Kanadabalsam eingeschlossenes Präparat. Vergr. 200.

Am Orte, wo die Ostoklasten sich anlagern, bilden sich nach einiger Zeit grubige Vertiefungen, welche gemeiniglich als **Howship'sche Lacunen** (Fig. 60 *e*) bezeichnet werden. Es hat den Anschein, als ob die Ostoklasten eine Auflösung der ihnen zunächst anliegenden Knochensubstanz bewerkstelligen würden.

Soll Knochen von grosser Ausdehnung resorbirt werden, so treten auch die Ostoklasten in grösserer Zahl auf und lagern sich dicht neben einander. In Folge dessen treten im Knochen auch dicht aneinanderliegende Gruben auf, und die Oberfläche desselben erhält eine rauhe, zerfressene Beschaffenheit.

Solange der Process fortschreitet, ist die Oberfläche mit Gruben besetzt. Hört die Resorption auf, so glättet sich dieselbe durch Auflösung der vorstehenden Knochenleisten oder durch Anlagerung neuer Knochensubstanz in den ausgefressenen Gruben.

Die lacunäre Knochenresorption ist ein Process, der unter sehr verschiedenen Bedingungen vorkommt und sowohl im Gallertmark als im lymphoiden und fettreichen Mark sich einstellen kann.

Findet die Resorption wesentlich vom Marke aus statt, so wird die äussere Configuration des betreffenden Knochens nicht verändert; es werden nur dessen Höhlen und Ernährungskanäle weiter, die Knochenbalken dünner. Bei äusserer Resorption werden die betreffenden Knochen kleiner oder erhalten locale Defekte. Bei innerem Schwund pflegt man von **excentrischer**, bei äusserem von **concentrischer Atrophie** zu sprechen. Wird die compacte Knochensubstanz durch Erweiterung der HAVERS'schen Kanäle porös, so bezeichnet man dies als **Osteoporose**. Bei hochgradiger Atrophie besteht das Mark des erweiterten Markraumes oft aus reinem Fettgewebe, eine Erscheinung, die fälschlicher Weise dazu geführt hat, von einer fettigen Atrophie des Knochens zu sprechen.

Ueber grössere Strecken des Skeletes oder über das ganze Skelet verbreitet kommt die lacunäre Resorption zunächst im höheren Alter vor und wird danach als **senile Atrophie** bezeichnet. Sie stellt sich zuweilen in besonders starker Entwickelung an den platten Knochen des Körpers, also am Schädeldach (Fig. 61), am Schulterblatt und am Becken ein, und zwar namentlich an solchen Stellen, welche nicht von Muskeln bedeckt werden. Am Schädeldach verfallen die Scheitelbeine (Fig. 61) am häufigsten einer äusseren Resorption, und es kann dieselbe so weit gehen, dass die ganze äussere Tafel und die Diploë zerstört und schliesslich auch noch ein Theil der inneren Tafel resorbirt werden. Es werden sogar Fälle mitgetheilt, in denen an einzelnen Stellen der Knochen ganz zerstört wurde. Nächst dem Scheitelbein erkrankt am häufigsten die Hinterhauptsschuppe, selten das Stirnbein. Da hierbei der Schwund nicht gleichmässig erfolgt, so entstehen an der Aussenfläche des Schädels seichte Gruben. Die Resorptionsstellen erscheinen zugleich matt, fast rauh, und man sieht an der Oberfläche zahlreiche kleine bluthaltige Markräume.

In der Diploë stellt sich vor dem Schwund meist eine Verdichtung des Knochens durch Apposition neuer Knochenanlagen an die alten ein. Meist finden sich auch Knochenauflagerungen an der Innenfläche des Schädeldaches, namentlich am Stirnbein.

Am Gesichtsschädel verfällt im höheren Alter besonders der Ober- und Unterkiefer der Atrophie, und es können deren Alveolarfortsätze vollkommen schwinden.

Fig. 61. Senile Atrophie des Schädeldaches. Defect der Tabula externa und der Spongiosa in den mittleren Theilen der Scheitelbeine. Um ½ verkleinert.

An den Wirbeln und den Extremitätenknochen kommt es weniger zu einem äusseren als vielmehr zu einem inneren Knochenschwunde, durch welchen die Knochenbälkchen verdünnt und schliesslich da und dort ganz resorbirt werden können. Wird in einem Bezirke die Hauptmasse der Balken zerstört, so dass deren continuirlicher Zusammenhang unterbrochen wird, so kann der Knochen an den betreffenden Stellen einsinken (vergl. Arthritis deformans). Findet eine starke äussere Resorption statt, so verlieren die Knochen an Grösse. Am häufigsten geschieht dies an den Gelenkenden der Extremitätenknochen.

Wird bei starker Resorption die Masse des Knochens so gering, dass er gewöhnlichen Gewalteinwirkungen nicht mehr zu widerstehen vermag, dass er also sehr leicht bricht, so bezeichnet man den Zustand als eine **symptomatische Osteopsathyrosis** oder **Knochenbrüchigkeit.**

Eine häufige Ursache von frühzeitigem lacunären Knochenschwund ist die Inactivität eines Knochens (Fig. 62), und es kommt diese als **Inactivitätsatrophie** bezeichnete Form nicht nur dann vor, wenn ganze Gliedmaassen oder Theile von solchen ausser Thätigkeit gesetzt werden, sondern auch dann, wenn innerhalb eines Knochens einzelne Theile für die stützende Function des Knochens bedeutungslos geworden sind.

Atrophieen ersterer Art stellen sich namentlich an den Knochenstümpfen amputirter Glieder, sowie an den Knochen ausser Gebrauch gesetzter Extremitäten ein (Fig. 62), während jene der letztgenannten Art namentlich an fracturirten Knochen, welche mit Verschiebung der Bruchenden zusammengeheilt sind, zur Beobachtung kommen. Bei letzteren werden nicht nur etwa vorstehende Spitzen resorbirt, sondern es schwinden im Innern der Knochen auch jene Balken, welche bei der durch die Knochenverschiebung veränderten Belastung als Stützbalken nicht mehr functioniren können.

Als **neuroparalytische** und **neurotische Atrophieen** bezeichnet man solche, welche nachweislich im Anschluss an Erkrankungen des Nervensystems vorkommen. Stellen sich dieselben in gelähmten Glie-

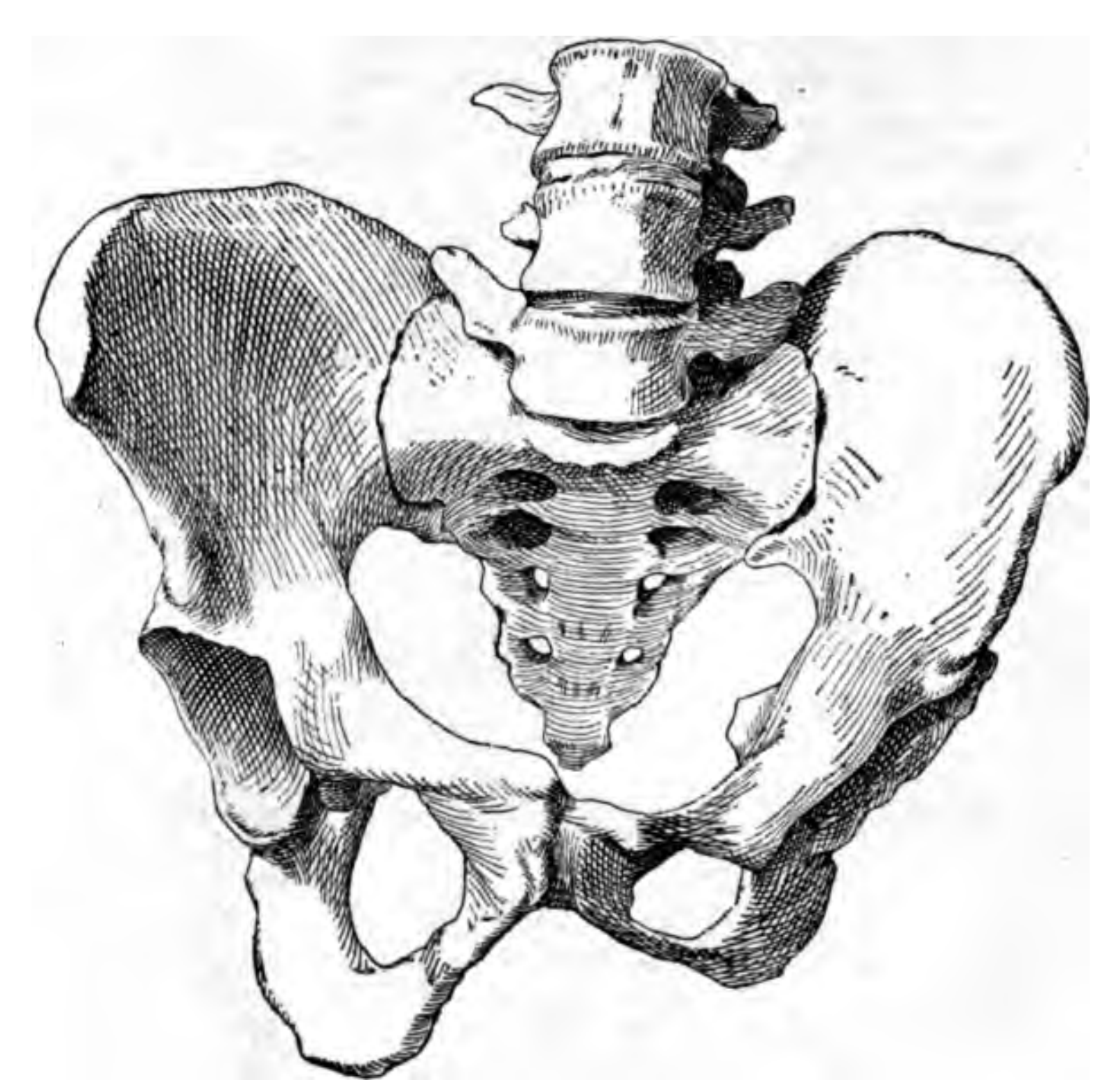

Fig. 62. Hypoplasie des Schambeins, des Sitzbeins und des Darmbeins der linken Seite, aufgetreten in Folge einer Coxitis, welche bereits in der Jugend den Gebrauch des linken Beines verhindert hatte. Das rechte Acetabulum ist etwas nach innen gerückt, das Becken dadurch schräg verengt. Um etwas mehr als die Hälfte verkleinert.

dern ein, so liegt es nahe, sie auf die Inactivität zurückzuführen. Da es indessen nicht selten vorkommt, dass Rückenmarks- und Gehirnleiden, z. B. Hinterstrangsklerose und progressive Paralyse, ohne Lähmungen mit auffälligem Schwunde und Brüchigkeit der Knochen, häufig auch mit Gelenkveränderungen (vergl. chronische Arthritis bei Nervenleiden) verbunden verlaufen, so werden diese Atrophieen als neurotische Atrophieen von den Inactivitätsatrophieen getrennt. Wahrscheinlich ist auch die halbseitige Gesichtsatrophie ein trophoneurotischer Process, welcher als Folge einer Trigeminuserkrankung eintritt.

Eine weitere, überaus häufige Form des Knochenschwundes ist die **Druckatrophie**, welche durch einen andauernden örtlichen Druck auf den Knochen herbeigeführt wird. So kann z. B. eine Vermehrung des Schädelinhaltes eine solche Atrophie der Schädelknochen herbeiführen, dass die ganze Innenfläche rauh wird, die Tabula vitrea mehr oder weniger schwindet, das Tegmen tympani sich verdünnt und Lücken erhält. In ähnlicher Weise können auch die Stirn- und Oberkieferhöhlen durch Ansammlung von Flüssigkeit oder durch Geschwülste erweitert werden. Die Pacchioni'schen Granulationen der weichen Hirnhaut verursachen an der Schädeldecke grubige Vertiefungen, die mitunter bis in die äussere Tafel hineinreichen. Narben der Haut mit starken Re-

tractionen, welche gelegentlich nach Verbrennungen entstehen, können da, wo sie auf den Knochen drücken, ausgebreiteten Schwund verursachen (Fig. 63) und dadurch ganz bedeutende Verunstaltungen hervorrufen. Aneurysmen der Aorta, welche gegen die Wirbelsäule oder das Sternum

Fig. 63. Verunstaltung des Unter- und Oberkiefers und deren Zahnfortsätze durch Verbrennungsnarben. Tiefe Einbuchtung der Vorderfläche des Oberkiefers. Nahezu horizontale Stellung des Zahnfortsatzes, Verschmälerung des Unterkiefers und fast vollständige Ausgleichung des Winkels zwischen dem horizontalen und dem aufsteigenden Theil. Knöcherne Ankylose zwischen Ober- und Unterkiefer.

und die Rippen andrängen, bewirken in den betreffenden Knochen mehr oder minder tief reichende Defecte (Fig. 64) und können sie schliesslich am Orte der Druckwirkung ganz zerstören. Eine ähnliche Wirkung haben oft auch Geschwülste der Weichtheile, welche auf den anliegenden Knochen einen Druck ausüben.

Endlich hat auch jede **Entzündung des Periostes** oder des **Knochenmarkes**, falls sie eine gewisse Intensität erreicht und eine Zeit lang anhält (vergl. Cap. 4), ebenso jede **Geschwulstentwickelung** im Knochenmark (vergl. Cap. 7) und in der inneren Schicht des Periostes eine Knochenresorption zur Folge.

Druck, Entzündung und Geschwulstentwickelung bewirken meistens nur einen **örtlichen Knochenschwund**, doch kommt es auch vor, dass zu localen Entzündungen, z. B. zu destruirenden Gelenkentzündungen sich eine über den ganzen Knochen verbreitende Resorption hinzugesellt und so zu Osteopsathyrose führt. Entstehen örtlich kleine, makroskopisch sichtbare oberflächliche Defecte, so bezeichnet man dies als **Knochenusuren**, werden grössere Bezirke zerstört oder wenigstens stark verändert und rareficirt, als **Knochencaries** (vergl. Cap. 4 u. 5). Wird durch irgend eine Schädlichkeit das Knochengewebe nicht nur arrodirt, sondern in grösseren Strecken abgetödtet, so nennt man dies eine **Knochennekrose** (vergl. Cap. 4). Caries und Nekrose können sich in der mannigfaltigsten Weise unter einander combiniren und Zustände verursachen, die man als **Caries necrotica** bezeichnet.

Fig. 64. Durch Andrängen eines Aortenaneurysma verursachte Atrophie des untersten Brustwirbels und der obersten Lendenwirbel. Um $^2/_5$ verkleinert.

Sowohl bei hochgradigem lacunärem Knochenschwund als auch bei weit vorgeschrittener Osteomalacie (§ 46) können sich im Inneren der Knochen **Cysten** mit flüssigem, klarem oder trübem oder hämorrhagisch gefärbtem Inhalt bilden. Sie entstehen in diesen Fällen durch eine totale Auflösung und Verflüssigung sämmtlicher Gewebsbestandtheile und können unter Umständen eine erhebliche Grösse erreichen, so dass sie sich nahezu über den ganzen Querdurchmesser des Knochens erstrecken. Unter Umständen kann der Knochen durch secundäre Flüssigkeitsansammlung sogar aufgetrieben werden, so namentlich bei Osteomalacie. Zuweilen entstehen Cysten im Innern der Knochen auch aus Neubildungen (Virchow), namentlich Enchondromen und Myxomen, welche sich verflüssigt haben. Endlich kommen Cysten vor, ohne dass ein Zusammenhang mit einer Neubildung oder mit ausgebreiteten Resorptionsprocessen nachweisbar ist.

Nach Angabe der Autoren (Lobstein, Gurlt, Volkmann u. A.) giebt es auch eine idiopathische Knochenbrüchigkeit, bei welcher eine Rareficirung des Knochengewebes nicht vorhanden ist. Das Uebel kommt angeboren vor oder entwickelt sich aus unbekannten Ursachen in späteren Jahren und kann in ein und derselben Familie bei verschiedenen Mitgliedern auftreten. Sind die Angaben der Autoren richtig, so muss man annehmen, dass bei diesen Individuen die organische Grundlage der Knochenbalken eine pathologische Beschaffenheit besitzt, welche sich eben in der abnormen Brüchigkeit äussert.

Literatur über normale und pathologische lacunäre Knochenresorption.

Bürkner, *Dehiscenz d. Tegmen tympani, Arch. f. Ohrenheilk. XIII.*
Busch, *Berlin. klin. Wochenschr.* 1884 *Nr.* 14.
Cornil *et* **Ranvier**, *Manuel d'histol. pathol. II.*
Flesch, *Dehiscenz d. Tegmen tympani, Arch. f. Ohrenheilk. XIV.*
Kölliker, *Die normale Resorption des Knochengewebes, Leipzig* 1873.
Lieberkühn *und* **Bermann**, *Ueber Resorption der Knochensubstanz, Frankfurt a. M.* 1877.
Pommer, *Virch. Arch.* 92 *Bd.*
Steiner, *Bildung u. Erweiterung der Stirnhöhlen, v. Langenbeck's Arch. XIII.*
Steudener, *Beiträge zur Lehre v. d. Knochenentwickelung u. d. Knochenwachsthum, Halle* 1875.
Wegner, *Virch. Arch.* 56. *u.* 61. *Bd.*
Ziegler, *Virch. Arch.* 73. *Bd.*

Literatur über Knochenatrophie bei Tabes und Paralyse.

Bonnet, *Paralyse, Gaz. des hôp.* 1876.
Brochin, *Tabes, Gaz. des hôp.* 1875 *Nr.* 12.
Bruns, *Berl. klin. Wochenschr.* 1882 *Nr.* 11.
Buzzard, *Tabes, Brit. Med. Journ. I* 1880.
Charcot, *Tabes, Arch. de phys.* 1874.
Davey, *Paralyse, Brit. Med. Journ.* 1874.
Gudden, *Paralyse, Arch. f. Psych. II* 1870.
Hutchinson, *Tabes, Brit. Med. Journ. I* 1880.
Mercer, *Paralyse, Brit. Med. Journ.* 1874.
Morselli, *Paralyse, Riv. Sperim. di Frenatria* 1876.
Oulmont, *Tabes, Le Progrès méd.* 1877 *Nr.* 28.
Sturge, *Tabes, Brit. Med. Journ. I* 1880.
Weir Mitchell, *Tabes, Americ. Journ. of Med. Sc.* 1873 *Nr.* 113.
Westphal, *Berl. klin. Wochenschr.* 1881 *Nr.* 29.

Literatur über Knochenatrophie bei Missbildungen des Centralnervensystemes und Nervendurchschneidung.

Montegazza, *Journ. d'anat. et de la phys.* 1867.
Nasse, *Nervendurchschneidung, Pflüger's Arch. XXIII* 1880.
Regnard, *Gaz. hebd.* 1879.
Riez, *Presse méd. Belge* 1876 *Nr.* 5.
Ruge, *Berl. klin. Wochenschr.* 1876.
Virchow, *Ges. Abhandl., Frankfurt* 1856.

Literatur über Inactivitätsatrophie der Knochen.

Busch, *Berl. klin. Wochenschr.* 1884.
Köster, *Verh. d. phys.-med. Gesellsch. zu Würzburg* 1873.
Martini, *Centralbl. f. d. med. Wiss.* 1872.
Poensgen, *Atrophie ausgewachsener Knochen bei Pseudoarthrosen, Berl. klin. Wochenschr.* 1886.
Roux, *Arch. f. Anat. u. Phys.* 1885.
Wolff, J., *v. Langenbeck's Arch. XIV; Ueber troph. Störungen bei prim. Gelenkleiden, Berl. klin. Wochenschr.* 1883, *und Ueber Transformation der inneren Architectur etc., Sitzber. d. Ak. d. Wiss. zu Berlin XXII* 1884.

Literatur über idiopathische Osteopsathyrosis.

Gurlt, *Handb. d. Lehre v. d. Knochenbrüchen, Berlin* 1862.
Lobstein, *Traité d'anatom. pathol., Paris* 1853.
Volkmann, *Handb. d. allg. u. spec. Chirurgie II. Bd.* 1872.

Literatur über Knochencysten.

Boström, *Festschr. d. Naturforscherverɛ. in Freiburg i. B.* 1883.
Froriep, *Chir. Kupfertaf., Taf.* 438, 439 *und* 440.
Virchow, *Monatsber. d. K. Akad. d. Wissensch. zu Berlin* 1876.
Ziegler, *Virch. Arch.* 70. *Bd.*

§ 46. Bei dem lacunären Knochenschwund werden die Kalksalze und die Grundsubstanz stets gleichzeitig aufgelöst, so dass also auch die äussersten Lagen der arrodirten Knochenbalken stets noch kalkhaltig sind. Bei einer zweiten Form des Knochenschwundes, welche man als **Halisteresis ossium** bezeichnet, findet zunächst nur eine Auflösung der Kalksalze statt, während die Grundsubstanz des Knochens, der sogenannte Knochenknorpel, sich noch eine gewisse Zeit lang, wenn auch verändert, erhält.

Diese Form der Knochenatrophie kann unter Umständen bei senilem Knochenschwunde auftreten; in prägnanter und das ganze anatomische Bild beherrschender Weise findet sie sich dagegen nur bei jener eigenartigen Erkrankung des Skeletes, welche den Namen **Osteomalacie** erhalten hat. Es ist dies ein Process, welcher am häufigsten bei Frauen während der Schwangerschaft und dem Wochenbette, seltener bei Männern und nicht schwangeren Frauen auftritt. Die puerperale Form pflegt an den Beckenknochen zu beginnen und bleibt oft wesentlich auf diese und die daran angrenzenden Bezirke beschränkt, kann indessen auch auf einen grossen Theil des Skeletes übergreifen, und zwar namentlich dann, wenn die betreffenden Frauen nach dem Beginn des Leidens noch mehrfache Schwangerschaften durchmachen. Die nicht puerperale Form beginnt am häufigsten an der Wirbelsäule und dem Thorax und verbreitet sich von da auf die Extremitäten und schliesslich auch auf die Kopfknochen. Das Auftreten der Krankheit ist wesentlich an gewisse Gegenden gebunden, in Deutschland namentlich an das Stromgebiet des Rheins, während das Gebiet der Oder (Cohnheim) frei zu sein scheint.

Die Auflösung der Kalksalze beginnt stets an der Peripherie der Knochenbalken (Fig. 65 *b*) und schreitet von da successive nach den tieferen Schichten vor. Der Grenzcontour des noch kalkhaltigen Theiles (*a*) verläuft bald der Oberfläche des Knochenbalkens parallel, bald ist er unregelmässig gestaltet und zeigt den Howship'schen Lacunen ähnliche Vertiefungen. Zuweilen tritt zwischen den unentkalkten und den völlig entkalkten Theilen eine Zone auf, in welcher ähnlich wie bei beginnender Kalkablagerung kleinere und grössere Kalkkrümel sichtbar werden.

Die Grundsubstanz des entkalkten Knochens erscheint bald homogen, bald fein- oder grobfaserig. Nicht selten ist auch noch die lamellöse Schichtung deutlich zu erkennen und setzt sich continuirlich in die Schichtung des unentkalkten Theiles fort. Ein Theil der Knochenkörperchen ist noch deutlich erhalten, andere sind verschwunden oder bilden nur kleine ovale Lücken ohne erkennbare Ausläufer.

Die Breite des entkalkten Gebietes kann natürlich eine sehr verschiedene sein. Bei hochgradiger Osteomalacie ist die Masse der kalkhaltigen Knochensubstanz nur gering, und zahlreiche Knochenbalken sind völlig entkalkt (*c*). Der kalklose Knochenknorpel kann sich eine gewisse Zeit lang erhalten und sich wahrscheinlich bei Heilung des Processes durch Aufnahme von Kalksalzen wieder in festen Knochen umwandeln. Vielleicht sind sogar die erwähnten Kalkkrümel als frische Ablagerungen anzusehen. Bei dauernder Entkalkung erfolgt allmählich ein Zerfall und eine Auflösung der Grundsubstanz.

Die nähere Ursache der Auflösung der Kalksalze ist zur Zeit unbekannt. Von manchen Autoren wird angenommen, dass die Anwesenheit von Milchsäure im Knochenmark die Kalksalze in Lösung bringe. Andere beschuldigen einen starken Kohlensäuregehalt des Blutes. v. Reck-

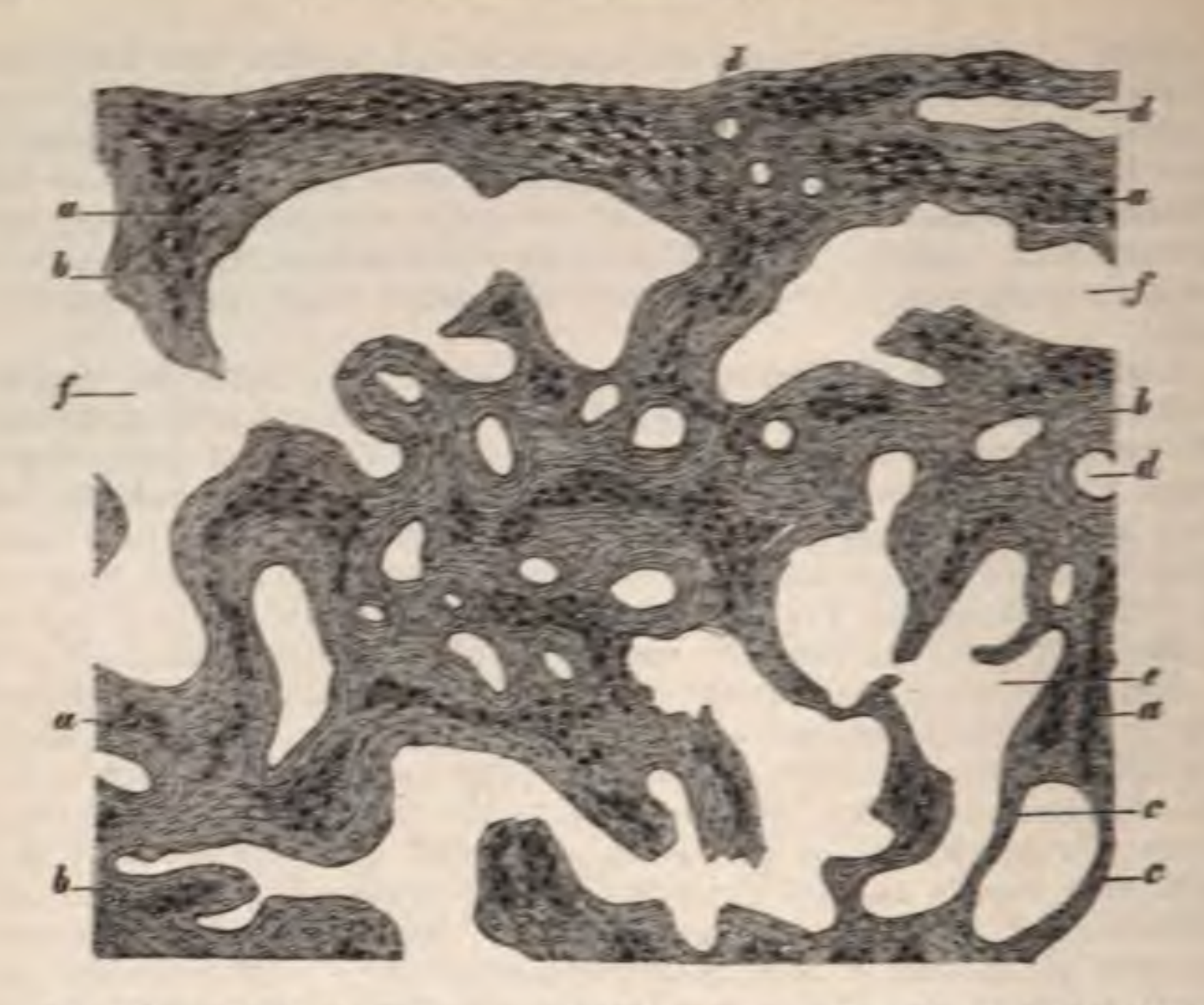

Fig. 65. Schnitt aus einem an Osteomalacie erkrankten Wirbelkörper. *a* Reste kalkhaltiger Knochensubstanz. *b* Entkalkte Knochensubstanz. *c* Kalklose verdünnte Knochenbalken. *d* HAVERS'sche Kanäle. *e* Grössere Markräume. *f* Durch Schwund von Knochenbalken entstandene grössere Räume. In Spiritus gehärtetes, unentkalkt geschnittenes, mit Eosin gefärbtes, in hartem Kanadabalsam eingeschlossenes Präparat. Vergr. 45.

LINGHAUSEN sieht das eigentliche Wesen der osteomalacischen Knochenerkrankung in localen Reizungen des Gefässapparates der Knochen. Die anatomische Untersuchung des Knochengewebes giebt für eine sichere Erkennung der Krankheitsursachen keine hinlänglichen Anhaltspunkte. Das Knochenmark ist, solange die Krankheit fortschreitet, blutreich und enthält nicht selten stellenweise hämorrhagische Herde oder Reste von solchen, d. h. Pigment. Zur Zeit der Hyperämie pflegen das Fett des Markes vermindert, die Zellen vermehrt zu sein. Späterhin kann das Mark wieder die Beschaffenheit des Fettmarkes annehmen oder zu Gallertmark werden. Wo sich grössere Knochendefecte gebildet haben, pflegt sich das Mark zu verflüssigen, so dass kleinere und grössere glattwandige Cysten entstehen. Unter Umständen können Röhrenknochen, in denen das innere Gewebe verflüssigt und der äussere Theil bis auf eine dünne entkalkte Rindenschicht und das Periost reducirt ist, das Aussehen eines häutigen Sackes annehmen.

Hochgradig durch Osteomalacie veränderte Knochen verlieren stets erheblich an Festigkeit und lassen sich danach leicht brechen oder biegen und eindrücken, und das Sectionsmesser dringt oft mit Leichtigkeit durch die ganze Dicke des Knochens durch. In den langen Röhrenknochen erhält mitunter nur noch eine papierdünne Rindenschicht die Form des Knochens, und die fast völlig entkalkten Wirbelkörper lassen sich wie ein Schwamm auspressen. Unter diesen Verhältnissen ist es nicht zu verwundern, wenn schon während des Lebens das Skelet man-

nigfache Formveränderungen erleidet. An der Wirbelsäule stellen sich je nach der Belastung derselben und nach der Weichheit und Nachgiebigkeit der einzelnen Abschnitte verschiedene Krümmungen und Verbiegungen sowie auch eine Verkürzung der Gesammtlänge ein. Eine Krümmung nach vorn wird als Lordosis, eine solche nach hinten als Kyphosis, eine solche nach der Seite als Scoliosis bezeichnet. Bei Kyphosis der Brustwirbelsäule werden die Rippen zusammengeschoben, das Brustbein eingeknickt. Die Seitentheile der Rippen werden überdies durch den Druck der Atmosphäre bei der Inspiration, sowie durch den Druck der Körperlast bei seitlicher Lage nach innen gedrängt, zuweilen sogar eingeknickt. Am Becken (Fig. 66) giebt unter dem Druck des Femurkopfes bei seitlicher Lage die knöcherne Grundlage der Pfanne

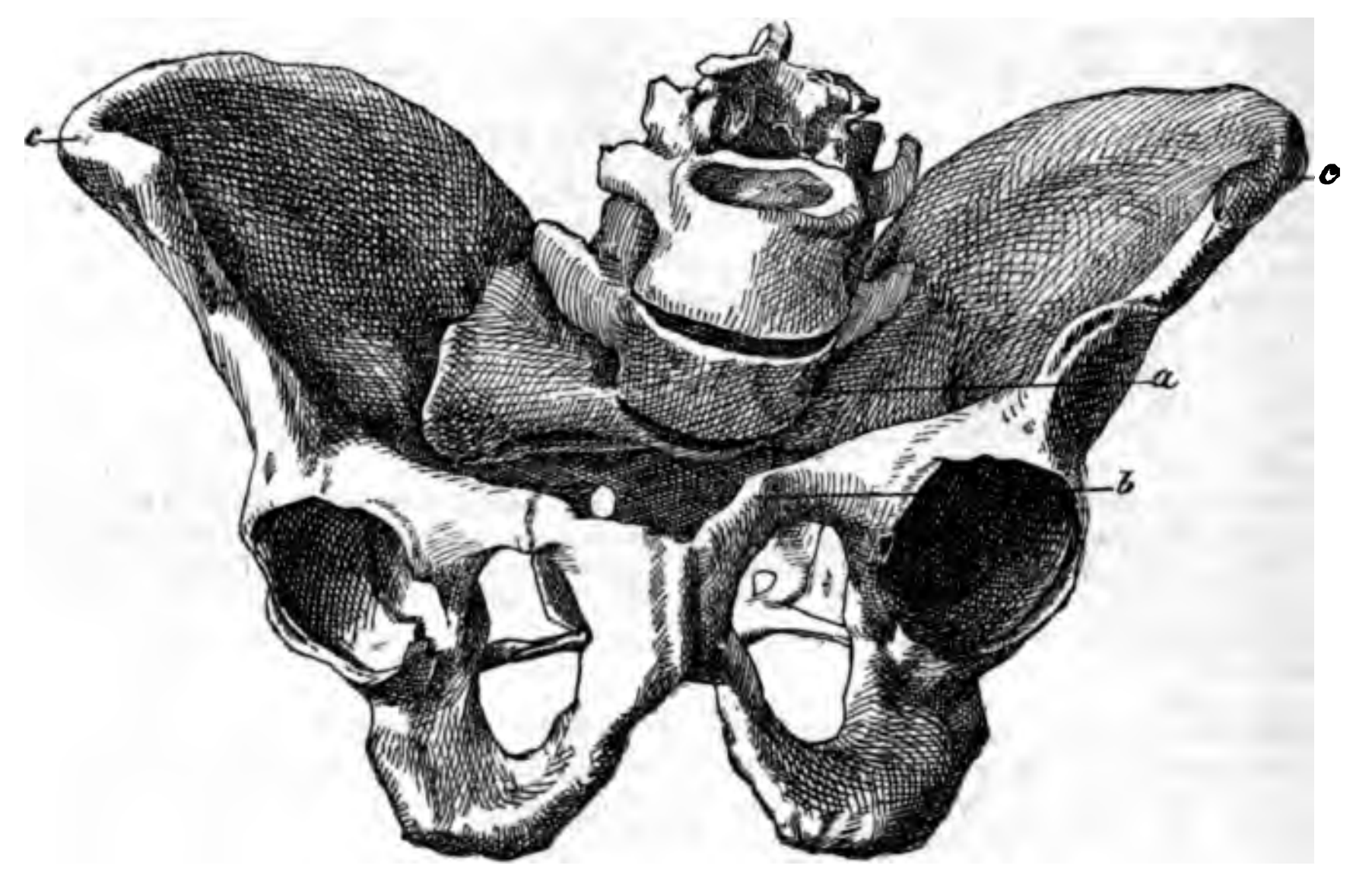

Fig. 66. Osteomalacisches Becken. *a* Mit dem Körper des Kreuzbeins nach vorn und links gesunkener fünfter Lendenwirbel. *b* Eingeknicktes Os pubis. *c* Eingebogenes Os ilei.

nach und wird nach dem Beckeninnern geschoben, während die Schambeinfuge nach vorn gedrängt wird. Bei aufrechtem Gang senkt sich das Promontorium nach unten (*a*), und die Darmbeinschaufeln (*c*) werden durch den Zug der an ihnen sich ansetzenden Muskeln verbogen. Verengte, mehr oder weniger difformirte Becken sind die Folgen dieser Verbiegungen, zu denen oft noch eine Schrumpfung und damit eine Verkleinerung der einzelnen Knochen hinzutritt. An den Extremitätenknochen kommen nicht selten Verbiegungen, Einknickungen und Brüche vor. Ob das eine oder das andere geschieht, hängt von dem Trauma und dem Grade der Entkalkung ab. Bei hochgradiger Osteomalacie können die langen Röhrenknochen durch Einknickungen und Zusammenrücken der kalklosen Theile sich erheblich verkürzen.

Rehn nimmt an, dass Osteomalacie auch in frühester Kindheit vorkommt und stellt danach eine infantile Form auf. Er stützt seine An-

schauung theils auf klinische Beobachtungen, theils auf einen von v. Recklinghausen erhobenen mikroskopischen Befund an Skeletstücken eines an vermeintlicher Osteomalacie gestorbenen Kindes. Rehn's Angaben enthalten indessen nichts, was das Vorkommen von Osteomalacie als selbständige Erkrankung beweisen würde. Was er beschreibt, kommt bei jeder hochgradigen Rachitis (s. diese) vor, und es sind die Fälle von Rehn wohl nichts anderes als rachitische Erkrankungen.

Literatur über Osteomalacie.

Beylard, *Du rachitisme, de la fragil. d. os, de l'ostéomalacie, Paris* 1852.
Bouley, *De l'ostéomalacie, Paris* 1874.
Bouley *et* **Hanot**, *Arch. de phys. I* 1874.
Charcot, *Sur l'ostéomalacie sénile, Oeuvr. compl. VII, Paris* 1890.
Cohnheim, *Allgemeine Pathologie I.*
Fehling, *Ueber das Wesen und die Behandlung der puerperalen Osteomalacie, Arch. f. Gyn.* 39. *Bd.* 1890.
Hermann, *Zur Frage d. infantilen Osteomalacie, Beitr. z. path. Anat. v. Ziegler u. Nauwerck II, Jena* 1886.
Hirschberg, *Z. Kenntn. d. Osteomalacie u. Ostitis malacissans, Beitr. v. Ziegler VI* 1889.
Kassowitz, *Die normale Ossification etc. II. Theil, Wien* 1882—85.
Kilian, *Das halisterische Becken, Bonn* 1857.
Litzmann, *Die Formen des weibl. Beckens, Berlin* 1861.
Moers *und* **Muck**, *Dtsch. Arch. f. klin. Med. V.*
Mommsen, *Virch. Arch.* 69. *Bd.*
Pommer, *Unters. über Osteomalacie und Rachitis, Leipzig* 1885.
Rehn, *Gerhardt's Handb. d. Kinderkrankh. IV, u. Jahrb. f. Kinderheilk. N. F. XII u. XIX.*
Ribbert, *Virch. Arch.* 80. *Bd.*
Rindfleisch, *Pathol. Gewebelehre, und Senile Osteomalacie, Arch. f. mikrosk. Anat. XVII.*
v. Recklinghausen, *Die fibröse oder deformirende Ostitis, die Osteomalacie und das osteoplastische Carcinom in ihren gegenseitigen Beziehungen, Festschr. d. Assistenten f. Virchow, Berlin* 1891.
Röll, *Path. und Ther. der Hausth. II. Aufl.*
Roloff, *Virch. Arch.* 37. *Bd.*
Rouley *et* **Hanot**, *Arch. de phys. I* 1874.
Schmidt, O., *Annal. d. Chem. u. Pharm. LXI.*
Stansky, *Rech. s. l. mal. des os désign. sous le nom d'ostéomalacie, Paris* 1851.
Stilling *und* **v. Mering**, *Experiment. Erzeugung v. Osteomalacie, Centralbl. f. d. med. Wiss.* 1889.
Virchow, *Cellularpathologie, u. Virch. Arch.* 4.*Bd.*
Volkmann, *Handb. d. allg. und spec. Chir. II* 1872.
Weber, C. O., *Virch. Arch.* 38. *Bd.*

3. Regeneration und Hypertrophie des Knochens. Heilung von Fracturen, Bildung von Pseudarthrosen.

§ 47. Der knöcherne Theil des Stützapparates, welcher seine vollkommene Ausbildung erlangt hat, bildet ein Gewebe, welches einer Massenzunahme durch Einschiebung neuer Elemente zwischen die alten nicht mehr fähig ist. Die von manchen Autoren (Wolff, Gudden) auch noch in der Neuzeit vertretene Lehre, wonach die Knochensubstanz durch expansives Wachsthum sich vergrössern soll, kann nur für den im Werden begriffenen, noch nicht vollkommen ausgebildeten Knochen zugelassen werden. Der fertige Knochen wächst lediglich durch Anlagerung neuer Knochentheile an die alten, und wenn dabei die Markräume der Knochen sich erweitern, so hat dies seinen Grund nur darin, dass sich mit der äusseren Anlagerung ein Knochenschwund im Innern verbindet.

Die **Bildner des neuen Knochengewebes** sind das **Periost**, das **Knochenmark** und der **Diaphysen- und Epiphysenknorpel**. Im Periost

ist es die innere, als Cambiumschicht (BILLROTH) oder Proliferationsschicht (VIRCHOW) oder osteoplastische Schicht (STRELZOFF) oder periostales Mark (RANVIER) bezeichnete Schicht, welche normaler Weise Knochen producirt, doch fehlt das Vermögen dazu auch der äusseren Schicht nicht. Nach ihrer Genese ist die innere Periostlage dem Knochenmarke gleichwerthig und steht auch mit letzterem in ununterbrochenem Zusammenhang.

Der im Knochenmark und im Periost normaler Weise sich bildende Knochen entsteht entweder aus einer rein zelligen Anlage oder aber aus einem Gewebe, das schon vor der Verknöcherung aus Zellen und aus hyalin erscheinender oder deutlich faseriger Grundsubstanz zusammengesetzt ist. Der Vorgang ist wesentlich dadurch charakterisirt, dass die zur Knochengrundsubstanz werdenden Theile sich in ein dichtes Gewebe umwandeln und Kalksalze erhalten, während die Zellen, welche unverbraucht bleiben, von der Grundsubstanz in eigenthümlich zackig gestalteten Höhlen, welche als Knochenkörperchen bezeichnet werden, eingeschlossen werden. Bei der Bildung von Knochen aus dem Diaphysen- und Epiphysenknorpel wird der Knorpel durch das angrenzende Markgewebe bis auf geringe Reste aufgelöst und die neue Knochensubstanz wesentlich aus den Zellen des Markes gebildet (vergl. Cap. 6).

Die unter pathologischen Verhältnissen auftretende Knochenneubildung schliesst sich den normalen Ossificationsprocessen in engster Weise an. In sehr einfacher Weise gestaltet sich der Vorgang, wenn im Knochenmark oder in der osteoplastischen Schicht des Periostes grosse, mit ovalen bläschenförmigen Kernen versehene Bildungszellen, **Osteoblasten** (Fig. 67 *c*) auftreten, welche sich der Oberfläche der alten Knochenbalken (*a*) auflagern und dabei ein epithelähnliches Lager bilden. Die Zellen sind Abkömmlinge des Periostes oder des Knochenmarkes und vermehren sich durch Theilung, wobei karyokinetische Kerntheilungsfiguren auftreten.

Der Bildung der Osteoblastenlager folgt sehr bald eine Umwandlung derselben in Knochengewebe. Der grösste Theil des protoplasmatischen

Fig. 67. Fig. 68.

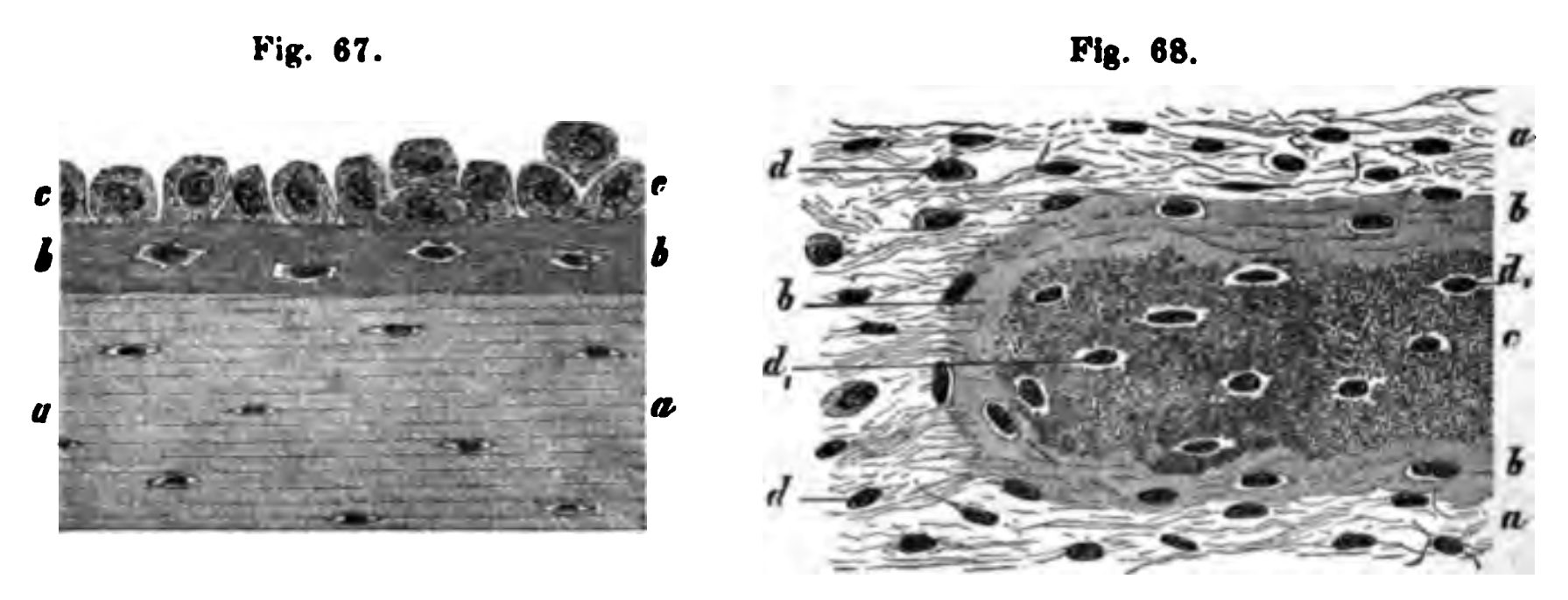

Fig. 67. Knochenbildung durch Auflagerung von Osteoblasten auf alten Knochen. *a* Alter Knochen. *b* Neugebildeter Knochen. *c* Osteoblasten. In MÜLLER'scher Flüssigkeit und Alkohol gehärtetes, in Pikrinsäure entkalktes, mit Hämatoxylin und Karmin gefärbtes, in Kanadabalsam eingeschlossenes Präparat. Vergr. 300.

Fig. 68. Knochenbildung aus Bindegewebe. Durchschnitt durch einen in Bildung begriffenen Knochenbalken aus einem ossificirenden Fibrom des Oberkieferperiostes. *a* Bindegewebe. *b* Verdichtetes, die Grundlage des neuen Knochens bildendes Gewebe. *c* Kalkablagerungen. *d* Bindegewebszellen. d_1 Knochenzellen. In Alkohol gehärtetes und unentkalkt geschnittenes, mit Hämatoxylin gefärbtes, in Kanadabalsam eingeschlossenes Präparat. Vergr. 200.

Materiales wandelt sich in ein homogen erscheinendes, in Wirklichkeit indessen fein fibrilläres Gewebe um, welches früher oder später durch Aufnahme von Kalksalzen zu einer lamellär gebauten Knochengrundsubstanz wird. Die spärlichen Zellen, welche dabei sich erhalten, werden von der neugebildeten Knochensubstanz (Fig. 67 *b*) in zackige, mit feinen Ausläufern versehene Höhlen, sogen. Knochenkörperchen eingeschlossen und erhalten sich hier dauernd als Knochenzellen.

Die Ueberführung von periostalem oder endostalem, dichtem oder locker gebautem **Bindegewebe** (Fig. 65 *a*) **in Knochengewebe**, ohne Dazwischentreten einer Zellwucherung, vollzieht sich in der Weise, dass in dem zu verknöchernden Gebiete das fibrilläre Gewebe (*a*) eine dichtere Beschaffenheit und zugleich einen eigenthümlichen Glanz erhält. Indem die Zellen in zackige Knochenkörperchen eingeschlossen werden, wird das Gewebe knochenähnlich (*b*), osteoid, durch Ablagerung von Kalksalzen in Form von kleinen Krümeln (*c*), welche späterhin untereinander zu einer homogenen Masse verschmelzen, wird es zum fertigen kalkhaltigen Knochen.

Sowohl im Knochenmark als im Periost kommt noch eine dritte Form der Knochenbildung vor, bei welcher der Bildung des neuen knöchernen Balkens eine rege, durch Auftreten **karyokinetischer Kern-**

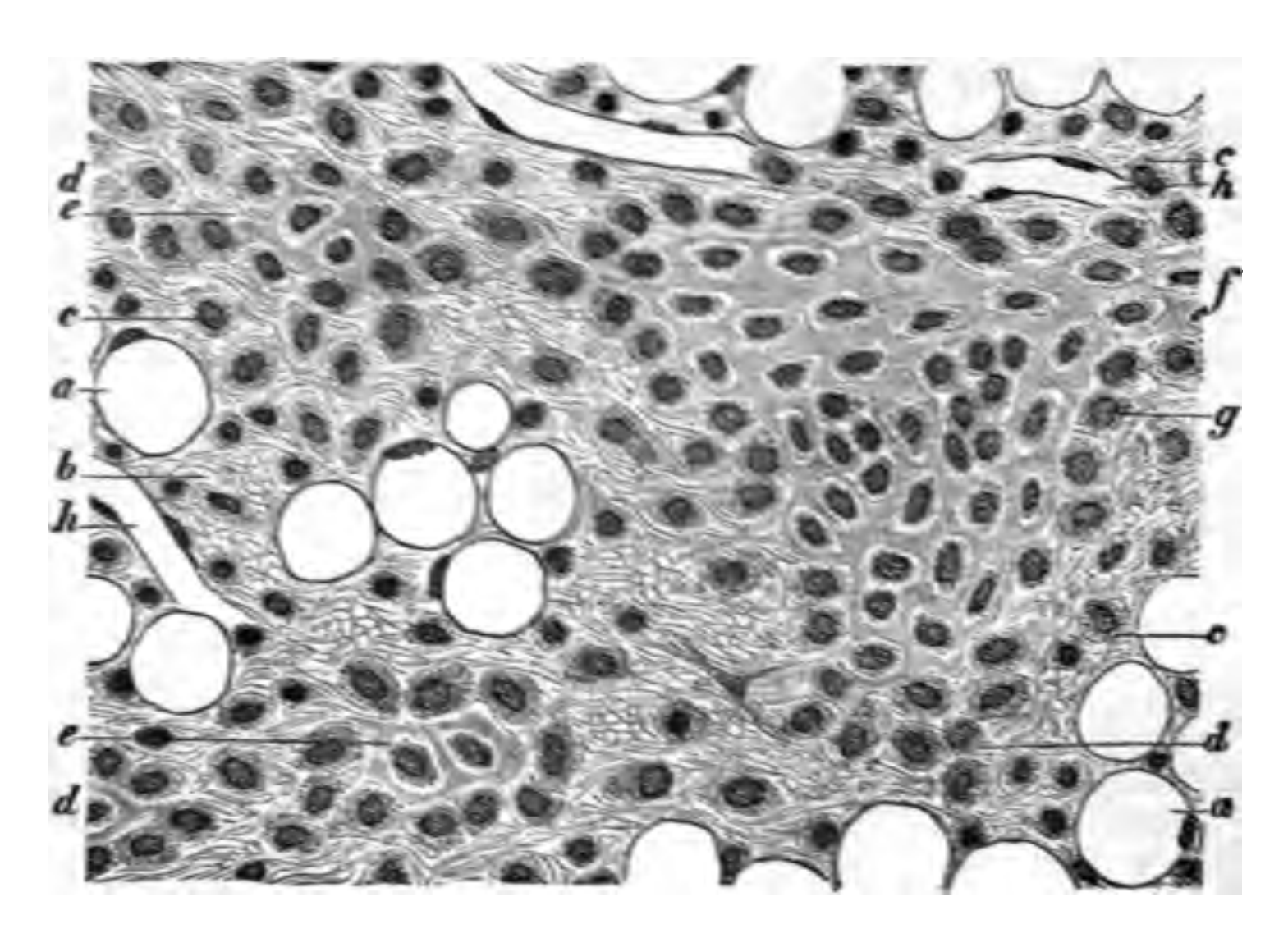

Fig. 69 Myelogene Knochenbildung aus Osteoblastenhaufen. Präparat aus dem inneren Callus einer 14 Tage alten Fractur der Fibula eines 25 jährigen Mannes. *a* Fettzellen des Knochenmarkes. *b* Fettloses Knochenmark. *c* Vereinzelte Osteoblasten. *d* Gruppen von Osteoblasten *e* Erste Anlage der Knochen-Grundsubstanz. *f* In Ausbildung begriffener Knochenbalken. *g* Dem neugebildeten Knochenbälkchen aufliegendes Osteoblastenlager. *h* Blutgefäss. In MÜLLER'scher Flüssigkeit und Spiritus gehärtetes, in Pikrinsäure entkalktes, mit Hämatoxylin und Karmin gefärbtes, in Kanadabalsam eingeschlossenes Präparat. Vergr. 150.

theilungsfiguren gekennzeichnete Wucherung der fixen Zellen vorausgeht. Einer Wucherung fähig sind sowohl die Zellen des lymphoiden als auch des fetthaltigen oder gallertigen Markes (Fig. 69 *a b*), doch ist zu bemerken, dass bei fettreichem Marke mit dem Eintritt

der Wucherung oder auch schon vorher das Fett zu schwinden pflegt. Hat die Wucherung bereits begonnen, so erscheinen im Knochenmark grosskernige protoplasmatische Bildungszellen, **Osteoblasten** (*c*), welche sofort sich in kleine Herde (*d*) und Züge gruppiren. Sowie die Osteoblasten einander nahegerückt sind, so erscheint zwischen ihnen ein dichtes, bei mittelstarker Vergrösserung homogenes, bei stärkerer Vergrösserung fibrillär aussehendes Gewebe (*e*), welches sich mit Karmin intensiv roth färbt. Weiterhin wird auch noch ein Theil des Protoplasmas der Osteoblasten zur Bildung der Grundsubstanz verbraucht. Für den kernhaltigen Rest der Bildungszellen, die zukünftigen Knochenzellen, bildet das dichte Grundgewebe eine scharfbegrenzte zackige Höhle, das Knochenkörperchen. Mit dem Auftreten dieser Bildung sieht das Gewebe entkalktem, fertigem Knochen ähnlich und wird als **osteoides Gewebe** bezeichnet. Durch Aufnahme von Kalksalzen geht es in fertiges Knochengewebe über. Schreitet hierauf die Knochenbildung noch weiter, so lagern sich dem frisch entstandenen Bälkchen sofort Osteoblasten (*g*) an der Oberfläche an.

Ist die Knochenbildung reichlich, so kann durch den eben beschriebenen Process in wenigen Tagen eine ganze Anzahl von neuen osteoiden Bälkchen (vergl. pag. 135, Fig. 76 *g*) entstehen, deren Anordnung sofort dem bekannten Bau des spongiösen Knochengewebes entspricht. In welcher Weise dabei die Natur es erreicht, dass die Knochenbälkchen in bestimmten Abständen sich bilden, ist schwer zu bestimmen. Anatomisch lässt sich nachweisen, dass die Bälkchen nur in einer gewissen Entfernung von den Gefässen (Fig. 70) auftreten, so dass man den Eindruck erhält, als ob sie jeweilen im Grenzgebiet benachbarter Gefässe sich entwickeln würden.

In ähnlicher Weise wie im Knochenmark verläuft die Gewebsneubildung auch im **Periost** (Fig. 70). Durch die Wucherung der Zellen

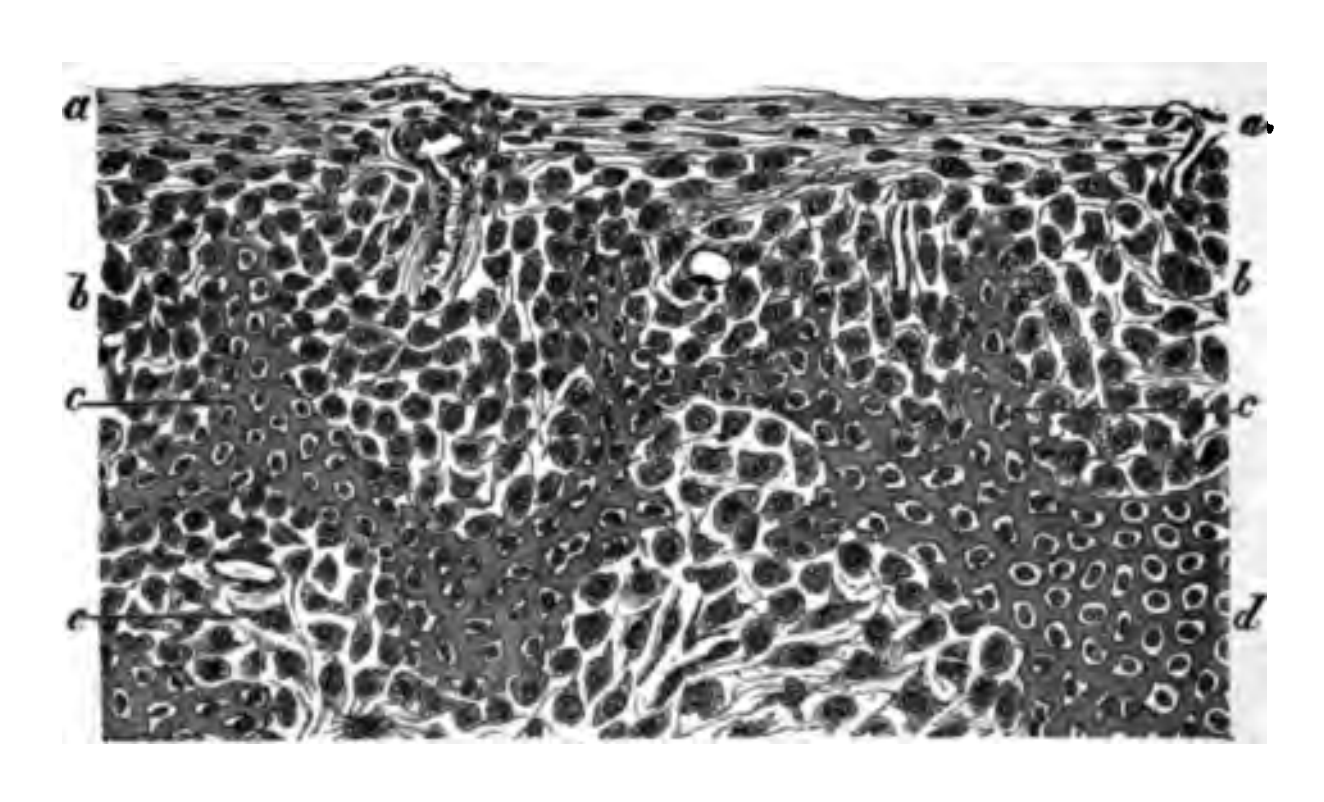

Fig. 70. Bildung osteoider Bälkchen aus dem wuchernden Periost. *a* Dem äusseren Periost angehörige Faserlage. *b* Keimgewebe. *c* Osteoides Gewebe. *d* Knorpelgewebe. *e* Markgewebe. Präparat aus einer 14 Tage alten Fractur, in MÜLLER'scher Flüssigkeit und Spiritus gehärtet, in Pikrinsäure entkalkt, mit Hämatoxylin und Karmin gefärbt, in Kanadabalsam eingeschlossen. Vergr. 50.

der osteoplastischen Schicht, denen eine rege Gefässneubildung parallel geht, entsteht zuerst ein zell- und gefässreiches Keimgewebe (*b*), dessen Grundsubstanz theils homogen, theils faserig aussieht. Ein Theil dieses Keimgewebes wird zu **Markgewebe** (*e*), ein anderer wandelt sich durch die oben beschriebenen Processe in **osteoides Gewebe** (*c*) und weiterhin in **Knochengewebe** um. Nicht selten ist das neue Gewebe zuerst knorpelähnlich, **chondroid**, und geht erst nachher in osteoides Gewebe und in Knochen über. Durch fortgesetzte Differenzirung des Keimge-

webes in Markgewebe und Knochengewebe kann auch im Periost in kurzer Zeit ein ganzes System von osteoiden Bälkchen (Fig. 76 d, d_1) sich entwickeln, welche ein spongiöses Gewebe bilden. Durch Apposition neuer Knochenlagen können weiterhin die einzelnen Bälkchen sich verdicken.

Nachdem das appositionelle Wachsthum des Knochens zweifellos festgestellt war, haben verschiedene Autoren (Ollier, Humphry, Virchow, Strelzoff, Gudden, J. Wolff, Volkmann, Hueter, Ruge, Egger und Andere) daneben noch das Vorkommen eines interstitiellen Wachsthums angenommen und suchten den Beweis dafür theils durch mikroskopische Untersuchung des wachsenden Knochens, theils durch Einschlagen von Stiften und durch subperiostale Fixirung von Ringen und Metallplättchen, theils durch Anlegung von Bohrlöchern am wachsenden Knochen zu leisten. Keine dieser Untersuchungen vermochte indessen das Vorkommen eines interstitiellen Knochenwachsthums im ausgebildeten Knochen sicherzustellen.

Nach Kölliker kann man am Skelet dreierlei Knochen unterscheiden, nämlich ächten lamellösen Knochen in den Havers'schen Lamellensystemen, lamellösen Knochen mit Sharpey'schen Fasern in den Grundlamellen der Röhrenknochen, und ächten Faserknochen in den platten Schädelknochen.

Der lamellöse Knochen wird von Osteoblasten abgesondert und besteht ganz aus leimgebender, verkalkter, fibrillärer Substanz ohne Kittsubstanz. Die Fibrillenbündel bilden durch Aneinanderlagerung Blätter und liegen in benachbarten Blättern einander parallel oder kreuzen sich.

Der lamellöse Knochen mit Sharpey'schen Fasern oder der lamellöse Faserknochen besteht aus ächtem, von Osteoblasten gebildetem, lamellösem Knochengewebe und aus grösstentheils unverkalkten Bindegewebsbündeln oder Sharpey'schen Fasern, welche vom Periost abstammen. Die compacte Substanz der Röhrenknochen von Embryonen und Kindern enthält ungemein viele verästigte und geflechtartig verbundene Sharpey'sche Fasern und wird danach geflechtartige Knochensubstanz (Ebner) genannt. Aechter Faserknochen geht aus Bindegewebe und Zellen hervor, wobei das Bindegewebe ganz und gar verkalkt.

Literatur über die Anatomie und die Entwickelung des Knochens.

Broesike, *Arch. f. mikrosk. Anat. XXI* 1882.
Ebner, *Sitz.-Ber. d. K. Akad. d. Wiss. LXXII, Wien* 1875.
Flourens, *Rech. sur le développ. des os, Paris* 1842, *und Théorie expér. de la formation des os, Paris* 1847.
Gegenbaur, *Jenaische Zeitschr. f. Naturw. I* 1864.
Gudden, *Experim. Unters. über das Schädelwachsthum, München* 1874.
Haab, *Stud. üb. norm. Wachsthum d. Knochen, Unters. a. d. patholog. Institute z. Zürich III. Leipzig* 1875.
Heitzmann, *Wien. med. Jahrb.* 1872.
Kölliker, *Die normale Resorpt. d. Knochengewebes, Leipzig* 1873; *Bau des Knochengewebes, Sitzber. der Würzburger phys.-med. Ges.* 1886 *und Zeitschr. f. wiss. Zool. XLIV* 1887.
Langer, *Ueb. das Gefässsyst. d. Röhrenknochen.*
Lieberkühn, *Reichert's und Dubois-Reymond's Arch.* 1862, 1863 *u.* 1864.
Lieberkühn *und* **Bermann**, *Ueb. Resorpt. d. Knochensubstanz, Frankfurt a. M.* 1877.
Müller, H., *Zeitschr. f. wissensch. Zool.* 1858.
Neumann, *Beitr. z. Kenntniss d. norm. Zahnbein- u. Knochengewebe, Leipzig* 1863.
Schwalbe, *Zeitschr. f. Anat. u. Entwickelungsgesch. I u. III.*
Stieda, *Die Bildung des Knochengewebes, Leipzig* 1872.
Strasser, *Z. Entwickel. d. Extremitätenknorpel, Leipzig* 1879.

van der Stricht, *Rech. sur la structure de la substance fondamentale du tissu osseux*, *Arch de biol. IX* 1889.
Strelzoff, *Unters a. d. pathol. Inst. zu Zürich I u. II* 1873 u. 1874.
Waldeyer, *M. Schulze's Arch. I*
Wolff, *Unters. üb. d. Entwickel. d. Knochengewebes*, *Leipzig* 1875, *und über das Wachsthum des Unterkiefers*, *Virch. Arch.* 114. *Bd.*
Weitere Literatur enthält § 48.

§ 48. Das **wuchernde Periost** differenzirt sich nicht in allen Fällen in osteoides Gewebe und Markgewebe, sondern es kann sich unter nicht näher zu bestimmenden Verhältnissen aus demselben auch **Knorpel** entwickeln. Ist letzteres der Fall, so erscheint zwischen den Zellen (Fig. 71 *c*) zunächst eine theils homogene, theils streifige oder deutlich faserige, mit

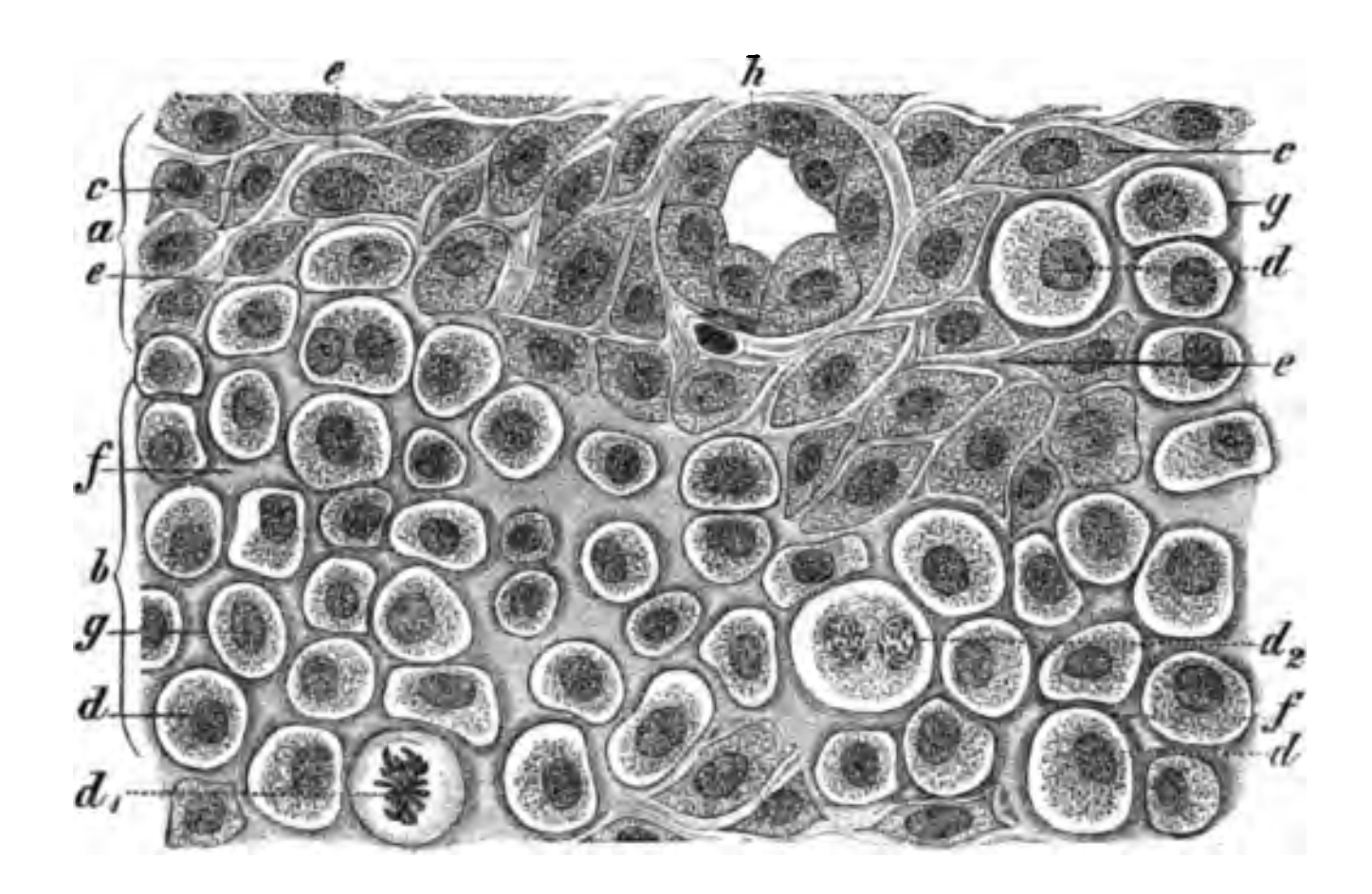

Fig. 71. Periostale Knorpelbildung in einer 5 Tage alten Fractur. *a* Zelliges Keimgewebe. *b* Knorpelgewebe. *c* Gewucherte periostale Bildungszellen. *d* Knorpelzellen. d_1, d_2 Kerntheilungsfiguren in Knorpelzellen. *e* Grundsubstanz des Keimgewebes. *f* Grundsubstanz des Knorpels. *g* Knorpelzellenkapseln. *h* Gewucherte Endothelien eines Blutgefässes. Mit FLEMMING'scher Kernfixationslösung und Hämatoxylin behandeltes, in Glycerin eingeschlossenes Präparat. Vergr. 250.

Karmin sich leicht röthlich färbende Grundsubstanz (*e*), welche jener gleichwerthig ist, aus welcher die Grundsubstanz des osteoiden Gewebes sich entwickelt. Allein während bei der Bildung des letzteren ein fibrilläres, Leim gebendes Gewebe, welches mit Karmin sich intensiv roth färbt, sowie zelliges Markgewebe entstehen, wandelt sich bei der Knorpelbildung das ganze Gewebe in eine hyaline chondrinhaltige Masse um, welche mit Karmin sich nicht mehr färben lässt, mit Hämatoxylin dagegen einen blauvioletten Ton annimmt.

Die im Gewebe befindlichen Zellen kommen dabei in rundliche oder flache oder auch unregelmässig gestaltete Höhlen zu liegen, welche entweder von der hyalinen Grundsubstanz oder aber von einer Lage stärker lichtbrechenden Gewebes, einer sogenannten Kapsel, umschlossen werden.

Das auf diese Weise **neugebildete Knorpelgewebe** kann eine verschiedene Mächtigkeit erlangen, pflegt indessen, falls es sich nicht um Geschwülste handelt, bald wieder zu verschwinden, indem es **in Knochengewebe** und **Markgewebe übergeht**.

Die Ueberführung des Knorpels in Knochen wird stets dadurch ein-

geleitet, dass in den ersteren Gefässe (Fig. 72 *c*) eindringen. Gleichzeitig erfolgt eine Auflösung der Knorpelgrundsubstanz in der Umgebung der Gefässe, während die dadurch frei werdenden Knorpelzellen (*h*) sich den mit den Gefässen eingedrungenen Zellen beimischen und zu Markzellen werden.

Häufig tritt dabei eine Wucherung der Zellen ein, und zwar sowohl innerhalb der aufgebrochenen Kapseln (*i*), als auch in geschlossenen Kapseln (*k*) des den Gefässräumen benachbarten Knorpels.

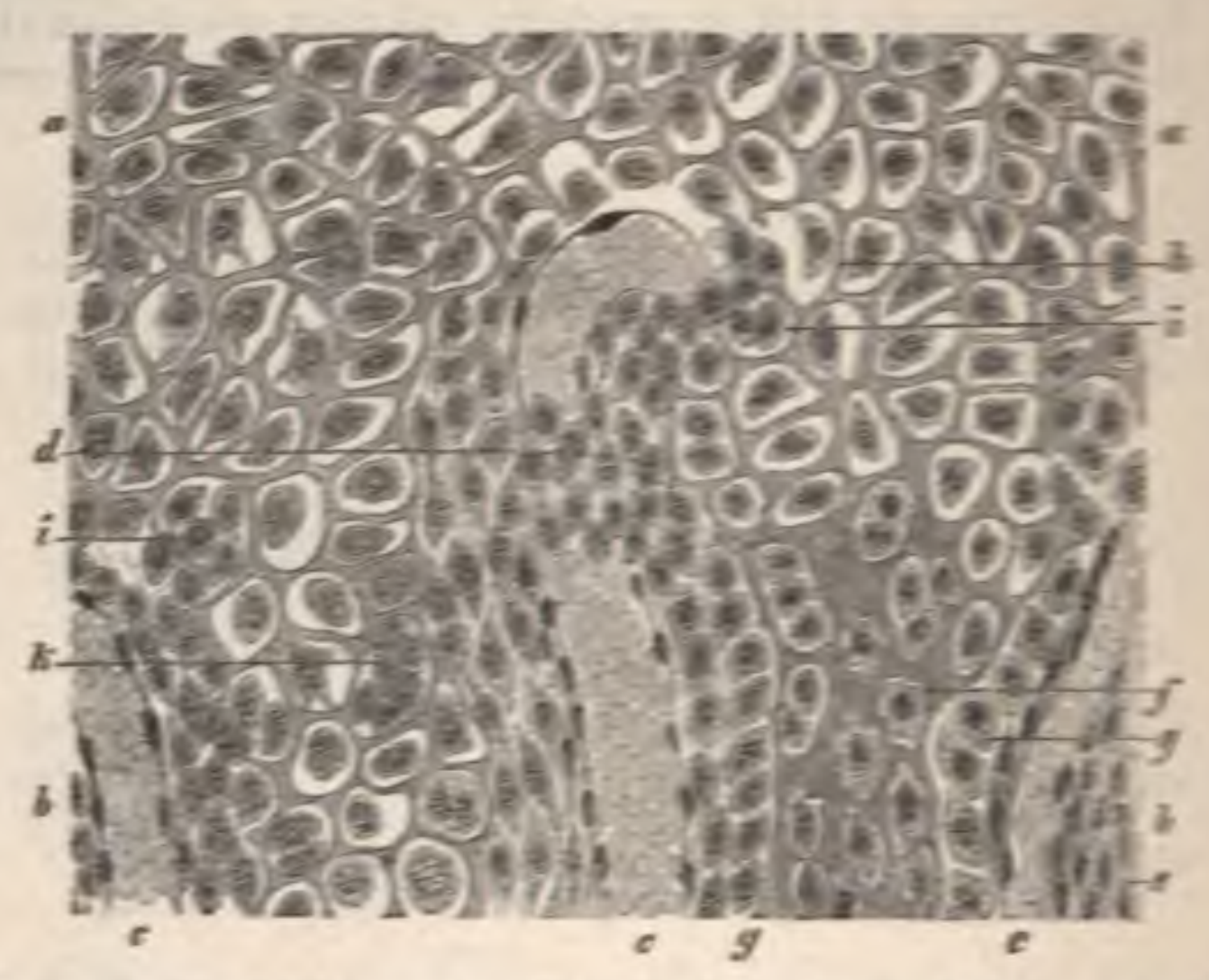

Fig. 72. **Knochenbildung aus Knorpel in einem Callus von 14 Tagen.** *a* Hyaliner Knorpel. *b* Markräume. *c* Blutgefässe. *d* Zelliges, *e* zellig-fibröses Markgewebe. *f* Osteoides Gewebe. *g* Osteoblasten. *h* Durch Schwund der Grundsubstanz frei gewordene Knorpelzellen. *i* Gewucherte Knorpelzellen in eröffneten Kapseln. *k* Gewucherte Knorpelzellen in geschlossenen Kapseln. In Müller'scher Flüssigkeit gehärtetes, mit Pikrinsäure entkalktes, mit Karmin gefärbtes, in Kanadabalsam eingelegtes Präparat. Vergr. 200.

Zuweilen wird der gesammte Knorpel aufgezehrt, und die Knochenneubildung erfolgt alsdann ausschliesslich im Gebiete des Markgewebes. Häufiger bleiben zwischen den vordringenden Markräumen Knorpelbalken stehen und gehen alsdann auf metaplastischem Wege in Knochen über. Es geschieht dies in einer Weise, dass die Grundsubstanz ihre chemisch-physikalische Beschaffenheit ändert und in Folge dessen mit Karmin wieder intensiv tingirbar wird, während die Höhlen, in welchen die Zellen liegen, durch Anbildung von Grundsubstanz an der Wand der Knorpelkapseln sich verkleinern (*f*) und zugleich zackig werden. Durch diese Vorgänge entsteht zunächst ein **osteoides Gewebe**, welches weiterhin durch Aufnahme von Kalksalzen sich in Knochen umwandelt. Das Dickenwachsthum der neu entstandenen Knochenbälkchen erfolgt durch Anlagerung von Osteoblasten (*g*).

In ähnlicher Weise wie aus dem periostal entstandenen Knorpel kann sich Knochen auch aus dem nicht mehr in physiologischem Wachsthum befindlichen epiphysären und diaphysären Knorpel, sowie aus dem Rippenknorpel entwickeln. Auch hier geht der Knochenbildung eine Markraum-

bildung voraus, welche entweder durch das Einwuchern von Markgewebe oder aber durch einen primären Zerfall des Knorpels eingeleitet wird. Der Knorpel kann vor Eintritt der Markraumbildung oder der Erweichung in Wucherung gerathen sein.

Vom Knochenmark wird nur selten Knorpel gebildet, am häufigsten noch bei Entwickelung von Geschwülsten. Bildet sich aus dem Knorpel Markgewebe und Knochengewebe, so erfolgt dies in derselben Weise wie im periostalen Knorpel.

Literatur über pathologische Knochenneubildung.

Bidder, *Arch. f. exper. Pathol. I, und Arch. f. klin. Chir. XXII.*
Bonome, *Virch. Arch.* 100. *Bd.*
Bruns, P., *Transplantation von Knochenmark, v. Langenbeck's Arch. XXVI.*
Busch, *Arch. f. klin. Chir. XXI und Dtsch. Zeitschr. f. Chir. X.*
Cornil *et* **Ranvier**, *Man. d'histol. pathol. I* 1881.
Egger, *Virch. Arch.* 99. *Bd.*
Heim, *v. Gräfe's u. Walther's Arch.* 24. *Bd., und Virch. Arch* 15. *Bd.*
Hueter, *Virch. Arch.* 29. *Bd.*
Jagetho, *Dtsch. Zeitschr. f. Chir. IV.*
Krafft, *Zur Histogenese des periostalen Callus, Beitr. z. path. Anat. v. Ziegler I, Jena* 1886.
Maas, *v. Langenbeck's Arch. XX u. XXIII.*
Ollier, *Traité exp. et clin. de la régén. des os etc., Paris* 1867; *De la greffe osseuse chez l'homme, Arch. de phys.* 1889; *De l'ostéogénèse chirurgicale, Verh. d. X. internat. med. Congr. III, Berlin* 1891.
Philipeaux *et* **Vulpian**, *Arch. de phys. de Brown-Séquard II* 1870.
Ruge, *Virch. Arch.* 49. *Bd.*
Tizzoni, *Arch. per le Science Med. II.*
Virchow, *sein Arch.* 13. *Bd., Die Cellularpathologie, IV. Aufl.* 1871; *Berl. klin Wochenschr.* 1875, *und Die krankh. Geschw. II.*
Volkmann, *Virch. Arch.* 24. *Bd.*
Wagner, *Ueb. d. Heilungsproc. nach Resect. u. Exstirp. d. Knochen, Breslau* 1856.
Wegner, *Virch. Arch.* 56. *u.* 61. *Bd.*
Wolff, *Arch. f. klin. Chir. IV u. XIV, Virch Arch.* 50., 61., 64. *u.* 101. *Bd., und Berl. klin. Wochenschr.* 1875 *u.* 1884.
Ziegler, *Virch. Arch.* 78. *Bd.*
Weitere diesbezügliche Literatur enthalten § 47 *u.* 50.

§ 49. In vielen Fällen hat die Neubildung von Knochengewebe durchaus die Bedeutung eines **regenerativen Processes**, so namentlich nach Fracturirung oder nach Resection eines Knochens, wo die neue Knochensubstanz die getrennten Knochenstücke wieder in feste Vereinigung bringt. In anderen Fällen führt die Knochenneubildung zu einer **Hypertrophie des Knochengewebes**. Es sind dies vornehmlich Wucherungsprocesse, welche sich an chronische Entzündungen (vergl. Cap. 4 und 5) anschliessen. Bei wachsenden Knochen kann eine übermässige Knochenbildung unter Umständen auch ohne erkennbare Ursachen sich einstellen (vergl. Cap. 6). In andern Fällen ist die Steigerung der Knochenproduction auf die Anwesenheit fremder Substanzen, wie namentlich von Phosphor und Arsenik, im Blute zurückzuführen. Häufig ist endlich auch eine Knochenneubildung im Innern oder in der Umgebung von Geschwülsten, welche sich im Knochenmark oder im Periost entwickeln.

Gewinnt ein Knochen durch längere Zeit fortgesetzte periostale und endostale Knochenproduction merklich an Masse, so wird dies als eine **Hyperostose** bezeichnet. Werden die Markräume des spongiösen Knochens durch Auflagerung von Knochensubstanz auf die alten Knochenbälkchen oder durch die Bildung neuer Bälkchen verengt, so dass die spongiöse

Substanz ein dichtes Gefüge erhält und die grossen Markhöhlen kleiner werden, so bezeichnet man den Zustand als **Osteosklerose**. Circumscripte, im Innern von Knochen gelegene Knochenneubildungen werden **Enostosen**, circumscripte kleinere periostale Auflagerungen **Osteophyten**, grössere dagegen **Exostosen** genannt. Die letzteren entwickeln sich namentlich an Ansatzstellen von Sehnen und in der Nähe von Knorpelfugen. Sind sie mit dem Knochen nicht fest verbunden, haben sie sich also im äusseren Periost entwickelt, so bezeichnet man sie als **bewegliche Exostosen**. Bei ausgebreiteter Knochenbildung im Umfang eines Knochens spricht man von **Periostose**.

Alle diese Bildungen entstehen namentlich im Anschluss an Entzündungen; sie können sich indessen auch ohne erkennbare Veranlassung entwickeln.

Bilden sich knöcherne Auswüchse aus einer knorpeligen Anlage, so werden sie als **knorpelige Exostosen** bezeichnet. Diejenigen, welche ohne knorpeliges Vorstadium sich entwickeln, gehen unter dem Namen **bindegewebige Exostosen**.

Ueberaus häufig stellt sich eine **Combination von Knochenresorption und Knochenapposition** ein, und zwar sowohl in der Weise, dass letztere ersterer nachfolgt, als umgekehrt.

Wird z. B. durch eine im Innern eines Knochens sich entwickelnde Geschwulst (Fig. 73 *f g*) die angrenzende Knochensubstanz durch lacunäre Resorption (*e*) zum Schwunde gebracht, so pflegt sich in den weiter nach aussen gelegenen HAVERS'schen Kanälchen sowie im Periost eine Knochenapposition einzustellen, und zwar entweder in der Weise,

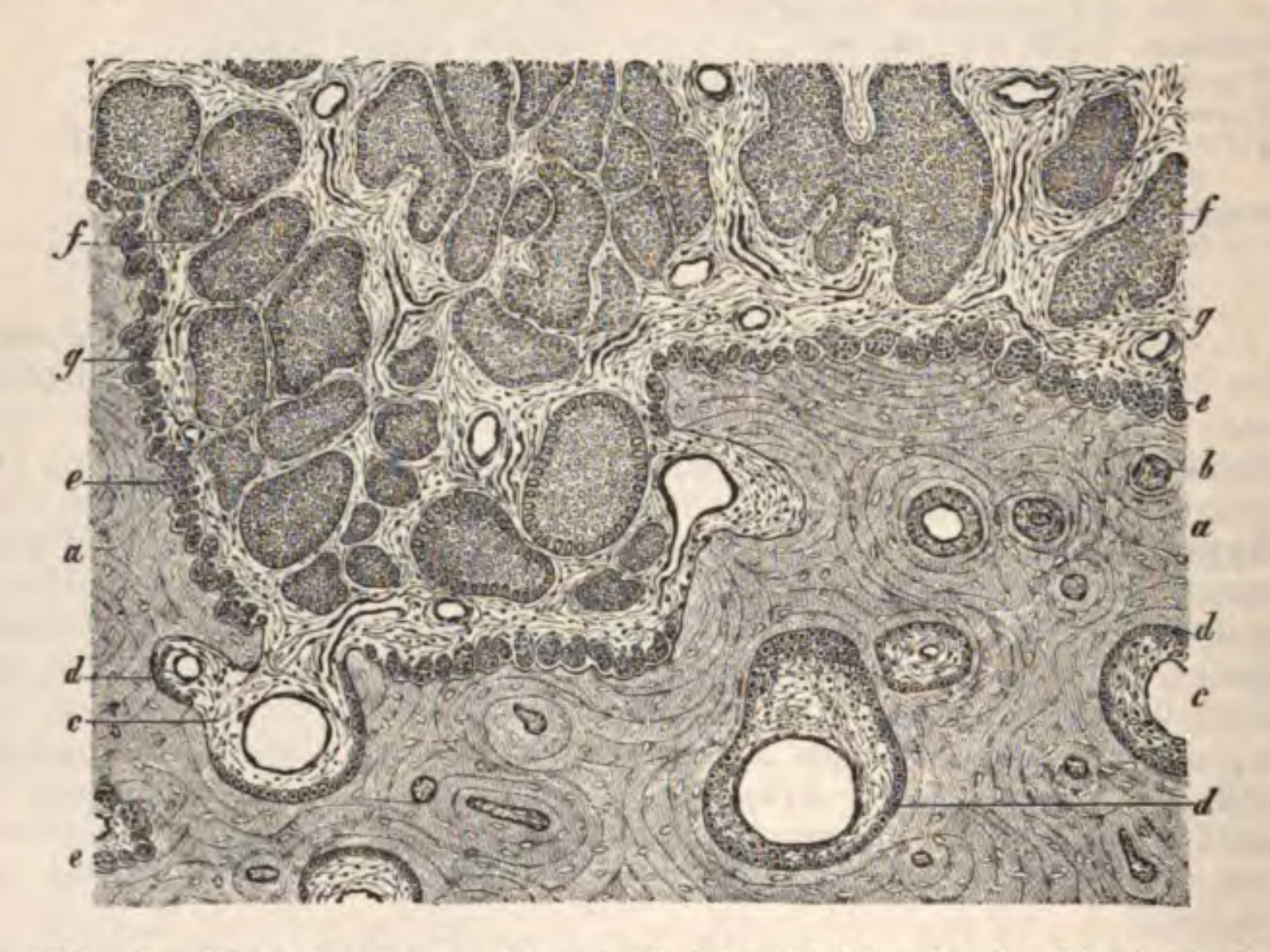

Fig. 73. Knochenresorption und Apposition in der Umgebung eines metastatischen Krebsknotens in der Humerusdiaphyse. *a* Corticalis humeri. *b* Normale HAVERS'sche Kanälchen. *c* Erweiterte HAVERS'sche Kanälchen mit weiten Blutgefässen. *d* Osteoblasten. *e* Osteoklasten und HOWSHIP'sche Lacunen. *f* Krebszapfen. *g* Stroma des Krebses. In MÜLLER'scher Flüssigkeit und Alkohol gehärtetes, in Pikrinsäure entkalktes, mit Hämatoxylin gefärbtes, in Kanadabalsam eingeschlossenes Präparat. Vergr. 50.

dass sich dem alten Knochen Osteoblasten (*d*) auflagern, oder aber so, dass sich neue periostale Knochenbälkchen bilden. Die Folge ist, dass auch dann, wenn bei weiterer Entwickelung der Geschwulst der alte Knochen vollkommen schwindet und sich schliesslich über die Oberfläche erhebt, die Geschwulst doch dauernd von einer Knochenlade umgeben bleibt.

In ähnlicher Weise kann auch bei Zerstörung eines Röhrenknochens durch tuberculöse Wucherungen sich an der Aussenfläche neuer Knochen anlagern. Wird weiterhin auch dieser wieder zerstört, während aussen fortgesetzt eine neue Apposition stattfindet, so gewinnt es den Anschein, als ob der Knochen aufgetrieben (Fig. 74) und dadurch gleichzeitig verdünnt würde, und es entstehen danach Zustände, welche man als **Spina ventosa** oder **Winddorn** bezeichnet.

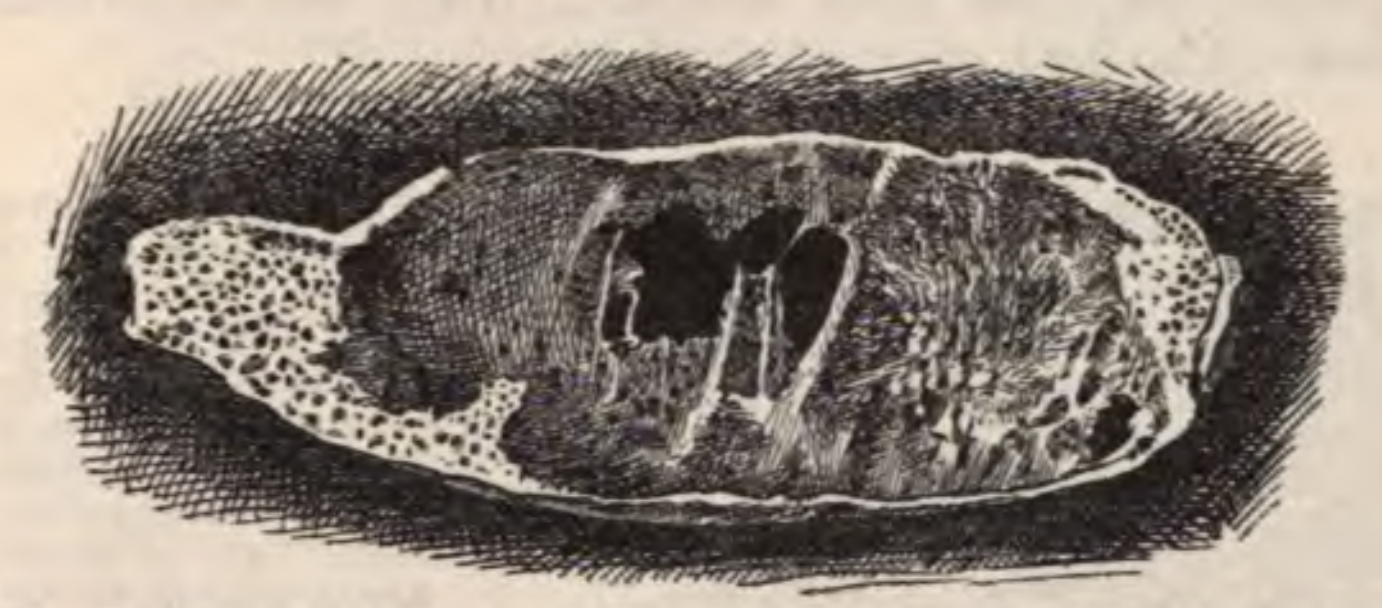

Fig. 74. Spina ventosa des Radius eines Kindes, entstanden in Folge myelogener Tuberculose. Natürliche Grösse.

Wird ein Knochen amputirt oder resecirt, so stellen sich an der abgesägten oder abgemeisselten Stelle stets sowohl Resorptions- als auch Appositionsprocesse ein, und wenn sich an einer Stelle aus irgend einer Veranlassung Knochen neu gebildet hat, so bleiben Resorptionsvorgänge an demselben in späterer Zeit wohl niemals aus. Auf diese Weise können vorstehende Osteophyten verschwinden und Rauhigkeiten der Knochenoberfläche sich wieder glätten.

§ 50. Mit besonderer Vorliebe sind sowohl in früherer als auch in neuester Zeit die Vorgänge am Knochen studirt worden, welche sich bei **Heilung von Knochenbrüchen** einstellen. Ist der Bruch ein subcutaner, uncomplicirter, oder wird bei gleichzeitiger Durchtrennung der den Knochen bedeckenden Weichtheile und der äusseren Haut die Wunde nicht verunreinigt, so gestalten sich die an die Verletzung sich anschliessenden Vorgänge im Ganzen ziemlich einfach. Unmittelbar nach dem Trauma, durch welches der Knochen bald quer, bald schief gebrochen oder zersplittert worden ist, pflegen die Bruchenden (Fig. 76) sowie allfällig davon abgesprengte Knochensplitter (Fig. 76 *b*) mehr oder weniger gegeneinander verschoben zu sein. Das Periost ist an der Bruchstelle meist zerrissen, oft auch eine Strecke weit abgelöst, die angrenzenden Weichtheile ebenfalls zerrissen und mehr oder minder gequetscht. Im Knochenmark und in der Umgebung liegt ein grösseres oder geringeres Blutextravasat.

Zufolge aller der genannten Läsionen stellt sich unmittelbar nach dem Trauma eine Entzündung ein, so dass das Gewebe zunächst von

flüssigem und weiterhin auch von zelligem Exsudat durchsetzt wird. In Folge dessen erscheint das Periost in den ersten Tagen nach der Fractur geröthet und gequollen. Seine Faserlagen sind durch eiweisshaltige Flüssigkeit auseinandergedrängt, und da und dort liegen kleine Rundzellen (Fig. 75 *g*). Aehnlich sind die Veränderungen in dem an das Periost angrenzenden Gewebe, sowie in den Rissstellen des Knochenmarkes. Vom zweiten Tage ab erscheinen auch Zellen, welche in ihrem Innern Bruchstücke von zerfallenen Blutkörperchen, von Leukocyten und Gewebstrümmern enthalten.

Bei uncomplicirten Fracturen erreicht die Entzündung zu keiner Zeit einen hohen Grad. Nach wenigen Tagen nehmen die Entzündungserscheinungen gewöhnlich ab, und schon am 5.—6. Tage ist die Zahl der im Gewebe liegenden Leukocyten gering, und in den nächstfolgenden Tagen pflegen sie, falls nicht besonders starke Gewebszertrümmerung stattgefunden hat, ganz zu verschwinden.

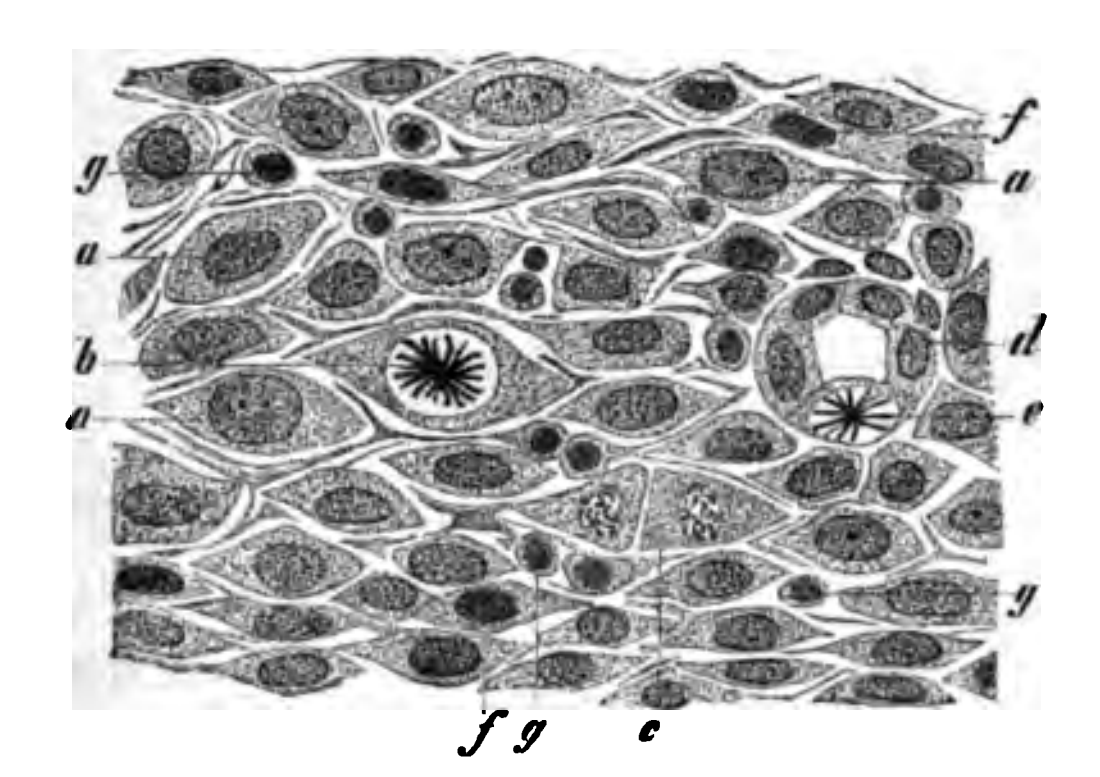

Fig. 75. Gewuchertes Periost 4 Tage nach Bruch des Knochens. *a* Grosskernige blasse Bildungszellen. *b* Osteoblast mit Kerntheilungsfigur. *c* Zwei Zellen kurz nach der Theilung mit Fadenknäuel im Kern. *d* Blutgefäss mit gewucherten Endothelien. *e* Endothelzelle mit Kerntheilungsfigur. *f* Kleine dunkelgefärbte Bildungszellen. *g* Wanderzellen. Mit FLEMMING'scher Kernfixationsflüssigkeit und Hämatoxylin behandeltes, in Glycerin eingelegtes Präparat. Vergrösserung 250.

Am zweiten Tage nach Entstehung der Fractur stellen sich an den Zellen des Periostes und des Knochenmarkes die ersten Zeichen eintretender Wucherung ein. Da und dort schwellen die Zellen und die Kerne (Fig. 75 *a*) an, und es erscheinen in der bekannten Reihenfolge die verschiedenen Figuren (*b c*) karyokinetischer Kerntheilung. In den nächsten Tagen nimmt die Zahl der sich vergrössernden und sich theilenden Zellen zu und gleichzeitig gerathen auch die Endothelien der Blutgefässe (*d*) in lebhafte Wucherung. Schon am dritten und vierten Tage ist die osteoblastische Schicht des Periosts in ein gefässreiches Keimgewebe (Fig. 75) aus vielgestaltigen grösseren, zum Theil mit Kerntheilungsfiguren versehenen Zellen umgewandelt, welche in einer theils homogenen, theils faserigen Grundmasse lagern, die da und dort noch einzelne Wanderzellen einschliesst. Die Blutgefässe sind durch die gewucherten Endothelien nicht selten nahezu verschlossen.

Auch in den äusseren Schichten des Periostes sind die Zellen erheblich gewuchert, doch bleibt hier die faserige Structur des Periostes zu allen Zeiten kenntlich.

Vom 4. Tage ab beginnt das Keimgewebe sich zu differenziren. In den dem Knochen zunächst gelegenen Schichten erscheinen da und dort kleine Herde und weiterhin ganze Bälkchen osteoiden, z. Th. auch chondroiden Gewebes (vergl. Fig. 70 *c d* und Fig. 71), welche sich nach kurzer Zeit in Knochengewebe umwandeln. Das da-

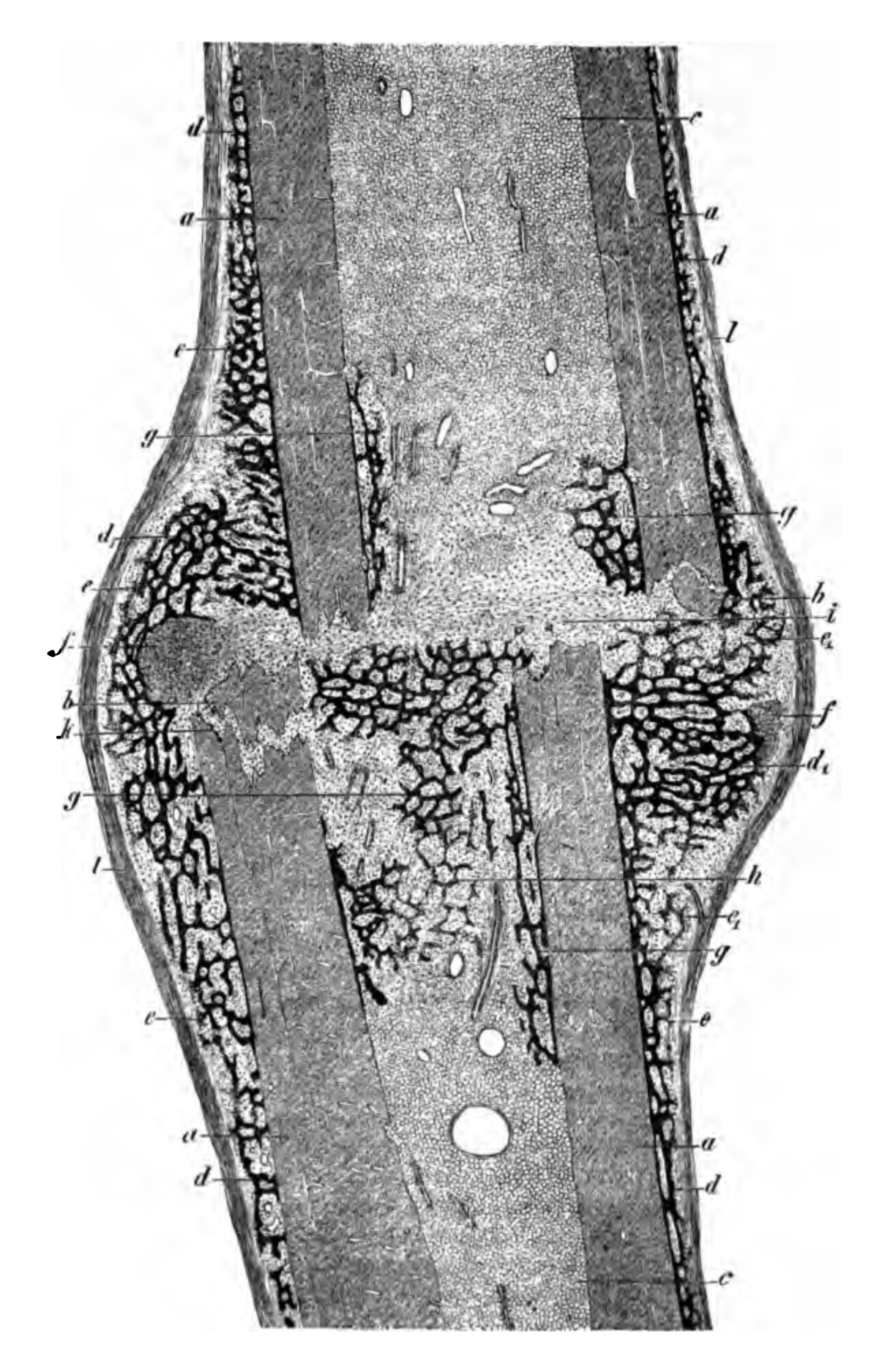

Fig. 76. Längsschnitt durch eine 14 Tage alte Fractur der Fibula eines 25 Jahre alten Mannes. *a* Corticalis der Fibula. *b* Abgesprengte Stücke der Fibula. *c* Fettreiches Knochenmark. *d* d_1 Periostale Osteophyten. *e* e_1 Balken von Osteoblasten und osteoidem Gewebe. *f* Neugebildeter Knorpel. *g* Myelogene Knochenbälkchen. *h* Myelogene Bälkchen aus Osteoblasten und aus osteoidem Gewebe. *i* Die Fracturenden überziehendes Bindegewebe. *k* Ostoklasten. *l* Aeussere faserige Periostlage. In MÜLLER'scher Flüssigkeit gehärtetes, in Pikrinsäure entkalktes, mit Hämatoxylin und Karmin gefärbtes, in Kanadabalsam eingeschlossenes Präparat. Vergr. 7.

zwischen gelegene gefässreiche Keimgewebe behält seinen lockeren Bau bei und übernimmt weiterhin die Rolle des Knochenmarkes. Im Laufe der nächsten Tage nimmt die Zahl der der Oberfläche sich auflagernden osteoiden Bälkchen stetig zu, und nach Ablauf der ersten Woche sind die Bruchenden bereits mit einer grossen Anzahl von jungen Osteophyten (Fig. 76 $d d_1$) und osteoiden Bälkchen ($e e_1$) bedeckt.

Das Gebiet der periostalen Osteophytenbildung erstreckt sich bei Röhrenknochen stets weit gegen die Epiphysen hin, und zwar so, dass die Intensität der Wucherung in nächster Nähe der Fractur am stärksten ist und mit zunehmender Entfernung von derselben allmählich abnimmt (Fig. 76).

In der Nähe der Bruchenden kann das periostale Keimgewebe sich in grösserer oder geringerer Ausdehnung zunächst in hyalinen Knorpel (Fig. 76 *f*) umwandeln, welcher eine Zeit lang besteht, um dann ebenfalls in spongiösen Knochen überzugehen (vergl. pag. 130 Fig. 72). Zuweilen bildet sich stellenweise auch ein faseriges Bindegewebe, welches sich später in Knochengewebe differenzirt.

Das neue Gewebe, welches sich an der inneren Schicht des Periostes entwickelt, bedingt zunächst eine im Allgemeinen spindelförmige Anschwellung des Periostes an den Bruchenden. Bald früher, bald später, meist wohl schon im Laufe der zweiten und dritten Woche, werden die Bruchenden durch die periostale Wucherung überbrückt, und in demselben Maasse, wie sich an der Bruchstelle feste Knochenbälkchen bilden, werden die getrennten Bruchstücke wieder untereinander vereinigt. Hatten sich Splitter (Fig. 76 *b*) gebildet, waren sie aber nicht abgetödtet, so werden dieselben durch dazwischen sich schiebende oder dieselben überlagernde Knochenbälkchen wieder mit den Bruchenden vereinigt.

Die vom Periost aus sich bildende neue Knochenlage bezeichnet man als **äusseren periostalen Callus.** In den ersten Tagen besteht er also aus Keimgewebe, dann aus osteoidem und aus Knorpelgewebe und schliesslich aus Knochengewebe. Seine Grösse nimmt in den ersten 4—6 Wochen nach der Fractur zu, und gleichzeitig gewinnt er auch an Festigkeit, indem die Zahl der Bälkchen sich vermehrt und die einzelnen Bälkchen durch Apposition neuer Knochenlagen sich verdicken. Die Form des periostalen Callus ist von der Beschaffenheit und der gegenseitigen Lage der Bruchenden abhängig und kann danach sehr verschieden sein.

Während der äussere periostale Callus sich entwickelt, pflegt im Knochenmarke auch ein **innerer myelogener Callus** (*g*) sich zu bilden. Es geschieht dies in der Weise, dass die wuchernden Osteoblasten sich zu Bälkchen (*h*) gruppiren, welche sich in osteoides Gewebe und schliesslich in Knochengewebe umwandeln. An Mächtigkeit pflegt der innere Callus gegen den äusseren erheblich zurückzutreten und kann unter Umständen sich auf die Bildung weniger Bälkchen beschränken.

Sehr häufig entwickelt sich auch eine Knochenlage zwischen den Bruchenden, welche als **intermediärer Callus** bezeichnet wird. Er ist meistens ausschliesslich ein Product des von aussen hineinwachsenden Periostes.

Sehr frühzeitig pflegen sich sowohl an dem alten als an dem neugebildeten Knochen **Resorptionsprocesse** einzustellen. An ersterem werden zunächst namentlich die Bruchenden (*k*) und allfällig abgesprengte Bruchstücke (*b*) resorbirt. Nach Consolidirung der Fractur wird im Laufe von Monaten auch ein Theil des Callus wieder zerstört, und zwar derjenige,

welcher für die Function des Knochens ohne Nutzen ist. Es findet also eine **Rückbildung des Callus** statt. Gleichzeitig werden diejenigen Balken, welche statisch besonders in Anspruch genommen sind, durch Apposition verdickt. Auch an dem alten Knochen werden diejenigen Theile, welche zufolge der Aenderung der statischen Bedingungen überflüssig geworden sind (Wolff), resorbirt. Auf diese Weise geschieht es, dass nach Monaten und Jahren die Beschaffenheit des gebrochenen Knochens sich mehr und mehr wieder den ursprünglichen Verhältnissen nähert und die Grenze zwischen altem und neuem Knochen sich verwischt, so dass man in Fällen, in denen nur eine geringe Verschiebung der Bruchenden stattgefunden hatte, die Bruchstelle nur noch durch eine unerhebliche Verdickung angedeutet findet. Bei starker Dislocation der Bruchenden bleiben natürlich auch stärkere Difformitäten zurück.

Mit der Resorption der äusseren Callusschichten findet zugleich auch eine Rückbildung der schwieligen Verdickung des Bindegewebes statt, welche sich zur Zeit der Fracturheilung in den angrenzenden Weichtheilen einzustellen pflegt.

Die **Grösse der Callusmasse** ist in den einzelnen Fällen sehr wechselnd und hängt, von individuellen Verschiedenheiten abgesehen, theils von der Beschaffenheit der Knochensubstanz an der Fracturstelle und von der Grösse des Knochens, theils von der Form des Bruches ab. Der stärkste Callus bildet sich an den Diaphysen der grossen Röhrenknochen. Weit geringer wird die Callusmasse an den Epiphysenenden der Röhrenknochen, an den kleinen spongiösen Knochen und an den platten Knochen des Schulter- und Beckengürtels und des Schädels. An letzterem ist namentlich der äussere Callus sehr klein und erhebt sich kaum etwas über die Oberfläche; später kann er wieder ganz resorbirt werden. Die Spalte zwischen den Bruchenden wird oft nur mangelhaft von Knochenspangen überbrückt. Bei Brüchen, welche von den Diaphysen auf das Gelenk übergreifen, ist der extracapsuläre Theil des Callus mächtig, der intracapsuläre Theil nur schwach entwickelt. Unter Umständen kann durch den extracapsulären Callus eine Ueberbrückung des Gelenkes mit Osteophyten zu Stande kommen.

Bei **unvollständigen Brüchen,** d. h. solchen, bei welchen nur ein Theil der Continuität des Knochens getrennt und kein Theil aus seinem Zusammenhang ganz gelöst wurde, ist auch die Callusbildung beschränkt. Es gilt dies sowohl für die Knickbrüche der Röhrenknochen, die Impressionen der platten Knochen und die Compressionen oder Quetschungen der spongiösen Knochen als auch für die Fissuren oder Spalten in den verschiedenen Knochen.

Bei **vollständigen Brüchen**, bei welchen eine vollständige Trennung der Bruchstücke eintritt, hängt die Stärke der Callusbildung unter sonst gleichen Bedingungen von dem Grade der Dislocation und der Zahl der Fragmente ab. Am kleinsten wird der Callus, wenn die Dislocation so gering ist, dass das Periost nicht eingerissen wird. Erheblich grösser wird er bei bedeutenden Verschiebungen nach der Seite oder in der Längsaxe mit Uebereinanderschiebung der Bruchenden, sowie bei Winkelstellung der letzteren (Fig. 77). Ein Splitterbruch mit Bildung verschiedener Fragmente erfordert zur Wiederherstellung eine grössere Callusmasse als ein einfacher Quer- und Schrägbruch.

Werden Fragmente abgesprengt und erheblich dislocirt, so kann eine Wiedervereinigung des Splitters mit dem Knochen ausbleiben. Nekrotische Splitter unterhalten einen Entzündungsreiz, der so lange an-

dauert, bis der Spitter resorbirt ist. Mit Periost bedeckte lebende Splitter können sich zunächst durch Knochenapposition vergrössern, später werden sie resorbirt. Splitter, welche in die Callusmasse eingeschlossen werden, werden je nach ihrer Verwendung für die statischen Leistungen des neuen Knochens theils durch Apposition verstärkt, theils durch Resorption rareficirt.

Bei Bruch einander benachbarter Knochen kann eine Verschmelzung der einander benachbarten periostalen Wucherungen und damit eine **Synostose** der Knochen eintreten.

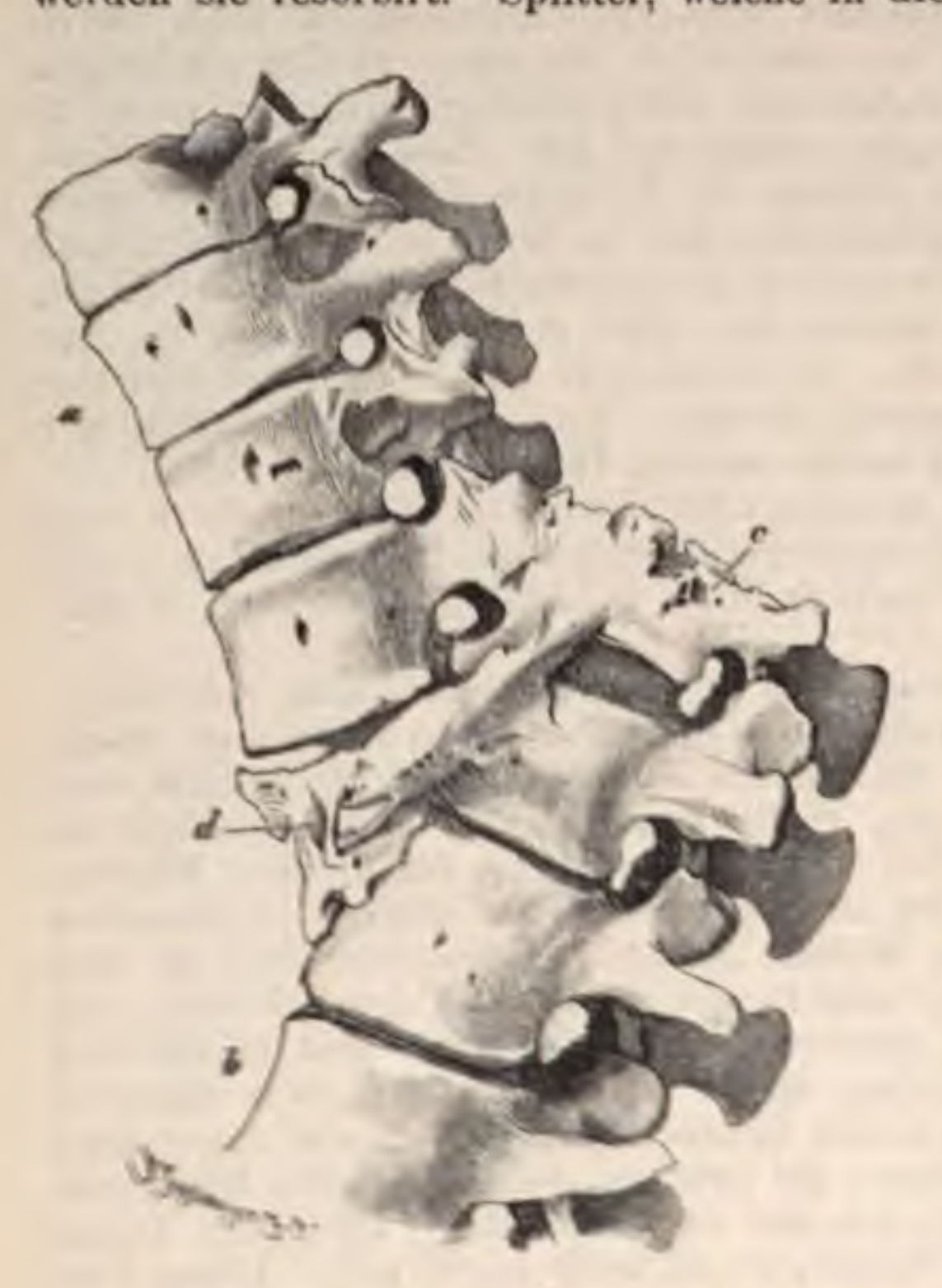

Fig. 77. **Neun Monate alte, mit starker Dislocation der Wirbel geheilte Fractur der Wirbelsäule.** *a* Brustwirbelsäule. *b* Lendenwirbelsäule. *c* Callus, welcher sich der unteren Hälfte des fracturirten ersten Lendenwirbels aufgelagert hat. *d* Obere, abgerissene und nach vorn und unten dislocirte Hälfte des ersten Lendenwirbels, welche durch Knochenspangen mit der Vorderfläche des zweiten und dritten Lendenwirbels verbunden ist. Um ½ verkleinert.

Werden die Bruchenden durch Muskelzug (Querfractur der Patella, Absprengung des Olecranon) oder durch irgend eine andere Einwirkung weit von einander entfernt, oder findet eine beständige gegenseitige Verschiebung statt, so kann eine knöcherne Vereinigung ausbleiben. Dasselbe kann geschehen, wenn, wie das namentlich am oberen Ende des Humerus und des Femur vorkommt, Weichtheile zwischen die Bruchenden gelagert sind, oder wenn das eine Knochenstück schlecht ernährt ist und wenig osteoplastisches Gewebe besitzt. Letzteres kommt namentlich bei intracapsulären Fracturen und hier wieder am häufigsten bei intracapsulären Brüchen des Schenkelhalses vor. Auch senile, marantische Zustände des Körpers können einer Callusbildung hinderlich sein. Endlich kommt es auch vor, dass bei vollkommen gesunden Individuen eine knöcherne Wiedervereinigung gebrochener Knochen ausbleibt.

In allen diesen Fällen bildet sich eine **Pseudarthrose**, d. h. ein falsches Gelenk. Die Bruchenden werden entweder durch straffe kurze oder durch lange, eine ergiebige Bewegung der Knochen gestattende, fibröse Bandmassen untereinander verbunden (**pathologische Syndesmosen**), oder bleiben vollkommen getrennt. Im letzten Falle können sich die Bruchenden durch Callusmasse verdicken und sich abglätten. Durch Verdickung des umgebenden Bindegewebes kann sich

eine Art Gelenkkapsel bilden, welche eine synoviaartige Flüssigkeit absondert. Unter Umständen bildet sich auf der Bruchfläche sogar Knorpel.

Die Dauer des Heilungsverlaufes bei den einzelnen Knochenbrüchen hängt bei sonst gleichen Verhältnissen von der Grösse des Knochens ab. Nach GURLT ist durchschnittlich eine gebrochene Fingerphalanx in 2, eine Rippe in 3, ein Vorderarm in 5, ein Oberarm in 6, eine Tibia in 7, ein Oberschenkel in 10, ein Schenkelhals in 12 Wochen consolidirt. Bei Kindern erfolgt die Heilung erheblich rascher. Bei Kindern unter 2 Jahren heilen die meisten Brüche in 2—3 Wochen. Zuweilen verzögert sich die Heilung bei gesunden Individuen aus unbekannten Gründen.

Werden auf operativem Wege Stücke in der Continuität eines Knochens entfernt oder einander gegenüberliegende Gelenkenden abgetragen und die Resectionsenden einander adaptirt, so tritt eine knöcherne Vereinigung derselben in ähnlicher Weise wie bei Fracturheilung ein.

Literatur über Heilung der Knochenbrüche und der Resectionen.

Bajardi, *Untersuch. v. Moleschott XII.*
Bardeleben, *Lehrb. d. Chir. II, Berlin* 1880.
Bergmann, *Die Lehre v. d Kopfverletzungen, Deutsche Chir., Lief.* 30, 1880.
Bruns, P., *Die Lehre von den Knochenbrüchen, Deutsche Chir. Lief.* 27, 1886.
Duhamel, *Mém. de l'Acad. royale des sciences de Paris,* 1741.
Dupuytren, *Leçons orales de chir. II. éd., Paris* 1839.
Gurlt, *Handb. d. Lehre v. d. Knochenbrüchen I, Berlin* 1862.
Hilty, *Henle u. Pfeufer's Zeitschr. f. rat Med. N. F. III* 1853.
Kassowitz, *Die normale Ossification etc., Wien* 1881.
Lossen, *Virch. Arch.* 55. *Bd.*
Maas, *v. Langenbeck's Arch. XX.*
Malgaigne, *Traité des fract. et luxat., Paris* 1855.
Nikolsky, *Virch. Arch.* 54. *Bd.*
Rigal *et* **Vignal,** *Arch. de phys.* 1881.
Roux, *Kniegelenksankylose, Arch. f. Anat. u. Phys.* 1885.
Stimson, *A treatise on fractures, London* 1883.
Wagner, *Ueber den Heilungsprocess nach Resection der Knochen, Berlin* 1853.
Weber. *Ueber Wiedervereinigung und Heilung gebroch. Röhrenknochen,* 1825.
Wolff, J., *Das Gesetz der Transformation der inneren Architectur der Knochen b. path. Veränd. d. äuss. Knochenform,* 1881, *und Dtsche. med. Wochenschr.* 1884 *Nr.* 18.
Weitere diesbezügliche Literatur enthält § 48.

4. Die Entzündungen der Knochen.

§ 51. **Die acuten hämatogenen Entzündungen der Knochen** bilden eine Gruppe von Erkrankungen, welche durch sehr verschiedene Schädlichkeiten hervorgerufen werden. Am häufigsten sind es Infectionsstoffe, Mikroorganismen, welche als die Ursache der Entzündung anzusehen sind, doch können auch andere Schädlichkeiten acute Entzündungen hervorrufen.

Unter den infectiösen Erkrankungen, welche Knochen- und auch Gelenkentzündungen nach sich ziehen können, sind vornehmlich der polyarticuläre Gelenkrheumatismus, die Pyämie, der Scharlach, die Masern, der Typhus abdominalis, der Typhus recurrens, die Ruhr, die Parotitis epidemica, der Tripper, die acute infectiöse Osteomyelitis und Periostitis zu nennen. Die letztgenannte Krankheit, welche durch die Invasion von Eiterkokken vermittelt wird, hat ihren Namen davon erhalten, dass Entzündungen des Knochenmarkes und Periostes für die Krankheit eine

charakteristische Veränderung bilden. Gelenkentzündungen sind eine der wesentlichsten Erscheinungen des im Uebrigen häufig zugleich mit Entzündungen des Endocards und verschiedener seröser Häute auftretenden acuten Gelenkrheumatismus. Bei Scharlach, Typhus, Masern, Pyämie, Tripper sind Knochen- und Gelenkentzündung nicht pathognomisch, sondern stellen nur mehr oder minder häufige Complicationen dar, welche, sofern es sich um eine Uebertragung des an irgend einer anderen Körperstelle liegenden Infectionsstoffes handelt, als metastatische Entzündungen angesehen werden müssen.

Bei Tripper kommen nur metastatische Gelenkentzündungen, bei Typhus recurrens Knochenmarkentzündungen, bei Pyämie, Scharlach, Masern, Typhus abdominalis sowohl Gelenk- als Knochenentzündungen vor.

Unter den nicht infectiösen Entzündungserregern ist namentlich der von Perlmutterdrechslern (Gussenbauer, Englisch), sowie von Arbeitern in Wolle- und Jutefabriken eingeathmete Staub zu nennen. Der eingeathmete Staub führt nach Gussenbauer zu embolischer Gefässverstopfung und weiterhin zu Entzündungen des Knochenmarkes und Periostes.

Der Sitz der entzündlichen Erscheinungen ist stets in erster Linie das gefässhaltige Gewebe des Knochens, das Knochenmark und das Periost, und man unterscheidet je nach der Localisation der Entzündung eine **Periostitis** und eine **Osteomyelitis**; Entzündungen des Marks der spongiösen Knochen oder der corticalen Substanz werden oft auch als **Ostitis** bezeichnet. Leichte vorübergehende Entzündungen lassen die eigentliche Knochensubstanz intact oder verursachen geringfügige Resorptions- und Appositionsvorgänge. Schwere Entzündungen führen oft zu **Caries** und **Nekrose der Knochensubstanz**.

Die schwerste acute Knochenentzündung ist die **acute infectiöse Osteomyelitis** und **Periostitis**. Sie tritt am häufigsten bei jungen Individuen auf und ist eine von Fieber begleitete Infectionskrankheit, bei welcher sich meistens in einem der langen Röhrenknochen, zuweilen auch in mehreren schwere eiterige oder jauchige Entzündungen einstellen. Am häufigsten erkrankt der Oberschenkel, sodann die Tibia, seltener erkranken die Röhrenknochen des Armes, noch seltener die kurzen und platten Knochen.

Die Krankheit tritt entweder spontan ohne voraufgegangene infectiöse Affectionen auf oder schliesst sich an Typhus abdominalis, Masern oder Scharlach an. Ob sie im letzteren Falle noch als eine Aeusserung der betreffenden Infectionskrankheit anzusehen ist, oder ob eine zweite specifische Infection die Erkrankung verursacht, ist noch zu entscheiden, doch ist letzteres wahrscheinlicher.

Bei der genuinen Form der infectiösen Osteomyelitis findet man constant Kokken, und zwar am häufigsten Staphylococcus pyogenes aureus und albus (Rosenbach, Garré, Kraske). Sie gehört danach in die Gruppe der **septisch-pyämischen Infectionen**.

Der Process kann sowohl im Knochenmark als auch im Periost beginnen und ist durch eine Entzündung charakterisirt, welche zu Eiterung, zuweilen auch zu putrider jauchiger Zersetzung führt. Die periostale Infiltration sitzt theils im Perioste selbst, theils in dem angrenzenden lockeren Bindegewebe und ist frisch durch Röthung und Schwellung, zuweilen auch durch Hämorrhagieen, später durch gelbe und graue Verfärbung charakterisirt. Das Knochenmark ist zu Beginn hyperämisch, zuweilen hämorrhagisch infiltrirt, später bilden sich gelbe oder graue missfarbige Eiterherde, welche hauptsächlich in der Diaphyse, zuweilen

indessen auch in den Epiphysen liegen. Bei schweren Infectionen kann das ganze Mark der Diaphyse vereitern und es können auch die HAVERSschen Kanäle der Corticalis sich mit Eiter füllen. Es können sich ferner grössere Mengen von Eiter zwischen Periost und Knochen ansammeln. Sitzen Entzündungsherde in der Nähe des Gelenkes, so geräth auch dieses in Entzündung, wobei sich seröse und eiterige Flüssigkeit in dasselbe ergiesst.

Die Erkrankung führt häufig unter schweren Fiebererscheinungen zum Tode. Zuweilen bilden sich von den entzündeten und thrombosirten Venen des Knochenmarkes aus metastatische Eiterungen. Subperiostale Abscesse können nach aussen durchbrechen.

Am Orte der eiterigen oder jauchigen Entzündung bleibt eine **Nekrose des Knochens** (Fig. 78 und Fig. 79) wohl niemals ganz aus, doch kommen Fälle vor, bei denen die Infection nicht zur Gewebsvereiterung führt, so dass eine Heilung der Affection durch Resorption des entzündlichen Exsudates in kurzer Zeit möglich ist.

Bei schwereren Formen hängt der Verlauf wesentlich von der Grösse und der Zahl der nekrotischen Herde ab. Bei Vereiterung des ganzen Knochenmarks der Diaphyse mit gleichzeitiger totaler Abhebung des Periostes kann die ganze Diaphyse nekrotisch werden. Eine geringere Ausbreitung der Eiterung wird natürlich auch nur eine kleinere Nekrose (Fig. 79 *a*) verursachen. Partielle Nekrosen (Fig. 78 *a*) liegen je nach dem Sitz der Eiterung entweder subperiostal oder in der Tiefe des Knochens. Je nach der Grösse und dem Sitz pflegt man totale und partielle, centrale und superficielle Nekrosen zu unterscheiden.

Schon bald nach dem Eintritt der Eiterung stellt sich an der Grenze derselben eine granulirende Entzündung ein, welche eine Abgrenzung des Herdes gegen das Nachbargewebe bewirkt. Gleichzeitig treten im Knochenmark und im Periost Wucherungsvorgänge auf, welche vornehmlich durch Bildung eines osteoplastischen Keimgewebes, sowie von vielkernigen Osteoblasten gekennzeichnet sind. Mit dem Erscheinen der letzteren beginnt an der Grenze von Todtem und Lebendem eine lebhafte Resorption, welche nach Verlauf von Wochen zu einer Lösung des Ersteren von Letzterem führt. Hatte sich die Entzündung der Diaphyse bei jungen Individuen bis zum Diaphysenknorpel erstreckt (welcher erst zu Beginn der zwanziger Jahre verschwindet), so tritt eine Ablösung der Epiphysen (Fig. 79 *c*) ein.

Ist die Lösung des Todten von dem Lebenden vollständig eingetreten, so beherbergt der Knochen einer Eiterhöhle einen **Abscess** oder eine **Kloake**, welche zugleich das gelöste Knochenstück, den **Sequester** (*a*), enthält. Häufig hat sich zugleich da und dort ein Durchbruch nach aussen (Fig. 78 *b c*) gebildet. Derselbe ist zunächst von einer Granulationsschicht umgeben, deren Oberfläche Eiter secernirt. In der Umgebung hat sich bereits eine mehr oder weniger grosse Masse von Knochengewebe neugebildet, welches theils eine Verdichtung, theils eine Verdickung des Knochens bedingt. Ist der Knochen in seiner ganzen Dicke der Nekrose verfallen, so kann es sich natürlich, abgesehen von den Knochenenden, nur um eine periostale Knochenneubildung handeln, welche den Sequester allseitig umgibt und um denselben eine als **Knochenlade** (Fig. 79 *b*) bezeichnete feste Hülle bildet, welche die noch erhaltenen Theile des Knochens untereinander verbindet. Bei partieller Nekrose findet eine Knochenneubildung sowohl im Periost als auch im Innern des Knochens statt, von denen die letztere vom Marke ihren Aus-

gang nimmt. Eine Knochenneubildung bleibt oft nur an jenen Stellen aus, an denen der in der Abscessmembran gebildete Eiter nach aussen abfliesst.

Kleine Sequester können im Laufe von Wochen und Monaten resorbirt werden. Grosse Sequester unterhalten Monate und Jahre lang (Fig. 78 und Fig. 79) einen Entzündungszustand und müssen durch Kunsthülfe entfernt werden. Zuweilen kann dies von jenen Defecten aus geschehen, welche sich am Orte des Eiterabflusses erhalten; häufiger muss ein Theil der Knochenlade ausgemeisselt werden. Nach Entfernung

Fig. 78.

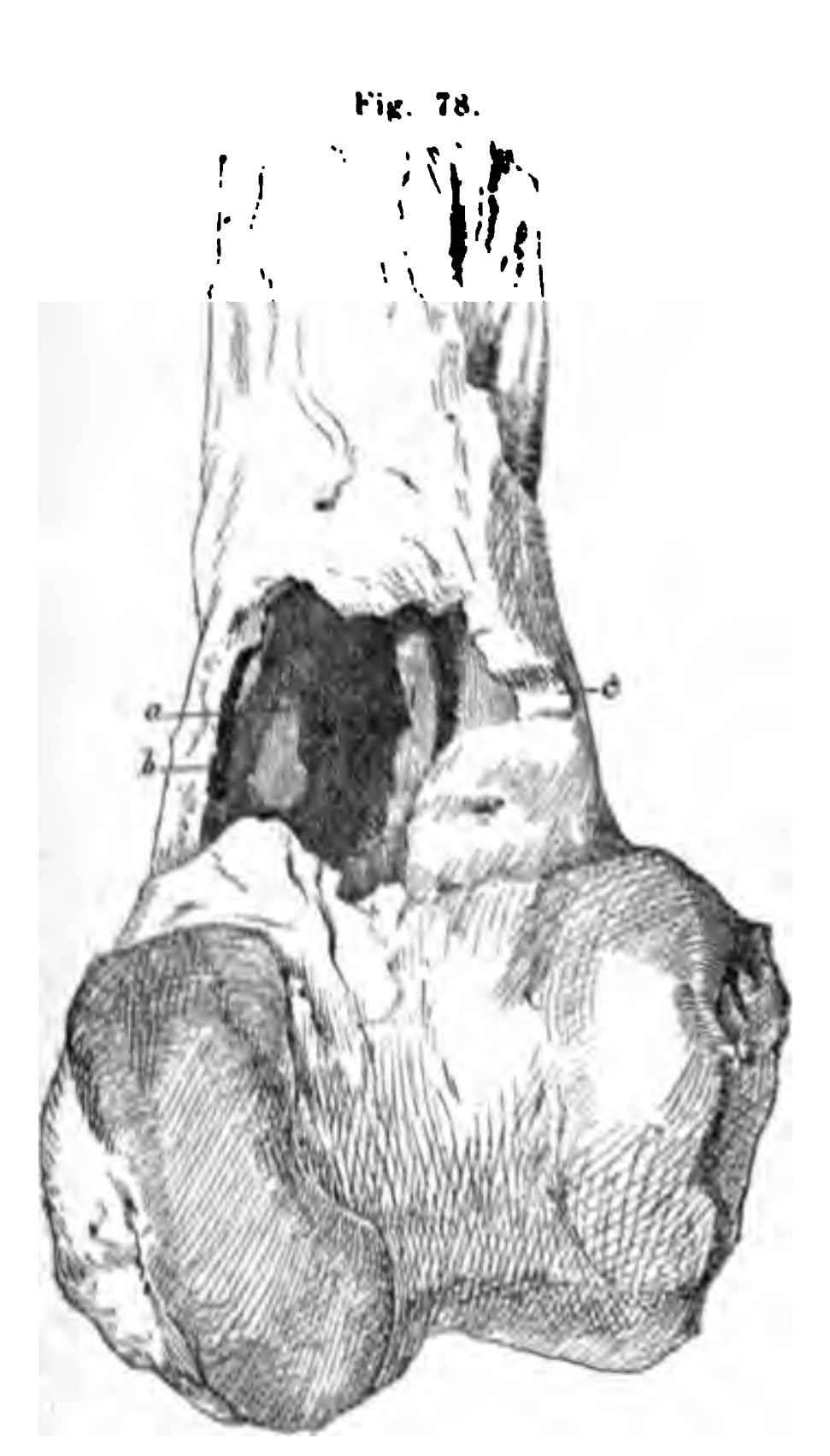

Fig. 78. Seit 15 Jahren bestehende Nekrose im unteren Theile der Diaphyse des Oberschenkels. *a* Sequester. *b c* Ränder der Oeffnung im verdickten Knochen. Spirituspräparat, um $^1/_5$ verkleinert.

Fig. 79.



Fig. 79. Nekrose des unteren Theils der linken Tibia und periostale Knochenwucherungen nach acuter Osteomyelitis. *a* Sequester. *b* Periostale Knochenlade. *c* Abgelöste Epiphyse. Um $^2/_5$ verkleinert.

des Sequesters schliesst sich die Wunde durch Granulations- und Narbenbildung, sowie durch erneute regenerative Wucherung des Periostes und des Markes. Nach Ablauf des Processes ist der Knochen mit Osteophyten besetzt, unregelmässig gestaltet und im Innern theils sklerotisch, theils osteoporotisch. Im Laufe der Zeit wird durch Apposition und Resorption sein Zustand der Norm mehr und mehr wieder genähert, doch können selbst bei partiellen Nekrosen Jahre vergehen, bis die spongiöse Substanz wieder ganz normal aussieht, die ursprüngliche Höhle ganz geschwunden ist; die periostalen Verdickungen sowie die Veränderungen in der Spongiosa und der Corticalis werden meist wohl nie ganz ausgeglichen.

Die **metastatischen Knochenentzündungen**, welche sich bei Pyämie, Typhus abdominalis, Scharlach, Masern zuweilen einstellen, können unter Umständen einen Verlauf nehmen, welcher den analogen Formen der infectiösen Osteomyelitis und Periostitis gleichkommt. Häufiger bilden sich nur **kleinere Eiterherde** und **Abscesse**, mitunter auch nur vorübergehende, keine bleibenden Veränderungen hinterlassende Entzündungen des Knochenmarkes oder des Periostes.

Werden bei der Metastasenbildung grössere Ernährungsgefässe durch Emboli verstopft, so kann sich die Entzündung mit **anämischer Nekrose** combiniren.

In neuerer Zeit sind von Ollier, Schlange, Riedinger, Roser und Anderen (vergl. Schlange, *Ueber einige seltene Knochenaffectionen, Arch. f. klin. Chir. XXXVI 1887*; Riedinger, *Ganglion periostale s. Periostitis albuminosa, Festschr. für A. v. Kölliker 1887;* Roser, *Zur Lehre von der Periostitis albuminosa, Centralbl. f. Chir. 1887*) unter dem Namen Periostitis und Ostitis albuminosa leichtere Formen von Entzündungen der Knochen beschrieben, die durch Anhäufung einer fadenziehenden, albuminösen, transparenten, synovia-ähnlichen Flüssigkeit charakterisirt sind, vornehmlich an den grossen Röhrenknochen jüngerer Individuen im Alter von 15—20 Jahren auftreten und ohne Fieber verlaufen. Nach Garrè handelt es sich in einem Theil der Fälle um leichte Formen der infectiösen Osteomyelitis, die auch sonst verschieden verlaufen kann und nicht immer zu Eiterung, sondern zuweilen auch nur zu vorübergehender Entzündung mit nachfolgender Knochenneubildung führt.

Literatur über infectiöse Osteomyelitis und Periostitis.

Colzi, *Sulla Etiologia dell' Osteomielite acuta*, *Firenze* 1890.
Eberth, *Virch. Arch.* 65. *Bd.*
Fröhner, *Ueber die acute Osteomyelitis der kurzen und platten Knochen*, *Beitr. z. klin. Chir. v. Bruns V*, *Tübingen* 1889.
Garrè, *Fortschr. der Med. III* 1885; *Einige seltene Erscheinungsformen der acuten infectiösen Osteomyelitis*, *Festschr. f. Kocher*, *Wiesbaden* 1891.
Haaga, *Beitr. z. Statistik d. acuten spontanen Osteomyelitis*, *Beitr. z. klin. Chir. v. Bruns V* 1889.
Ivanoff, *De l'ostéomyélite subaiguë ou insidieuse pendant la croissance*, *Thèse de Paris* 1885.
Jaboulay, *Le microbe de l'ostéomyélite aiguë*, *Thèse de Lion* 1885.
Klebs, *Beitr. z. pathol. Anat. der Schusswunden*, *Leipzig* 1882, *und Arbeit. a. d. pathol. Institut zu Bern* 1872—73.
Kocher, *Dtsch. Zeitschr. f. Chir. XI.*
Kraske, *Zur Aetiologie und Pathogenese der acuten Osteomyelitis*, *v. Langenbeck's Arch. XXXIV*, *ref. Centralbl. f. Bakt. I* 1887.
Krause, *Fortschritte d. Med. II* 1884.

Lannelongue et Achard. Et. exp. des ostéomyélites. Ann. de l'Inst. Pasteur V 1891.
Lücke. Dtsch. Zeitschr. f. Chir. IV.
Ogston. Journ. of Anat. and Phys. XVII 1882.
Reynier et Legendre. Contrib. à l'étiologie de certaines périostites, périostéomyélites et ostéomyélites. Arch. gén. de méd. 1888.
Rosenbach. Mikroorganismen bei d. Wundinfectionskrankheiten. Wiesbaden 1884.
[illegible]. Gaz. des hôp. 1871.
Struck. Dtsch. med. Wochenschr. 1883.
Vollert. Ueber die sog. Periostitis albuminosa. Samml. klin. Vortr. N. 332. 1891.
Witzel. Die Gelenk- u. Knochenentzündungen bei acuten infectiösen Erkrankungen. Bonn 1890.

§ 52. Wird ein Knochen durch ein **Trauma** gequetscht oder gebrochen und zerrissen oder sonst in irgend einer Weise verletzt, so stellen sich, wie bereits in § 50 angegeben, Blutungen sowie **Entzündungen** ein, welche bald vorübergehen, während die Verletzung durch regenerative Wucherung des Periosts und des Knochenmarks zur Heilung gelangt.

Ist mit einer **traumatischen Knochenverletzung**, z. B. einer Fractur, gleichzeitig eine perforirende Hautwunde entstanden (complicirte Fractur), durch welche der Knochen der Aussenwelt zugänglich wird, und findet zu irgend einer Zeit eine **Verunreinigung der Wunde durch pathogene Mikroorganismen** statt, so stellen sich heftigere **Entzündungen** ein, durch welche der Heilungsverlauf vollkommen abgeändert wird.

In den günstig verlaufenden Fällen bilden sich in der Wunde mehr oder weniger **Eiter secernirende Granulationen**, welche die freiliegenden Knochen bedecken und sich zwischen die Bruchenden schieben. Nach einiger Zeit wird dann das Granulationsgewebe durch periostale Wucherung substituirt, und es kann unter Umständen Heilung ohne Nekrose erfolgen. Häufiger führt indessen die Verunreinigung zu **Eiterung**, und überall, wo grössere Eiterherde sich bilden, geht das Gewebe verloren, und es pflegen danach kleinere oder grössere Theile des Knochens abzusterben.

Unter Umständen vereitert ein grosser Theil des Knochenmarks des gebrochenen Knochens, und auch das Periost geht in mehr oder minder grosser Ausdehnung verloren. Vom Knochen kann die Eiterung auch auf das benachbarte Gelenk, das intermusculäre Bindegewebe u. s. w. übergreifen. Durch diese Complicationen schliesst sich der Verlauf mehr und mehr demjenigen der hämatogenen eiterigen Periostitis und Osteomyelitis (§ 51) an, führt also zur Bildung von Knochensequestern, welche nur durch langdauernde Resorptionsprocesse gelöst und aus dem Körper entfernt werden können. Die Callusbildung tritt vornehmlich an dem an das nekrotische Knochenstück angrenzenden Periost auf.

Ein solcher Verlauf kommt namentlich bei Verletzungen durch Geschosse vor, welche eine offene Wunde und starke Zersplitterung des Knochens herbeizuführen pflegen. Er kann sich indessen auch an Amputationsstümpfen einstellen, wenn Amputationswunden durch bakteritische Infection in Entzündung gerathen. Abgesprengte Knochensplitter verfallen meist der Nekrose, können indessen, falls in ihrer Umgebung Eiterung ausbleibt, einheilen.

Nicht selten gelangen Entzündungserreger von aussen in das Periost und den Knochen, ohne dass damit Traumen verbunden sind. Es geschieht dies namentlich dann, wenn die an den Knochen angrenzenden Theile sich in entzündetem Zustande befinden, doch kann der Entzün-

dungserreger auch in den Knochen gelangen, ohne die unmittelbar angrenzenden Theile zuvor in Entzündung zu versetzen. So können z. B. eiternde Geschwüre der Kopfhaut oder der Nasenschleimhaut, Eiterungen im Beckenzellgewebe u. s. w. auf das Periost und das Knochenmark der angrenzenden Knochen übergreifen und hier Eiterung, Caries und Nekrose verursachen. An Fingern, deren Haut verletzt und verunreinigt wird, kann sich eine periostale Entzündung, ein **Panaritium periostale** einstellen u. s. w.

§ 53. Die **chronischen Knochenentzündungen** sind, wenn man von den tuberculösen, syphilitischen und aktinomykotischen Formen absieht, grösstentheils Folgezustände acuter Entzündungen, durch welche Bedingungen gesetzt werden, die einen länger dauernden Reizzustand schaffen. Es gilt dies zunächst für alle hämatogenen, traumatischen und fortgeleiteten Entzündungen, welche zu Knochennekrose führen. Die der chronischen Entzündung des Periostes und des Knochenmarkes zukommenden Veränderungen ergeben sich danach aus dem bereits Mitgetheilten. Am Orte der Nekrose bilden sich Eiter secernirende Granulationen, welche den central oder peripher gelegenen Sequester umschliessen. Von dieser als Kloake bezeichneten Höhle aus gehen mit Granulationen bekleidete Fistelgänge nach aussen, welche dem Eiter den Abfluss ermöglichen. In dem übrigen Knochen wechseln Resorptions- und Appositionsvorgänge miteinander ab und führen theils zu **Osteoporose**, theils zu **Hyperostose** des Knochens.

Eine besondere Erwähnung verdient noch die **Phosphornekrose**, eine Affection, welche bei Arbeitern in Phosphorzündholzfabriken vorkommt und fast ausschliesslich an den Kieferknochen (Fig. 80), sehr selten auch an anderen Stellen des Gesichtes auftritt. Sie ist ein Effect der bei der Athmung in den Mund gelangenden Phosphordämpfe. Zunächst pflegt sich eine leichte Entzündung des Periostes einzustellen, in Folge deren das Periost und das Knochenmark wuchern und neuen Knochen produciren, so dass die Kieferknochen sich verdicken und sklerotisch werden. Später stellt sich im Periost, zuweilen auch im Knochenmark Eiterung ein, worauf kleinere oder grössere Stücke des Kieferknochens nekrotisch werden und sich mit der Zeit exfoliiren. Unter Umständen kann der ganze Unterkiefer verloren gehen. Bleiben die Patienten den Phos-

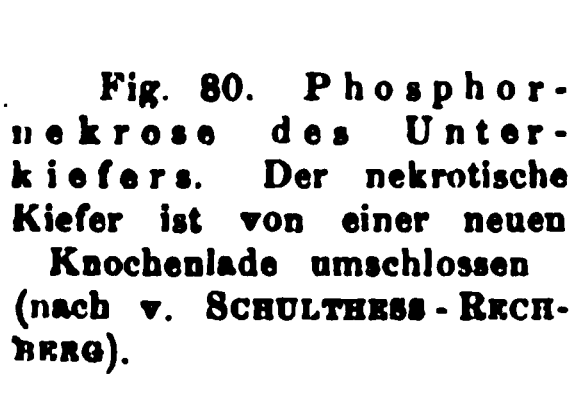

Fig. 80. Phosphornekrose des Unterkiefers. Der nekrotische Kiefer ist von einer neuen Knochenlade umschlossen (nach v. Schulthess-Rechberg).

phordämpfen ausgesetzt, so kann auch die um die Nekrose sich bildende Knochenlade wieder nekrotisch werden.

Zuweilen stellt sich schon von Anbeginn an eine acute Periostitis ein, welche sofort, also ohne dass ossificatorische Processe auftreten, zu Eiterung und Knochennekrose führt.

Chronische Entzündungen kommen sodann auch vor, wenn in nächster Nachbarschaft des Knochens chronische Entzündungen, z. B. Hautgeschwüre (Fig. 81), oder zu Elephantiasis führende Processe ihren Sitz haben. Hier führt der Entzündungsprocess zu **schwieligen Verdickungen des Periostes**, unter denen der Knochen theils **Usuren**, theils **Osteophyten** und **diffuse Hyperostose** zeigen kann, welche unter Umständen eine ganz bedeutende Mächtigkeit erlangen (Fig. 81).

Lücke (*D. Zeitschr. f. Chir. XIII*) stellt für die Aetiologie der chronischen Knochenentzündungen folgendes Schema auf: A) hereditäre und erworbene Tuberculose; B) hereditäre und erworbene Lues; C) voraufgegangene Infectionskrankheiten, wie Pyämie, Osteomyelitisinfection, Typhus abdominalis, Scarlatina, Morbilli, Gonorrhoe, Variola, Diphtherie, Malaria, Pertussis, Erysipelas; D) Traumen ohne Infection; E) Gicht.

Fig. 81. Periostale Hyperostose der Tibia im Grunde eines Ulcus chronicum cruris. Um $^2/_3$ verkleinert.

Literatur über Phosphornekrose.

Baur, *Württemb. Correspbl.* 1849.
Bibra und Geist, *Die Krankh. d. Arbeiter in Phosphorzündholzfabriken,* 1847.
Billroth, *v. Langenbeck's Arch. VI.*
Geist, *Die Regeneration des Unterkiefers, Erlangen* 1852.
Häckel, *Die Phosphornekrose, v. Langenbeck's Arch.* 39. *Bd.* 1890.
Hervieux, *Rech. s. l. mal. d. ouvriers empl. à la fabric. d alumettes, Paris* 1846.
v. Langenbeck, *Deutsche Klin.* 1857.
v. Schulthess-Rechberg, *Ueber Phosphornekrose, I.-D. Zürich.*
Senftleben, *Virch. Arch.* 18. *Bd.*
Trélat, *De la nécrose causée par le phosphore, Paris* 1857.
Volkmann, *Handb. d. Chir. von v. Pitha und Billroth II* 1872.
v. Wahl, *Petersb. med. Zeitschr. VI.*

§ 54. Von **chronischen Knochenentzündungen**, deren ganzer Verlauf ein schleichender ist, lassen sich nach den dabei auftretenden Veränderungen zwei Gruppen aufstellen, von denen man die eine als Ostitis hypertrophicans, die andere als Ostitis deformans bezeichnen kann. Beides sind Knochenerkrankungen, deren Aetiologie noch vollkommen dunkel ist.

Die **Ostitis hypertrophicans** tritt in typischer Form bei jenen eigenartigen krankhaften Processen auf, welche in neuester Zeit als Akromegalie (Marie), Pachyakrie (v. Recklinghausen) und Ostéoarthropathie hypertrophiante (Marie) beschrieben worden sind und in jüngeren und mittleren Lebensjahren Veränderungen setzen, welche wesentlich durch eine Vergrösserung der Endtheile der Extremitäten und der Gesichtstheile des Kopfes, oft auch verbunden mit Deformitäten der Wirbelsäule charakterisirt sind (vergl. § 59 des allgemeinen Theils, wo auch die Literatur angegeben ist). Nach anatomischen Untersuchungen von Arnold, Marie, Thomson und Anderen ist die Massenzunahme der genannten Theile zu einem grossen Theil verursacht durch eine Hyperostose des Knochens (Fig. 82), bei welcher sich periostale

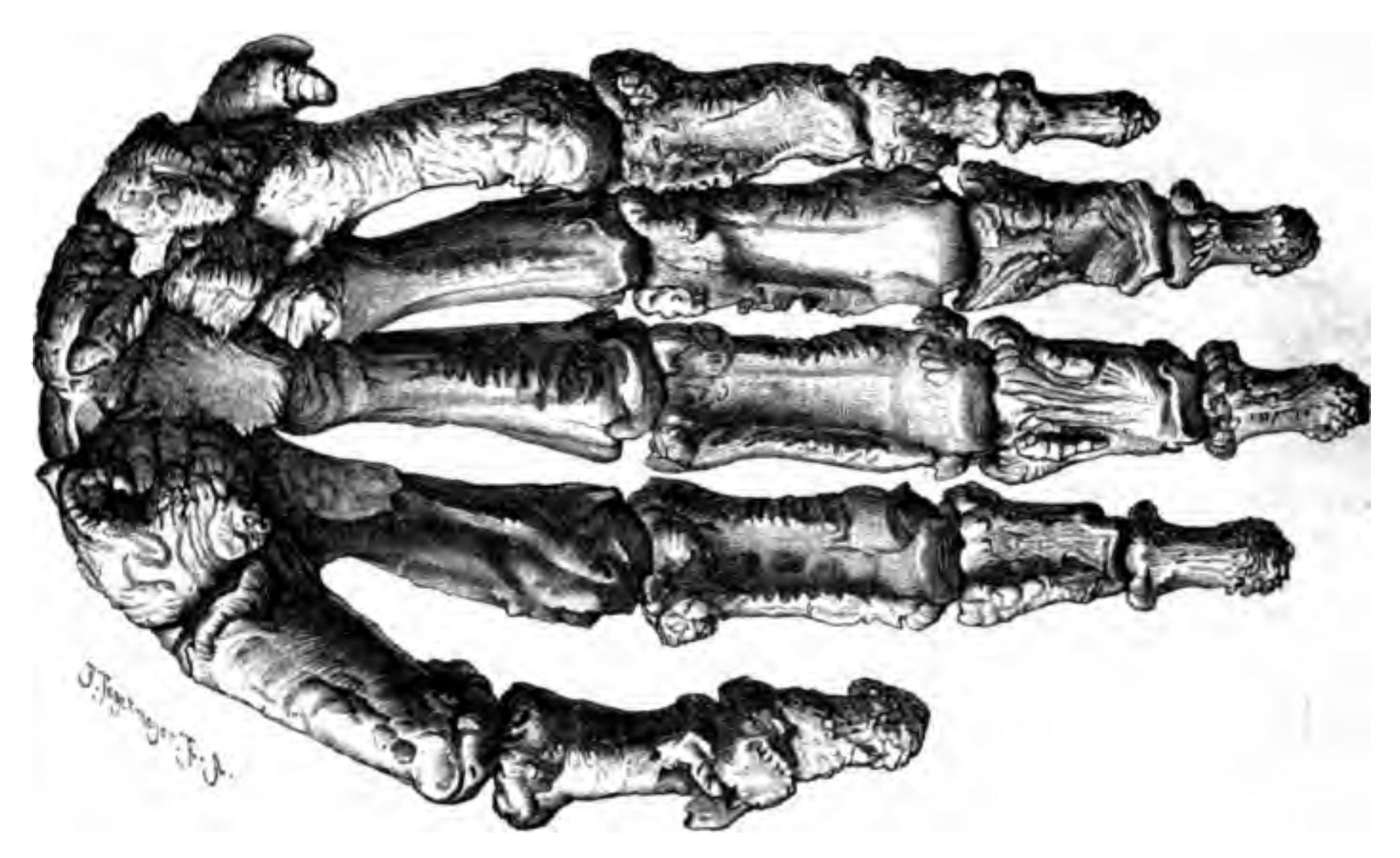

Fig. 82. Handskelet mit Hyperostose der Knochen von einem Falle von Akromegalie (nach Arnold).

Osteophyten in Form knolliger und spitziger Excrescenzen den Knochen auflagern und deren Oberfläche verunstalten. Ihre Entwickelung, die auf eine chronische Reizung des Periostes, event. auch des Knochenmarks zurückzuführen ist, beschränkt sich nicht nur auf die Spitzentheile der Extremitäten, kann sich vielmehr auf einen grossen Theil des Skeletes verbreiten und z. B. auch an den Oberschenkeln und dem Becken zur Bildung zahlreicher Osteophyten führen.

Die **Ostitis deformans** ist eine dem höheren Alter zukommende Erkrankung des Knochensystems, welche wesentlich durch eine Combination ausgebreiteter Resorptions- und Appositionsvorgänge gekennzeichnet ist und sowohl auf einzelne Knochen oder Knochengruppen, z. B. einen Femur, die Schädelknochen, die Wirbelsäule, beschränkt, als auch über einen grossen Theil des Skeletes verbreitet auftreten kann.

Der Knochenschwund kann sowohl die Spongiosa als auch die Corticalis der Knochen betreffen und verursacht an letzterer eine Osteoporose, welche die Festigkeit des Knochens bedeutend herabsetzen kann. Im

Gebiete des spongiösen Knochens können die Knochenbälkchen ganz schwinden und durch ein fetthaltiges oder gallertiges oder auch fibröses, zellarmes (Osteomyelitis fibrosa) Gewebe ersetzt werden, in dem sich zuweilen durch Gewebsverflüssigung Cysten bilden.

Die Knochenapposition kann sowohl vom Mark als vom Periost aus erfolgen und bedingt im ersteren Falle Verdichtung der Spongiosa und partielle Verknöcherung der Markräume, im letzteren dagegen Verdickungen der Knochen (Fig. 83 *b*), welche oft sehr bedeutend werden und namentlich am Schädel zu einer schon während des Lebens erkennbaren Massenzunahme führen. Durch die Combination der Resorptions- und der Appositionsvorgänge wird die charakteristische Architektur des Knochens stets sehr bedeutend gestört, und es kann z. B. an dem verdickten Schädeldach die Gliederung des Knochens in eine innere und äussere Tafel und in ein Diploe ganz verloren gehen.

Tritt bei der Ostitis deformans stellenweise in Folge gesteigerter Resorption eine Schwächung des Knochens ein, so kann es zu Ausbiegungen oder sogar zu Knickungen des Knochens kommen und es treten diese beiden Erscheinungen namentlich an den grossen Röhrenknochen auf. So kann z. B. ein Humerus oder eine Tibia sich ausbiegen, kann ferner der Schenkelhals seine Lage ändern und unter der Last des Körpers mehr eine horizontale Stellung einnehmen (vergl. Fig. 126 § 79).

Fig. 83. Spondylitis deformans. *a* Lendenwirbelkörper, dessen Höhe vorn bedeutend erniedrigt ist. *b* Knotige Knochenwucherungen, welche benachbarte Wirbelkörper untereinander verbinden. *c* Zusammengesunkener Körper eines Brustwirbels. Um die Hälfte verkleinert.

Bei starker Nachgiebigkeit des Knochengewebes können die Knochen auch zusammensinken, und es kommt dies namentlich an der Wirbelsäule (Fig. 83 *a c*) vor, an der einzelne Wirbel durch dieses Zusammen-

sinken die Form eines Keils annehmen können, so dass die Wirbelsäule dadurch eine mehr oder minder starke, meist kyphotische Biegung erhält.

Die **Ostitis deformans** ist ein Process, der nach den anatomischen Vorgängen mit der Arthritis deformans identisch ist und auch wohl ähnlichen Ernährungsstörungen seine Entstehung verdankt. An den kurzen Knochen der Wirbelsäule lässt sich auch die Arthritis von der Ostitis gar nicht trennen. Bei Erkrankung der Schädelknochen und der grossen Röhrenknochen der Extremitäten kann der Process verlaufen, ohne die Gelenkenden selbst zu ergreifen. Umgekehrt können an den letzteren die Deformationsprocesse sich wesentlich auf die Gelenkenden beschränken, doch ist hervorzuheben, dass bei der deformirenden Arthritis die subchondral gelegenen Knochentheile an den krankhaften Veränderungen stark betheiligt sind und Appositions- und Resorptionsprocesse sich auch noch in grosser Entfernung von den Gelenkenden einstellen, und dass sie oft in der Tiefe des Knochens, z. B. im Gebiete des Schenkelkopfes, des Schenkelhalses und der Trochanteren weit stärkere Umgestaltungen bewirken, als an den vorliegenden Theilen der Gelenkenden (vergl. Arthritis deformans § 79).

Die oben gegebene Darstellung entspricht nicht ganz derjenigen, welche die Autoren (Paget, Stilling, v. Recklinghausen) von der Ostitis deformans geben, namentlich wird die Erkrankung nicht in so enge Beziehungen zur Arthritis deformans gebracht. Ich glaube indessen, die vertretene Anschauung auf Grund eigener Untersuchungen als den thatsächlichen Verhältnissen entsprechend bezeichnen zu dürfen. Im Übrigen weise ich darauf hin (vergl. v. Recklinghausen l. c.), dass primäre und secundäre Geschwulstwucherungen im Knochen der Ostitis deformans ähnliche Veränderungen setzen können.

Literatur über Ostitis deformans.

Lunn, *Four Cases of Ostitis deformans*, *Clinical Soc. Transact. XVIII* 1885.

Paget, *On a form of chronic Inflammation of Bones*, *Med. chir. Trans. Vol.* 60 1877, und *Vol.* 65 1882.

v. Recklinghausen, *Die fibröse oder deformirende Ostitis, die Osteomalacie und die osteoplastische Carcinose in ihren gegenseitigen Beziehungen*, *Festschr. d. Assistenten für Virchow, Berlin* 1891.

Richard, *Contribution à l'ét. de la maladie osseux de Paget*, *Paris* 1887.

Stilling, *Ueber Osteitis deformans*, *Virch. Arch.* 119. *Bd.* 1890.

Ziegler, *Ueber die subchondralen Veränderungen der Knochen bei Arthritis deformans und über Knochencysten*, *Virch. Arch.* 70. *Bd.* 1877; *Ueber Proliferation, Metaplasie u. Resorption des Knochengewebes*, *ib.* 73. *Bd.* 1878.

Weitere Literatur enthält § 79.

5. Tuberculose, Syphilis, Lepra, Aktinomykose und Rotz der Knochen.

§ 55. Die **Tuberculose des Knochensystemes** kann sowohl im Knochenmark als im Periost oder auch in irgend einem Gelenke oder einer Synarthrose beginnen und ist die häufigste chronische Knochenerkrankung.

Am häufigsten tritt sie bei jüngeren Individuen auf, kann indessen auch noch in hohem Alter sich einstellen. In den meisten Fällen dürfte die Infection auf dem Blutwege erfolgen, doch sind auch Fälle denkbar, in welchen die Bacillen durch die Lymphbahnen dem Knochensystem zugeführt werden oder aus benachbarten Herden in den Knochen hineingerathen.

Der **Beginn der Tuberculose** ist durch die Bildung grauer oder graurother Granulationsherde, zuweilen wohl auch mehrerer Herde gegeben, welche anatomisch durch graue und gelbe Tuberkel (Fig. 84 *f*) gekennzeichnet sind. Sitzt der **primäre tuberculöse Herd im Innern eines Knochens**, z. B. in einem Wirbelkörper oder in einem Fusswurzelknochen oder in der Diaphyse oder Epiphyse eines grossen Röhrenknochens, und liegt er dabei central und entfernt von einem Gelenk, so können sich die weiteren Veränderungen eine Zeit lang ohne Betheiligung des Periostes und der Gelenke abspielen.

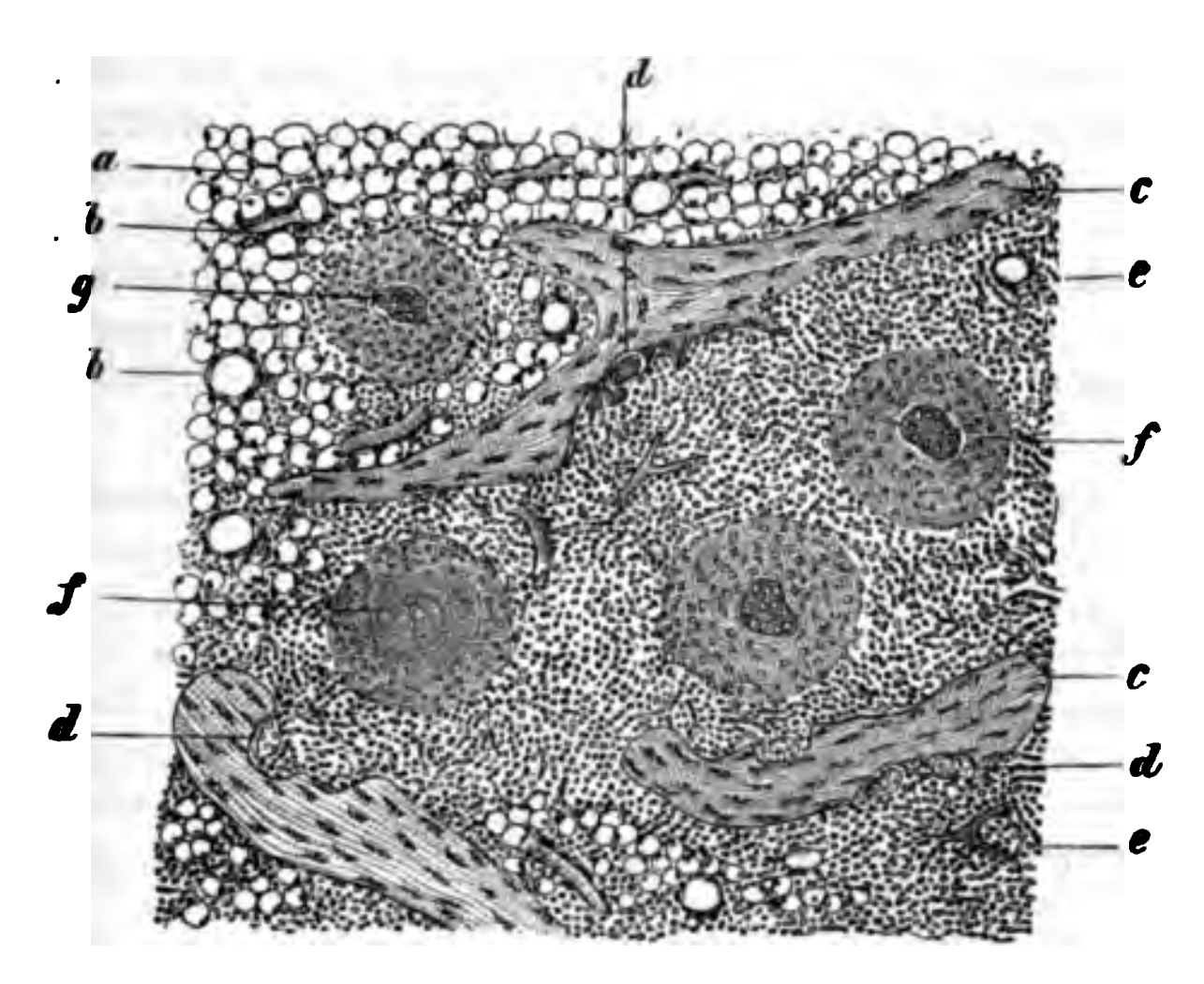

Fig. 84. **Fungöse Granulation mit Tuberkeln aus der Spongiosa des Calcaneus.** *a* Fetthaltiges Knochenmark. *b* Blutgefässe. *c* Knochenbalken. *d* Ostoklasten. *e* Granulationsgewebe. *f* Tuberkel innerhalb des Granulationsgewebes. *g* Isolirter Tuberkel. In MÜLLER'scher Flüssigkeit und Alkohol gehärtetes, in Pikrinsäure entkalktes, mit Hämatoxylin gefärbtes, in Kanadabalsam eingeschlossenes Präparat. Vergr. 60.

Am Orte des tuberculösen Granulationsherdes stellt sich stets eine lacunäre Knochenresorption (Fig. 84 *d*) ein, während der tuberculöse Entzündungsherd früher oder später in seinen centralen Theilen der Verkäsung verfällt. Sind in dieser Zeit die Knochenbälkchen noch nicht zerstört, so werden sie im Verkäsungsbezirke nekrotisch.

Der einmal entstandene Herd vergrössert sich durch peripheres Randwachsthum, sowie durch Auftreten neuer tuberculöser Herde in der Nachbarschaft. Je rascher dies geschieht, desto eher werden sich grössere käsige Herde entwickeln, welche zahlreichere nekrotische Knochenbälkchen einschliessen. Bei sehr langsamem Wachsthum können die Knochenbälkchen im Granulationsherde ganz resorbirt werden.

Hat der Process eine gewisse Höhe erreicht, so findet man im Knochengewebe rundliche oder längliche, von einem grauen oder grauröthlichen Granulationssaum umgebene **käsige Herde** von Erbsen- bis Haselnussgrösse, welche cariöse und nekrotische Knochenbälkchen einschliessen oder aber grössere, meist länglich gestaltete, von verkästem Granulationsgewebe durchwachsene **nekrotische Knochenstücke** enthalten, welche durch einen grauen, tuberkelhaltigen Granulationssaum von der Umgebung sequestrirt sind. In noch späteren Stadien sind die Herde der ersteren Art häufig erweicht und verflüssigt, die Knochenbälkchen grossentheils zerstört, so dass sich eine von Granulationen umsäumte, käsigen Eiter und Knochentrümmer enthaltende Höhle oder **Caverne** (Fig. 85 *h*, Fig. 86 *a* u. Fig. 87 *a*) gebildet hat. In grösseren Herden ist das nekrotische Knochenstück zum mehr oder weniger voll-

kommen gelösten **Sequester** (Fig. 85 *f*) geworden, welcher von käsig-eiterigen Massen umspült wird und in einer Höhle oder **Kloake** liegt, welche von Granulationsgewebe (*e*) umschlossen ist.

Fig. 85. Centrale Knochentuberculose in vorgeschrittenem Stadium. Durchschnitt durch den unteren Theil der Diaphyse der Tibia. *a* Periost. *b* Rareficirte Corticalis. *c* Periostale Knochenauflagerung. *d* Fibröses Gewebe an der Innenfläche der Corticalis. *e* Tuberkelhaltiges Granulationsgewebe. *f* Von Granulationen durchwachsener Sequester mit spärlichen Knochenbälkchen. *g* Verbindung der Granulationen mit dem Sequester. *h* Mit Eiter und Käsemassen gefüllt gewesene Caverne. In Alkohol gehärtetes, in Pikrinsäure entkalktes, mit Hämatoxylin und Karmin gefärbtes, in Kanadabalsam eingeschlossenes Präparat. Vergr. 4.

Die erwähnten Herde treten einzeln oder wenigstens nur in geringer Zahl auf. Nur selten bilden sich rasch hintereinander oder zu nämlicher Zeit mehrere Herde, welche sich in langen Röhrenknochen über einen grösseren Theil des Markgebietes verbreiten. Es sind dies Formen, bei welchen die Entzündungsherde sehr rasch einen käsig-eiterigen Zerfall eingehen, so dass sich keine eigentlichen Granulationsherde bilden. Dementsprechend sieht man auch keine festeren Granulationsknoten, sondern nur käsig-eiterige, zum Theil bereits verflüssigte Herde, welche nicht deutlich durch einen Granulationssaum abgegrenzt sind.

Wie gross in den einzelnen Fällen der Herd wird und welchen Verlauf er nimmt, hängt von Bedingungen ab, welche zu übersehen unsere heutigen Kenntnisse nicht hinreichen. Kleinste Herde können wohl zweifellos heilen, wobei die nekrotischen Massen verflüssigt und resorbirt und durch Bindegewebe oder Mark- und Knochengewebe wieder ersetzt werden, doch ist zu bemerken, dass der Heilungsprocess nicht immer ein vollkommener ist, dass da oder dort im Narbengewebe Bacillenherde

zurückbleiben können, von denen aus wahrscheinlich noch nach Jahren der Process wieder ausbrechen kann. Grosse Herde machen in ihrem Fortschreiten sichtliche Stillstände, und die Cavernen (Fig. 85 *h*) werden von einer Gewebslage, welche aus dichtem Bindegewebe (*d*) und tuberkelhaltigem Granulationsgewebe (*e*) besteht, gegen das übrige Markgewebe abgeschlossen.

Enthält ein Knochen einen tuberculösen Herd, so fehlen Wucherungsvorgänge in der Umgebung desselben niemals ganz. Bei grösseren, lange bestehenden Herden erstrecken sich dieselben zuweilen über ein grosses Gebiet des Knochens und führen theils zu ausgebreiteter Knochenresorption, theils zu Knochenapposition. Findet im Innern eine fortgesetzte Resorption statt, während vom Periost aus neuer Knochen angelagert wird, so können jene in § 49 beschriebenen (Fig. 74, pg. 133) als **Spina ventosa** bezeichneten Zustände sich entwickeln, bei denen ein ganzer Knochen an Umfang gewinnt, während zugleich die Markhöhle sich ausweitet. Ist die innere Resorption nur eine beschränkte (Fig. 86 *a*), findet aber gleichwohl eine äussere Apposition statt, so kann sich der Knochen durch eine Auflagerung zahlreicher Lamellen (*b*), die untereinander durch Querbalken verbunden

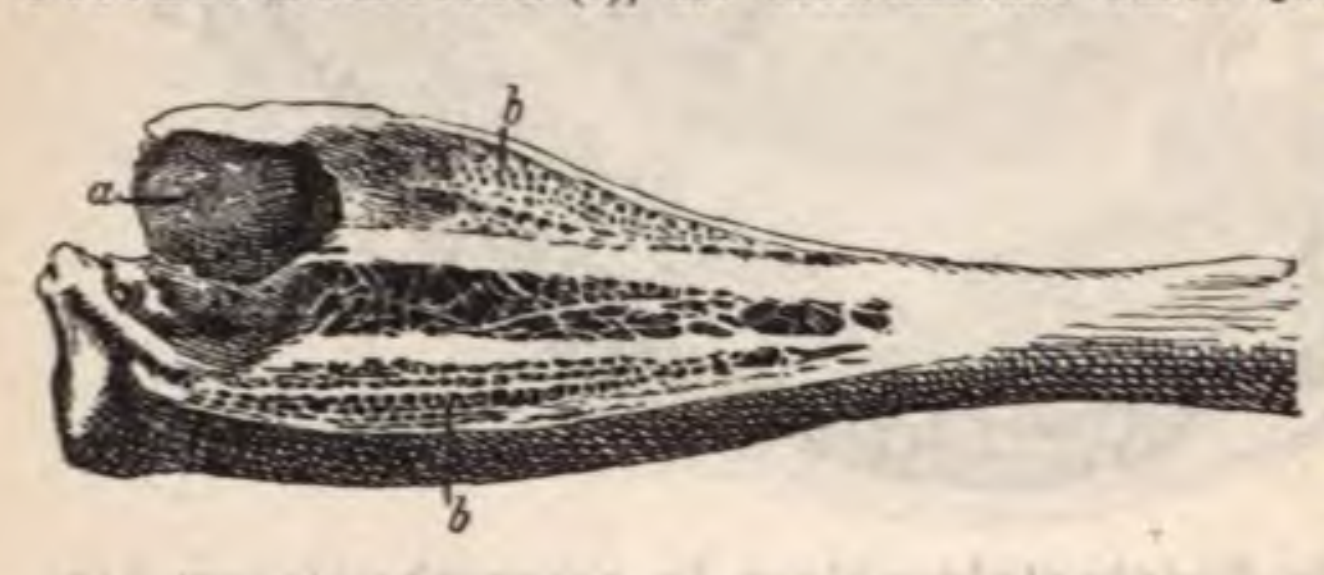

Fig. 86. Periostale Knochenauflagerung auf der untern Hälfte des rechten Humerus eines Kindes bei chronischer myelogener Tuberculose. *a* Caverne. *b* Lamellös geschichtete Knochenauflagerungen. Natürl. Grösse.

sind, verdicken und dadurch an Masse gewinnen. Ersteres kommt namentlich an kleineren, letzteres an grösseren Röhrenknochen vor, an denen die Tuberculose sich meist auf einen Abschnitt des Knochens beschränkt.

An grösseren Knochen können sich in der Nachbarschaft tuberculöser Herde auch im Knochenmark osteoplastische Processe einstellen, und es kommen Fälle vor, bei denen der Knochen dadurch eine dichte sklerotische Beschaffenheit (Fig. 87 *c*) erhält.

Das Periost kann sowohl primär als auch secundär vom Knochen oder einem benachbarten Gelenke oder einer Synarthrose aus inficirt werden. Der Verlauf der danach sich einstellenden **tuberculösen Periostitis** gestaltet sich etwas verschieden, je nachdem der Process rein local bleibt oder sich über grössere Gebiete der Knochenoberfläche verbreitet. Im ersteren Falle bilden sich mehr oder weniger scharf abgegrenzte tuberkelhaltige Granulationsherde, in deren Umgebung der Knochen resorbirt wird. Der Effect ist eine **periphere Caries**. Ist die Periostitis secundär zu einer primären Knochen- oder Gelenkerkrankung hinzugetreten, so bestehen daneben auch die entsprechenden Veränderungen in der Tiefe, und es ist der periostale Herd oft in continuirlichem Zusammenhang mit dem in der Tiefe sitzenden. Ist die Periostitis die primäre Erkrankung, so kann in der Tiefe jegliche Veränderung fehlen.

Die periostalen tuberculösen Herde pflegen früher oder später, falls sie nicht zur Abheilung gelangen, zu verkäsen und späterhin zu er-

weichen, und so bilden sich, ähnlich wie im Knochenmark, **käsige**, von einem Granulationshof und verhärtetem Bindegewebe umgebene **Knoten** oder grössere abgesackte **kalte Abscesse**, deren Membran aus Bindegewebe und tuberkelhaltigem Granulationsgewebe besteht, welches durch Absonderung von Eiterkörperchen und durch Abstossung der verkästen Granulationsbezirke für stete Zunahme des Inhalts sorgt.

Vom Orte ihrer Entstehung können sich die Abscesse in benachbarte Theile vorschieben und so **Congestionsabscesse** bilden. In anderen Fällen brechen sie frühzeitig nach aussen oder auch in ein inneres Organ durch, worauf sich **Fistelgänge** bilden, in deren Umgebung das Gewebe sich verhärtet und mit tuberculösen Granulationen bedeckt. Mitunter wuchern diese Granulationen so üppig, dass sie sich über die Fistelöffnungen in Form hutpilzähnlicher Bildungen erheben.

Während am Orte der tuberculösen Knochenhautentzündung die Caries im Laufe der Zeit an Ausdehnung gewinnt, pflegt sich in der Nachbarschaft eine Wucherung des Periostes einzustellen, welche oft zu nicht unerheblicher Knochenneubildung führt, doch kommen auch Fälle vor, in denen die Knochenneubildung sehr geringfügig ist oder auch fast ganz ausbleibt. Es gilt dies namentlich für die Schädelknochen.

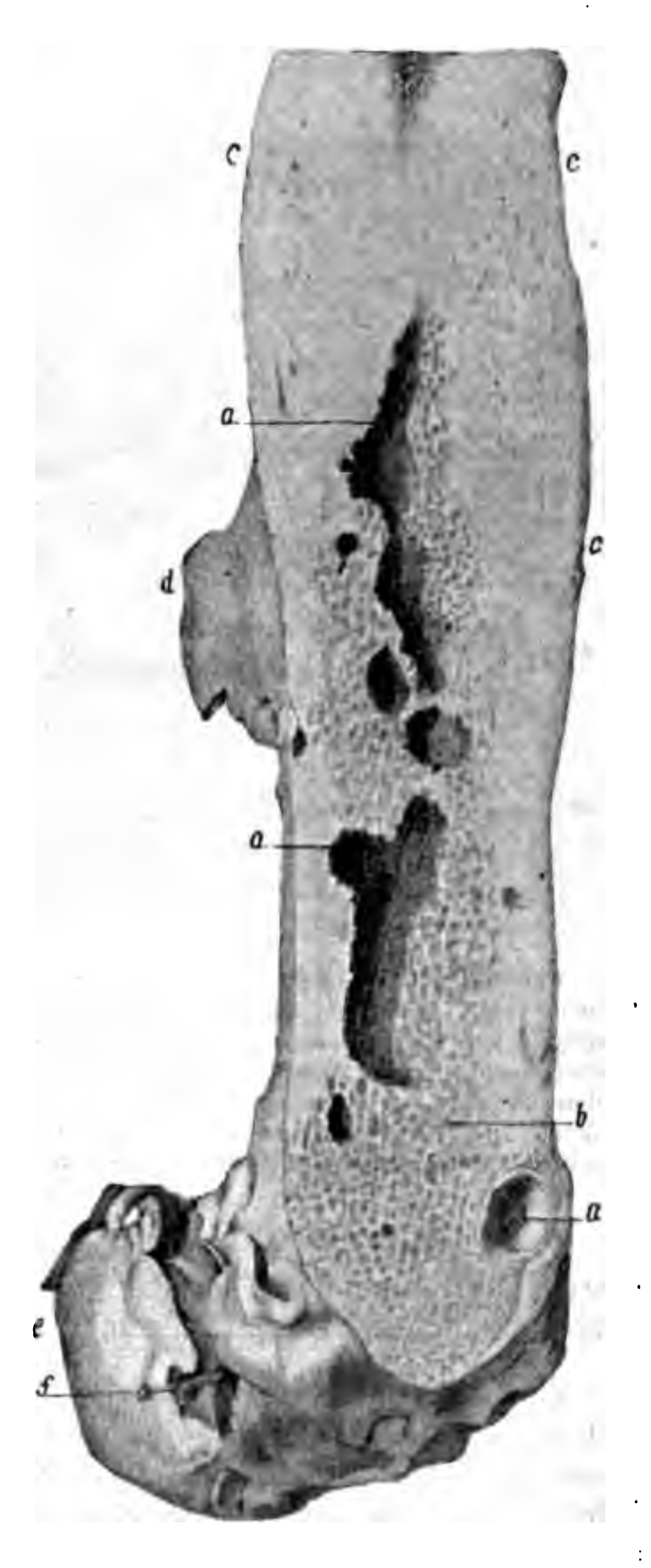

Fig. 87. Osteosklerose des Femur, entstanden in Folge von chronischer Tuberculose. Sagittalschnitt durch die untere Hälfte des Femur, um ½ verkleinert. *a* Tuberculöser Abscess. *b* Spongiöser Knochen *c* Sklerotischer Knochen. *d* Exostose. *e* Gelenkknorpel mit Defect *f*.

In einzelnen Fällen tritt nach Infection des Periostes sehr rasch ein über einen grossen Theil des erkrankten Knochens sich erstreckender Knochenschwund ein, dem alsdann wieder eine periostale Knochenneubildung nachfolgen kann.

Der Schwund der Corticalis grosser Röhrenknochen, z. B. des Femur, kann dabei so weit gehen, dass dieselbe nur noch die Dicke eines Papieres (Fig. 88 *a*) besitzt und nur noch aus einer einzigen Lage Havers'scher Lamellensysteme besteht. Bildet sich danach wieder neuer

Knochen, so bedeckt sich die Oberfläche mit Osteophyten (*b*), welche schliesslich eine ganz continuirliche Lage eines schwammigen, gefässreichen (*c*), nach aussen von den faserigen Theilen des Periostes (*d*) bedeckten Knochens bilden.

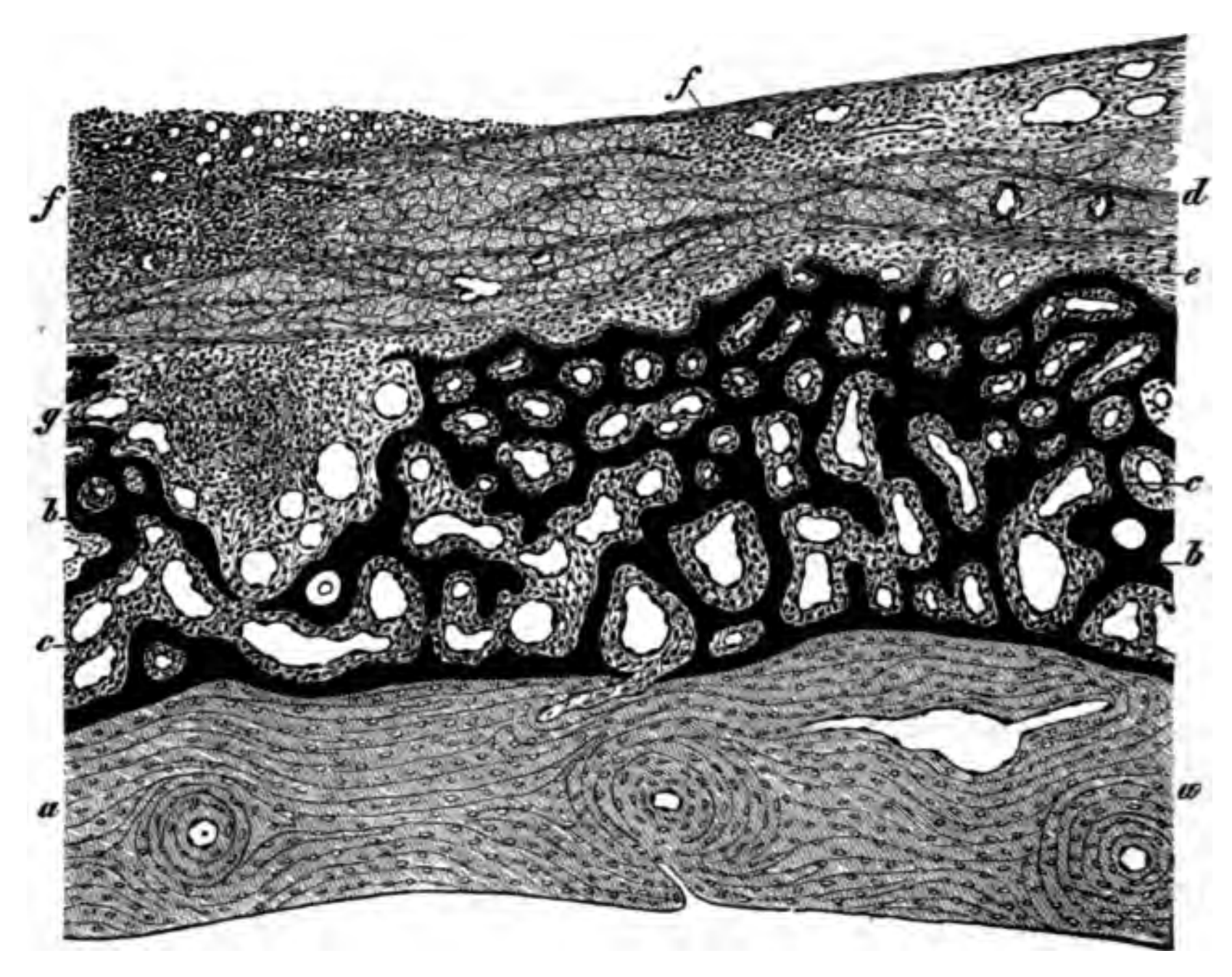

Fig. 88. Osteophytenbildung auf der atrophischen Corticalis des Femur eines 4jährigen Kindes bei chronischer Gelenktuberculose. Querschnitt durch die Diaphyse des Femur. *a* Atropische verdünnte Corticalis. *b* Osteophyten. *c* Gefässreiche Markräume zwischen den Osteophyten. *d* Periost. *e* Osteoblastenlager. *f* Zellige Herde in den äusseren, *g* Tuberkel in den inneren Periostschichten. In Müller'scher Flüssigkeit gehärtetes, in Pikrinsäure entkalktes, mit Hämatoxylin und Karmin gefärbtes, in Kanadabalsam eingeschlossenes Präparat. Vergr. 50.

Bei allgemeiner Miliartuberculose können Tuberkel auch im Knochensystem auftreten; doch ist über die Häufigkeit und über die Verbreitung derselben nichts Näheres bekannt.

Die der Tuberculose der Knochen und der Gelenke zukommenden Veränderungen sind in den Handbüchern der Chirurgie und der pathologischen Anatomie früher unter verschiedenen Namen abgehandelt worden, so namentlich unter den Bezeichnungen: malacische oder fungöse Caries (Caries mollis s. fungosa), scrofulöse Caries, tuberculöse Caries, Knochennekrose, Knochenabscess, fungöse Arthritis, Synovitis hyperplastica granulosa, Fungus articuli, Gliedschwamm, scrofulöse Gelenkentzündung, Gelenkcaries, Arthrocace, Tumor albus, Caries sicca, kalter Gelenkabscess etc.

Literatur über Knochentuberculose.

Friedländer, *Samml. klin. Vortr. v. Volkmann Nr.* 64.
Kiéner *et* **Poulet**, *De l'ostéo-périostite tuberculeuse, Arch. de phys. I* 1883.
König, *Die Tuberculose der Knochen und Gelenke, Berlin* 1884.

Krause, *Die Tuberculose der Knochen und Gelenke, Leipzig* 1891.
Lancereaux, *Traité d'anat. pathol. III* 1885.
Lannelongue, *Tuberculose vertébrale, Paris* 1888.
Meinel. *Die Knochentuberkeln, Erlangen* 1842.
Menzel, *v. Langenbeck's Arch. XII.*
Mögling, *Ueber chir. Tuberculosen, Mittheil. a. d. chir. Klinik z. Tübingen* 1884.
Müller, *Erzeugung von Knochengelenktuberculose, Centralbl. f. Chir.* 1886.
Nélaton, *Rech. sur l'affect. tub. des os, Paris* 1837.
Virchow, *Die krankh. Geschw. II.*
Volkmann, *Arch. f. klin. Chir. IV, Handb. d. Chir. von v. Pitha u. Billroth II, Erlangen* 1872, *und Sammlung klin. Vorträge Nr.* 168—169.

§ 56. Die **Tuberculose der grossen Röhrenknochen** hat ihren Sitz mit Vorliebe an den spongiösen Endtheilen der Knochen (Fig. 86), während der Schaft der Knochen (Fig. 87) seltener erkrankt, und auch die periostalen Processe sitzen am häufigsten an den Gelenkenden und deren Nachbarschaft. An den **kleinen Röhrenknochen** erkrankt häufig das ganze Knochenmark und das ganze Periost (Spina ventosa), und ebenso greift auch bei den kurzen spongiösen Knochen der osteomyelitische Process sehr häufig auf das angrenzende Periost über. Es ist danach auch eine überaus häufige Erscheinung, dass von osteomyelitischen und periostalen Herden aus die benachbarten Gelenke in Mitleidenschhft gezogen werden, dass eine Arthritis tuberculosa (siehe diese) sich hinzugesellt. Es geschieht dies in der Weise, dass entweder subchondral im Knochen oder neben der Gelenkkapsel im Periost sitzende Herde direct, in continuirlicher Ausbreitung durch das zwischen ihnen und dem Gelenk liegende Gewebe durchdringen, oder aber so, dass auf dem Lymphwege Bacillen in die Gewebe des Gelenkes verschleppt werden und dort eine Entzündung erregen.

Bei **Tuberculose der Hand-** und **Fusswurzelknochen** werden meist mehrere Gelenke und mehrere Knochen ergriffen, und es können ganze Knochen durch Caries und Nekrose verloren gehen, so dass sich statt ihrer Granulationsherde vorfinden, die nur noch kleine cariöse Sequester einschliessen. In ähnlicher Weise gehen ganze Phalangen der Finger oder Zehen zu Grunde.

In der Diaphyse und der Epiphyse der **grossen Röhrenknochen** (Fig. 86 u. Fig. 87) bilden sich grosse Kloaken mit oder ohne Sequester, die durch Fistelgänge mit der Aussenwelt in Verbindung stehen. Der Knochen selbst wird osteoporotisch oder hyperostotisch (Fig. 87), und seine Oberfläche erscheint theils ulcerirt, cariös, theils mit Osteophyten besetzt. In seltenen Fällen werden auch grössere Knochen, wie z. B. der Radius, ganz zerstört.

An der **Wirbelsäule** kann sich unter Umständen der Process auf einzelne Theile eines Wirbels beschränken und nur oberflächliche Caries oder umschriebene tiefgreifende Defecte (Fig. 89) hinterlassen, häufig kommt es indessen zu weitergehender Zerstörung der Wirbelkörper und Wirbelbogen (Fig. 90 und Fig. 91), sowie auch der Intervertebralscheiben, und es können unter Umständen ganze Wirbelkörper (Fig. 91) oder auch ganze Wirbelbogen (Fig. 90) verloren gehen. Vermag der zerstörte Wirbelkörper die auf ihm ruhende Last nicht mehr zu tragen, so sinkt die Wirbelsäule zusammen und knickt sich nach vorne ab (Fig. 90 und Fig. 91), so dass sie einen nach vorn offenen Winkel bildet, und jenes Leiden sich einstellt, welches man als Pott-schen Buckel bezeichnet.

Springen Reste cariöser Wirbelkörper stark nach hinten vor oder verschieben sie sich nach dieser oder jener Richtung, so kann das Rückenmark comprimirt und zur Degeneration gebracht werden. Bei tuberculöser Caries der Wirbelkörper bilden sich vor der Wirbelsäule meist **Congestionsabscesse**, welche sich mehr oder minder weit nach abwärts erstrecken. Bei Erkrankung des unteren Theiles der Wirbelsäule kann sich der Abscess längs des Iliopsoas bis zum Pecten ossis pubis ziehen und schliesslich unter dem POUPART'schen Bande hervortreten.

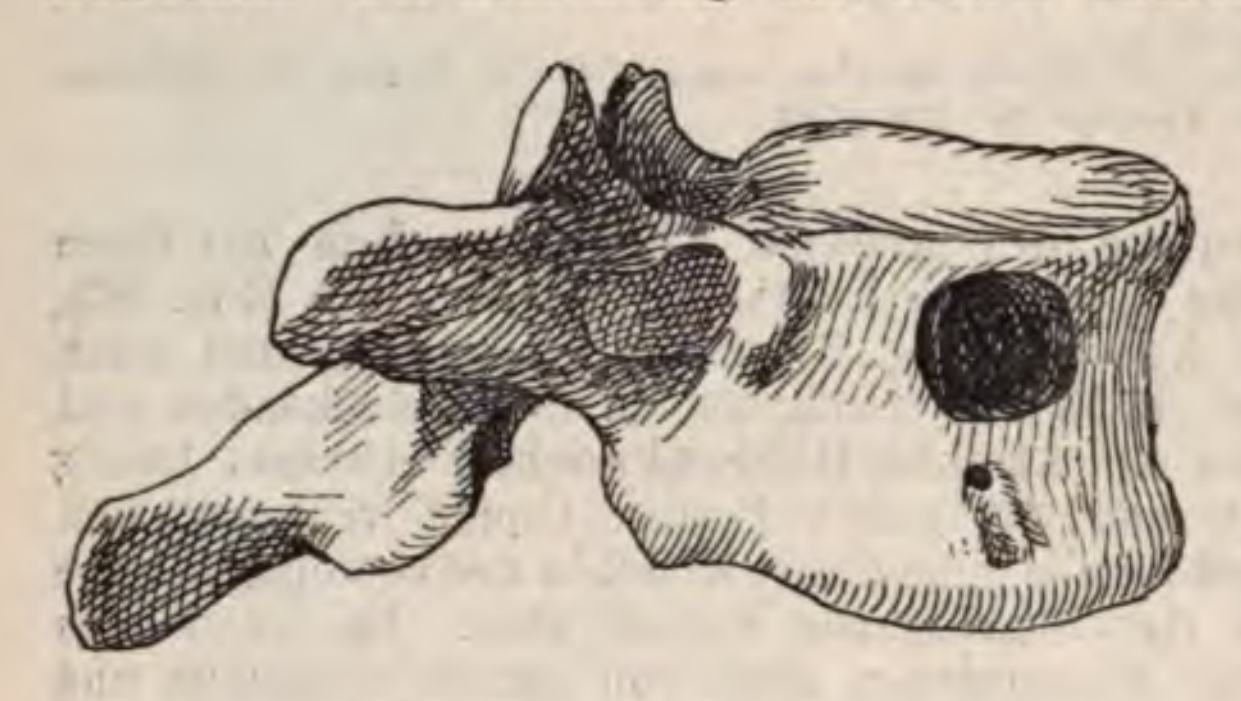

Fig. 89 Ausgeheilter tuberculöser Herd im Körper eines Brustwirbels. Um ½ verkleinert.

Tuberculose der Beckenknochen führt zu umfangreicher Caries mit Bildung von Congestionsabscessen. Es können ferner die Symphysis pubis und die Symphysis sacro-iliaca zerstört werden.

Bei **Tuberculose der platten Schädelknochen** bilden sich sowohl im Knochenmark als auch unter dem inneren und äusseren Periost käsige Massen, wobei der Knochen gelblichweiss wird und nekrotisirt, während das Periost durch mehr oder minder grosse Mengen käsigen Eiters abgehoben und zugleich von käsigen Massen durchsetzt wird.

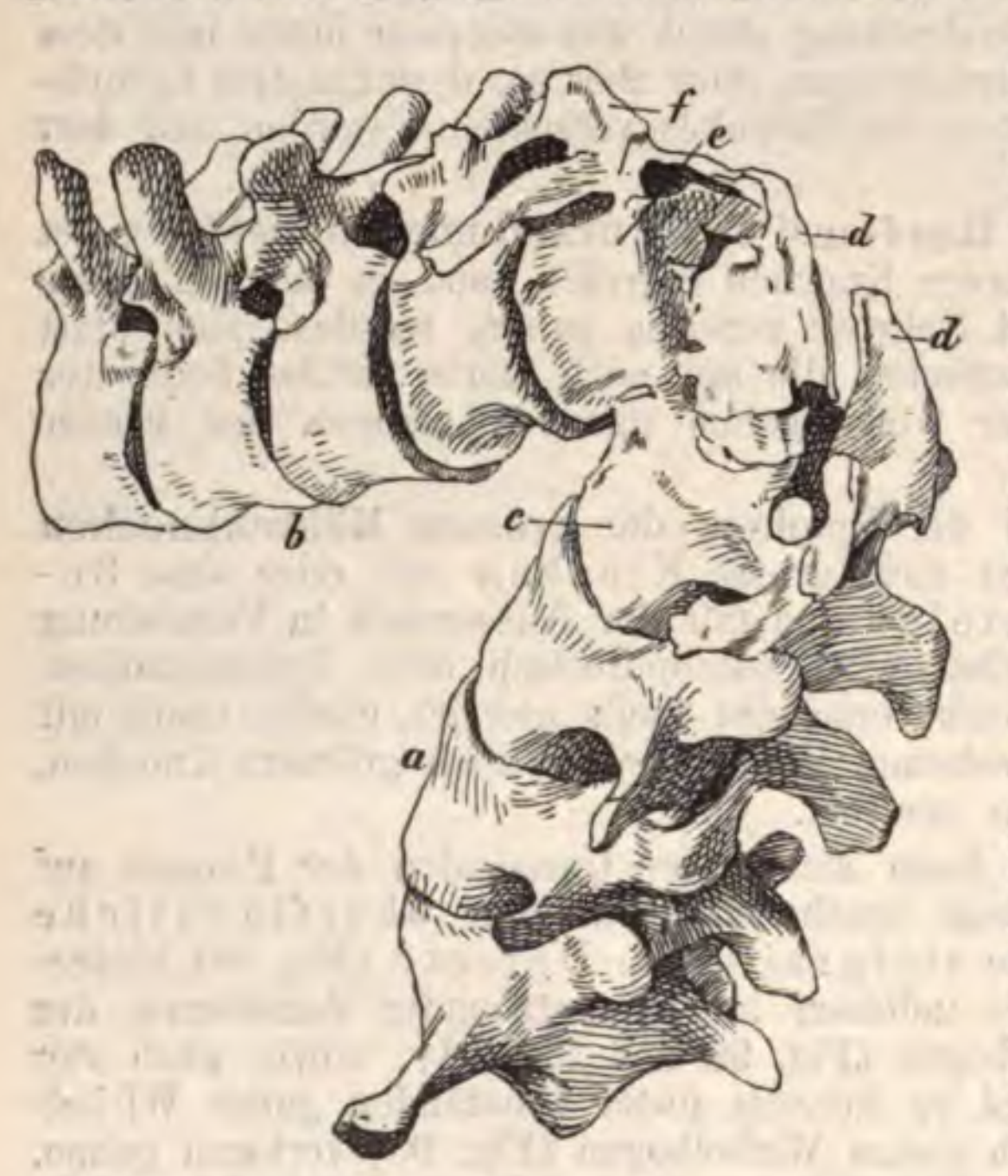

Fig. 90. Knickung der Wirbelsäule nach Zerstörung des ersten Lendenwirbels. *a* Lendenwirbelsäule. *b* Brustwirbelsäule. *c* Zweiter Lendenwirbel. *d* Knochenplatten, theils Ueberreste der Bogen und Fortsätze des ersten Lendenwirbels, theils neugebildet. *e* Zwölfter Brustwirbel. *f* Difformirte Bogen des zwölften und des elften Brustwirbels. Um ⅓ verkleinert.

Tuberculöse Caries des Atlas, des Epistropheus und der Schädelbasis kann zu einer Lockerung der Verbindung der Wirbelsäule mit dem Kopfe und damit zu Verschiebung des letzteren und zur Compression der Medulla oblongata führen.

Die einzelnen tuberculösen Herde können heilen. Vorhandene Defecte werden durch Bindegewebe (Fig. 89) sowie durch Knochengewebe ausgefüllt. Wird eine geknickte Wirbelsäule nicht geradegestreckt, so wird sie in der angenommenen Lage durch neu sich bildendes Knochen- und Bindegewebe fixirt, und es können daher die Reste mehrerer Wirbelkörper zu einem einfachen Knochen verschmelzen (Fig. 91 *c*), in welchem man die Grenze der ursprünglich vorhandenen

Fig. 91. Knickung der Wirbelsäule mit knöcherner Ankylose des VII. bis XII. Brustwirbelkörpers nach partieller Zerstörung derselben durch tubercul. Processe. *a* Dritter Brustwirbel. *b* Vierter Lendenwirbel. *c* Durch Verschmelzung des VII.—XII. Brustwirbelkörpers entstandene Knochenmasse. Um $\frac{2}{5}$ verkleinert.

Knochenstücke nicht mehr erkennen kann. Das cariöse Gewebe der Gelenkenden der Knochen wird häufig durch Bindegewebe und durch Knochenbälkchen in feste Verbindung gebracht. Enthält das Gelenk stellenweise noch Knorpel, so wandelt sich derselbe dabei häufig in Faserknorpel und Bindegewebe um.

Häufig genug ist die Heilung nur eine unvollkommene. Wenn auch im grössten Theil des erkrankten Bezirkes sich ein tuberkelfreies Gewebe entwickelt, so bleiben doch da oder dort Tuberkel bestehen, und von ihnen aus kann der Process von neuem sich verbreiten.

§ 57. Die **syphilitischen Erkrankungen der Knochen** sind Erscheinungen, welche erst in den späteren Stadien der Syphilis auftreten und theils zu Caries und Nekrose, theils zu Neubildung von Knochengewebe führen.

Die für Syphilis charakteristische Bildung ist das **Gumma**, ein localer Entzündungsherd, welcher am Knochensystem am häufigsten im Periost, selten im Knochenmark auftritt.

Die frischen periostalen Gummiknoten bilden flache Anschwellungen von elastischer Consistenz und zeigen auf dem Schnitt eine gallertige Beschaffenheit, indem der Entzündungsherd reich an Flüssigkeit, arm dagegen an zelligen Elementen ist. In späteren Stadien wird das Gewebe mehr weisslich, eiterähnlich oder auch wohl mehr derb, theils gewöhnlichem Granulationsgewebe, theils fibrösem Narbengewebe ähnlich und schliesst dann häufig auch festere, trockene, weisse, käsige Massen ein, welche durch Verfettung und Nekrose eines Theils des Entzündungsherdes entstanden sind.

Nach langem Bestande des Processes findet man wohl auch nur eine schwielige Verdickung, welche keine Einschlüsse von Granulationsgewebe oder von käsigen Massen enthält.

Am Orte, wo die Gummiknoten sitzen (Fig. 92 *f*), findet stets eine Resorption von Knochengewebe (*g*) statt, und zwar am ausgiebigsten bei jenen Knoten, welche sich durch Reichthum an Rundzellen auszeichnen

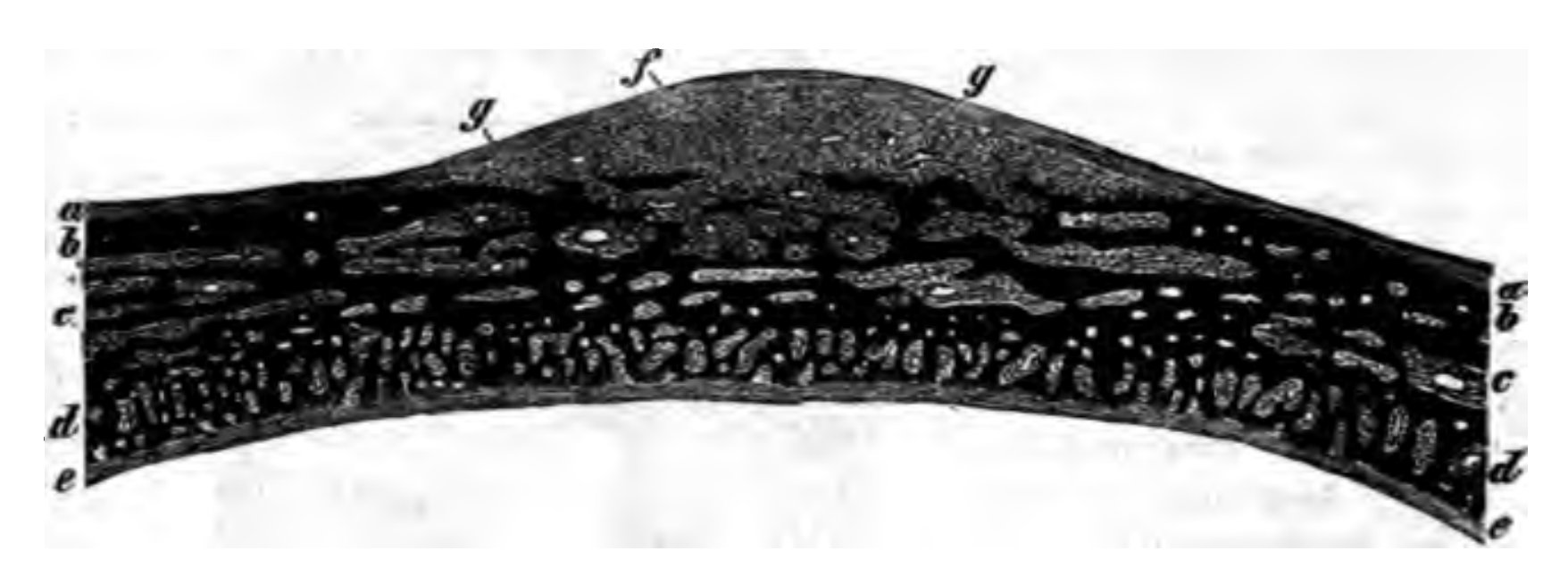

Fig. 92. Caries syphilitica gummosa ossis parietalis bei einem hereditär syphilitischen Kinde von 8 Wochen. *a* Aeusseres Periost. *b* Aeussere compacte Substanz. *c* Spongiöse Zwischenlage. *d* Innere periostale Lage. *e* Dura mater. *f* Syphilitischer Entzündungsherd. *g* Cariöse Knochenbälkchen. In MÜLLER'scher Flüssigkeit und Alkohol gehärtetes, in Pikrinsäure entkalktes, mit Hämatoxylin und Karmin gefärbtes, in Kanadabalsam eingelegtes Präparat. Vergr. 6,5.

und bei äusserem Ansehen eine eiterähnliche Beschaffenheit bieten Solche Herde kommen am häufigsten im äusseren Periost des Schädeldaches (Fig. 92 *a* und Fig. 93) vor, können indessen an den verschiedensten Knochen des Skeletes und auch an dem inneren Periost der Schädelhöhle, an der Dura mater auftreten. Bei Sitz im äusseren Periost wird zuerst die äussere Tafel (Fig. 92 *b* und Fig. 93 *a*) cariös, doch pflegt die Entzündung bald auf die Diploë (Fig. 92 *c*) überzugreifen und kann schliesslich bis unter die Dura mater sich erstrecken.

Der einzelne Herd kann klein und unscheinbar sein und macht dann natürlich auch nur kleine Defecte. Mit dem Wachsthum des Herdes vergrössert sich auch der Knochendefect, und wenn sich, wie das in schweren Erkrankungsformen geschieht, zahlreiche Herde bilden, so kann das Schädeldach in grosser Ausdehnung von unregelmässig gestalteten

Grübchen und Gruben durchsetzt werden. Dringen die Entzündungsprocesse in die Tiefe und wird auch die Dura mater in Mitleidenschaft gezogen, so wird der zwischen den Defecten vorhandene Knochen mehr und mehr von der Circulation abgeschnitten, und so geschieht es, dass sich zur Caries noch eine mehr oder minder umfangreiche Knochennekrose



Fig. 93. Caries und Nekrose des Schädeldaches in Folge von Syphilis. *a* Grubiger Defect. *b* Grosse nekrotische Knochenstücke. Um die Hälfte verkleinert.

(Fig. 93 *b*) hinzugesellt. Es kommen Fälle vor, in denen durch Combination von Caries und Nekrose der grösste Theil des Schädeldaches verloren geht.

In ähnlicher Weise entstehen auch an anderen Knochen kleinere und grössere Defecte.

Osteomyelitische Gummiknoten kommen nur an den Phalangen und der Diploë des Schädels etwas häufiger vor, während sie an den grossen Röhrenknochen selten sind, doch können sie an letzteren in grosser Zahl auftreten. Nach Untersuchungen von Chiari scheinen sie auch häufiger vorzukommen, als man bisher annahm. Sie bilden gallertige oder gallertig-fibröse oder mehr eiterige, graulichgelbe oder auch käsige Herde (Chiari), innerhalb welcher das Knochengewebe cariös und nekrotisch wird, während das übrige Knochengewebe der Sitz einer mehr oder minder starken Hyperostose ist.

Schon zur Zeit der bestehenden gummösen periostalen Entzündung bilden sich in der Nachbarschaft der gummösen Herde oft mehr oder weniger zahlreiche **Osteophyten**, welche namentlich an den Röhrenknochen eine nicht unerhebliche Grösse erreichen können. Heilt der Process, so werden die periostalen Defecte theils durch Narbengewebe, theils durch neugebildetes Knochengewebe gedeckt. Allfällig vorhandene

Nekrosen unterhalten dabei so lange eine Entzündung, bis sie resorbirt oder sequestrirt und ausgestossen sind, und können gleichzeitig ausgedehnte Knochenneubildungen innerhalb des übrigen Knochens verursachen.

Diese Knochenneubildung, die hier in evidenter Abhängigkeit von localen Entzündungsherden auftritt, kommt in anderen Fällen von Syphilis als ein mehr selbständiger Process vor und führt zu mehr oder minder erheblichen Knochenverdickungen (Fig. 94), zu **Hyperostosen**, welche durch periostale Knochenauflagerungen bedingt sind. Sie kommen namentlich an den langen Röhrenknochen (Fig. 94) vor, treten indessen auch an den übrigen Knochen auf und stellen sich mitunter über das ganze Skelet verbreitet ein. Der alte Knochen ist dabei entweder zufolge gleichzeitiger endostaler Knochenbildung sklerotisch und danach sehr schwer, oder aber rareficirt, porotisch.

Worauf diese ausgedehnte Hyperostose bei Syphilis beruht, ist noch nicht durch genaue Untersuchungen sichergestellt, doch ist es sehr wahrscheinlich, dass leichte transitorische Entzündungen des Periostes und des Knochenmarkes die Ursache der osteoplastischen Wucherung sind.

Bei **Lepra** können sich im Knochenmark und im Periost bacillenhaltige Granulationsherde bilden (SAWTSCHENKO).

Die **aktinomykotische Entzündung** (vergl. den neunten Abschn. d. allg. Theils) führt, sofern sie das Periost erreicht, zu peripherer Caries, gelegentlich auch zu Nekrose. Am häufigsten werden die Kiefer, die Wirbelsäule und die Knochen des Brustkorbes ergriffen, und es können unter Umständen sehr bedeutende Zerstörungen zu Stande kommen.

Bei **Rotz** sind sowohl im Periost als in der Synovialis verkäsende Knoten und Eiterherde beobachtet worden.

Fig. 94. Syphilitische Hyperostose des linken Oberschenkels. Um $\frac{2}{3}$ verkleinert.

Literatur über Syphilis und Lepra der Knochen.

Biermer, *Schweizer Zeitschr. f. Heilk.* 1862.
Canton, *Trans. of the Path. Soc. Lond. XIII.*
Chiari, *Vierteljahrsschr f. Derm und Syph* 1882.
Jasinski, *Syphil. Erkrankungen der Wirbelsäule, Arch. f. Derm.* 23. *Bd.* 1891.
Lancereaux, *Traité hist. et prat. de la syphilis*, 1874.
Lang, *Vorles. über Path. u. Ther. der Syphilis, Wiesbaden* 1885.
Meyer, L., *Zeitschr: f. Psych. XVIII.*
Ricord, *Traité des malad. vénér.* 1851.
Sawtschenko, *Osteomyelitis leprosa, Centralbl f. Bakt. V* 1889; *Ueber die Veränderungen der Knochen beim Aussatz, Beitr. v. Ziegler IX* 1891.
Soloweitschik, *Virch. Arch.* 48. *Bd.*
Thierfelder, *Atlas der path. Hist. Taf. XXIX* 1876.
Virchow, *sein Arch.* 15. *Bd.*, *und Die krankh Geschwülste II* 1865.
Ueber congenitale Syphilis der Knochen s. § 63.

6. Durch Entwickelungs- und Wachsthumsstörungen bedingte Knochenveränderungen.

§ 58. Die das **Skelet** zusammensetzenden Knochen entstehen theils aus einer wenig differenzirten bindegewebigen, theils aus einer knorpelig präformirten Anlage. Die ersteren sind vorwiegend durch die platten Schädelknochen repräsentirt und werden, da sie aus einer Ossification theils des Integumentes, theils der Auskleidung der Kopfdarmhöhle sich ableiten lassen (Gegenbaur), als Hautknochen bezeichnet. Die aus den knorpeligen Anlagen entstehenden Knochen bilden den übrigen Theil des Skeletes und werden als inneres Skelet dem äusseren Integumentalskelet gegenübergestellt.

Die Knochenbildung in den bindegewebigen Anlagen der Hautknochen erfolgt in der in § 47 beschriebenen Weise, ganz allgemein also dadurch, dass in einem Keimgewebe aus Zellen und aus mehr oder weniger reichlich entwickelter homogener oder fibrillärer Grundsubstanz kalkhaltige Knochenbälkchen mit Knochenkörperchen und Knochenzellen sich herausdifferenziren und später durch Anlagerung neuen Keimgewebes sich verdicken. Hat sich einmal eine Knochenplatte gebildet, so erfolgt deren Dickenzunahme durch eine Knochenanbildung von Seiten der an dieselbe angrenzenden Bindegewebslage, welche von dieser Zeit ab als Periost bezeichnet wird.

Genau in derselben Weise tritt auch die erste Ossification an den knorpelig präformirten Skelettheilen auf, indem an bestimmten Stellen des den Knorpel umgebenden Gewebes, des Perichondrium, Knochenbälkchen sich bilden. Diese Ossificationsform, welche sonach mit der aus dem Periost der platten Knochen erfolgenden übereinstimmt, erhält sich während der ganzen Zeit des Lebens und wird als **periostale Ossification** bezeichnet. Zu ihr gesellt sich noch eine zweite Form, die endochondrale, welche dadurch eingeleitet wird, dass das Markgewebe der Knochenlagen, welche die knorpelige Anlage der Knochen umgeben, in den im Innern verkalkenden Knorpel hineinwächst und denselben an den betreffenden Stellen nahezu vollständig zerstört. Von dem Moment ab, in dem auf diese Weise Markräume im Knorpel vorhanden sind, beginnt auch die **endochondrale Ossification**, welche, solange sie besteht, durch eigenartige Vorgänge gekennzeichnet ist.

In der Nähe der gegen den Knorpel andrängenden Markräume stellt sich zunächst eine Wucherung (Fig. 95 *b*) ein, durch welche sich an Stelle der vereinzelten Knorpelzellen kleine Gruppen von solchen bilden. Bei fortgesetzter Vermehrung und nachfolgender Grössenzunahme der Zellen werden auch die Haufen grösser und strecken sich gleichzeitig in die Länge (*c d*). Da hierbei die Streckung stets in einer der Längsaxe des Knochens parallelen Richtung erfolgt und gleichmässig durch die ganze Dicke der knorpeligen Anlage auftritt, so entsteht aus der Wucherungszone (*b*) eine Zone der gerichteten Knorpelzellensäulen (*c*), deren dem bereits gebildeten Knochen zu gelegener Theil die grössten Zellen besitzt und danach noch als hypertrophische Zone (*d*) unterschieden wird.

Durch diese Vorgänge wird eine Verlängerung des Knorpels in der Längsaxe bewirkt, und es beruht auch das Längenwachsthum der knorpelig präformirten Knochen auf einem stetig fortschreitenden Wachsthum des Knorpels. Dasselbe ist danach auch

am stärksten bei Knochen, denen ein bedeutendes Längenwachsthum zukommt, gering dagegen bei Knochen, welche keine erhebliche Länge erreichen.



Fig. 95. Normale endochondrale Ossification. Längsdurchschnitt durch die Ossificationsgrenze des oberen Diaphysenendes des Femur eines Neugeborenen. *a* Hyaliner Knorpel. *b* Zone der beginnenden Knorpelwucherung. *c* Knorpelzellensäulen. *d* Säulen hypertrophischer Zellen. *e* Zone der vorläufigen Verkalkung. *f* Zone der ersten Markräume. *g* Zone der ersten Knochenbildung. *h* Ausgebildete Spongiosa. *i* Blutgefässe. *k* Osteoblastenlager. In MÜLLER'scher Flüssigkeit gehärtetes, in Pikrinsäure entkalktes, mit Hämatoxylin und Karmin gefärbtes, in Kanadabalsam eingeschlossenes Präparat. Vergr. 55.

Haben die Zellensäulen eine gewisse Grösse erlangt, so stellt sich in der Grundsubstanz und den Kapseln der Knorpelzellen eine Verkalkung (*e*) ein, welche durch die Ablagerung feiner Kalkkrümel eingeleitet wird.

Damit ist das weitere Wachsthum des Knorpels sistirt. Die Zone des verkalkten Knorpels (*e*) erreicht niemals eine grosse Ausdehnung, sondern bildet nur einen schmalen, weiss aussehenden Saum.

Nach kurzem Bestande wird sie zerstört, indem das angrenzende Mark (*f*) gegen den Knorpel vordringt, die verkalkte Grundsubstanz bis auf wenige Reste auflöst und in die aufgebrochenen Knorpelhöhlen einwächst. Ueberall, wo Knorpelgrundsubstanz gelöst und Knorpelhöhlen erbrochen werden, schieben sich Gefässschlingen von Markzellen begleitet vor, und es wird wohl zweifellos die Auflösung des verkalkten Gewebes durch den grossen Blutreichthum des Markgewebes begünstigt.

Von der Knorpelgrundsubstanz bleiben nur wenige schmale, vielfach ausgezackte Bälkchen (*f*) übrig, welche gewöhnlich keine Knorpelzellen einschliessen. Die Knorpelzellen verschwinden in dem Markgewebe. Ob sie zerfallen oder sich erhalten und zu Markzellen werden, ist noch in Discussion, doch ist letzteres das Wahrscheinlichere.

Die Zone der primären Markräume (*f*) enthält zunächst nur zahlreiche Bälkchen der stehengebliebenen Knorpelgrundsubstanz, welche sich durch einen eigenartigen Umwandlungsprocess von der Peripherie her (Kassowitz) bis auf geringe Reste in Knochengewebe umwandeln. Ein Theil dieser Bälkchen geht durch Auflösung zu Grunde, so dass die primären Markräume, deren Breitendurchmesser der Breite von 1—3 Knorpelzellensäulen entspricht, zu grösseren Markräumen confluiren. An den stehenbleibenden Bälkchen stellen sich die eigentlichen ossificatorischen Vorgänge (*k*) ein, wesentlich dadurch charakterisirt, dass sich aus dem zellreichen Markgewebe Osteoblasten ausscheiden, welche sich den Bälkchen stehengebliebener Knorpelgrundsubstanz anlagern und weiterhin neuen Knochen bilden.

Nach dem Angegebenen wird also der Knorpel durch den Knochen substituirt, und seine Bedeutung für das Knochenwachsthum liegt wesentlich darin, dass er die Form des Knochens und den Grad des Längenwachsthums bestimmt. Bis zu einem gewissen Grade hängt auch die Architectur des neuen Knochens von ihm ab, indem die stehenbleibenden Bälkchen der Knorpelgrundsubstanz zur Grundlage der Knochenbälkchen werden.

Die endochondrale Knochenneubildung erfolgt sowohl in proximaler als in distaler Richtung, und der Knochenschaft, dessen axial gelagerter Theil aus derselben hervorgeht, wird als Diaphyse, die knorpeligen Endstücke als Epiphysen bezeichnet. Gegen das Ende der Schwangerschaft wird der untere Epiphysenknorpel des Femur vom Perichondrium her von Gefässen durchzogen, welche im Centrum desselben ein dichteres Netzwerk bilden. Nach voraufgegangener Knorpelverkalkung bildet sich an letztgenannter Stelle ein neuer Knochenkern, von dem aus alsdann die Epiphyse in radiärer Ausbreitung verknöchert. In den anderen Röhrenknochen treten die Epiphysenkerne erst später auf. Da hierbei der Verknöcherung ebenfalls Knorpelwucherung vorausgeht, so wächst der Epiphysenknochen nach allen Richtungen aus eigenen Mitteln. Hat die Knochenbildung das Perichondrium erreicht, so ist das Längenwachsthum der knöchernen Epiphyse nur noch gering und sistirt an der gegen die Diaphyse gerichteten Seite ganz.

Die dem Gelenk zunächst gelegene Knorpellage erhält sich dauernd als Gelenkknorpel. Der an die Diaphyse angrenzende Theil des Epiphysenknorpels erhält sich nur bis zum Ende der Wachsthumsperiode, also bis zum 20.—27. Jahre. Nach Ausbildung der knöchernen Epi-

physe producirt er nur noch an seiner der Diaphyse zugekehrten Seite Knorpelzellensäulen. Mit seinem Untergange hört das Längenwachsthum der Diaphyse auf, und sie tritt mit der Epiphyse in continuirliche knöcherne Verbindung.

§ 59. Gelangt die knorpelige Anlage eines Theiles des inneren Skeletes oder des Hautskeletes aus irgend einem Grunde nicht zur Ausbildung, oder wird ein bereits angelegter Theil durch krankhafte Processe, z. B. durch Ischämie oder durch Entzündung wieder zerstört, so bleibt weiterhin auch die Bildung des betreffenden Skeletabschnittes aus, und es kommt zu jenen bereits im allgemeinen Theil bei den Missbildungen erwähnten **Defecten von Knochen, zu localen Agenesieen.** Am häufigsten unterbleibt die Ausbildung eines Theiles des Schädeldaches (Fig. 96) und der Wirbelbogen; etwas seltener sind Defecte der Extremitätenknochen und der Wirbelkörper. Beide sind meistens mit Defecten der zugehörigen Weichtheile verbunden, doch kommen auch Defecte an Extremitäten- oder Rumpfknochen vor ohne entsprechende Hemmungsbildung an den Weichtheilen, betreffen dann also lediglich die Anlage der Knochen. **Partielle Defecte** an einzelnen Knochen, wie sie namentlich an den Kopfknochen (Fig. 96) und an den Extremitäten vorkommen, beruhen auf Entwickelungshemmungen, welche erst zu einer Zeit eingetreten sind, als die betreffenden Knochen bereits angelegt und in fortschreitendem Wachsthum begriffen waren. Defecte an den distalen Enden der Tibia, der Fibula und des Radius kommen bei Missbildungen der Füsse und Hände vor.

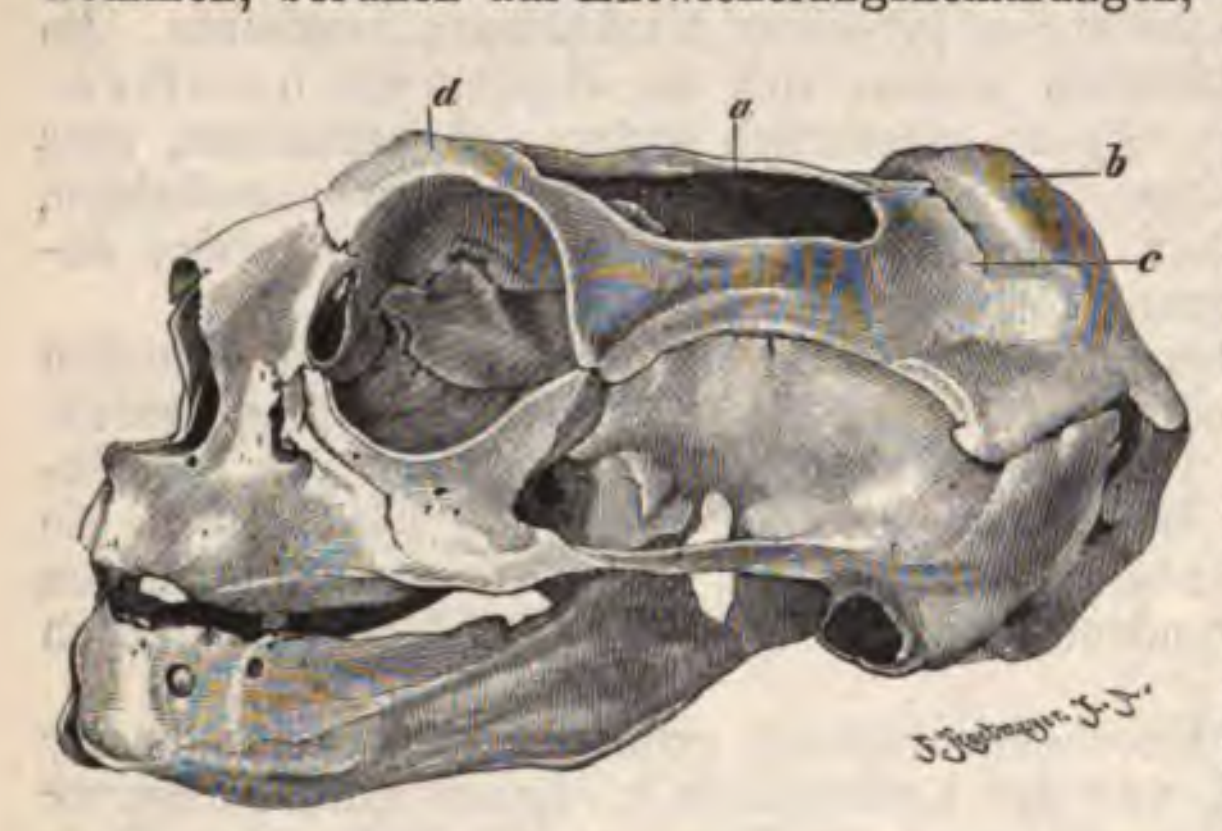

Fig. 96. Partielle Agenesie der Knochen des Schädeldaches bei Anencephalie. *a* Stirnbein. *b* Scheitelbein. *c* Hinterhauptschuppe. Um $^1/_3$ verkleinert.

Weiteres über Hemmungsmissbildungen des Knochensystems enthalten § 130—§ 133 und § 136 des allgemeinen Theils.

§ 60. Bekanntlich schwankt die Grösse der einzelnen Individuen sehr erheblich. Maassgebend sind dabei bis zu einem gewissen Grade die Rasse und die Körpergrösse der nächsten Vorfahren. Allein neben dieser in der Abstammung begründeten Art machen sich nicht selten auch noch Einflüsse geltend, welche entweder intrauterin oder im postembryonalen Leben zur Einwirkung kommen und es bedingen, dass in einem gegebenen Fall das **Knochenwachsthum ein abnorm geringes** wird.

Welcher Art diese Einflüsse sind, ist meistens nicht bekannt. Die Fälle solcher Störungen des Knochenwachsthums treten theils sporadisch, theils endemisch auf, und in letzterem Falle müssen wir auch annehmen, dass eine an der betreffenden Gegend haftende Schädlichkeit, ein Miasma, die Ursache der Wachsthumsstörung ist. In spora-

dischen Fällen wird es meist zweifelhaft sein, ob die Wachsthumsstörung Folge äusserer Einflüsse ist, oder auf einer ererbten Anlage beruht.

Die abnorm geringe Längenentwickelung, die **Hypoplasie des Skeletes**, ist entweder schon bei der Geburt vorhanden oder beginnt erst im extrauterinen Leben bei einem normal geborenen Individuum und führt erst im weiteren Verlaufe des Lebens zu einer abnormen Kleinheit des Körpers zum **Zwergwuchs**. Beide Formen kommen sowohl sporadisch als endemisch vor und verdanken danach wohl nicht immer denselben Einflüssen ihre Entstehung. Die angeborenen Formen sind als **Mikro-** oder **Nanosomie**, als **Mikromelie** (Fig. 97) und als **fötale Rachitis** beschrieben und in einzelnen Fällen mit dem Kretinismus in Verbindung gebracht worden. Unter den postembryonalen Formen, welche endemisch auftreten, hat VIRCHOW eine kretinistische und eine kretinoide Form unterschieden.

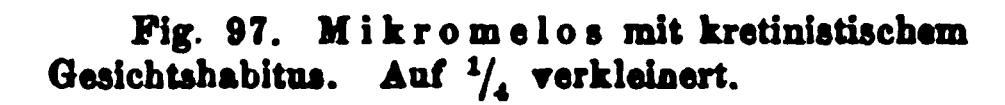

Fig. 97. Mikromelos mit kretinistischem Gesichtshabitus. Auf $^1/_4$ verkleinert.

Die angeborene Hypoplasie pflegt hauptsächlich durch eine abnorme Kürze der Extremitäten (Fig. 97) charakterisirt zu sein, welche ihren Grund in einem Zurückbleiben des Längenwachsthums des Knochens hat. Die Weichtheile sind gut, ja übermässig entwickelt, so dass sie für die Knochen sichtlich zu gross und danach zugleich unverhältnissmässig dick und oft in Falten gelegt sind. Zuweilen sind die Extremitäten verkrüppelt und verkümmert und können unter Umständen zu unbedeutenden Anhängseln verunstaltet sein. Der Rumpf ist häufig nicht auffällig verändert, zuweilen indessen abnorm kurz, das Becken klein, der Brustkorb kurz und verengt, die Wirbelsäule verbogen.

Der Kopf kann wohlgestaltet sein, häufig ist indessen die Nasenwurzel auffallend breit und zugleich in Folge abnormer Kürze des Schädelgrundes tiefer liegend, der Mund vorstehend, der Gesichtsausdruck hässlich, alt, das Schädeldach gross oder ebenfalls verkleinert.

Entwickeln sich die Individuen weiter, so bleiben diese Missverhältnisse bestehen und können noch zunehmen.

Bei der extrauterinen Hemmung des Längenwachsthums sind die Weichtheile bald nur kräftig, also nicht übermässig entwickelt, bald macht sich auch hier das starke Missverhältniss zwischen ihnen und dem Skelet geltend. Bei den kretinistischen Formen bleibt auch die functionelle, häufig auch die morphologische Ausbildung des Gehirnes eine mangelhafte. Die Nase ist häufig breit und ihre Ansatzstelle eingedrückt, die Backenknochen breit und vorstehend, der Hirntheil des Schädels missbildet, bald klein, bald gross und nicht selten in seiner Form verändert. Allein diese Veränderungen gehören nicht nothwendig zum Kretinismus und sind andererseits auch nicht sein ausschliessliches

Attribut, sondern kommen auch bei andern nicht kretinistischen Individuen vor und entstehen danach auch nicht nur unter dem Einfluss des kretinistischen Miasma.

Das Zurückbleiben des Längenwachsthums ist meist eine Erscheinung, die über das ganze Skelet verbreitet und mehr oder weniger deutlich erkennbar ist, doch kommen auch Fälle vor, in denen die Wachsthumsstörung nur an einzelnen Knochengebieten, z. B. an den Beckenknochen oder auch nur an den Kreuzbeinflügeln (Fig. 99) auftritt und hier zu Hypoplasie der betreffenden Theile führt.

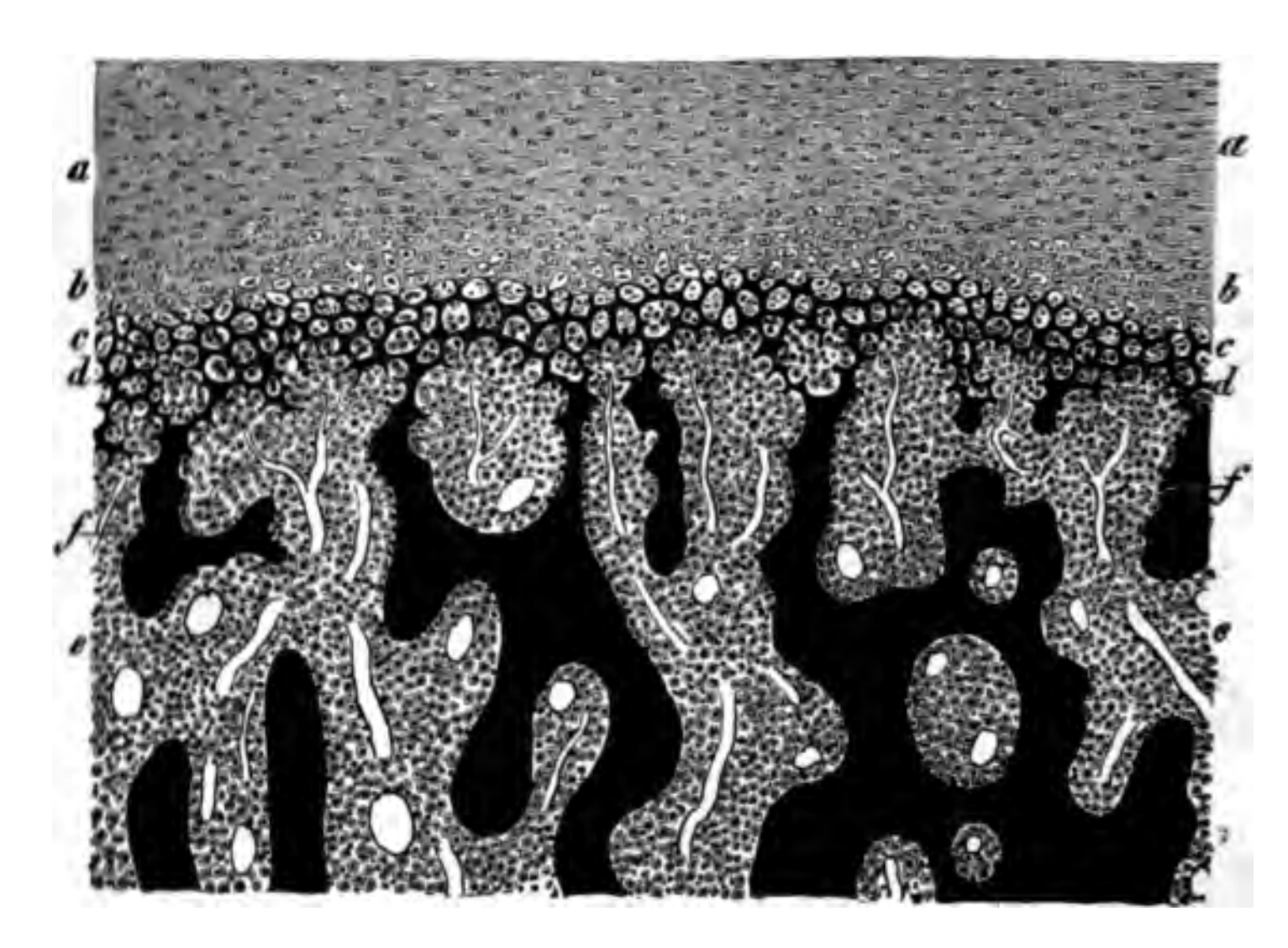

Fig. 98. Endochondrale Ossification bei einem Neugeborenen mit abnorm kurzen Extremitäten. Längsschnitt durch die obere Ossificationsgrenze der Diaphyse des Femur. *a* Hyaliner Knorpel. *b* Zone des wuchernden Knorpels. *c* Zone der Knorpelverkalkung. *d* Zone der ersten Markräume. *e* Spongiosa des Femur. *f* Osteoblastenlager. In Alkohol gehärtetes, mit Pikrinsäure entkalktes, mit Hämatoxylin und Karmin gefärbtes, in Kanadabalsam eingeschlossenes Präparat. Vergr. 55.

Das mangelhafte Längenwachsthum, gleichgültig ob dasselbe intrauterin oder post partum, ob es unter dem Einfluss eines Miasma oder unter einem sporadisch, also nur in diesem Einzelfalle wirksamen Einflusse entstanden, oder ob es aus hereditärer Anlage eingetreten ist, ist in erster Linie und häufig auch einzig von einer **mangelhaften Proliferation** des zur Ossification sich anschickenden **Knorpels** (Fig. 98 *b*) abhängig. Bei starker Wachsthumshemmung erreichen die Knorpelzellensäulen (*b*) selbst an den grossen Röhrenknochen keine erhebliche Höhe und bleiben unter Umständen sogar hinter dem normalen Wachsthum des Knorpels der Fingerphalangen zurück.

Dementsprechend weicht auch die Configuration der Markräume, welche aus den aufgebrochenen Knorpelhöhlen entstehen, erheblich von der Norm ab, d. h. sie werden rundlich (*d*) statt langgestreckt.

Die an die Auflösung des Knorpels sich anschliessende Knochenneubildung weicht in ihrem histologischen Geschehen (*f*) nicht von der Norm ab, und ebenso erfolgt auch die periostale Knochenneubildung in der gewohnten Weise. Allein da die stehen bleibenden Reste der ver-

kalkten Knorpelgrundsubstanz eine andere Anordnung und Configuration besitzen als in der Norm, so wird auch die Architectur der endochondral entstandenen Spongiosa (vergl. Fig. 98 *e* mit Fig. 95 *h*) eine andere, und gleichzeitig wird der ganze Knochen im Verhältniss zur Länge abnorm dick.

Wird im Laufe der Entwickelung die endochondrale Ossification ganz eingestellt, so hört auch das Längenwachsthum ganz auf. Sind in dieser Zeit die Knorpelfugen, welche im Laufe des Wachsthums verschwinden sollen, noch vorhanden, so können sie nunmehr auch dauernd bestehen bleiben, und so kommt es, dass ein Theil der Zwerge auch nach dem zwanzigsten Jahre noch Knorpelfugen besitzt, und zwar sowohl an den Diaphysenenden der grossen Röhrenknochen, als auch zwischen den einzelnen Beckenknochen und den einzelnen Theilen des Brustbeins (Paltauf).

Nach Untersuchungen von Müller, Eberth, Urtel, Bode, Kirchberg, F. Marchand und Anderen kommen auch zu angeborener Mikromelie führende Störungen des Knochenwachsthums vor, bei welchen der **Knorpel** zwar wuchert, aber keine Reihen bildet und nach allseitigem Wachsthum in der Nähe des Ossificationsrandes **erweicht**, in ganz **unregelmässiger Weise verkalkt** und **verknöchert**. Bei höherer Ausbildung der Wachsthumsstörung kommt es auch noch zu einem **Einwachsen des Periostes** zwischen den Diaphysenknochen und den Knorpel, so dass sich zwischen ersteren und letzteren eine Bindegewebslage einschiebt, welche schliesslich eine vollkommene Trennung des Epiphysenknorpels von der Diaphyse herbeiführen kann. Wo die Bindegewebszüge dem Knorpel sich anlegen, fehlen Wucherungen zuweilen gänzlich, die Knorpelzellen platten sich in der Nähe des Bindegewebes ab, und es geht das Knorpelgewebe allmählich in letzteres über. Marchand hat vorgeschlagen, diese Wachsthumsstörung als **Mikromelia chondromalacica** zu bezeichnen, und es ist dieser Name jedenfalls der Bezeichnung fötale Rachitis, die vielfach in Gebrauch steht, vorzuziehen, indem der Process nicht der Rachitis zugezählt werden kann.

Die intrauterinen Hemmungen des Längenwachsthums sind von den Autoren meistens unter dem Namen Rachitis foetalis mikromelica beschrieben worden, und es existirt eine sehr grosse, namentlich casuistische Literatur über diesen Gegenstand. Die Bezeichnung Rachitis ist für den Process indessen nicht zutreffend, da die Wachsthumsstörungen an der endochondralen Ossificationsgrenze mit der bei Rachitis vorkommenden nicht übereinstimmen, und da die der Rachitis zukommenden Störungen der periostalen Ossification vollkommen fehlen. Die Ursachen der Wachsthumsstörungen sind noch dunkel, und es ist auch die Rolle, welche das als Ursache des Kretinismus supponirte Miasma spielt, nicht bekannt. Jedenfalls treten die hier in Betracht kommenden Wachsthumsstörungen sporadisch auch an Orten auf, wo Kretinismus nicht vorkommt. Bemerkenswerth ist, dass Verlust der Schilddrüse in früher Jugend Wachsthumsstörungen des Knochens zur Folge haben kann.

Literatur über mangelhaftes Knochenwachsthum und sog. fötale Rachitis.

Bode, *Ueber sog. fötale Rachitis, Virch. Arch.* 93. *Bd.*
Dolega, *Ein Fall v. Kretinismus beruh. auf primärer Hemmung des Knochenwachsthums, Beitr. v. Ziegler IX* 1891.
Eberth, *Die fötale Rachitis, Leipzig* 1878.
Fischer, *Monatsschr. f. Geburtsk. XIV, und Arch. f. Gyn. VII* 1875.

Grawitz, *Fötales kretinistisches Knochenwachsthum*, *Virch. Arch.* 100. *Bd.*
Grundler, *Zur Cachexia strumipriva*, *Mitth. a. chir. Klin. v. Bruns I*, *Tübingen* 1884.
Gurlt, *De oss. mutat. rachitide effectis*, *Berol.* 1848.
Kaufmann, *Untersuch. üb. die sog. fötale Rachitis*, *Berlin* 1892.
Kirchberg und Marchand, F., *Ueber die sog. fötale Rachitis* (*Mikromelia chondromalacica*), *Beitr. z. path. Anat. v. Ziegler V* 1889.
Klebs, *Arch. f. exper. Pathol. II.*
Litzmann, *Querverengung des Beckens*, *Arch. f. Gyn. XXV* 1884.
Müller, H., *Ueber die sog. fötale Rachitis*, *Würzburger med. Zeitschr. I* 1860.
Naegele, *Das schräg verengte Becken. Mainz* 1839.
Paltauf, *Ueber den Zwergwuchs*, *Wien* 1891.
Rohrer, *Ein Fall von Zwerghaftigkeit*, *Virch. Arch.* 101. *Bd.*
Schauta, *Die Beckenanomalien*, *Müller's Handb. d. Geburtshülfe* 1888.
Schmidt, *Monatsschr. f. Geburtsk. XIV.*
Stilling, *Osteogenesis imperfecta*, *Virch. Arch.* 115. *Bd.* 1889.
Urtel, *Fötale Rachitis*, *In.-Diss. Halle* 1873.
Virchow, *Ges. Abhandl.*, *Frankf.* 1856; *Entwickel. des Schädelgrundes*, *Berlin* 1857; *Würzburger Verhandl. VII* 1857, *Virch. Arch.* 5., 13. u. 94. *Bd.*
Welcker, *Unters. über Wachsthum und Bau d. menschl. Schädels*, *Leipzig* 1862.
Winkler, *Fötale Rachitis mit Mikromelie*, *Arch. f. Gynäkol. II* 1871.

§ 61. Findet im Gebiete von Synchondrosen und Syndesmosen ein abnorm rascher Verbrauch des wucherungsfähigen Keimgewebes unter Bildung von Knochen statt, so kommt es an der betreffenden Stelle zu einer **prämaturen Synostose**, eine pathologische Erscheinung, deren Effect ebenfalls einen Stillstand des Längen- oder Breitenwachsthums bewirkt und somit einen ähnlichen Effect erzielt, wie Aufhebung des endochondralen oder syndesmalen Längen- und Breitenwachsthums der Knochen.

Die prämature Synostose kann sowohl an Stellen auftreten, welche normaler Weise gar nicht verknöchern, als auch an solchen, welche erst in höherem Alter oder wenigstens später, als es jetzt geschieht, zu verknöchern pflegen.

Unter den Synchondrosen kommen die Knorpelverbindungen zwischen dem vorderen und hinteren Keilbeinkörper und zwischen diesem und der Pars basilaris des Hinterhauptbeines vornehmlich in Betracht, von denen die erstere zur Zeit der Geburt, die letztere im 12. bis 13. Jahre zu verknöchern beginnt. Prämature Synostose derselben (Virchow) hat ähnlich wie mangelhafte Knorpelwucherung eine Verkürzung der Schädelbasis zur Folge, und diese ist hinwiederum die Ursache der tiefen Lage der Nasenwurzel.

Ebenso hat auch an der Articulatio sacro-iliaca nicht nur ein Zurückbleiben des distalen Wachsthums der Massae laterales des Kreuzbeins, sondern auch eine prämature Synostose mit dem Hüftbein (Fig. 99), eine Verminderung der seitlichen Massenzunahme zur Folge. Bei doppelseitiger Synostose entsteht ein gleichmässig (Fig. 99), bei einseitiger ein ungleichmässig quer verengtes Becken. Unter Umständen kann auch eine mangelhafte Entwickelung des Kreuzbeins selbst (Litzmann) eine Verengerung des Beckens in der Quere bedingen.

Unter den Syndesmosen nehmen die wichtigste Stelle die normaler Weise bis ins höhere Alter persistirenden Nähte zwischen den platten Schädelknochen ein. Da die Flächenvergrösserung der letzteren durch Knochenapposition von den Nähten aus erfolgt, so bedingt deren frühzeitige Verknöcherung eine Hemmung des Schädelwachsthums, eine Kraniostenose.

Bei prämaturer Synostose sämmtlicher Nähte bleibt der Schädel in allen seinen Dimensionen klein, es kommt zu Mikrocephalie. Frühzeitige

Verknöcherung der Coronar- und Lambdanaht hemmt die Längenausdehnung, diejenige der Sagittal- und der Sphenoparietal-, der Schuppen- und der Frontalnaht die Breitenzunahme des Schädels. Nimmt das Gehirn nach Eintritt partieller Synostosen noch erheblich an Masse zu, so kann an den unverknöcherten Nähten eine compensatorische Knochenbildung sich einstellen und auf diese Weise für das Gehirn Raum geschaffen werden. Die Folge dieser localen Hemmungen und der compensatorischen Steigerungen des Wachsthums sind verschiedene Schädelformen, welche mehr oder weniger von der dem betreffenden Individuum nach seiner Rasse zukommenden Schädelform abweichen und nicht selten auch von jedem normalen Typus verschieden sind.

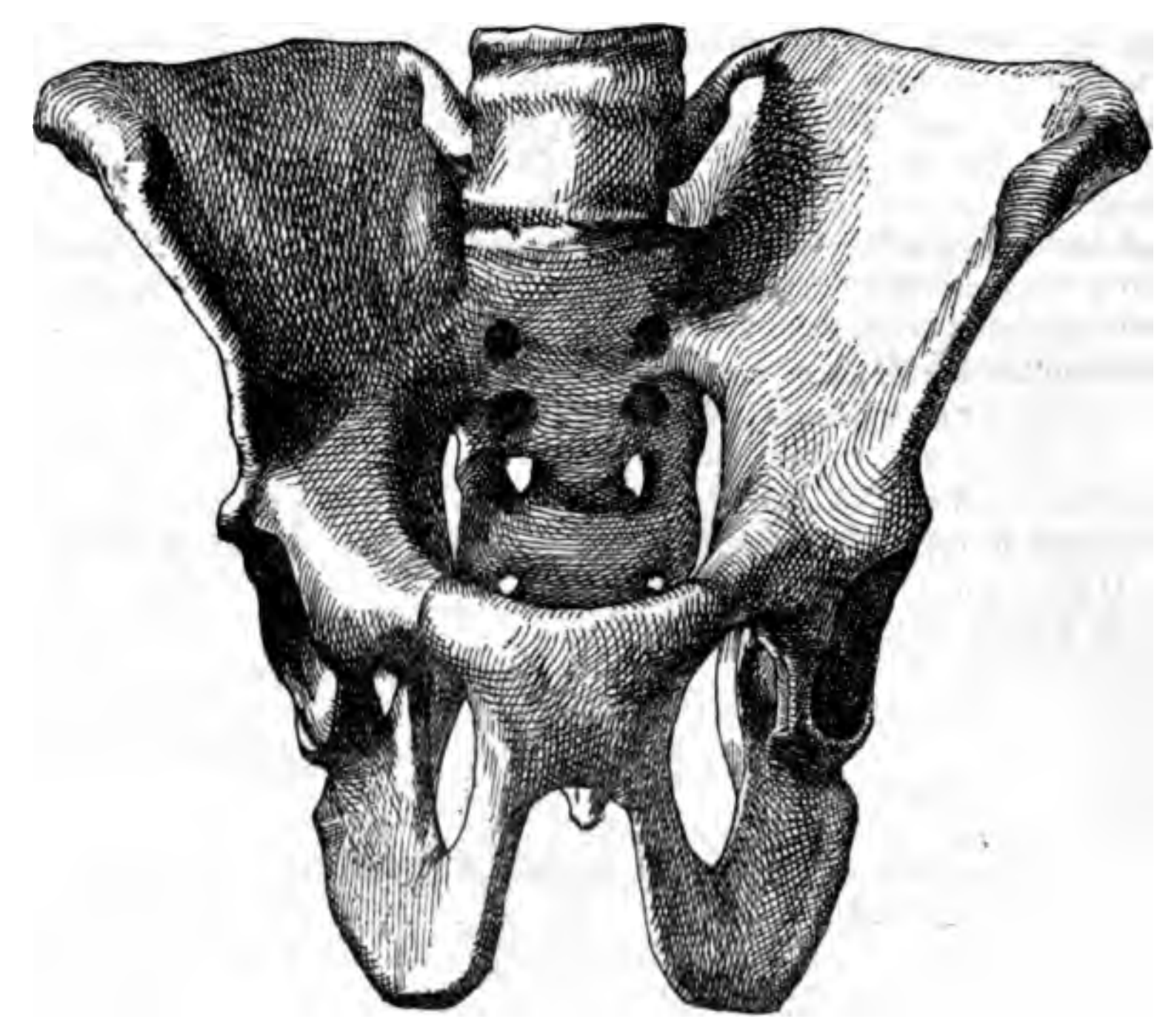

Fig. 99. Agenesie der Kreuzbeinflügel mit Hüftkreuzbeinankylose. Ankylotisch quer verengtes Becken. Kreuzbein tief in das Becken hinabgesenkt. Um etwas mehr als die Hälfte verkleinert.

Hemmung des endochondralen Längenwachsthums kann sich mit prämaturer Synostose der Synchondrosen und Syndesmosen verbinden, doch geschieht dies durchaus nicht immer. Es können bei ersterem prämature Synostosen vollkommen fehlen, und andererseits können letztere, namentlich im Gebiete des Schädels auftreten, ohne dass irgend welche Störungen des endochondralen Längenwachsthums vorhanden sind.

Die Gestaltung des Schädels zeigt schon innerhalb derselben Rassen erhebliche individuelle Verschiedenheiten. Noch grösser werden dieselben wenn verschiedene Rassen untereinander verglichen werden. Für den Hirntheil des Schädels sind die Dimensionen der Länge, Höhe und Breite maassgebend. Das Verhältniss der Länge = 100 zur Breite und zur

Höhe bildet den Breiten- und Höhenindex; das Verhältniss der Breite (= 100) zur Höhe giebt den Breitenhöhenindex. Als Horizontale dient eine Linie, welche vom oberen Rande des äusseren Gehörganges zum Infraorbitalrande zieht.

Je nach der Grösse des Breitenindex unterscheidet man dolichocephale und brachycephale Formen; bei ersteren bleibt er unter 75, bei letzteren steigt er über 80. Der dazwischen liegende Schädel wird als mesocephal bezeichnet. Schädel mit einem Breitenhöhenindex unter 70 nennt man platycephale, solche von 70—75 orthocephale, darüber hinaus hypsicephale. Die Beschaffenheit des Antlitztheils des Schädels wird wesentlich durch den Camper'schen Gesichtswinkel bestimmt, d. h. durch den Winkel, welchen eine vom äusseren Gehörgange durch den Boden der Nasenhöhle gelegte Linie mit einer andern bildet, welche von der Mitte der Stirn auf den Alveolartheil des Oberkiefers gezogen wird. Als orthognath wird ein Schädel bezeichnet, wenn dieser Winkel 90° und mehr, als prognath, wenn er 80° bis 65° beträgt (Gegenbaur). Die Capacität des Binnenraumes des Schädels beträgt beim Manne durchschnittlich 1450, beim Weibe 1300 ccm (Welcker). Virchow unterscheidet (*Ges. Abhandl., Frankfurt a. M. 1856, pag. 901*) folgende pathologische Schädelformen:

1. Einfache Makrocephali:
   a) Hydrocephali, Wasserköpfe.
   b) Kephalones, Grossköpfe.
2. Einfache Mikrocephali oder Nanocephali, Zwergköpfe (kann durch prämature Synostose sämmtlicher Nähte bedingt sein).
3. Dolichocephali, Langköpfe:
   a) Obere mittlere Synostose:
      α) Einfache Dolichocephali (Synostose der Pfeilnaht).
      β) Sphenocephali, Keilköpfe (Synostose der Pfeilnaht mit compensatorischer Entwickelung der Gegend der grossen Fontanelle).
   b) Untere seitliche Synostose:
      α) Leptocephali, Schmalköpfe (Synostose der Stirn- und Keilbeine).
      β) Klinocephali, Sattelköpfe (Synostose der Scheitel- und Keil- oder Schläfenbeine).
   c) Fötale Synostose der Stirnbeinhälften (Welcker, O. Küstner):
      α) Trigonocephali, Stirn kielartig verschmälert, Kopf, von oben betrachtet, dreieckig gestaltet.
4. Brachycephali, Kurzköpfe:
   a) Hintere Synostose:
      α) Pachycephali, Dickköpfe (Synostose der Scheitelbeine mit der Hinterhauptschuppe).
      β) Oxycephali, Spitz- oder Zuckerhutköpfe (Synostose der Scheitelbeine mit den Hinterhaupts- und Schläfenbeinen und compensatorische Entwickelung der vorderen Fontanellengegend).
   b) Obere vordere und seitliche Synostose:
      α) Platycephali, Flachköpfe (ausgedehnte Synostose an Stirn- und Scheitelbeinen).
      β) Trochocephali, Rundköpfe (partielle Synostose an Stirn- und Scheitelbeinen in der Mitte der Hälfte der Kreuznaht).

γ) Plagiocephali, Schiefköpfe (halbseitige Synostose an Stirn- und Scheitelbeinen).

c) Untere mittlere Synostose:

α) Einfache Brachycephali (frühzeitige Synostose am Grund- und Keilbein).

Literatur über prämature Synostose.

Aeby, *Schädelformen der Menschen und Affen, Leipzig* 1862.
Fischer, *Monatsschr. f. Geburtsk. XIV*, und *Arch. f. Gyn. VII* 1875.
Fridolin, *Studien über frühzeitige Schädeldifformitäten, Virch. Arch.* 100. *Bd.*
Gegenbaur, *Lehrb. der Anatomie, Leipzig* 1883.
Küstner, O., *Trigonocephalie, Virch. Arch.* 83. *Bd.*
Litzmann, *Querverengung des Beckens, Arch. f. Gyn. XXV* 1884; *Die Formen des Beckens, Berlin* 1861.
Naegele, *Das schräge Becken, Mainz* 1839.
Virchow, *Ges. Abhandl., Frankf.* 1856; *Entwickel. des Schädelgrundes, Berlin* 1857; *Würzburger Verhandl. VII* 1857; *Virch. Arch.* 5., 13. *u.* 94. *Bd.*
Welcker, *Unters. über Wachsthum und Bau d. menschl. Schädels, Leipzig* 1862.

§ 62. **Excessives Längenwachsthum der Knochen** hängt von einer Steigerung der Knorpelwucherung bei der endochondralen Ossification, **vermehrtes Dickenwachsthum** von einer verstärkten Apposition ab. Beide Processe führen, falls sie sich über das ganze Skelet verbreiten, zu einer Hypertrophie des Skeletes, zum **allgemeinen Riesenwuchs**.

Das über das Maass der einem Individuum nach seiner Rassen- und Familienabstammung zukommenden Grösse hinausgehende Knochenwachsthum kann sich schon bei der Geburt bemerkbar machen, stellt sich indessen häufiger erst zur Zeit des extrauterinen Wachsthums oder sogar erst später nach Ablauf der Wachsthumsperiode ein. Die Zunahme der einzelnen Skelettheile kann eine vollkommen gleichmässige sein, häufig ist indessen die Hypertrophie eine ungleiche, so dass die Proportionalität der einzelnen Theile verloren geht. Gleichzeitig können die stärker wachsenden Theile durch ungleichmässige Zunahme mehr oder minder verunstaltet werden. Am häufigsten scheint dies an den Knochen des Kopfes vorzukommen, sodann an den Enden der Extremitäten.

Die Ursachen dieses excessiven Knochenwachsthums sind noch dunkel. Für die in der ersten Entwickelungszeit auftretenden Formen liegt es am nächsten, an eine ererbte Anlage zu denken. Stellt sich das gesteigerte Wachsthum erst in der extrauterinen Wachsthumsperiode ein, so ist es möglich, dass neben der ererbten Anlage auch äussere Einflüsse eine gewisse Rolle spielen. Vielleicht sind es chemische Stoffe, welche dieses bewirken. Als Stütze für eine solche Annahme könnte man anführen, dass nach Experimentaluntersuchungen von Wegner, Maas und Gies Phosphor und Arsenik, in kleinen Dosen in der Wachsthumszeit gereicht, eine verstärkte Anbildung von Knochen an jenen Stellen, welche der Sitz der physiologischen Apposition sind, zur Folge haben.

Das abnorme Knochenwachsthum kann bis zum tödtlichen Ausgang zunehmen oder, nachdem es eine Zeitlang, z. B. einige Jahre gedauert, wieder aufhören.

Hypertrophie einzelner Skeletabschnitte oder **partieller Riesenwuchs** kommt namentlich am Kopfe vor (Fig. 100), und zwar sowohl an den Knochen des Gehirntheils, als an denjenigen des Gesichtes, welche sich dabei theils gleichmässig, theils ungleichmässig verdicken und dann zuweilen eine knollig-lappige Oberfläche erhalten, so dass Virchow den

Zustand als Leontiasis ossea bezeichnet hat. Es kommen Fälle vor, in denen das Gewicht des Schädels gegen 5 k beträgt. Bei Riesenwuchs einzelner Theile, z. B. des Fusses oder einer Zehe oder eines Fingers, ist oft auch der zugehörige Knochen im entsprechenden Grade hypertrophirt.

Von hypertrophischer Entwickelung einzelner Knochentheile und Bildung neuer Knochen sind namentlich hervorzuheben: die Vergrösserung des vorderen Schenkels des Querfortsatzes, des Processus costarius des 7. Halswirbels zu einer Rippe, die Verlängerung der zwölften Rippe, sowie die Bildung einer rudimentären dreizehnten Rippe, abnorm starke Entwickelung der Anfügestellen von Sehnen, welche als Apophysen, Tubera, Tubercula, Spinae und Cristae bezeichnet werden.

Geschwulstartige Knochenneubildungen an Stellen, wo normaler Weise keine Auswüchse bestehen, kommen sowohl am Kopfe, als an den übrigen Skeletabschnitten vor, sind bald aus dichtem, elfenbeinernem, bald aus spongiösem Knochengewebe zusammengesetzt und treten zuweilen in grosser Zahl auf. So sind eine grosse Zahl von Fällen beobachtet, in denen sich über das ganze Skelet oder wenigstens über einen grossen Theil desselben verbreitet mehr oder minder grosse, theils knollige, theils auch mehr spangenartige, knöcherne, meist an ihrer Wachsthumsgrenze von einer Knorpellage bedeckte Auswüchse (vergl. Osteome § 68) bildeten. An den grossen Röhrenknochen sitzen sie mit Vorliebe an den Gelenkenden und im Gebiete der zwischen Diaphyse und Epiphyse gelegenen Knorpelfuge, können indessen auch überall sonst, z. B. an den Rändern und Flächen der Darmbeine, den Sitz- und Schambeinen sitzen.

Fig. 100. Leontiasis ossea (Beobachtung von Buhl).

Die Genese und die Bedeutung der genannten und anderer ähnlicher Bildungen ist eine sehr verschiedene. Die Bildung überzähliger Rippen weist darauf hin, dass in der Ahnenreihe des Menschen die Zahl der Rippen früher eine grössere war, und es lassen sich darin Anschlüsse an das Verhalten der anthropoiden Affen erkennen. Die Vergrösserung der Tubera, Cristae etc. ist als eine individuell stärkere Entwickelung in ihrer Ausbildung erheblichen Schwankungen unterworfener Theile anzusehen, deren Vergrösserung vielleicht durch verstärkten Zug begünstigt wird.

Die Ursachen der riesenhaften Entwickelung, des Riesenwuchses einzelner Theile, der diffusen Hyperostose des Schädels, der geschwulstartigen circumscripten Knochenneubildungen entzieht sich grossentheils unserer

Erkenntniss. Zuweilen sind länger dauernde oder häufig wiederkehrende Entzündungen, z. B. Hauterysipele am Kopfe (Virchow), die Ursache. In anderen Fällen sind es einmalige Traumen, welche die hyperplastische Wucherung veranlassen.

So sind Fälle beobachtet, in denen ein Hufschlag ins Gesicht (Buhl) oder eine Operation (Jourdain) im Gesicht nicht nur eine Hyperostose in der Umgebung der Verletzung, sondern am ganzen Kopfe zur Folge hatte. Der Gedanke, dass irgend welche infectiösen Momente einen andauernden Reizzustand, der sich auch auf die Umgebung verbreitet, unterhalten, liegt nahe; es fehlen für eine solche Annahme indessen die nöthigen Anhaltspunkte. Es erscheint danach richtiger, anzunehmen, dass in dem betreffenden Periost und Knochenmark eine ererbte Disposition zu übermässiger Knochenproduction besteht.

Diese Annahme bietet auch die einzige Erklärung für die multipel auftretenden Knochenauswüchse, und die Richtigkeit derselben wird dadurch sehr wahrscheinlich gemacht, dass einmal diese Bildungen sich meist schon in der Wachsthumszeit zu entwickeln beginnen und dass sie nicht selten ererbt sind. Wo sie zum ersten Male auftreten, sind sie als eine spontan entstandene Varietät anzusehen, die sich anderen ähnlichen Missbildungen anreiht.

Literatur über Hypertrophie des Skeletes und örtliche Wachsthumsexcesse.

Ahlfeld, *Die Missbildungen I* 1880
Anderson, *St. Thom. Hosp. Rep., London* 1882.
Bessel-Hagen, *Ueber Knochen- und Gelenkanomalien, insbes. bei part. Riesenwuchs u. bei multiplen cartilaginösen Exostosen, v. Langenbeck's Arch.* 41. *Bd.* 1891.
Buhl, *Ein Riese mit Hyperostose der Gesichts- und Schädelknochen, Mittheil. a. d. pathol. Inst. zu München, Stuttgart* 1878.
Fischer, *Dtsch. Zeitschr. f. Chir. XII* 1880.
Fränkel, M., *Merkwürdiger Fall von allgemeiner Hypertrophie oder scheinbarer Elephantiasis, Virch. Arch.* 46. *Bd.*
Friedreich, *Hyperostose des ganzen Skelets, ib.* 43. *Bd.*
Fritsche *und* **Klebs**, *Ein Beitrag z. Pathol. d. Riesenwuchses, Leipzig* 1884.
Gruber, W., *Beiträge zur Anatomie II, Prag* 1847.
Houel, *Manuel d'anat. pathol., Paris* 1857.
Jourdain, *Traité des mal. chir. de la bouche, Paris* 1778.
Kessler, *Ueber einen Fall v. Makropodia lipomatosa, In.-Diss. Halle* 1869 (*enthält die Literatur über partiellen Riesenwuchs.*)
Virchow, *Die krankhaften Geschwülste II* 1865.
Weber, C. O., *Die Knochengeschwülste.*
Wittelshöfer, *Riesenwuchs der Finger, v. Langenbeck's Arch. XXIV.*

Literatur über Steigerung der Knochenbildung durch Phosphor und Arsenik.

Gies, *Einfluss des Arsens auf den Organismus, Arch. f. exper. Path. VIII* 1877.
Kassowitz, *Zeitschr. f. klin. Med. VII.*
Maas, *Tagebl. d. Leipziger Naturforscherverś.* 1872.
Wegner, *Ueber den Einfluss des Phosphors auf den Organismus, Virch. Arch.* 55. *Bd.* 1872.

Literatur über multiple Exostosenbildung.

Bergmann, *Petersburger med. Wochenschr.* 1876.
Cohnheim, *Virch. Arch.* 38. *Bd.*
Heuking, *ib.* 77. *Bd*
Heymann, *ib.* 104. *Bd.*
Hutchinson, *Med. Times and Gaz.* 1880.
Laburthe, *Des exostoses de développement, Thèse de Paris* 1871.
Lancereaux, *Traité d'anat. path. III, Paris* 1885.

Lannelongue, *Des ostéites apophysaires de la croissance*, *Gaz. méd.* 1878.
Poore, *Hereditäre Exostosen*, *The Lancet* 1873.
v. Recklinghausen, *Virch. Arch.* 35. *Bd.*
Soulier, *Du parallélisme parfait entre le développement du squelette et de certaines exostoses*, *Thèse de Paris* 1864.
Virchow, *Die krankhaften Geschwülste II* 1865.
Vix, *Beitr. z. Kenntniss der angeb. multiplen Exostosen*, *Giessen* 1856.
Weber, O., *Die Exostosen*, *Bonn* 1856.
Weitere Literatur enthält § 99 *des allgemeinen Theils.*

§ 63. Befindet sich die Diaphyse eines Röhrenknochens zufolge der Anwesenheit eines tuberculösen Herdes oder eines nach acuter Osteomyelitis zurückgebliebenen nekrotischen Knochenstückes im Zustande einer **anhaltenden Entzündung**, und ist die entzündete Stelle nicht zu nahe an der epiphysären Knorpelfuge gelegen, so kann sich bei jungen Individuen nicht nur eine Hyperostose der Diaphyse einstellen, sondern es können die betreffenden Knochen auch ein **erhöhtes Längenwachsthum** eingehen. Das Nämliche kann geschehen, wenn das Periost und das Knochenmark der Diaphyse durch irgend eine andere Schädlichkeit, z. B. durch ein Hautgeschwür oder durch eingeschlagene Metall- oder Elfenbeinstifte, in einen Reizzustand versetzt wird, doch ist dazu nöthig, dass der Reiz einerseits nicht zu geringfügig, andererseits aber auch nicht zu stark ist, und dass die Entzündung sich nicht auf die Enden der Diaphysen erstreckt (Ollier, v. Langenbeck, Bergmann u. A.).

In seltenen Fällen kann auch eine Gelenkentzündung (v. Langenbeck, Weinlechner, Schott u. A.) eine pathologische Verlängerung eines angrenzenden Knochens nach sich ziehen. Nach Beobachtungen von Ollier, v. Langenbeck, Bergmann, Haab, Weinlechner und Schott kann unter Umständen mit der entzündlichen Verlängerung eines Knochens auch noch eine Mitverlängerung eines benachbarten Knochens auftreten.

Die Verlängerung eines Knochens bei Anwesenheit eines Entzündungsherdes in der Diaphyse ist wahrscheinlich dahin zu erklären, dass der Reizzustand und der damit verbundene Congestionszustand nicht nur eine stärkere osteoplastische Thätigkeit des Periostes und des Markes, sondern auch eine verstärkte Knorpelwucherung in der Knorpelfuge, unter Umständen auch in dem Gelenkknorpel und weiterhin eine raschere und ausgiebigere endochondrale Ossification anregt. Ist auch der benachbarte Knochen mit betheiligt, ohne selbst einen Entzündungsherd zu enthalten, so darf man vielleicht annehmen, dass die veränderten Ernährungsverhältnisse sich nicht nur auf den einen Knochen, sondern auf die ganze Extremität erstrecken (Weinlechner und Schott).

Sitzen die Herde nicht zu nahe an der Knorpelfuge, so scheint das gesteigerte Längenwachsthum in regelmässiger Weise vor sich zu gehen. Liegen die Entzündungsherde näher, so stellen sich leicht **Unregelmässigkeiten in der Markraumbildung** ein, welchen auch eine **unregelmässige Ossification** folgt. Es kann dies sowohl am intermediären Knorpel als am Gelenkknorpel geschehen und an beiden Stellen dahin führen, dass der Knorpel mehr oder minder vollkommen zerstört wird. Wird das Wachsthum der intermediären Knorpelscheibe aufgehoben, so kann das betreffende Knochenende nur noch unerheblich an Länge zunehmen, da der Gelenkknorpel selbst bei sehr jungen Individuen nur wenig Knochen producirt.

Am raschesten wird der Fugenknorpel zerstört, wenn er im Gebiete eines Entzündungsherdes selbst liegt. Bei eiteriger Osteomyelitis wird

er zuweilen in toto nekrotisch, und damit wird natürlich dem Knochenwachsthum an der betreffenden Stelle rasch ein Ende bereitet.

Wie schon früher bemerkt, kommt es unter diesen Verhältnissen zu Epiphysenablösung.

In besonderem Maasse haben die durch congenitale Syphilis hervorgerufenen Störungen des endochondralen Wachsthums, welche gewöhnlich als **Osteochondritis syphilitica** (Fig. 101) bezeichnet werden, die Aufmerksamkeit der Autoren auf sich gezogen. In ihren leichteren Formen sind eigentliche Entzündungsherde nicht vorhanden, und die Erkrankung

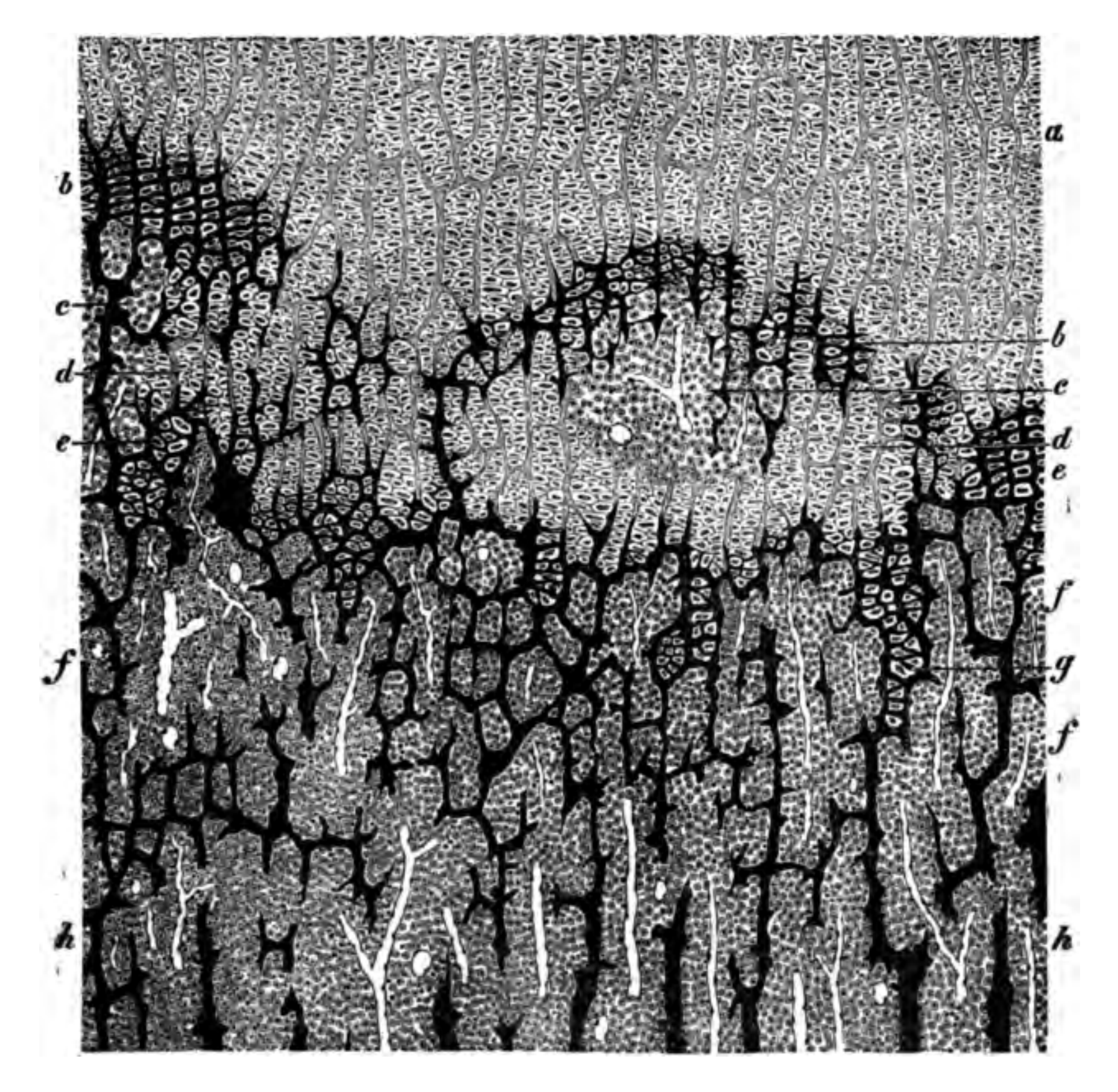

Fig. 101. Osteochondritis syphilitica. Durchschnitt durch die obere Diaphysengrenze der Tibia eines hereditär syphilitischen Neugeborenen. *a* Gewucherter hypertrophischer Knorpel. *b* Vorgeschobene Verkalkungsherde. *c* Vorgeschobene Markräume. *d* Unverkalkte Knorpelinseln. *e* Verkalkter Knorpel. *f* Zone der Markraumbildung und der Knorpelauflösung. *g* Reste verkalkten Knorpels. *h* Fertiger Knochen. In MÜLLER'scher Flüssigkeit und Alkohol gehärtetes, in Pikrinsäure entkalktes, mit Hämatoxylin und Karmin gefärbtes, in Kanadabalsam eingeschlossenes Präparat. Vergr. 50.

besteht wesentlich in einer Unregelmässigkeit der Kalkablagerung und der Markraumbildung; in ihrer schwereren Form finden sich in der Nähe des Gelenkknorpels graurothe, später zerfallende gelbweisse oder auch gelbgrünliche osteomyelitische Herde von verschiedener Grösse, innerhalb welcher die Knochenbälkchen nekrotisch sind oder auch zum Theil

fehlen. Am häufigsten erkrankt das untere Ende des Femur, sodann die distalen Enden der Unterschenkel- und Vorderarmknochen, seltener die übrigen Theile des Knochensystems.

Die Störungen der Kalkablagerung bestehen darin, dass der Verkalkungsraum (Fig. 101 *e*) vielfach durch kalkfreie (*d*) oder wenigstens kalkarme Stellen unterbrochen ist, während an anderen Stellen Kalkherde (*b*) weit in den Knorpel hinein vorgeschoben sind.

Mit der Unregelmässigkeit der Kalkablagerung geht die Unregelmässigkeit der Markraumbildung parallel, indem auch von dieser die Grenze nicht regelmässig gestaltet ist und einzelne Markräume (*e*) weit in die Masse des gewucherten Knorpels hineinreichen. Da die Markräume meist bluthaltig sind, so kann man die Veränderung schon mit blossem Auge erkennen. Desgleichen ist auch die unregelmässige Gestaltung der weiss aussehenden Verkalkungsschicht oft sehr deutlich zu sehen.

Der Knorpel selbst ist zuweilen unverändert, zeigt indessen häufig eine abnorm starke Wucherung, so dass die Zone der gewucherten und hypertrophischen Knorpelzellensäulen vergrössert ist.

Entsprechend den Veränderungen im Knorpel ist auch die Uebergangszone (*f*) zwischen Knorpel und fertigem Knochen, welche aus Markgewebe und den Resten der verkalkten Knorpelgrundsubstanz besteht, verbreitert und unregelmässig ausgebildet, die Bälkchen theils spärlich und zart, theils reichlich und breit und dann nicht selten knorpelzellenhaltig (*g*).

Die Ausbildung von Knochenlagen von Seiten des Knochenmarkes ist mehr oder weniger verzögert, so dass die Uebergangszone zwischen fertigem Knochen und Knorpel (*f*) verbreitert ist.

Bei Bildung von zerfallenden Granulationsherden werden die stehen gebliebenen Reste der Knorpelgrundsubstanz sowie auch fertige Knochenbälkchen in mehr oder minder grosser Ausdehnung zerstört, und es können auch Knorpeltheile nekrotisch werden. Zuweilen wird dadurch schliesslich die Epiphyse abgelöst.

Die syphilitische Osteochondritis ist bei hereditärer Syphilis der Neugeborenen ein häufiger, jedoch kein constanter Befund.

Haab und Veraguth haben bei todtgeborenen syphilitischen Kindern Epiphysenablösungen beschrieben, bei welchen die Lösung im Epiphysenknorpel erfolgte und durch Zerfall, Zerfaserung und Zerklüftung des Knorpels eingeleitet wurde. Nach ihren Angaben scheint es sich um Fäulnissprocesse gehandelt zu haben, die wahrscheinlich auch bei andern nicht syphilitischen faultodten Früchten vorkommen.

Literatur über entzündliche Steigerung und Hemmung des Längenwachsthums.

Bergmann, *Petersb. med. Zeitschr. XIV* 1868.
Bidder, *Arch. f. exp. Pathol. I* 1873, *und Arch. f. klin. Chir. XVIII.*
Böckel, *Arch. de phys.* 1870.
Haab, *Unters. a. d. pathol. Institut zu Zürich, III. H., Leipzig* 1875.
Humphry, *Med.-chir. Trans.* 1862.
Jahn, *Beitr. z. Kenntn. d. histol. Vorg. bei Wachsthumsbehinderung der Röhrenknochen durch Verletzung des Intermediärknorpels, I.-D. Strassburg* 1891.
v. Langenbeck, *Berl. klin. Wochenschr.* 1869.
Maas, *v. Langenbeck's Arch. XIV.*
Ollier, *Traité de la rég. des os I, und Gaz. hebd. de méd. et de chir.* 1873.
Poncet, *De l'ostéite au point de vue de l'accroiss. des os, Paris* 1873.
Rokitansky, *Lehrb. d. path. Anat. II* 1856.

Schneider, *Arch. f. klin. Chir. IX* 1868.
Schüller, *Ueber künstliche Steigerung des Knochenwachsthums beim Menschen, Berlin. klin. Wochenschr.* 1889.
Weinlechner *und* **Schott**, *Jahrb. f. Kinderheilk. II* 1869.

Literatur über Osteochondritis syphilitica hereditaria.

Cornil *et* **Ranvier**, *Man. d'histol. pathol. II* 1881.
Haab, *Virch. Arch.* 65. *Bd.*
Kassowitz, *Die normale Ossificat. u. s. w., Wien* 1881.
Fischer, *Zur Kenntn. der heredit. Syphilis d. Knochensystems, Münch. med. Woch.* 1890.
Müller, *Virch. Arch.* 92. *Bd.*
Parrot, *Arch. de phys. IV* 1872.
Stilling, *Virch. Arch.* 88. *Bd.*
Veraguth, *ib.* 84. *Bd.*
Waldeyer *und* **Köbner**, *ib.* 55. *Bd.*
Wegner, *ib.* 50. *Bd.*

§ 64. Die **Rachitis**, auch Zwiewuchs oder englische Krankheit genannt, ist eine allgemeine Ernährungsstörung, welche in den Jahren der Kindheit auftritt und anatomisch hauptsächlich durch eine gesteigerte Knochenresorption, sowie durch Bildung eines unvollkommenen kalklosen Knochens, eines osteoiden Gewebes von länger dauerndem Bestande gekennzeichnet ist.

Wie schon mehrfach erwähnt, findet während der Dauer des Knochenwachsthums stets auch eine Resorption des ausgebildeten Knochengewebes statt, welche indessen auf bestimmte Stellen beschränkt ist. Bei der Rachitis ändert sich dies dahin, dass das Gebiet der Resorption vergrössert ist, so dass bei hochgradiger Rachitis ein grosser Theil des Skeletes wieder verloren geht. An den Röhrenknochen wird dadurch die Corticalis mehr oder weniger osteoporotisch und die Knochenbälkchen der Spongiosa werden dünner oder schwinden ganz. In den kurzen Knochen wird ebenfalls ein grosser Theil des neugebildeten Knochengewebes wieder resorbirt. Die feste Substanz der platten Knochen des Schädels kann unter Umständen auf einige Bälkchen (Fig. 102 *i*) reducirt werden, so dass die so charakteristische Scheidung der Knochenlagen in eine äussere und innere compacte Tafel (vergl. Fig. 92 mit Fig. 102) und eine Diploë ganz verloren geht.

Die Resorption des Knochens ist eine lacunäre und erfolgt unter der Anwesenheit von Ostoklasten (Fig. 102 *l*).

Schon frühzeitig gesellen sich zu diesen Veränderungen eigenartige Knochenneubildungsprocesse, welche darin bestehen, dass ein kalkloses Knochengewebe, ein osteoides Gewebe, in reichlicher Entwickelung sich theils den Resten (*i*) der Knochenbälkchen auflagert (*k*), theils neue Bälkchen ($h\,h_1$) bildet. Die Entwickelung dieser Bälkchen erfolgt sowohl vom Knochenmark (h_1), als auch vom Periost (*h*) aus, welche beide sehr gefäss- und blutreich sind. Das Knochenmark besteht dabei aus einem gefässreichen reticulirten Gewebe, welches sich aus grossen anastomosirenden verzweigten Zellen und feinen Fibrillen zusammensetzt, dessen Maschenräume nur eine mässige Zahl von Rundzellen einschliessen. Stellenweise zeigen sich wohl auch dichtere Faserzüge mit Spindelzellen. Die Bildung der osteoiden Balken im Marke erfolgt in ähnlicher Weise, wie die Bildung der Bälkchen des innern Callus (vergl. § 50, Fig. 76), nur geht hier dem Auftreten der dichten Knochengrundsubstanz keine so auffällige Vermehrung der Osteoblasten voraus, sondern es wandelt

sich das Gewebe mehr, so wie es eben ist, in bestimmter Richtung in osteoide Balken um. Auch bei der Anlagerung neuen osteoiden Gewebes auf altes oder auf alte Knochenbalken besteht das Bildungsgewebe nicht nur aus epithelähnlichen Osteoblasten, sondern auch aus spindeligen und sternförmigen Zellen und aus faseriger Zwischensubstanz.

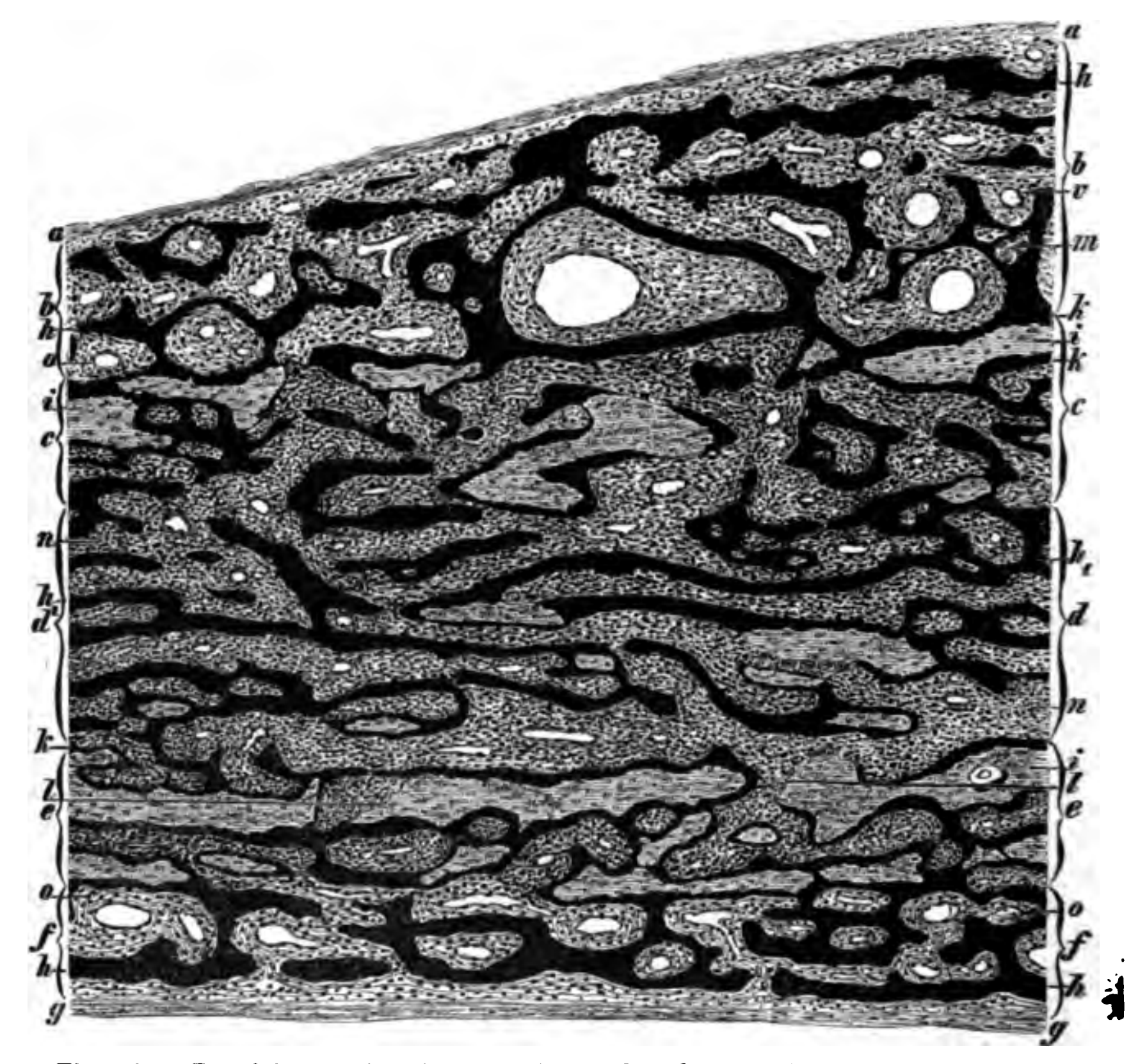

Fig. 102. Rachitis. Durchschnitt durch das Os parietale eines 2 Jahre alten rachitischen Kindes. *a* Aeusseres Periost. *b* Aeussere periostale Knochenlage. *c* Gebiet der Tabula externa. *d* Gebiet der Spongiosa. *e* Gebiet der Tabula vitrea. *f* Gebiet der inneren periostalen Osteophytenlage. *g* Inneres Periost. *h* und h_1 Balken osteoiden Gewebes. *i* Reste des alten Knochens. *k* Auflagerungen osteoiden Gewebes auf dem alten Knochen. *l* Resorptionsstelle mit Ostoklasten. *m* Neuentstandener fertiger Knochen innerhalb eines Balkens aus osteoidem Gewebe. *n* Zellreiches Markgewebe im Gebiete des alten Knochens. *o* Zellärmeres, aber gefässreiches Markgewebe im Gebiete des periostalen osteoiden Gewebes. In MÜLLER'scher Flüssigkeit und Alkohol gehärtetes, unentkalkt geschnittenes und mit Hämatoxylin und neutralem Karmin gefärbtes Präparat. Vergr. 30.

Die vom Periost aus sich auflagernden Balken (*h*) bilden sich in ähnlicher Weise wie die Bälkchen des äusseren Callus (§ 50), entstehen sonach theils aus einem zelligen, theils aus einem zellig-fibrösen Bildungsmaterial. Im Periost der Röhrenknochen kann sich auch Knorpel bilden, der alsdann in der früher beschriebenen Weise sich weiter verändert. Das Mark des periostalen Osteoidgewebes besteht aus einem gefässreichen, theils reticulären, theils mehr parallel-faserigen dichten Bindegewebe, dessen Zellen durchschnittlich kleiner sind und spärlicher vorkommen

als im endostalen Mark. Ab und zu enthält es auch kleinere Herde von Rundzellen.

Die beschriebenen Vorgänge bringen es mit sich, dass bei einigermaassen ausgebildeten rachitischen Wachsthumsstörungen die Oberflächen der Knochen sich mit einem gefäss- und blutreichen schwammigen Gewebe bedecken, welches gegen den Fingerdruck eine ziemliche Resistenz besitzt, mit dem Messer jedoch leicht zerschneidbar ist. Es ist besonders an Stellen stark entwickelt, an denen auch sonst starke periostale Apposition vorkommt, also an der Diaphyse der Röhrenknochen und den äusseren Appositionsstellen (Fig. 102 *b*) der platten Schädelknochen.

Hat eine stärkere Resorption des alten Knochens stattgefunden (*c d e*), so kann auch dieser mit Leichtigkeit mit dem Messer durchschnitten werden.

Die Bälkchen des osteoiden Gewebes sind kalklos und bestehen aus einer faserigen, geflechtartigen (Kassowitz), mit Karmin sich intensiv färbenden Grundsubstanz und verhältnissmässig grossen Knochenkörperchen und Zellen, deren Zahl erheblichen Schwankungen unterworfen und deren Vertheilung bald regelmässig, bald unregelmässig ist. So lange die rachitische Störung fortbesteht, bleiben sie kalklos oder erhalten wenigstens sehr spät Kalksalze, welche sich zunächst nur in der Mitte der Bälkchen ablagern (*m*). Erst bei Eintritt der Heilung erfolgt eine vollständige Verkalkung und damit auch ein Hartwerden des in seinen Dimensionen zufolge der üppigen Periostalwucherung nicht unerheblich verdickten Knochens.

So lange die Rachitis andauert, so lange hat auch der Knochen grosse Aehnlichkeit mit dem osteomalacischen Knochen. Allein der Vorgang ist ein wesentlich anderer. Die kalkfreie Zone ist bei Osteomalacie (vergl. Fig. 65, pag. 122) entkalkter alter Knochen, bei Rachitis neugebildetes osteoides Gewebe. Der kalkhaltige Theil der Knochenbalken ist bei Osteomalacie stets alter Knochen, bei Rachitis theils alter (*i*), theils neugebildeter Knochen (*m*).

Den Aenderungen der periostalen und myelogenen Knochenneubildung entspricht bei Rachitis stets auch eine **Störung der endochondralen Ossification.**

Im Mittelpunkte der gesammten Vorgänge steht hier der **Mangel einer Verkalkungszone** an der Ossificationsgrenze. Bei hochgradiger Rachitis kann jede Kalkablagerung fehlen. Bei Rachitis mässigen Grades enthält der Knorpel da oder dort noch Verkalkungsherde (Fig. 103 *f*).

Die zweite nie fehlende Erscheinung ist die **Vergrösserung der Wucherungszone des Knorpels** (*b c*), sowie meist auch **der Säulen hypertrophischer** (*d*) **Zellen.** Als Drittes ist die **Bildung gefässhaltiger Markräume** (*e*) zu nennen, welche in vollkommen unregelmässiger Weise da und dort vom Knochenmark aus in den Knorpel hineinwachsen.

Die drei genannten Veränderungen bedingen es, dass der Uebergang des Knorpels in den Knochen durch keine weisse Lücke (vergl. § 58) markirt wird, dass an seiner Stelle höchstens kleine weisse Fleckchen liegen, dass dagegen das Gebiet des gewucherten Knorpels, welcher an der durchscheinenden Beschaffenheit leicht von dem ruhenden Knorpel zu unterscheiden ist, mehr oder minder verbreitert ist. Gleichzeitig ist auch die Grenze des Knorpels gegen den Knochen nicht regelmässig, sondern vielfach verschoben, indem die erkennbaren Markräume sehr verschieden weit in den Knorpel vordringen. Desgleichen wachsen auch abnorm reichliche Gefässe vom Perichondrium aus in den Knorpel.

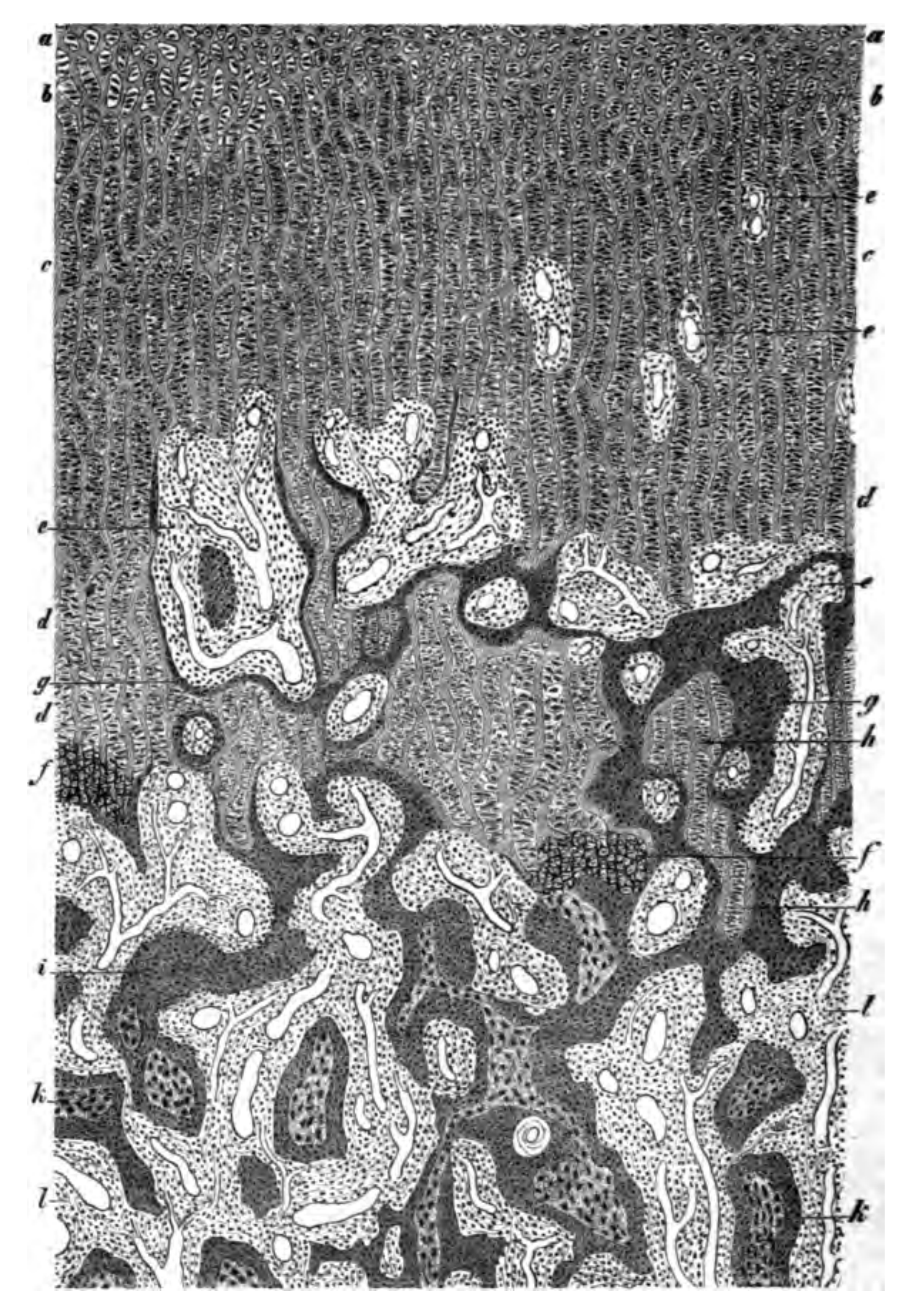

Fig. 103. Rachitis. Längsschnitt durch die Ossificationsgrenze des oberen Diaphysenendes des Femur eines 1 jährigen, an Rachitis mässigen Grades leidenden Kindes. *a* Unveränderter hyaliner Knorpel. *b* Knorpel in den ersten Stadien der Wucherung. *c* Zone der gewucherten Knorpelzellensäulen. *d* Säulen gewucherter hypertrophischer Zellen. *e* Im Gebiete des Knorpels gelegene gefässhaltige Markräume. *f* Verkalktes Knorpelgewebe. *g* Osteoides Gewebe. *h* Reste von Knorpelgewebe zwischen osteoidem Gewebe. *i* Balken von osteoidem, kalklosem Gewebe. *k* Balken aus osteoidem und fertigem, kalkhaltigem Knochengewebe. *l* Gefässreiche zellig-fibröse Markräume. In MÜLLERscher Flüssigkeit gehärtetes, mit Hämatoxylin und Karmin gefärbtes, in Kanadabalsam eingeschlossenes Präparat. Vergr. 50.

Die Substitution des unverkalkten Knorpels durch Markräume wird stets durch das Einwachsen eines Gefässes, welches sowohl nackt (Fig.

fehlen. Am häufigsten erkrankt das untere Ende des Femur, sodann die distalen Enden der Unterschenkel- und Vorderarmknochen, seltener die übrigen Theile des Knochensystems.

Die Störungen der Kalkablagerung bestehen darin, dass der Verkalkungsraum (Fig. 101 *e*) vielfach durch kalkfreie (*d*) oder wenigstens kalkarme Stellen unterbrochen ist, während an anderen Stellen Kalkherde (*b*) weit in den Knorpel hinein vorgeschoben sind.

Mit der Unregelmässigkeit der Kalkablagerung geht die Unregelmässigkeit der Markraumbildung parallel, indem auch von dieser die Grenze nicht regelmässig gestaltet ist und einzelne Markräume (*e*) weit in die Masse des gewucherten Knorpels hineinreichen. Da die Markräume meist bluthaltig sind, so kann man die Veränderung schon mit blossem Auge erkennen. Desgleichen ist auch die unregelmässige Gestaltung der weiss aussehenden Verkalkungsschicht oft sehr deutlich zu sehen.

Der Knorpel selbst ist zuweilen unverändert, zeigt indessen häufig eine abnorm starke Wucherung, so dass die Zone der gewucherten und hypertrophischen Knorpelzellensäulen vergrössert ist.

Entsprechend den Veränderungen im Knorpel ist auch die Uebergangszone (*f*) zwischen Knorpel und fertigem Knochen, welche aus Markgewebe und den Resten der verkalkten Knorpelgrundsubstanz besteht, verbreitert und unregelmässig ausgebildet, die Bälkchen theils spärlich und zart, theils reichlich und breit und dann nicht selten knorpelzellenhaltig (*g*).

Die Ausbildung von Knochenlagen von Seiten des Knochenmarkes ist mehr oder weniger verzögert, so dass die Uebergangszone zwischen fertigem Knochen und Knorpel (*f*) verbreitert ist.

Bei Bildung von zerfallenden Granulationsherden werden die stehen gebliebenen Reste der Knorpelgrundsubstanz sowie auch fertige Knochenbälkchen in mehr oder minder grosser Ausdehnung zerstört, und es können auch Knorpeltheile nekrotisch werden. Zuweilen wird dadurch schliesslich die Epiphyse abgelöst.

Die syphilitische Osteochondritis ist bei hereditärer Syphilis der Neugeborenen ein häufiger, jedoch kein constanter Befund.

Haab und Veraguth haben bei todtgeborenen syphilitischen Kindern Epiphysenablösungen beschrieben, bei welchen die Lösung im Epiphysenknorpel erfolgte und durch Zerfall, Zerfaserung und Zerklüftung des Knorpels eingeleitet wurde. Nach ihren Angaben scheint es sich um Fäulnissprocesse gehandelt zu haben, die wahrscheinlich auch bei andern nicht syphilitischen faultodten Früchten vorkommen.

Literatur über entzündliche Steigerung und Hemmung des Längenwachsthums.

Bergmann, *Petersb. med. Zeitschr. XIV* 1868.
Bidder, *Arch. f. exp. Pathol. I* 1873, und *Arch. f. klin. Chir. XVIII.*
[illegible], *Arch. de phys.* 1870.
Haab, *Unters. a. d. pathol. Institut zu Zürich, III. H.*, Leipzig 1875.
Humphry, *Med.-chir. Trans.* 1863.
Jahn, *Beitr. z. Kenntn. d. histol. Vorg. bei Wachsthumsbehinderung der Röhrenknochen durch Reizung des Intermediärknorpels, I.-D.* Strassburg 1881.
v. Langenbeck, *Berl. klin. Wochenschr.* 1869.
Maas, *v. Langenbeck's Arch. XIV.*
Ollier, *Traité de la rég. des os I*, und *Gaz. hebd. de méd. et de chir.* 1873.
Poncet, *De l'ostéite [illegible]*, Paris 1873.
[illegible], *Zeitschr. f. [illegible]* II 1886.

Gewebes, zum Theil auch schon im Gebiete des wuchernden Knorpels auffallend viel faserige Grundsubstanz mit Spindel- und Sternzellen, dagegen verhältnissmässig wenig Rundzellen enthält. Als plastisches Gewebe fungiren theils platte und spindelige Osteoblasten, theils zellig-fibröses Gewebe, welches sich den Osteoidbalken anlagert.

In einer gewissen Entfernung vom Knorpel, deren Grösse durch den Grad der rachitischen Wachsthumsstörung bestimmt wird, beginnt endlich die Kalkablagerung, und zwar stets im Centrum der osteoiden Gewebsbalken. Es schliesst sich danach dem rein osteoiden Gewebe eine Zone an aus osteoiden Balken (Fig. 103 *k*), deren Centrum durch Kalkablagerung in fertigen Knochen umgewandelt ist.

§ 65. Der Schwerpunkt der ganzen rachitischen Knochenerkrankung liegt, vom pathologisch-anatomischen Standpunkte aus betrachtet, in dem Mangel einer Ablagerung von Kalksalzen am Orte der Knochenbildung und in einer gleichzeitig gesteigerten Resorption des bereits vorhandenen Knochens.

Die Ursache des Mangels an Kalksalzen ist höchst wahrscheinlich in einer mangelhaften Zufuhr derselben zu suchen. Diese selbst kann zunächst auf einem allzu geringen Gehalt der Nahrungsmittel an Erdsalzen beruhen. In anderen Fällen enthält die gereichte Nahrung zwar genügend Kalksalze, allein sie werden nicht in die Säftemasse des Körpers aufgenommen. In diesem Sinne können Erkrankungen des Darmtractus, namentlich Katarrhe wirken. Nach SALKOWSKI und SEEMANN soll auch übermässige Aufnahme kalireicher Nahrung denselben Effect haben, indem das phosphorsaure Kali das Chlor des Blutplasmas in Beschlag nimmt und dadurch einen Mangel an Chloriden herbeiführt, welcher eine mangelhafte Bildung von Salzsäure im Magen zur Folge hat und auf diese Weise die Lösung und Resorption der Kalksalze unmöglich macht.

In Folge des Ausbleibens der Verkalkung an der Ossificationsgrenze der Diaphysen und Epiphysen wird die Proliferation und das Wachsthum der Knorpelzellen nicht beschränkt, und es liegt darin auch die Erklärung der übermässigen Knorpelwucherung. Wird der unverkalkte Knorpel von dem andrängenden Markgewebe vascularisirt, so stellen sich die aufgeführten metaplastischen Vorgänge ein, welche mit den unter anderen Verhältnissen vorkommenden Knorpelmetaplasieen durchaus übereinstimmen und hier nur wegen des reichlichen Knorpelmateriales in höchst auffälliger Weise hervortreten. Die lange Persistenz des jungen periostal und endochondral entwickelten Knochens ohne Kalksalze hängt wahrscheinlich ebenfalls mit dem Mangel der Kalkzufuhr zusammen.

Worauf die gesteigerte Knochenresorption beruht, ist schwer zu sagen. Nach der anatomischen Untersuchung scheint die veränderte Beschaffenheit des Knochenmarkes die Ursache zu sein, doch ist damit keine Erklärung für den ganzen Vorgang gegeben. Wahrscheinlich hängt die Zunahme der Resorptionsvorgänge ebenfalls mit den erwähnten Ernährungsstörungen zusammen.

Der **Effect der rachitischen Störung des Ossificationsprocesses** auf die Beschaffenheit des Skeletes ergiebt sich aus den einzelnen Vorgängen. Die starken Wucherungen des Epiphysenknorpels bedingen Verdickungen der Gelenkenden; durch die üppige periostale Bildung kalkloser Osteophyten werden die Diaphysen der Röhrenknochen und die äusseren Tafeln der platten Knochen verdickt. Bei Abheilung des Processes wird danach der Knochen abnorm dick, plump und schwer.

Die Weichheit des osteoiden Gewebes bedingt eine mehr oder minder grosse Beweglichkeit der knorpeligen Epiphyse gegen die Diaphyse, welche mitunter ein vollkommenes Abknicken der letzteren (Fig. 106) gestattet. Bei Druck in der Richtung der Diaphysenaxen können die weichen Knorpelstellen zugleich auch niedergedrückt werden. Mit der Unregelmässigkeit und Unvollkommenheit der endochondralen Ossification hängt zugleich ein mangelhaftes Längenwachsthum zusammen.

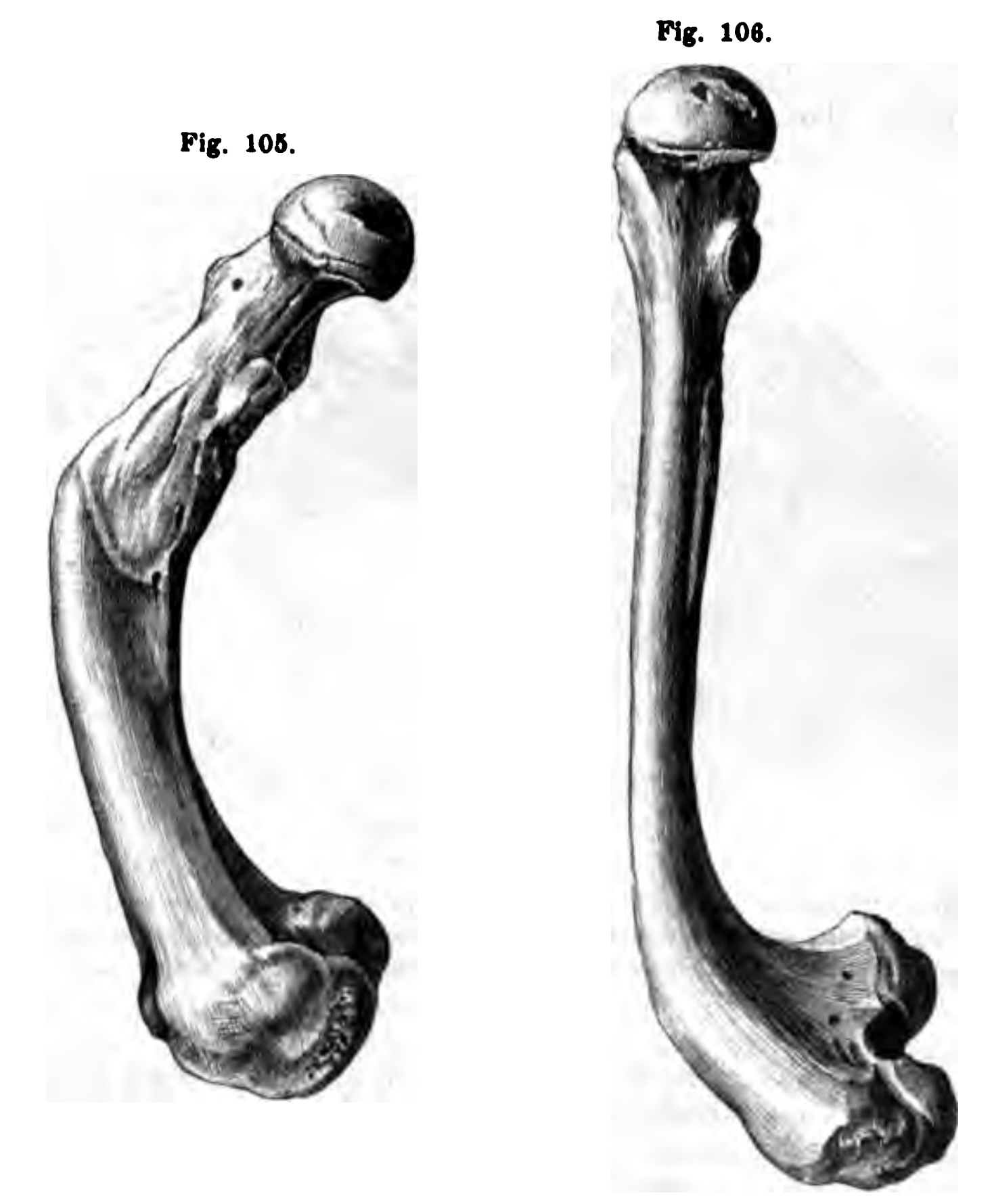

Fig. 105. Oberschenkel eines Erwachsenen mit rachitischer Verkrümmung der Diaphyse. Auf $^1/_3$ verkleinert.

Fig. 106. Oberschenkel eines Erwachsenen mit rachitischer Abbiegung der unteren Epiphyse. Auf $^1/_3$ verkleinert.

Die Rarefication des corticalen und spongiösen Gewebes und der Mangel an Kalk in den neugebildeten periostalen und myelogenen Knochenlagern bedingt eine Weichheit der Knochen, welche bei den langen Knochen der Extremitäten und des Brustkorbes, des Schulter- und Beckengürtels zu Beginn der Rachitis Knickungen und Fracturen, späterhin namentlich Verbiegungen (Fig. 105), bei den kurzen Knochen, namentlich des Rumpfes, auch Abflachung durch Compression veranlasst.

Die Form der Extremitätenknochen, des Schulter- und Beckengürtels

und der Wirbelsäule wird namentlich durch Muskelzug und die Körperlast beeinflusst. Am Thorax macht sich sowohl die Wirkung des durch die Contractionen der Respirationsmuskeln ausgeübten Zuges, als auch des Luftdruckes geltend.

Die Folge aller dieser Einflüsse sind bogenförmige Krümmungen und winkelförmige Knickungen an den langen Extremitätenknochen, namentlich an denjenigen der Beine. Ist im Verlaufe der Rachitis vornehmlich die periostale Ossification gestört gewesen, so bilden sich Verkrümmungen der Diaphyse (Fig. 105); war dagegen die Störung der endochondralen Ossification besonders hochgradig, so kommt es zu Abbiegungen und Abknickungen der Diaphysenenden (Fig. 106). Das Becken wird bei mässig stark entwickelter Rachitis meist platt (Fig. 107), das Kreuzbein

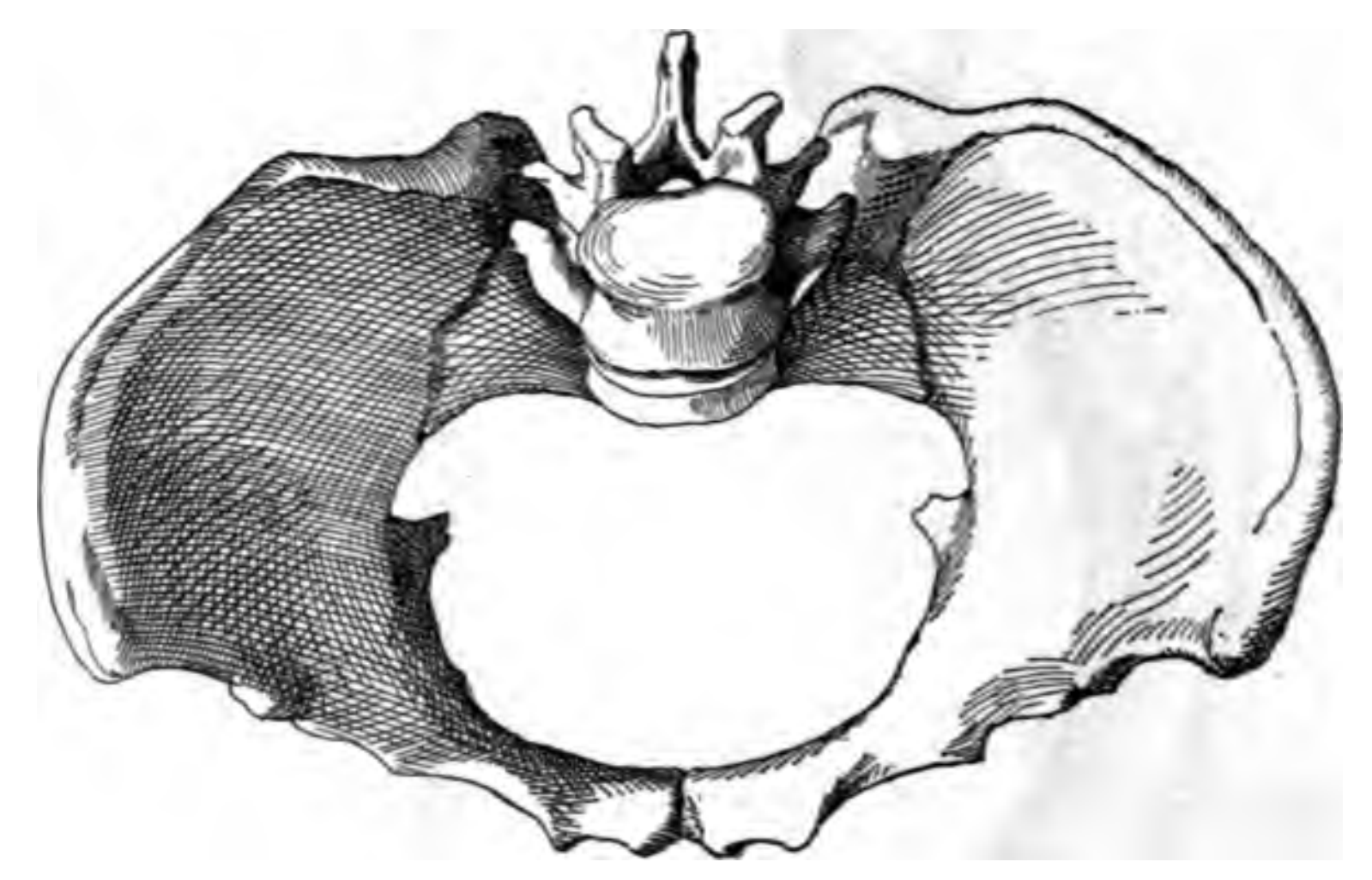

Fig. 107. Plattes rachitisches Becken. Kreuzbeinfläche weit in das Becken hineinragend; Spinae posteriores danach weiter als normal über die hintere Kreuzbeinfläche hervortretend, Darmbeinschaufeln klein, vorn auseinanderklaffend. Acetabula nach vorn gerichtet. Um $^{3}/_{5}$ verkleinert.

sinkt stärker in das Becken hinein und bildet mit seinen Flügeln eine geradlinige statt eine bogenförmige hintere Begrenzung des Beckeneinganges. Gleichzeitig ist der untere Theil des Kreuzbeins stärker nach vorn gekrümmt, die Darmbeinschaufeln sind klein und klaffen nach vorn auseinander, der Schambogen ist weit, die Acetabula sind mehr nach vorn gerichtet als in der Norm. Bei hochgradiger Rachitis, bei welcher die Beckenknochen sehr weich werden (Fig. 108), sinkt das Promontorium stark nach vorn und springt über die Keilbeinflügel nach innen vor, die Pfannengegend wird nach innen gedrückt, die Symphyse nach vorn gedrängt, so dass der Beckeneingang ähnlich wie bei Osteomalacie kartenherzförmig wird, und man das Becken auch als ein pseudoosteomalacisches bezeichnet. An der Wirbelsäule entstehen kyphotische, lordotische und skoliotische Verkrümmungen. Der Thorax sinkt namentlich an den Uebergangsstellen der Rippen in die Rippenknorpel ein; häufig kommt es zu einer Abknickung der knöchernen Rippen gegen die weiche Wucherungszone des Rippenknorpels in einem nach aussen offenen Winkel. Bei starkem Einsinken des Thorax wird das Sternum kielartig

nach vorn gedrängt, es entsteht ein Pectus carinatum, eine Hühnerbrust. Zuweilen sinkt das Brustbein ein und wird zugleich seitlich zusammengedrückt, so dass sich ein nach vorn offener Hohlraum bildet (Trichterbrust).

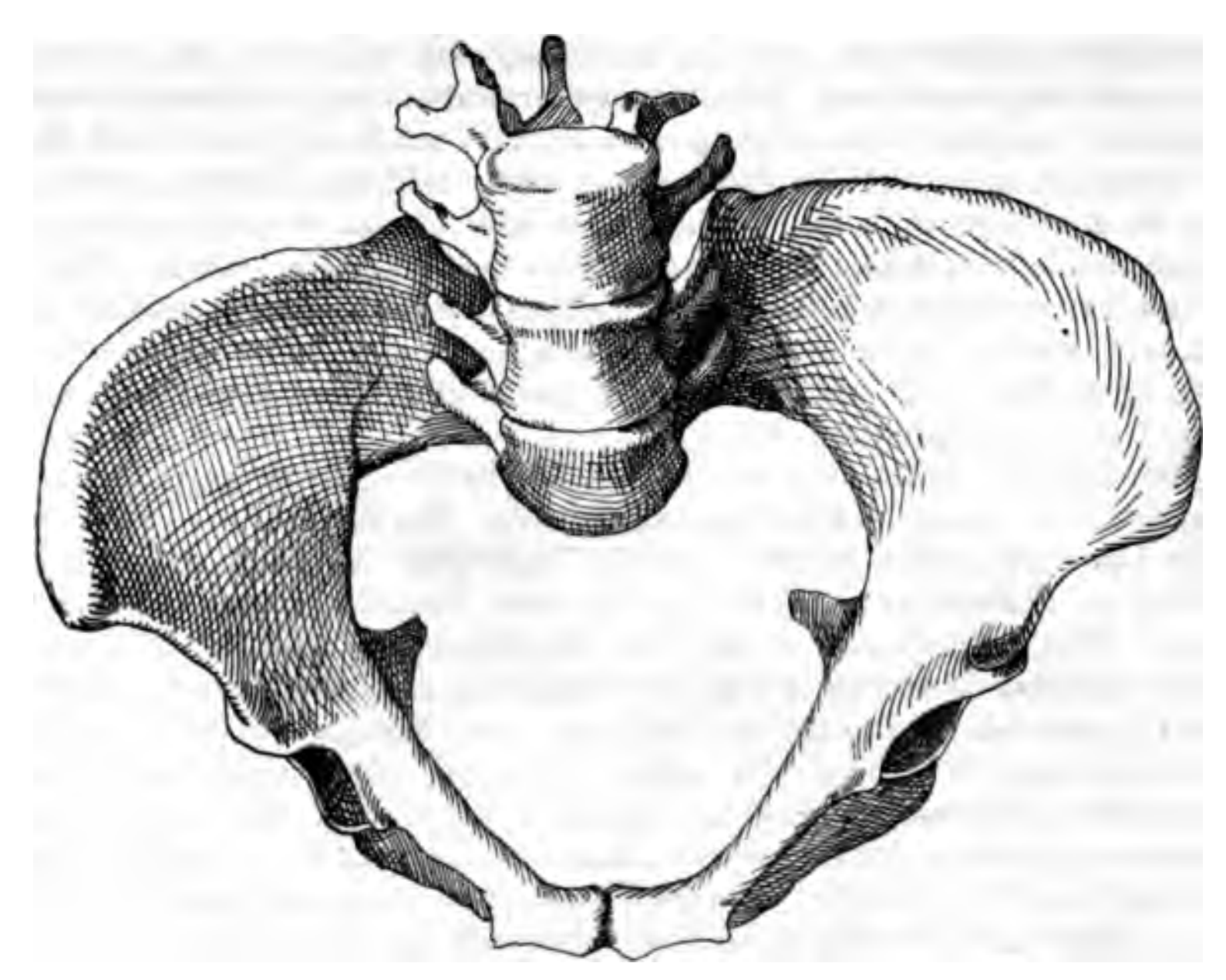

Fig. 108. Rachitisches Becken mit nach vorn gesunkenem Promontorium. Gelenkpfannen einander genähert, die Symphyse nach vorn getrieben, Darmbeinschaufeln klein. (Pseudoosteomalacisches Becken.) Um $^{2}/_{5}$ verkleinert.

Bei starkem Knochenschwund am Schädeldach können einzelne Theile der Schädelknochen wieder häutig werden (Craniotabes rachitica), während der übrige Theil der Deckknochen grossentheils von einem schwammigen osteoiden Gewebe gebildet wird. Die Fontanellen sind danach gross, die Nähte erscheinen breit, weich, membranartig, von weichen Knochenrändern begrenzt. Zuweilen sind auch grössere Bezirke der Hinterhauptschuppe und der Scheitelbeine weich, hautartig anzufühlen, und das resistente Gewebe ist auf wenige Inseln reducirt. In den hautartigen Theilen der Schädelknochen finden sich nur osteoide Bälkchen, dagegen kein fertiges Knochengewebe.

Der Zahndurchbruch ist bei Rachitis verspätet.

Die Rachitis tritt am häufigsten im ersten und zweiten Lebensjahr auf, kommt indessen bis zum 10. Jahre vor und ist auch mehrfach bei Neugeborenen beobachtet.

Kassowitz vertritt, gestützt auf eingehende Untersuchungen über Rachitis, die Ansicht, dass die rachitische Knochenerkrankung ein entzündlicher Vorgang sei, welcher an den Appositionsstellen beginnt und allmählich den ganzen Knochen ergreift. Er sucht sämmtliche Erscheinungen aus einer krankhaft gesteigerten Vascularisation der osteogenen Gewebe zu erklären und erblickt den Grund derselben in einer besonderen Vulnerabilität der betreffenden Gefässe, welche schon durch mangelhafte Er-

nährung sowie durch schädliche Substanzen, welche im Blute circuliren, in einen pathologischen Zustand versetzt werden.

Die Angabe von Kassowitz, dass das Gewebe in den rachitisch erkrankten Bezirken blutreich sei, ist richtig. Hyperämie ist indessen nicht mit Entzündung identisch, und der ganze Vorgang trägt auch nicht einen entzündlichen Charakter, sondern schliesst sich vielmehr den hyperplastischen und regenerativen Wucherungsvorgängen an. Blutreichthum ist sowohl bei Rachitis als bei regenerativer Wucherung, z. B. bei Heilung einer Fractur, unerlässliche Bedingung einer lebhaften Gewebsneubildung, allein daraus lässt sich ein Schluss auf die letzten Ursachen des ganzen Vorganges nicht ziehen. Im blutreichen Callusgewebe lagern sich Kalksalze ab, im rachitischen Osteophyt nicht. Der bei Reizzuständen in den Diaphysen stärker wuchernde Epiphysenknorpel producirt normalen kalksalzhaltigen Knochen, und von einer Aufhebung der Kalkablagerung im Knorpel ist dabei nichts bekannt.

Bei Rachitis fehlt die vorläufige Verkalkungszone ganz oder theilweise, und das neugebildete Knochengewebe bleibt kalklos. Bei syphilitischer Osteochondritis bildet sich kalkhaltiger Knochen trotz der subchondralen Entzündung. Die gesteigerte Vascularisation ist eine nothwendige Theilerscheinung, nicht aber die letzte Ursache der Rachitis.

Die meisten Autoren sehen die Rachitis als eine Ernährungsstörung an und legen den Hauptnachdruck auf den Mangel einer hinreichenden Kalkzufuhr zum Knochen. Es findet diese Annahme auch eine Stütze in verschiedenen Beobachtungen an Thieren. So tritt z. B. nach Roloff bei säugenden Lämmern Rachitis oder Lähme dann auf, wenn die Mütter kalkarmes Futter erhalten. Junge Löwen und Leoparden sollen rachitisch werden, wenn sie Fleisch ohne allen Knochen als Nahrung erhalten.

Literatur über Rachitis.

Baginsky, *Virch. Arch.* 87. *Bd.*
Beylard, *Du rachitisme etc.*, *Paris* 1852.
Cantani, *Specielle Pathol. u. Ther.*, *übers. v. Fränkel*, *Leipzig* 1884.
Fleischmann, *Rachitis des Unterkiefers*, *Wien. med. Presse* 1877
Friedleben, *Beiträge zur Kenntniss der physik. und chem. Constitution wachsender und rachitischer Knochen in der Kindheit*, *Jahrb. f. Kinderheilk. III.*
Glissonius, *De rachitide*, *London* 1650.
Kassowitz, *Die normale Ossification etc. II*, *Wien* 1882—1885, *Jahrb. f. Kinderheilk. N. F. XIX*, *Zeitschr. f. klin. Med. VII* 1883.
Kölliker, *Mikrosk. Anat. II.*
Müller, H., *Zeitschr. f. wiss. Zool. IX* 1858.
Oppenheimer, *Dtsch. Arch. f. klin. Med.*
Pommer, *Unters. über Osteomalacie und Rachitis*, *Leipzig* 1885.
Rehn, *Gerhardt's Handb. d. Kinderkrankh. III*, *und Jahrb. f. Kinderheilk. XII u. XIX.*
Ritter v. Rittershain, *Pathol. u. Ther. d. Rachitis*, *Berlin* 1863.
Röll, *Path. u. Ther. d. Hausth. II. Aufl.*
Roloff, *Virch. Arch.* 37. *Bd.*, *und Ueber Osteomalacie und Rachitis*, *Arch. f. wiss. u. prakt. Thierheilk. II* 1876.
Seemann, *Virch. Arch.* 77. *Bd.*
Stiebel, *Virchow's Handb. d. spec. Pathol. I* 1854.
Virchow, *Virch. Arch.* 4. *u.* 5. *Bd.*
Voit, *Tagebl. d. Naturforscherrers. in München* 1877, *und Zeitschr. f. Biol. XVI.*
Volkmann, *Handb. d. allg. u. spec. Chirurgie v. Billroth*, *Erlangen* 1872.
Zander, *Zur Lehre v. d. Aetiologie, Pathogenie u. Therapie d. Rachitis*, *Virch. Arch.* 83. *Bd.* 1881.
Zippelius, *Phosphorkrankheiten*, *Dtsch. Zeitschr. f. Thiermed. II* 1876.

§ 66. **Die Eigenthümlichkeiten der Knochen- und Gelenkformen beruhen theils auf ererbten Eigenschaften der Skeletanlage, theils auf**

Einflüssen, welche zur Zeit der Entwickelung und des Wachsthums auf das Skelet von der Umgebung ausgeübt werden. Die Gelenkenden bilden sich, ehe die Gelenkhöhle entwickelt ist und ehe die Knochen sich gegeneinander bewegen, und an den Knochen entstehen einzelne Vorsprünge für Muskelinsertionen, ehe eine Muskelwirkung vorhanden ist. Dieser Theil der Ausbildung der Formen beruht auf Vererbung. Die feinere Ausbildung der Knochenformen, wie sie sich theils intrauterin, theils erst im postembryonalen Leben zur Zeit des Wachsthums, zum Theil noch später einstellt, die weitere Entwickelung der bereits angelegten oder die Bildung neuer Höcker und Leisten, welche Sehnen und Bändern zum Ansatz dienen, die Vertiefungen und die Furchen an Stellen, wo Blutgefässe oder sonst irgendwelche Weichtheile sich anlagern, sind in der Ontogenese durch die Beziehung zu der Umgebung erworben. Sie sind es, welche hauptsächlich die individuellen Verschiedenheiten bedingen.

Wird das in der Entwickelung oder im Wachsthum befindliche Skelet von abnormen statischen und mechanischen Einwirkungen getroffen, so können dadurch **Formveränderungen** herbeigeführt werden, welche nicht mehr in das Gebiet der individuellen Verschiedenheiten gehören, sondern als **pathologische** angesehen werden müssen. Kommen die Schädlichkeiten intrauterin zur Einwirkung, so können die Kinder schon mit mehr oder minder hochgradigen Difformitäten des Skeletes geboren, werden. Die im extrauterinen Leben auftretenden entwickeln sich theils schon in früher Kindheit, theils erst zur Zeit der Pubertät und kommen unter Umständen auch noch später zu Stande.

Die Ausbildung des Gehirntheiles des Schädels ist bis zu einem gewissen Grade von der Entwickelung des Gehirnes abhängig. Bleibt letzteres klein und unvollkommen, so kann auch die Grösse der Schädelhöhle unter der Norm bleiben; wird das Gehirn durch übermässige Entwickelung von Nervensubstanz oder durch Wasseransammlung abnorm gross, so wird auch die knöcherne Hülle entsprechend grösser. Selbstverständlich hat indessen diese Accommodation an den Inhalt ihre Grenzen. Bei rascher Vergrösserung des Gehirnes durch Wasseransammlung bei Neugeborenen kann die gesteigerte Knochenanbildung nicht mehr Schritt halten. Ein mehr oder minder grosser Theil der Schädelhülle bleibt häutig, und erst wenn die Vergrösserung des Gehirnes stillesteht, kann ein vollkommener knöcherner Verschluss sich im Laufe der Zeit einstellen. Aehnlich wie die Ausbildung der Schädelhöhle ist auch diejenige der Augenhöhle bis zu einem gewissen Grade von der Masse ihres Inhaltes abhängig, und es lassen sich entsprechende Beziehungen auch der anderen Skelettheile zu den angrenzenden Weichtheilen nachweisen. So ist, um noch ein Beispiel anzuführen, die Form des Thorax bis zu einem gewissen Grade abhängig von der Entwickelung der in seinem Inneren gelegenen Eingeweide.

Die **angeborenen Verbildungen**, welche als P e s e q u i n o - v a r u s (Klumpfuss), P. c a l c a n e u s (Hakenfuss), P. v a l g u s (Plattfuss) und als T a l i p o m a n u s (Klumphand) bezeichnet werden, haben bereits im § 137 des allgemeinen Theils eine Besprechung gefunden.

Sind zur Zeit der Geburt Knochen und Gelenke normal ausgebildet, so können Difformirungen dann entstehen, wenn **bestimmte Stellen zur Zeit des Wachsthums andauernd in abnormer Weise belastet** sind, während andere entlastet werden. Es können dadurch auch ganz gesunde Knochen in ihrer Form verändert werden, doch wird das noch weit

leichter geschehen, wenn die Knochen abnorm weich und nachgiebig sind, wie dies z. B. bei Rachitis der Fall ist. Eine einseitige Belastung kommt namentlich dann zu Stande, wenn die betreffenden Individuen aus Muskelschwäche oder aus Muskelfaulheit die Bewegungen in den Gelenken so weit führen, bis die natürlichen Hemmer eingreifen und das Gelenk feststellen (VOLKMANN). Ist dies geschehen, so ist es nur nöthig, dem über dem betreffenden Gelenke gelegenen Körpertheil eine solche Stellung zu geben, dass die Schwerlinie auf der Seite des offenen Winkels hinabfällt, während die Hemmer (die Bänder) auf der Scheitelseite liegen.

Einseitiger anhaltender Druck bewirkt eine Verlangsamung, unter Umständen sogar eine Hemmung des Wachsthums oder auch Resorption der Knochen; an der entlasteten Stelle kann dagegen die Apposition verstärkt werden oder ist wenigstens nicht behindert. Gleichzeitig stellt sich an der belasteten Seite eine Schrumpfung und Verkürzung der Bänder wie auch der Muskeln ein, während an der entlasteten gezerrten Seite die Bänder sich verlängern und verdicken.

Die Wirbelsäule ist schon physiologisch im Brusttheil leicht nach rechts ausgebogen (physiologische Skoliose). Stellt sich unter pathologischen Bedingungen eine stärkere Ausbiegung der Wirbelsäule nach einer Seite hin ein, so wird dieses als **pathologische Skoliosis** bezeichnet. Am häufigsten sind Verbiegungen des Brusttheils nach der rechten Seite, welcher eine compensatorische Verbiegung der Lenden-, oft auch der Halswirbelsäule nach links entspricht.

Solche Skoliosen sind nur in sehr seltenen Fällen Folgen einer primären Ungleichkeit der Wirbel, weit häufiger hängen sie ab von abnormen statischen Verhältnissen, wie sie durch abnorme Ausdehnung einer Brusthälfte, durch pleuritische Exsudate, durch einseitig entwickelte mächtige Geschwülste, einseitige Schrumpfung des Thorax nach Resorption pleuritischer Exsudate oder bei Lungencirrhose, Fixirung des Beckens in schiefer Stellung etc. gegeben sind. In sehr vielen Fällen, und das sind gerade die praktisch besonders wichtigen Formen, sind die Bedingungen der Skoliosenbildung durch häufig angenommene und schliesslich habituell werdende schlechte Körperhaltungen gegeben.

Da indessen nicht alle Kinder, welche häufig eine entsprechende Haltung annehmen, Skoliosis bekommen, so ist zu dem Zustandekommen der letzteren wahrscheinlich noch eine besondere Nachgiebigkeit der Wirbelknochen nöthig.

Wird durch häufiges Stehen auf einem Bein oder durch Sitzen auf einem Sitzhöcker die Unterlage für den Rumpf häufig nach derselben Seite verschoben, oder wird durch schiefes Sitzen, d. h. durch Auflegen des rechten Armes auf den Tisch und Hochstellung der rechten Schulter bei hängendem linken Arme, durch schiefe Haltung des Kopfes etc. das Gleichgewicht zwischen beiden Seiten gestört, so wird die Wirbelsäule ungleichmässig belastet. Werden diese Haltungen habituell, so kann schliesslich eine Verbiegung der Wirbelsäule entstehen, bei welcher auf Seiten des Druckes die Bänder sich abflachen und die Knochen sich erniedrigen, während auf der entgegengesetzten Seite die Bänder gedehnt werden und die Wirbelkörper an Höhe zunehmen. Ist einmal eine gewisse stabile Verbiegung vorhanden, und hat sich dadurch die Schwerpunktslage des Rumpfes und des Kopfes geändert, so nimmt die Krümmung rasch zu, und es kommt zu einer starken seitlichen Deviation, meist auch noch zu einem Vortreten der Brustwirbelsäule nach hinten, zu einer **Kyphose**. Die Wirbelsäule pflegt sich dabei jeweilen so zu drehen, dass

die Wirbelkörper nach der convexen Seite sehen. Bei starker Krümmung werden die Wirbel vollkommen keilförmig. Zuweilen treten Verknöcherungen der Bänder ein, und an den Wirbeln bilden sich Osteophyten.

Als **Genu valgum** bezeichnet man eine bald einseitig, bald doppelseitig auftretende Difformität des Kniegelenkes, bei welcher der Unterschenkel mit dem Oberschenkel einen nach aussen offenen stumpfen Winkel bildet. Es ist dies eine Veränderung, die in der Wachsthumsperiode, und zwar im 2. und 4. und zur Zeit der Pubertät im 14. bis 17. Jahre eintritt und in letzterem Falle vornehmlich bei Leuten vorkommt, welche viel stehen und gleichzeitig mit den Händen schwere Arbeit verrichten, so z. B. bei Bäcker-, Schlosser- und Tischlerlehrlingen und bei Kellnern.

Hüter suchte auf Grundlage der von H. Meyer, Langer und Henke erforschten Mechanik des Kniegelenkes die Entstehung des Genu valgum darauf zurückzuführen, dass die äussere Gelenkfläche der Tibia erheblich niedriger wird als diejenige der inneren. Dies kann nach ihm dann eintreten, wenn entweder der Condylus externus weniger widerstandsfähig ist (Genu valgum rachiticum), oder wenn der Druck des Meniscus resp. des Condylus externus femoris auf die äussere Gelenkfläche abnorm gross wird (G. v. staticum), ein Verhältniss, das dann gegeben ist, wenn von langem Stehen ermüdete Individuen das Gelenk nicht mehr durch die Muskeln, sondern durch die Hemmungsapparate der Gelenke selbst feststellen. Mikulicz gibt dagegen an, dass das Genu valgum seine Entstehung einer Verkrümmung des Diaphysenendes des Femurs und der Tibia verdankt, die ihrerseits wieder theils auf einem ungleichen Wachsthum des Diaphysenknorpels, theils auf einer Verbiegung des ganzen Diaphysenendes (vergl. Fig. 106, pag. 183) beruht, während die Epiphysen nur unwesentlich betheiligt sind. Die Höhe des Condylus internus femoris wird dadurch erhöht, der Condylus externus dagegen bleibt zurück. Das Ligamentum laterale externum schrumpft und wird kürzer, während das Lig. laterale internum verlängert und verdickt wird. Die Veränderung ist nach ihm eine Folge der Rachitis (vergl. Fig. 106) und tritt entweder in den ersten Kinderjahren (G e n u v a l g u m i n f a n t u m) oder in der Pubertätszeit (G. v. a d o l e s c e n t i u m) auf. Benutzen die Patienten beim Gehen den äusseren Fussrand, so kommt eine Varusstellung zu Stande, treten sie mit dem inneren Fussrande auf, so bildet sich ein Pes valgus.

Genu valgum kann unter Umständen auch nach traumatischer Epiphysenablösung mit Dislocation der Fragmente, sowie in Folge schiefer Anheilung abgesprengter Condylen (G. v. traumaticum), endlich auch durch cariöse Zerstörung des Condylus externus femoris (G. v. inflammatorium) und durch Arthritis deformans zu Stande kommen.

Als **erworbenen Plattfuss** oder **Pes valgus acquisitus** bezeichnet man eine in der Wachsthumsperiode auftretende Gestaltsveränderung des Fusses, bei welcher die Knochen, welche am inneren Fussrande das Gewölbe bilden, sich senken, während zugleich der ganze Fuss nach aussen gedreht wird. Es können danach alle jene Momente, welche eine Valgusstellung des Fusses begünstigen und welche das Gewölbe anhaltend stark belasten und die Sohlenmuskeln und den Musculus tibialis posticus übermüden, einen Plattfuss herbeiführen, falls Bänder und Knochen gegen diese Einflüsse nicht widerstandsfähig sind. In ersterer Hinsicht wirkt namentlich langes Stehen (Kellner, Schlosser, Tischler) und das Tragen schwerer Lasten, in letzterer Valgusstellung des Kniees, rachitische Ver-

krümmungen der Unterschenkel, Schuhwerk, dessen Absatz innen niedriger ist als aussen, sowie Stelzenlaufen und langes Stehen auf schmalen Sprossen von Leitern etc., falls dabei nicht der vordere Theil des Fusses, sondern die Stelle vor dem Absatz des Stiefels, also der vordere Theil des Calcaneus als Stütze benutzt wird, so dass der Fuss, der auf der innern Seite keine Stütze hat, sich nach aussen dreht.

Durch die Valguslage wird das Ligamentum laterale internum, eventuell auch das Lig. talo-calcaneum gedehnt. Durch das Einsinken des Gewölbes verlängern sich die Fascien und Bänder der Plantarfläche, besonders das Lig. calcaneo-naviculare plantare. Bei hochgradigem Plattfusse wird das Gewölbe ganz flach oder sogar nach unten convex, das Os naviculare liegt beim Stehen auf der Unterlage auf, der Sprungbeinkopf tritt nach innen vor (Lorenz), und der Talus erscheint an der inneren Seite des Calcaneus herabgeglitten. Die Fusswurzelknochen und deren Gelenkflächen werden mehr oder weniger in ihrer Form geändert. Die oberen Gelenkkanten des Os calcaneum, des Os naviculare und des Os cuboides sind mangelhaft ausgebildet. Letzteres zeigt auch eine zu geringe Entwickelung von vorn nach hinten. Der abwärts gewandte Kopf des Talus liegt oft ganz frei, indem er statt von dem verschobenen Naviculare nur von dem verlängerten und verdickten Lig. talo-naviculare getragen wird (Volkmann).

Von **Druck-Difformitäten der kleinen Gelenke** ist namentlich die Veränderung des Metatarsophalangealgelenkes der grossen Zehe zu erwähnen, welche durch das Tragen vorn spitz zulaufender Stiefel, mehr aber noch durch das abwechselnde Tragen der Stiefel bald am rechten, bald am linken Fusse, wie es Kindern häufig anempfohlen wird, herbeigeführt wird. Die grosse Zehe bildet dabei mit dem innern Fussrand einen noch aussen offenen Winkel (Hallux valgus).

Eine weitere Form von Gelenkdifformitäten kommt durch **Contracturen** oder **Lähmungen von Muskeln** oder **Muskelgruppen** zu Stande, wobei es sich entweder um primäre Myopathieen oder um ursprüngliche Störungen an den nervösen Apparaten, um neuropathische Contracturen handelt. Primäre Myopathieen, wie z. B. Entzündungen oder Narbenbildungen in den Muskeln, führen nur selten zu Gelenkdifformitäten, und ebenso spielen auch die spastischen und neuropathischen Contracturen unter den Ursachen von Wachsthumsstörungen der Gelenke eine ganz unbedeutende Rolle. Sehr häufig kommt es dagegen zu Difformitäten in Folge von Lähmungen, Veränderungen, die man dann gewöhnlich schlechthin als **paralytische Contracturen** bezeichnet. Die Lähmungen treten am häufigsten in Folge von Erkrankungen des Centralnervensystems, so z. B. nach Poliomyelitis anterior, nach Caries der Wirbelsäule mit Compression des Rückenmarkes auf, können indessen auch von Erkrankungen der peripheren Nerven, z. B. von Verletzungen derselben, herrühren

Sind die Muskeln einer Extremität gelähmt, so bleibt das Glied jeweilen in der Lage, in welche es durch seine Schwere gebracht wird. Ein Fuss, dessen Muskeln gelähmt sind, liegt, vermöge seiner mechanischen Construction, bei Rückenlage des Patienten in Plantarflexion und ist etwas nach innen gerichtet, nimmt also eine Equino-varus-Lage an. Bleibt der Fuss in dieser Stellung und ist das betreffende Individuum noch jung, also noch im Wachsthum begriffen, so bildet sich die Plantarflexion und die Senkung und Rotation des äusseren Fussrandes immer mehr aus. Die Plantarfascie, die Achillessehne und die Wadenmuskeln verkürzen sich, die Gelenkflächen, constant an bestimmten Stellen gedrückt,

Gewebes, zum Theil auch schon im Gebiete des wuchernden Knorpels auffallend viel faserige Grundsubstanz mit Spindel- und Sternzellen, dagegen verhältnissmässig wenig Rundzellen enthält. Als plastisches Gewebe fungiren theils platte und spindelige Osteoblasten, theils zellig-fibröses Gewebe, welches sich den Osteoidbalken anlagert.

In einer gewissen Entfernung vom Knorpel, deren Grösse durch den Grad der rachitischen Wachsthumsstörung bestimmt wird, beginnt endlich die Kalkablagerung, und zwar stets im Centrum der osteoiden Gewebsbalken. Es schliesst sich danach dem rein osteoiden Gewebe eine Zone an aus osteoiden Balken (Fig. 103 *k*), deren Centrum durch Kalkablagerung in fertigen Knochen umgewandelt ist.

§ 65. Der Schwerpunkt der ganzen rachitischen Knochenerkrankung liegt, vom pathologisch-anatomischen Standpunkte aus betrachtet, in dem Mangel einer Ablagerung von Kalksalzen am Orte der Knochenbildung und in einer gleichzeitig gesteigerten Resorption des bereits vorhandenen Knochens.

Die Ursache des Mangels an Kalksalzen ist höchst wahrscheinlich in einer mangelhaften Zufuhr derselben zu suchen. Diese selbst kann zunächst auf einem allzu geringen Gehalt der Nahrungsmittel an Erdsalzen beruhen. In anderen Fällen enthält die gereichte Nahrung zwar genügend Kalksalze, allein sie werden nicht in die Säftemasse des Körpers aufgenommen. In diesem Sinne können Erkrankungen des Darmtractus, namentlich Katarrhe wirken. Nach SALKOWSKI und SEEMANN soll auch übermässige Aufnahme kalireicher Nahrung denselben Effect haben, indem das phosphorsaure Kali das Chlor des Blutplasmas in Beschlag nimmt und dadurch einen Mangel an Chloriden herbeiführt, welcher eine mangelhafte Bildung von Salzsäure im Magen zur Folge hat und auf diese Weise die Lösung und Resorption der Kalksalze unmöglich macht.

In Folge des Ausbleibens der Verkalkung an der Ossificationsgrenze der Diaphysen und Epiphysen wird die Proliferation und das Wachsthum der Knorpelzellen nicht beschränkt, und es liegt darin auch die Erklärung der übermässigen Knorpelwucherung. Wird der unverkalkte Knorpel von dem andrängenden Markgewebe vascularisirt, so stellen sich die aufgeführten metaplastischen Vorgänge ein, welche mit den unter anderen Verhältnissen vorkommenden Knorpelmetaplasieen durchaus übereinstimmen und hier nur wegen des reichlichen Knorpelmateriales in höchst auffälliger Weise hervortreten. Die lange Persistenz des jungen periostal und endochondral entwickelten Knochens ohne Kalksalze hängt wahrscheinlich ebenfalls mit dem Mangel der Kalkzufuhr zusammen.

Worauf die gesteigerte Knochenresorption beruht, ist schwer zu sagen. Nach der anatomischen Untersuchung scheint die veränderte Beschaffenheit des Knochenmarkes die Ursache zu sein, doch ist damit keine Erklärung für den ganzen Vorgang gegeben. Wahrscheinlich hängt die Zunahme der Resorptionsvorgänge ebenfalls mit den erwähnten Ernährungsstörungen zusammen.

Der **Effect der rachitischen Störung des Ossificationsprocesses** auf die Beschaffenheit des Skeletes ergiebt sich aus den einzelnen Vorgängen. Die starken Wucherungen des Epiphysenknorpels bedingen Verdickungen der Gelenkenden; durch die üppige periostale Bildung kalkloser Osteophyten werden die Diaphysen der Röhrenknochen und die äusseren Tafeln der platten Knochen verdickt. Bei Abheilung des Processes wird danach der Knochen abnorm dick, plump und schwer.

An dieser Stelle mag auch die als Trichterbrust (Ebstein) bezeichnete Formveränderung des Thorax Erwähnung finden, bei welcher der untere Theil der Sternocostalgegend trichterförmig eingezogen ist. Die Affection ist angeboren oder erworben und wird von den Autoren im ersteren Fall theils auf eine primäre Entwickelungsstörung des Sternum und der Rippen, theils auf einen intrauterin durch den Unterkiefer des gebeugten Kopfes oder durch die am Rumpf anliegenden Beine ausgeübten Druck zurückgeführt. Extrauterin entsteht sie durch abnorme Weichheit der Sternalpartie (Rachitis).

Literatur über Wachsthumsstörungen, welche durch statische und mechanische Einflüsse bedingt werden.

Adams, W., *Club-foot etc.*, *London* 1866.
Albert, *Zur Theorie der Skoliose*, *Samml. klin. Schriften*, *Wien* 1890.
Arbuthnot Lane, *Some points in the physiology and pathology of the changes produced by pressure in the bony skeleton of the trunk and shoulder girdle*, *Guy's Hospital Reports XLIII* 1886.
Bessel-Hagen, *Pathologie des Klumpfusses I*, *Heidelberg* 1889.
Busch, *Eulenburg's Realencyklop. der med. Wiss. Art. Klumpfuss.*
Dreesmann, *Mechanik und Statik der habituellen Skoliose*, *Berl. klin. Wochenschr.* 1885.
Eschricht, *Deutsche Klinik* 1851.
Fick, *Arch. f. Anat. u. Phys.* 1859, *Zeitschr. f. rat. Med. IV*, und *Neue Untersuch. üb. die Ursachen d. Knochenformen*, *Marburg* 1858.
Girard, *Genu valgum*, *Centralbl. f. Chir.* 1874.
Gosselin, *Genu valgum*, *Gaz. des hôp.* 1876.
Henke, *Handb. d. Anatomie u. Mechanik der Gelenke*, *Leipzig* 1863, *Zeitschr. f. rat. Med. III. Reihe*, 23. *Bd.*, und *Topograph. Anat.*, *Berlin* 1884.
Henke und Reyher, *Sitzungsber. d. Wiener Akad. d. Wiss. LXX.*
Hoffa, *Angeb. Plattfuss*, *v. Langenbeck's Arch. XXV* 1880.
Hoffa, *Lehrbuch der orthopädischen Chirurgie*, *Stuttgart* 1891.
Hüter, *Virch. Arch.* 25—28 u. 46. *Bd.*, *v. Langenbeck's Arch. II, IV, IX*; *Die Formentwickl. am Skelet d. menschl. Thorax*, *Leipzig* 1865; *Klinik der Gelenkkrankheiten*, *Berlin* 1876—1878.
Kocher, *Aetiologie des Pes varus congenitus*, *Dtsch. Zeitschr. f. Chir. IX* 1878.
Krukenberg, *Spondylolisthesis*, *Arch. f. Gyn. XXV* 1884.
Küstner, O., *Angeborener Plattfuss*, *v. Langenbeck's Arch. XXV* 1880, und *Genu valgum congenitum*, *ib. XXV.*
Langer, *Denkschr. d. Akad. zu Wien*, *XII, XVI, XVIII, XXIX u. XXXII.*
v. Lesser, *Cubitus valgus*, *Virch. Arch.* 92. *Bd.*; *Experimentelles und Klinisches über Skoliose*, *ebenda* 113. *Bd.*
Lorenz, *Die Lehre vom erworbenen Plattfuss*, *Stuttgart* 1883, und *Pathologie u. Ther. der seitlichen Rückgrat-Verkrümmungen*, *Wien* 1886.
Lücke, *Plattfuss*, *Samml. klin. Vortr. v. Volkmann Nr.* 16.
Meyer, H. v., *Statik u. Mechanik d. menschl. Knochengerüstes*, 1873; *Ursache u. Mechanismus d. Entsteh. d. erworb. Plattfusses*, *Jena* 1883; *Controversen der Plattfussfrage*, *Dtsch. Zeitschr. f. Chir. XXI* 1884; *Der Klumpfuss und seine Folgen für das übrige Knochengerüst*, *Jena* 1890.
Michaud, *Angeb. Klumpfuss*, *Arch. de phys. III* 1870.
Mikulicz, *Genu valgum*, *Arch. f. Anat. u. Phys.* 1878, *v. Langenbeck's Arch.* 1879.
[illegible], *Arch. f. exper. Path. III.*
Neugebauer, *Spondylolisthesis*, *Arch. f. Gynäkol. XIX u. XX*, und *zur Entwickelungsgesch. des spondylolisth. Beckens*, *Halle* 1882.
Nicoladoni, *Die Architektur der skoliotischen Wirbelsäule*, *Wien* 1889.
Staffel, *Statische Ursache des Schiefwuchses*, *Dtsch. med. Wochenschr.* 1885.
Strasser, *Spondylolisthesis*, *Bresl. ärztl. Zeitschr.* 1882.
[illegible], *Spondylolisthesis*, *Arch. f. Gyn. XXIII* 1883 (*Literatur über Spondylolisthesis*).
Verneuil, *Genu valgum*, *Gaz. des hôp.* 1877.
Volkmann, *Deutsche Klinik* 1858, *Samml. klin. Vortr. Nr.* 1, *Handb. d. Chir. v. Pitha u. Billroth II* 1872.
Weber, *Mechanik der menschl. Gehwerkzeuge*, 1836.

Literatur über Trichterbrust.

Anonimo, *Gaz. des hôp.* 1860.
Coen, *Bullett. d. Scienze Med. di Bologna XIV* 1884.

Ebstein, *Dtsch. Arch. f. klin. Med. XXX u. XXXIII* 1883.
Eggel, *Virch. Arch.* 49. *Bd.*
Flesch, *ib.* 57. *Bd.*
Herbst, *Dtsch. Arch. f. klin. Med. XLI* 1887.
Klemperer, *Dtsch. med. Wochenschr.* 1888.
Luschka, *Die Anatomie d. Menschen I* 1863.
Zuckerkandl, *Wiener med. Blätter* 1880.

7. Geschwülste, Cysten und thierische Parasiten der Knochen.

§ 67. Die **primären Geschwülste des Knochensystemes** gehören sämmtlich in die Gruppe der **Bindesubstanzgeschwülste**. Die **Matrix** für die Geschwulstentwickelung bildet das Periost und das Knochenmark, und die Gewebe, welche aus ihrer Wucherung entstehen, entsprechen den verschiedenen Formen der Bindesubstanzgewebe, sind also Bindegewebe oder Schleimgewebe, oder Knorpel- oder Knochen- oder zellreiches Sarkomgewebe mit mehr oder minder reichlich entwickeltem Gefässsystem. Von **secundären Geschwulstbildungen** können alle jene Formen vorkommen, welche Metastasen machen. Weitaus am häufigsten sind **Carcinome**.

Je nach ihrem Sitz unterscheidet man periostale und myelogene Geschwülste, sowie Mischformen, welche gleichzeitig sowohl im Knochenmark als auch im Periost sich entwickeln. Die **periostalen Formen** entstehen am häufigsten aus der osteoplastischen Schicht des Periostes und liegen danach zwischen dem Knochen und der äusseren Faserlage des Periostes, so dass sie nach aussen scharf abgegrenzt sind. In

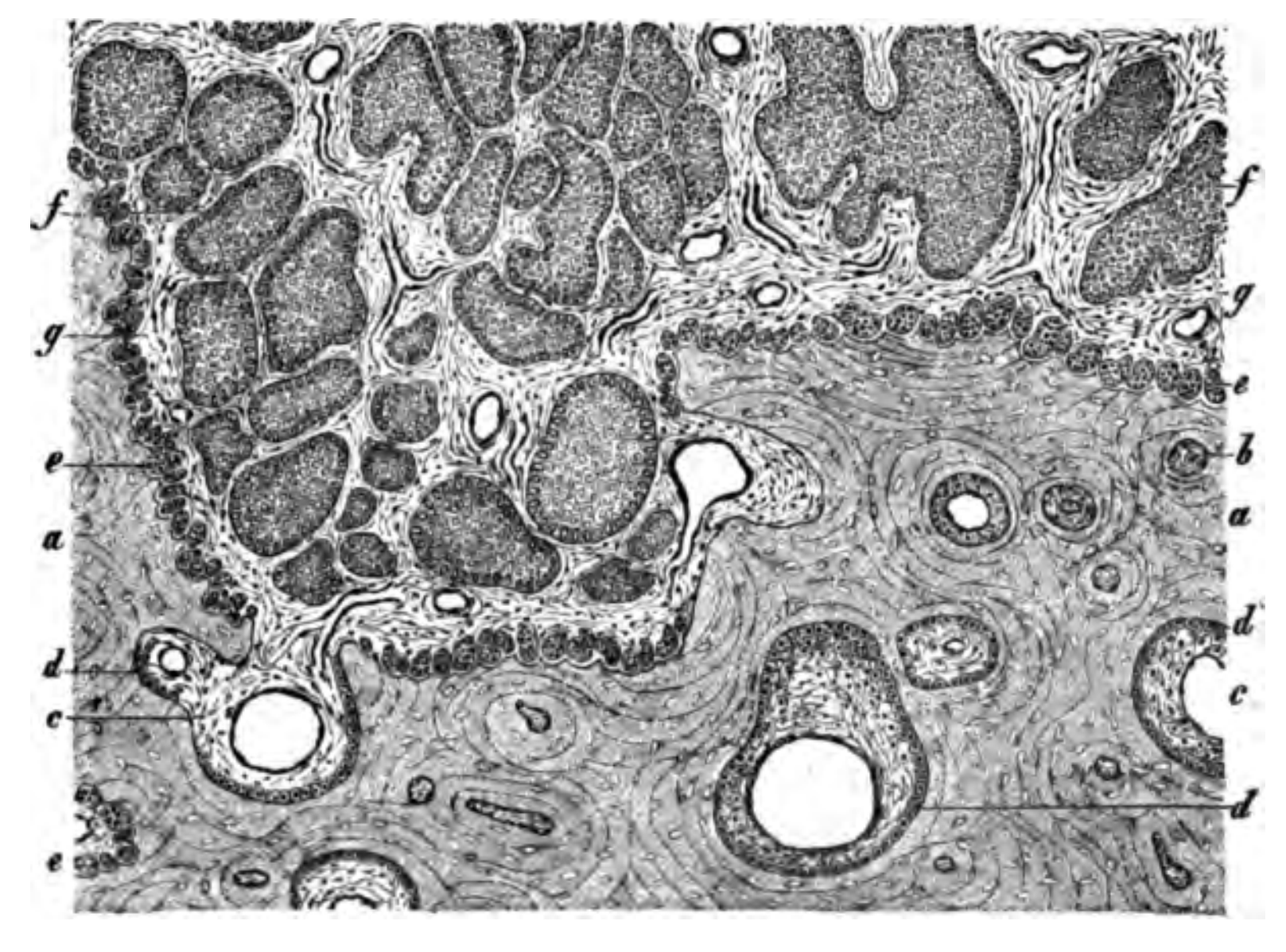

Fig. 109. Knochenresorption und -Apposition in der Umgebung eines metastatischen Krebsknotens in der Humerusdiaphyse. *a* Corticalis humeri. *b* Normale Havers'sche Kanälchen. *c* Erweiterte Havers'sche Kanälchen mit weiten Blutgefässen. *d* Osteoblasten. *e* Ostoklasten und Howship'sche Lakunen. *f* Krebszapfen. *g* Stroma des Krebses. In Müller'scher Flüssigkeit und Alkohol gehärtetes, in Pikrinsäure entkalktes, mit Hämatoxylin gefärbtes, in Kanadabalsam eingeschlossenes Präparat. Vergr. 50.

anderen Fällen ergreift die Wucherung auch die äusseren Periostlagen, so namentlich bei der Entwickelung zellreicher Sarkome, und kann danach auch auf das angrenzende Gewebe übergreifen. Die periostalen Geschwülste sitzen dem Knochen meist seitlich auf, können indessen Röhrenknochen auch vollkommen umfassen.

Der Knochen ist unter dem Geschwulstgewebe zuweilen unverändert, häufiger wird er indessen in mehr oder minder grossem Umfange zum Schwunde gebracht, namentlich dann, wenn die Geschwulst auch in die Havers'schen Kanäle hineinwächst, resp. auch aus deren Gewebe sich entwickelt.

Die **myelogenen Geschwülste** bilden theils scharf abgegrenzte (Fig. 109 *f, g*), theils allmählich in das normale Gewebe übergehende, zuweilen auch das Knochenmark in diffuser Ausbreitung infiltrirende Tumoren, welche stets einen mehr oder minder umfangreichen Knochenschwund verursachen. Der Schwund ist ein lacunärer (Fig. 109 *e*), eine Halisterese ist nicht mit Sicherheit nachgewiesen.

Fig. 110. Skelet eines myelogenen Osteosarkoms der Tibia. Um 2/5 verkleinert.

Wird im Innern der Knochen durch die Geschwulst zerstört, so wird gleichzeitig in der Nachbarschaft derselben von Seiten des Knochenmarkes oder des Periostes Knochen producirt (*d*). Schwindet bei weiterem Wachsthum der Geschwulst der alte Knochen in seiner ganzen Dicke, so kann es sich ereignen, dass gleichwohl die knöcherne Schale der Geschwulst sich erhält (Fig. 110), indem sich in demselben Maasse, wie im Innern Knochen zerstört wird, vom Periost aus neuer Knochen an der Aussenfläche anlagert. Der Knochen gewinnt dabei an Umfang, er „bläht sich" (Spina ventosa); die Knochenschale bleibt erhalten, nur wird sie bei starkem Wachsthum des Tumors mit der Zeit dünner. Ob

ein myelogener Tumor, wenn er in seinem Durchmesser die Dicke des Knochens überschreitet, den Knochen durchbricht oder nicht, hängt einestheils vom Verhalten des Periostes, anderentheils von der Raschheit des Wachsthums des Tumors ab. Das Periost der grossen Röhrenknochen vermag in dieser Hinsicht viel zu leisten (Fig. 110) und bedeckt oft sogar rasch wachsende Tumoren mit knöcherner Schale; nur ereignet es sich dann häufig, dass die Schale unvollkommen und da und dort von der wachsenden Geschwulstmasse durchbrochen wird. Das Periost der platten Knochen, namentlich des Schädels, leistet dagegen sehr wenig, und es entbehren danach über die Oberfläche sich erhebende myelogene Geschwülste dieser Knochen fast immer eine knöcherne Hülle.

Ueberaus häufig producirt auch das Geschwulstgewebe selbst Knochen (Fig. 111), und zwar in einer Weise, welche

Fig. 111. Skelet eines Osteosarkoms des Schädeldaches (aus der Sammlung der chirurgischen Klinik zu Tübingen). *a* Skelet der Hauptgeschwulst. *b* Cariöse mit Knochenspicula besetzte Stelle, an welcher eine secundäre Geschwulst sass. Um die Hälfte verkleinert.

durchaus mit jenen Vorgängen übereinstimmt, welche bei regenerativer und hyperplastischer Knochenneubildung auftreten. Immerhin existirt gegenüber letzterer insofern ein Unterschied, als eine metaplastische Entstehung des Knochengewebes aus einem bereits ausgebildeten Gewebe hier in grösserer Verbreitung und häufiger vorkommt als bei den regenerativen Processen. Am häufigsten gehen Bindegewebe und Knorpelgewebe (Fig. 112 *g i*) in Knochengewebe (*h k*) über, doch können auch im zellreichen Sarkomgewebe Knochenbälkchen sich bilden. Zuweilen bildet sich auch nur osteoides Gewebe, so namentlich bei infiltrirenden Krebsen (s. § 68).

Geschwülste, bei welchen die knöcherne Substanz ganz in den Vorder-

grund tritt, so dass die weichen Bestandtheile nur die Rolle eines Knochenmarkes spielen, werden als Osteome bezeichnet. Bildet das weiche Gewebe einen wesentlichen Bestandtheil einer knochenhaltigen Geschwulst, so betrachtet man dies als eine Mischgeschwulst und bringt dies auch in der Bezeichnung zum Ausdruck. Die reichlichste Knochenproduction kommt bei den periostalen Geschwülsten vor, die nicht selten zu einem grossen Theile von radiär vom Mutterboden ausstrahlenden Knochenbälkchen durchsetzt sind (Fig. 111), doch fehlt sie auch den myelogenen Formen nicht ganz und kann unter Umständen eine erhebliche Mächtigkeit erlangen.

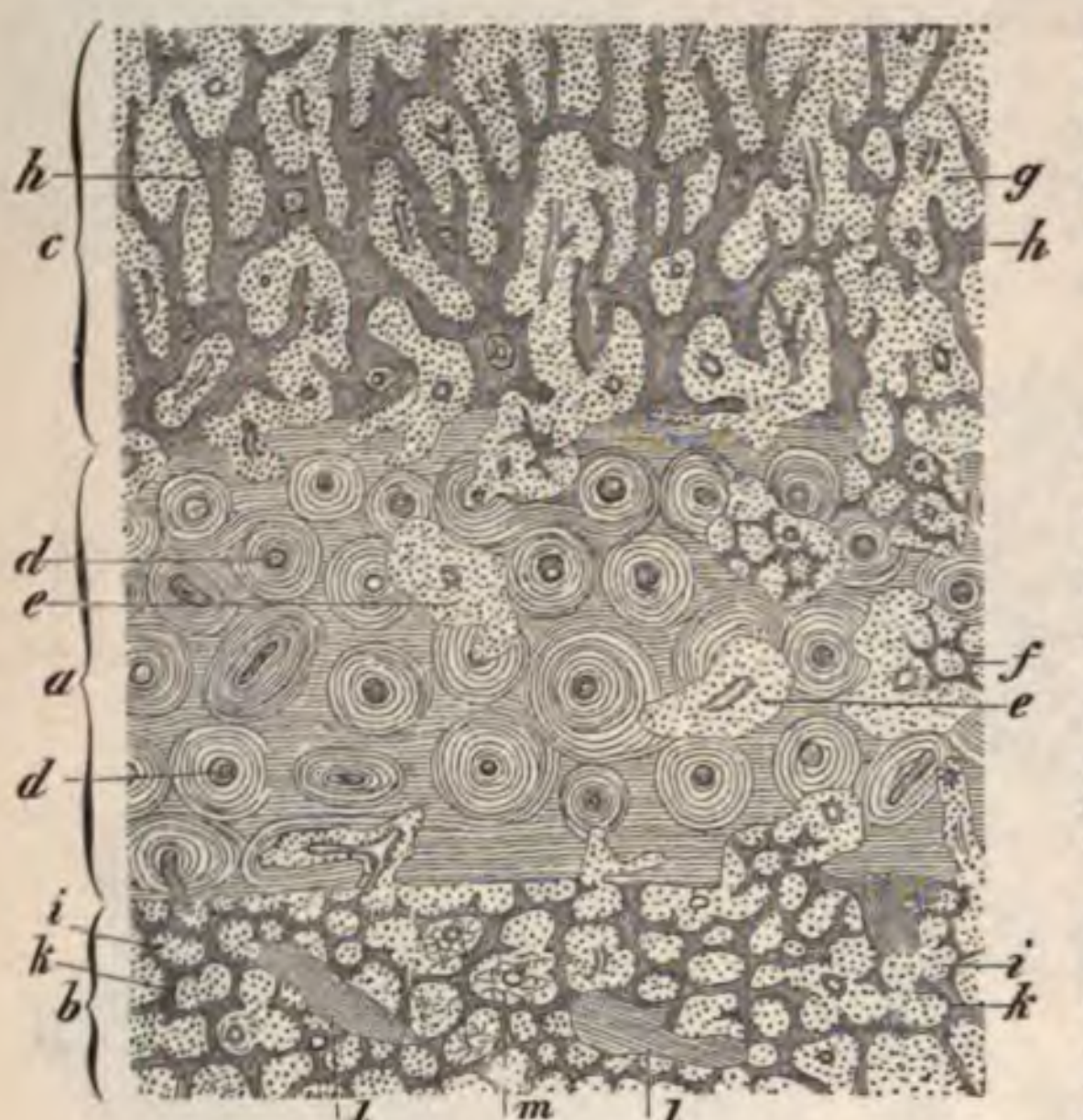

Fig. 112. Schnitt durch ein *Osteoidchondrom des Humerus*. *a* Corticalis humeri. *b* Markhöhle. *c* Periostale Auflagerung. *d* Normale HAVERS'sche Kanäle. *e* Erweiterte HAVERS'sche Kanäle mit Knorpel gefüllt, der bei *f* neugebildeten Knochen enthält. *g* Aus dem Periost gebildeter Knorpel mit Knochenbälkchen *h*. *i* Aus dem Markgewebe entstandener Knorpel mit neugebildeten Knochenbälkchen *k*. *l* Alte Knochenbalken. *m* Reste von Markgewebe. Lupenvergrösserung. Doppelfärbung mit Hämatoxylin und Karmin.

Die Knochengeschwülste treten meist solitär auf, doch können sowohl Fibrome, Myxome, Osteome und Enchondrome als auch manche Formen der Sarkome primär in mehreren Herden sich entwickeln.

Hinsichtlich der Aetiologie ist bemerkenswerth, dass die Knochengeschwülste nicht selten im Anschluss an Traumen und Entzündungen entstehen. Ferner können sie von Stellen ausgehen, an welchen Unregelmässigkeiten der Ossification stattgefunden haben und Theile des Bildungsgewebes, namentlich Knorpel (VIRCHOW), bei der Ossification unverbraucht geblieben sind. Es kommt dies hauptsächlich an den Diaphysenenden der Röhrenknochen vor, an denen Reste des Epiphysenknorpels zum Ausgangspunkt von Enchondromen werden können.

§ 68. **Die verschiedenen Formen der Knochengeschwülste.** Die **Osteome** bilden sich meistens im Periost, seltener im Knochenmark und werden im ersteren Falle als *Exostosen* (Fig. 113 u. 114), im letzteren als *Enostosen* bezeichnet. Entstehen erstere direct aus dem Periost, so nennt man sie *bindegewebige Exostosen* (Fig. 113), wird zuerst Knorpel und erst aus diesem Knochen gebildet, *knorpelige Exostosen* (Fig. 114).

Je nachdem sie aus compactem oder spongiösem Knochengewebe bestehen, unterscheidet man *compacte oder elfenbeinerne Ex-*

ostosen (Fig. 113) und spongiöse Exostosen (Fig. 114). Enthalten sie grössere, dem Markcylinder der Röhrenknochen entsprechende Markhöhlen, so nennt man sie medullöse Exostosen. Die elfenbeinernen Exostosen, wie sie namentlich an den platten Schädelknochen vorkommen, bestehen zuweilen fast ganz aus Knochenlamellen.

Fig. 113. Multiple elfenbeinerne Exostosen des Schädeldaches. Um 1/6 verkleinert.

Kleinere Exostosen sind entweder kegelförmig oder rundlich, knopf- oder pilzartig gestaltet (Fig. 113). Grössere bilden knollige, höckerige (Fig. 114), oder aber dornige, kammähnliche Auswüchse. Letztere entstehen meist an den Ansatzstellen der Sehnen, Bänder und Fascien. Die bindegewebigen Exostosen sind nur mit Bindegewebe, die knorpeligen dagegen mit einer Knorpellage und Bindegewebe bedeckt. Die ersteren kommen hauptsächlich am Kopfe und den platten Knochen des Rumpfes, letztere dagegen an den Diaphysenenden der grossen Röhrenknochen vor und können sowohl aus dem Periost als auch aus der epiphysären Knorpelfuge, aus stehengebliebenen Knorpelinseln und den Gelenkenden entstehen. Sie sind zuweilen congenitale Bildungen. Knorpelige Exostosen in der Nähe der Gelenke besitzen über der Knorpellage zuweilen eine Kapsel, die in ihrem Bau mit der Synovialmembran der Gelenke übereinstimmt und in seltenen Fällen (Rindfleisch, Fehleisen) freie knorpelige Körper enthalten kann. Die Bildung wird als Exostosis bursata bezeichnet und entwickelt sich wahrscheinlich aus dem Gelenkknorpel (v. Bergmann) oder aus einer embryonalen Anlage, die dem Gelenk angehört (Fehleisen).

Die Enostosen kommen am häufigsten in der Diploë der Schädel-

[illegible]

Fig. 114. Exostosis cartilaginea des oberen Diaphysenendes der Tibia. Um [illegible] verkleinert.

Fibrome sind meist periostale, seltener myelogene Tumoren. Sie kommen am häufigsten an den die Mund- und Nasenrachenhöhle begrenzenden Gesichts- und Schädelknochen, seltener an den Knochen des Rumpfes und noch seltener an denjenigen der Extremitäten vor. Sie bilden knotige Tumoren, die an der erstgenannten Stelle einen Theil der als Rachen- und Nasenpolypen und als Epulis bezeichneten Neubildungen darstellen. Der Zellreichthum und die Derbheit des Gewebes ist in den einzelnen Fällen sehr verschieden; eine scharfe Grenze gegen die Sarkome lässt sich nicht ziehen. Zuweilen sind sie gefässreich, so namentlich die Polypen der Nasenrachenhöhle, und man kann danach *teleangiektatische Formen* unterscheiden. In einzelnen Fällen bilden sie Knochen, und zwar meist in Form von Bälkchen, welche bei den periostalen Tumoren die tiefer gelegenen Theile der Geschwulst einnehmen und zum Theil dem alten Knochen aufsitzen. Sie werden als **Osteofibrome** oder **ossificirende Fibrome** bezeichnet.

Die **Chondrome** entwickeln sich entweder im Periost oder im Innern der Knochen, wo sie aus dem Markgewebe oder aus präexistirendem normalen Knorpel, z. B. dem Epiphysenknorpel (Ekchondrome), oder aus pathologischer Weise im Knochen liegengebliebenen Resten der ursprünglichen knorpeligen Knochenanlage (VIRCHOW) sich bilden. Am häufigsten kommen sie an den Knochen der Hand, seltener an denjenigen des Fusses und der übrigen Theile der Extremitäten sowie des Rumpfes, noch seltener am Schädeldache vor. Sie treten öfter multipel auf, namentlich an Hand und Fuss, und entwickeln sich mit Vorliebe bei Kindern und jugendlichen Individuen. In einzelnen Fällen sind sie congenital. Entstehen

sie central, so besitzen sie eine knöcherne Schale, können dieselbe indessen durchbrechen und dann aus den Knochen herauswachsen. Sie bilden höckerige, knollige Tumoren, die namentlich an den grösseren Röhrenknochen, den Rippen und der Scapula einen bedeutenden Umfang erlangen können.

Sie gehen überaus häufig degenerative Veränderungen, wie Verfettung, Verkalkung und Verschleimung bis zur völligen Auflösung der Grundsubstanz und der Zellen ein, so dass sich cystische, mit Flüssigkeit gefüllte Hohlräume bilden. Sie können ferner auch theilweise verknöchern (s. Osteochondrom). Metastasenbildungen sind sehr selten.

Myxome und **Myxofibrome** kommen sowohl im Periost als im Knochenmark vor, sind indessen im Ganzen selten.

Im Periost bilden sie kugelige Tumoren, die nach aussen durch eine derbere Bindegewebslage abgegrenzt werden. Im Knochenmark sich entwickelnd, zerstören sie den Knochen und können bei totaler Verflüssigung der Gewebe zur Bildung von Cysten führen.

Sie kommen sowohl solitär als auch in mehrfacher Zahl vor und können gleichzeitig im Periost und im Mark eines Knochens, z. B. des Femur, auftreten. Die derberen Theile der Myxome können Knochen bilden (Osteomyxome).

Lipome sind sehr selten.

Die **Sarkome** sind die häufigsten Knochengeschwülste und kommen in verschiedenen Formen vor. Zunächst giebt es eine **Gruppe myelogener Sarkome**, welche, wenn man nur auf die wesentlichsten Differenzen Rücksicht nimmt, drei Typen erkennen lassen. Der erste ist durch eine sarkomatöse Geschwulst gegeben, welche meist als Myeloidtumor oder centrales Osteosarkom bezeichnet wird und hauptsächlich im Knochenmark des Unter- und Oberkiefers (intraossäre Epulis) sowie in den Epiphysen der grossen Röhrenknochen, namentlich der Tibia (Fig. 110) und des Humerus, seltener in der Diaphyse sich entwickelt, bei ihrem weiteren Wachsthum jedoch meist auch einen Theil der Diaphyse ergreift. Die erste Entwickelung erfolgt ohne äussere Knochenveränderung und führt nur zu einer cariösen Zerstörung der Spongiosa, die unter Umständen Spontanfracturen herbeiführen kann. Im weiteren Verlauf stellen sich Knochenauftreibungen, die früher erwähnte Spina ventosa, ein, welche schliesslich zur Bildung einer umfangreichen, mit einer knöchernen Schale und Bindegewebe umgebenen Geschwulst führen. Zuweilen wird auch die Schale durchbrochen, und das weiche Geschwulstgewebe wächst in die Nachbarschaft hinein.

Der Bau dieses Sarkomes kann sowohl derjenige eines weichen, kleinzelligen Rundzellensarkomes (besonders in den Röhrenknochen), als auch derjenige eines Spindelzellen- oder Fasersarkomes (Kiefersarkome) oder eines Sarkomes mit verschiedenen Zellformen sein, und dem entsprechend wechselt auch die Beschaffenheit seiner Schnittflächen. Sehr häufig sind die einzelnen Theile der Geschwülste verschieden gebaut. Die derberen, zellig-fibrösen oder aus Spindelzellengewebe bestehenden Theile enthalten häufig Riesenzellen, und man hat danach die Geschwülste Tumeurs à myéloplaxes (Nélaton) genannt. Häufig ist die ganze Geschwulst oder ein Theil derselben auffallend reich an weiten Gefässen, so dass man von teleangiektatischem Gewebe sprechen kann. Es producirt ferner die Geschwulst zuweilen kleine Bälkchen oder grosse Balken von osteoidem Gewebe oder von Knochengewebe, so dass man sie als **Osteosarkome** bezeichnet.

Erreichen die Tumoren, wie dies namentlich an den grösseren Röhrenknochen und an den Beckenknochen geschieht, einen erheblichen Umfang, so treten regressive Veränderungen, wie Verfettung, Blutungen, hämatogene Pigmentirungen, Erweichungen, Verflüssigungen und Cystenbildungen ein. Unter Umständen geht der grösste Theil der Geschwulst verloren, und es bleibt nur die knöcherne Schale sowie eine spärliche Menge von knochenfreiem oder knochenhaltigem Geschwulstgewebe übrig, welches theils der Innenwand der Schale anhängt, theils anastomosirende Balken und Scheidewände bildet, welche trübe oder geklärte, weissliche oder hämorrhagisch gefärbte, mit Zerfallmassen untermischte Flüssigkeit einschliessen. Aus naheliegenden Gründen kommen diese Erweichungs- und Zerfallsprocesse namentlich an den weicheren zellreichen Sarkomen vor.

Die zweite Form des myelogenen Sarkomes ist ein Alveolärsarkom mit stark entwickeltem Stroma und kleinen Zellnestern, welches namentlich an den Knochen des Rumpfes und des Kopfes vorkommt und meist in mehreren Knoten auftritt. Die kleinen Knoten sind im Innern der Wirbel-, Becken- und Schädelknochen verborgen. Grössere bilden über die Oberfläche der betreffenden Knochen polsterartig hervorragende, von Periost bedeckte Knoten.

Die dritte Form, die namentlich im hohen Alter auftritt, bildet multiple, nicht scharf abgegrenzte weissliche Herde, welche vornehmlich in den Knochen des Schädels (Fig. 115) und des Rumpfes, unter Umständen indessen in nahezu sämmtlichen Knochen des Körpers vorkommen.

Fig. 115. Multiple Myelome des Schädeldaches. Um $^1/_2$ verkleinert.

Im Gebiete der Geschwulstbildung geht der Knochen verloren, in der Umgebung wird nur wenig Knochen neugebildet. Unter Umständen sind die Schädelknochen (Fig. 115), die Wirbel, das Becken, die Rippen etc. ganz durchsetzt von kleineren und grösseren, durch ausgefressene Ränder abgegrenzten Defecten. Die eigenthümliche Bildung ist ein kleinzelliges Rundzellensarkom von dem Bau der weichen Lympho-

sarkome und wird wohl auch als Myelom bezeichnet. Da über die Oberfläche der Knochen prominirende Knoten sich meist nicht zu bilden pflegen, so erhält man den Eindruck, als ob das Mark in lymphatisches Gewebe sich umwandeln und den Knochen zum Schwunde bringen würde. Es erscheint danach gerechtfertigt, die Vermuthung zu äussern, dass es sich nicht um eine ächte Geschwulst, sondern eher um eine eigenartige infectiöse Erkrankung, um ein infectiöses Lymphosarkom handelt.

Die **periostalen Sarkome** sind theils weiche, theils festere Neubildungen und gehören theils zu den Rundzellen-, theils zu den Spindelzellen-, theils zu den polymorphzelligen Sarkomen. Die häufigeren sind die beiden letztgenannten. Sie können an allen Stellen der Knochen vorkommen; die derberen sitzen mit Vorliebe da, wo die Fibrome vorkommen, und gehen auch ohne bestimmte Grenze in letztere über. Sie sitzen den Knochen meist seitlich auf, können indessen Röhrenknochen allseitig umfassen. Sie produciren häufig Knochen, und zwar namentlich in den dem alten Knochen zunächst gelegenen Theilen, doch kann unter Umständen auch die ganze Geschwulst von Knochenbälkchen durchsetzt sein. Von den Bälkchen liegt ein Theil ausser Zusammenhang im Gewebe zerstreut, andere stehen untereinander in Verbindung und bilden eine Art von Skelet für die Geschwulst, dessen Bälkchen grösstentheils in Form radiär verlaufender Strahlen vom alten Knochen abgehen (Fig. 111). Die letztgenannte Bildung wird als **Osteosarkom** oder als ossificirendes Sarkom oder als Osteoid (J. MÜLLER) bezeichnet.

Die Knochensarkome können Metastasen im Knochen selbst sowie auch in anderen Organen machen, namentlich die weichen, zellreichen Formen. Chondromatöse und sarkomatöse Wucherungen können sich untereinander combiniren und **Chondrosarkome** bilden.

Das bereits im allgemeinen Theil (s. Bindesubstanzgeschwülste) beschriebene **Osteochondrom** oder Osteoidchondrom (Fig. 112) ist eine Geschwulst, welche vornehmlich an den grossen Röhrenknochen vorkommt, hier sowohl im Periost als auch in der Corticalis und der Spongiosa sich entwickelt und durch seine Härte und Dichtigkeit sich auszeichnet. Es kann einseitig über den Knochen hervorragen, umschliesst denselben indessen häufig von allen Seiten.

Die härtesten, knochenreichsten Theile sind die inneren. Nach aussen werden die im Knorpel liegenden Knochenbälkchen spärlicher und können in den äusseren Lagen auch ganz fehlen, so dass die Geschwulst den Bau des gewöhnlichen Enchondromes zeigt.

Unter Umständen geht die Geschwulst in den äusseren Theilen in Sarkomgewebe über (Osteo-Chondro-Sarkom oder Chondrosarcoma ossificans), ein Zustand, der sich durch die grosse Weichheit und grosse Blutfülle des Gewebes sofort zu erkennen giebt. Die sarkomatöse Wucherung kann auf das benachbarte Gewebe übergreifen.

Reine **Angiome** sind im Knochen sehr selten, dagegen enthalten viele Sarkome teleangiektatische Stellen, so namentlich die myelogenen. Bei grossem Gefässreichthum kann die Geschwulst im Leben Pulsation zeigen. Grosse, von einem verdickten Periost, zum Theil auch von Knochen umgebene, mit Blut und Gerinnseln gefüllte multiloculäre und uniloculäre Cysten, die mehrfach an den Enden der grossen Röhrenknochen, namentlich am oberen Ende der Tibia beobachtet wurden, sind von den Autoren theils als ächte, theils als falsche Aneurysmen, theils als cavernöse Gefässgeschwülste gedeutet worden.

Soweit sich dies aus den gegebenen Schilderungen entnehmen lässt,

handelt es sich in allen Fällen um vollständig zerfallene centrale Sarkome, bei deren Verflüssigung Blutungen aufgetreten waren. VOLKMANN hat vorgeschlagen, die Bildung **Hämatom der Knochen** zu nennen.

Krebse kommen am Knochen niemals primär, häufig dagegen secundär vor. Die einen entstehen durch directes Uebergreifen krebsiger Wucherung von den angrenzenden Weichtheilen auf den Knochen. Die anderen sind Metastasen.

Die ersteren kommen namentlich an den Knochen des Kopfes und an den unter der Mamma gelegenen Rippentheilen und im Brustbein vor, d. h. an Stellen, wo Carcinome besonders häufig beobachtet werden, die metastatischen treten natürlich an den verschiedensten Stellen auf.

Die krebsigen Wucherungen bilden entweder circumscripte Knoten oder mehr diffuse Infiltrationen und können im letzteren Falle sehr umfangreiche Zerstörungen herbeiführen.

Die krebsige Infiltration ist meist von einer starken Wucherung des Periostes und des Knochenmarkes begleitet, während die Knochensubstanz durch lacunären Schwund zu Grunde geht. Es wird dadurch der Knochen mehr und mehr durch ein Krebsgewebe substituirt, dessen Eigenschaften im Allgemeinen mit denjenigen der ursprünglichen Geschwulst übereinstimmen, welches indessen auch von dem Boden, in dem es sich entwickelt, eigenartige Charaktere erhält. Bei den derben Carcinomen bilden sich in dem zellig-fibrösen Stroma, das aus dem Periost und dem Knochenmark entsteht, nicht selten zahlreiche Bälkchen von kalkfreiem, osteoidem Gewebe, zum Theil auch von kalkhaltigem Knochengewebe. Es entsteht danach an Stelle des alten Knochens Osteoidgewebe, welches Krebszellennester in seinen Markräumen enthält. Da nur wenige von den neuen Balken Kalksalze erhalten, so wird der Knochen zuweilen einem osteomalacischen Knochen ähnlich, und man hat danach von carcinomatöser Osteomalacie gesprochen. Bei medullären Carcinomen fehlt gewöhnlich eine Knochenneubildung, und es bildet sich nur eine carcinomatöse Caries.

Metastatische Sarkombildung im Knochen nach primärer Sarkombildung in andern Organen ist selten.

Literatur über Knochengeschwülste.

Baumgarten, *Sarkom*, *Virch. Arch* 76. *Bd.*
v. Bergmann, *Exostosis bursata*, *Petersburger med. Wochenschr.* 1876.
Billroth, *Fibrom*, *Deutsche Klin.* 1855, *und Sarkom*, *Beitr. z path. Histol*, *Berlin* 1858.
Bouisson, *Sur l. tum pulsatiles*, *Thèse de Paris* 1857.
Bouse, *Hämatom*, *Bullet. de l'acad. de méd. II* 1854
Carrera, *Essai s. l. tum. fibroplast. des os*, *Paris* 1855
Fehleisen, *Exostosis bursata*, *Arbeit a. d. chir. Klinik von C. v. Bergmann*, *Berlin* 1886.
Förster, *Fibrom*, *Illustr. med. Zeitg. III* 1853
François, *Contrib. à l'ét. de l'enchondr. du bassin*, *Thèse de Paris* 1876.
Gentilhomme, *Rech. s. l. nat. des tum. puls. des os*, *Thèse de Paris* 1863.
Giraldès, *Fibrom*, *Des mal. du sin. max.*, *Paris* 1851.
Grawitz, *Sarkom*, *Virch. Arch.* 76. *Bd.*
Heyfelder, *Fibrom*, *Virch Arch.* 11. *Bd.*
Klebs, *Chondrom*, *Virch. Arch.* 31. *Bd.*
Lambl, *Sarkom*, *Virch. Arch* 8. *Bd.*
Lücke, *Angioma ossificans*, *Dtsch. Zeitschr. f. Chir. XXX* 1889
Müller, Fr., *Ueber die erectilen Knochentumoren*, *Freiburg* 1855.
Müller, J., *Sarkom*, *Arch. f. Anat. u. Phys.* 1843.
Nasse, *Sarkom*, *Virch. Arch* 94. *Bd.*
Nauwerck, G., *Centrales hyperplast. Angiom des Oberschenkels*, *Virch. Arch.* 111. *Bd.* 1888.
Nélaton, *D'une esp. de tum. à myéloplaxes*, *Paris* 1860
Orlow, *Die Exostosis bursata*, *D. Zeitschr. f. Chir.* 31. *Bd.* 1890.

Pujo, *Des tum. prim. des os, Montpellier* 1871.
v. Recklinghausen, *Multiple Enchondrome der Knochen etc., Virch. Arch.* 118. *Bd* 1889; *Die fibröse oder deformirende Arthritis, die Osteomalacie und die osteoplastische Carcinose in ihren gegenseitigen Beziehungen, Festschr. d. Assist. f. Virchow, Berlin* 1891.
Richet, *Hämatom, Arch. gén. de méd. IV* 1864.
Rindfleisch, *Exostosis bursata, Schweizerische Zeitschrift f. Heilk.* 1862.
Rustizky, *Sarkom, Dtsch. Zeitschr. f. Chir. III* 1873.
Saurel, *Mém. sur l. tum. des gingives connues sous le nom d'épulis, Paris* 1858.
Schläpfer, E., *Das Rippenchondrom, Leipzig* 1881.
Senftleben, *Fibrom und Sarkom, v. Langenbeck's Arch. I.*
Steudel, *Multiple Enchondrome, Beitr. v. Bruns VIII* 1891.
Verneuil *et* **Marchand**, *Art. Moelle, Dict. encyclop. des sc. méd.* 2. *sér. t. IX* 1875.
Virchow, *Chondrom, Deutsche Klin.* 1864, *und Monatsber. d. K. Akad. d Wiss. zu Berlin*, 1875; *Die krankhaften Geschwülste, und Sarkom. Deutsche Klin.* 1858 *u.* 1860.
Volkmann, *Fibrom, Sarkom und Hämatom, Abhandl. d. naturforsch. Gesellsch. zu Halle, Halle* 1858.
Wartmann, *Rech. sur l'enchondrome, Paris* 1880 *(enthält eine Zusammenstellung der Literatur).*
Weber, *Chondrom, Virch. Arch.* 35. *Bd*, *und Chir. Erfahrungen, Breslau* 1859.
Weber, C. O., *Die Exostosen und Enchondrosen, Bonn* 1856.
Zahn, *Sarkom, Dtsch. Zeitschr. f. Chir. XXII* 1885.
Ziegler, *Myxom und Chondrom, Virch. Arch.* 73. *Bd.*
Literatur über multiple Exostosen s. § 62 *des spec. und* § 99 *des allgem. Theils.*

§ 69. Die **Cysten**, welche im Knochen vorkommen, sind nahezu durchgehends **Erweichungscysten**, welche durch eine Auflösung und Verflüssigung der Knochenbalken und des Knochenmarkes oder eines in letzterem neugebildeten Gewebes entstehen. Zu den ersteren gehören jene bereits erwähnten Cysten, welche im Knochengewebe bei Osteomalacie auftreten, zu letzteren die in Geschwülsten vorkommenden.

Es ist eine auffällig häufige Erscheinung, dass in myelogenen Tumoren, und zwar sowohl in festen Formen, wie es die Fibrome, Osteofibrome und Chondrome sind, als auch in den weichen Myxomen und Sarkomen, Gewebsverflüssigungen sich einstellen, die zur Bildung von Cysten führen, welche entweder trübe, mit Zerfallsmassen oder mit Blut und dessen Zerfallsproducten gemischte, oder aber klare, schleimähnliche oder mehr seröse Flüssigkeit enthalten. Dass namentlich Sarkome fast ganz auf diese Weise zu Grunde gehen können, ist bereits im vorhergehenden Paragraphen erwähnt worden. An dieser Stelle sei nur noch hervorgehoben, dass sich in verschiedenen Knochen umfangreiche, mit einer knöchernen Schale und Periost bedeckte, multiloculäre Cystoide bilden können. Die Scheidewände bestehen theils aus Sarkom- und Bindegewebe, theils aus Knochen.

Eine besondere Form von Cysten bilden die im Processus alveolaris des Ober- und Unterkiefers vorkommenden **Kiefercysten**, welche bei der pathologischen Anatomie des Mundes ihre Besprechung finden werden.

Von **thierischen Parasiten** kommen in den Knochen der Echinococcus und der Cysticercus cellulosae vor.

Der Echinococcus hat seinen Sitz am häufigsten in den grossen Röhrenknochen, ist indessen auch in Becken-, Schädel- und Wirbelknochen, sowie in den Fingerphalangen beobachtet. Bis jetzt sind gegen 50 Fälle publicirt worden.

Er tritt sowohl in Form einfacher Blasen, als auch mit Bildung von inneren oder äusseren Tochterblasen auf. Der Echinococcus hydatidosus erreicht ebenso wie in anderen Organen eine erhebliche Grösse. Bei Bildung exogener Blasen kann ein Knochen, z. B. ein Femur oder eine Tibia, ganz mit Blasen durchsetzt werden, und auch unter dem Periost können sich Blasen entwickeln.

Durch die Blasenentwickelung wird der Knochen verdrängt und schwindet. Bei multipler Blasenbildung verfällt der zwischen den Blasen liegende Knochen vielfach der Nekrose. Grosse Blasen oder Anhäufung zahlreicher kleiner Blasen treiben den Knochen ähnlich wie Geschwülste auf.

Cysticercus cellulosae kommt in den Knochen äusserst selten vor.

Literatur über Knochencysten.

Bauchet, *Mém. de l'acad. XXXI* 1859.
Boström, *Festschr. d. Naturforscherverš. in Freiburg*, 1883.
Froriep, *Chirurg. Kupfertafeln, Tab.* 438—440 u. 474.
Nélaton, *Élém. de pathol. chir. II.*
Schlange, *Knochencyste der Tibia, Arch. f. klin. Chir. XXXVI* 1887.
Schneider, *Zur Lehre v. d. Knochencysten, I.-D. Berlin* 1886.
Schuh, *Die Erkenntniss d. Pseudoplasmen, Wien* 1851.
Virchow, *Monatsber. d. Berl. Akad. d. Wiss., Phys.-math. Kl.* 1876.
Volkmann, *Handb. von v. Pitha u. Billroth II.*
Ziegler, *Virch. Arch.* 70. *Bd.*

Literatur über Echinococcus.

Hahn, *Berl. klin. Wochenschr.* 1884.
Müller, *Beitr. z. klin. Chir. herausgeg. v. P. Bruns, II* 1886.
Neisser, *Die Echinokokkenkrankheit, Berlin* 1877.
Reczey, *Dtsch. Zeitschr. f. Chir. VII* 1877.
Virchow, *sein Arch.* 79. *Bd.*

II. Pathologische Anatomie der Diarthrosen und Synarthrosen.

1. Degenerative Veränderungen an den Geweben der Gelenke und der Synarthrosen.

§ 70. Die ursprüngliche Art der Verbindung der einzelnen Knochen ist die **Synarthrose**, bei welcher die beiden Skelettheile durch ein anders beschaffenes, aber in beide übergehendes Gewebe verbunden werden, welches aus dem nicht zum Aufbau des Knochens verbrauchten indifferenten Keimgewebe entstanden ist. Bestehen die Verbindungen aus Bindegewebe, so werden sie als Syndesmosen bezeichnet, und man unterscheidet unter denselben je nach ihrer Form und Ausbildung Ligamente, Zwischenknochenmembranen und Suturen oder Nähte. Ist das verbindende Gewebe Knorpel, so nennt man dies eine wahre Synchondrose; besteht es theils aus Knorpel, theils aus Bindegewebe, eine falsche Synchondrose. Greift in späterer Zeit die Knochenbildung auch auf die Syndesmose und Synchondrose über, so dass getrennte Knochen durch Knochensubstanz verbunden werden, so bezeichnet man dies als eine Synostose.

Bildet sich zwischen zwei aneinander liegenden Skelettheilen eine Höhle, in der Weise, dass die gegeneinander stossenden Knochenenden durch einen Spaltraum getrennt und nur nach aussen durch Bindegewebe verbunden sind, so bezeichnet man dies als eine **Diarthrose** oder als ein **Gelenk**. Der an die Gelenkhöhle angrenzende Theil des Knochens ist stets mit Knorpel bedeckt. Die bindegewebige Verbindung der Knochen, die Gelenkkapsel, besteht aus einer äusseren derben, fibrösen Membran, dem Kapselbande, und aus einer dünnen, weichen und gefässreichen Bindegewebslage, der Synovialmembran, welche an ihrer Innenfläche mit einer Lage platter Zellen bekleidet ist und eine Flüssigkeit, die Synovia, abscheidet.

Wird das Gewebe des indifferenten Bindegewebes an Stelle der Gelenke nicht vollkommen zur Bildung der Gelenkenden verbraucht (GEGENBAUR), bleiben also Reste jenes Gewebes in der Circumferenz des Gelenkes übrig, so bilden sich aus denselben theils Synovialfalten und Zotten, theils hyaline, knorpelige und faserknorpelige Zwischenlagen (Menisci). Die Gelenkzotten schieben sich im ersten Lebensjahre am weitesten über die Gelenkflächen vor und treten dann bei Eintritt eines stärkeren Gebrauches der Gelenke zurück (HUETER).

Die **degenerativen Veränderungen**, welche an den Gelenken und Synarthrosen vorkommen, betreffen am häufigsten den Knorpel, können sich indessen auch auf die bindegewebigen Bestandtheile erstrecken.

Am Knorpel der Diarthrosen und Synchondrosen kommt es nicht selten zu **Verfettungszuständen**, bei denen in den Zellen Fetttröpfchen auftreten. Es geschieht dies sowohl bei allgemein herabgesetzter Ernährung, z. B. in hohem Alter, als auch bei localen Ernährungsstörungen, wie sie durch locale Gefässkrankheiten, durch Entzündung etc. gesetzt werden. Bei älteren Individuen kommt ferner auch eine hyaline Entartung der Kapseln, der Zellen und der Grundsubstanz des Knorpels vor, wobei letztere mit den Zellen zu einer homogenen Masse verschmelzen oder in Schollen zerfallen kann. Die Entartung tritt sowohl in Synchrondrosen als auch im Gelenkknorpel in fleckweiser Verbreitung auf und giebt sich durch eine blaugelbliche Beschaffenheit zu erkennen. Da die entarteten Stellen bei Behandlung mit Jod (VIRCHOW) und Methylviolett (WEICHSELBAUM) die für Amyloid charakteristische Reaction geben, so wird die Veränderung als **amyloide Degeneration** angesehen.

Kalkablagerungen kommen namentlich im höheren Alter, sowie bei chronisch entzündlicher Erkrankung vor und haben ihren Sitz hauptsächlich an den Rändern der Gelenkknorpel, und zwar an solchen Stellen, an welchen die Grundsubstanz des Knorpels in Zerfaserung und Zerfall begriffen ist.

Bei Blutungen in der Nachbarschaft der Knorpel sowie bei hochgradigem Ikterus können sich aus dem diffundirenden Blutfarbstoff in den der Oberfläche naheliegenden Knorpelzellen amorphe und krystallinische Niederschläge von **Hämatoidin** ablagern. In seltenen Fällen treten am Knorpel auch diffuse braune bis schwarze Färbungen auf, welche als **Ochronose** bezeichnet werden und durch die Durchtränkung mit einem Farbstoff bedingt sind, dessen Herkunft noch streitig ist (vergl. § 54 des allg. Theils).

Bei der als **Gicht** (vergl. Arthritis urica § 81) bezeichneten Krankheit lagern sich in der Grundsubstanz und den Kapseln erdige kreidige Massen (Fig. 116) von **Uraten** in Form nadelförmiger Krystalle ab.

Fig. 116. Ablagerung nadelförmiger Krystalle von harnsaurem Natron im Gelenkknorpel (nach LANCEREAUX). Vergr. 200.

Bei der gewöhnlich als **schleimige Erweichung** bezeichneten Degeneration des Knorpels gewinnt der Knorpel ein fibrilläres Aussehen (Fig. 117 *b*), wohl deshalb, weil die Kittsubstanz zwischen den Fibrillen

der Knorpelgrundsubstanz sich verflüssigt und daher ein anderes Lichtbrechungsvermögen erhält.

Im Längsschnitt getroffen, bewirken sie in der Knorpelgrundsubstanz eine feine Streifung (*b*), im Querschnitt dagegen eine feine Punktirung (*d*). Sehr häufig gesellt sich zu dieser Streifung noch eine Zerklüftung der Substanz in grössere Faserbündel (vergl. Arthritis deformans § 79), oder es zerfällt die Grundsubstanz in grössere und kleinere Bruchstücke (*g*), welche späterhin in körnige Massen zerstieben und sich auflösen. Endlich kann die Knorpelsubstanz auch ohne Zerklüftung trüb werden und in einen molecularen Detritus zerfallen.

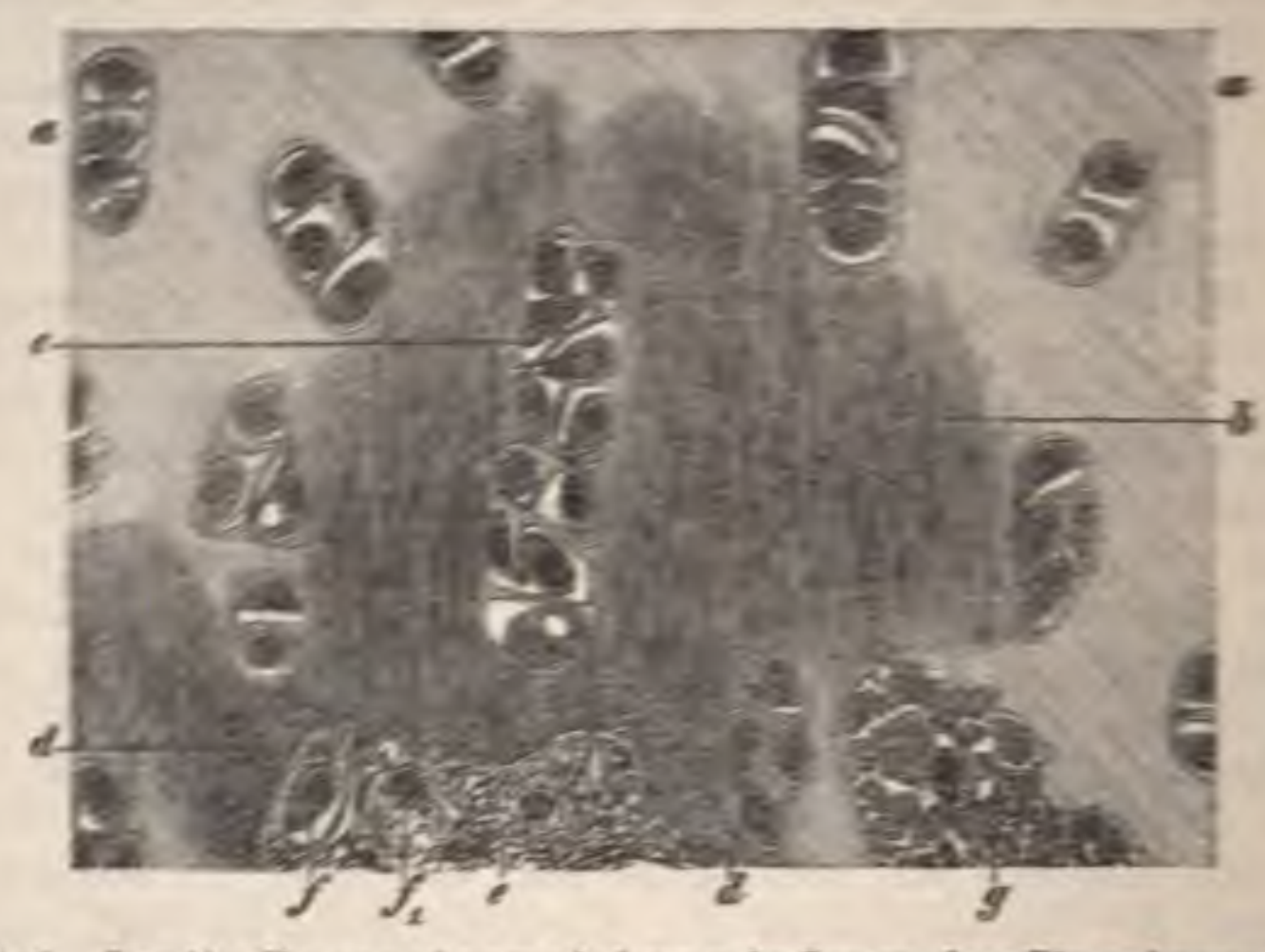

Fig. 117. **Senile Knorpelerweichung** im Innern eines Rippenknorpels. *a* Hyaliner Knorpel. *b* Faserig aussehende Grundsubstanz. *c* Gruppe gewucherter Knorpelzellen. *d* Trüb und körnig aussehende Grundsubstanz. *e* Reste der verflüssigten Knorpelgrundsubstanz. *f* Freigewordene Knorpelzellen. *g* Zu Schollen zerfallene Knorpelgrundsubstanz. In MÜLLER'scher Flüssigkeit gehärtetes, mit Pikrokarmin gefärbtes, in Glycerin eingeschlossenes Präparat. Vergr. 200.

Die Zellen des erweichenden Knorpels gehen in manchen Fällen zu Grunde, nachdem zuvor an denselben degenerative Veränderungen, namentlich Verfettungen aufgetreten waren. Häufig stellt sich indessen gleichzeitig eine Wucherung ein, welche zur Bildung von Zellhaufen (*c*) innerhalb einer gemeinsamen Mutterkapsel führt.

Die Erweichung des Knorpels ist ein Vorgang, welcher im höheren Alter sehr häufig vorkommt und namentlich im Innern der Rippenknorpel zur Beobachtung gelangt. Die aufgefaserte Grundsubstanz zeigt auf der Schnittfläche eine grau durchscheinende Beschaffenheit; bei gleichzeitiger Kalkablagerung wird sie weiss und undurchsichtig. Bei völliger Auflösung des Knorpels bilden sich mit Flüssigkeit gefüllte Höhlen.

Auch an den Gelenkknorpeln und den Knorpeln der Synchondrosen stellt sich die Erweichung nicht selten in höherem Alter ein, und zwar sowohl in den oberflächlichen, als in den dem Knochen zugekehrten Lagen. Sehr häufig ist sie auch ein Begleiter chronischer Entzündungen und sie spielt danach in der Gruppe der chronischen Arthritis (s. diese) eine sehr wichtige und bedeutsame Rolle.

Liegt der erweichende Knorpel an einer Stelle, an welcher aus der

Nachbarschaft blutgefässhaltiges Gewebe hineinwachsen kann, also z. B. in der Nähe des Knochenmarkes oder des Perichondrium, so werden die Defecte früher oder später durch Gefässe und Zellen ausgefüllt, und es bildet sich an Stelle des untergehenden Knorpels Markgewebe und häufig auch Knochengewebe. Rippenknorpel, welche in ihrem Inneren erweichte Stellen enthalten, sind daher überaus häufig zugleich theilweise verknöchert.

Gegen Druck ist der Knorpel sehr widerstandsfähig. Daher kommt es, dass Aortenaneurysmen, welche gegen die Wirbelsäule oder die Rippen andrängen und im Knochen tiefe Defecte verursachen, den Knorpel nicht sichtlich verändern. Bei sehr lange anhaltendem pathologischen Druck kann der Knorpel sich zerfasern und in Bindegewebe umwandeln. Ebenso führt auch eine dauernde Aufhebung eines auf dem Knorpel lastenden normalen Druckes zu Knorpeltrübung und Zerfaserung.

Eiternde und granulirende Entzündungen führen leicht zu **Knorpelusuren, Knorpelcaries** und **Knorpelnekrose**.

Die **bindegewebigen Bestandtheile der Diarthrosen** und **Synarthrosen** sind ähnlichen Veränderungen unterworfen wie der Knorpel. Verfettung der Zellen, Pigmentirung, amyloide Degeneration (Weichselbaum), Verkalkung, Incrustationen mit Uraten, Zerfall und Ulcerationen kommen unter denselben Bedingungen vor wie am Knorpel.

Literatur über degenerative Veränderungen an den Knorpeln der Gelenke und der Knorpelfugen.

Boström, *Ueber die Ochronose der Knorpel, Internat. Beitr., Festschr. f. Virchow II* 1891.

Ecker, *Erweichung des Knorpels, Arch. f. phys. Heilk. II* 1843.

Flesch, *Unters. über die Grundsubstanz des hyalinen Knorpels, Würzburg* 1880.

Godisir, *Erweichung des Knorpels, Anat. and pathol. Researches*, 1845.

Gurlt, *Beitr. z. pathol. Anat. d. Gelenkkrankheiten, Berlin* 1853.

Moll, *Exper. Unters. über den anatomischen Zustand der Gelenke bei andauernder Immobilisation derselben, Berlin* 1885.

Solger, *Ueber das verschiedene opt. Verhalten des Gelenkknorpels nach Einwirkung von Alkohol, Virch. Arch.* 102. *Bd.* 1885; *Pericelluläre u. intercell. Ablagerungen im Knorpel, Arch. f. mikr. Anat.* 34. *Bd.* 1889.

Tillmans, *Structur des Knorpels, Arch. f. Anat.* 1877.

Virchow, *Amyloidentartung des Knorpels, Würzburg. Verhandl. VII, sein Arch.* 8. *Bd.; Knorpelerweichung, sein Arch.* 4. *Bd.*; *Ochronose ib.* 35. *Bd.*

Zahn, *Pigmentablagerung im Knorpel, Virch. Arch.* 72. *Bd.*

§ 71. Verfällt die Grundsubstanz des **Knorpels** der Auflösung, und sind die Zellen des Knorpels noch lebensfähig, und dringen gleichzeitig mit oder kurz nach der Verflüssigung des Knorpels Blutgefässe in den Erweichungsbezirk, so können die Zellen sich erhalten (Fig. 118 *c*) und weiterhin einen integrirenden Bestandtheil des an Stelle des Knorpels tretenden Gewebes (*b*) darstellen.

Am häufigsten bildet sich aus dem Knorpel **Schleimgewebe**, d. h. ein Gewebe aus verzweigten Zellen (*b*), zwischen denen eine mucinhaltige Flüssigkeit liegt. Sammeln sich späterhin zwischen dem Maschenwerk des Zellgerüstes vom Blut zugeführte oder aus der Umgebung hineingewucherte Zellen an, so gewinnt das Gewebe mehr und mehr den Charakter von lymphoidem **Knochenmark**. Durch Umwandlung der Stützzellen in Fettzellen bildet sich **Fettmark**. Treten reichlichere Mengen von Fibrillen auf, so bildet sich **fibrilläres Bindegewebe**.

Diese Umwandlungsprocesse kommen am Knorpel der Gelenke sehr häufig vor, und zwar sowohl in Form selbständig verlaufender, meist

Hypertrophische Wucherungen können sowohl an den knorpeligen als auch bindegewebigen Bestandtheilen auftreten und an beiden Stellen eine ganz bedeutende Mächtigkeit erreichen. Sie treten theils in diffuser, theils in umschriebener Ausbreitung auf, bilden am Knorpel meist höckerige Prominenzen, an der Gelenkkapsel und der Synovialmembran theils diffuse Verdickung, theils auch wieder papilläre Excrescenzen und sind eine der wichtigsten Erscheinungen jener Erkrankung, welche als Arthritis chronica deformans (siehe § 79) bezeichnet wird. Im Uebrigen kommen hypertrophische Wucherungen der bindegewebigen Bestandtheile namentlich im Anschluss an Gelenkentzündung, sowie im Verlauf der Gelenktuberculose vor. Sie führen theils zu Bildung neuen Bindegewebes, zum Theil indessen auch zu Bildung von Knorpel- und Knochengewebe.

Wird der **Rippenknorpel** in irgend einer Weise **verletzt**, so stellen sich in der Knorpelwunde meist lediglich degenerative Veränderungen ein, welche in Quellung der Zellen, Vacuolenbildung, körniger Trübung, Verfettung und Zerfall bestehen. Nur selten und nur bei jungen Individuen stellt sich in der Nachbarschaft der Degenerationszone eine Wucherung ein, die stets sich in bescheidenen Grenzen hält. Ein **Rippenknorpelbruch** heilt danach nicht durch regenerative Wucherung des Knorpels, sondern es werden die Bruchstücke lediglich durch eine vom Perichondrium ausgehende Wucherung wieder vereinigt, welche nur Bindegewebe und Knochen, aber keinen Knorpel producirt.

Wird innerhalb eines Gelenkes ein **Knorpelstück durch ein Trauma abgesprengt**, so ersetzt sich der dadurch entstehende Defect nicht oder wenigstens nur höchst unvollkommen wieder durch Knorpel. Reicht er bis auf die Spongiosa des Knochens oder liegt er in der Nachbarschaft des Periostes, so füllt er sich von den genannten Geweben aus mit Bindegewebe, doch bleibt auch hierbei meist eine Vertiefung zurück. Dasselbe ist der Fall, wenn der Bruch gleichzeitig den Knochen und die Knorpeldecke betrifft.

Vom Gelenkende abgesprengte Knorpelstücke oder mit Knorpel bedeckte Knochenstücke heilen, falls sie beweglich sind, am Orte der Loslösung nicht wieder an, sondern bilden entweder freie Gelenkkörper oder Gelenkmäuse, oder lagern sich der Synovialmembran an, werden durch Gefäss- und Bindegewebsneubildung an derselben festgeheftet und mit einer Bindegewebslage überzogen. Nach v. Recklinghausen kann sich auch an der Oberfläche der freien Gelenkkörper ein feinfaseriges Bindegewebe mit kleinen Zellen auflagern.

Wird ein **Gelenk von einem Trauma betroffen,** so kommt es in der Kapsel theils zu Quetschungen und Zerrungen, theils zu mehr oder minder umfangreichen Continuitätstrennungen des Gewebes. Bei den **Distorsionen** werden die Gelenkbänder übermässig gezerrt und gedehnt und theilweise eingerissen. Bei den als **traumatische Luxation** oder **Verrenkung** bezeichneten Läsionen werden die verschiedenen Knochenenden entweder vollständig oder zum Theil (Subluxation) aus ihrer gegenseitigen Lage und ihrer typischen physiologischen Anordnung gebracht. Diese Lageveränderungen sind natürlich nur durch eine erhebliche Gewebszerreissung möglich; bei vollkommenen Luxationen ist dieselbe so bedeutend, dass der Gelenkkopf durch den Riss in der Gelenkkapsel nach aussen tritt. Zuweilen werden gleichzeitig auch die Gelenkknorpel und der Knochen verletzt (complicirte Luxationen).

Die nächsten **Folgen der Verletzung** sind, ähnlich wie bei der Knochenfractur, mehr oder minder starke Blutungen aus den zerrissenen

Gefässen und weiterhin Entzündungen, welche zu einer Ansammlung von Exsudat in den Gelenken und zu einer Infiltration der Gelenkkapsel und deren Umgebung führen. Gesellt sich zu der Verletzung keine Infection, eine Complication, die namentlich bei Gelenkverletzungen und Luxationen mit perforirenden Hautwunden eintritt, so pflegt die Entzündung zu keiner Zeit einen hohen Grad zu erreichen und wird früher oder später wieder rückgängig; die Extravasate und Exsudate werden wieder resorbirt. Nur in sehr seltenen Fällen kommt es vor, dass in den Gelenkhöhlen kleine Reste der Extravasate liegen bleiben, welche später unter dem Einfluss einwandernder Zellen zu dichten bindegewebsähnlichen freien Gelenkkörpern mit kleinen Zellen werden.

Wird bei Luxationen das verrenkte Glied wieder an die rechte Stelle gebracht, so stellen sich sehr bald in der Kapsel **regenerative Wucherungen** ein, durch welche der Kapselriss wieder geschlossen und die zerrissenen Bänder wieder vereinigt werden. Das neue Gewebe ist ein zelliges Keimgewebe, welches im Laufe der Zeit in ein Bindegewebe übergeht, das dem alten Kapselgewebe gleich ist. Zuerst wird Gewebe im Ueberschuss gebildet. Nach Monaten und Jahren kann die Kapsel wieder ein normales Aussehen zeigen. In ähnlicher Weise heilen auch Gewebsläsionen, welche durch Distorsionen, Quetschungen, Stichwunden etc. entstanden sind; ebenso auch zerrissene Synarthrosen. Allfällig mortificirte Gewebe werden resorbirt. Gleichzeitig vorhandene Fissuren und Fracturen der intraarticulär gelegenen Knochen heilen in der in § 50 angegebenen Weise.

Literatur über Regeneration von Knorpel und Heilung von Knorpelbrüchen.

Barth, *Centralbl. f. d. med. Wiss.* 1869.
Böhm, *Beitr. z. norm. u. path. Anat. d. Gelenke, I.-D. Würzburg* 1868.
Ewetzky, *Unters. a. d. pathol. Institut in Zürich III, Leipzig* 1875.
Flesch, *Unters. über die Grundsubst. d. hyal. Knorp., Würzburg* 1880.
Genzmer, *Virch. Arch.* 67. *Bd.*
Heitzmann, *Wiener med. Jahrb.* 1872.
Schwalbe, *Sitzungsber. d. Jen. Gesellsch. f. Med. u. Naturw.* 1878.
Spite, *Contrib. à l'étude des fract. compl. des cartil. diarthrod., Paris* 1881.
Tizzoni, *Arch. per le Science med. II* 1877.

§ 73. Werden die Enden von zwei durch ein Gelenk unter einander verbundenen Knochen durch **Resection** entfernt und die einander gegenüberliegenden abgesägten Knochenenden untereinander in feste Verbindung gebracht, so stellt sich (bei Ausschluss von Infection) im Wundgebiet eine Wucherung ein, welche sich durchaus an jene anschliesst, welche nach einfachen Knochenfracturen auftritt und nur dadurch von letzteren sich unterscheidet, dass die Entwickelung von Keimgewebe sich in bescheidenen Grenzen hält. Werden durch das vom Periost und dem Knochenmark gelieferte Gewebe die Knochen dauernd fest untereinander verbunden, so bezeichnet man den dadurch gegebenen Zustand als **Ankylose**. Besteht das die Knochen verbindende Gewebe lediglich aus Bindegewebe, so nennt man dies eine bindegewebige, ist auch Knochen gebildet worden, eine knöcherne Ankylose.

Werden die Enden zweier einander gegenüberliegender resecirter Knochen nicht in feste Verbindung gebracht und in geeigneter Weise behandelt, so werden die beiden Knochen durch ein Gewebe untereinander

verbunden, welches andauernd eine Bewegung der betreffenden Extremitätentheile gestattet; es bildet sich danach ein mehr oder weniger vollkommenes **neues Gelenk**, eine **Nearthrose**.

An den Resectionsenden stellt sich zunächst eine Knochenresorption und Apposition ein, durch welche dieselben mehr oder weniger umgestaltet werden. Im Ganzen ist die Knochenproduction im resecirten Knochen gering, sie kann indessen vom Periost unterstützt werden. Unter Umständen nehmen im Laufe von Monaten die Enden Formen an, welche in ihrer Configuration an normale Gelenke erinnern.

Schon frühzeitig bedecken sich die freien Knochenflächen mit Bindegewebe, welches theils aus dem Knochen herauswächst, theils, und zwar seiner Hauptmasse nach, vom Periost stammt und von der Peripherie hinüberzieht.

Die einander gegenüberliegenden Bindegewebslagen können untereinander verwachsen und, falls das Gelenk stets in derselben Lage gehalten wird, eine feste Vereinigung der Knochenenden herbeiführen. Bei geeigneter Veränderung der Lage der betreffenden Knochen bildet sich indessen nicht selten eine einfache oder durch Verwachsungsmembranen in mehrere Hohlräume abgetheilte glattwandige Höhle, welche die Rolle einer neuen Gelenkhöhle übernimmt und sogar eine synoviaartige Flüssigkeit enthält.

Das Gewebe, welches die Knochenenden bedeckt, ist meist ein dichtes, derbes Bindegewebe. Bei jungen Individuen entwickelt sich indessen (Lücke, Czerny, Weichselbaum) zuweilen auch hyaliner und faseriger Knorpel. Unter Umständen kann derselbe sogar einen grossen Theil der Oberfläche einnehmen.

Nach Resection des Gelenkkopfes bei Erhaltung der Pfanne gestalten sich die Verhältnisse ähnlich den oben geschilderten.

Literatur über Neubildung von Gelenken nach Gelenkresection.

Bajardi, *Arch. ital. de biol. I.*
Beck, *v. Langenbeck's Arch. V.*
Czerny, *ib. XIII.*
Doutrelepont, *ib. IX, und Berl. klin. Wochenschr.* 1867.
Jagetho, *Dtsch. Zeitschr. f. Chir. IV.*
v. Langenbeck, *v. Langenbeck's Arch. III.*
Lücke, *v. Langenbeck's Arch. XVI.*
Neudörfer, *ib. XI.*
Ollier, *Traité de la régén. des os II, Paris* 1867, *et Rev. de chir. I.*
Sander, *v. Langenbeck's Arch. XI.*
Sack, *Ueber Neubildungsvorgänge im Hüftgelenk nach geheilter Resection*, *D. Zeitschr. f. Chir.* 32. *Bd.* 1891.
Schömacker, *v. Langenbeck's Arch. XVII.*
Wagner, *Ueber den Heilungsprocess nach Resection der Knochen, Berlin* 1852.
Weichselbaum, *v. Langenbeck's Arch. XVI.*

§ 74. Werden durch krankhafte Processe, z. B. durch Entzündungen, mehr oder minder umfangreiche Theile der Gelenke zerstört, während zugleich oder späterhin sich an anderen Theilen **Wucherungsvorgänge** einstellen, so werden die untereinander gelenkig verbundenen Knochen sehr häufig in dieser oder jener Lage gegeneinander fixirt, es bildet sich eine **intracapsuläre Ankylose.** Werden die Knochen total festgestellt, so nennt man dies eine Ankylosis completa s. vera, sind sie noch beweglich, eine Ankylosis incompleta s. spuria.

der Knorpelgrundsubstanz sich verflüssigt und daher ein anderes Lichtbrechungsvermögen erhält.

Im Längsschnitt getroffen, bewirken sie in der Knorpelgrundsubstanz eine feine Streifung (*b*), im Querschnitt dagegen eine feine Punktirung (*d*). Sehr häufig gesellt sich zu dieser Streifung noch eine Zerklüftung der Substanz in grössere Faserbündel (vergl. Arthritis deformans § 79), oder es zerfällt die Grundsubstanz in grössere und kleinere Bruchstücke (*g*), welche späterhin in körnige Massen zerstieben und sich auflösen. Endlich kann die Knorpelsubstanz auch ohne Zerklüftung trüb werden und in einen molecularen Detritus zerfallen.



Fig. 117. **Senile Knorpelerweichung** im Innern eines Rippenknorpels. *a* Hyaliner Knorpel. *b* Faserig aussehende Grundsubstanz. *c* Gruppe gewucherter Knorpelzellen. *d* Trüb und körnig aussehende Grundsubstanz. *e* Reste der verflüssigten Knorpelgrundsubstanz. *f* Freigewordene Knorpelzellen. *g* Zu Schollen zerfallene Knorpelgrundsubstanz. In MÜLLER'scher Flüssigkeit gehärtetes, mit Pikrokarmin gefärbtes, in Glycerin eingeschlossenes Präparat. Vergr. 200.

Die Zellen des erweichenden Knorpels gehen in manchen Fällen zu Grunde, nachdem zuvor an denselben degenerative Veränderungen, namentlich Verfettungen aufgetreten waren. Häufig stellt sich indessen gleichzeitig eine Wucherung ein, welche zur Bildung von Zellhaufen (*c*) innerhalb einer gemeinsamen Mutterkapsel führt.

Die Erweichung des Knorpels ist ein Vorgang, welcher im höheren Alter sehr häufig vorkommt und namentlich im Innern der Rippenknorpel zur Beobachtung gelangt. Die aufgefaserte Grundsubstanz zeigt auf der Schnittfläche eine grau durchscheinende Beschaffenheit; bei gleichzeitiger Kalkablagerung wird sie weiss und undurchsichtig. Bei völliger Auflösung des Knorpels bilden sich mit Flüssigkeit gefüllte Höhlen.

Auch an den Gelenkknorpeln und den Knorpeln der Synchondrosen stellt sich die Erweichung nicht selten in höherem Alter ein, und zwar sowohl in den oberflächlichen, als in den dem Knochen zugekehrten Lagen. Sehr häufig ist sie auch ein Begleiter chronischer Entzündungen und sie spielt danach in der Gruppe der chronischen Arthritis (s. diese) eine sehr wichtige und bedeutsame Rolle.

Liegt der erweichende Knorpel an einer Stelle, an welcher aus der

Knorpel (a). In den meisten Fällen verfällt alsdann die Grundsubstanz der angrenzenden Knorpellage der Auflösung ($c\,c_1$), so dass der Knorpel zunächst durch Schleimgewebe ($b\,b_1$) und dann durch Bindegewebe substituirt wird, doch kann der Knorpel unter Zerfaserung der Grundsubstanz sich auch direct in Bindegewebe umwandeln. Durch diese Vorgänge entsteht eine **Ankylosis fibrosa intercartilaginea** (Fig. 120). Ist die Menge des Bindegewebes, welches den Knorpel vereinigt, sehr gering, so kann man die Verbindung auch als eine **Ankylosis cartilaginea** bezeichnen.

Ist der Knorpel der Gelenkflächen durch krankhafte Processe ganz zu Grunde gegangen, so kann eine Verwachsung der Gelenkflächen durch Bindegewebe sowohl durch eine vom Gelenkrande, als auch durch eine vom Knochenmark ausgehende Wucherung vermittelt werden. Der Effect ist in beiden Fällen eine **Ankylosis fibrosa interossea.**

Wird der Knorpel der Gelenkflächen nur theilweise zerstört, so dass von demselben noch Inseln vorhanden sind, so entsteht durch die theils vom Gelenkrande, theils vom Knochenmark aus erfolgenden Verwachsungen eine Ankylose, die man als Ankylosis fibrosa partim interossea partim intercartilaginea (Fig. 120) bezeichnen kann.

Werden die Knorpel der Gelenkenden zerstört, so kann an den von Knorpel entblössten Stellen sich nicht nur Bindegewebe, sondern auch Knochengewebe entwickeln. Kommt dasselbe mit neu sich bildendem Knochengewebe der gegenüberliegenden Gelenkfläche in Verbindung, so entsteht eine **Ankylosis ossea** (Fig. 121). Der Knochen kann dabei sowohl direct aus wucherndem Keimgewebe als auch erst secundär in einer knorpelig-fibrösen Ankylose (Fig. 120 d) entstehen. Die knöcherne

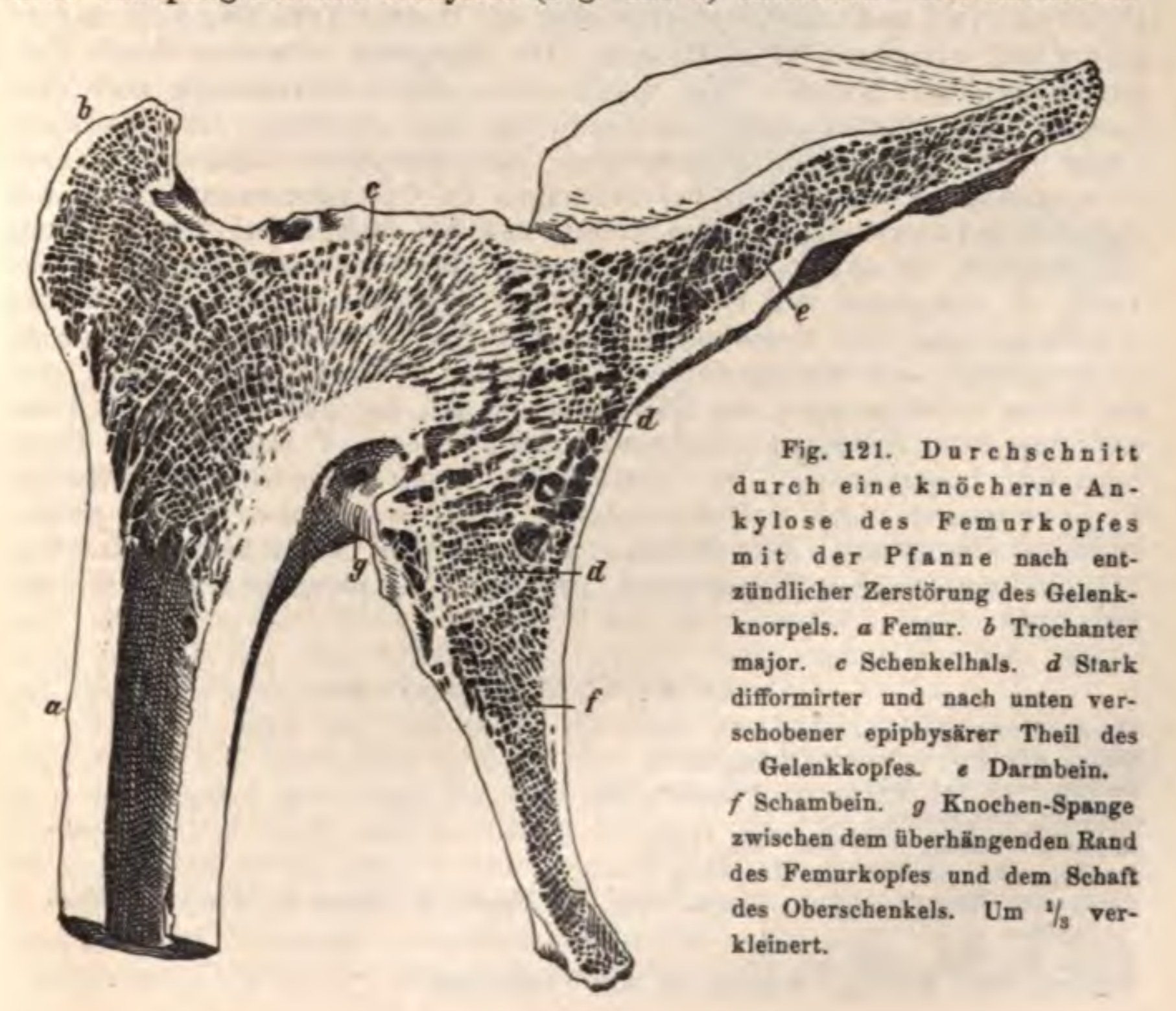

Fig. 121. Durchschnitt durch eine knöcherne Ankylose des Femurkopfes mit der Pfanne nach entzündlicher Zerstörung des Gelenkknorpels. a Femur. b Trochanter major. c Schenkelhals. d Stark difformirter und nach unten verschobener epiphysärer Theil des Gelenkkopfes. e Darmbein. f Schambein. g Knochen-Spange zwischen dem überhängenden Rand des Femurkopfes und dem Schaft des Oberschenkels. Um $^1/_3$ verkleinert.

seniler Ernährungsstörungen als auch als Begleiterscheinung zahlreicher chronischer Entzündungsprocesse.

Wird der Knorpel von dem angrenzenden Markgewebe aus mit gefässhaltigen Markräumen durchsetzt, so gehen die zwischen letzteren stehen bleibenden **Knorpelbalken** nicht selten direct in **Knochengewebe** über. Es tritt also an Stelle des Knorpels spongiöser Knochen.

Fig. 118. Metaplasie des Knorpels im Schleimgewebe bei Arthritis fungosa. *a* Hyaliner Knorpel. *b* Aus verzweigten Zellen bestehendes Gewebe. *c* Durch Auflösung der Knorpelgrundsubstanz frei gewordene Knorpelzellen, welche in Schleimgewebszellen übergehen. In MÜLLER'scher Flüssigkeit gehärtetes, mit Hämatoxylin gefärbtes, in Kanadabalsam eingelegtes Präparat. Vergr. 400.

Bei manchen chronischen Ernährungsstörungen im Gebiete der Gelenke und Synchondrosen geht der **hyaline Knorpel** direct **in Faserknorpel** und schliesslich in gewöhnliches, parallelfaseriges, welliges oder mehr geflechtartiges **Bindegewebe** über, so namentlich bei Polyarthritis chronica rheumatica (vergl. § 80), sowie bei Heilung tuberculöser Gelenkerkrankungen.

Aehnliche Umwandlungen, wie sie der Knorpel einzugehen im Stande ist, treten auch im **Bindegewebe der Gelenke**, **der Syndesmosen** und **der Nähte** auf. So können z. B. die Gelenkzotten durch reichliche Fettaufnahme in Fettgewebe sich umwandeln. Knochenbildung kommt namentlich in den Nähten vor und ist dort ein physiologischer Process. Pathologisch wird er erst dadurch, dass er früher als in der Norm sich einstellt (vergl. § 61) oder auch an Syndesmosen auftritt, die sich gewöhnlich das ganze Leben hindurch erhalten. An den bindegewebigen Theilen stellt sich Knochenbildung namentlich im Gefolge chronischer Entzündungen ein.

2. Regenerative und hypertrophische Wucherungen an den Geweben der Gelenke. Heilung von Kapsel- und Knorpelwunden, Knorpelbrüchen, traumatischen Distorsionen, Luxationen und Resectionen. Bildung von Ankylosen und neuen Gelenken.

§ 72. **Regenerative Wucherungen** kommen sowohl an den knorpeligen als an den bindegewebigen Bestandtheilen der Gelenke vor, erreichen aber nur an letzteren eine erhebliche Ausbreitung, während der Wiederersatz verloren gegangenen Knorpels ein höchst unvollkommener zu sein pflegt.

Hypertrophische Wucherungen können sowohl an den knorpeligen als auch bindegewebigen Bestandtheilen auftreten und an beiden Stellen eine ganz bedeutende Mächtigkeit erreichen. Sie treten theils in diffuser, theils in umschriebener Ausbreitung auf, bilden am Knorpel meist höckerige Prominenzen, an der Gelenkkapsel und der Synovialmembran theils diffuse Verdickung, theils auch wieder papilläre Excrescenzen und sind eine der wichtigsten Erscheinungen jener Erkrankung, welche als Arthritis chronica deformans (siehe § 79) bezeichnet wird. Im Uebrigen kommen hypertrophische Wucherungen der bindegewebigen Bestandtheile namentlich im Anschluss an Gelenkentzündung, sowie im Verlauf der Gelenktuberculose vor. Sie führen theils zu Bildung neuen Bindegewebes, zum Theil indessen auch zu Bildung von Knorpel- und Knochengewebe.

Wird der **Rippenknorpel** in irgend einer Weise **verletzt**, so stellen sich in der Knorpelwunde meist lediglich degenerative Veränderungen ein, welche in Quellung der Zellen, Vacuolenbildung, körniger Trübung, Verfettung und Zerfall bestehen. Nur selten und nur bei jungen Individuen stellt sich in der Nachbarschaft der Degenerationszone eine Wucherung ein, die stets sich in bescheidenen Grenzen hält. Ein **Rippenknorpelbruch** heilt danach nicht durch regenerative Wucherung des Knorpels, sondern es werden die Bruchstücke lediglich durch eine vom Perichondrium ausgehende Wucherung wieder vereinigt, welche nur Bindegewebe und Knochen, aber keinen Knorpel producirt.

Wird innerhalb eines Gelenkes ein **Knorpelstück durch ein Trauma abgesprengt**, so ersetzt sich der dadurch entstehende Defect nicht oder wenigstens nur höchst unvollkommen wieder durch Knorpel. Reicht er bis auf die Spongiosa des Knochens oder liegt er in der Nachbarschaft des Periostes, so füllt er sich von den genannten Geweben aus mit Bindegewebe, doch bleibt auch hierbei meist eine Vertiefung zurück. Dasselbe ist der Fall, wenn der Bruch gleichzeitig den Knochen und die Knorpeldecke betrifft.

Vom Gelenkende abgesprengte Knorpelstücke oder mit Knorpel bedeckte Knochenstücke heilen, falls sie beweglich sind, am Orte der Loslösung nicht wieder an, sondern bilden entweder freie Gelenkkörper oder Gelenkmäuse, oder lagern sich der Synovialmembran an, werden durch Gefäss- und Bindegewebsneubildung an derselben festgeheftet und mit einer Bindegewebslage überzogen. Nach v. Recklinghausen kann sich auch an der Oberfläche der freien Gelenkkörper ein feinfaseriges Bindegewebe mit kleinen Zellen auflagern.

Wird ein **Gelenk von einem Trauma betroffen,** so kommt es in der Kapsel theils zu Quetschungen und Zerrungen, theils zu mehr oder minder umfangreichen Continuitätstrennungen des Gewebes. Bei den **Distorsionen** werden die Gelenkbänder übermässig gezerrt und gedehnt und theilweise eingerissen. Bei den als **traumatische Luxation** oder **Verrenkung** bezeichneten Läsionen werden die verschiedenen Knochenenden entweder vollständig oder zum Theil (Subluxation) aus ihrer gegenseitigen Lage und ihrer typischen physiologischen Anordnung gebracht. Diese Lageveränderungen sind natürlich nur durch eine erhebliche Gewebszerreissung möglich; bei vollkommenen Luxationen ist dieselbe so bedeutend, dass der Gelenkkopf durch den Riss in der Gelenkkapsel nach aussen tritt. Zuweilen werden gleichzeitig auch die Gelenkknorpel und der Knochen verletzt (complicirte Luxationen).

Die nächsten **Folgen der Verletzung** sind, ähnlich wie bei der Knochenfractur, mehr oder minder starke Blutungen aus den zerrissenen

Gefässen und weiterhin Entzündungen, welche zu einer Ansammlung von Exsudat in den Gelenken und zu einer Infiltration der Gelenkkapsel und deren Umgebung führen. Gesellt sich zu der Verletzung keine Infection, eine Complication, die namentlich bei Gelenkverletzungen und Luxationen mit perforirenden Hautwunden eintritt, so pflegt die Entzündung zu keiner Zeit einen hohen Grad zu erreichen und wird früher oder später wieder rückgängig; die Extravasate und Exsudate werden wieder resorbirt. Nur in sehr seltenen Fällen kommt es vor, dass in den Gelenkhöhlen kleine Reste der Extravasate liegen bleiben, welche später unter dem Einfluss einwandernder Zellen zu dichten bindegewebsähnlichen freien Gelenkkörpern mit kleinen Zellen werden.

Wird bei Luxationen das verrenkte Glied wieder an die rechte Stelle gebracht, so stellen sich sehr bald in der Kapsel regenerative Wucherungen ein, durch welche der Kapselriss wieder geschlossen und die zerrissenen Bänder wieder vereinigt werden. Das neue Gewebe ist ein zelliges Keimgewebe, welches im Laufe der Zeit in ein Bindegewebe übergeht, das dem alten Kapselgewebe gleich ist. Zuerst wird Gewebe im Ueberschuss gebildet. Nach Monaten und Jahren kann die Kapsel wieder ein normales Aussehen zeigen. In ähnlicher Weise heilen auch Gewebsläsionen, welche durch Distorsionen, Quetschungen, Stichwunden etc. entstanden sind; ebenso auch zerrissene Synarthrosen. Allfällig mortificirte Gewebe werden resorbirt. Gleichzeitig vorhandene Fissuren und Fracturen der intraarticulär gelegenen Knochen heilen in der in § 50 angegebenen Weise.

Literatur über Regeneration von Knorpel und Heilung von Knorpelbrüchen.

Barth, *Centralbl. f. d. med. Wiss.* 1869.
Böhm, *Beitr. z. norm. u. path. Anat. d. Gelenke, I.-D. Würzburg* 1868.
Ewetzky, *Unters. a. d. pathol. Institut in Zürich III, Leipzig* 1875.
Flesch, *Unters. über die Grundsubst. d. hyal. Knorp., Würzburg* 1880.
Genzmer, *Virch. Arch.* 67. *Bd.*
Heitzmann, *Wiener med. Jahrb.* 1872.
Schwalbe, *Sitzungsber. d. Jen. Gesellsch. f. Med. u. Naturw.* 1878.
Spite, *Contrib. à l'étude des fract. compl. des cartil. diarthrod., Paris* 1881.
Tizzoni, *Arch. per le Science med. II* 1877.

§ 73. Werden die Enden von zwei durch ein Gelenk unter einander verbundenen Knochen durch **Resection** entfernt und die einander gegenüberliegenden abgesägten Knochenenden untereinander in feste Verbindung gebracht, so stellt sich (bei Ausschluss von Infection) im Wundgebiet eine Wucherung ein, welche sich durchaus an jene anschliesst, welche nach einfachen Knochenfracturen auftritt und nur dadurch von letzteren sich unterscheidet, dass die Entwickelung von Keimgewebe sich in bescheidenen Grenzen hält. Werden durch das vom Periost und dem Knochenmark gelieferte Gewebe die Knochen dauernd fest untereinander verbunden, so bezeichnet man den dadurch gegebenen Zustand als **Ankylose**. Besteht das die Knochen verbindende Gewebe lediglich aus Bindegewebe, so nennt man dies eine bindegewebige, ist auch Knochen gebildet worden, eine knöcherne Ankylose.

Werden die Enden zweier einander gegenüberliegender resecirter Knochen nicht in feste Verbindung gebracht und in geeigneter Weise behandelt, so werden die beiden Knochen durch ein Gewebe untereinander

verbunden, welches andauernd eine Bewegung der betreffenden Extremitätentheile gestattet; es bildet sich danach ein mehr oder weniger vollkommenes **neues Gelenk**, eine **Nearthrose**.

An den Resectionsenden stellt sich zunächst eine Knochenresorption und Apposition ein, durch welche dieselben mehr oder weniger umgestaltet werden. Im Ganzen ist die Knochenproduction im resecirten Knochen gering, sie kann indessen vom Periost unterstützt werden. Unter Umständen nehmen im Laufe von Monaten die Enden Formen an, welche in ihrer Configuration an normale Gelenke erinnern.

Schon frühzeitig bedecken sich die freien Knochenflächen mit Bindegewebe, welches theils aus dem Knochen herauswächst, theils, und zwar seiner Hauptmasse nach, vom Periost stammt und von der Peripherie hinüberzieht.

Die einander gegenüberliegenden Bindegewebslagen können untereinander verwachsen und, falls das Gelenk stets in derselben Lage gehalten wird, eine feste Vereinigung der Knochenenden herbeiführen. Bei geeigneter Veränderung der Lage der betreffenden Knochen bildet sich indessen nicht selten eine einfache oder durch Verwachsungsmembranen in mehrere Hohlräume abgetheilte glattwandige Höhle, welche die Rolle einer neuen Gelenkhöhle übernimmt und sogar eine synoviaartige Flüssigkeit enthält.

Das Gewebe, welches die Knochenenden bedeckt, ist meist ein dichtes, derbes Bindegewebe. Bei jungen Individuen entwickelt sich indessen (Lücke, Czerny, Weichselbaum) zuweilen auch hyaliner und faseriger Knorpel. Unter Umständen kann derselbe sogar einen grossen Theil der Oberfläche einnehmen.

Nach Resection des Gelenkkopfes bei Erhaltung der Pfanne gestalten sich die Verhältnisse ähnlich den oben geschilderten.

Literatur über Neubildung von Gelenken nach Gelenkresection.

Bajardi, *Arch. ital. de biol. I.*
Beck, *v. Langenbeck's Arch. V.*
Czerny, *ib. XIII.*
Doutrelepont, *ib. IX, und Berl. klin. Wochenschr.* 1867.
Jagetho, *Dtsch. Zeitschr. f. Chir. IV.*
v. Langenbeck, *v. Langenbeck's Arch. III.*
Lücke, *v. Langenbeck's Arch. XVI.*
Neudörfer, *ib. XI.*
Ollier. *Traité de la régén. des os II, Paris* 1867, *et Rev. de chir. I.*
Sander. *v. Langenbeck's Arch. XI.*
Sack, *Ueber Neubildungsvorgänge im Hüftgelenk nach geheilter Resection, D. Zeitschr. f. Chir.* 32. *Bd.* 1891.
Schömacker, *v. Langenbeck's Arch. XVII.*
Wagner, *Ueber den Heilungsprocess nach Resection der Knochen, Berlin* 1852.
Weichselbaum, *v. Langenbeck's Arch. XVI.*

§ 74. Werden durch krankhafte Processe, z. B. durch Entzündungen, mehr oder minder umfangreiche Theile der Gelenke zerstört, während zugleich oder späterhin sich an anderen Theilen **Wucherungsvorgänge** einstellen, so werden die untereinander gelenkig verbundenen Knochen sehr häufig in dieser oder jener Lage gegeneinander fixirt, es bildet sich eine **intracapsuläre Ankylose.** Werden die Knochen total festgestellt, so nennt man dies eine Ankylosis completa s. vera, sind sie noch beweglich, eine Ankylosis incompleta s. spuria.

Am häufigsten erfolgt dies zunächst dadurch, dass vom Limbus des Gelenkes Bindegewebe über die mehr oder weniger veränderte Gelenkfläche hinüberwächst und sowohl mit dem darunterliegenden Gewebe, als auch mit der gegenüberliegenden Gelenkfläche, resp. mit der die Gelenkfläche bedeckenden neu gebildeten Gewebsmasse verwächst. Ist durch die voraufgegangenen Processe der Knorpel nur zum Theil verloren gegangen, so dass also der Knochen noch mit Knorpel bedeckt ist, so verwächst das über die Gelenkfläche wuchernde gefässhaltige Bindegewebe (Fig. 119 *e f*) mit dem

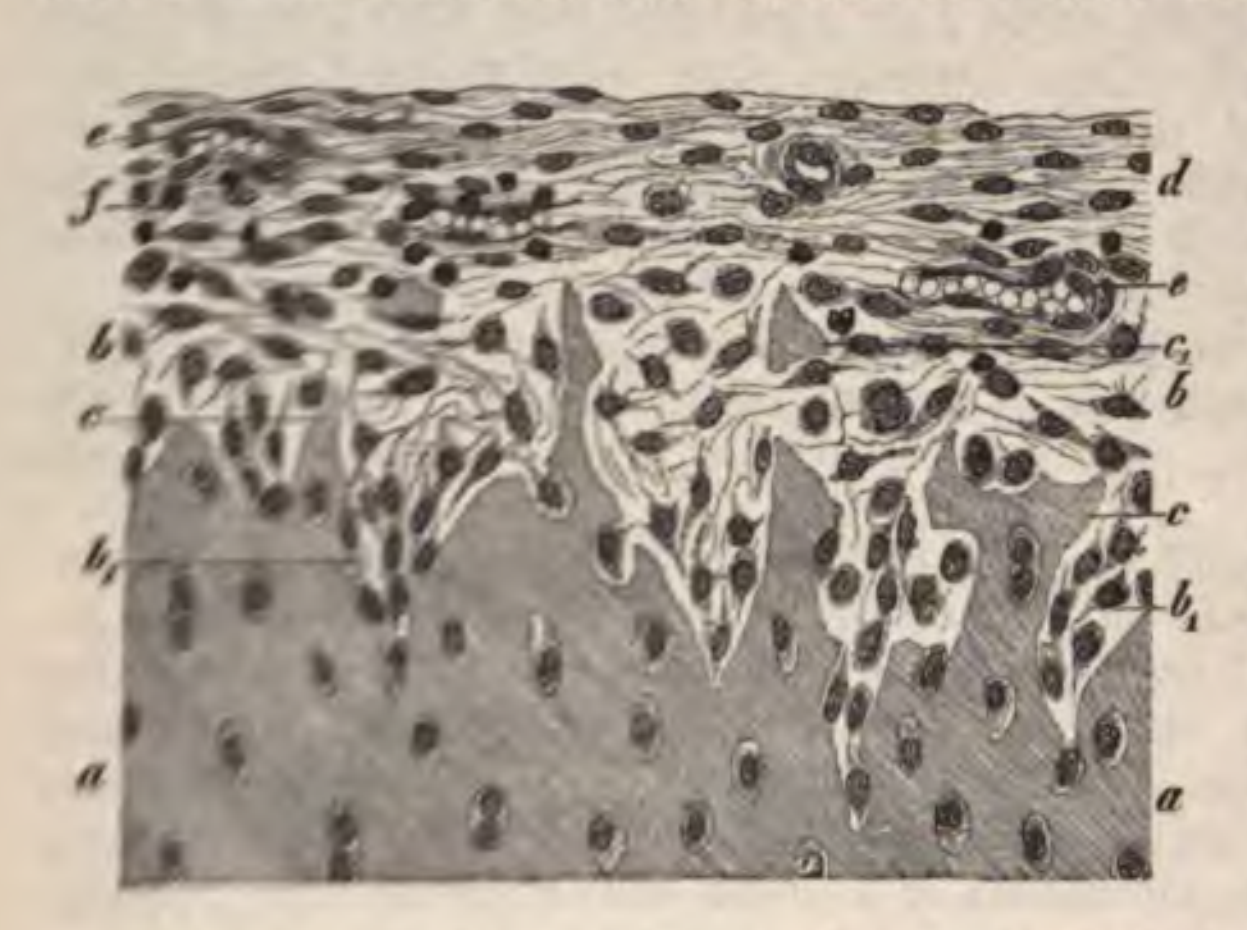

Fig. 119. Ueberwachsung der Gelenkfläche mit Bindegewebe und Metaplasie der oberflächlichen Lagen des Gelenkknorpels in Schleim- und Bindegewebe bei tuberculöser Periarthritis und Arthritis des Fussgelenkes. *a* Hyaliner Knorpel. *b* b_1 Schleimgewebe. *c* c_1 Zwischen dem vordringenden Schleimgewebe stehengebliebener hyaliner Knorpel. *d* Bindegewebe. *e* Blutgefässe. In MÜLLER'scher Flüssigkeit und Spiritus gehärtetes, mit Hämatoxylin und Karmin gefärbtes, in Kanadabalsam eingeschlossenes Präparat. Vergr. 100.

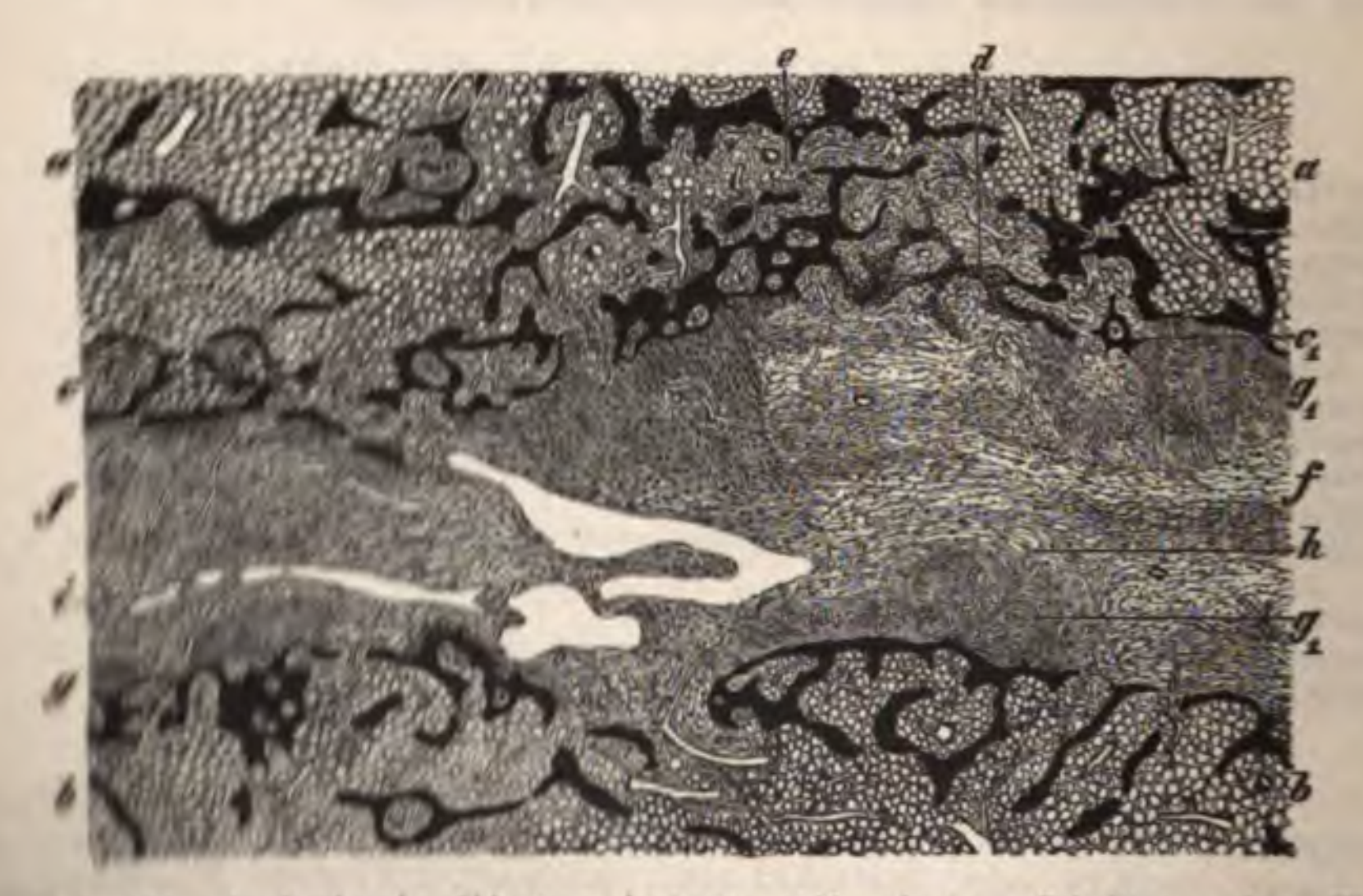

Fig. 120. Ankylosis fibrosa intercartilaginea. Schnitt aus dem Tibiotarsalgelenk. *a* Spongiosa der Tibia. *b* Spongiosa des Astragalus. *c* c_1 Neugebildetes Knochengewebe. *d* In Bildung begriffenes Knochengewebe. *e* Fettfreies, gefäss- und zellreiches Knochenmark. *f* Aus den Gelenkknorpeln entstandenes gefässhaltiges Bindegewebe. g_1 g_2 Reste des Gelenkknorpels. *h* Faserknorpel. In MÜLLER'scher Flüssigkeit und Alkohol gehärtetes, in Pikrinsäure entkalktes, mit Hämatoxylin und Karmin gefärbtes, in Kanadabalsam eingeschlossenes Präparat. Vergr. 12.

Knorpel (*a*). In den meisten Fällen verfällt alsdann die Grundsubstanz der angrenzenden Knorpellage der Auflösung ($c\,c_1$), so dass der Knorpel zunächst durch Schleimgewebe ($b\,b_1$) und dann durch Bindegewebe substituirt wird, doch kann der Knorpel unter Zerfaserung der Grundsubstanz sich auch direct in Bindegewebe umwandeln. Durch diese Vorgänge entsteht eine **Ankylosis fibrosa intercartilaginea** (Fig. 120). Ist die Menge des Bindegewebes, welches den Knorpel vereinigt, sehr gering, so kann man die Verbindung auch als eine **Ankylosis cartilaginea** bezeichnen.

Ist der Knorpel der Gelenkflächen durch krankhafte Processe ganz zu Grunde gegangen, so kann eine Verwachsung der Gelenkflächen durch Bindegewebe sowohl durch eine vom Gelenkrande, als auch durch eine vom Knochenmark ausgehende Wucherung vermittelt werden. Der Effect ist in beiden Fällen eine **Ankylosis fibrosa interossea.**

Wird der Knorpel der Gelenkflächen nur theilweise zerstört, so dass von demselben noch Inseln vorhanden sind, so entsteht durch die theils vom Gelenkrande, theils vom Knochenmark aus erfolgenden Verwachsungen eine Ankylose, die man als Ankylosis fibrosa partim interossea partim intercartilaginea (Fig. 120) bezeichnen kann.

Werden die Knorpel der Gelenkenden zerstört, so kann an den von Knorpel entblössten Stellen sich nicht nur Bindegewebe, sondern auch Knochengewebe entwickeln. Kommt dasselbe mit neu sich bildendem Knochengewebe der gegenüberliegenden Gelenkfläche in Verbindung, so entsteht eine **Ankylosis ossea** (Fig. 121). Der Knochen kann dabei sowohl direct aus wucherndem Keimgewebe als auch erst secundär in einer knorpelig-fibrösen Ankylose (Fig. 120 *d*) entstehen. Die knöcherne

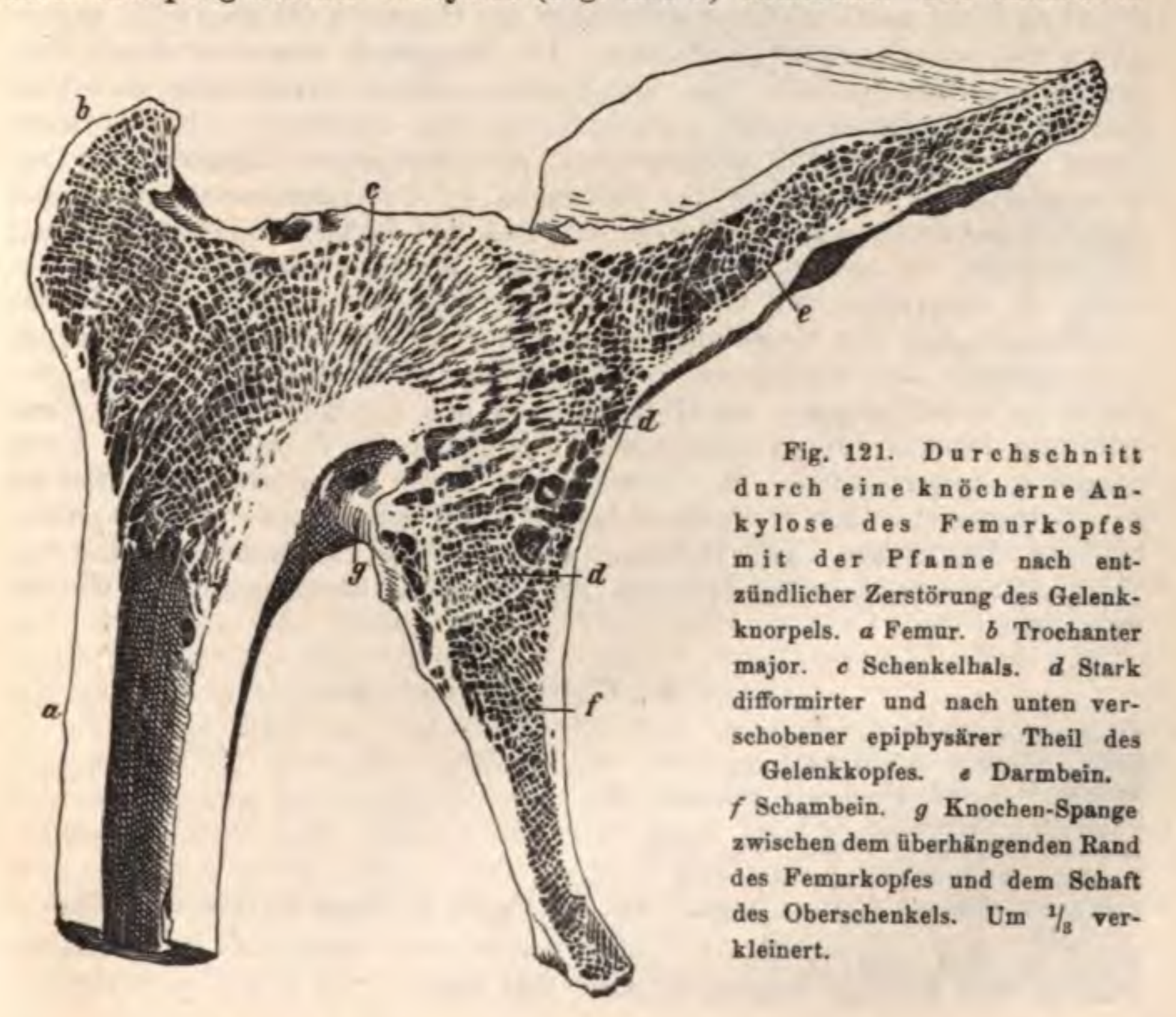

Fig. 121. Durchschnitt durch eine knöcherne Ankylose des Femurkopfes mit der Pfanne nach entzündlicher Zerstörung des Gelenkknorpels. *a* Femur. *b* Trochanter major. *c* Schenkelhals. *d* Stark difformirter und nach unten verschobener epiphysärer Theil des Gelenkkopfes. *e* Darmbein. *f* Schambein. *g* Knochen-Spange zwischen dem überhängenden Rand des Femurkopfes und dem Schaft des Oberschenkels. Um 1/3 verkleinert.

Verbindung wird bald nur durch einzelne Knochenspangen, bald durch eine complete Verschmelzung der Spongiosa des Gelenkkopfes (Fig. 121 *d*) mit derjenigen der Pfanne (*e f*) vermittelt, so dass mitunter die Stelle, wo früher die Gelenkhöhle lag, kaum mehr zu erkennen ist.

Die verschiedenen Formen der intracapsulären Ankylose können sich untereinander verbinden, so dass **gemischte Formen** von Ankylosen entstehen, in denen die Verbindung durch Knochen, Knorpel und Bindegewebe hergestellt wird.

Werden Gelenkenden durch ossificirende Wucherung stark difformirt, so kann unter Umständen dadurch die normale Beweglichkeit der Knochen gehemmt und schliesslich aufgehoben werden, so dass eine **Difformationsankylose** entsteht (vergl. Arthritis deformans § 79).

Gelenke können auch durch Kapselverdickung und Schrumpfung schwer beweglich oder unbeweglich werden. Eine solche Feststellung der Knochen, welche namentlich an den Fingern vorkommt, bezeichnet man am besten als **Kapselankylose.**

Endlich kann auch eine Veränderung der Umgebung eines Gelenkes, schwielige Verdickungen des Bindegewebes, Verwachsung der Sehnen und Muskeln, Neubildung von Knochenspangen, Muskellähmungen etc. eine Bewegungshemmung oder eine Unbeweglichkeit eines Gliedes verursachen. In diesem Falle spricht man von einer **extracapsulären Ankylose**.

Hüter bezeichnet nur den Zustand der absoluten Unbeweglichkeit der Gelenke als Ankylose. Die behinderte Beweglichkeit nennt er Contractur und unterscheidet je nach der Genese arthrogene, myogene und cicatricielle Formen. Die myogenen entstehen durch Veränderungen der Muskeln, die cicatriciellen durch Verkürzung und Verhärtung des paramusculären, paratendinösen und subcutanen Bindegewebes. Unter den arthrogenen Contracturen und Ankylosen unterscheidet er: 1) congenitale Contracturen bei Störungen im Centralnervenapparate, bei defecter Entwickelung der Extremität und bei fehlerhafter Entwickelung der Gelenke, 2) entzündliche Contracturen durch Schrumpfung der Synovialis, 3) Ankylosen und Contracturen durch synoviale Ueberzüge (fibröse Verwachsungen) der Gelenkflächen und durch Verwachsung der Knorpel, 4) knöcherne und bindegewebige Ankylosen, 5) Contracturen durch entzündliche Veränderungen der Gelenkflächen und der Gelenkkörper, 6) Contracturen durch Synovitis serofibrinosa und purulenta, 7) Contracturen durch Synovitis hyperplastica, 8) Contracturen durch Chondritis und Ostitis, 9) Contracturen nach Gelenkverletzung, 10) Contracturen durch pathologische Umbildung der Gelenke während des extrauterinen Lebens, 11) Contracturen bei Polyarthritis (Polyarthritis rheumatica und P. deformans).

Literatur über Ankylose.

Albert, *Med. Jahrb. III* 1873.
Hüter, *Klinik d. Gelenkkrankheiten* 1877.
Köster, *Verh. der Würzburger med.-phys. Ges.* 1872.
Lücke, *v. Langenbeck's Arch. III.*
Martini, *Centralbl. f. d. med. Wiss.* 1872.
Paschen, *Dtsch. Zeitschr. f. Chir.* 1874.
Volkmann, *Observat. anatom., Lipsiae* 1857, *und Handb. d. Chirurg. v. Pitha und Billroth II* 1872.
Weber, O., *Virch. Arch.* 13. *Bd.*
Willems, *Ueber knorpelige Ankylose, In.-Diss. Bonn* 1880.

§ 75. Wird eine **Luxation nicht reponirt**, so dass das verrenkte Glied dauernd in einer abnormen Lage bleibt, so stellen sich an den betroffenen Gelenktheilen Veränderungen ein, welche je nach der Lage und den Verhältnissen, unter denen sich der Gelenktheil befindet, ein verschiedenes Ergebniss liefern.

Die Pfanne oder das Gelenkende, welches ausser Verbindung mit einem distal gelegenen Knochen gesetzt ist, bedeckt sich mit Bindegewebe, welches grösstentheils von der zerrissenen Gelenkkapsel, zum Theil auch von den Weichtheilen der Nachbarschaft stammt und sich der Oberfläche des Knorpels anlegt. Der letztere selbst erleidet im Laufe der Zeit eine Auffaserung und wandelt sich in seinen oberflächlichen Lagen in Bindegewebe um, welches mit dem darüber liegenden Gewebe verwächst. Durch Knochenapposition wird gleichzeitig die Pfanne verkleinert (Fig. 122 *a*).

Ein ähnliches Schicksal kann auch das proximale Ende des verrenkten Gliedes erleiden, falls dasselbe frei in den Weichtheilen liegt und nicht an der Oberfläche irgend eines Knochens eine Stütze erhält. Ist dagegen letzteres der Fall, so können sich Wucherungen einstellen, die entweder zu einer **Ankylose** (Fig. 123) oder zur **Bildung eines neuen Gelenkes** (Fig. 122 *b*) führen.

Am Orte, wo die luxirten Knochen sich anstemmen, pflegt zunächst eine grubige Vertiefung im gedrückten Knochen sich zu bilden, welche als eine Druckatrophie anzusehen ist. Sie ist indessen meist sehr gering und kann (v. LANGENBECK) auch vollkommen fehlen.

Fig. 122. Nearthrose des Hüftgelenkes. *a* Verkleinerte alte Pfanne. *b* Neugebildete Pfanne. Auf die Hälfte verkleinert.

Schon bald nach Anlagerung des verrenkten Gliedes beginnt das Periost in der nächsten Nachbarschaft der gedrückten Stelle zu wuchern, und nach Wochen bildet sich um den angelagerten Gelenkkopf ein knöcherner Wall, eine Art Pfanne, welche nach aussen von der Faserschicht des Periostes bedeckt ist (Fig. 122 *b*).

Während dies am stützenden Knochen geschieht, entsteht um das Gelenkende des verrenkten Gliedes eine Bindegewebshülle, welche theils von den Resten der alten Kapsel, theils von den umgebenden Weichtheilen gebildet wird, sich mit der Oberfläche des wuchernden Periostes verbindet und so zu einer neuen Gelenkkapsel sich gestaltet.

Bleibt der verrenkte Knochen in der Zeit, in welcher sich die eben geschilderten Vorgänge abspielen, unbewegt, so pflegt sich zwischen seinem Gelenkende und dem stützenden Knochen eine feste fibröse oder

auch knöcherne Verbindnng (Fig. 123) herzustellen, und es geht ein Theil des Gelenkknorpels in Bindegewebe oder auch in Knochen über. Es bildet sich also eine **Ankylose**, d. h. eine feste Vereinigung der aneinanderstossenden Knochen.

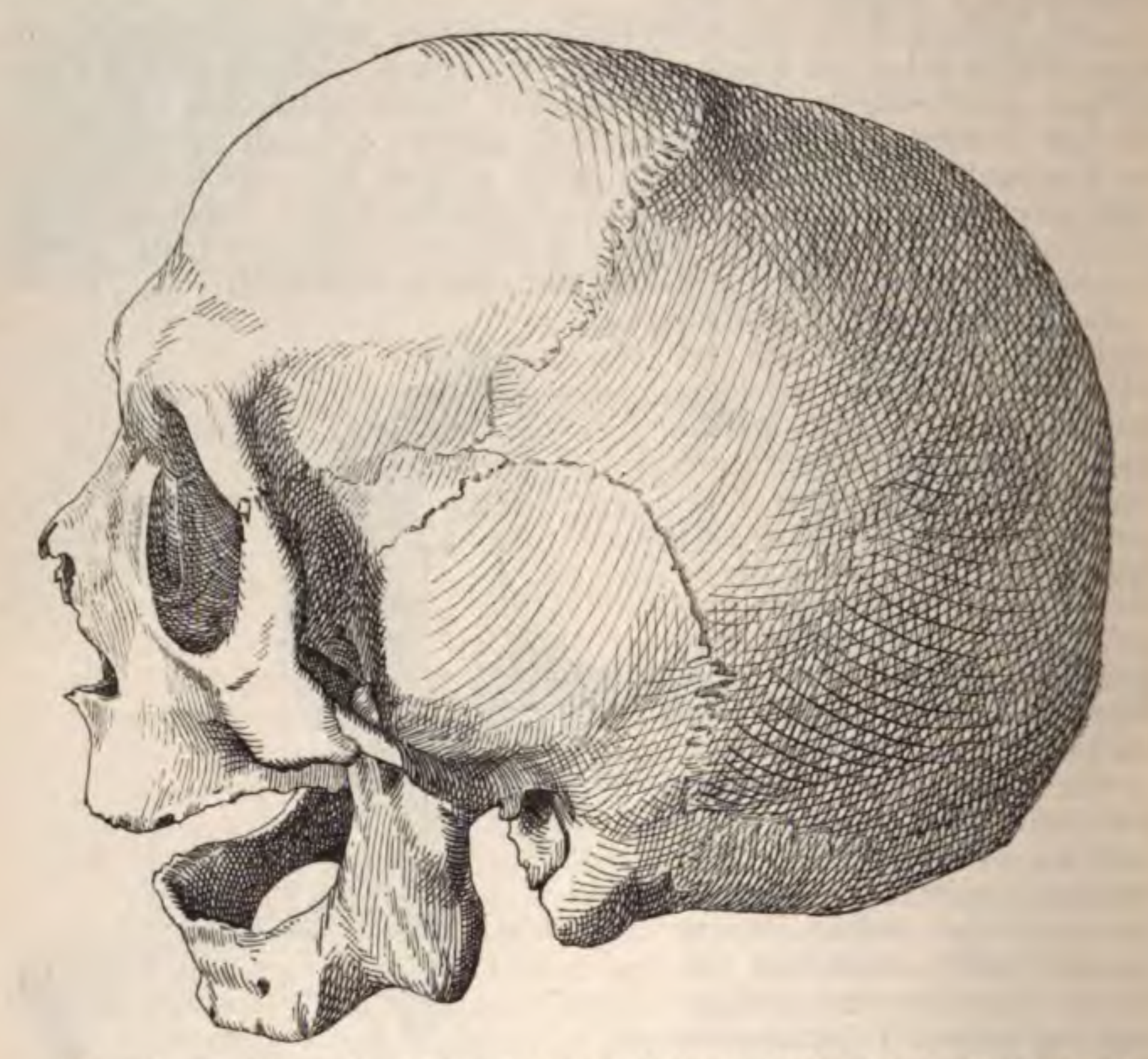

Fig. 123. Knöcherne Ankylose des Gelenkfortsatzes des Unterkiefers mit dem Tuberculum articulare, entstanden nach einer unreponirt gebliebenen Luxation des Unterkiefers.

Wird in der Zeit der Heilung das verrenkte Glied bewegt, so kann sich ein mehr oder minder vollkommenes neues Gelenk, eine **Nearthrose**, bilden. Pfanne (Fig. 122 *b*) und Kapsel dieses neuen Gelenkes entstehen dabei in der beschriebenen Weise. Allein in diesem Fall bleibt die Gelenkfläche des alten Gelenkendes und der neuen Pfanne frei von Verwachsungen, oder es sind wenigstens die Verwachsungen nur partiell und locker genug, um eine Bewegung des verrenkten Gliedes zu gestatten. Gleichzeitig wird die Oberfläche des freibleibenden Theiles der Pfanne glatt, während der freibleibende Theil des alten Gelenkknorpels sich erhält. Zwischen beiden bildet sich eine nach aussen von der neuen Gelenkkapsel begrenzte Höhle, welche mit flachen Bindegewebszellen ausgekleidet ist und eine zähe, fadenziehende Flüssigkeit, Synovia, enthält. Mitunter bildet sich weiterhin im Bindegewebe der Pfanne Knorpel, so dass das neue Gelenk in seiner Zusammensetzung sich einem normalen Gelenke in hohem Maasse nähert.

Literatur über Bildung von Nearthrosen.

Bajardi, *Arch. per le Scienze med. IV.*
Billroth, *Allg. chir. Pathol., Berlin* 1883.
v. Froriep, *Veraltete Luxationen, Weimar* 1834.
Grinewsky, *Centralbl. f. Chir.* 1879.
Hüter, *Klin. der Gelenkkrankheiten, Leipzig* 1877.
Israel, *v. Langenbeck's Arch. XXIX.*
Küster, *ib. XXIX.*
v. Langenbeck, *Deutsche Klin. I* 1864.
Malgaigne, *Traité des fractures et des lux. II, Paris* 1855,

3. Die acuten und die chronischen Gelenkentzündungen.

§ 76. Die **acuten Entzündungen der Gelenke** sind theils traumatische, theils hämatogene, theils secundär an Erkrankungen der Nachbarschaft sich anschliessende Affectionen und sind im letzteren Falle am häufigsten Folgezustände von entzündlichen infectiösen Knochenerkrankungen. Die hämatogenen Entzündungen sind meistens infectiöser Natur und treten vornehmlich bei jenen Infectionskrankheiten auf, die als polyarticulärer Gelenkrheumatismus, Pyämie, Erysipel, Scharlach, Masern, Typhus abdominalis, Dysenterie und als Tripper bezeichnet werden. Für den acuten polyarticulären Gelenkrheumatismus sind Gelenkentzündungen pathognomonisch. Bei den anderen Infectionskrankheiten handelt es sich dagegen um ausnahmsweise auftretende Wirkungen des specifischen Giftes, zum Theil auch um pyämische Secundärinfectionen. Bei der als acute septische Osteomyelitis und Periostitis bezeichneten pyämischen Infection tritt die Gelenkentzündung theils gleichzeitig mit den Knochenaffectionen, theils erst secundär auf.

An der entzündlichen Erkrankung ist in erster Linie das gefässhaltige Gewebe der Synovialmembran betheiligt, sie ist also in erster Linie eine **Synovitis**; es werden indessen oft auch die Gelenkbänder und die Umgebung der Gelenke, ferner auch der Knorpel in Mitleidenschaft gezogen, und es hat dies Veranlassung gegeben, auch von **Parasynovitis** (Hüter), und von **Chondritis** zu sprechen. Sind die Synovialis, die Bänder, der Knorpel und auch der angrenzende Knochen erkrankt, so bezeichnet man den Zustand wohl auch als **Panarthritis** (Volkmann, Hüter). Bei leichteren Entzündungen kann sich der Process auf die Synovialis beschränken, die dabei der Sitz congestiver Hyperämieen und exsudativer Vorgänge ist. Bei schwereren Entzündungen treten sehr gewöhnlich Knorpelveränderungen auf, namentlich wenn der krankhafte Zustand längere Zeit anhält, und es kommt zu Trübung, Zerfaserung und Auflösung der Knorpelgrundsubstanz, so dass Defecte im Knorpel entstehen und man von **Knorpelusuren** und **Knorpelcaries** sprechen kann. Nicht selten kommt es auch zu mehr oder minder ausgebreiteten **Knorpelnekrosen**, namentlich bei eiterigen und tuberculösen Processen, die auch auf das subchondrale Knochenmark übergreifen und den Ernährungsboden des Knorpels zerstören. Durch Loslösung nekrotischer Knorpelstücke bildet sich ein **Knorpelsequester**.

Unter den acuten Entzündungen der Gelenke lassen sich je nach der Beschaffenheit des Exsudates zwei Formen unterscheiden, die seröse und die eiterige.

Die **Arthritis** oder **Synovitis serosa** oder der **Hydrops articulorum acutus** ist durch die Ausschwitzung einer serösen Flüssigkeit,

welche zarte Fibrinflocken enthält, ausgezeichnet und bedingt danach auch eine mehr oder minder erhebliche Schwellung des Gelenkes. Sind die Fibrinniederschläge in der Flüssigkeit reichlicher, so kann man den Process als Synovitis sero-fibrinosa bezeichnen. Die Synovialmembran mit ihren Zotten und Falten ist mehr oder weniger injicirt und geschwellt. Zuweilen enthält sie kleine Extravasate.

Bei der **Arthritis** s. **Synovitis acuta purulenta**, dem **Empyem** des Gelenkes, wird aus der Synovialmembran eine eiterige oder eiterig-fibrinöse Flüssigkeit abgesondert, welche sich der Synovia beimischt. Die Synovialmembran selbst und die Gelenkbänder sind geschwellt und zellig infiltrirt. Bei reichlicher Diapedese rother Blutkörperchen kann die Innenfläche eine dunkelrothe Farbe erhalten. Die eiterige Synovitis kann aus der serösen oder der serös-fibrinösen Form hervorgehen, setzt indessen nicht selten von Anfang an als solche ein. Die seröse Synovitis tritt am häufigsten am Kniegelenk auf, ohne dass eine bestimmte Ursache namhaft gemacht werden könnte. In anderen Fällen handelt es sich um infectiöse Processe, die Schwellung ist meist wenig schmerzhaft. Bei starker Dehnung der Gelenkkapsel können Verschiebungen der Gelenkenden, intracapsuläre **Spontanluxationen**, vorkommen.

Der **acute polyarticuläre Gelenkrheumatismus** ist durch schmerzhafte Schwellung mehrerer Gelenke ausgezeichnet. Bei der durch Ablagerung von Harnsäure bedingten **Arthritis urica** bilden sich sehr schmerzhafte Schwellungen, welche mit Vorliebe an den Metatarso-Phalangealgelenken der grossen Zehen (Podagra) und an den Fingergelenken (Chiragra) auftreten und dadurch ausgezeichnet sind, dass stets zugleich auch die angrenzenden Theile des Periostes, der Sehnen, der Bänder und der Haut entzündet sind.

Die **gonorrhoischen**, die **pyämischen**, die **puerperalen**, die **scarlatinösen** und **morbillösen Entzündungen** sind meist eiterige Formen. Die gonorrhoische kommt fast nur am Kniegelenke vor, die andern können verschiedene Gelenke ergreifen.

Die acuten Gelenkentzündungen gehen meist in Heilung über. Seröse Exsudationen in das Kniegelenk kehren indessen leicht wieder und können auch zu einem chronischen Leiden werden. So kann es z. B. nach acutem Gelenkrheumatismus zu bindegewebigen hyperplastischen Wucherungen der Synovialmembran und zu fibröser Umwandlung des Knorpels und schliesslich zu knorpelig-fibröser Ankylose kommen (vergl. § 74). Bei eiterigen Entzündungen können die Entzündungserscheinungen im Laufe der Zeit sich steigern, die Verdickung der Synovialmembran nimmt zu, die Innenfläche bedeckt sich mit eiterig-fibrinösen Auflagerungen, und auch die Kapselbänder werden infiltrirt (Panarthritis). Weiterhin beginnt die Synovialmembran zu vereitern, der Knorpel wird trübe, fasert sich auf oder wird stellenweise nekrotisch, in der Umgebung des Gelenkes bilden sich lymphangoitische Abscesse. Schliesslich kann die Entzündung auch auf den Knochen übergehen, so dass das Mark vereitert und die Knochenbalken der Caries und Nekrose verfallen. Bei starker Verkleinerung des Gelenkkopfes und Erschlaffung oder partieller Zerstörung der Bänder kann es zu einer Verschiebung der Knochenenden, zu einer spontanen Luxation kommen.

In solchen Fällen ist natürlich eine Restitutio ad integrum nicht möglich. Es bildet sich, falls der Process noch zur Heilung kommt, Granulationsgewebe (secundäre Synovitis granulosa von Hüter) und weiterhin Narbengewebe.

Werden durch letzteres die Gelenkenden untereinander fest verbunden, so bilden sich fibröse Ankylosen. Stellt sich bei der Heilung eine regenerative Knochenwucherung ein, so kommt es zu einer Ankylosis ossea.

Dauert eine eiterige Secretion in einem Gelenk längere Zeit an, ohne dass es zu erheblicher destructiver Veränderung kommt, so bezeichnen dies manche Autoren (VOLKMANN) als katarrhalische Synovitis.

In ähnlicher Weise wie Gelenke können auch **Synchondrosen** und **Syndesmosen** in Entzündung versetzt werden und vereitern. Werden sie völlig zerstört, so können die durch sie vereinigten Knochen auseinanderweichen.

Gelenkfracturen, Contusionen, Zerrungen, Verwundungen, Zerreissungen der Gelenkkapsel durch äussere Gewalten u. s. w. führen, wenn keine Infection hinzukommt, zu zellig-serösen oder fibrinösen oder blutigen Ergüssen in das Gelenk und zu mässiger Infiltration der Synovialmembran und der Kapselbänder. Dieselben Erscheinungen können sich auch einstellen, wenn bei irgend einer Bewegung Gelenkzotten oder etwa vorhandene freie Gelenkkörper eingeklemmt und gequetscht, die Gelenkbänder gleichzeitig stark gezerrt werden.

Derartige Entzündungen gehen meist rasch vorüber, können indessen, namentlich wenn sie sich häufiger wiederholen, zu dauernder Veränderung und zu chronischer Gelenkentzündung (§ 77, § 79) führen. In seltenen Fällen wird das Fibrin hämorrhagischer oder fibrinöser Gelenkergüsse nur unvollkommen resorbirt und wandelt sich durch eine Art Organisation in kleine, bindegewebeähnliche Körper um (v. RECKLINGHAUSEN). Stich-, Hieb- und Schusswunden der Gelenke mit perforirenden Hautwunden verbunden, complicirte Luxationen, bei denen das **Gelenk** eröffnet und **inficirt** wird, führen meist zu schweren eiterigen und jauchigen Entzündungen, bei welchen nicht selten die Gelenkkapsel vereitert, der Gelenkknorpel ulcerirt und nekrotisch wird und der angrenzende Knochen der Caries und Nekrose verfällt.

Die Thatsache, dass manche Individuen von Kindheit an eine grosse Disposition zu serösen Ergüssen in die Kniegelenke besitzen und schon bei geringer Veranlassung, z. B. bei einem leichten Fehltritt, solche bekommen, dürfte wohl grösstentheils darauf zurückzuführen sein, dass die Synovialfalten und Zotten übermässig entwickelt sind und danach leicht eingeklemmt werden. Möglich, dass daneben auch noch die ganze Synovialmembran empfindlicher gegen Traumen ist als bei anderen Individuen.

In die Gelenke ergossenes Blut wird wahrscheinlich durch eine gesunde Synovialmembran an der Gerinnung verhindert, und es kann danach in einem wenig verletzten Gelenke ausgetretenes Blut lange flüssig bleiben, während bei ausgebreiteter Läsion der Gelenkkapsel und bei Entzündung bald Gerinnung eintritt.

Literatur über Gelenkentzündungen nach Scharlach, Angina, Diphtherie, Erysipel und Pneumonie.

Boeck, *Tidsskr. f. pr. Med. II* 1882.
Bokay, *Jahrb. f. Kinderheilk. XIX.*
Boulloche, *Note sur un cas de polyarthrite suppurée déterminée par le pneumocoque, Arch. de méd. exp. III* 1891.
Fowler, *Lancet II* 1880.
Harkin, *Dubl. Journ. LXXII* 1881.

Henoch, *Deutsche Med. Zeitung* 1882, *und Charité-Annalen VII.*
Heubner *und* **Bahrdt**, *Berlin. klin. Wochenschr.* 1884.
Krause, *Berlin. klin. Wochenschr.* 1884.
Lasègue, *Arch. gén. VI* 1880.
Pauli, *Berlin. klin. Wochenschr.* 1883.
Picqué *et* **Veillon**, *Note sur un cas d'arthrite purulente consée. à une pneumonie*, *Arch. de méd. exp. III* 1891.
Stewart, *Lancet I* 1881.
Vohsen, C., *Jahrb. f. Kinderheilk. N. F. XIX.*
Witzel, *Die Gelenk- und Knochenentzündungen bei acut infectiösen Erkrankungen*, *Bonn* 1890.

Literatur über Gelenkentzündung nach Typhus abdominalis.

Bäumler, *Dtsch. Arch. f. klin. Med. III.*
Bonnet, *Considér. sur quelques cas d'arthrite à la suite de la fièvre typhoide*, *Paris* 1878.
Friedheim, *Ueber die Spontanluxation des Hüftgelenks nach Typhus*, *I.-D. Berlin* 1885.
Griesinger, *Virchow's Handb. d. spec. Path. II.*
Roser, *Die Lehre von den Spontanverrenkungen des Oberschenkels*, *Schmidt's Jahrb.* 94. *Bd.* 1857.
Seitz, *Deutsche Klinik* 1864.
Witzel, *Die Gelenk- und Knochenentzündungen bei acuten infectiösen Erkrankungen*, *Bonn* 1889.

Literatur über Gelenkentzündung bei Tripper.

Hartley, *New-York Med. Journ. XLV* 1887, *ref. Centralbl. f. Bakt. II* 1889.
Kammerer, *Centralbl. f. Chir.* 1884.
Petrone, *Rivista Clin.* 1883.
Witzel *l. c.*
Weitere Literatur enthält § 161 *des allg. Theils.*

Literatur über das Verhalten des Blutes in Gelenken.

Kocher, *Centralbl. f. Chir.* 1880.
v. Langenbeck, *Verhandl. der Dtsch. Gesellsch. f. Chir. X. Congress.*
Riedel, *Dtsch. Zeitschr. f. Chir. XII.*
Schede, *Centralbl. f. Chir.* 1877.
Volkmann, *ib.* 1880.

§ 77. Was unter dem Begriff der **chronischen Arthritis** zusammengefasst wird, bildet nach Ausschluss der tuberculössn und syphilitischen Formen eine Anzahl von Processen, welche sich sowohl nach ihrem anatomischen Verlauf als nach ihrer Aetiologie wesentlich von einander unterscheiden. Da meistens sämmtliche Theile des Gelenkes in Mitleidenschaft gezogen werden, so gehören sie grösstentheils der Panarthritis (Hüter, Volkmann) an. Nach den anatomischen Merkmalen lassen sich 5 Formen, nämlich eine Arthritis chronica serosa, eine Arthr. chr. purulenta, eine Arthr. chr. ulcerosa sicca, eine Arthr. chr. deformans und eine Arthr. chr. ankylopoëtica aufstellen. Aetiologisch hält es schwer, eine bestimmte Zahl zu fixiren, doch kann man, wenn man alle infectiösen Formen in eine Gruppe vereinigt, 5 Formen unterscheiden, nämlich die Arthr. chr. senilis, die Arthr. chr. traumatica, die Arthr. chr. infectiosa, die Arthr. chr. neurotica und die Arthr. chr. urica.

Zwischen den einzelnen anatomischen Formen lassen sich scharfe Grenzen nicht ziehen, und es können unter Umständen gleichzeitig an verschiedenen Gelenken eines einzigen Individuums anatomisch verschiedene Formen vorkommen. Manche der hierher gerechneten Arthropathieen gehören überdies streng genommen nicht zu den arthritischen Processen oder wenigstens nur dann, wenn man den Begriff sehr weit fasst und auch senile Veränderungen, sowie alle jene destructiven und gewebebildenden Ernährungsstörungen, welche sich im Anschluss an acute Entzündungen einstellen, hinzuzählt.

Die seröse und die eiterige Arthritis sind durch die Bildung eines freien Exsudates im Gelenke ausgezeichnet und bilden danach eine Krankheitsgruppe, welche zu den drei anderen, bei denen eine Vermehrung der im Gelenke vorhandenen Flüssigkeit fehlt, in einem gewissen Gegensatz stehen. Man könnte danach auch zwei Hauptformen chronischer Gelenkentzündungen unterscheiden, von denen die eine als **Arthritis exsudativa**, die andere als **Arthritis sicca** zu bezeichnen wäre.

Die **Arthritis** s. **Synovitis chronica serosa** oder der **chronische Gelenkhydrops** oder **Hydarthros** schliesst sich entweder an eine acute seröse Synovitis an, namentlich wenn letztere zu wiederholten Malen auftritt, oder beginnt von Anbeginn an schleichend. Sie ist durch Ansammlung einer dünnen Synovia im Gelenke ausgezeichnet. Die Veränderungen der Gelenkkapsel und des Knorpels sind meist sehr gering, doch können bei längerer Dauer des Processes die Synovialmembran sich verdicken, die Falten und Zotten sich vergrössern und die Knorpel wuchern und sich auffasern. Nicht selten wächst dabei die Synovialmembran über den Rand der Gelenkfläche hinüber und bildet hier eine Art gefässhaltigen Pannus. Hüter bezeichnet diese Form der Gelenkentzündung als Synovitis hyperplastica laevis s. pannosa.

Am häufigsten kommt die Affection am Knie, seltener an den Schultern, den Hüften und den Ellbogen vor und tritt nicht selten doppelseitig auf. Bei starker Wasseransammlung ist das Kniegelenk stark geschwollen, die Patella wird in die Höhe gehoben, die Schleimbeutel unter der Sehne der Extensoren zu beiden Seiten der Patella und in der Fossa poplitea sind stark ausgedehnt.

Die Ursache des Gelenkhydrops ist zuweilen eine traumatische und schliesst sich an Contusionen, Distorsionen, Einklemmung von hypertrophischen Zotten und freien Gelenkkörpern an. In anderen Fällen werden Erkältung und Rheuma als Ursache angegeben. Allem Anscheine nach genügen bei Individuen, welche dazu disponirt sind, sehr geringfügige Schädlichkeiten, um eine vermehrte Secretion der Synovialmembran hervorzurufen.

Mehrfach ist auch beobachtet, dass herniöse Ausstülpungen der Synovialmembran, welche zwischen den Fasern der Kapselbänder nach aussen treten, für sich der Sitz einer vermehrten Flüssigkeitsansammlung waren und eine nicht unerhebliche Grösse erreichten. Solche Hernien kommen am häufigsten an den Knie-, Hand- und Ellenbogengelenken vor (Billroth).

Die **Arthritis chronica purulenta** ist meist eine Folge acuter hämatogener oder traumatischer oder fortgeleiteter Entzündungen, kann sich indessen auch zu anderen chronischen Entzündungen, z. B. zu chronischer Gelenktuberculose hinzugesellen. Das Gelenk ist dabei mit Eiter gefüllt, die Kapselbänder und die Synovialmembran sind infiltrirt, mit eiterig-fibrinösen Massen belegt. Im Knorpel pflegen sich früher oder später Trübung, Zerfaserung, Zerfall und Nekrose einzustellen. Weiterhin kann auch das angrenzende Knochenmark vereitern, worauf Caries und Nekrose der Knochenenden eintreten. Auch die Gelenkkapsel pflegt stellenweise zu vereitern, und in der Umgebung des Gelenkes bilden sich Abscesse. Heilung kann unter Bildung narbiger Verwachsung der cariösen Knochenenden und unter regenerativer Knochenbildung von Seiten des Periostes und des Knochenmarks erfolgen. Es bildet sich eine bindegewebige und knöcherne Ankylose.

Aehnlich wie Gelenke können auch Synarthrosen vereitern und später durch Narbengewebe und Knochengewebe ersetzt werden.

Die Ursache der Eiterung ist stets in einer mykotischen Infection zu suchen. Chemisch wirksame Substanzen, welche Eiterung verursachen, gelangen kaum je in Gelenke.

§ 78. Die **Arthritis chronica ulcerosa sicca** ist eine Gelenkerkrankung, welche wesentlich durch eine Auffaserung und Zerklüftung (Fig. 124 *l*) und Usur der das Gelenk begrenzenden Knorpellagen charakterisirt ist. Der Auffaserung geht häufig eine geringfügige Wucherung der Knorpelzellen parallel, doch kann dieselbe vollkommen fehlen.

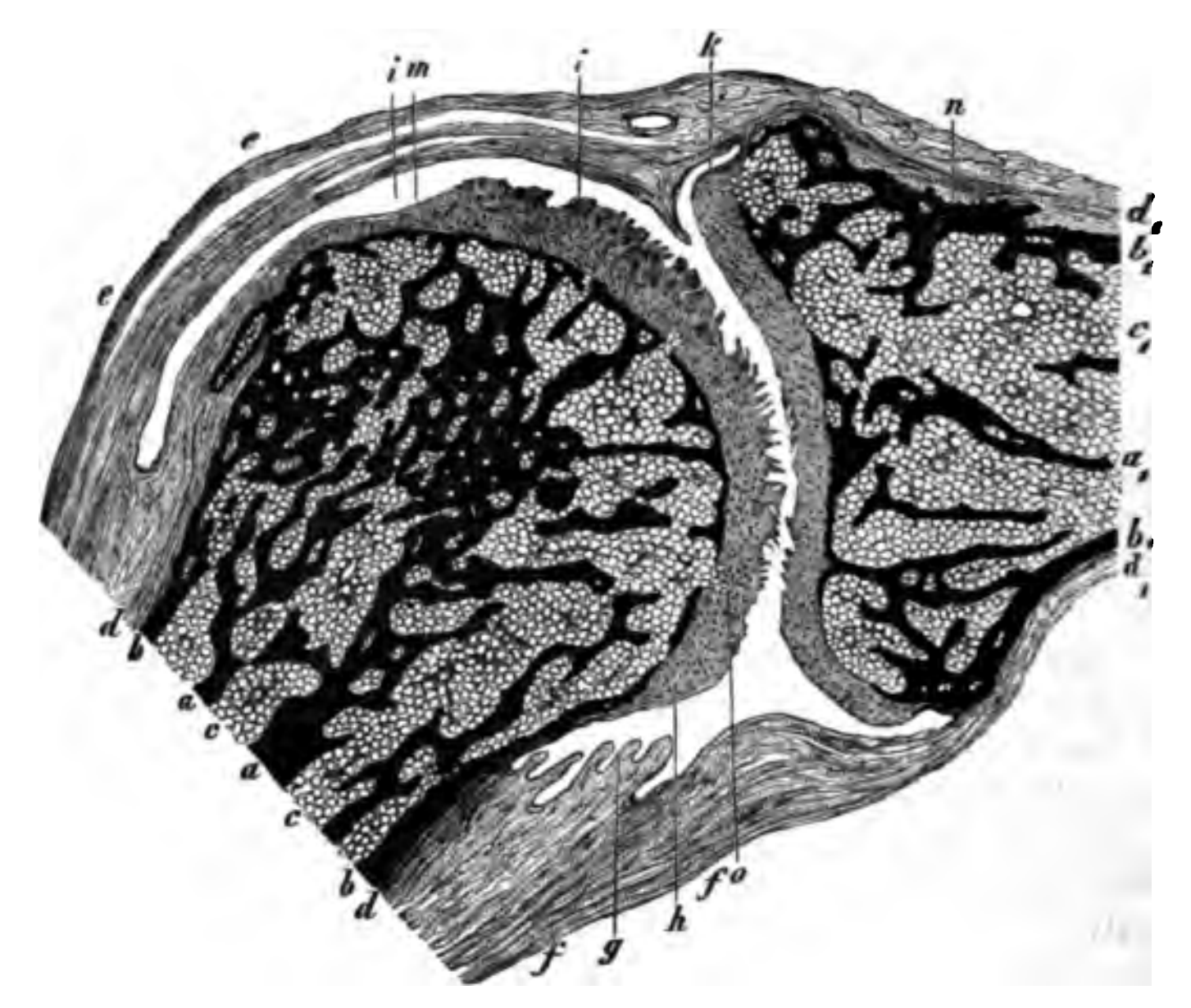

Fig. 124. Arthritis chronica ulcerosa sicca. In Beugestellung fixirtes Gelenk zwischen der I. und II. Phalanx des Zeigefingers (Polyarthritis chronica senilis). *a* Spongiosa, *b* Corticalis, *c* Knochenmark, *d* Periost der I. Phalanx. a_1 b_1 c_1 d_1 Die entsprechenden Theile der II. Phalanx. *e* Durchschnitt durch den Dorsaltheil der Gelenkkapsel. *f* Durchschnitt durch den verdickten Volartheil der Gelenkkapsel. *g* Vergrösserte Gelenkzotten. *h* Auf den Gelenkknorpel sich fortsetzender Theil der Synovialmembran. *i* Gelenkhöhle. *k* Unveränderter Knorpel der Gelenkpfanne. *l* An der Oberfläche aufgefaserter und zerklüfteter Gelenkknorpel des Gelenkkopfes. *m* Mit einem Fortsatz der Synovialmembran bedeckter Knorpeldefect. *n* Cariöse Stelle an der Oberfläche der Corticalis der I. Phalanx. *o* Neugebildete Markräume im Knorpel. In Spiritus gehärtetes, in Pikrinsäure entkalktes, mit Pikrokarmin gefärbtes, in Kanadabalsam eingeschlossenes Präparat. Vergr. 5,5.

Meist sind die dem Drucke besonders ausgesetzten Theile am stärksten usurirt, doch können sich die Veränderungen über die ganze Knorpeloberfläche erstrecken. Am Rande der Gelenkfläche sind die Knorpel nicht selten durch die wuchernde Synovialis zum Schwunde (*m*) gebracht, d. h. es geht der Knorpel am Rande in Gallert- oder in Bindegewebe über. Bei weit vorgeschrittener Erkrankung ist der grössere Theil des Gelenkknorpels zerstört, und es kann auch der blossgelöste Knochen in erheblicher Ausdehnung ulceriren. Zuweilen erfolgt auch eine Auflösung des Knorpels vom Knochenmark (*o*) aus, doch tritt dies gegenüber den

anderen Veränderungen vollkommen zurück. Nicht selten dagegen treten gleichzeitig mit der Knorpelusur sklerotische Verdickungen der Kapselbänder (*f*) und Vergrösserung der Synovialfalten und Zotten (*g*) auf, welche unter Umständen zu Fixirung der betreffenden Knochen in dieser oder jener Stellung (Fig. 124), zu einer capsulären Ankylose führen. Im Gegensatz dazu kann sich das Gewebe einzelner Gelenkbänder auch auffasern und zerfallen. Sowohl im degenerirenden Knorpel, als auch im fibrösen Kapselgewebe und in den Bändern können Kalkablagerungen, sowie amyloide Degenerationsherde auftreten. Ist der Knochen blossgelegt, so kann er durch Apposition vom Marke aus sich verdichten.

Die Erkrankung kommt vornehmlich im hohen Alter als eine senile Ernährungsstörung vor und wird dann als **Malum senile** bezeichnet, kann indessen auch als trophoneurotische Ernährungsstörung sowie als Folge rheumatischer und anderer Entzündungen auftreten. Endlich kann auch vollständige Ruhigstellung eines Gelenkes ähnliche Zustände herbeiführen, indem der Gelenkknorpel einen faserig körnigen Zerfall erleidet, welcher namentlich an jenen Stellen auftritt, die keinem Drucke mehr ausgesetzt sind (Reyher, Moll). Die Synovialis wächst dabei am Lymbus zuweilen auf die Gelenkfläche hinüber und verschmilzt mit dem aufgefaserten Knorpel. Werden an lange fixirt gelegenen Gelenken Bewegungen vorgenommen, so können die Bänder, welche vollkommen entspannt waren und danach sich verkürzten, reissen (Volkmann) und die auf das Gelenk herübergewachsenen Synovialfortsätze gequetscht werden, so dass sich Blutungen und Entzündungen mit serösem Erguss einstellen.

Am häufigsten erkranken bei der senilen Form das Hüftgelenk (Malum coxae senile), sodann die Schulter-, Ellenbogen- und Fingergelenke, sowie die Patella, bei Tabes dagegen die Knie-, Schulter-, Hüft- und Ellenbogengelenke. Bei starker Verkleinerung der Gelenkenden wird die Kapsel relativ zu weit, und die dadurch beweglich gewordenen Knochen können sich gegeneinander verschieben (Deformationsluxation).

Die senile Form sowohl als die rheumatischen und trophoneurotischen Formen sind meist mit atrophischen Zuständen an den Knochen verbunden, welche mitunter sehr weit gehen. Tritt in der Nachbarschaft der Gelenke eine starke periphere Resorption (Fig. 124 *n*) ein und sind zugleich die Kapselbänder verdickt, so erscheint das Gelenk aufgetrieben oder knotig verdickt, eine Veränderung, welche dazu geführt hat, diese Erkrankung der Arthritis deformans zuzuzählen. Befällt die Atrophie auch die Wirbelkörper und werden dieselben dadurch zum Theil niedriger (vergl. Fig. 130), so kommen Verkrümmungen der Wirbelsäule zu Stande und zwar am häufigsten kyphotische.

§ 79. Die als **Arthritis chronica deformans** bezeichnete Gelenkerkrankung ist dadurch ausgezeichnet, dass neben degenerativen Vorgängen am Knorpel und Knochen hyperplastische Wucherungsprocesse in einer Ausdehnung auftreten, welche der ganzen Affection ein charakteristisches Gepräge geben.

Die Veränderungen des Knorpels bestehen auch hier in einer Zerfaserung (Fig. 125 $c\,c_1$) und Zerklüftung (*d*) der oberflächlichen Knorpelschichten, zu der sich meist noch ausgebreitete Erweichungsprocesse ($e\,e_1$), welche zur Bildung von Erweichungshöhlen führen, in den tiefen, dem Knochen nahe gelegenen Schichten des Gelenkknorpels

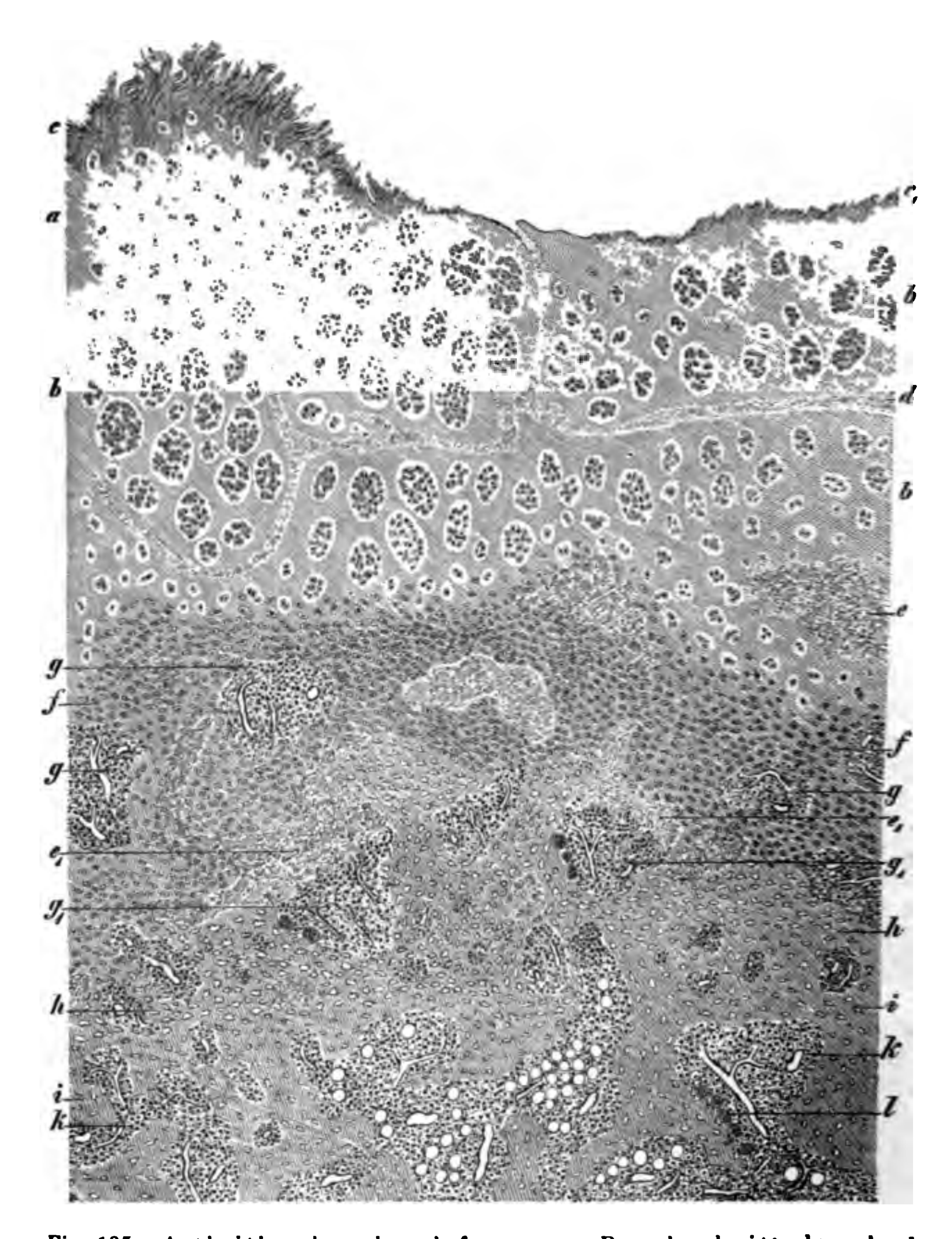

Fig. 125. Arthritis chronica deformans. Durchschnitt durch den Gelenkknorpel des Femurkopfes. *a* Hyaliner Knorpel. *b* Hyaliner Knorpel mit gewucherten Knorpelzellen. *c* c_1 Aufgefaserte Knorpeloberfläche. *d* Zerklüftungsstellen im Knorpel. *e* e_1 Erweichungshöhlen im Knorpel. *f* Zellreicher Knorpel mit gleichmässig vertheilten Zellen. *g* g_1 Neugebildete Markräume. *h* Neugebildetes, *i* altes Knochengewebe. *k* Alte Markräume. *l* Resorptionsstelle mit Ostoklasten. In MÜLLER'scher Flüssigkeit gehärtetes, mit Pikrinsäure entkalktes, mit Hämatoxylin und Karmin gefärbtes, in Glycerin eingelegtes Präparat. Vergr. 40.

hinzugesellen. Neben diesen degenerativen Processen besteht gleichzeitig eine Wucherung (*b*), welche viel erheblicher ist als bei der ulcerösen Arthritis und häufig zu bedeutender knotiger Verdickung des Knorpels führt.

Die in der Tiefe gelegenen Erweichungshöhlen werden früher oder

später von gefässhaltigem Markgewebe (gg_1), welches vom Knochen aus hineinwächst, mit Beschlag belegt. Häufig wird auch der Gelenkknorpel direct von gefässhaltigem Markgewebe durchwachsen. Ist der Gelenkknorpel in seiner tiefen Schicht von Markräumen durchzogen, so pflegen sich die dazwischen stehen gebliebenen Knorpelbalken in osteoides Gewebe (*h*) und schliesslich in kalkhaltiges Knochengewebe umzuwandeln. Zuweilen treten in den osteoiden Balken wieder Knorpelwucherungen auf und bilden knollige Excrescenzen, welche in die Markräume hineinragen.

Während dies am Knorpel geschieht, geräth auch das Gewebe der Gelenkkapsel in Wucherung. Die Kapselbänder und die Synovialmembranen verdicken sich, die Gelenkfalten und Zotten (Fig. 126) vergrössern sich und wachsen mehr und mehr in die Gelenkhöhle hinein.

Fig. 126. Arthritis und Ostitis deformans mit Lipoma arborescens des Hüftgelenks. *a* Difformirter Gelenkkopf, dessen Hals senkrecht zur Längsaxe des Knochens gestellt ist. *b* Synovialmembran mit hypertrophischen, aus Fettgewebe bestehenden Zotten. $^2/_3$ natürl. Grösse.

Unter Umständen gewinnt die Innenfläche der Synovialmembranen ein vollkommen zottiges Aussehen. Nehmen später die Zotten Fett in sich auf, so kann sich jene Bildung entwickeln, welche als Lipoma arborescens (Fig. 126) bezeichnet wird. Zuweilen bilden sich in der Synovialmembran, namentlich in deren Zotten Knorpelherde von Erbsen- bis Haselnussgrösse, welche zum Theil verknöchern. Lösen sich dieselben von ihrem Mutterboden ab, so werden sie zu freien Gelenkkörpern.

Am Knochen stellen sich hauptsächlich regressive Veränderungen, namentlich Resorptionsprocesse (Fig. 125 *l*) ein, welche zu einem lacunären Schwund der Knochenbalken führen. Nicht selten gehen ganze Balken oder Gruppen von solchen (Fig. 127 *go*) verloren, so dass der Knochen an den betreffenden Stellen einsinkt (*k*). In dem aus dem Knorpel neu entstandenen osteoiden Gewebe (Fig. 125 *h*) stellen sich nicht selten wieder Zerfallsprocesse ein, die zur Bildung von Erweichungshöhlen in den betreffenden Balken führen.

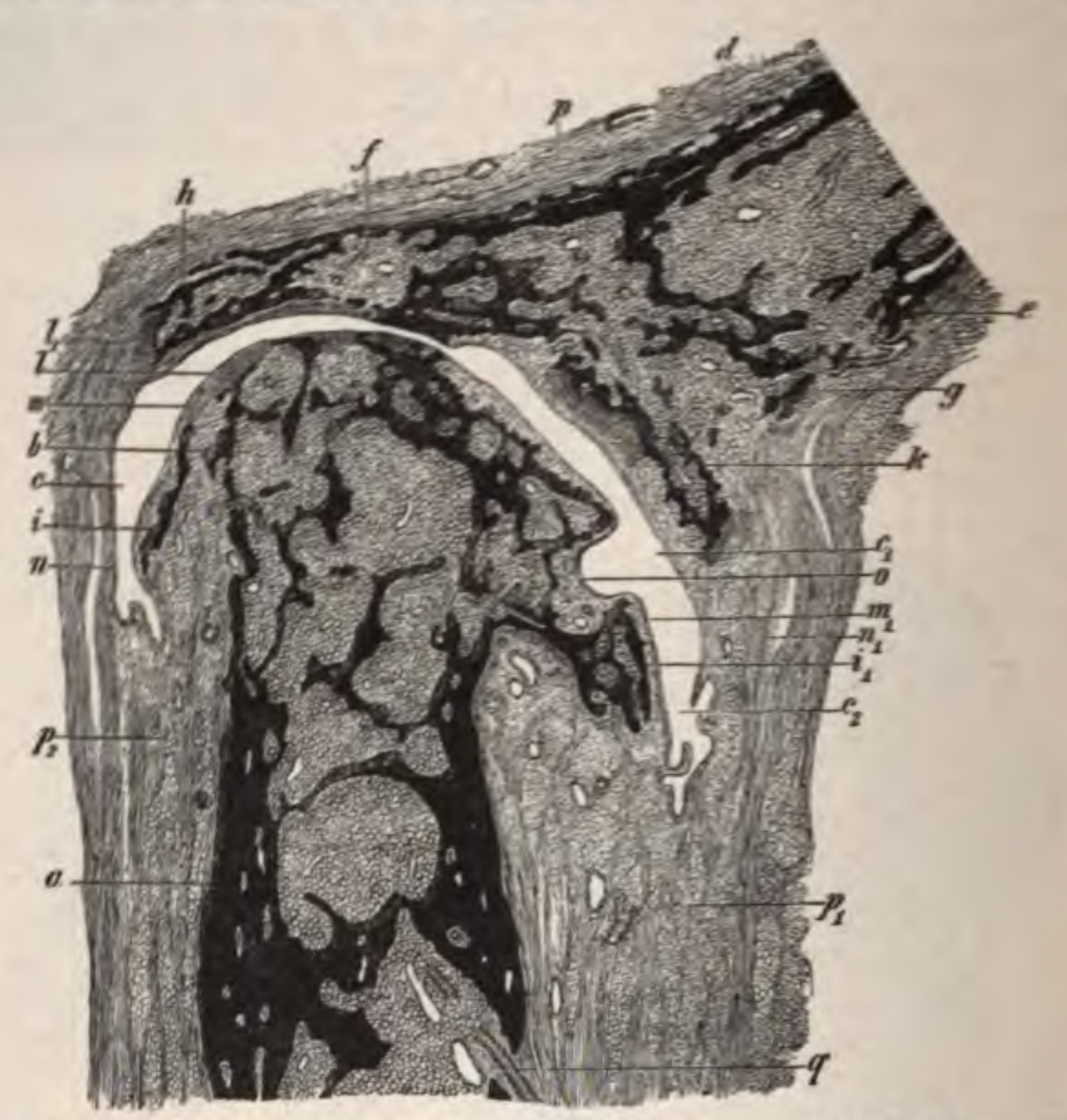

Fig. 127. Polyarthritis chronica deformans. Durchschnitt durch das I. Gelenk des Zeigefingers einer alten Frau. *a* Diaphyse der II. Phalanx. *b* Gelenkkopf der II. Phalanx. *c* Dorsaler, c_1 c_2 volarer Theil der Gelenkhöhle. *d* Dorsal gelegener Theil der Corticalis der I. Phalanx mit zahlreichen Resorptionsgruben. *e* Volarer Theil der Corticalis der I. Phalanx. *f* Gelenkpfanne der I. Phalanx. *g* Defect in der Corticalis der I. Phalanx. *h* Neugebildeter Knochen am dorsalen Rande der Gelenkpfanne. *i* i_1 Neugebildeter Knochen zu beiden Seiten des Gelenkkopfes. *k* Eingesunkener Theil der Gelenkpfanne. *l* l_1 Reste des Gelenkknorpels. *m* m_1 Bindegewebige Bedeckung der Gelenkflächen. *n* n_1 Gelenkkapsel. *o* Mit Bindegewebe ausgekleideter oberflächlicher Defect im Gelenkkopf. *p* p_1 p_2 Periost. *q* Foramen nutritium mit der eintretenden Arterie. In Müller'scher Flüssigkeit und Alkohol gehärtetes, mit Pikrinsäure entkalktes, mit neutralem Karmin gefärbtes, in Kanadabalsam eingeschlossenes Präparat. Vergr. 6.

Das subchondral gelegene Knochenmark (Fig. 125 *k*) verliert gewöhnlich zum grossen Theil sein Fett und wird zu Gallertmark oder zu lymphoidem Mark. Bei starkem localem Knochenschwunde können sich kleinere oder grössere gallertige Bindegewebsherde ohne Knochenbalken bilden. In anderen Fällen tritt nach dem Knochenschwunde eine

Auflösung und Verflüssigung des Knochenmarkes ein, so dass Cysten entstehen. Das an die Cysten angrenzende Gewebe pflegt sich später etwas zu verdichten und producirt nicht selten auf metaplastischem Wege mehr oder weniger zahlreiche Knochenbälkchen.

Die beschriebenen mannigfaltigen Veränderungen an den Gelenkenden oder Gelenkkapseln führen im Verlaufe von Jahren zu sehr erheblichen Verunstaltnngen der Gelenkenden. Durch Verbreitung der Erkrankung auf die Diaphysen der Röhrenknochen (Ostitis deformans, vergl. § 54) können auch entfernt von den Gelenken Umgestaltungen des Knochens sich hinzugesellen.



Fig. 128. Arthritis deformans des Schenkelkopfes. *a* Abgeflachte und glatt polirte Gelenkfläche. *b* Schenkelhals. *c* Ueberhängender Rand des Gelenkkopfes. *d* Osteophyten in der Gegend der Linea obliqua. Um $^1/_3$ verkleinert.

Die Knorpelwucherungen mit nachfolgender Ossification treten namentlich an der Peripherie des Gelenkkopfes und der Pfanne auf und bilden am Rande des ersteren knollige Wülste (Fig. 127 $i\,i_1$, Fig. 128 *c* und Fig. 129 *c*), während sie die Pfanne allseitig oder einseitig mit einem Limbus (Fig. 127 *h*) umgeben, durch welchen dieselbe eine nicht unerhebliche Vergrösserung erfahren kann.

Fig. 129. Arthritis deformans des Schenkelkopfes. *a* Atrophischer Gelenkkopf mit grubigen Vertiefungen. *b* Schenkelhals. *c* Knochenwucherung am Rande des Gelenkkopfes. *d* Knochenwucherung im Verlaufe der Linea obliqua. Um $^1/_3$ verkleinert.

Aehnlich wie Gelenke können auch **Synarthrosen vereitern** und später durch Narbengewebe und Knochengewebe ersetzt werden.

Die Ursache der Eiterung ist stets in einer mykotischen Infection zu suchen. Chemisch wirksame Substanzen, welche Eiterung verursachen, gelangen kaum je in Gelenke.

§ 78. Die **Arthritis chronica ulcerosa sicca** ist eine Gelenkerkrankung, welche wesentlich durch eine Auffaserung und Zerklüftung (Fig. 124 *l*) und Usur der das Gelenk begrenzenden Knorpellagen charakterisirt ist. Der Auffaserung geht häufig eine geringfügige Wucherung der Knorpelzellen parallel, doch kann dieselbe vollkommen fehlen.

Fig. 124. Arthritis chronica ulcerosa sicca. In Beugestellung fixirtes Gelenk zwischen der I. und II. Phalanx des Zeigefingers (Polyarthritis chronica senilis). *a* Spongiosa, *b* Corticalis, *c* Knochenmark, *d* Periost der I. Phalanx. a_1 b_1 c_1 d_1 Die entsprechenden Theile der II. Phalanx. *e* Durchschnitt durch den Dorsaltheil der Gelenkkapsel. *f* Durchschnitt durch den verdickten Volartheil der Gelenkkapsel. *g* Vergrösserte Gelenkzotten. *h* Auf den Gelenkknorpel sich fortsetzender Theil der Synovialmembran. *i* Gelenkhöhle. *k* Unveränderter Knorpel der Gelenkpfanne. *l* An der Oberfläche aufgefaserter und zerklüfteter Gelenkknorpel des Gelenkkopfes. *m* Mit einem Fortsatz der Synovialmembran bedeckter Knorpeldefect. *n* Cariöse Stelle an der Oberfläche der Corticalis der I. Phalanx. *o* Neugebildete Markräume im Knorpel. In Spiritus gehärtetes, in Pikrinsäure entkalktes, mit Pikrokarmin gefärbtes, in Kanadabalsam eingeschlossenes Präparat. Vergr. 5,5.

Meist sind die dem Drucke besonders ausgesetzten Theile am stärksten usurirt, doch können sich die Veränderungen über die ganze Knorpeloberfläche erstrecken. Am Rande der Gelenkfläche sind die Knorpel nicht selten durch die wuchernde Synovialis zum Schwunde (*m*) gebracht, d. h. es geht der Knorpel am Rande in Gallert- oder in Bindegewebe über. Bei weit vorgeschrittener Erkrankung ist der grössere Theil des Gelenkknorpels zerstört, und es kann auch der blossgelöste Knochen in erheblicher Ausdehnung ulceriren. Zuweilen erfolgt auch eine Auflösung des Knorpels vom Knochenmark (*o*) aus, doch tritt dies gegenüber den

anderen Veränderungen vollkommen zurück. Nicht selten dagegen treten gleichzeitig mit der Knorpelusur sklerotische Verdickungen der Kapselbänder (*f*) und Vergrösserung der Synovialfalten und Zotten (*g*) auf, welche unter Umständen zu Fixirung der betreffenden Knochen in dieser oder jener Stellung (Fig. 124), zu einer capsulären Ankylose führen. Im Gegensatz dazu kann sich das Gewebe einzelner Gelenkbänder auch auffasern und zerfallen. Sowohl im degenerirenden Knorpel, als auch im fibrösen Kapselgewebe und in den Bändern können Kalkablagerungen, sowie amyloide Degenerationsherde auftreten. Ist der Knochen blossgelegt, so kann er durch Apposition vom Marke aus sich verdichten.

Die Erkrankung kommt vornehmlich im hohen Alter als eine senile Ernährungsstörung vor und wird dann als **Malum senile** bezeichnet, kann indessen auch als trophoneurotische Ernährungsstörung sowie als Folge rheumatischer und anderer Entzündungen auftreten. Endlich kann auch vollständige Ruhigstellung eines Gelenkes ähnliche Zustände herbeiführen, indem der Gelenkknorpel einen faserig körnigen Zerfall erleidet, welcher namentlich an jenen Stellen auftritt, die keinem Drucke mehr ausgesetzt sind (Reyher, Moll). Die Synovialis wächst dabei am Lymbus zuweilen auf die Gelenkfläche hinüber und verschmilzt mit dem aufgefaserten Knorpel. Werden an lange fixirt gelegenen Gelenken Bewegungen vorgenommen, so können die Bänder, welche vollkommen entspannt waren und danach sich verkürzten, reissen (Volkmann) und die auf das Gelenk herübergewachsenen Synovialfortsätze gequetscht werden, so dass sich Blutungen und Entzündungen mit serösem Erguss einstellen.

Am häufigsten erkranken bei der senilen Form das Hüftgelenk (Malum coxae senile), sodann die Schulter-, Ellenbogen- und Fingergelenke, sowie die Patella, bei Tabes dagegen die Knie-, Schulter-, Hüft- und Ellenbogengelenke. Bei starker Verkleinerung der Gelenkenden wird die Kapsel relativ zu weit, und die dadurch beweglich gewordenen Knochen können sich gegeneinander verschieben (Deformationsluxation).

Die senile Form sowohl als die rheumatischen und trophoneurotischen Formen sind meist mit atrophischen Zuständen an den Knochen verbunden, welche mitunter sehr weit gehen. Tritt in der Nachbarschaft der Gelenke eine starke periphere Resorption (Fig. 124 *n*) ein und sind zugleich die Kapselbänder verdickt, so erscheint das Gelenk aufgetrieben oder knotig verdickt, eine Veränderung, welche dazu geführt hat, diese Erkrankung der Arthritis deformans zuzuzählen. Befällt die Atrophie auch die Wirbelkörper und werden dieselben dadurch zum Theil niedriger (vergl. Fig. 130), so kommen Verkrümmungen der Wirbelsäule zu Stande und zwar am häufigsten kyphotische.

§ 79. Die als **Arthritis chronica deformans** bezeichnete Gelenkerkrankung ist dadurch ausgezeichnet, dass neben degenerativen Vorgängen am Knorpel und Knochen hyperplastische Wucherungsprocesse in einer Ausdehnung auftreten, welche der ganzen Affection ein charakteristisches Gepräge geben.

Die Veränderungen des Knorpels bestehen auch hier in einer Zerfaserung (Fig. 125 $c\,c_1$) und Zerklüftung (*d*) der oberflächlichen Knorpelschichten, zu der sich meist noch ausgebreitete Erweichungsprocesse ($e\,e_1$), welche zur Bildung von Erweichungshöhlen führen, in den tiefen, dem Knochen nahe gelegenen Schichten des Gelenkknorpels

später von gefässhaltigem Markgewebe (gg_1), welches vom Knochen aus hineinwächst, mit Beschlag belegt. Häufig wird auch der Gelenkknorpel direct von gefässhaltigem Markgewebe durchwachsen. Ist der Gelenkknorpel in seiner tiefen Schicht von Markräumen durchzogen, so pflegen sich die dazwischen stehen gebliebenen Knorpelbalken in osteoides Gewebe (h) und schliesslich in kalkhaltiges Knochengewebe umzuwandeln. Zuweilen treten in den osteoiden Balken wieder Knorpelwucherungen auf und bilden knollige Excrescenzen, welche in die Markräume hineinragen.

Während dies am Knorpel geschieht, geräth auch das Gewebe der Gelenkkapsel in Wucherung. Die Kapselbänder und die Synovialmembranen verdicken sich, die Gelenkfalten und Zotten (Fig. 126) vergrössern sich und wachsen mehr und mehr in die Gelenkhöhle hinein.

Fig. 126. Arthritis und Ostitis deformans mit Lipoma arborescens des Hüftgelenks. *a* Difformirter Gelenkkopf, dessen Hals senkrecht zur Längsaxe des Knochens gestellt ist. *b* Synovialmembran mit hypertrophischen, aus Fettgewebe bestehenden Zotten. $^2/_3$ natürl. Grösse.

Unter Umständen gewinnt die Innenfläche der Synovialmembranen ein vollkommen zottiges Aussehen. Nehmen später die Zotten Fett in sich auf, so kann sich jene Bildung entwickeln, welche als Lipoma arborescens (Fig. 126) bezeichnet wird. Zuweilen bilden sich in der Synovialmembran, namentlich in deren Zotten Knorpelherde von Erbsen- bis Haselnussgrösse, welche zum Theil verknöchern. Lösen sich dieselben von ihrem Mutterboden ab, so werden sie zu freien Gelenkkörpern.

Auflösung und Verflüssigung des Knochenmarkes ein, so dass Cysten entstehen. Das an die Cysten angrenzende Gewebe pflegt sich später etwas zu verdichten und producirt nicht selten auf metaplastischem Wege mehr oder weniger zahlreiche Knochenbälkchen.

Die beschriebenen mannigfaltigen Veränderungen an den Gelenkenden oder Gelenkkapseln führen im Verlaufe von Jahren zu sehr erheblichen Verunstaltnngen der Gelenkenden. Durch Verbreitung der Erkrankung auf die Diaphysen der Röhrenknochen (Ostitis deformans, vergl. § 54) können auch entfernt von den Gelenken Umgestaltungen des Knochens sich hinzugesellen.



Fig. 128. **Arthritis deformans des Schenkelkopfes.** *a* Abgeflachte und glatt polirte Gelenkfläche. *b* Schenkelhals. *c* Ueberhängender Rand des Gelenkkopfes. *d* Osteophyten in der Gegend der Linea obliqua. Um 1/3 verkleinert.

Die Knorpelwucherungen mit nachfolgender Ossification treten namentlich an der Peripherie des Gelenkkopfes und der Pfanne auf und bilden am Rande des ersteren knollige Wülste (Fig. 127 *i* i_1, Fig. 128 *c* und Fig. 129 *c*), während sie die Pfanne allseitig oder einseitig mit einem Limbus (Fig. 127 *h*) umgeben, durch welchen dieselbe eine nicht unerhebliche Vergrösserung erfahren kann.

Fig. 129. **Arthritis deformans des Schenkelkopfes.** *a* Atrophischer Gelenkkopf mit grubigen Vertiefungen. *b* Schenkelhals. *c* Knochenwucherung am Rande des Gelenkkopfes. *d* Knochenwucherung im Verlaufe der Linea obliqua. Um 1/3 verkleinert.

Mitunter brechen einzelne Wülste ab und bilden freie, aus Knorpel und Knochen bestehende Gelenkkörper.

Die inneren Theile des Gelenkkopfes, welche dem Drucke und der Reibung stärker ausgesetzt sind, erleiden in der Mehrzahl der Fälle eine Abflachung (Fig. 128), die Pfanne dagegen eine Ausweitung.

Alle diese Veränderungen können sowohl bei Verlust als bei Erhaltung des Gelenkknorpels vorkommen nnd beruhen in letzterem Falle auf einem subchondralen Knochenschwund (Fig. 127 *g*), zufolge welchem der Knorpel (*k*) einsinkt. Ist der Knorpel durch Zerfaserung und Zerfall verloren gegangen, so kommt natürlich der Knochen zu Tage, und zwar zunächst derjenige, welcher sich aus dem Knorpel neu gebildet hatte. Derselbe ist häufig sehr dicht und macht wenigstens stellenweise den Eindruck einer compacten elfenbeinernen Knochensubstanz. Bleibt das betreffende Glied noch beweglich, so wird durch die ausgeführten Bewegungen die Oberfläche des Gelenkkopfes oft glatt polirt oder erhält, falls die Bewegungen nur in einer Ebene erfolgten, parallel gerichtete Rinnen. Die Gelenkpfanne zeigt dabei die entsprechenden Veränderungen.

Gelangen nach Usur der oberflächlichen Lagen subchondral gelegene Erweichungscysten an die Oberfläche, so werden mehr oder minder umfangreiche Gruben (Fig. 127 *o* u. Fig. 129 *a*) sichtbar. Die vom Knorpel entblössten Knochentheile können vom Rande her von der Synovialmembran (Fig. 127 mm_1) überdeckt werden, doch bleibt diese Bedeckung da, wo stärkere Reibung bei der Bewegung erfolgt, aus. An dem freiliegenden Knochen kann sich unter Umständen Knochenapposition vom Mark aus einstellen.

Sowohl die Knochenneubildung als der Knochenschwund erreichen oft ganz bedeutende Grade, so dass auch die Verunstaltungen der Gelenkenden die denkbar grössten werden. So kann z. B. der Kopf des Oberschenkels ganz verloren gehen. Entstehen zugleich mit dem inneren Knochenschwund an der Peripherie des Kopfes Knochenwucherungen, so können diese einen neuen Gelenkkopf bilden, der dann nahezu ohne Hals dem Schafte des Femur aufsitzt. Häufiger noch ist eine starke Abflachung und Verbreiterung des Femurkopfes (Fig. 128) und des Schenkelhalses. In seltenen Fällen wird der Kopf auch wohl kegelförmig, wobei die Spitze des Kegels der Ansatzstelle des Ligamentum teres entspricht.

Alle Gelenkdifformitäten, welche bei Arthritis deformans auftreten, zu beschreiben, ist unmöglich. Es ist indessen nicht schwer, sich die verschiedenen möglichen Veränderungen selbst zu construiren. Allen ist gemeinsam, dass sie durch Knochenschwund an der einen und Knochenapposition an der anderen Stelle entstehen. Bald überwiegt das erstere, bald das letztere, und danach gestaltet sich auch der Effect des ganzen Processes.

Durch die Formveränderung an den Gelenkenden wird die Beweglichkeit der in Gelenkverbindung stehenden Knochen oft mehr und mehr eingeschränkt. In der Schulter und im Hüftgelenk z. B. kann sie auf eine Ebene reducirt und schliesslich ganz aufgehoben werden, so dass man von einer Deformationsankylose sprechen kann.

Das fixirte Glied nimmt dabei sehr verschiedene Stellungen ein. Die Finger werden theils in Flexion, theils in Hyperextension mit mehr oder minder erheblichen seitlichen Abbiegungen festgestellt. Begünstigt wird dieselbe durch die Verdickung der Kapsel und der Synovialmembran.

Mitunter hat die Difformirung der Gelenkflächen auch eine allmählich

eintretende Lageveränderung der Knochen zur Folge, welche als Deformationsluxation bezeichnet wird.

Die Arthritis deformans kommt am häufigsten am Hüftgelenk (Fig. 128 und Fig. 129) und am Kniegelenk vor, kann indessen an allen Gelenken auftreten und ist am Schulter- und dem Ellenbogengelenk nicht selten. Die Erkrankung kann ferner auch im Gebiet der Synarthrosen, namentlich an der Wirbelsäule auftreten und wird dann als **Spondylitis deformans** (Fig. 130) bezeichnet. Da auch hier periostale Wucherungen (*b*) mit nachfolgender Verknöcherung sich einstellen, so können die Wirbel durch Knochenspangen, welche sich namentlich an der Vorderseite der Wirbelsäule entwickeln, untereinander in feste unbewegliche Verbindung gesetzt werden. Stellt sich gleichzeitig in den Wirbelkörpern eine Knochenresorption ein, durch welche die Höhe derselben in ungleicher Weise sich ändert (*a c*), so kommt es zu erheblichen Verbiegungen der Wirbelsäule. Am häufigsten geräth dadurch der Rumpf in eine stark nach vorn gebeugte Haltung.

Fig. 130. Spondylitis deformans. *a* Lendenwirbelkörper, dessen Höhe vorn bedeutend erniedrigt ist. *b* Knotige Knochenwucherungen, welche benachbarte Wirbelkörper untereinander verbinden. *c* Zusammengesunkener Körper eines Brustwirbels. Um die Hälfte verkleinert.

Die Arthritis deformans tritt sowohl als eine monoarticuläre, als auch als eine polyarticuläre Erkrankung auf. Die monoarticuläre entsteht scheinbar spontan oder aber nach einmaligen (Gelenkfracturen) oder wiederholten Traumen, sowie nach voraufgegangenen infectiösen Entzündungen und betrifft sowohl grosse als kleine Gelenke, kommt aber häufiger an ersteren vor.

Im Gegensatz dazu tritt die polyarticuläre Form am häufigsten an den Finger- und Zehengelenken, seltener an den grossen Gelenken auf. Ueber ihre Ursache lässt sich Bestimmtes nicht sagen. Die deformirende

Arthritis der Finger kommt fast nur bei Frauen und im höheren Alter vor, doch erscheint es fraglich, ob sie alle mit dem Malum senile ohne weiteres identificirt werden dürfen. Da sehr oft nervöse Leiden neben der Gelenkerkrankung bestehen, so ist es nicht undenkbar, dass es sich bei einem Theile der Fälle um trophische Störungen handelt.

Zu Beginn stimmen die Veränderungen mit denjenigen des Malum senile überein (Fig. 124). Die später eintretenden Veränderungen berechtigen aber, den Process anatomisch der Arthritis deformans zuzuzählen. Meist bleibt derselbe auf die kleineren Gelenke beschränkt, zuweilen geht er indessen auch auf grössere Gelenke über.

Durch die Schrumpfung der Kapsel und durch die oft sehr bedeutenden Verunstaltungen der Gelenkfläche werden die Fingerglieder in den verschiedensten Stellungen, theils in starker Flexion, theils in Hyperextension, theils in seitlicher Abbiegung fixirt. Verwachsungen der Gelenkflächen treten dabei nicht ein.

Durch die Verdickungen der Gelenkkapsel und der Gelenkenden erscheinen die Gelenke stark verdickt, und es wird diese Verdickung noch durch die Atrophie der Knochen besonders stark hervorgehoben. Man bezeichnet daher die Erkrankung auch als Arthritis nodosa.

Literatur über Arthritis chronica sicca ulcerosa, Arthritis deformans und Arthritis ankylopoetica (Polyarthritis chronica).

Arbuthnot, *The causation and pathology of the so-called disease rheumatoid arthritis and of senile changes, Transact. of the Pathol. Soc. of London* 1886.
Bardeleben, *Lehrb. d. Chir. II, Berlin* 1880.
Billroth, *Allg. chir. Pathol., Berlin* 1883.
Blezinger, *Die Spondylitis deformans, In.-Diss. Tübingen* 1864.
Braun, *Beitr. z. Kenntn. d. Spondylitis def., Hannover* 1875.
Charcot, *Leç. clin. s. l. mal. des vieillards, Paris* 1866; *Maladies des vieillards, Goutte et Rhumatisme, Oeuvres compl. VII, Paris* 1890.
Drachmann, *Nordiskt med. Arkiv V, ref. im Virchow'schen Jahresber.* 1873.
Ecker, *Ueber Abnutzung und Zerstörung der Gelenkknorpel, Arch. f. phys. Heilk.* 1843.
Gies, *Dtsch. Zeitschr. f. Chir. XVI.*
Gurlt, *Beitr. z. path. Anat. d. Gelenkkrankheiten, Berlin* 1853.
Hüter, *Klinik der Gelenkkrankheiten, Berlin* 1876.
Nüscheler, *Zeitschr. f. rat. Med.* 1855.
Remak, *Deutsche Klin.* 1863.
Rhoden, *Deutsche med. Wochenschr.* 1876.
Samaran, *Ueber d. Veränd. d. Gelenkknorp. bei chron. Rheumatismus u. Arthrit. deform., In.-Diss. Berlin* 1878.
Schömann, *Das Malum coxae senile, Jena* 1851.
Schüller, *Pathologie und Therapie der Gelenkentzündungen, Wien* 1887 *und Eulenburg's Real-Encyklopädie II. Aufl. Art. Gelenkentzündung.*
Senator, *v. Ziemssen's Handb. d. spec. Path. XIII.*
Virchow, *sein Arch.* 4. *u.* 47. *Bd.*
Volkmann, *Handb. d. Chir. von v. Pitha u. Billroth II, Erlangen* 1872.
Weber, O., *Virch. Arch.* 13. *Bd.*
Weichselbaum, *Virch. Arch.* 55. *Bd., und Sitz.-Ber. d. Wiener Akad. LXXV* 1877.
Wernher, *Beitr. zur Kenntn. d. Krankh. d. Hüftgelenkes, Giessen* 1847.
Ziegler, *Ueber die subchondralen Veränderungen der Knochen bei Arthritis deformans und über Knochencysten, Virch. Arch.* 70. *Bd.*

Literatur über Gelenkveränderungen nach chronischer Ruhigstellung.

Hüter, *Klinik d. Gelenkkrankh.* 1877.
Menzel, *v. Langenbeck's Arch. XII.*
Moll, *Unters. üb. d. anat. Zust. d. Gelenke bei andauernder Immobilisation, Berlin* 1885.
Reyher, *Dtsch. Zeitschr. f. Chir. III* 1873.
Volkmann, *Berl. klin. Wochenschr.* 1870.

§ 80. Die **Arthritis chronica ankylopoetica** ist wesentlich durch zwei Momente, nämlich durch eine Vascularisation und bindegewebige Umwandlung des Knorpels, sowie durch eine Verwachsung der einander gegenüberliegenden Knorpelflächen charakterisirt.

Die Erkrankung kann solitär auftreten und ist dann entweder die Folge voraufgegangener acuter exsudativer Entzündungen oder aber ein Endstadium chronischer destructiver Entzündungsprocesse, wie sie namentlich durch tuberculöse Infection verursacht werden (§ 82).

In ihrer zweiten Form bildet sie die hauptsächlichste anatomische Veränderung jener Erkrankung, welche als **Polyarthritis rheumatica chronica**, zuweilen auch als Arthritis pauperum bezeichnet wird. Sie ist eine Affection, welche sich an acuten Gelenkrheumatismus anschliesst oder aber schleichend beginnt, viele Jahre, d. h. bis zum Tode dauert, successive die verschiedenen Gelenke befällt und in seltenen Fällen sämmtliche Gelenke des Körpers in einen pathologischen Zustand versetzt. Ja, es kommen Fälle vor, in denen sämmtliche Gelenke ankylosiren, so dass alle Extremitäten ganz oder nahezu ganz unbeweglich werden.

Sind in einem Gelenke die Veränderungen noch wenig vorgeschritten, so erscheint die Synovialmembran etwas stärker als gewöhnlich injicirt, die Gelenkzotten vielleicht etwas vergrössert. Die Oberfläche der Knorpel ist rauh, aufgefasert, oft geradezu in eine zähe, filzige Masse umgewandelt. Da und dort bestehen schon Verwachsungen der einander gegenüberliegenden Knorpelflächen. Es enthält ferner der faserige Knorpel bereits da und dort Blutgefässe.

Mit der oberflächlichen Veränderung geht frühzeitig eine Markraumbildung in den tieferen Schichten des Knorpels parallel, welche von den Markräumen des subchondral gelegenen Knochens aus erfolgt und durch eine reichliche Vascularisation ausgezeichnet ist. Das Markgewebe selbst trägt meist den Charakter eines Schleimgewebes oder eines ödematösen Bindegewebes. Der zwischen dem Markraum gelegene Knorpel ist da und dort in osteoides Gewebe oder in Knochengewebe umgewandelt.

Die Veränderungen haben in mancher Hinsicht Aehnlichkeit mit denjenigen der Arthritis deformans, doch besteht ein wesentlicher Unterschied darin, dass Knorpelwucherung nur in geringem Grade eintritt und dass die Knorpelveränderung an der Oberfläche sich weniger als ein Zerfall, als vielmehr als eine Umwandlung in Bindegewebe darstellt.

Dem entsprechend erhält auch der zerfasernde Knorpel frühzeitig Blutgefässe, welche theils aus der Synovialmembran stammen und vom Limbus hinüberwachsen oder von angelagerten und mit dem Knorpel verwachsenen Gelenkzotten herrühren, theils aus dem subchondralen Knochenmark kommen und sich durch den Knorpel durchdrängen. Ist der Knorpel einmal da oder dort von gefässhaltigen Markräumen durchzogen, so macht die bindegewebige Metaplasie der oberflächlichen Lagen und die Verwachsung der sich gegenüberliegenden Theile rasch Fortschritte und wird durch Gefässe, welche herüber und hinüber wachsen, aufs beste unterstützt. Dazu kommt, dass auch Gelenkzotten von den Seiten her über die Gelenkfläche wachsen und sich mit beiden Gelenkflächen verbinden.

Durch alle diese Veränderungen kommt es nach einiger Zeit zu bindegewebiger Ankylose des Gelenkes, die um so fester wird, je reichlicher die Verwachsungen sind. Anfänglich ist die Gelenkhöhle nur von einigen vascularisirten Strängen durchzogen, später wird die

Aehnlich wie Gelenke können auch Synarthrosen vereitern und später durch Narbengewebe und Knochengewebe ersetzt werden.

Die Ursache der Eiterung ist stets in einer mykotischen Infection zu suchen. Chemisch wirksame Substanzen, welche Eiterung verursachen, gelangen kaum je in Gelenke.

§ 78. Die **Arthritis chronica ulcerosa sicca** ist eine Gelenkerkrankung, welche wesentlich durch eine Auffaserung und Zerklüftung (Fig. 124 *l*) und Usur der das Gelenk begrenzenden Knorpellagen charakterisirt ist. Der Auffaserung geht häufig eine geringfügige Wucherung der Knorpelzellen parallel, doch kann dieselbe vollkommen fehlen.

Fig. 124. Arthritis chronica ulcerosa sicca. In Beugestellung fixirtes Gelenk zwischen der I. und II. Phalanx des Zeigefingers (Polyarthritis chronica senilis). *a* Spongiosa, *b* Corticalis, *c* Knochenmark, *d* Periost der I. Phalanx. a_1 b_1 c_1 d_1 Die entsprechenden Theile der II. Phalanx. *e* Durchschnitt durch den Dorsaltheil der Gelenkkapsel. *f* Durchschnitt durch den verdickten Volartheil der Gelenkkapsel. *g* Vergrösserte Gelenkzotten. *h* Auf den Gelenkknorpel sich fortsetzender Theil der Synovialmembran. *i* Gelenkhöhle. *k* Unveränderter Knorpel der Gelenkpfanne. *l* An der Oberfläche aufgefaserter und zerklüfteter Gelenkknorpel des Gelenkkopfes. *m* Mit einem Fortsatz der Synovialmembran bedeckter Knorpeldefect. *n* Cariöse Stelle an der Oberfläche der Corticalis der I. Phalanx. *o* Neugebildete Markräume im Knorpel. In Spiritus gehärtetes, in Pikrinsäure entkalktes, mit Pikrokarmin gefärbtes, in Kanadabalsam eingeschlossenes Präparat. Vergr. 5,5.

Meist sind die dem Drucke besonders ausgesetzten Theile am stärksten usurirt, doch können sich die Veränderungen über die ganze Knorpeloberfläche erstrecken. Am Rande der Gelenkfläche sind die Knorpel nicht selten durch die wuchernde Synovialis zum Schwunde (*m*) gebracht, d. h. es geht der Knorpel am Rande in Gallert- oder in Bindegewebe über. Bei weit vorgeschrittener Erkrankung ist der grössere Theil des Gelenkknorpels zerstört, und es kann auch der blossgelöste Knochen in erheblicher Ausdehnung ulceriren. Zuweilen erfolgt auch eine Auflösung des Knorpels vom Knochenmark (*o*) aus, doch tritt dies gegenüber den

anderen Veränderungen vollkommen zurück. Nicht selten dagegen treten gleichzeitig mit der Knorpelusur sklerotische Verdickungen der Kapselbänder (*f*) und Vergrösserung der Synovialfalten und Zotten (*g*) auf, welche unter Umständen zu Fixirung der betreffenden Knochen in dieser oder jener Stellung (Fig. 124), zu einer capsulären Ankylose führen. Im Gegensatz dazu kann sich das Gewebe einzelner Gelenkbänder auch auffasern und zerfallen. Sowohl im degenerirenden Knorpel, als auch im fibrösen Kapselgewebe und in den Bändern können Kalkablagerungen, sowie amyloide Degenerationsherde auftreten. Ist der Knochen blossgelegt, so kann er durch Apposition vom Marke aus sich verdichten.

Die Erkrankung kommt vornehmlich im hohen Alter als eine senile Ernährungsstörung vor und wird dann als **Malum senile** bezeichnet, kann indessen auch als trophoneurotische Ernährungsstörung sowie als Folge rheumatischer und anderer Entzündungen auftreten. Endlich kann auch vollständige Ruhigstellung eines Gelenkes ähnliche Zustände herbeiführen, indem der Gelenkknorpel einen faserig körnigen Zerfall erleidet, welcher namentlich an jenen Stellen auftritt, die keinem Drucke mehr ausgesetzt sind (Reyher, Moll). Die Synovialis wächst dabei am Lymbus zuweilen auf die Gelenkfläche hinüber und verschmilzt mit dem aufgefaserten Knorpel. Werden an lange fixirt gelegenen Gelenken Bewegungen vorgenommen, so können die Bänder, welche vollkommen entspannt waren und danach sich verkürzten, reissen (Volkmann) und die auf das Gelenk herübergewachsenen Synovialfortsätze gequetscht werden, so dass sich Blutungen und Entzündungen mit serösem Erguss einstellen.

Am häufigsten erkranken bei der senilen Form das Hüftgelenk (Malum coxae senile), sodann die Schulter-, Ellenbogen- und Fingergelenke, sowie die Patella, bei Tabes dagegen die Knie-, Schulter-, Hüft- und Ellenbogengelenke. Bei starker Verkleinerung der Gelenkenden wird die Kapsel relativ zu weit, und die dadurch beweglich gewordenen Knochen können sich gegeneinander verschieben (Deformationsluxation).

Die senile Form sowohl als die rheumatischen und trophoneurotischen Formen sind meist mit atrophischen Zuständen an den Knochen verbunden, welche mitunter sehr weit gehen. Tritt in der Nachbarschaft der Gelenke eine starke periphere Resorption (Fig. 124 *n*) ein und sind zugleich die Kapselbänder verdickt, so erscheint das Gelenk aufgetrieben oder knotig verdickt, eine Veränderung, welche dazu geführt hat, diese Erkrankung der Arthritis deformans zuzuzählen. Befällt die Atrophie auch die Wirbelkörper und werden dieselben dadurch zum Theil niedriger (vergl. Fig. 130), so kommen Verkrümmungen der Wirbelsäule zu Stande und zwar am häufigsten kyphotische.

§ 79. Die als **Arthritis chronica deformans** bezeichnete Gelenkerkrankung ist dadurch ausgezeichnet, dass neben degenerativen Vorgängen am Knorpel und Knochen hyperplastische Wucherungsprocesse in einer Ausdehnung auftreten, welche der ganzen Affection ein charakteristisches Gepräge geben.

Die Veränderungen des Knorpels bestehen auch hier in einer Zerfaserung (Fig. 125 $c\,c_1$) und Zerklüftung (*d*) der oberflächlichen Knorpelschichten, zu der sich meist noch ausgebreitete Erweichungsprocesse ($e\,e_1$), welche zur Bildung von Erweichungshöhlen führen, in den tiefen, dem Knochen nahe gelegenen Schichten des Gelenkknorpels

vielleicht die Polyarthritis deformans der Finger hierher gehört, wurde bereits erwähnt.

Die **Arthritis urica** ist die Folge einer meist ererbten constitutionellen Krankheit, bei welcher zu Zeiten das Blut und die Gewebssäfte eine abnorme Beschaffenheit besitzen. Das Gelenkleiden beginnt mit einem Erguss einer hellen Flüssigkeit (GARROD) in den das Gelenk zusammensetzenden Geweben, worauf dann krystallinische Abscheidungen (vergl. pag. 205, Fig. 116) ausfallen. Sie bestehen aus harnsaurem Natron, Verbindungen der Harnsäure mit Kalk, Magnesia und Ammoniak, Kochsalz, kohlensaurem und phosphorsaurem Kalk und Hippursäure und bilden kreidige, mörtelartige Massen. Am häufigsten liegen die Ablagerungen in den Kapseln und der Grundsubstanz des Gelenkknorpels und in den Gelenkbändern. Nach längerer Dauer des Processes finden sie sich auch im Periost, im Knochen und in der Umgebung des Gelenkes (Fig. 132), namentlich in den angrenzenden Sehnen, Schleimbeuteln etc.

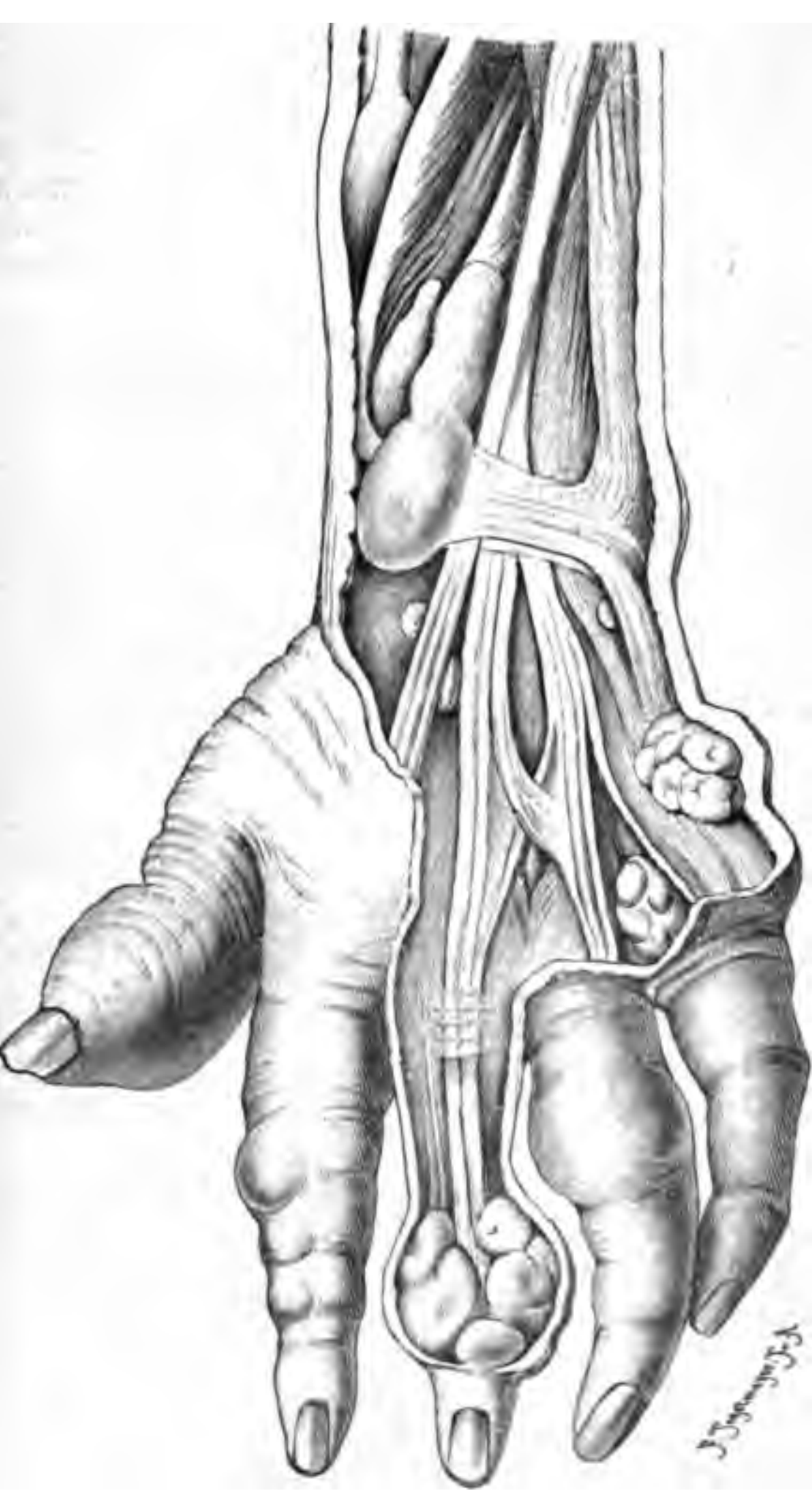

Fig. 132. Hand mit Gichtknoten in der Umgebung der Gelenke (nach LANCEREAUX).

Die Ablagerungen erfolgen meist anfallsweise und führen zu einer lebhaften reactiven Entzündung der betreffenden Gewebe, welche zu Beginn durch Hyperämie und ödematöse Schwellung der bindegewebigen Bestandtheile, sowie auch der Umgebung der Gelenke und der darüber gelegenen Haut charakterisirt sind. Nach öfterer Wiederholung der Anfälle stellen sich Zerfaserung und Usur des Knorpels, Verdickung der Synovialmembran und bleibende Schwellung des periarticulären Gewebes ein. Letztere bilden die **Tophi** oder **Gichtknoten** und enthalten kreidige Einlagerungen (Fig. 132). Bei sehr weit vorgeschrittener Erkrankung stellen sich an den incrustirten Gelenkenden umfangreiche Knorpel- und Knochen-Usuren ein, und um die periarticulären Ablagerungen entsteht eine mit Entzündung verbundene Gewebserweichung,

später von gefässhaltigem Markgewebe (gg_1), welches vom Knochen aus hineinwächst, mit Beschlag belegt. Häufig wird auch der Gelenkknorpel direct von gefässhaltigem Markgewebe durchwachsen. Ist der Gelenkknorpel in seiner tiefen Schicht von Markräumen durchzogen, so pflegen sich die dazwischen stehen gebliebenen Knorpelbalken in osteoides Gewebe (*h*) und schliesslich in kalkhaltiges Knochengewebe umzuwandeln. Zuweilen treten in den osteoiden Balken wieder Knorpelwucherungen auf und bilden knollige Excrescenzen, welche in die Markräume hineinragen.

Während dies am Knorpel geschieht, geräth auch das Gewebe der Gelenkkapsel in Wucherung. Die Kapselbänder und die Synovialmembranen verdicken sich, die Gelenkfalten und Zotten (Fig. 126) vergrössern sich und wachsen mehr und mehr in die Gelenkhöhle hinein.

Fig. 126. Arthritis und Ostitis deformans mit Lipoma arborescens des Hüftgelenks. *a* Difformirter Gelenkkopf, dessen Hals senkrecht zur Längsaxe des Knochens gestellt ist. *b* Synovialmembran mit hypertrophischen, aus Fettgewebe bestehenden Zotten. $^2/_3$ natürl. Grösse.

Unter Umständen gewinnt die Innenfläche der Synovialmembranen ein vollkommen zottiges Aussehen. Nehmen später die Zotten Fett in sich auf, so kann sich jene Bildung entwickeln, welche als Lipoma arborescens (Fig. 126) bezeichnet wird. Zuweilen bilden sich in der Synovialmembran, namentlich in deren Zotten Knorpelherde von Erbsen- bis Haselnussgrösse, welche zum Theil verknöchern. Lösen sich dieselben von ihrem Mutterboden ab, so werden sie zu freien Gelenkkörpern.

graurothes, von grauen oder weisslichen **Tuberkeln durchsetztes Granulationsgewebe** (Arthritis fungosa s. granulosa) verwandelt. In der Gelenkhöhle liegt oft ein seröser (Hydrops tuberculosus) oder auch ein serös fibrinöser, oder ein eiterig getrübter oder eiterig fibrinöser, oder ein rein eiteriger Erguss (Empyema articulare tuberculosum). Letzteres ist namentlich dann der Fall, wenn die Synovialis zu einem Theil in Granulationsgewebe umgewandelt ist. Die Fibrinniederschläge bilden Fetzen und Membranen, welche die Granulationen bedecken. Zuweilen bilden sich auch Reiskörnern ähnliche Körper, welche entweder Fibrin oder aber abgestossene nekrotische Gewebsstücke darstellen.

Das tuberculöse Granulationsgewebe kann sich vom Limbus aus gegen den Knorpel vordrängen, sich auch wohl eine Strecke weit über denselben hinausschieben (Fig. 133 *i*). Wo das Granulationsgewebe mit dem Knorpel dauernd in Contact steht, geht der Knorpel zu Grunde,

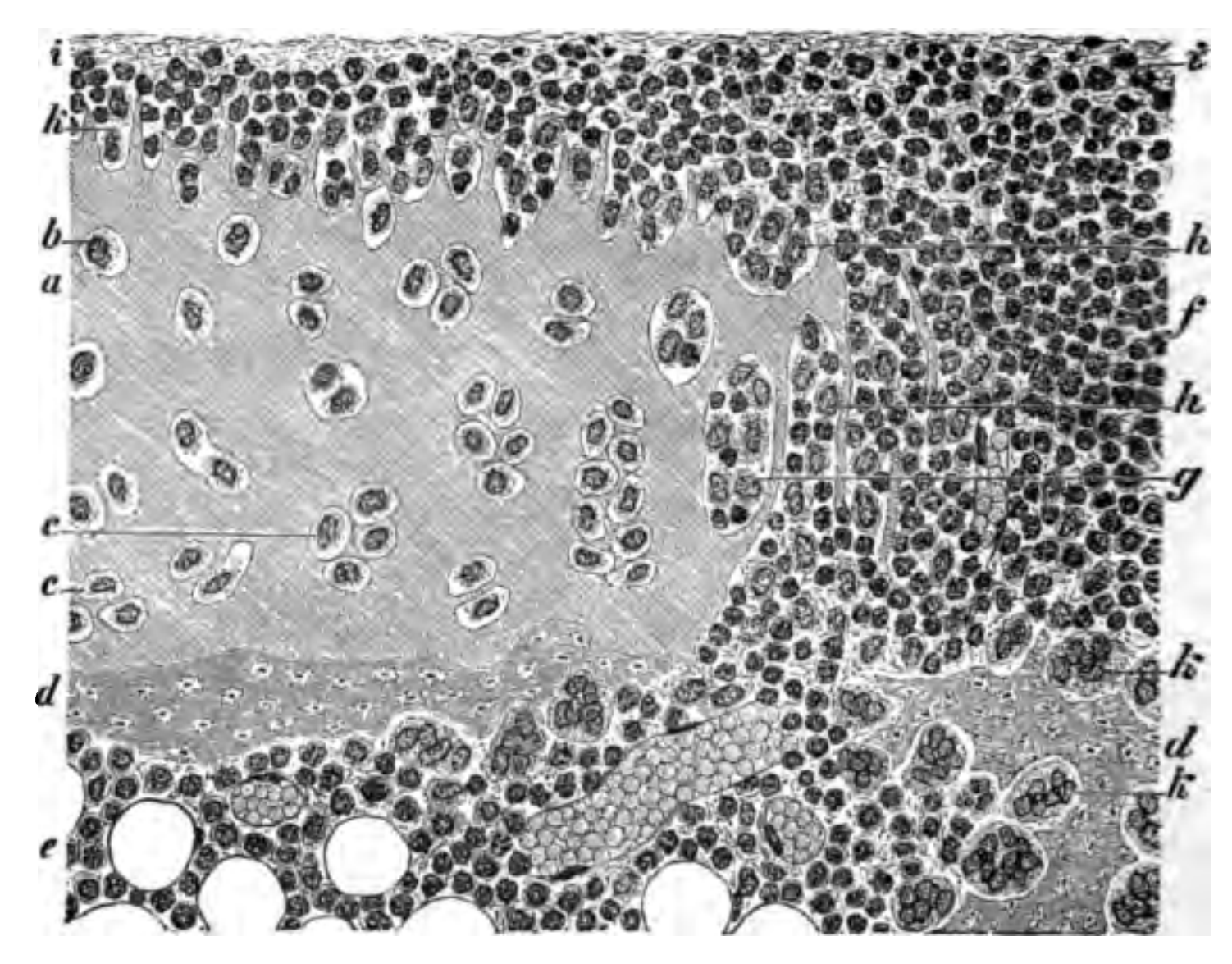

Fig. 133. Arthritis tuberculosa fungosa. Knorpel und Knochenresorption durch fungöse Granulationen. Schnitt durch den Knorpel und das subchondrale Gewebe des Femurkopfes. *a* Hyaliner Knorpel. *b* Vereinzelte, *c* in Gruppen gelagerte gewucherte Knorpelzellen. *d* Knochenbalken, *e* Knochenmark. *f* Granulationsgewebe. *g* Gewucherte und mit Rundzellen untermischte Knorpelzellen. *h* Aufgebrochene Knorpelhöhlen. *i* Mit Fibrin belegtes Granulationsgewebe. *k* Ostoklasten. In MÜLLER'scher Flüssigkeit und Alkohol gehärtetes, in Pikrinsäure entkalktes, mit Hämatoxylin und Karmin gefärbtes, in Kanadabalsam eingeschlossenes Präparat. Vergr. 100.

indem die Granulationszellen den Knorpel auflösen und in die Kapselräume eindringen (*g h*). Gleichzeitig pflegen sich auch im benachbarten Knochengewebe Resorptionsvorgänge (*d k*) einzustellen.

Nicht selten wuchern die Granulationen vom Rande her in das Innere der Gelenkknorpel hinein und heben dadurch die oberflächlichen Lagen von den tieferen ab. Sie greifen ferner auch auf das subchondrale Markgewebe über und drängen von da aus gegen die knorpelige Decke vor. Kommen sie an letztgenannter Stelle zu mächtiger Entwickelung, ist z. B.

das subchondrale Gewebe von Anfang an der Sitz tuberculöser Granulationen, so kann der Knorpel von da aus durchbrochen und vom Knochen abgelöst werden.

Neben der tuberculösen Granulationsbildung pflegt sich auch eine nicht tuberculöse Wucherung der Synovialis und oft auch des Knochenmarkes einzustellen, welche wahrscheinlich durch die Entzündung wachgerufen wird. Erstere kann unter Umständen zur Bildung papillärer Zotten in der Synovialmembran führen. Häufiger äussert sie sich nur darin, dass die Synovialmembran sich verdickt und sich vom Gelenkrande her in Form eines gallertigen oder ödematösem Bindegewebe ähnlichen, schlaffen, mehr oder weniger vascularisirten Gewebes über die Gelenkflächen vorschiebt (Fig. 134 *d*) und dieselben schliesslich ganz bedeckt,

Fig. 134. Arthritis tuberculosa. Ueberlagerung des Gelenkknorpels mit Bindegewebe und Metaplasie desselben in Schleimgewebe. *a* Hyaliner Knorpel. *b* b_1 Schleimgewebe. *c* Zwischen dem vordringenden Schleimgewebe stehengebliebener hyaliner Knorpel. *d* Bindegewebe. *e* Blutgefässe. In MÜLLER'scher Flüssigkeit und Spiritus gehärtetes, mit Hämatoxylin und Karmin gefärbtes, in Kanadabalsam eingeschlossenes Präparat. Vergr. 100.

während der dadurch unter vollkommen veränderte Bedingungen versetzte Knorpel sich in seinen oberflächlichen Lagen in Schleimgewebe ($b\,b_1$) und schlaffes Bindegewebe umwandelt. Zuweilen wachsen auch Gefässe in das Innere des Knorpels und wandeln denselben herdweise in Schleimgewebe um.

Das wuchernde Knochenmark bildet meistens nur einen subchondral gelegenen rothen Saum, doch kann sich die Veränderung auch über die tiefer gelegenen Markschichten erstrecken. Das Mark verliert dabei sein Fett und wandelt sich in Gallertmark oder in lymphoides Mark um. Hält dieser Zustand längere Zeit an, so stellt sich eine mehr oder minder starke Resorption der Knochensubstanz (Fig. 133 *dk*) ein und gleichzeitig wird auch der Knorpel von Markräumen durchsetzt, d. h. in gallertiges Markgewebe umgewandelt.

Während an den Gelenken die beschriebenen Processe sich abspielen, gerathen die Weichtheile in der Umgebung des Gelenkes in ödematöse Schwellung; das Bindegewebe gewinnt mehr und mehr eine speckige, schwartig fibröse Beschaffenheit, und die Haut wird blass, glatt und glänzend (Tumor albus).

Bald früher, bald später entwickeln sich **in der Umgebung der Gelenke Granulationsherde** und weiterhin **käsige Knoten** und **kalte tuberculöse Abscesse**, welche häufig nach aussen durchbrechen und dann zur Bildung von **Fistelgängen** führen, deren Wand aus tuberculösen Granulationen und aus speckigem Bindegewebe besteht. Sie bilden sich namentlich dann, wenn tuberculöse Knochen- oder Gelenkherde nach

Gelenkhöhle auf einige kleine, synoviahaltige Höhlen (Fig. 131 *i*) reducirt, indem die in Bindegewebe umgewandelten Theile des Knorpels (*f h*) zu einer compacten Masse verwachsen. Wie weit dabei noch Knorpeltheile ($g g_1$) erhalten sind, hängt natürlich von dem Stadium, in dem sich der Process befindet, ab. Im Laufe von Monaten und Jahren kann successive der ganze Knorpel verloren gehen, wobei er entweder zunächst zu Faserknorpel (*h*) wird, oder sich direct in Bindegewebe umwandelt.

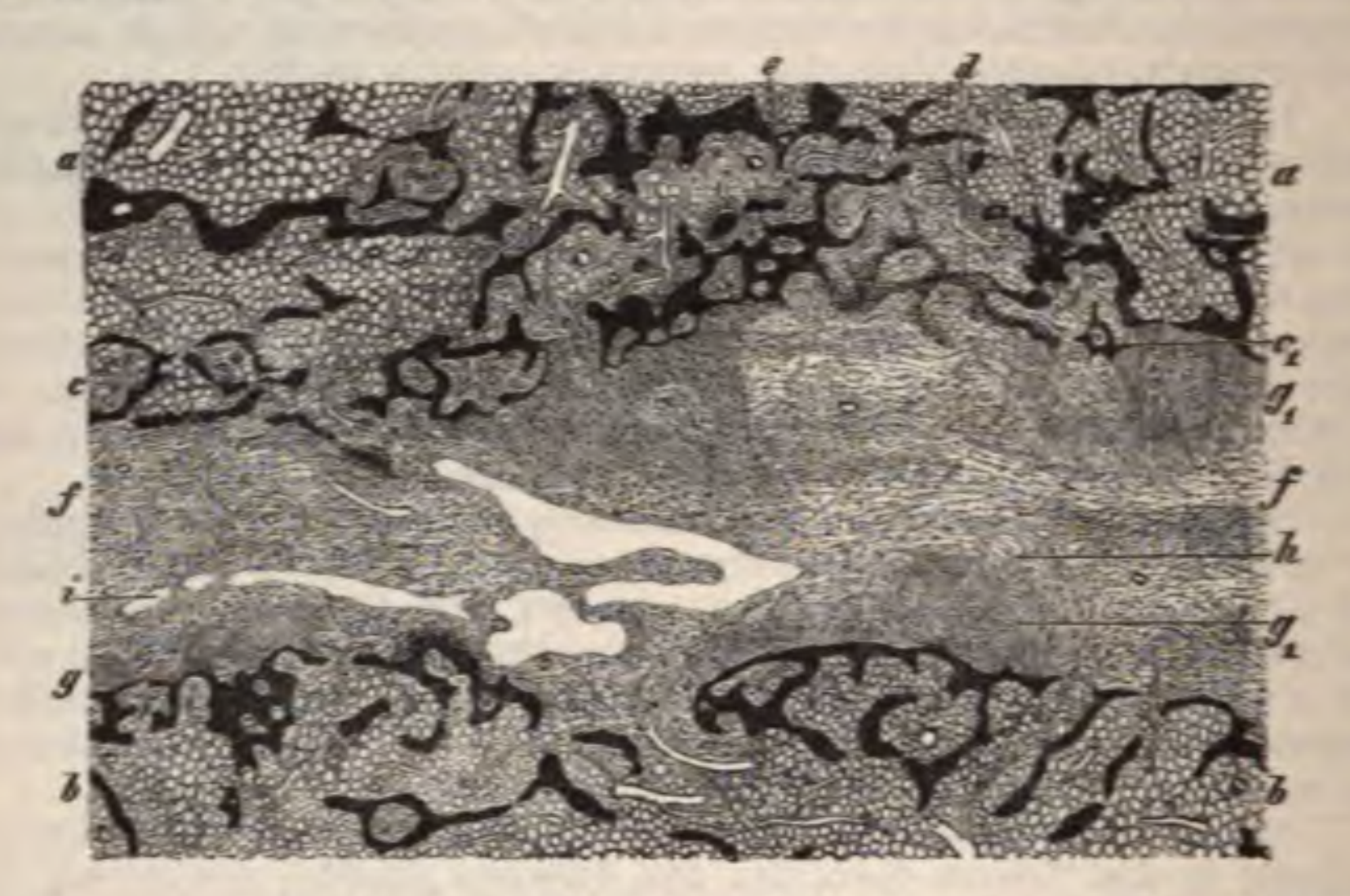

Fig. 131. **Arthritis chronica ankylopoëtica.** Schnitt aus dem Tibiotarsalgelenk. *a* Spongiosa der Tibia. *b* Spongiosa des Astragalus. $c\ c_1$ Neugebildetes Knochengewebe. *d* In Bildung begriffenes Knochengewebe. *e* Fettfreies, gefäss- und zellreiches Knochenmark. *f* Aus den Gelenkknorpeln entstandenes gefässhaltiges Bindegewebe. $g\ g_1$ Reste des Gelenkknorpels. *h* Faserknorpel. *i* Rest der Gelenkhöhle. In MÜLLER'scher Flüssigkeit und Alkohol gehärtetes, in Pikrinsäure entkalktes, mit Hämatoxylin und Karmin gefärbtes, in Kanadabalsam eingeschlossenes Präparat. Vergr. 12.

Bei weit vorgeschrittener Erkrankung ist der Ort, an dem früher ein Gelenk sass, lediglich noch durch eine Bindegewebslage angegeben, und in den letzten Stadien schwindet auch diese noch und macht einem Gewebe Platz, das nur wenig oder gar nicht von dem Markgewebe des spongiösen Knochens sich unterscheidet.

Schon in den früheren Stadien des Processes kann sich neben der bindegewebigen Metaplasie und der Markraumbildung eine Knochenneubildung ($c\,c_1$) im Knorpel einstellen, welche an der Grenze gegen die Spongiosa beginnt und allmählich nach der Gelenkhöhle fortschreitet. Nach Eintritt der fibrösen Ankylose erstreckt sich die Knochenneubildung auch auf die fibröse Verbindung zwischen den Knochen, so dass schliesslich eine knöcherne Vereinigung der Gelenkenden eintritt. Gleichzeitig oder auch erst später nimmt das nunmehr als Markgewebe fungirende Knochenmark Fett auf und wird dadurch dem übrigen fetthaltigen Knochenmark gleich. Es giebt Fälle, in welchen durch diese Processe Gelenke so vollständig durch Knochen substituirt werden, dass die Stellen, wo dieselben lagen, kaum mehr wieder zu erkennen sind.

§ 81. Aus dem in § 77—80 Mitgetheilten ergiebt sich, dass die einzelnen der aufgestellten anatomischen Formen der Arthritis grösstentheils keine einheitliche Aetiologie haben, dass vielmehr eine besondere Form durch verschiedene Ursachen entstehen und dass eine bestimmte Schädlichkeit verschiedene Formen der chronischen Arthritis zur Folge haben kann.

Die **senile Arthritis** tritt am häufigsten in jener anatomischen Form auf, welche als Arthritis chronica ulcerosa sicca bezeichnet ist, kann indessen auch zu Veränderungen führen, welche der Arthritis deformans zukommen. Letzteres kommt namentlich in jenen Fällen vor, in denen die Erkrankung polyarticulär über einen grossen Theil des Skeletes oder über das ganze Skelet verbreitet auftritt. Die Erkrankung macht weniger den Eindruck einer Entzündung als vielmehr einer Ernährungsstörung.

Die **traumatische Arthritis**, welche sich in keiner Weise mit einer Infection complicirt, kann in sämmtlichen angeführten Formen auftreten, doch ist sie am häufigsten eine chronische, seröse Synovitis oder eine Arthritis deformans. Usuren entstehen am ehesten dann, wenn das Trauma in einem anhaltenden Druck und einer beständig eingehaltenen abnormen Lage eines Gliedes gegeben ist. Verwachsungen treten nach Verwundung des Gelenkes mit Blutergüssen und nach Reponirung von Luxationen ein, die Arthritis deformans dagegen nach Gelenkfracturen und oft bei Luxationen, die nicht reponirt werden.

Die **infectiöse Arthritis** beginnt, wenn von der Tuberculose abgesehen wird, als seröse oder eiterige Synovitis, an welche sich alle die aufgeführten anatomischen Gelenkveränderungen anschliessen können. Die deformirende Arthritis stellt sich am ehesten dann ein, wenn die Entzündung zu keiner Zeit einen ulcerösen Charakter trug. Bindegewebige Umwandlung des Knorpels und fibröse oder knöcherne Ankylosen schliessen sich häufig an ulceröse Zerstörungen von Knorpel-, Knochen- und Kapselgewebe an, können sich indessen auch zufolge leichter, zu keiner Zeit destructiver „rheumatischer“ Entzündung einstellen. Im ersten Falle bilden die Veränderungen einen Heilungsvorgang, der früher oder später seinen Abschluss erreicht. Die Gelenkerkrankung, welche als **Polyarthritis rheumatica chronica** bezeichnet wird, ist dagegen ein progressiver Process, bei welchem die Gelenkveränderungen bis zum Tode zunehmen. Sie fällt fast ganz mit der als Arthritis chronica ankylopoetica bezeichneten anatomischen Form zusammen, doch ist es nicht unmöglich, dass ihr auch Veränderungen zukommen, die anatomisch der Arthritis deformans angehören.

Die **trophoneurotischen Arthropathieen** werden besonders bei Tabes dorsualis, Poliomyelitis anterior, einfacher Atrophie der Vorderhörner, Compressionsdegeneration und Zertrümmerung des Rückenmarkes und nach Nervendurchschneidung beobachtet.

Bei Tabes treten sie vornehmlich am Knie-, Hüft-, Schulter- und Ellenbogengelenk, seltener an den Hand-, Fuss- und Fingergelenken auf und sind durch rasch verlaufende Zerstörung der Gelenkenden ckarakterisirt. An den Synovialmembranen und den Gelenkbändern kommen sowohl Verdickungen als ulceröse Zerstörungen vor. Häufig treten dabei seröse Ergüsse ins Gelenk und Schwellungen des periarticulären Gewebes auf. Auch können plötzlich Spontanluxationen eintreten. Wie weit zu der Genese dieser Veränderungen nervöse, wie weit traumatische Einflüsse in ursächlicher Beziehung stehen, bleibt noch zu entscheiden. Dass

aussen durchbrechen, können sich indessen auch aus selbständigen lymphangoitischen Granulationsknoten entwickeln.

Die Gelenktuberculose tritt sowohl an den grossen als an den kleinen Gelenken auf und gehört zu den häufigsten Gelenkerkrankungen.

An den grossen Gelenken der Extremitäten (Fig. 135) kann bei langer Dauer der Erkrankung nicht nur der ganze Knorpel, sondern auch ein Theil der Kapsel und des angrenzenden Knochengewebes (*b c*) zum Schwinden gebracht, somit der Gelenkkopf mehr oder weniger zerstört,

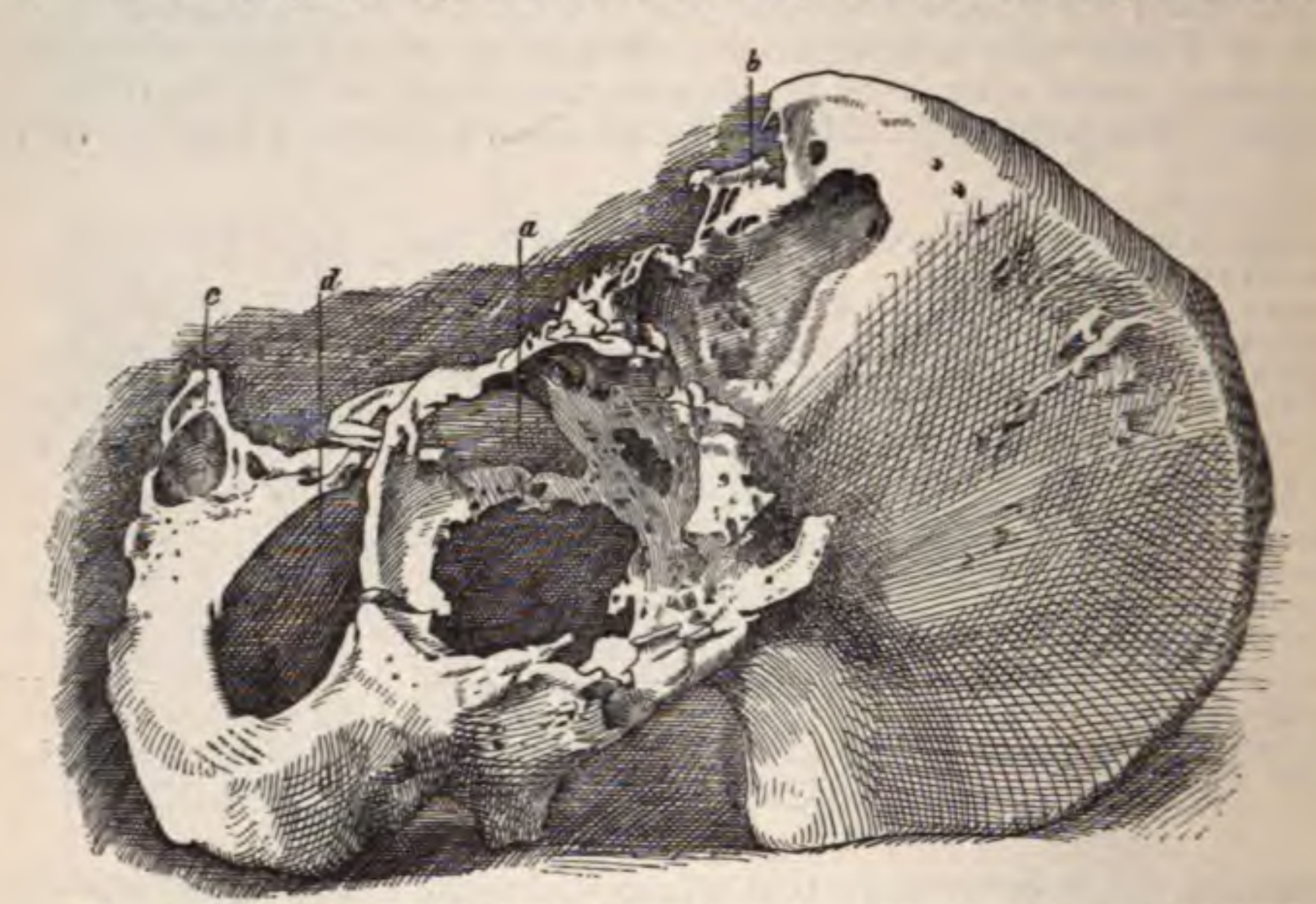

Fig. 135. Tuberculöse Caries der Pfanne des linken Hüftgelenkes und deren Umgebung. *a* Perforation der Pfanne. *b* Cariöse Defecte im Darmbein. *c* Cariöse Defecte im Schambein. *d* Foramen obturatorium. Um die Hälfte verkleinert.

die Gelenkpfanne (*a*) ausgeweitet und ihre Umgebung (*b c*) arrodirt werden. Alle diese Veränderungen führen unter Umständen zu Spontanluxationen, welche als Destructionsluxationen bezeichnet werden.

Der Zustand der Gelenkcaries wird von den Praktikern häufig Arthrocace genannt.

Die **syphilitischen Erkrankungen der Gelenke** treten theils zur Zeit des Eruptionsfiebers, theils erst in späteren Stadien der Syphilis auf. Im ersteren Falle handelt es sich um seröse Synovitiden, die sich in ähnlicher Weise wie der acute Gelenkrheumatismus darstellen. In seltenen Fällen erfolgen ähnliche Exsudationen auch noch in späteren Stadien der Syphilis. Häufiger sind in späteren Stadien Arthropathieen mit chronischem Verlauf, bei denen gummöse Kapselherde, Kapselverdickungen und Synovialiswucherungen sowie Knorpelzerfaserungen und Knorpelusuren auftreten. Diese Gelenkentzündungen treten theils primär, theils secundär nach syphilitischen Entzündungen des Periostes und des Knochenmarkes auf.

welche zur Bildung von Höhlen führt, die mit Urat-Concrementen und Eiter gefüllt sind und schliesslich nach aussen durchbrechen.

Die Erkrankung tritt vorzugsweise an den kleinen Gelenken der Hand und des Fusses auf, kann indessen sämmtliche Gelenke befallen.

Literatur über neurotische Arthropathieen.

Benedikt, *Dtsch. Arch. f. klin. Med. XI.*
Blum, *Des arthropath. d'orig. nerv., Paris* 1875.
Bramwell, *Die Krankheiten des Rückenmarkes, Wien* 1883.
Bruns, P., *Berl. klin. Wochenschr.* 1883.
Charcot, *Arch. de phys. I* 1868; *und Oeuvres compl. I—III u. IX.*
Hitzig, *Virch. Arch.* 48. *Bd.*
v. Kahlden, *Ein Fall von Arthropathie bei Tabes, Virch. Arch.* 109. *Bd.* 1887.
Koch, *ib.* 73. *Bd., und v. Langenbeck's Arch. XXIII.*
Rotter, *Die Arthropathien bei Tabiden, Arch. f. klin. Chir. XXXVI* 1887.
Senator, *Berl. klin. Wochenschr.* 1872.
Sonnenburg, *Die Arthropathia tabidorum, Arch. f. klin. Chir. XXXVI* 1887.
Strümpell, *Arch. f. Psych. XII* 1882.
Talamon, *Des lés. oss. et articul. liées aux mal. d. syst. nerv., Revue mens. II* 1878.
Weizsäcker, *Die Arthropathie bei Tabes, Beitr. z. klin. Chir. v. Bruns III, Tübing.* 1887.
Westphal, *Berl. klin. Wochenschr.* 1881.

Literatur über gichtische Arthritis.

Braun, *Beitr. z. e. Monographie der Gicht, Wiesbaden* 1860.
Charcot, *Gaz. des hôp.* 1866 *u.* 1867 *u. Oeuvres compl. VII, Paris* 1890.
Ebstein, *Die Natur und die Behandlung der Gicht, Wiesbaden* 1882.
Garrod, *Die Natur und Behandlung der Gicht und der rheumatischen Gicht, Würzburg* 1861.
Hueter, *Klinik der Gelenkkrankh.* 1876.
Lancereaux, *Atlas d'anatomie pathol., Paris* 1871.
Melden, *A treatise on gout rheumatisme and rheum. gout, London* 1873.
Senator, *v. Ziemssen's Handb. d. spec. Path XIII.*
Virchow, *sein Arch.* 44. *Bd.*

4) Tuberculose und Syphilis der Gelenke.

§ 82. Die **Tuberculose der Gelenke** tritt bald primär bald secundär nach Tuberculose der an das Gelenk angrenzenden Knochen und Schleimbeutel auf und kann im ersteren Fall an jeder Stelle der Synovialmembran beginnen. Die im Knochenmark oder im Periost der Gelenkenden sitzenden tuberculösen Herde dringen entweder in continuirlicher Ausbreitung durch das zwischen ihnen und dem Gelenk liegende Gewebe durch, oder es werden die Bacillen auf dem Lymphwege aus dem Knochen in das Gelenk verschleppt.

Ist eine Synovialmembran mit Bacillen inficirt, und gelangen dieselben weiterhin zur Entwickelung und Vermehrung, so erfolgt am häufigsten eine Dissemination derselben im Gelenke, so dass an verschiedenen Stellen des synovialen Gewebes Tuberkel auftreten, welche mit der Zeit an Zahl zunehmen und schliesslich in grosser Menge im Synovialgewebe sitzen. Nur selten bilden sich grössere locale käsige oder käsig fibröse Knoten.

Bei Anwesenheit vereinzelter Tuberkel, wie sie bei allgemeiner Miliartuberculose vorkommen (König), kann das Synovialgewebe im Uebrigen ohne erkennbare Veränderung sein. Bei reichlicher Verbreitung von Tuberkeln stellen sich hyperämische Zustände, diffuse entzündliche Veränderungen, Wucherungen und Exsudationen ein. Die **Synovialis** ist danach **geröthet** und **geschwellt** und mässig zellig infiltrirt oder aber in mehr oder minder grosser Ausdehnung in ein weiches

gewucherten, von grauen oder weisslichen Tuberkeln durchsetzten Granulationsgewebe (Arthritis fungosa s. granulosa) verwandelt. In der Gelenkhöhle liegt oft ein seröser (Hydrops tuberculosus) oder auch ein serös-fibrinöser, oder ein eiterig getrübter oder eiterig fibrinöser, oder ein rein eiteriger Erguss (Empyema articulare tuberculosum). Letzteres ist namentlich dann der Fall, wenn die Synovialis zu einem Theil in Granulationsgewebe umgewandelt ist. Die Fibrinniederschläge bilden Fetzen und Membranen, welche die Granulationen bedecken. Zuweilen bilden sich auch Reiskörnern ähnliche Körper, welche entweder Fibrin oder aber abgestossene nekrotische Gewebstheile darstellen.

Das tuberculöse Granulationsgewebe kann sich vom Limbus aus gegen den Knorpel vordrängen, sich auch wohl eine Strecke weit über denselben hinausschieben (Fig. 188 *i*). Wo das Granulationsgewebe mit dem Knorpel dauernd in Contact steht, geht der Knorpel zu Grunde,

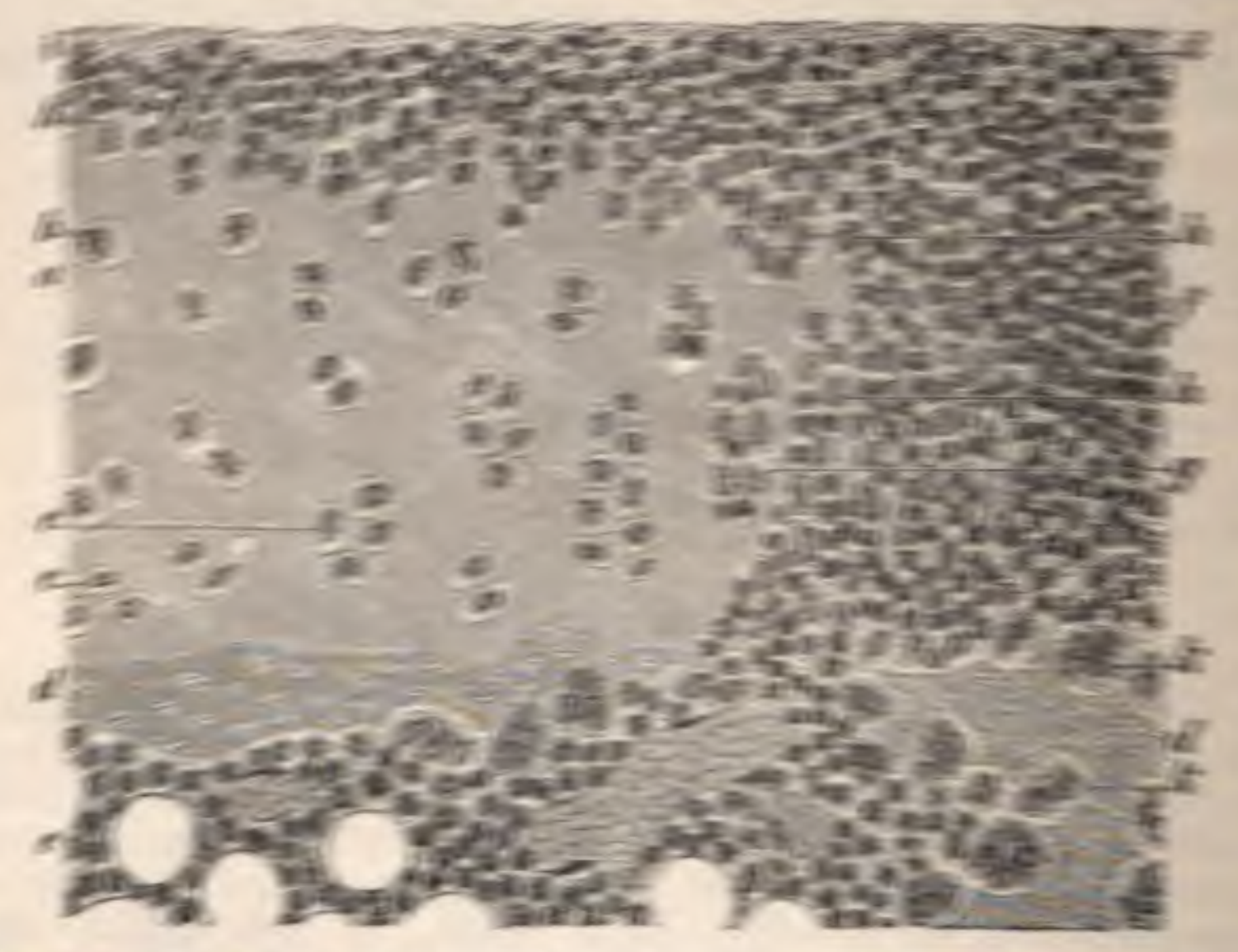

Fig. 188. Arthritis tuberculosa fungosa. Knorpel- und Knochenresorption durch fungöse Granulationen. Schnitt durch den Knorpel und das subchondrale Gewebe des Femurkopfes. *a* Hyaliner Knorpel. *b* Vereinzelte, *c* in Gruppen gelagerte gewucherte Knorpelzellen. *d* Knochenbalken. *e* Knochenmark. *f* Granulationsgewebe. *g* Gewucherte und mit Rundzellen untermischte Knorpelzellen. *h* Aufgebrochene Knorpelhöhlen. *i* Mit Fibrin belegtes Granulationsgewebe. *k* Osteoklasten. In Müller'scher Flüssigkeit und Alkohol gehärtetes, in Pikrinsäure entkalktes, mit Hämatoxylin und Karmin gefärbtes, in Kanadabalsam eingeschlossenes Präparat. Vergr. 100.

indem die Granulationszellen den Knorpel auflösen und in die Kapselräume eindringen (*g h*). Gleichzeitig pflegen sich auch im benachbarten Knochengewebe Resorptionsvorgänge (*d k*) einzustellen.

Nicht selten wuchern die Granulationen vom Rande her in das Innere der Gelenkknorpel hinein und heben dadurch die oberflächlichen Lagen von den tieferen ab. Sie greifen ferner auch auf das subchondrale Markgewebe über und dringen von da aus gegen die knorpelige Decke vor. Kommen sie an letztgenannter Stelle zu mächtiger Entwickelung, ist z. B.

das subchondrale Gewebe von Anfang an der Sitz tuberculöser Granulationen, so kann der Knorpel von da aus durchbrochen und vom Knochen abgelöst werden.

Neben der tuberculösen Granulationsbildung pflegt sich auch eine nicht tuberculöse Wucherung der Synovialis und oft auch des Knochenmarkes einzustellen, welche wahrscheinlich durch die Entzündung wachgerufen wird. Erstere kann unter Umständen zur Bildung papillärer Zotten in der Synovialmembran führen. Häufiger äussert sie sich nur darin, dass die Synovialmembran sich verdickt und sich vom Gelenkrande her in Form eines gallertigen oder ödematösem Bindegewebe ähnlichen, schlaffen, mehr oder weniger vascularisirten Gewebes über die Gelenkflächen vorschiebt (Fig. 134 *d*) und dieselben schliesslich ganz bedeckt,

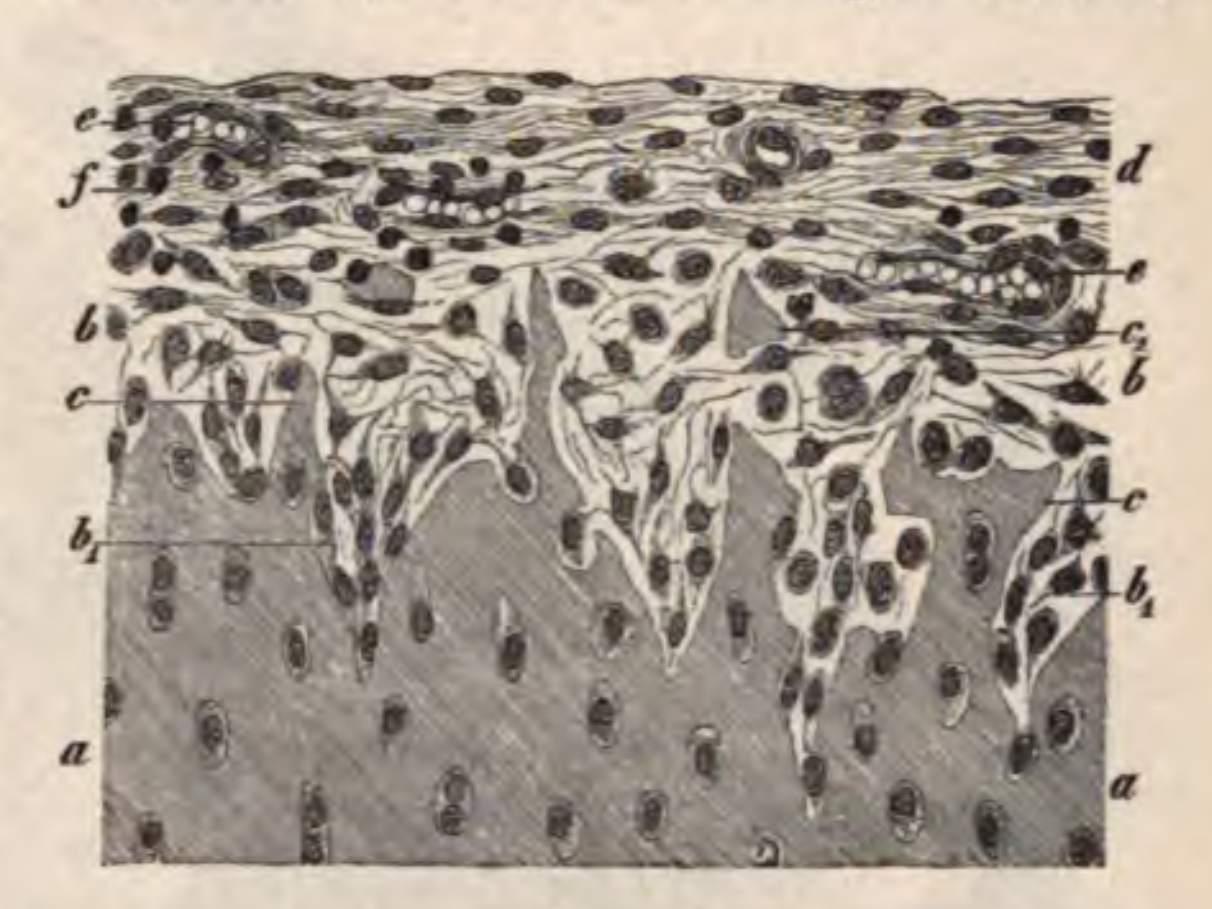

Fig. 134. Arthritis tuberculosa. Ueberlagerung des Gelenkknorpels mit Bindegewebe und Metaplasie desselben in Schleimgewebe. *a* Hyaliner Knorpel. *b* b_1 Schleimgewebe. *c* Zwischen dem vordringenden Schleimgewebe stehengebliebener hyaliner Knorpel. *d* Bindegewebe. *e* Blutgefässe. In MÜLLER'scher Flüssigkeit und Spiritus gehärtetes, mit Hämatoxylin und Karmin gefärbtes, in Kanadabalsam eingeschlossenes Präparat. Vergr. 100.

während der dadurch unter vollkommen veränderte Bedingungen versetzte Knorpel sich in seinen oberflächlichen Lagen in Schleimgewebe ($b b_1$) und schlaffes Bindegewebe umwandelt. Zuweilen wachsen auch Gefässe in das Innere des Knorpels und wandeln denselben herdweise in Schleimgewebe um.

Das wuchernde Knochenmark bildet meistens nur einen subchondral gelegenen rothen Saum, doch kann sich die Veränderung auch über die tiefer gelegenen Markschichten erstrecken. Das Mark verliert dabei sein Fett und wandelt sich in Gallertmark oder in lymphoides Mark um. Hält dieser Zustand längere Zeit an, so stellt sich eine mehr oder minder starke Resorption der Knochensubstanz (Fig. 133 *dk*) ein und gleichzeitig wird auch der Knorpel von Markräumen durchsetzt, d. h. in gallertiges Markgewebe umgewandelt.

Während an den Gelenken die beschriebenen Processe sich abspielen, gerathen die Weichtheile in der Umgebung des Gelenkes in ödematöse Schwellung; das Bindegewebe gewinnt mehr und mehr eine speckige, schwartig fibröse Beschaffenheit, und die Haut wird blass, glatt und glänzend (Tumor albus).

Bald früher, bald später entwickeln sich **in der Umgebung der Gelenke Granulationsherde** und weiterhin **käsige Knoten** und **kalte tuberculöse Abscesse**, welche häufig nach aussen durchbrechen und dann zur Bildung von **Fistelgängen** führen, deren Wand aus tuberculösen Granulationen und aus speckigem Bindegewebe besteht. Sie bilden sich namentlich dann, wenn tuberculöse Knochen- oder Gelenkherde nach

aussen durchbrechen, können sich indessen auch aus selbständigen lymphangoitischen Granulationsknoten entwickeln.

Die Gelenktuberculose tritt sowohl an den grossen als an den kleinen Gelenken auf und gehört zu den häufigsten Gelenkerkrankungen.

An den grossen Gelenken der Extremitäten (Fig. 135) kann bei langer Dauer der Erkrankung nicht nur der ganze Knorpel, sondern auch ein Theil der Kapsel und des angrenzenden Knochengewebes (*b c*) zum Schwinden gebracht, somit der Gelenkkopf mehr oder weniger zerstört,

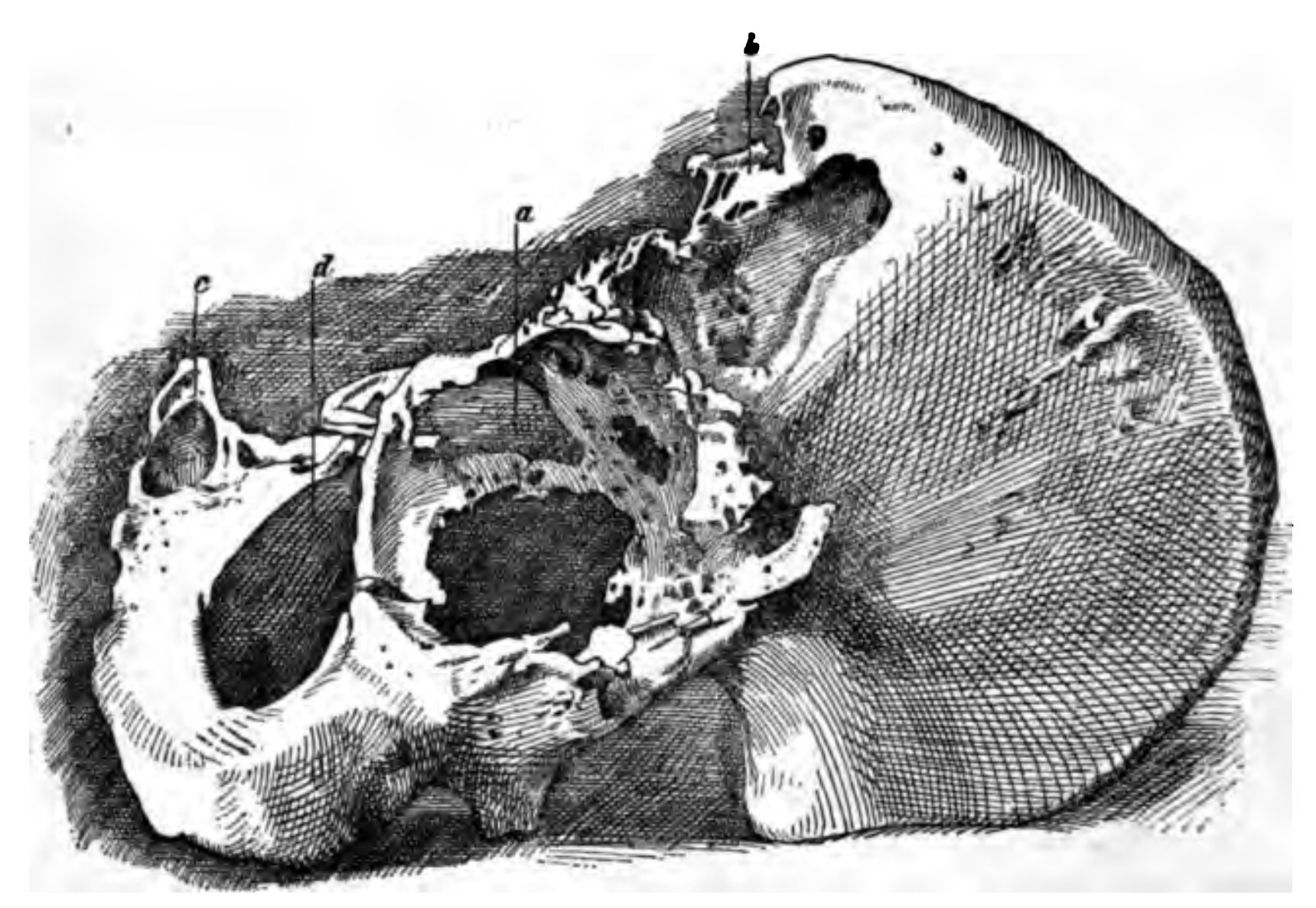

Fig. 135. Tuberculöse Caries der Pfanne des linken Hüftgelenkes und deren Umgebung. *a* Perforation der Pfanne. *b* Cariöse Defecte im Darmbein. *c* Cariöse Defecte im Schambein. *d* Foramen obturatorium. Um die Hälfte verkleinert.

die Gelenkpfanne (*a*) ausgeweitet und ihre Umgebung (*b c*) arrodirt werden. Alle diese Veränderungen führen unter Umständen zu Spontanluxationen, welche als Destructionsluxationen bezeichnet werden.

Der Zustand der Gelenkcaries wird von den Praktikern häufig Arthrocace genannt.

Die **syphilitischen Erkrankungen der Gelenke** treten theils zur Zeit des Eruptionsfiebers, theils erst in späteren Stadien der Syphilis auf. Im ersteren Falle handelt es sich um seröse Synovitiden, die sich in ähnlicher Weise wie der acute Gelenkrheumatismus darstellen. In seltenen Fällen erfolgen ähnliche Exsudationen auch noch in späteren Stadien der Syphilis. Häufiger sind in späteren Stadien Arthropathieen mit chronischem Verlauf, bei denen gummöse Kapselherde, Kapselverdickungen und Synovialiswucherungen sowie Knorpelzerfaserungen und Knorpelusuren auftreten. Diese Gelenkentzündungen treten theils primär, theils secundär nach syphilitischen Entzündungen des Periostes und des Knochenmarkes auf.

FÜNFTER ABSCHNITT.

Pathologische Anatomie der Muskeln, Sehnen, Sehnenscheiden und Schleimbeutel.

I. Pathologische Anatomie der Muskeln.

§ 84. Die **quergestreiften Muskelfasern**, welche den wesentlichen Bestandtheil der Muskeln bilden, stellen cylindrische Gebilde von 15—55 μ Dicke und bis 5 cm Länge dar, die sich aus einer contractilen Substanz, aus Kernen und aus einer Hülle zusammensetzen. Die contractile Substanz ist eine weiche Masse, welche einen eigenartigen Bau besitzt und aus Fibrillen sich zusammensetzt, die sich optisch durch einen Wechsel von hellen und dunklen Abschnitten auszeichnen.

Die Muskelkerne liegen an der Oberfläche des contractilen Muskelcylinders zerstreut, sind gestreckt ellipsoidisch, und ihre Längsaxe ist stets der Längsaxe der Muskelfasern gleich gerichtet. An ihren Polen sieht man häufig eine Anhäufung einer körnigen protoplasmatischen Substanz.

Das Sarcolemm besteht aus einer elastischen, glashellen, structurlosen Membran, welche einen Schlauch bildet, der die contractile Substanz einschliesst und ihrer Oberfläche unmittelbar anliegt.

Nach Weber, A. Fick, Strasser, Roux u. A. ist physiologisch die Länge eines Muskelzugs abhängig von der Funktion der Längenänderung, d. h. er ist dem Verhältniss der Verkürzung, die er durch die Annäherung seiner Befestigungspunkte bei der Bewegung der Glieder erfährt, proportional lang gemacht. Das Verhältniss der Faserzüge zu dieser Verkürzung ist nach Fr. Weber nahezu wie 2:1. Die Dicke der Muskeln wird durch den Grad der Spannung bei der Contraction bestimmt. Aendert ein Muskel seine Länge, so müssen seine Fasern länger und kürzer werden, oder es müssen Fasern resorbirt oder solche in der Längenrichtung neu angelagert werden. Aendert er seine Dicke, so kann dies durch eine Aenderung des Dickendurchmessers der einzelnen Fasern oder aber durch eine Ausschaltung alter, resp. durch eine Einlagerung neuer Fasern zwischen die alten geschehen.

Der Muskel verhält sich (Strasser) hinsichtlich seiner Fähigkeit, einen Nervenreiz aufzunehmen, sowie hinsichtlich der Grösse des chemischen Umsatzes und der Regenerationsfähigkeit am günstigsten bei gewissen mittleren Dehnungen. Ein Muskelzug, welcher im Verhältniss zu seiner Länge ungewöhnlich kleine Längenänderungen erfährt, ist danach unter

Literatur über freie Gelenkkörper.

Abernethy, *Med.-chir. Beobacht.*, *übers. v. J. F. Meckel*, 1809.
Bidder, *Ueber die Entstehung fester Körper in den von Synovialhäuten gebildeten Höhlen. Henle und Pfeufer's Zeitschr. f. rat. Med. III.*
Cavagnis, *Les grains riziformes sont ils des produits tuberculeux, Ét. s. la tub. publ. par Verneuil II, Paris* 1890.
Fischer, *Beiträge zur Aetiologie der Gelenkmäuse, Dtsch. Zeitschr. f. Chir. XII* 1880.
Goldmann, *Ueber das reiskörperchenhaltige Hygrom der Sehnenscheiden*, *Beitr. z. path. Anat. v. Ziegler VII* 1889.
Gruveilhier, *Anat. pathol. gén.* 1852.
Hase, *Deutsche Klinik*, 1867.
Hüter, *Klinik d. Gelenkkrankh.*, *Leipzig* 1877.
Klein, *Virch. Arch.* 29. *Bd.*
König, *Die Tuberculose der Knochen und Gelenke*, *Berlin* 1884.
Poulet *et* **Vaillard**, *Arch. de phys. V* 1885.
Ranke, *Ueber den Hydrops fibrinosus der Gelenke*, *Arch. f. klin. Chir. XX.*
v. Recklinghausen, *De corp. lib. articul.*, *Regimonti* 1864.
Riedel, *Zur Pathologie des Kniegelenks*, *Dtsch. Zeitschr. f. Chir. X* 1878.
Schuchardt, *Ueber die Reiskörperbildung in Sehnenscheiden und Gelenken*, *Virch. Arch* 114 *Bd.* 1888.
Thiele, *Beitr. zur Entsteh. v. freien Gelenkkörp.*, *In.-Diss. Bonn* 1879.
Virchow, *Die krankh. Geschw. I* 1863.
Volkmann, *Chir. von v. Pitha und Billroth II* 1872, *und Beiträge zur Chirurgie*, 1875.
Weichselbaum, *Virch. Arch.* 57. *Bd.*

FÜNFTER ABSCHNITT.

Pathologische Anatomie der Muskeln, Sehnen, Sehnenscheiden und Schleimbeutel.

I. Pathologische Anatomie der Muskeln.

§ 84. Die **quergestreiften Muskelfasern**, welche den wesentlichen Bestandtheil der Muskeln bilden, stellen cylindrische Gebilde von 15—55 μ Dicke und bis 5 cm Länge dar, die sich aus einer contractilen Substanz, aus Kernen und aus einer Hülle zusammensetzen. Die contractile Substanz ist eine weiche Masse, welche einen eigenartigen Bau besitzt und aus Fibrillen sich zusammensetzt, die sich optisch durch einen Wechsel von hellen und dunklen Abschnitten auszeichnen.

Die Muskelkerne liegen an der Oberfläche des contractilen Muskelcylinders zerstreut, sind gestreckt ellipsoidisch, und ihre Längsaxe ist stets der Längsaxe der Muskelfasern gleich gerichtet. An ihren Polen sieht man häufig eine Anhäufung einer körnigen protoplasmatischen Substanz.

Das Sarcolemm besteht aus einer elastischen, glashellen, structurlosen Membran, welche einen Schlauch bildet, der die contractile Substanz einschliesst und ihrer Oberfläche unmittelbar anliegt.

Nach WEBER, A. FICK, STRASSER, ROUX u. A. ist physiologisch die Länge eines Muskelzugs abhängig von der Funktion der Längenänderung, d. h. er ist dem Verhältniss der Verkürzung, die er durch die Annäherung seiner Befestigungspunkte bei der Bewegung der Glieder erfährt, proportional lang gemacht. Das Verhältniss der Faserzüge zu dieser Verkürzung ist nach FR. WEBER nahezu wie 2:1. Die Dicke der Muskeln wird durch den Grad der Spannung bei der Contraction bestimmt. Aendert ein Muskel seine Länge, so müssen seine Fasern länger und kürzer werden, oder es müssen Fasern resorbirt oder solche in der Längenrichtung neu angelagert werden. Aendert er seine Dicke, so kann dies durch eine Aenderung des Dickendurchmessers der einzelnen Fasern oder aber durch eine Ausschaltung alter, resp. durch eine Einlagerung neuer Fasern zwischen die alten geschehen.

Der Muskel verhält sich (STRASSER) hinsichtlich seiner Fähigkeit, einen Nervenreiz aufzunehmen, sowie hinsichtlich der Grösse des chemischen Umsatzes und der Regenerationsfähigkeit am günstigsten bei gewissen mittleren Dehnungen. Ein Muskelzug, welcher im Verhältniss zu seiner Länge ungewöhnlich kleine Längenänderungen erfährt, ist danach unter

relativ ungünstigen Bedingungen und verkürzt sich (STRASSER), bis seine Länge in einer bestimmten Proportion zur Längenänderung steht. Wird er stets nur in eine unter der Norm bleibende Spannung versetzt, so verliert er an Dicke. Ist ein Muskelzug gänzlich von Längenänderungen ausgeschlossen, und werden auch die Willenserregungen und reflectorischen Erregungen von ihm ferngehalten, so gehen seine Fasern zu Grunde und werden resorbirt.

Wird eine Faser, die an der Verkürzung verhindert ist, von starken Nervenerregungen getroffen, so kann sie zunächst an Masse gewinnen und danach dicker werden. Mit der Zeit aber wird sie ermüden, und die Uebermüdung kann Verfettung und Atrophie zur Folge haben.

Kommen einem Muskel stärkere Erregungen als in der Norm durch die Nerven zu, so pflegt er, falls nicht Uebermüdung eintritt, zu hypertrophiren. Mehranforderung an die Spannung hat eine Vergrösserung des Querschnittes, Steigerung der Excursionen eine Vergrösserung der Länge zur Folge.

Eine **Herabsetzung der Function eines Muskels** kann zunächst durch eine Durchtrennung seiner Sehne oder des Muskels selbst sowie durch eine Fixation der zu einem Gelenk verbundenen Knochen bewirkt werden. In beiden Fällen können sich **Inactivitätsatrophieen** der Muskeln einstellen, und zwar dann am stärksten, wenn die Muskeln unter den neuen Bedingungen gar nicht zur Contraction angeregt werden. Noch rascher geschieht dies bei Störungen der Muskelinnervation, wie sie durch krankhafte Veränderungen im Gebiete des Nervensystemes herbeigeführt werden, und es giebt eine ganze Gruppe **neuropathischer Atrophieen**, bei denen die Ursache des Muskelschwundes in einer Erkrankung des centralen oder des peripherischen Nervensystemes gelegen ist. Im Centralnervensysteme sind es namentlich Degenerationen und Schwund der grossen Ganglienzellen der Vorderhörner des Rückenmarkes und der Bulbärkerne und der aus denselben austretenden vorderen Nervenwurzeln, welche Muskelatrophieen zur Folge haben und eine Gruppe **spinaler und bulbärer Muskelatrophieen** bilden. Die Verbreitung der Muskelatrophie richtet sich dabei selbstverständlich nach der Ausbreitung der Rückenmarkserkrankung, ist bei herdweiser Rückenmarkserkrankung, wie es die acute Poliomyelitis anterior, die Myelomalacie, die Herdsklerose, Geschwulstbildungen, Compressionsdegenerationen etc. sind, auf einzelne Muskeln oder umschriebene Gruppen von solchen beschränkt, bei einer Atrophie dagegen, welche successive die Ganglienzellen der Vorderhörner im ganzen Rückenmark ergreift, verbreitet sich auch die Muskelatrophie auf das ganze Gebiet der von da aus versorgten quergestreiften Muskeln. Da dadurch pathologische Zustände entstehen, welche wesentlich durch eine Jahre hindurch zunehmende Muskelatrophie gekennzeichnet sind, so hat man diese Erkrankungsformen auch als progressive spinale Muskelatrophie oder als **Amyotrophia spinalis progressiva** bezeichnet. Die typische Form derselben tritt bei kräftigen, bis dahin gesunden Individuen auf, und zwar in der Regel zuerst an Muskeln, welche am meisten angestrengt waren. Bei Handwerkern sind das oft die Handmuskeln, namentlich die des Daumen- und Kleinfingerballens, oder auch die M. interossei und lumbricales. In anderen Fällen beginnt die Erkrankung an den Schulterblattmuskeln oder den Armmuskeln. Von dem ersten Erkrankungsort ergreift der Schwund in langsamer sprungweiser Verbreitung andere Muskeln oder Muskelgruppen, meist an beiden Körperhälften, jedoch in unregelmässiger Reihenfolge. In schweren Fällen kann

sich die Atrophie über die meisten Muskeln des Körpers verbreiten. Es können ferner auch die von der Medulla oblongata aus innervirten Muskeln ergriffen werden (progressive Bulbärparalyse). In anderen Fällen erfolgt, nachdem eine Anzahl Muskeln atrophisch geworden sind, Stillstand. Die Beinmuskeln werden, wenn überhaupt, erst spät ergriffen. In einzelnen Muskeln können die Muskelfasern nahezu verschwinden, so dass nur das Muskelbindegewebe übrig bleibt. Die atrophischen Muskeln sind bald blass, bald farblos, bald bräunlich pigmentirt.

Neben dieser typischen Form der progressiven spinalen Muskelatrophie, welche zuerst von Duchenne und von Aran genauer beschrieben worden ist, giebt es noch atypische Formen, welche an anderen Stellen, z. B. an den unteren Extremitäten, beginnen und von da allmählich nach oben sich verbreiten.

Die **neurogenen Muskelatrophieen** kommen ebenfalls je nach der Nervenläsion theils local auf einzelne Muskeln oder sogar nur auf Theile von solchen beschränkt oder aber über grössere Gebiete des Körpers verbreitet vor (Muskelatrophie bei Tabeskranken, Déjerine) und haben im letzteren Falle ihre Ursache in einer multiplen Nervendegeneration. Wahrscheinlich gehören zu letztereu auch die bei chronischer Bleiintoxication auftretenden Muskelatrophieen, welche wesentlich die Strecker der oberen Extremitäten befallen. Bei chronischer Arsenikvergiftung tritt eine degenerative Atrophie der Nerven und der Muskeln ein, welche nach Alexander wahrscheinlich von Ernährungsstörungen, bedingt durch Gefässveränderungen, abhängt, während das Rückenmark unverändert bleibt. Lähmung motorischer Nerven verursacht einen relativ rasch eintretenden Muskelschwund im Gebiet des gelähmten Nerven. Nach Charcot, Vulpian, Raymond und Anderen soll die bei Gelenkleiden häufig zur Beobachtung kommende Muskelatrophie auf einer reflectorisch erzeugten functionellen Rückenmarksalteration beruhen.

Eine weitere Ursache von Muskelschwund und Muskeldegeneration ist übermässige Anstrengung derselben durch **übermässige Erregung** (Tetanus), **schwere Arbeit**, sowie **übermässige Dehnung**, wie sie z. B. durch Geschwülste, welche sich unter oder zwischen Muskeln entwickeln, verursacht werden können. Unter Umständen führen auch einmalige Muskelverletzungen, wie z. B. Contusionen, zu einem fortschreitenden Muskelschwund, welcher auf nicht verletzte Muskeln übergreift, somit einen progressiven Charakter erhält.

Locale Anämieen nach embolischer Arterienverstopfung, wie sie in manchen Organen eine grosse Rolle spielen, kommen als Ursache von Muskeldegeneration nur wenig in Betracht, da die reichliche Anastomosenbildung der Muskelgefässe bei embolischer Verstopfung von Arterien eine Ausgleichung der Circulationsstörungen leicht ermöglicht. Dagegen bildet sich bei ausgebreiteter Arteriosklerose und bei gleichzeitig gesunkener Herzkraft, namentlich in hohem Alter, nicht selten eine anämische Nekrose aus, und ebenso können unter Umständen auch locale Compression (Decubitus) oder Blutergüsse ins Muskelgewebe, entzündliche Infiltrationen etc. **anämische Degenerationen** des Muskelgewebes zur Folge haben. Bei allgemein herabgesetzter Ernährung, bei Consumption der Kräfte durch langdauernde Krankheiten schwinden auch die Muskeln und werden dabei oft blass, arm an gefärbten Bestandtheilen, an Muskelhämoglobin. Fieberhafte Infectionskrankheiten, bei denen die Körpertemperatur erhöht ist, bei denen ferner auch das **Blut** oder die **Gewebssäfte** eine **veränderte**

Beschaffenheit zeigen können, üben meist auch auf die Muskeln einen deletären Einfluss und bewirken verschiedene degenerative Veränderungen.

Entzündliche und andere **Bindegewebsneubildungen**, wuchernde **Geschwülste** rufen Muskelschwund theils durch Compression der Muskelfasern, theils durch Störung der Circulation, der Ernährung und der Function hervor.

Auch sonst liegen in manchen Fällen von Muskelschwund der Atrophie verschiedene Momente zu Grunde, insofern, als sowohl örtliche oder allgemeine Circulations- und Ernährungsstörungen, als auch Abnahme der Thätigkeit resp. der nervösen Erregung im gleichen Sinne wirken.

Bei manchen Formen des Muskelschwundes sind wir nicht in der Lage, mit Bestimmtheit die Ursachen der Atrophie anzugeben, müssen sie aber nach dem Befund als **primäre Myopathieen** ansehen. Es gilt dies namentlich für einzelne Formen fortschreitender Muskelatrophie, welche der spinalen progressiven Muskelatrophie ähnlich verlaufen, bei denen aber Veränderungen des Rückenmarkes nicht nachweisbar sind und welche danach als **Dystrophia muscularis progressiva** den spinalen Myopathieen gegenübergestellt werden. Je nach der Zeit des Auftretens des Muskelschwundes kann man (Erb) eine Dystrophia musc. progr. infantum und eine Dystrophia musc. progr. juvenum et adultorum unterscheiden, nach der Localisation dagegen eine Form, welche vornehmlich die Muskeln des Stammes, der unteren Extremitäten und des Beckens betrifft und in einem Theil der Fälle mit einer stärkeren Fettentwickelung im Muskelbindegewebe verbunden ist (vergl. § 86), sowie eine Form, bei welcher die fortschreitende Muskelatrophie namentlich das Gesicht, Schulter und Scapularmuskeln betrifft (Duchenne, Landouzy, Déjerine, Hitzig).

Literatur über functionelle Anpassung der Muskeln.

Gubler *und* **A., Fick**, *Moleschott's Untersuch. z. Naturlehre VII* 1860.
Roux, W., *Der Kampf d. Theile im Organismus, Leipzig* 1881, *Arch. f. Anat. u. Phys.* 1883, *und Jen. Zeitschr. f. Naturw. XVI* 1883.
Strasser, *Arch. f. Anat. u. Phys.* 1878, *und Zur Kenntniss der funct. Anpassung d. quergestreiften Muskeln, Stuttgart* 1883.
Weber, Fr., *Verhandl. d. K. sächs. Ges. d. Wiss.*, 1851.

Literatur über progressive neuropathische Muskelatrophie.

Aran, *Arch. gén. de méd.* 1850, *Gaz. des hôp.* 1855.
Auerbach, *Virch. Arch.* 53. *Bd.*
Aufrecht, *Dtsch. Arch. f. klin. Med. XXII.*
Babes *et* **Kalindero**, *Rech. s. l'orig. de l'atrophie et de la pseudohyp. musc., Ann. de l'Inst. de Path. de Bucarest II* 1891.
Bernhardt, *Ueber eine hereditäre Form der progressiven spinalen, mit Bulbärparalyse complicirten Muskelatrophie, Virch. Arch.* 115. *Bd.*
Bramwell, *Die Krankheiten des Rückenmarkes*, 1885.
Charcot, *Arch. de phys.* 1869, *Leçons s. l. mal. d. syst. nerv.* 3 *éd.* 1883, *Neue Vorles. über die Krankh. d. Nervensystems, Leipzig* 1886.
Charcot *et* **Marie**, *Revue de méd. VI* 1886.
Clarke *and* **Gowers**, *Med.-chir. Transact.* 1874.
Déjerine, *Étude clinique et anatomo-pathologique sur l'atrophie musculaire des ataxiques, Revue de méd. IX* 1889.
Dubreuilh, *Sur quelques cas d'atrophie musc., dépend. des altérations des nerfs peripheriques, Revue de méd. X* 1890.
Duchenne, *Arch. gén. de méd.* 1853.
Erb, *Dtsch. Arch. f. klin. Med. V, und Erkrankungen des Rückenmarkes, v. Ziemssen's Handb. d. spec. Path. XI.*

Eulenburg *und* **Guttmann**, *Die Pathologie des Sympathicus*, 1868.
Friedberg, *Pathol. u. Ther. d. Muskellähmung, Berlin* 1862.
Friedreich, *Ueber progressive Muskelatrophie, Berlin* 1873.
Gossler, *Die motorische Endplatte und ihre Bedeutung für die motorische Lähmung, Leipzig* 1885.
Gombault, *Sur l'état des nerfs périphériques dans un cas de myopathie progressive, Arch. de méd. expér. I* 1889.
Grimm, *Ein Fall von progressiver Muskelatrophie, Virch. Arch.* 48. *Bd.*
Hayem, *Arch. de phys.* 1869, *u. Rech. sur l'anat. path. des atrophies musculaires, Paris* 1877.
Hitzig, *Ueber juvenile Muskelerkrankung, u. Ueber spinale Dystrophien, Berl. klin. Woch.* 1889.
Hoffmann, *Ueber progressive neuritische Muskelatrophie, Arch. f. Psych. XX* 1889.
Jaccoud, *Gaz. hebd.* 1864, *und Gaz. méd.* 1867.
Joffroy *et* **Achard**, *Contrib. à l'ét. de l'atrophie musc. chez les hémiplégues, Arch. de méd. exp. III* 1891.
Kahler, *Progressive spinale Amyotrophieen, Zeitschr. f. Heilk. V* 1884.
Krauss, *Histol. u. chem. Untersuch. nach Tenotomie u. Neurotomie, Virch. Arch.* 113. *Bd.*
Kussmaul, *Volkmann's Samml. klin. Vorträge Nr.* 54.
Leyden, *Rückenmarkskrankheiten II, Berlin* 1875.
Lichtheim, *Arch. f. Psych. VIII.*
Müller, *Neuritis, Arch. f. Psych. XIV.*
Parisot, *Pathogénie des atroph. musculaires, Thèse de Nancy*, 1886.
Pick, A., *Eulenburg's Realencyklop. IX, Art. Muskelatrophie.*
Preisz, *Fall von Pseudohypertrophie der Muskeln, Arch. f. Psych. XX* 1889.
Raymond, *Malad. du syst. nerveux, atrophies musculaires et maladies amyotrophiques, Paris* 1889.
Rindskopf, *Ueber das Verhalten der Muskelfasern nach Nervendurchschneidung, I.-D. Bonn* 1890.
Strümpell, *Neuritis, Arch. f. Psych. XIV.*
Vierordt, *Neuritis, Arch. f. Psych. XIV.*
Zimmerlin, *Zeitschr. f. klin. Med. VII.*

Literatur über Blei- und Arsenlähmung.

Alexander, *Klinische und experimentelle Beiträge zur Lähmung nach Arsenikvergiftung* 1889, *Habilitationsschr.*
Friedländer, *Bleivergiftung, Virch. Arch.* 75. *Bd.*
Gerhardt, *Sitzber. d. Würzburger phys.-med. Gesellschaft Nr.* 7, 1882.
Harnack, *Bleivergiftung, Arch. f. exper. Pathol. IX.*
Lesser, *Wirkung der Arsenverbindungen, Virch. Arch.* 74. *Bd.*
Maier, R., *Bleivergiftung, Virch. Arch.* 90. *Bd.*
Monakow, *Bleilähmung, Arch. f. Psych. X.*
Oeller, *Zur path. Anatomie d. Bleilähmung*, 1883.
Vulpian, *Mal. du syst. nerv., Paris* 1879.
v. Wyss, *Bleivergiftung, Virch. Arch.* 92. *Bd.*
Zenker, *Zeitschr. f. klin. Med. I.*

Literatur über Muskelatrophie bei Gelenkentzündungen und Muskelverletzungen.

Charcot, *Krankh. d. Nervensyst., Stuttgart* 1876, 1878 *u.* 1886, *u. Progrès méd.* 1882.
Fischer, *Dtsch. Zeitschr. f. Chir. VIII* 1877.
Luecke, *Dtsch. Zeitschr. f. Chir. XVIII* 1882.
Raymond, *Rech. expér. sur la pathogénie des atrophies musculaires consécutives aux arthrites traumatiques, Revue de méd. X* 1890.
Strasser, *l. c.*
Strümpell, *Ueber Muskelatrophie nach Ablauf von acutem Gelenkrheumatismus, München. med. Wochenschr.* 1888.
Valtat, *De l'atrophie musculaire, Paris* 1877.

Literatur über primäre myopathische progressive Muskelatrophie.

Buss, *Zur Lehre von der Dystrophia muscularis progressiva, Berlin. klin. Wochenschr.* 1887.
Duchenne de Boulogne, *De l'électrisation localisée, Paris* 1872; *Dystrophia muscularis progressiva, Leipzig* 1891.
Erb, *Ueber die juvenile Form der progressiven Muskelatrophie und ihre Beziehung zur sog. Pseudohypertrophie der Muskeln. Dtsch. Arch. f. klin. Med.* 34. *Bd.* 1884.

Friedreich, *Ueber progressive Muskelatrophie*, *Berlin* 1873.
Hitzig, *Beiträge zur Lehre von der progressiven Muskelatrophie*, *Berl. klin. Wochenschr.* 1888.
Joffroy et **Achard**, *Myopathie primitive*, *Arch. de méd. expér.* *I* 1889.
Israel, *Ueber Dystrophia musc. progressiva*, *I.-D.* *Freiburg* 1891.
Klebs, *Eine neue Form primärer Muskelatrophie*, *Festschr. d. Assist. f. Virchow*, *Berlin* 1891.
Ladame, *Contrib. à l'ét. de la myopathie atrophique progressive*, *Revue de méd. VI.*
Landouzy et **Déjerine**, *De la myopathie atrophique progressive sans neuropathie*, *Revue de méd.* *V* 1885 und *VI* 1886.
Marie et **Guinon**, *Contrib. à l'étude de quelques-unes des formes cliniques de la myopathie progressive primitive*, *Revue de méd.* *V.* 1885.
Schultze, *Ueber mit Hypertrophie verbundenen progressiven Muskelschwund und ähnliche Krankheitsformen*, *Wiesbaden* 1886.
Spillmann et **Haushalter**, *Deux cas de myopathie prim. progress.*, *Revue de méd. X.*
Westphal, *Ueber einige Fälle von progressiver Muskelatrophie mit Betheiligung der Gesichtsmuskeln*, *Charité-Annalen XI* 1886.
Weitere diesbezügliche Literatur enthält § 86.

§ 85. Der **Muskelschwund** erfolgt in manchen Fällen, ohne dass dabei merkliche Veränderungen im Bau der contractilen Substanz auftreten, und wird dann als **einfache Atrophie** bezeichnet. Es gilt dies namentlich von den allmählich sich vollziehenden Anpassungen des Muskels an geringere Ansprüche, bei denen die Fasern sich entsprechend verkürzen und verdünnen. Allein auch bei weitergehenden Atrophieen, wie sie bei der spinalen progressiven Muskelatrophie vorkommen, bei Schwund der Muskeln in höherem Alter und bei marantischen Zuständen, bei primär myopathischer Atrophie kann ein Schwund eintreten, ohne dass die Muskelfasern ihren Bau ändern. Die Fasern verlieren nur mehr und mehr an Durchmesser (Fig. 136), werden zu dünnen Fäden und

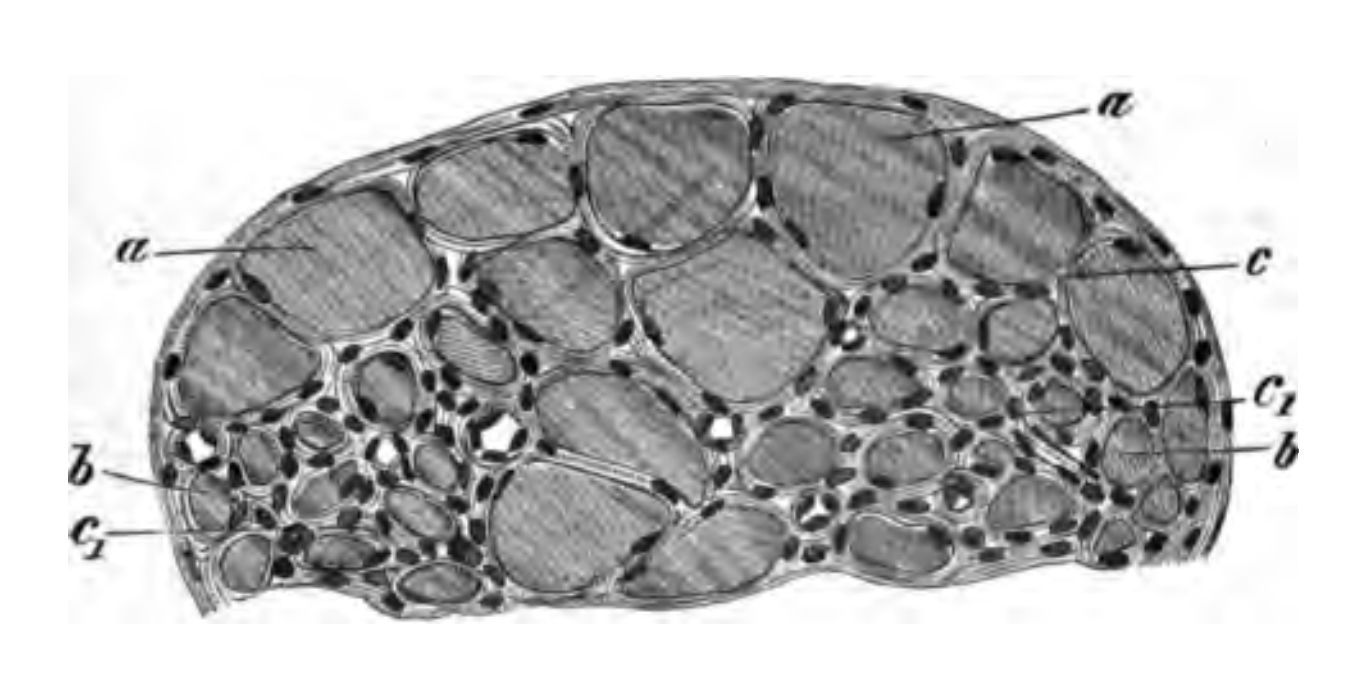

Fig. 136. Durchschnitt durch ein atrophisches Muskelbündel bei spinaler progressiver Muskelatrophie. *a* Normale Muskelfaser. *b* Atrophische Muskelfaser. *c* Perimysium internum, dessen Kerne bei c_1 scheinbar vermehrt sind. In MÜLLER'scher Flüssigkeit und Alkohol gehärtetes, mit Bismarckbraun gefärbtes, in Kanadabalsam eingeschlossenes Präparat. Vergrösserung 200.

verschwinden schliesslich ganz. Bei einer gewissen Dünne pflegt dann allerdings die Querstreifung verloren zu gehen. Das im Muskel enthaltene Hämoglobin kann mit der Atrophie der Muskeln schwinden, so dass die **Muskeln blass**, zuweilen fast farblos werden, in anderen Fällen scheidet sich im Innern der Muskeln **Pigment** in Form von kleinen gelben und bräunlichen Körnern (Fig. 137 *c*) ab, wodurch die Muskeln eine **bräunliche Färbung** erhalten.

In Muskeln, deren Nerven gelähmt oder deren Gewebe entzündlich infiltrirt oder von Geschwulstzellen durchwuchert sind, in gequetschten, mangelhaft ernährten, übermässig gedehnten, übermüdeten, dem Einfluss von Giften (bei Infectionskrankheiten und Vergiftungen) ausgesetzten Muskeln kann die Degeneration und der Schwund der Muskelfasern in der mannigfaltigsten Weise erfolgen. Die einfache Atrophie wird hier

seltener, häufig kommt es dagegen zu albuminöser Trübung, Verfettung vacuolärer Degeneration, Zerklüftung, lacunärer Erosion und zu wachsartiger Degeneration.

Die **albuminöse Trübung** ist durch das massenhafte Auftreten von feinen Albuminkörnern, die **Verfettung** durch Bildung kleinerer Fetttröpfchen im Innern der contractilen Substanz (Fig. 137 *a*) charakterisirt. Ausgebreitete Verfettung giebt den Muskeln eine gelbliche Färbung. Bei der **hydropischen** oder **vacuolären Degeneration** bilden sich im Innern der Muskelfasern helle Tropfen (Fig. 138 und Fig. 139), bald nur vereinzelt, bald in grösserer Zahl, so dass die Muskelfaser auf dem Querschnitt siebartig durchbrochen (Fig. 139 *b*) oder von schaumähnlicher Beschaffenheit erscheint. Bei der **lacunären Erosion** bilden sich an den Muskelschläuchen den HOWSHIP'schen Lacunen der Knochen ähnliche Buchten, bedingt durch das Andrängen von Zellen, welche entweder im Perimysium internum liegen und dann auch das Sarcolemm einbuchten, oder in die Sarcolemmschläuche eindringen und dann natürlich nur die contractile Substanz verdrängen und zum Schwund bringen. Am häufigsten kommt dies bei metastatischer krebsiger Infiltration von Muskeln zur Beobachtung. Bei der **Zerklüftung** der Muskeln zerfällt die contractile Substanz bald in Fibrillen, bald in Scheiben, welche entweder noch normal aussehen oder auch sonst noch verändert sind und getrübt oder auch hyalin aussehen.

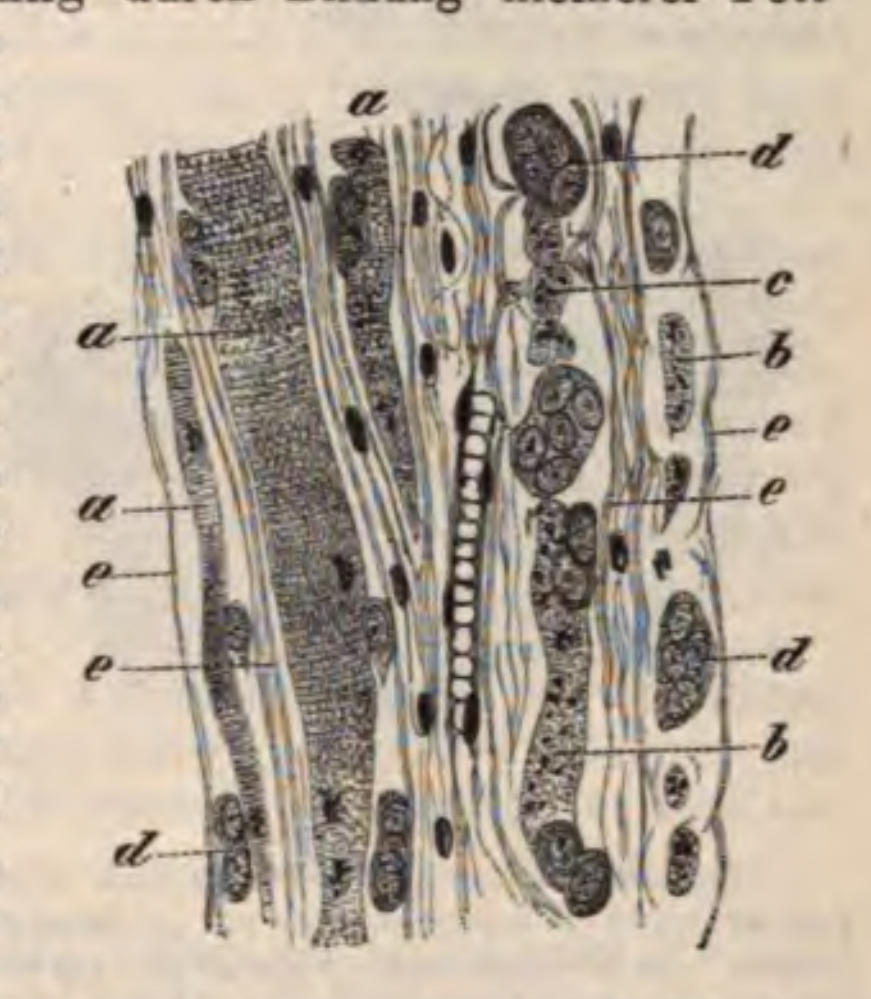

Fig. 137. Progressive Muskelatrophie bei aufsteigender Atrophie der Vorderhörner des Rückenmarkes. *a* Quergestreifte, etwas verschmälerte Muskelfaser mit Fett und Pigmentkörnchen im Innern. *b* Homogene, blasse, mit feinen Körnern durchsetzte Reste der contractilen Substanz. *c* Gelbe Pigmentkörner. *d* Gewucherte Muskelkörperchen. *e* Sarcolemm. Zerzupfungspräparat. Vergr. 300.

Fig. 138. Hydropisch degenerirte Muskelfasern aus einem Wadenmuskel bei chronischem Oedem der Beine. In FLEMMING'schem Säuregemisch fixirtes, mit Saffranin gefärbtes und in Kanadabalsam eingeschossenes Präparat. Vergrösserung 45.

Die **wachsartige** oder **glasige Degeneration** ist durch eine Nekrose und Gerinnung der contractilen Substanz, bei welcher dieselbe ein homogenes glasiges Aussehen gewinnt und in hyaline Schollen (Fig. 140 *b*) zerfällt, charakterisirt. Sie kommt am häufigsten bei Typhus abdominalis, etwas seltener bei anderen Infectionen, wie Septikämie, Variola etc. vor, bei denen sie vornehmlich an den geraden Bauchmuskeln und den Adductoren der Oberschenkel zur Beobachtung gelangt. Nicht selten entsteht sie auch in Folge von Quetschungen und Entzündungen, Verbrennungen und tetanischen Contractionen des Muskeln, sowie auch von Geschwulst-

entwickelung in den Muskeln. Bei schwererer Muskelläsion können auch die Muskelkerne zu Grunde gehen.

Fig. 139.

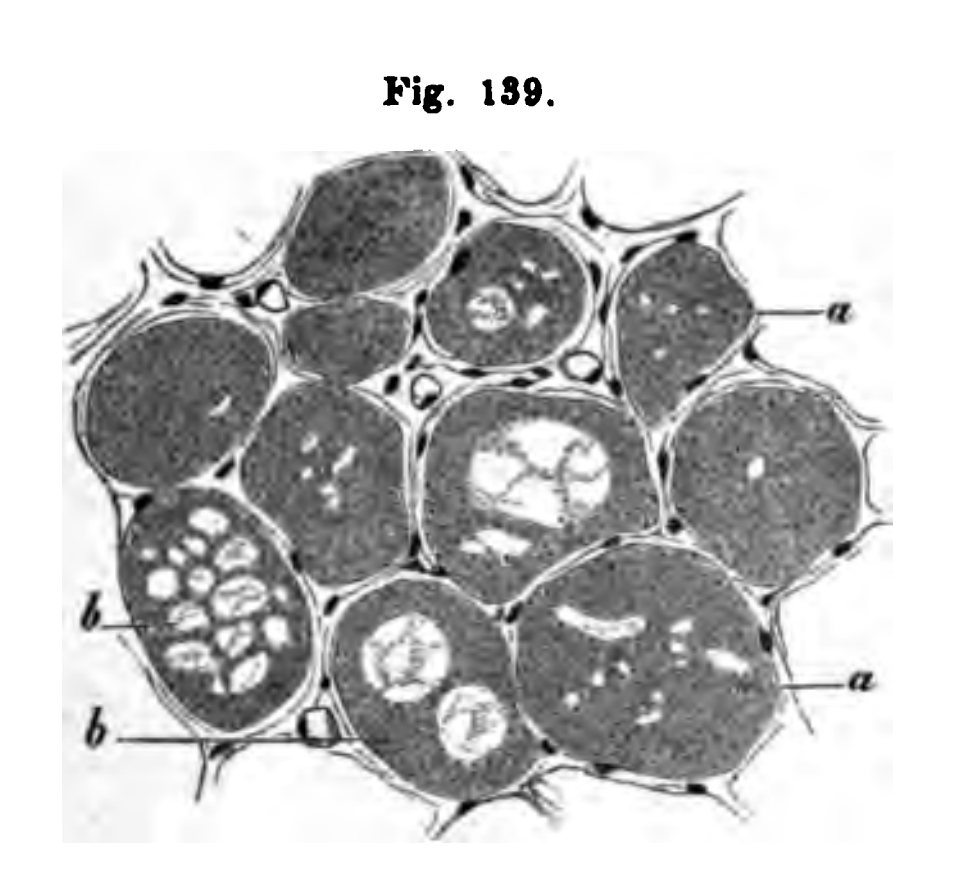

Fig. 140.

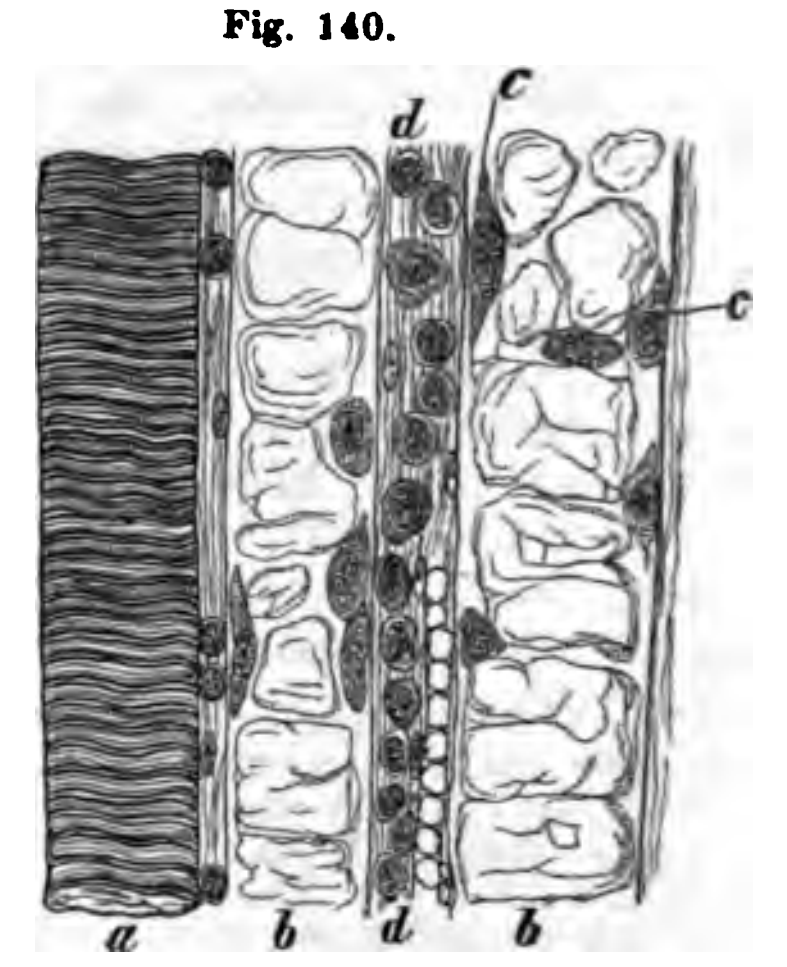

Fig. 139. Querschnitt durch ein Muskelbündel mit hydropisch degenerirten Muskelfasern. *a* Muskelfaser mit kleinen, *b* mit grossen Flüssigkeitstropfen. In MÜLLER'scher Flüssigkeit gehärtetes, mit Hämatoxylin gefärbtes, in Kanadabalsam eingeschlossenes Präparat. Vergr. 66.

Fig. 140. Wachsartige Degeneration oder Coagulationsnekrose der Muskeln bei Typhus abdominalis. *a* Quergestreifte normale Faser. *b* Degenerirte, in glasige Schollen zerfallene Faser. *c* Vergrösserte Muskelkörperchen. *d* Mit Zellen infiltrirtes Bindegewebe. Zerzupfungspräparat. Vergr. 250.

Betrifft die Degeneration und Nekrose nur einzelne Fasern, so ist sie makroskopisch nicht erkennbar. Bei Entartung zahlreicher Fasern erhalten die Muskeln ein trübes, mattes, blasses, fischfleischähnliches Aussehen.

Leichtere Grade der albuminösen, fettigen und vacuolären Degeneration können bei Eintritt normaler Innervations- und Ernährungsverhältnisse heilen. Höhere Grade (Fig. 137 *b*) führen zu einem völligen Zerfall und Untergang der Muskelfasern. Bei wachsartiger Degeneration ist die contractile Substanz verloren, zerfällt in immer kleiner werdende Schollen und wird resorbirt. Werden Muskelfasern, die zu einem Theil entartet sind, zu Contractionen erregt, so kann eine mit Blutung verbundene Zerreissung eintreten.

Sowohl bei einfachen als bei degenerativen Atrophieen treten nicht selten in einem Theil der Fasern **Kernwucherungen** auf, welche bald zur Bildung langer Kernreihen, bald zur Bildung von Kernhaufen führen, welche den Rest der Faser zur Seite drängen. In anderen Fällen bilden sich neben den atrophischen Fasern deutlich abgegrenzte ein- und mehrkernige Zellen (Fig. 137 *d*). Beide Vorgänge sind wohl als regenerative Wucherung der Muskelkörperchen aufzufassen, doch führt dieselbe meist nicht zur Bildung neuer Muskelfasern, sondern es gehen die Kerne wieder zu Grunde, so namentlich dann, wenn die zur Erhaltung des Muskels ungünstigen Bedingungen fortbestehen. Sind sowohl die Muskelsubstanz als auch die Muskelkerne geschwunden, so fällt das Sarcolemm zusammen und verschwindet, so dass von der Muskelfaser nichts mehr übrig bleibt.

Brandige Nekrose des Muskelgewebes stellt sich am häufigsten bei schweren infectiösen Entzündungen (§ 88), sowie bei Decubitus ein, also unter Verhältnissen, bei denen die Haut und das Unterhautzellgewebe in ihrer Ernährung heruntergekommener Individuen an Stellen, die einem Drucke ausgesetzt sind, brandig werden. Die Muskeln werden dabei missfarbig, schwarzbraun bis schwarzgrau und zerfallen weiterhin zu Fetzen oder trocknen bei Verdunstung ein. Trockener Brand oder Mumification der Muskeln kommt vor, wenn abgestorbene Theile von Extremitäten an der Luft eintrocknen.

Amyloidentartung ist sehr selten und kommt, wie es scheint, nur als ein örtliches Leiden vor, und zwar an Stellen, welche durch entzündliche Processe verändert sind. Die Amyloidentartung betrifft das Perimysium internum und das Sarcolemm, welche sich dabei verdicken und ein glasiges Aussehen erhalten, während die contractile Substanz schwindet. Die Erkrankung ist an den Muskeln der Zunge und des Kehlkopfes beobachtet (Ziegler), wo die Amyloidsubstanz harte, knotenförmige Einlagerungen bildete.

Verkalkung der Muskeln kommt am häufigsten in der Umgebung eingedickter Abscesse und in entzündlichen Schwielenbildungen vor. H. Meyer sah Verkalkung der atrophischen Muskelfasern in verschiedenen stark geschwundenen Muskeln.

Nach Beneke (*Virch. Arch. 99. Bd.*) liefert die wachsartige Degeneration der glatten Muskelfasern ähnliche Bilder von hyalinen Streifen, Bändern und Schollen, wie jene der quergestreiften Fasern, und beruht ebenfalls auf einem Quellungs- und Gerinnungsvorgang der Muskelsubstanz. Sie kann künstlich durch Auslaugen glatter Muskeln in Kochsalzlösung von 0,75 $^0/_0$ hervorgebracht werden.

Literatur zur Anatomie der einfachen und degenerativen Muskelatrophie.

Arnold, *Ueber das Vorkommen heller Muskeln beim Menschen, Heidelberg* 1886.
Aufrecht, *Dtsch. Arch. f. klin. Med. XXII.*
Babes, *Lés. histol. des muscles dans les différ. formes de myopathies primitives, Ann. de l'Inst. de Pathol de Bucarest, X. ann.* 1888/9 *II, Bucarest* 1891.
Ciscalohe, *Acuter fettig-albuminöser Zerfall, Centralbl. f. Nervenheilk.* 1879.
Colberg, *Trichinosis, Deutsche Klinik* 1864.
Debove, *Acuter fettig-albuminöser Zerfall, Progrès méd* 1878.
Erbkam, *Zur Kenntn. der Degeneration und Regeneration von quergestr. Muskelfasern nach Quetschung, Virch. Arch.* 79. *Bd.*
Fränkel, *Virch Arch.* 73. *Bd.*
Frankl *und* **Freund**, *Sitzber. d. K. Akad. d. Wiss. in Wien LXXXVIII* 1883.
Friedreich, *Ueber progressive Muskelatrophie, Berlin* 1873.
Golgi, *Annotazioni int. all' istol. norm. e patol. dei muscoli volontari, Arch. per le Scienze Med. V* 1881.
Hayem, *Rech. sur l'anat. pathol. des atrophies musculaires, Paris* 1878.
Hepp, *Ueber Pseudotrichinose, eine besondere Form von acuter parenchymatöser Polymyositis, Berl. klin. Wochenschr.* 1887.
Knoll, *Die Veränd. d. Muskeln bei Phosphorvergiftung, Inanition u. Lähmung, Tagebl. d. Naturforschervers. in Heidelberg* 1889.
Krauss, *Histologische und chemische Untersuchungen nach Tenotomie und Neurotomie, Virch. Arch.* 113 *Bd.* 1888.
Leser, *Unters. über ischämische Muskellähmungen und Muskelcontracturen, Samml. klin. Vortr. Nr.* 249, 1885.
Lichtheim, *Muskelveränderungen bei Trichinose, Centralbl. f. allg. Path. II p.* 122.
Litten, *Ueber embolische Muskelveränderungen und die Resorption todter Muskelfasern, Virch. Arch.* 80. *Bd.*
Marchand, *Acuter fettig-albuminöser Zerfall, Breslauer ärztl. Zeitschr.* 1880.

v. Millbacher, *Dtsch. Arch. f. klin. Med. XXX.*
Neumann, *Beitr. zur Kenntniss der Entwickelung der Neoplasmen, Virch. Arch.* 20. *Bd.* 1861.
Schaeffer, *Ueber die histologischen Veränderungen der quergestreiften Muskelfasern in der Peripherie von Geschwülsten, Virch. Arch.* 110. *Bd* 1887.
Schultze, *Ueber den mit Hypertrophie verbundenen Muskelschwund und ähnliche Krankheitsformen, Wiesbaden* 1886.
Stuart, *Arch. f. mikr. Anat. I* 1865.
Virchow, *sein Arch.* 4. *Bd.*, *und Cellularpathologie, Berlin* 1871.
Volkmann, *Handb. d. Chir. von v. Pitha und Billroth II* 1872.
Wagner, *Ueber das Verhalten der Muskeln im Typhus, Arch. f. mikr. Anat. X* 1874.
Waldeyer, *Veränd. der quergestreiften Muskeln bei der Entzündung u. dem Typhusprocess, insbes. die Regeneration ders. nach Substanzdefecten, Virch. Arch.* 34. *Bd.*
Weitere diesbezügliche Literatur enthält § 84.

Literatur über wachsartige Degeneration der Muskeln.

Cohnheim, *Unters. üb. d. embol. Processe, Berlin* 1872.
Erb, *Virch. Arch* 43. *Bd.*
Erbkam, *ib.* 79. *Bd.*
Gussenbauer, *v. Langenbeck's Arch. XII.*
Heidelberg, *Arch. f. exper. Pathol. III.*
Höltzke, *Ueber partielle Augenmuskelabschnürung, I.-D. Marburg* 1879.
Hoffmann, *Virch. Arch.* 40. *Bd.*
Martini, *Arch. f. klin. Med. IV.*
Roth, O., *Virch. Arch.* 85. *Bd.*
Strahl, *Zur Lehre v. d. wachsart. Degen. d. quergestr. Musk., In.-Diss. Leipzig* 1880.
Wagener, *Arch. f. mikr. Anat. X.*
Weihl, *Virch. Arch.* 61. *Bd.*
Zenker, *Ueb. d. Veränd. d. willkürl. Musk. bei Typhus abdominalis, Leipzig* 1864.

Literatur über Amyloidentartung und Verkalkung der Muskeln.

Heschl, *Verkalkung, Oesterr. Zeitschr. f. prakt. Heilk. VII* 1861.
Meyer, *Verkalkung, Zeitschr. f. wiss. Med. I* 1851.
Rokitansky, *Verkalkung, Zeitsch. d. Aerzte in Wien* 1848.
Ziegler, *Amyloidentartung, Virch. Arch.* 65. *Bd.*

§ 86. Sowohl bei einfacher als bei pigmentöser und fettiger Atrophie ist das Perimysium internum, soweit dies erkennbar, oft unverändert. Eine Ausnahme machen natürlich jene Fälle, in denen die Atrophie unverkennbar die Folge einer örtlichen Bindegewebserkrankung, z. B. einer Entzündung oder einer Geschwulstbildung ist. Allein auch sonst, z. B. bei gewissen Formen der progressiven Atrophie erscheint das **Perimysium internum** zuweilen **stärker entwickelt** und **kernreicher** als im gesunden Muskel, und häufig ist es in **Fettgewebe** (Fig. 141 u. 142) **umgewandelt**. Letzteres kann unter Umständen so mächtig werden, dass der Muskel nicht nur nicht an Masse einbüsst, sondern sogar an Umfang gewinnt, eine Erscheinung, welche die Veranlassung wurde, der Affection den Namen einer Pseudohypertrophie der Muskeln zu geben. Richtiger ist, sie als **Atrophia musculorum lipomatosa pseudohypertrophica** zu bezeichnen.

Soweit unsere Kenntnisse heute reichen, ist die Kernvermehrung und die Zunahme des Bindegewebes des Perimysium internum bald die Ursache des Muskelschwundes, bald die Folge desselben. Sie kann danach in gelähmten Muskeln auftreten, bei denen die Atrophie zweifellos der Wucherung vorangeht. Auch die Fettentwickelung im Bindegewebe, welche sowohl bei progressiven Formen der Muskelatrophie, als auch bei localen Inactivitätsatrophieen auftreten kann, ist in manchen Fällen ganz evident ein secundärer Zustand. Die Atrophie der Muskeln (Fig. 141 *a b*) ist

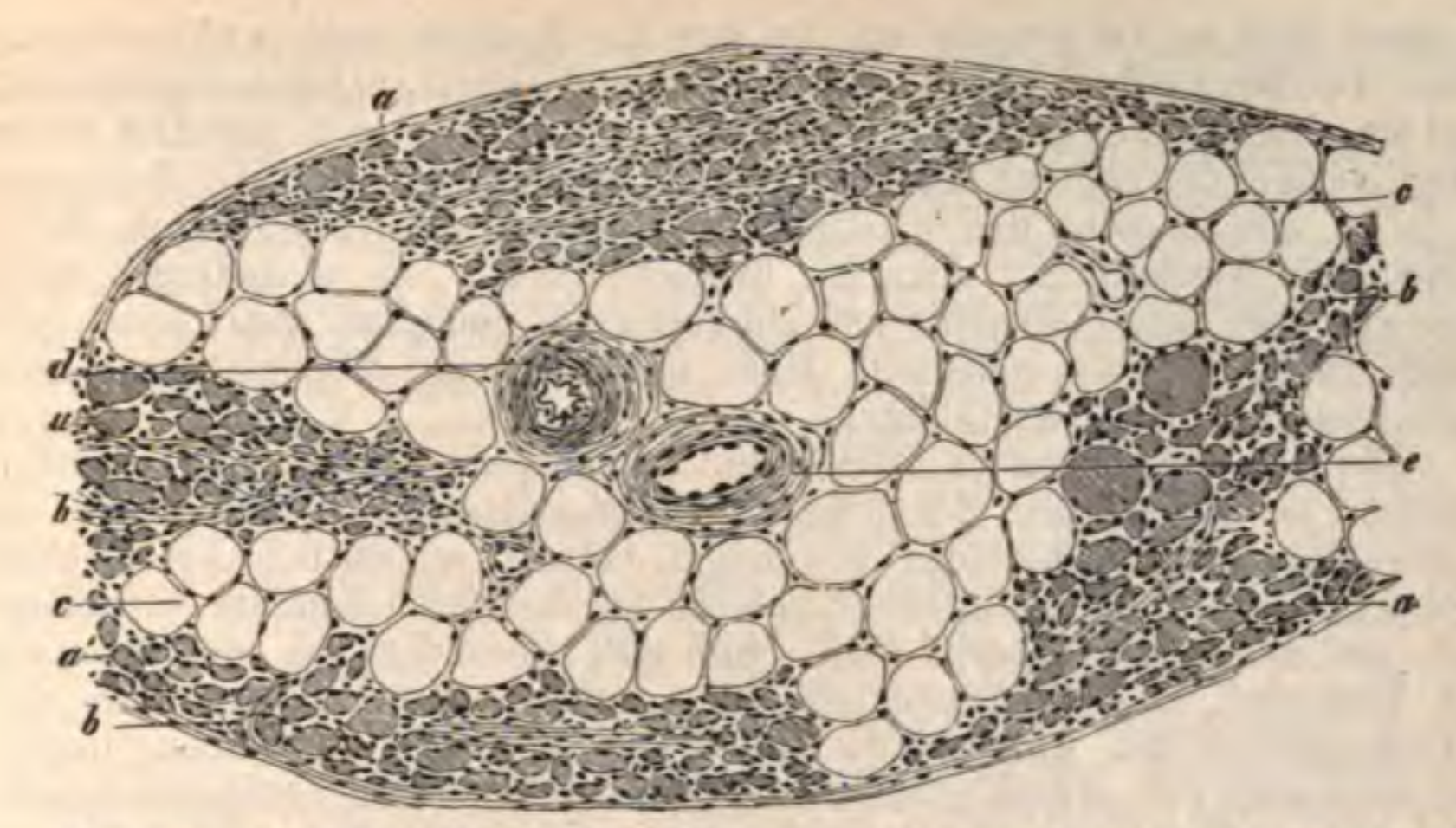

Fig. 141. Spinale Muskelatrophie mit Lipomatose nach aufsteigender Atrophie der Vorderhörner des Rückenmarkes. Schnitt aus den Wadenmuskeln. *a* Querschnitt atrophischer Muskelfasern. *b* Perimysium internum. *c* Fettgewebe. *d* Arterie. *e* Vene. In MÜLLER'scher Flüssigkeit und Alkohol gehärtetes, mit Bismarckbraun gefärbtes, in Kanadabalsam eingeschlossenes Präparat. Vergr. 60.

bereits weit vorgeschritten, so dass ganze Bündel keine einzige gesunde Faser mehr enthalten, wenn die Fettablagerung (*c*), welche sich in diesem Falle oft ganz auffällig an die nächste Umgebung der Blutgefässe (*d*) hält, beginnt. Man kann danach den Process nur als eine Atrophie mit nachfolgender Lipomatose des Bindegewebes bezeichnen.

In anderen Fällen nimmt das Perimysium internum zuerst zu und wandelt sich, ähnlich wie dies auch bei der Mästung geschieht, schon

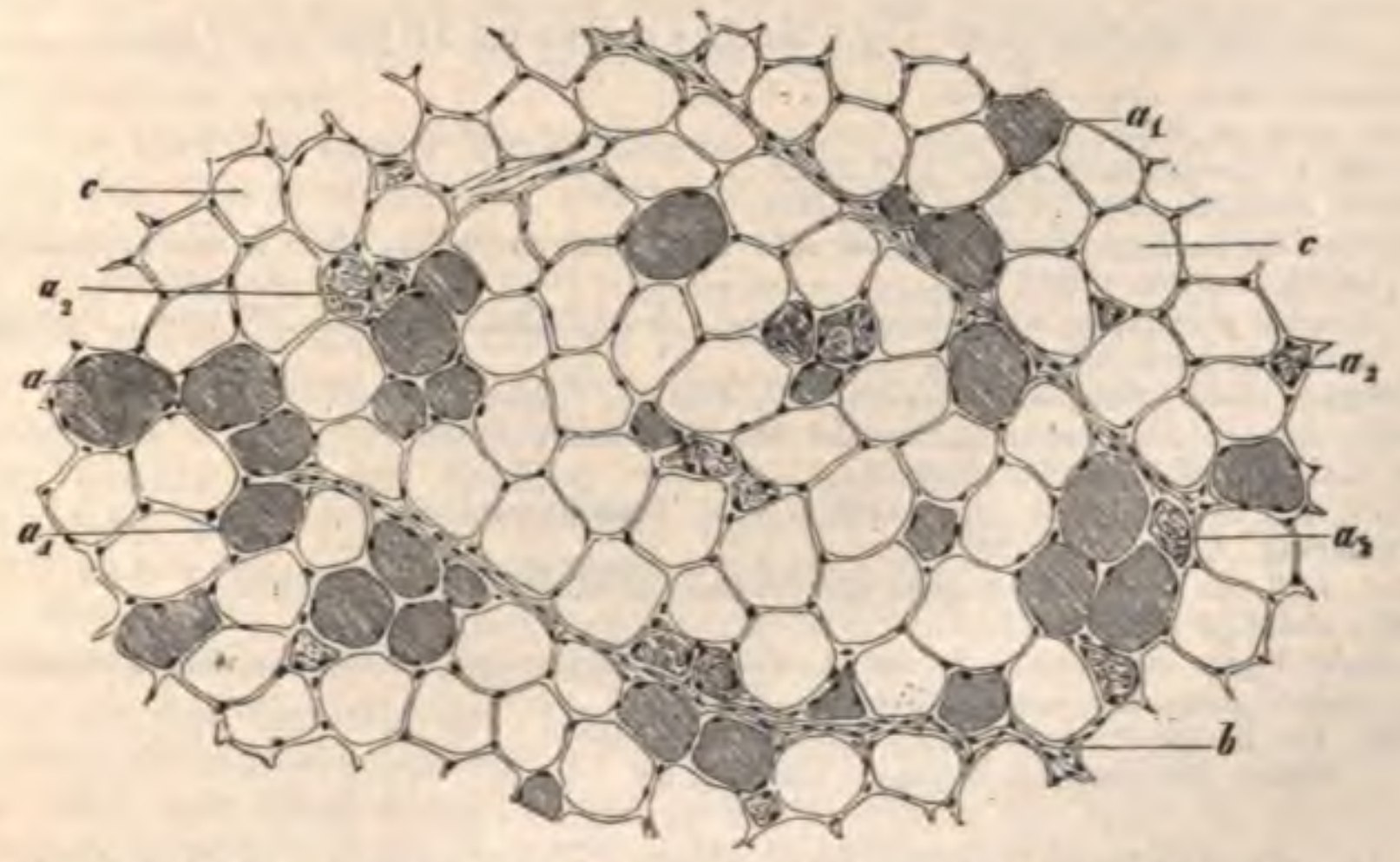

Fig. 142. Lipomatose der Wadenmuskeln mit Atrophie. *a* Querschnitt einer normalen, a_1 einer atrophischen Muskelfaser. a_2 Querschnitt von Sarcolemmschläuchen mit zerfallener contractiler Substanz. *b* Bindegewebszüge. *c* Fettgewebe. Behandlung des Präparats wie bei Fig. 141. Vergr. 60.

in einer Zeit in Fettgewebe um, in der die Muskeln noch wohl erhalten sind. Die Muskelfasern (Fig. 142 a) werden dadurch auseinandergedrängt, und da sie gleichzeitig oder erst später schwinden (a_1, a_2), zuweilen sogar unter Zerfall der contractilen Substanz in kleinere und grössere Trümmer (a_2), so hat es ganz den Anschein, als ob das sich entwickelnde Fettgewebe die Muskeln zur Atrophie bringen würde. Es ist indessen auch möglich, dass Muskelatrophie und Bindegewebslipomatose gleichzeitig auftreten und einander coordinirt sind, oder dass die Muskelatrophie von ganz anderen Momenten abhängt.

Die ausgesprochensten Bilder der lipomatösen Pseudohypertrophieen kommen bei einer Form der progressiven Muskelatrophie vor, welche im Kindesalter oder wenigstens in jungen Jahren, namentlich bei Knaben beobachtet wird, häufig in einer Familie bei mehreren Kindern vorkommt und zuweilen auch vererbt wird. Sie tritt besonders an den Muskeln des Rumpfes, des Beckengürtels, der unteren Extremitäten und des Schultergürtels auf, während die Hände und Arme frei zu bleiben pflegen. Die Mehrzahl der atrophischen Muskeln ist dabei durch Fettentwickelung vergrössert, doch kann die Vergrösserung auch ausbleiben. Die Affection ist wahrscheinlich ein primär myopathisches Leiden, welches andern primär myopathischen Muskelatrophieen, welche in der Jugend auftreten und dieselbe Verbreitung wie sie zeigen, zuweilen indessen auch das Gesicht, sowie die Schulter- und Scapulargegend betreffen (DUCHENNE DE BOULOGNE, LANDOUZY, DÉJERINE), nahe verwandt ist und also zu der Gruppe der als **Dystrophia muscularis progressiva** (ERB) bezeichneten Muskelerkrankungen gehört. Wahrscheinlich beruht das Leiden auf einer nicht näher zu charakterisirenden angeborenen Veränderung des Muskelgewebes, welche in der Zeit des Wachsthums oder auch später zu einer Bindegewebs- und Fettentwickelung im Perimysium internum und zu einer Atrophie der Muskelfasern führt. Nach ERB, SCHULTZE und HITZIG giebt es auch Muskeldystrophieen, bei denen der Atrophie ein Stadium der Hypertrophie der Muskelfasern vorangeht.

Literatur über lipomatöse Pseudohypertrophie.

Auerbach, *Virch. Arch.* 53. *Bd.*
Barth, *Arch. d. Heilk.* 1871.
Billroth, *v. Langenbeck's Arch. XIII* 1872.
Brieger, *Deutsch. Arch. f. klin. Med. XXII.*
Duchenne de Boulogne, *Arch. gén. de méd.* 1868, *und Sur la paralysie muscul. pseudohypertrophique, Paris* 1868.
Erb, *Juvenile progressive Muskelatrophie, Dtsch. Arch. f. klin. Med. XXXIV* 1884; *Dystrophia muscularis progressiva, Leipzig* 1891.
Hashimoto, *Ueber Pseudomuskelhypertrophie, Zeitschr. f. klin. Med. XI.*
Hitzig, *Juvenile Muskelatrophie, Berliner klin. Wochenschr.* 1889.
Lutz, *Deutsch. Arch. f. klin. Med. III.*
Müller, W., *Beitr. z. path. Anat. und Phys. d. Rückenmarkes, Leipzig* 1871.
Pekelharing, *Virch. Arch.* 90. *Bd.*
Preisz, *Fall von Pseudohypertrophie der Muskeln, Arch. f. Psych. XX* 1889.
Ranke, *Jahrb. f. Kinderheilk. X.*
Schultze, *Virch. Arch.* 75. *u.* 90. *Bd., u. Ueber mit Hypertrophie verbundenen Muskelschwund und ähnliche Krankheitsformen, Wiesbaden* 1886.
Seidel, *Die Atrophia muscul. hypertrophica, Jena* 1867.
Weitere diesbezügliche Literatur enthält § 84.

§ 87. **Hypertrophie der Muskeln** kann durch Steigerung der Muskelarbeit erzielt werden und äussert sich theils in einer Verlänge-

rung, theils in einer Verdickung der Fasern, wahrscheinlich auch in einer Vermehrung derselben.

In seltenen Fällen (Friedreich, Auerbach, Berger) kommen auf einzelne Muskelgruppen beschränkte Hypertrophieen vor und zwar sowohl angeborene, als auch im späteren Leben erworbene. Im letzteren Falle können Verletzungen und Krankheiten (Typhus) die Veranlassung bilden. Nach Erb, Schultze und Hitzig sollen auch bei der Dystrophia muscularis progressiva, sowie auch bei einzelnen spinalen Atrophieen einzelne Muskelfasern und ganze Muskelbündel hypertrophisch sein. Auch bei der als Thomsen'sche Krankheit oder als Myotonia congenita (Strümpell, Erb) bezeichneten Muskelaffection, welche unter dem Einfluss hereditärer Schädlichkeiten entsteht und durch Störungen der willkürlichen Bewegungen, durch Spannung und Steifheit in den Muskeln und durch Unfähigkeit der Muskeln, rasch zu erschlaffen, endlich durch eine hypertrophische Entwickelung derselben bei geringer Leistungsfähigkeit gekennzeichnet ist, soll man (Erb) eine beträchtliche Hypertrophie der Muskelfasern, eine reichliche Vermehrung ihrer Kerne und eine Veränderung der feineren Structur der Fasern finden, welche sich durch das homogene Aussehen des Querschnittes, ferner durch undeutliche Querstreifung und durch Vacuolenbildung zu erkennen giebt. Ob indessen alle diese Angaben richtig sind, bedarf noch der genaueren Untersuchung, indem von den betreffenden Autoren die Messung der Fasern an Stückchen vorgenommen worden ist, welche dem Lebenden excidirt waren, wobei eine Zusammenziehung und damit auch eine Verdickung der excidirten Muskelfasern eintritt, so dass ein Vergleich mit Muskelfasern von Leichen nicht mehr möglich ist.

Die **Regeneration der Muskeln** erfolgt in allen Fällen von den Bestandtheilen des Muskels selbst aus, wobei nach Verletzung aller Bestandtheile eines Muskels das Bindegewebe wieder Bindegewebe, die Muskelfasern dagegen neue Muskelfasern produciren, welche sich in dem neugebildeten Bindegewebe vertheilen. Nach einer Muskeldurchschneidung bildet sich demgemäss zunächst eine Narbe aus Granulationsgewebe resp. Bindegewebe, das aber im Laufe von Wochen von neuen Muskelfasern durchwachsen wird.

Die **Bildung neuer Muskelfasern** wird durch Wucherung der Muskelzellen (Fig. 143*a*) eingeleitet, welche von einer Massenzunahme des Sarkoplasmas gefolgt ist, so dass sich an den Enden oder auch im Verlaufe der Muskelfasern kernreiche Protoplasmamassen bilden (Fig. 143 *c e f*), welche auswachsend zur Bildung protoplasmatischer Muskelknospen führen, aus denen dann später durch Differenzirungsvorgänge wieder quergestreifte contractile Substanz wird. Die auswachsende Muskelfaser kann sowohl vor der Bildung der Knospen als auch später Längsspaltungen erfahren (*a b*), so dass eine alte Muskelfaser späterhin in 2 bis 3 und mehr junge Muskelfasern (*g*) übergehen kann.

Neben den der erhaltenen contractilen Substanz aufliegenden Muskelkernen wuchern in Wunden oder in Degenerationsherden von Muskeln auch die im Gebiete der Muskelzerstörung frei gewordenen Muskelkörperchen und wandeln sich in grosse ein- und mehrkernige Zellen (*b d*) um. Wie weit auch diese Zellen zur Regeneration der Muskeln beitragen, ist noch streitig. Wahrscheinlich geht die Mehrzahl derselben zu Grunde und findet eine Umwandlung der von ihnen gebildeten Protoplasmamassen in contractile Substanz nur dann statt, wenn dieselbe mit alten Muskel-

Fig. 143. In regenerativer Wucherung befindliche Theile von Muskelfasern aus Muskelwunden von verschiedenem Alter. *a* In spitz zulaufende Enden zerspaltener Stumpf einer Muskelfaser mit Kerntheilungsfigur 3 Tage nach der Zerreissung. *b* In protoplasmareiche Zellen umgewandelte gewucherte Muskelkerne, von denen einer in mitotischer Theilung sich befindet. *c* Stück einer Mukelfaser 8 Tage nach Umschnürung des Muskels. *d* Riesenzellen, welche ein nekrotisches Muskelstück einschliessen, aus einer 26 Tage alten Muskelnarbe. *e* und *f* In Protoplasmamasse endende Muskelfasern (Muskelknospen), *e* aus einer 10 Tage alten, *f* aus einer 21 Tage alten Muskelnarbe. *g* Sich theilende Muskelfaser aus einer 43 Tage alten Muskelnarbe. In FLEMMING'schem Säuregemisch gehärtete, mit Safranin gefärbte, in Kanadabalsam eingelegte Präparate. Vergr. 350.

fasern in Verbindung gerathen und mit denselben verwachsen. (Weitere Einzelnheiten sind in § 73 des allgemeinen Theils nachzusehen, wo auch die Literatur angegeben ist.)

Literatur über Muskelhypertrophie.

Auerbach, *Virch. Arch.* 53. *Bd., und Zur Frage der wirklichen und scheinbaren Muskelhypertrophie, Centralbl. f. d. med. Wiss.* 1889.
Berger, *Arch. f. klin. Med. IX.*
Bernhardt, *Virch. Arch.* 75. *Bd.*
Erb, *l. c.* § 86, *und die Thomsen'sche Krankheit, Leipzig* 1886.
Friedreich, *Ueber progressive Muskelatrophie, Berlin* 1871, *und Ueber wahre und falsche Muskelhypertrophie, Berlin* 1873.
Krau, *Ein Fall wahrer Muskelhypertrophie, I.-D. Greifswald* 1876.
Laquer, *Wahre allg. Muskelhypertrophie, Dtsch. med. Wochenschr.* 1886, *Nr.* 26.
Martius *und* **Hansemann,** *Ueber Myotonia congenita intermittens, Virch. Arch.* 117. *Bd.* 1889.
Schultze, *l. c.* § 85.
Seifert, *Ein Fall von Thomsen'scher Krankheit, D. Arch. f. klin. Med.* 47. *Bd.* 1891.

§ 88. Die **Myositis** oder die Entzündung der Muskeln ist ein Process, welcher am häufigsten secundär nach Entzündungen der Nachbarschaft und nach Traumen auftritt, unter Umständen indessen auch durch Verunreinigung des Blutes und durch Störung der Circulation herbeigeführt wird. Entzündungen der erstgenannten Art gehen am häufigsten von den Knochen und den Gelenken, sowie von den an Muskeln angrenzenden Haut- und Schleimhautpartieen aus, können indessen auch von anderen Stellen, z. B. von der Pleura oder dem perirenalen Gewebe oder vom Peritoneum aus auf die angrenzenden Muskeln übergreifen. So

kann z. B. ein Unterschenkelgeschwür die darunter liegenden Muskeln in Mitleidenschaft ziehen, kann ein Erysipel der Mundschleimhaut auf das muskulöse Zungenparenchym übergreifen, kann eine fungöse Gelenkentzündung zu einer entzündlichen Schwellung des periarticulären Gewebes führen, ein eiteriger Erguss durch die Pleura und die Intercostalmuskeln, ein perityphlitischer Eiterherd durch das Peritoneum und die Muskel- und Hautdecken durchbrechen etc.

Die hämatogenen Entzündungen, welche durch Blutverunreinigungen verursacht werden, gehören grösstentheils bakteritischen Infectionen an, so z. B. den pyämischen Wundinfectionen, der infectiösen Osteomyelitis, der puerperalen Pyämie, dem acuten Gelenkrheumatismus, dem Rotz und dem Typhus abdominalis. Doch ist zu bemerken, dass es dabei nicht immer zu entzündlichen Infiltrationen, sondern oft wesentlich nur zu Degenerationen der contractilen Substanz kommt.

Die leichtesten Formen der Myositis, wie sie sich unter dem Einfluss verschiedener Blutverunreinigungen, z. B. bei Typhus abdominalis sowie nach leichteren Traumen, nach Muskelzerrungen, Muskelquetschungen, Blutungen u. s. w., endlich in der Nachbarschaft von Entzündungsherden einstellen, sind meist vorübergehende Zustände, welche durch eine Durchtränkung des Perimysium mit exsudirter Flüssigkeit, sowie durch Anhäufung von Rundzellen im Bindegewebe sich kennzeichnen. Die Muskelfasern können dabei intact bleiben. Wo sie leiden, treten trübe Schwellung, Verfettung und Coagulationsnekrose ein.

Bei der als primäre acute Polymyositis von verschiedenen Autoren (P. Wagner, Unverricht, Hepp, Strümpell) in den letzten Jahren beschriebenen, klinisch durch Schmerzhaftigkeit und Störungen der willkürlichen Bewegung und ödematöse Schwellungen ausgezeichneten fieberhaften Krankheit, die sich über die Mehrzahl der Körpermuskeln verbreiten kann, findet man (Strümpell) in den erkrankten Muskeln körnige und vacuoläre Degeneration der Muskelfasern mit Verlust der Querstreifung und Wucherung der Muskelkerne, sowie kleinzellige Herde im Muskelbindegewebe.

Je intensiver die Entzündung ist und je länger sie anhält, desto unvollkommener wird die Regeneration, doch schliesst selbst eine länger dauernde und stellenweise Bindegewebe producirende Entzündung eine regenerative Wucherung der Muskeln nicht aus. Bei eiterigen Entzündungen (Myositis purulenta) kommt es schliesslich zur **Vereiterung des Muskels**. Der Muskel, der zu Beginn der Entzündung stärker geröthet und geschwellt war, beginnt sich zu verfärben, wird roth, braun und gelb und graugrün gefleckt, weich und zerreisslich und kann schliesslich zu einer graugelben oder gelben oder durch Blutbeimischung braunen oder graugrünen breiigen Masse erweichen, welche noch Fetzen nicht völlig aufgelöster, aber macerirter Muskelstücke enthält. Weiterhin bilden sich Abscesse, bald nur ein einziger, bald zahlreiche, so dass ein ganzer Muskel oder eine Gruppe von solchen von kleineren und grösseren Abscessen durchsetzt wird, zwischen denen das noch erhaltene Muskelgewebe verfärbt, grau oder gelb oder grünlich oder schmutzigbraun aussieht.

Eiterige und jauchige Muskelentzündungen kommen nur als Folgezustände bakteritischer Infectionen vor und ihr Verlauf ist jeweilen von der Natur des Entzündungserregers abhängig, doch können schlechte Ernährungsverhältnisse des Muskels den Zerfall des Muskelgewebes begünstigen. Inficirte offene Wunden, Phlegmonen des Unterhautzellgewebes,

schwere Erysipele, vom Darm ausgehende Kothabscesse geben am häufigsten zu Vereiterung und brandiger Nekrose und Verjauchung der Muskeln die Veranlassung. Hämatogene Formen (infectiöse Osteomyelitis) sind seltener und tragen meist einen rein eiterigen Charakter. Wo es zur Vereiterung und Abscessbildung gekommen, das Muskelgewebe also verloren gegangen ist, bleibt dauernd ein Defect bestehen. Kleine Abscesse können resorbirt werden, grössere nach Entleerung des Eiters nach aussen oder in den Darm, die Pleurahöhle, die Lungen u. s. w. heilen. An der Stelle, wo ein Eiterherd an das lebende Gewebe angrenzt, führt der Entzündungsprocess zur Bildung von Granulations- und weiterhin von Bindegewebe, und der Process heilt mit Hinterlassung einer Narbe, welche im Verlaufe der Zeit durch Schrumpfung sich verkleinert. Wahrscheinlich werden Narben späterhin theilweise noch durch Muskelgewebe substituirt.

Wird eine Entzündung in einem Muskel durch irgend eine Schädlichkeit, z. B. durch einen in der Nachbarschaft des Muskels gelegenen Entzündungsherd, ein Hautgeschwür, eine Knochenentzündung oder durch einen von aussen eingedrungenen Fremdkörper oder durch einen Echinococcus u. s. w. unterhalten oder kehren in einem Muskel Entzündungsprocesse häufig wieder, wie z. B. bei jenen Entzündungen, welche zu Elephantiasis der Haut und des subcutanen Gewebes führen, so kann sich in demselben in ähnlicher Weise wie bei Heilung vereiterter Herde eine **Hyperplasie des Bindegewebes** entwickeln.

An Orten, wo die Muskelfasern ganz zerstört sind, besteht der Muskel später nur aus derbem Bindegewebe. Sind die Muskelfasern theilweise noch erhalten, so nimmt das hyperplastische Gewebe das Gebiet des Perimysium ein und es ist der Muskel in mehr oder minder grosser Ausdehnung von derben Bindegewebszügen durchsetzt, welche weisse Stränge und Membranen bilden, in denen das Muskelgewebe eingebettet ist.

Literatur über Myositis.

Billroth, *Beitr. z. path. Histol., Berlin* 1858, *und Virch. Arch.* 8. *Bd.*
Cornil *et* **Ranvier**, *Man. d'histol. pathol., Paris* 1881.
Gies, *Dtsch. Ztschr. f. Chir. XI.*
Gussenbauer, *v. Langenbeck's Arch. XII.*
Löwenfeld, *Polymyositis acuta, Münch. med. Woch.* 1890.
Krafft-Ebing, *Psoasabscesse bei Typhus, Deutsch. Arch. f. klin. Med. VII.*
Oppolzer, *Muskelrheumatismus, Allg. Wien. med. Zeitg. VI* 1861.
Perroncito, *Contrib. alla patologia del tessuto muscolare, Torino* 1882.
Rosenthal, *Muskelrheumatismus, Oesterr. Zeitschr. f. prakt. Heilk.* 1864.
Senator, *Ueber acute und subacute multiple Neuritis und Myositis, Zeitschr. f. klin. Med. XV* 1888.
Strümpell, *Z. Kenntn. d. prim. acuten Polymyositis, Zeitschr. f. Nervenheilk. I* 1891.
Unverricht, *Polymyositis acuta progressiva, Zeitschr. f. klin. Med. XII* 1887 u. *Dermatomyositis acuta, D. med. Wochenschr.* 1891.
Virchow, *sein Arch.* 4. *Bd.*, *und Cellularpathologie, Berlin* 1871.
Volkmann, *Handb. d. Chir. von v. Pitha u. Billroth II* 1872.
Wagner, *Acute Polymyositis, Dtsch. Arch. f. klin. Med.* 40. *Bd.* 1887.
Waldeyer, *Virch. Arch.* 34. *Bd.*
v. Weber, *ib.* 15. *Bd.*

§ 89. Die **Tuberculose der Muskeln** tritt am häufigsten secundär nach tuberculöser Erkrankung benachbarter Organe auf, doch kommt auch eine primäre, resp. hämatogene Muskeltuberculose vor.

Was zunächst die erstgenannte Form betrifft, so sind es namentlich tuberculöse Knochen- und Gelenkerkrankungen, welche die Muskeln in Mitleidenschaft ziehen, so dass in denselben Entzündungsprocesse auf-

treten, die theils zu schwieliger Verdickung des musculären Bindegewebes, theils zur Bildung käsiger Knoten und kalter, mit tuberkelhaltigen Granulationsmembranen ausgekleideter Abscesse, sowie zur Bildung von Fistelgängen mit schwieligen, von Granulationen bedeckten Wandungen führen. In der Umgebung des Hüftgelenkes kann ein grosser Theil der angrenzenden Muskeln in dieser Weise verändert sein und bei tuberculöser Caries der Lendenwirbelsäule bilden sich nicht selten kalte Congestionsabscesse, welche sich auf dem Musculus iliopsoas bis zum POUPART'schen Bande und von da nach aussen zwischen die Oberschenkelmuskeln ziehen. Zuweilen erfolgt die Eitersenkung lediglich an der äusseren Fläche des Psoas, und das Muskelbindegewebe ist nur mehr oder weniger hyperplasirt, die Muskelsubstanz verfärbt. In anderen Fällen ergreift die Tuberkelbildung und der eiterige Zerfall auch das Muskelgewebe selbst, so dass der Muskel von vereiternden Herden durchsetzt und schliesslich mehr oder minder vollkommen zerstört wird. Ebenso ist auch bei Tuberculose der Hals- und Brustwirbelsäule das Bindegewebe in und zwischen den angrenzenden Muskeln der Sitz indurirender und verkäsender und zerfallender tuberculöser Entzündungsherde.

In ähnlicher Weise kann auch eine tuberculöse Erkrankung einer Schleimhaut, z. B. der Zunge oder der Stimmbänder, kann ferner auch eine Tuberculose der Haut (Lupus) auf die Muskeln übergreifen. In beiden Fällen treten im Muskelbindegewebe Tuberkel und Tuberkelgruppen auf, die späterhin verkäsen und zerfallen, während in der Umgebung neue Herde sich bilden und das intermusculäre Bindegewebe hyperplasirt.

Ueber die hämatogene Tuberculose des Muskels sind die Untersuchungen noch spärlich und unvollkommen, so dass wir nicht einmal sagen können, welchen Antheil die Muskeln an der allgemeinen Miliartuberculose nehmen. Zweifellos können sich indessen bei Verbreitung der Tuberkelbacillen auf dem Blutwege Tuberkel im Muskelbindegewebe entwickeln, und es bilden sich unter Umständen in demselben auch vereinzelte oder zahlreiche grössere Knoten und weiterhin käsige Zerfallsherde mit indurirter Umgebung, sowie auch kleinere und grössere kalte, von tuberkelhaltigen Granulationsmembranen ausgekleidete Abscesse. Gelegentlich bilden sich auch geschwulstartige, an Sarkome erinnernde, weiche, zum Theil verkäsende Wucherungen. Alle diese Bildungen sind ziemlich selten, doch ist ihre Häufigkeit bis jetzt wohl unterschätzt worden. Sie kommen an sämmtlichen Körpermuskeln vor und können eine bedeutende Ausbreitung erlangen.

Syphilitische Erkrankungen der Muskeln führen entweder zu schwieligen Verdickungen des Muskelbindegewebes mit Atrophie der Muskelfasern (*Myositis fibrosa syphilitica*) oder aber zu Bildung von verkäsenden, in schwieliges Bindegewebe eingebetteten *Gummata*. Sie kommen am häufigsten in den Muskeln der oberen Extremität, namentlich im Biceps, in den Nacken-, Hals- und Rückenmuskeln, sowie in der Zunge und im Sphincter ani externus (NEUMANN) vor und können unter Umständen Knoten von Hühnerei-, ja sogar von Faustgrösse bilden (VOLKMANN).

Bei **Rotz** bilden sich in und zwischen den Muskeln kleinere und grössere Abscesse. Bei **Aktinomykose** der Muskeln bilden sich weiche verfettende Granulationen, schwielige Bindegewebsmassen und Abscesse (vergl. das betr. Cap. im allg. Theil).

Literatur über Tuberculose und Syphilis der Muskeln.

Ridder, *Dtsch. Zeitschr. f. Chir. XVI.*
Fedotschkow, *Virch. Arch. 98. Bd.*
Lang, *Vorles. üb. Path. u. Ther. d. Syphilis. Wiesbaden 1885.*
Lewin, *Ueber Myositis syphilitica, Charité-Ann. XVI 1891.*
Linhart, *Muskelsyphilis, Oesterr. Zeitschr. f. prakt. Heilk. 1859, und Schmidt's Jahrb. Bd. 108, p. 281.*
Marchand, *Tuberculose, Virch. Arch. 72. Bd. 1878.*
Mauriac, *Leç. sur les myopathies syphilitiques, Paris 1878.*
Kögling, *Ueber chirurg. Tuberculose, Beitr. z. klin. Chir. von P. Bruns I, Tübingen 1885.*
Müller, *Ueber Muskeltuberculose, Beitr. z. klin. Chir. v. Bruns II, Tübingen 1886.*
Reimer, *Handb. d. spec. Path. von v. Ziemssen XIV.*
Neumann, *Myositis syphilitica, Vierteljahrsschr. f. Dermat. u. Syph. IV 1888.*
Virchow, *Die krankh. Geschwülste.*

§ 90. Im Perimysium der Muskelbündel, in den Fascien, Bändern und Sehnen und im intermusculären Bindegewebe kommt es unter pathologischen Bedingungen zuweilen zu **Knochenbildungen** in Form von Splittern, Platten und Spangen. Eine erste Form tritt vereinzelt auf und entwickelt sich entweder ohne erkennbare äussere Veranlassung und ohne Reizerscheinung, oder aber nach einmaligem oder oft wiederholtem Trauma, zuweilen auch im Anschluss an chronische Entzündung der betreffenden Gegend.

Die traumatischen Formen kommen am häufigsten im M. deltoides und M. pectoralis und in den Adductoren des Oberschenkels vor, wo ihre Bildung nachweislich mit dem Anschlagen des Gewehres und mit den durch das Reiten gesetzten Insulten der Muskeln zusammenhängt. Sie werden danach als **Exercier-** und **Reitknochen** bezeichnet. Weit seltener kommen durch Traumen veranlasste Knochenbildungen in anderen Muskeln, z. B. den Armmuskeln (bei Turnern), vor.

Die zweite Form musculärer Knochenbildung ist das Hauptsymptom einer eigenartigen Affection jugendlicher Individuen, welche als **Myositis ossificans progressiva** bezeichnet zu werden pflegt.

Sie ist dadurch ausgezeichnet, dass theils im Anschluss an leichte Traumen, theils auch ohne äussere Veranlassung in den Muskeln, dem intermusculären Bindegewebe, den Fascien, den Sehnen und dem Periost teigige, oft schmerzhafte Schwellungen auftreten, denen sich alsdann unter Nachlass der Schwellung eine Knochenbildung anschliesst.

Am häufigsten beginnt die Affection in den Nacken-, Rücken- und Thoraxmuskeln und Fascien und verbreitet sich von da über den Körper. Indem der Process Jahre hindurch unter zeitweiligen Stillständen fortschreitet, kann schliesslich ein grosser Theil der genannten Gewebe der Sitz von Knochenbildungen werden. Spangen, Platten, knorrige und verästigte Bildungen von Knochengewebe treten in den Muskeln, Fascien und Sehnen in immer grösserer Zahl auf. Die Contraction der Muskeln, die Bewegung der Glieder, der Wirbelsäule, des Kopfes, des Unterkiefers etc. werden immer mehr gehemmt und schliesslich durch Bildung knöcherner Verbindungen zwischen den in Gelenkverbindung stehenden Skelettheilen ganz aufgehoben. Der Körper wird zur unbeweglichen Bildsäule.

Die Vertheilung der Knochenneubildungen auf die genannten Gewebe ist in den einzelnen Fällen sehr verschieden. Manchmal ist das Perimysium der Muskelbündel und Muskelfasern in hervorragender Weise betheiligt; in anderen Fällen sind es mehr die Sehnen und Fascien, welche verknöchern. Häufig sitzt die Mehrzahl der Knochenspangen

schon bei ihrer ersten Entwickelung dem Knochen auf, bildet also Exostosen, zuweilen sind einzelne Knochentheile zugleich hyperostotisch. Es lässt sich auch eine scharfe Grenze gegen die Fälle multipler Exostosenbildung ohne gleichzeitige Knochenbildung in den Muskeln nicht ziehen.

Die Bildung des neuen Knochens erfolgt stets im Bindegewebe, und zwar in einer Weise, welche durchaus den periostalen Knochenbildungen entspricht. Es kann danach der Knochen sich aus wucherndem Keimgewebe und aus Bindegewebe sowohl direct als auch indirect, d. h. unter Vermittlung eines knorpeligen Zwischenstadiums bilden (Ziegler). Letzteres scheint besonders dann vorzukommen, wenn die Knochenproduction in rascher Weise erfolgt.

Die Muskelfasern verhalten sich bei dem ganzen Processe passiv. Von den im Perimysium sich entwickelnden Knochen verdrängt und durch die Feststellung der Knochen in dieser oder jener Stellung ausser Stand gesetzt, sich zu contrahiren, verfallen sie der Degeneration und der Atrophie.

Sowohl bei den vereinzelt als auch bei den multipel auftretenden und Jahre hindurch sich vermehrenden Knochenbildungen handelt es sich höchst wahrscheinlich um eine Erscheinung, welche in einer angeborenen anomalen Beschaffenheit des Bindegewebes der Muskeln, der Fascien, Bänder und Sehnen begründet ist. Es haben die betreffenden Gewebe bei der Entstehung Eigenschaften erhalten, wie sie sonst nur dem Periost zukommen. Es hat sich gewissermaassen Periostgewebe in das Sehnen-, Fascien-, Bänder- und Muskelgewebe hineinverirrt, oder es hat keine strenge örtliche Scheidung der am Knochen aneinanderstossenden Bindegewebsformationen stattgefunden. Es besteht also eine Diathese zu Knochenbildung. In einzelnen Fällen waren gleichzeitig Missbildungen der Extremitäten (Mikrodaktylie) vorhanden.

Literatur über Myositis ossificans und multiple Exoxtosen.

Billroth, *v. Langenbeck's Arch. X.*
Cahen, *Ueber Myositis ossificans, D. Zeitschr. f. Chir.* 31. *Bd.* 1890.
Gerber, *Ueber Myositis oss. progress., I.-D. Würzburg* 1875.
Gibney, *New York. Med. Rec.* 1875.
Haltenhoff, *Arch. gén. de méd.* 1869.
Kohts, *Jahrb. f. Kinderheilk XXI.*
Kümmell, *v. Langenbeck's Arch. XXIX.*
Lehmann, *Myositis ossificans lipomatosa, Dtsch. med. Wochenschr.* 1888.
Mays, *Virch. Arch.* 74. *Bd.*
Minkiewicz, *ib.* 61. *Bd.*
Münchmeyer, *Zeitschr. f. rat. Med. V u. XXXIV* 1869.
Nicoladoni, *Wiener med Bl.* 1878.
Pinter, *Beitr. z. Casuistik d. Myos. oss. progr., Zeitschr. f. klin. Med. VIII* 1884.
Pitha, *Wochenbl. d Ges. d Wiener Aerzte*, 1864.
Schmit, *De l'ostéome des muscles de la cuisse chez les cavaliers, Rev. de chir. X* 1890.
Schultze, *Arch. f. Psych. XI* 1879.
Testolin *et* **Danbressi**, *Gas. méd.* 1839.
Virchow, *Die krankh. Geschwülste II.*
Weber, C. O., *Die Exostosen und Enchondrome.*
Zollinger, *Ein Fall von ausgedehnten Verknöcherungen, I.-D. Zürich* 1867.

§ 91. **Primäre Geschwülste** der Muskeln sind ziemlich selten, das intermusculäre Bindegewebe und die Fascien sind jedenfalls viel häufiger der Boden, auf dem sich in der Tiefe gelegene Geschwülste der Extremitäten und des Rumpfes entwickeln.

Fibrome, Lipome, Angiome, Myxome und Chondrome sind sämmtlich selten. Rhabdomyome sind nur in einigen wenigen Fällen beobachtet (Billroth, Buhl).

Am häufigsten kommen Sarkome, sowie Fibrosarkome, Myxosarkome und Myxoliposarkome vor und bilden Geschwülste verschiedener Grösse, innerhalb welcher die Muskelfasern zu Grunde gehen. Die Geschwulstentwickelung geht vom Bindegewebe aus.

Carcinome kommen im Muskel nur **secundär** vor, am häufigsten dann, wenn Carcinome der Mamma, der Lippen, der Haut, des Magens auf die benachbarten Muskeln übergreifen oder im Lymphgefässsystem sich verbreiten, seltener nach Uebertragung der Krebskeime auf dem Blutwege. Die Krebswucherungen bilden entweder diffuse Infiltrationen des Muskelgewebes oder aber mehr oder weniger zahlreiche kleine, häufig den Muskelzügen entsprechend in Reihen gestellte Knötchen. Die Muskelfasern gehen im Gebiete der Krebswucherung zu Grunde. Nicht selten dringen dabei die Krebszellen in die Sarcolemmschläuche ein, wobei an der contractilen Substanz den Howship'schen Lacunen ähnliche Gruben entstehen.

Von **thierischen Parasiten** kommen im Muskel die Trichine, der Cysticercus cellulosae, der Echinococcus vor. (Vergl. die betr. Cap. im allg. Theil).

Literatur über Geschwülste und Echinokokken der Muskeln.

Billroth, *Rhabdomyom*, *Virch. Arch.* 9. *Bd.*
Buhl, *ebenso*, *Zeitschr. f. Biol. I* 1865.
Christiani, *Rech. sur les tumeurs malignes des muscles striés*, *Arch. de phys. X* 1887.
Demarquay, *Angiom*, *L'union* 1861.
Lebert, *Fibrom*, *Phys. path. II.*
Maneo, *Enchondrom*, *Gaz. des hôp.* 1863.
Marguet, *Kystes hydatiques des muscles volontaires*, *Paris* 1888.
Neumann, *Secundäres Carcinom*, *Virch. Arch.* 20. *Bd.* 1861.
Paget, *Fibrom*, *Surgic. Pathol. II.*
Rokitansky, *Path. Anat. II.*
Schäffer, *Ueber die histol. Veränder. der quergestr. Muskeln in der Peripherie von Geschwülsten*, *Virch. Arch.* 110. *Bd.* 1887.
Secourgeon, *Enchondrom*, *Gaz. des hôp.* 1859.
Sokolow, *Ueber die Entwickelung des Sarkoms in den Muskeln*, *Virch. Arch.* 57. *Bd.*
Volkmann, R., *Zur Histologie des Muskelkrebses*, *Virch. Arch.* 50. *Bd.*, *und Bemerkungen über die vom Krebs zu trennenden Geschwülste*, *Halle* 1858.
Weber, O., *Carcinom*, *Virch. Arch.* 39. *Bd.*
Weil, *Zur Kenntniss des Muskelkrebses*, *Oesterr. med. Jahrb.* 1873.

II. Pathologische Anatomie der Sehnen, der Sehnenscheiden und der Schleimbeutel.

§ 92. Die aus den Muskeln hervorgehenden **Sehnen bestehen aus** Bündeln oder Fascikeln dichten, gefässlosen Bindegewebes, welche durch lockeres, gefässhaltiges Bindegewebe, das interfasciculäre Gewebe, untereinander verbunden werden. Nach aussen sind die Bündel einer Sehne von einer Bindegewebshülle umgeben, welche mit dem interfasciculären Gewebe in Verbindung steht.

Die **Sehnenscheiden** sind membranöse Umhüllungen der Sehnen, welche von der Substanz der Sehne fast vollkommen gesondert sind, so dass die letztere frei in ihnen hin und her gleiten kann. Durch Absonderung von Synovia wird der Weg der Sehne glatt erhalten.

Das gefässlose Gewebe der Sehnenfascikel ist zu primären Veränderungen wenig geneigt, es wird dagegen das Sehnengewebe nicht selten durch Erkrankung der Nachbarschaft in Mitleidenschaft gezogen, und der Sehnenscheide kommen verschiedene eigenartige Erkrankungen zu. Verwundungen, Quetschungen, Zerrungen, Ueberanstrengungen der Sehnen und Sehnenscheiden, sowie Entzündungen der Nachbarschaft führen nicht selten zu Entzündungen derselben, zu **Tendinitis** und **Tenosynovitis**.

Bei Anwesenheit von Entzündungserregern im Blute kommen auch hämatogene Sehnen- und Sehnenscheidenentzündungen vor.

Bei der **Tenosynovitis acuta sicca** bilden sich an der Innenfläche der Sehnenscheiden und der Oberfläche der Sehnen Faserstoffauflagerungen, so dass die aufgelegte Hand beim Hin- und Hergleiten der Sehnen ein knarrendes, reibendes Geräusch empfindet. Sie kommt am häufigsten an den Sehnen der Rückseite des Vorderarmes vor bei Individuen, welche Händearbeit verrichten.

Die **Tenosynovitis acuta purulenta** entsteht am häufigsten nach Verletzungen und nach eiterigen Entzündungen der Nachbarschaft, so z. B. bei Panaritien. Sie ist durch Ansammlung von Eiter in dem Raum zwischen Sehnenscheide und Sehne und durch zellige Infiltration des interfasciculären Bindegewebes charakterisirt.

Die Sehne wird dabei trübe und quillt auf. Nicht selten vereitert das interfasciculäre Gewebe, die Sehne fasert sich auf, die Faserbündel fallen auseinander und werden nekrotisch. Heilt die Entzündung ohne Sehnennekrose, so kommt es meist zu Verwachsungen zwischen der Sehnenscheide und der Sehne, doch kann auch eine vollständige Wiederherstellung der normalen Verhältnisse eintreten.

Lagern sich bei Gicht Urate im Gewebe der Sehnen ab, so kommt es theils zu Gewebsnekrose, theils zu Entzündung und Gewebsneubildung, und es geräth vornehmlich das peri- und interfasciculäre Bindegewebe der Sehnen in lebhafte Wucherung, so dass die Fascikel der Sehnen durch zellreiches Gewebe auseinandergedrängt und die mit

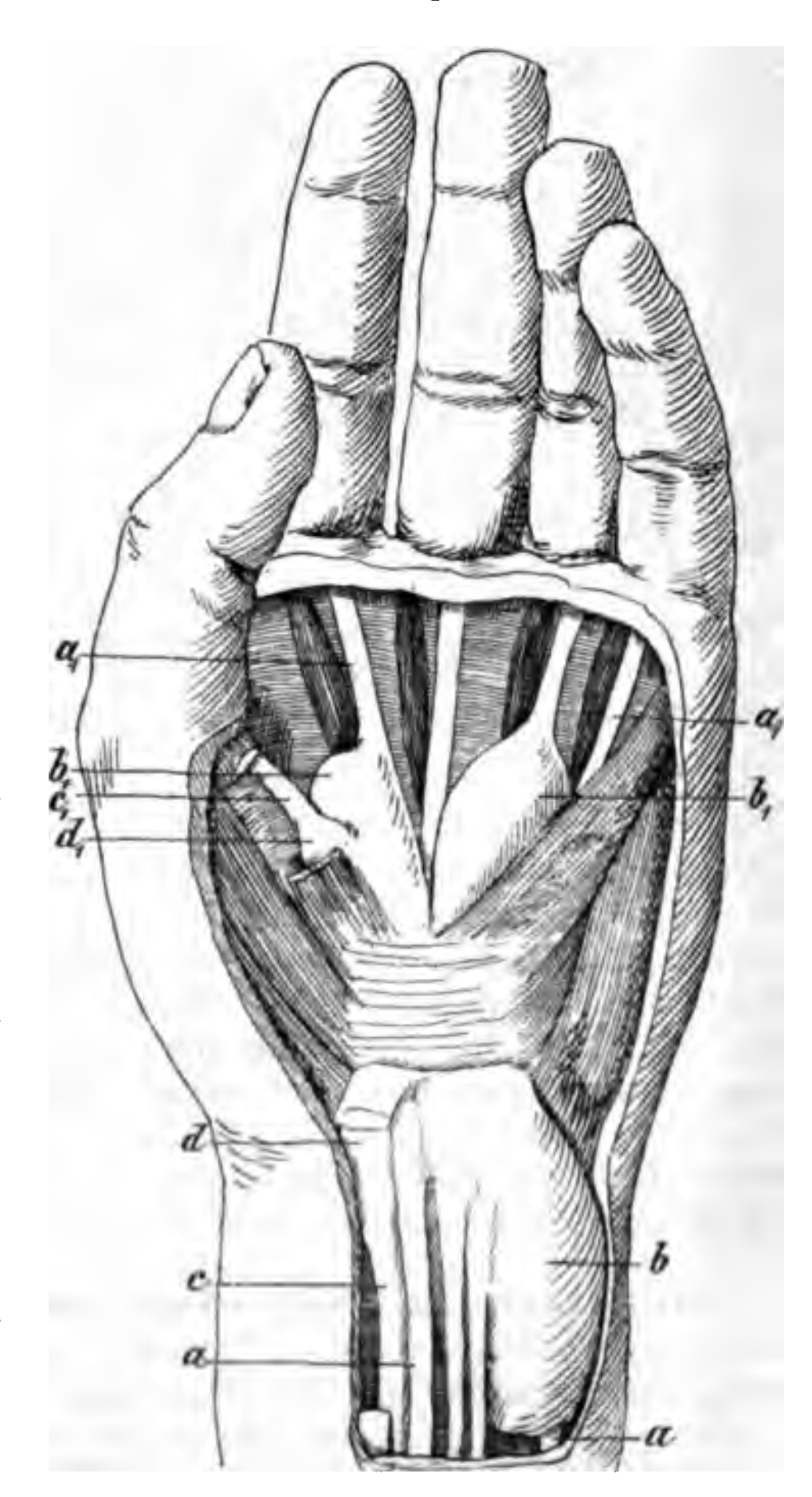

Fig. 144. Zwerchsackförmiges Sehnenscheidenhygrom der Fingerbeuger. *a* a_1 Sehnen des Musculus flexor digitorum sublimis; *b* b_1 Hygrom von deren Scheiden. *c* c_1 Sehne des Musculus flexor pollicis longus; *d* d_1 Hygrom von dessen Scheide. Präparat aus der Sammlung der chirurgischen Klinik in Tübingen, um $^1/_2$ verkleinert.

krystallinischen Abscheidungen incrustirten Theile von Keimgewebe, das auch Riesenzellen enthalten kann, umlagert werden. Man kann danach den Process als **Tendinitis** und **Tenosynovitis prolifera urica** bezeichnen.

Die **tuberculöse Tenosynovitis** kommt sowohl secundär nach Knochen- und Gelenktuberculose, als auch primär vor. Die Tuberkel entwickeln sich vornehmlich in der Wand der Sehnenscheiden, und ihre Bildung kann von Exsudationsprocessen begleitet sein. Bei weiterem Verlaufe der Erkrankung bilden sich fungöse Granulationen, die Eiter secerniren und die Sehne ganz bedecken. Gleichzeitig wird die Wand der Sehnenscheide durch Bindegewebshyperplasie und Einlagerung von Tuberkeln und Tuberkelgruppen verdickt.

Wird von einer Sehnenscheide in Folge chronischer Reizzustände eine vermehrte Menge von Flüssigkeit abgeschieden, so kann sich eine Erweiterung derselben zu einer cystischen Bildung, ein **Hygrom der Sehnenscheiden** oder ein **Hydrops tendovaginalis** bilden. Am häufigsten kommt dies an den Sehnen der Hand (Fig. 144 $b\,b_1$ $d\,d_1$), besonders in der Palma manus an den Scheiden der Flexoren vor. Da die Sehnenscheiden unter dem Ligamentum carpi volare hindurchziehen, so wird die Geschwulst in der Mitte eingeschnürt und wird dadurch sanduhr- oder zwerchsackförmig. In anderen Fällen entarten die Scheiden der Fingertheile der Beugesehnen, oder die Sehnenscheiden des Handrückens, seltener Sehnenscheiden anderer Muskeln. Die Hygrome der Sehnenscheiden sind grösstentheils Symptome tuberculöser Erkrankungen und enthalten oft sog. **Reiskörper** oder **Corpuscula oryzoidea**, kleinen Reiskörnern oder Kürbiskernen ähnliche freie Körper, welche aus abgestossenen nekrotischen Massen der wuchernden Sehnenscheiden entstanden sind. Sie bestehen grösstentheils aus homogenen Massen, oder aus Schollen, oder aus geschichteten Lagen, zwischen denen nur spärliche Zellen liegen.

Durchschnittene Sehnen werden, falls nicht Eiterung eintritt, durch Bindegewebe wieder vereinigt, welches mit dem Bau der Sehnen nicht vollkommen übereinstimmt, sondern mehr Narbengewebe gleicht und äusserlich eine weniger weisse Farbe und einen geringeren Glanz besitzt.

Die Regeneration erfolgt durch eine Wucherung der Sehnenzellen und der Zellen des umgebenden Gewebes.

Eine sehr seltene Affection der Sehnenscheiden sind papilläre, verzweigte, Fettgewebe enthaltende, als **Lipoma arborescens** bezeichnete Wucherungen.

Nach Hirschsprung (*Jahrb. f. Kinderheilk. XVI, 1881*), Troisier (*Progrès med. 1883, 1884 u. Union méd. 1884*) u. Rehn (*IV. Congr. f. inn. Med., Wiesbaden 1886*, u. Gerhardt's *Handb. der Kinderkrankh. III*), Barlow u. Warner (*Transact. of the Intern. med. Congr., London IV*) u. Prior (*Münchener med. Wochenschr. 1887*) kommen im Verlauf des Gelenkrheumatismus in den periarticulären Ligamenten und Sehnen, auf dem Periost und den subcutanen Aponeurosen nur eine beschränkte Zeit bestehende, stecknadelkopf- bis bohnengrosse Knötchen vor (Rheumatismus nodosus), welche aus einem zellreichen Keimgewebe bestehen. Sie pflegen in längstens 2 Monaten wieder zu verschwinden.

Literatur zur pathologischen Anatomie der Sehnen und Sehnenscheiden.

Adams, *On the reparat. proc. in human tendons after subcut. division, London* 1860.
Beltzow, *Entwickel. und Regen. d. Sehnen, Arch. f. mikrosk. Anat.* XXII 1883.
Beger, *Tuberculose, Zeitschr. f. Chir.* XXI 1884.

Billroth, *Regeneration der Sehnen, Beitr. z. path. Histol., Berlin* 1858.
Boner, *Regeneration der Sehnen, Virch. Arch.* 7. *Bd.*
Casanow, *Des tumeurs blanches des synoviales tendineuses, Thèse de Paris* 1866.
Dombowski, *Ueber den phys. Heilungsproc. nach subcut. Tenotomie, In.-Diss. Königsberg* 1869.
Ginsburg, *Entzündung und Regeneration der Sehnen, Virch. Arch.* 88. *Bd.*
Haeckel, *Lipoma arborescens der Sehnenscheiden, Centralbl. f. Chir.* 1888.
Markowitz, *Tuberculose, Gaz. des hôp.* 1862.
Notta, *Tuberculose, ib.* 1860.
Pirogoff, *Ueber die Durchschneid. der Achillessehne, Dorpat* 1840.
Verneuil, *Tuberculose, Gaz. des hôp.* 1860.
Viering, *Regeneration des Sehnengewebes, Virch. Arch.* 125. *Bd.*

Literatur über Hygrom der Sehnenscheiden und Schleimbeutel.

Garrè, *Die primäre Sehnenscheidenentzündung, Beitr. z. klin. Chir. v. Bruns VII* 1891.
Goldmann, *Ueber das reiskörperchenhaltige Hygrom der Sehnenscheiden und Schleimbeutel, Beitr. z. path. Anat. v. Ziegler VII* 1890.
Hoeftmann, *Ueber Ganglien und chronisch-fungöse Sehnenscheidenentzündung, I.-D. Königsberg.*
Neumann, E., *Die Pikrokarminfärbung und ihre Anwendung auf die Entzündungslehre, Arch. f. mikr. Anat. XVIII* 1880.
Nicaise, Poulet *et* **Vaillard,** *Nature tuberculeuse des hygromas et des synovites tendineuses à grains riziformes. Revue de chir.* 1885.
Schuchardt, *Ueber die Reiskörperbildung in Sehnenscheiden und Gelenken, Virch. Arch.* 114. *Bd.*
Weichel, *Ueber das Ganglion crepitans Acrelii, I.-D. Giessen* 1858.

§ 93. Die **Schleimbeutel** sind im Bindegewebe gelegene und von einer Bindegewebsmembran mit glatter Innenfläche umschlossene Hohlräume, welche klare Synovia enthalten. Sie entstehen da, wo Muskeln oder Sehnen über Skelettheile hinweglaufen, oder wo Haut, Fascien und Muskeln fortwährend einem Druck und einer Verschiebung ausgesetzt sind. Es sind also erworbene Bildungen, und es ist danach auch ein Theil derselben inconstant. Auch können sich unter besonderen Verhältnissen Schleimbeutel an Stellen entwickeln, welche gewöhnlich keine besitzen.

Bei der acuten Entzündung der Schleimbeutel, der **acuten Bursitis** oder dem **acuten Hygrom** treten im Innern derselben je nach der Form der Entzündung seröse oder serös-fibrinöse und eiterige Massen auf und dehnen den Schleimbeutel aus, so dass sich ein fluctuirender Tumor bildet. Die Entzündung entsteht am häufigsten nach Contusionen, Verwundungen, Quetschungen etc., seltener als Folge von Blutinfectionen. Eiterige Entzündungen können auf die Umgebung sich verbreiten.

Die **Bursitis chronica** tritt am häufigsten in Form einer Flüssigkeitsansammlung im Schleimbeutel, eines **Hydrops bursarum** oder eines **Hygroma** auf. Zu Beginn ist der Inhalt meist schleimig, zähflüssig, später wird er dünnflüssiger und verliert seine schleimige Beschaffenheit.

Die meisten Hygrome übersteigen die Grösse eines mittelgrossen Apfels nicht, doch sind mehrfach auch weit grössere Cysten beobachtet.

Am häufigsten ist das Hygroma praepatellare, welches durch eine cystische Entartung der Bursa praepatellaris, eines aus drei verschiedenen Taschen bestehenden Schleimbeutels, entsteht.

Besitzt ein Schleimbeutel weite Communicationen mit einem Gelenke, so tritt gleichzeitig mit der Hygrombildung auch eine Flüssigkeitsansammlung im Gelenk auf.

Die Wand der Hygrome ist meist zart, kann sich aber bei langem Bestande erheblich verdicken, eine schwartige Beschaffenheit annehmen und stellenweise verkalken. Bei Gicht kommen auch harnsaure Ablagerungen vor. Zuweilen entsteht von vornherein eine stärkere Verdickung der Wand, während die vorhandene Flüssigkeitsmenge nur gering ist.

Die Schleimbeutelhygrome enthalten zuweilen **Corpuscula oryzoidea** oder Reiskörper wie die Hygrome der Sehnenscheiden. Sie bestehen aus scholligen, seltener aus geschichteten homogenen Massen, welche von Spindelzellen durchzogen sein können und in derselben Weise entstehen, wie die entsprechenden Körper in der Sehnenscheiden, sonach, wie es scheint, als Symptome einer tuberculösen Erkrankung anzusehen sind. Zuweilen treten in den Wandungen der Hygrome zottige Wucherungen mit kleinen, an feinen Stielen aufgehängten reiskornförmigen bindegewebigen Auswüchsen auf, welche nekrotisch abfallen und so zu freien Körpern werden können. Da man bei Druck auf die mit den freien Körpern gefüllten Hygrome ein eigenthümliches Crepitiren fühlt, so bezeichnet man eine solche Cyste wohl auch als **Ganglion crepitans**.

In seltenen Fällen entwickeln sich in der Wand von Hygromen **Knorpelwucherungen** und führen zur Bildung von erbsen- bis kastaniengrossen freien Körpern, deren Beschaffenheit durchaus mit jenen übereinstimmt, welche sich in den Gelenkbändern bilden.

Sowohl in zuvor normalen Schleimbeuteln und Sehnenscheiden, als auch in Hygromen können sich in Folge von Traumen und Circulationsstörungen Blutungen mit mehr oder weniger reichlichen Fibrinniederschlägen einstellen. Sie werden als **Schleimbeutel-Hämatome** bezeichnet.

Tuberculöse Entzündungen der Schleimbeutel kommen sowohl secundär als auch primär vor. Die Entwickelung von Tuberkeln in der Wand des Schleimbeutels kann mit serösen Exsudationen verbunden sein, so dass man ein **Hygroma tuberculosum** aufstellen kann. Bei weiterer Entwickelung des Processes können an der Innenwand fungöse Granulationswucherungen auftreten, während die Wand des Schleimbeutels sich verdickt und von tuberculösen Granulationsherden, die später verkäsen, durchsetzt wird.

Als **Ganglion** oder **Ueberbein** bezeichnet man kugelige oder ovale oder gelappte Cysten von Erbsen- bis Taubeneigrösse, deren Inhalt aus einer gelbröthlichen krystallenen Gallerte oder Kolloidmasse besteht. Die Innenfläche der meist derben Cystenwand ist glatt und mit Endothel bedeckt.

Die Bildung kommt nur in der Nähe von Gelenken vor und ist an ein Kapselband, ein Ligament, eine Sehnenscheide, an das Periost oder an eine Gelenkkapsel angelöthet oder mit derselben durch einen hohlen oder soliden Stiel verbunden.

Nach Volkmann entstehen die Ganglien aus synovialen Divertikeln, deren blindes Ende durch Secret, das sich später eindickt, erweitert wird, während das Lumen des Stieles, das sie mit der Gelenkhöhle verbindet, obliterirt.

Literatur zur pathologischen Anatomie der Schleimbeutel.

Barwell, *Diseases of the joints, London* 1861.
Falkson, *Zur Lehre vom Ganglion nebst e. Anhang über fungöse Sehnenscheidenentzündung, v. Langenbeck's Arch. XXXII* 1885.
Heineke, *Die Anatomie und Pathologie der Schleimbeutel und Sehnenscheiden, Erlangen* 1868.
Michon, *Sur les tumeurs de l'avant-bras etc., Thèse de Paris* 1851.
Nélaton, *Gaz. des hôp.* 1852.
Riedel, *Tuberculose der Schleimbeutel, Dtsch. Zeitschr. f. Chir. X u. XI.*
Schuchardt, *Die Entstehung der subcutanen Hygrome, Virch. Arch.* 121. *Bd.* 1890.
Teichmann, *Zur Lehre v. d. Ganglien, I.-D. Göttingen* 1856.
Trendelenburg, *v. Langenbeck's Arch. XXI.*
Virchow, *Würzburger Verhandl. II* 1851, *und Die krankh. Geschwülste I.*
Vogt, *Dtsch. Chir. Lief.* 64, 1881.
Volkmann, *Chirurgie von v. Pitha und Billroth II, Erlangen* 1872.

SECHSTER ABSCHNITT.

Pathologische Anatomie des centralen Nervensystems.

I. Pathologische Anatomie des Rückenmarks und des verlängerten Marks.

1. Einleitung. Missbildungen des Rückenmarks. Hydromyelie und Syringomyelie.

§ 94. Das **Rückenmark** bildet einen Strang, welcher die Gestalt eines mehr oder weniger abgeflachten Cylinders besitzt und sich aus weisser und grauer Substanz zusammensetzt. Letztere ist im Innern des Stranges gelegen, erstreckt sich ununterbrochen durch dessen ganze Länge und hat auf dem Querschnitt die Gestalt eines H (Fig. 145), so dass man an ihr zwei Vorder- (*c.a.*) und zwei Hintersäulen (*c.p.*) oder Hörner, sowie ein mittleres Verbindungsstück, die graue Commissur, unterscheiden kann. Die letztere enthält ein mit Cylinderepithel ausgekleidetes Rohr, den Centralkanal (*c.c.*). Die Vorderhörner sind überall stärker entwickelt als die Hinterhörner, doch wechselt ihre Mächtigkeit sowie ihre Configuration in den verschiedenen Abschnitten des Rückenmarkes sehr erheblich. Am kleinsten sind sie im Brusttheil.

An zahlreichen Stellen, namentlich aber an der Grenze zwischen Vorder- und Hinterhörnern strahlen Fortsätze grauer Substanz in die Umgebung aus (hinter *c.l.*), welche als Processus reticulares bezeichnet werden. Indem sich dieselben untereinander verbinden, bilden sie ein Netzwerk, welches Theile der angrenzenden weissen Substanz einschliesst. Im Cervical- und oberen Dorsaltheil des Rückenmarkes bildet das Vorderhorn vor den Processus einen seitlichen Fortsatz (*c.l.*), welcher den Namen Tractus intermedio-lateralis oder Seitenhorn erhalten hat.

Die **graue Substanz** ist reich an Ganglienzellen und feineren und gröberen Nervenfasern, welche in einem zarten Gliagewebe liegen. Nur in der Umgebung des Centralkanales und an der Spitze der Hinterhörner findet sich eine an Gliazellen sehr reiche, der Ganglienzellen dagegen entbehrende Substanz, welche als Substantia gelatinosa bezeichnet wird, während der ganglienzellenhaltige Theil den Namen der Substantia spongiosa erhalten hat.

In den **Vorderhörnern** sind die Ganglienzellen auffallend gross und vielgestaltig und besitzen einen Axencylinderfortsatz und zahlreiche Protoplasmafortsätze, deren Verzweigungen ein feines Nervennetz bilden. Gleichzeitig sind sie in Gruppen gelagert. In den **Hinterhörnern** sind sie erheblich kleiner und mehr gleichmässig vertheilt. Zwei Säulen von Ganglienzellen, welche auf den Brusttheil beschränkt sind, an der medialen Seite der Basis des Hinterhornes liegen und als CLARKE'sche **Säulen** bezeichnet werden, enthalten Zellen, deren Grösse zwischen den erstgenannten in der Mitte steht.

Die **weisse Substanz** bildet einen die grauen Säulen umschliessenden und die Unebenheiten derselben ausgleichenden Mantel, welcher hinten durch die schmale hintere Längsspalte (*s.l.p.*) bis auf die graue Substanz, vorn durch die weite vordere Längsspalte (*f.l.a.*) bis auf ein schmales Verbindungsstück, das als **vordere Commissur** (*co.a.*) bezeichnet wird und Verbindungsfasern zwischen beiden Rückenmarkshälften enthält, gespalten wird. Sie besteht aus feinen und groben markhaltigen Nervenfasern ohne SCHWANN'sche Scheide, welche zum grössten Theil longitudinal, nur zum geringsten Theil horizontal oder schräg verlaufen. Sie werden durch Stützgewebe, welches radiär von der Peripherie einstrahlt, und dessen gröbere Balken aus Bindegewebe, dessen feine Verästelungen aus Gliagewebe bestehen, in Bündel abgegrenzt. Nach aussen werden sie von einer dünnen Lage einer grauen, grösstentheils aus Gliagewebe bestehenden Substanz umschlossen. Ganglienzellen sind in ihrem Gebiete nur spärlich enthalten.

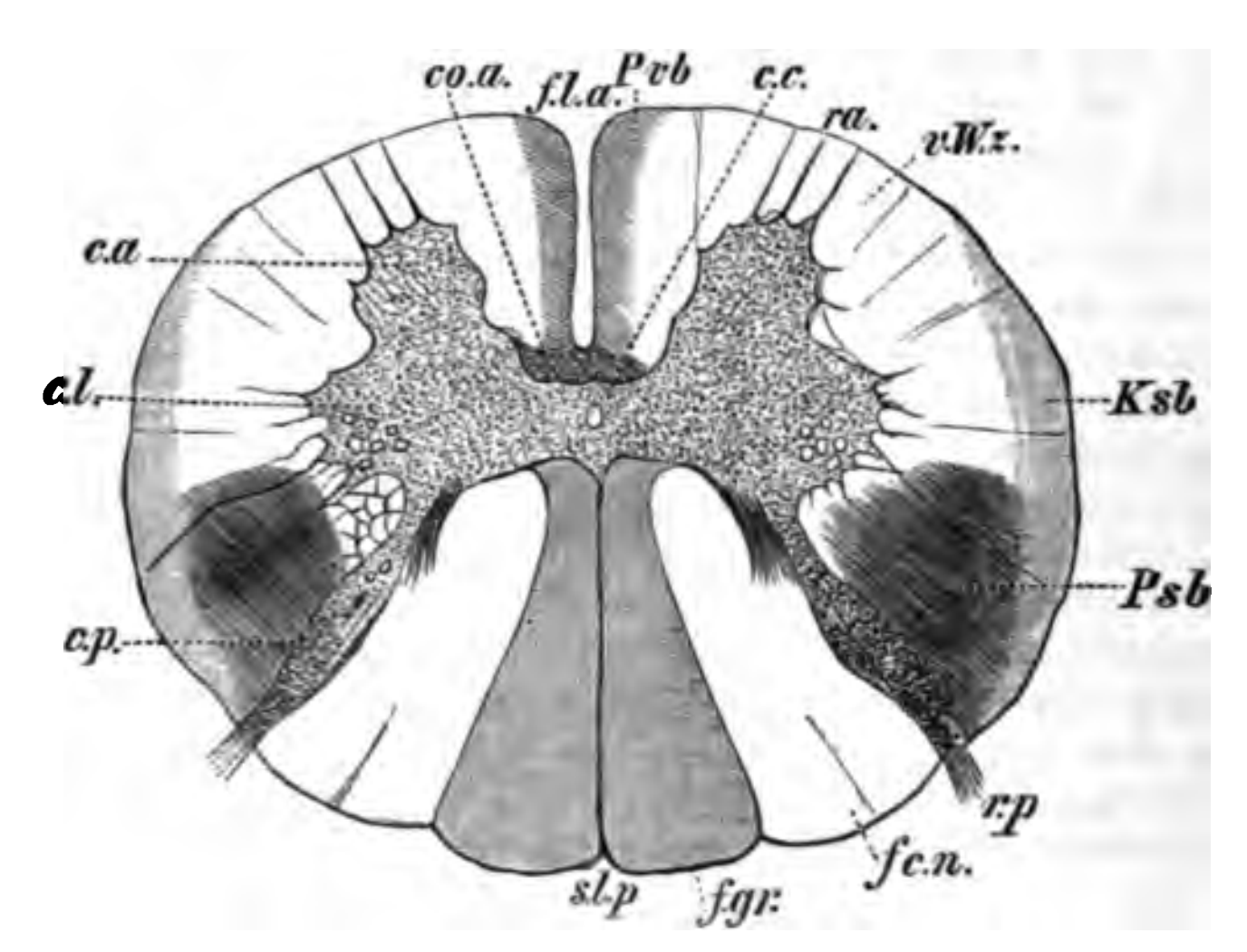

Fig. 145. Schematischer Querschnitt des Rückenmarkes. *c.a.* Cornu anterius. *c.l.* Cornu laterale. *c.p.* Cornu posterius. *c.c.* In der grauen Commissur gelegener Centralkanal. *co.a.* Vordere weisse Commissur. *r.a.* Radix anterior. *r.p.* Radix posterior. *f.l.a.* Fissura longitudinalis anterior. *s.l.p.* Sulcus longitudinalis posterior. *f.gr.* Funiculus gracilis. *f.cn.* Funiculus cuneatus. *Ksb* Kleinhirnseitenstrangbahn. *Psb* Pyramidenseitenstrangbahn. *Pvb* Pyramidenvorderstrangbahn. *v.W.z.* Vordere Wurzelzone.

Die als **Wurzeln der Rückenmarksnerven** bezeichneten Nervenbündel treten an der vorderen und hinteren Fläche des Rückenmarkes in je zwei einander parallel gerichteten Reihen ein. Die vorderen Wurzeln

(*r.a.*) enthalten motorische Nervenfasern und finden zunächst ihre Endigung in den Vorderhörnern, die hinteren (*r.p.*) führen centripetal leitende Fasern und stehen mit den Hinterhörnern in Verbindung. Da jeweilen eine gewisse Zahl von vorderen und hinteren Nervenwurzeln sich zu einem Nerven vereinen, da ferner jedem Nervenpaar auch eine stärkere Anhäufung von Ganglienzellen entspricht, so ist das Rückenmark in eine der Zahl der Nervenpaare entsprechende Zahl von Segmenten gegliedert.

Die zwischen der vorderen Längsspalte und den vorderen Wurzeln gelegenen Abschnitte werden als Vorderstränge, die zwischen den vorderen und hinteren Wurzeln befindlichen Theile als Seitenstränge, und die zwischen den hinteren Wurzeln gelegenen Stränge als Hinterstränge bezeichnet.

Je nach ihren Functionen sind die longitudinalen Fasern in Bündel geordnet, und man kann danach innerhalb der genannten Gebiete verschiedene **Strangbahnen** unterscheiden.

Die Pyramidenvorderstrangbahn oder Hülsenvorderstrangbahn (Türck) und die Pyramidenseitenstrangbahn enthalten centrifugal leitende Fasern und stellen eine directe Verbindung zwischen der grauen Substanz der Vorderhörner des Rückenmarkes und der Rinde des Scheitelhirnes her, welche im Gebiete des Hirnstammes in der Pedunculusbahn und in der inneren Kapsel verlaufen, und von denen die seitliche in der Pyramidenkreuzung auf die entgegengesetzte Seite tritt, während die vordere ungekreuzt auf der nämlichen Seite hinuntersteigt, um sich erst in der vorderen Commissur an irgend einer Stelle zu kreuzen und in das Vorderhorn der entgegengesetzten Seite zu treten.

Die vordere Bahn (Fig. 145 *Pvb*) liegt im medialen Theil der Vorderstränge, die seitliche (*Psb*) im hinteren Theil der Seitenstränge. Der Querschnitt beider nimmt mit zunehmender Entfernung von der Medulla oblongata ab. Die Stärke der gekreuzten und der ungekreuzten Pyramidenbahnen ist sehr variabel und im Einzelfalle auch nicht immer auf beiden Seiten gleich, so dass das Rückenmark durch die ungleichmässige Vertheilung der Bahnen asymmetrisch wird. Gewöhnlich verlieren sich die Vorderstrangbahnen schon in der Mitte des Dorsalmarkes. Sie können indessen auch bis in das Lendenmark hinunterreichen oder auch ganz fehlen.

Die Kleinhirnseitenstrangbahn (*Ksb*) bildet eine Verbindung der grauen Substanz des Rückenmarkes, und zwar der Clarke'schen Säulen mit dem Kleinhirn (Oberwurm). Sie liegt am äusseren Rande des hinteren Abschnittes der Seitenstränge und reicht nach abwärts bis in den untersten Theil des Dorsalmarkes.

Die übrig bleibenden Gebiete des Vorderstranges werden nach Flechsig als Vorderstranggrundbündel, diejenigen des Seitenstranges als gemischte Seitenstrangbahnen bezeichnet. Sie verbinden verschiedene Stellen der grauen Substanz des Rückenmarkes mit einander, sowie mit dem Hirnstamme und enthalten auch Wurzelfasern, die vor ihrem Eintritt in die graue Substanz streckenweise in der Längsrichtung verlaufen.

Der medial gelegene Theil jedes Hinterstranges (*f.gr.*) wird als Goll-scher Strang oder als Funiculus gracilis, der laterale (*f.cn.*) als Keilstrang oder als Burdach'scher Strang oder als Grundbündel (Flechsig) bezeichnet.

Ersterer verbindet die hinteren Wurzeln des Rückenmarkes mit dem Haubentheil der Medulla oblongata, d. h. mit dem Nucleus funiculi

gracilis, wahrscheinlich auch mit der inneren Nebenolive und weiterhin durch die innere Kapsel und die Haubenstrahlung des Stabkranzes mit der Rinde des Scheitellappens und dem Linsenkern.

Die Keilstränge (Fig. 145 *f.cu.*) enthalten zunächst Fasern, welche mit den hinteren Wurzeln eintreten und eine Strecke weit nach oben ziehen, um sich dann in das Hinterhorn einzusenken. Sie stellen ferner eine Verbindung zwischen verschiedenen Stellen der grauen Rückenmarkssubstanz, sowie zwischen diesen und dem Haubentheil der Medulla oblongata (Nucleus funiculi cuneati und Olive) und dem Nucleus dentatus des Kleinhirns und von da aus mit dem Scheitelhirn und dem Streifenhügel (FLECHSIG) her. Nach KAHLER liegen die aufsteigenden Nerven der hinteren Wurzel so, dass in einem bestimmten Rückenmarksquerschnitt diejenigen Fasern dem hinteren Ende des medianen Septum am nächsten liegen, deren Eintrittsstelle am tiefsten gelegen ist.

Das **verlängerte Mark** bildet den Uebergang des Rückenmarks in das Gehirn, und es erleidet danach im Bau gewisse Aenderungen. Diese Aenderungen bestehen zunächst darin, dass der Centralkanal dorsalwärts rückt und sich zum IV. Ventrikel (Fig. 146) umbildet. Gleichzeitig

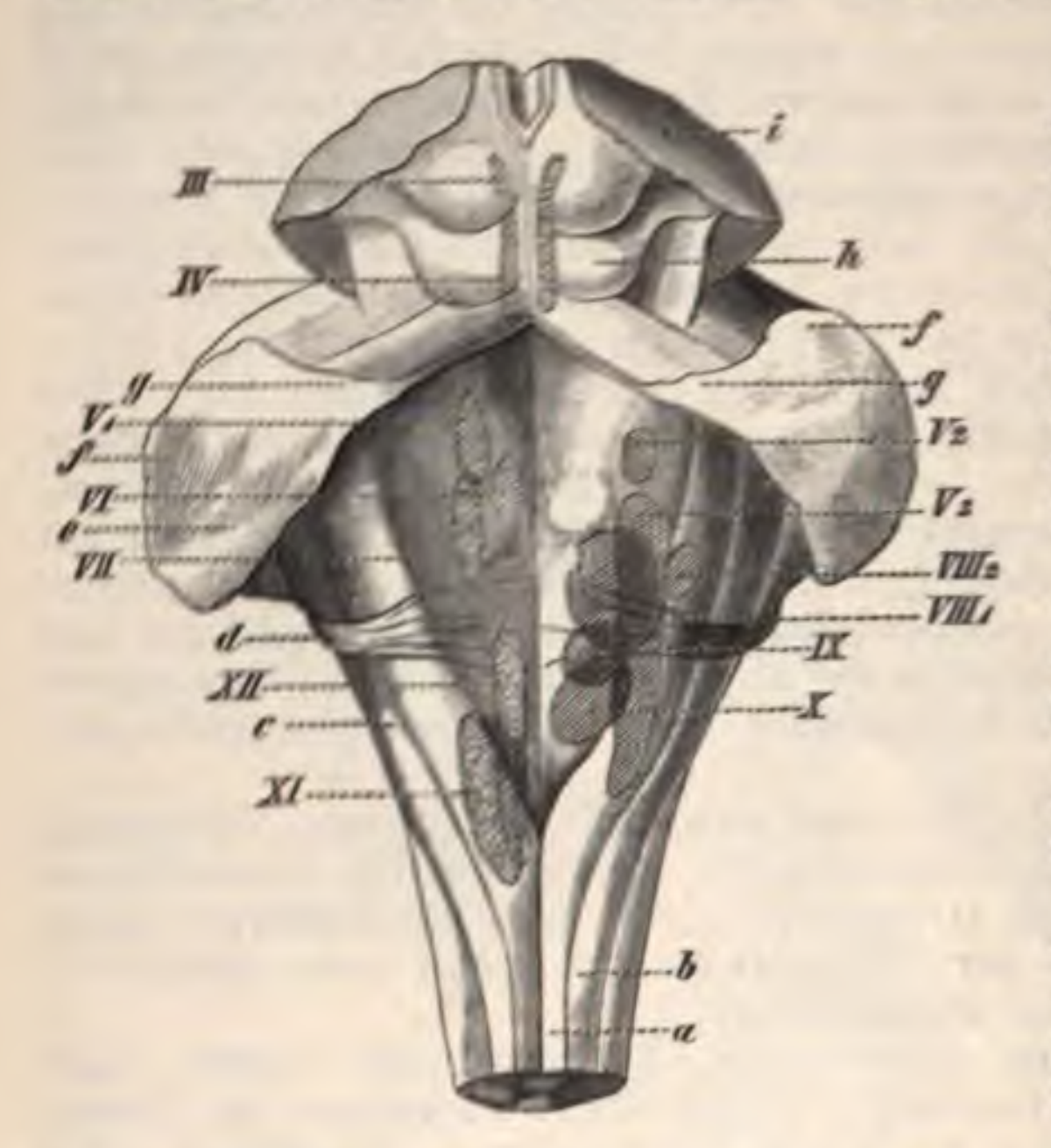

Fig. 146. Lage der Kerne der Gehirnnerven am Boden des IV. Ventrikels. *a* Zarter Strang. *b* Keilstrang. *c* Corpus restiforme. *d* Striae acusticae. *e* Pedunculus cerebelli. *f* Crus cerebelli ad pontem. *g* Crus cerebelli ad corp. quadrigem. (Bindearm). *h* Corpus quadrigeminum. *i* Crus cerebri. *III* Kern des N. oculomotorius. *IV* des N. trochlearis, V_1 der motorischen Wurzel des N. trigeminus, *VI* des N. abducens, *VII* des N. facialis, *XI* des N. accessorius, *XII* des N. hypoglossus.
V_2 Oberer, V_3 unterer sensibler Kern des N. trigeminus. VIII_1 und VIII_2 Kerne des N. acusticus. *IX* Kern des N. glossopharyngeus, *X* des N. vagus.

findet eine Zersprengung der grauen Substanz statt, so dass graue und weisse Substanz eigenartige reticulirte Formationen und zahlreiche discrete Ganglienzellenherde bilden, welche den Gehirnnerven ihren Ursprung geben (Fig. 146 III—X).

Gleichzeitig mit der Zersprengung der grauen Substanz findet auch eine Verlagerung der Leitungsbahnen statt. Die Pyramidenseitenstrangbahnen treten in der Pyramidenkreuzung auf die entgegengesetzte Seite über und lagern sich an die ventrale Oberfläche, während die kurzen Leitungsbahnen, welche verschiedene Theile der grauen Substanz verbinden, mehr in die Tiefe sich senken. Die GOLL'schen Stränge und die

Keilstränge rücken als Funiculus gracilis (Fig. 138 *a*) und Fun. cuneatus (*b*) zur Seite des IV. Ventrikels und bilden mit den Kleinhirnseitenstrangbahnen und den Fibrae arciformes des Corpus restiforme (*c*) den Pedunculus cerebelli (*e*).

Hierzu kommt nun noch das Auftreten neuer Herde grauer Substanz, welche die Grundlage der Oliven, der Nebenoliven, der Kerne des Funiculus gracilis und des Funiculus cuneatus und Anderer bilden. Endlich erscheinen neben den longitudinalen Fasern auch Bogenfasern, welche theils in den äusseren, theils in den inneren Lagen liegen und sich mit den Längsfasern durchflechten.

Literatur über den Bau des Rückenmarkes.

Bramwell, *Die Krankheiten des Rückenmarkes, Wien* 1885.
Charcot, *Klin. Vorträge über Krankh. des Nervensyst., Stuttgart* 1874 *und* 1878.
Deiters, *Untersuch. über Gehirn und Rückenmark* 1865.
Edinger, *Zehn Vorles. über den Bau der nervösen Centralorgane, Leipzig* 1889.
Erb, *v. Ziemssen's Handb. der spec. Pathol. XI.*
Flechsig, *Die Leitungsbahnen im Gehirn und Rückenmark, Leipzig* 1876 *und Arch. d. Heilk. XVIII u. XIX.*
Golgi, *Ueber den feineren Bau des Rückenmarks, Anat. Anzeiger V* 1890.
Goll, *Denkschr. d. med. chir. Gesellschaft d. Cant. Zürich* 1860.
His, *Histogenese u. Zusammenhang der Nervenelemente, Verh. des X. internat. med. Congr. II, Berlin* 1891 *u. Arch. f. Anat., Supplembd.* 1890; *Die Neuroblasten und deren Entstehung im embryonalen Mark, Leipzig* 1889.
Kölliker, *Das Rückenmark, Zeitschr. f. wiss. Zool.* 51. *Bd* 1890.
Lenhossék, *Verlauf des Hinterwurzeln d. Rm., Arch. f. mikr. An.* 34. *Bd.* 1890.
Lissauer, *Faserverlauf im Hinterhorn, Arch. f. Psych. XVII* 1886.
Oddi *et* **Rossi**, *Sur le cours des voies afférentes de la moelle épinière, Arch. ital. de biol. XV* 1891.
Ramon *y* **Cajal**, *Sur l'orig. et la ramif. des fibres nerveuses de la moelle embr., Anat. Anz. V* 1890.
Riese, *Ergebnisse der Golgi'schen Schwarzfärbung durch Silbersalze, Centralbl. f. allg. Path. II* 1891.
Schiefferdecker, *Beitr. zur Kenntn. des Faserverlaufes im Rückenmark, Arch. f. mikr. Anatom. X* 1874 *u. Virch. Arch.* 67. *Bd.*
Toldt, *Lehrbuch der Gewebelehre, Stuttgart* 1888.
Waldeyer, *Ueber einige neuere Forschungen im Gebiete der Anatomie des Centralnervensystems, D. med. Woch.* 1891.

§ 95. Die **Missbildungen des Rückenmarkes**, welche bei Missbildungen des Wirbelkanales zur Beobachtung gelangen, sind bereits in § 129 und § 130 des allgemeinen Theils beschrieben worden. Bei normal ausgebildetem Wirbelkanal zeigt das Rückenmark nur selten hochgradige Verbildungen, häufig dagegen geringfügige Abweichungen von der Norm, von denen einige auch mit Functionsstörungen verbunden sind.

Die äussere Form des Rückenmarkes ist nur selten erheblich verändert, doch kommen Fälle **abnormer Kleinheit** und **Kürze** des Rückenmarkes, von **Mikromyelie**, ferner **partielle Defecte** und **partielle Verdoppelungen** (Lenhossék, Fürstner, Zacher), welche als **Diastematomyelie** bezeichnet werden, sodann auch eine **Asymmetrie** desselben vor; es gehört letztere zu den häufigen Befunden. Nicht selten sind auch Defecte einzelner Nervenwurzeln.

Der abnormen Dünne und der Asymmetrie des Rückenmarkes liegen theils mangelhafte Entwickelung einzelner Faserstränge, theils auch **ungleichmässige Vertheilung der Pyramidenbahnen** zu Grunde, indem die Fasern der Pyramidenbahnen der einen Seite in der Pyramidenkreuzung sämmtlich oder nahezu sämmtlich auf die andere Seite

treten können, während die Fasern der anderen Pyramidenbahnen zu einem grossen Theil auf der ihrem Ursprung entsprechenden Seite nach abwärts ziehen.

Die **mangelhafte Entwickelung von Strangbahnen** ist theils eine primäre, theils eine secundäre und kommt in beiden Formen, sowohl in den Hintersträngen (KAHLER, WESTPHAL, JÄDERHOLM, SCHULTZE) als auch in anderen Strängen (KAHLER, PICK, WESTPHAL, FLECHSIG, FÜRSTNER) vor, und es kann alsdann eine mangelhafte Ausbildung später zum Ausgangspunkt einer fortschreitenden Erkrankung werden. Die Ursache der primären Agenesieen und Hypoplasieen entziehen sich meist der Erkenntniss, die secundären sind in erster Linie darauf zurückzuführen, dass die Centren oder auch die Endapparate des betreffenden Stranges fehlen, oder dass dieselben von ihren Centren getrennt sind. So hat z. B. Agenesie oder Zerstörung des Gebietes der Centralwindungen eine mangelhafte Entwickelung resp. einen Untergang der entsprechenden Pyramidenbahn zur Folge.

Zuweilen hängt eine mangelhafte Ausbildung der nervösen Stränge und Centren auch mit anderen örtlichen Entwickelungsstörungen zusammen, so namentlich mit Störungen der Ausbildung des Centralkanals und dessen Umgebungen. Am wichtigsten sind die als congenitale oder wenigstens in der Entwickelungszeit auftretende Hydromyelie und Syringomyelie bezeichneten Zustände, die beide dadurch ausgezeichnet sind, dass im Rückenmark sich mit Flüssigkeit gefüllte Höhlen befinden.

Als **Hydromyelie** (Fig. 147) bezeichnet man passend alle jene über einen mehr oder minder langen Abschnitt des Rückenmarkes sich erstreckende Höhlenbildungen, welche in irgend einer Weise durch eine Erweiterung des Centralkanales entstanden sind.

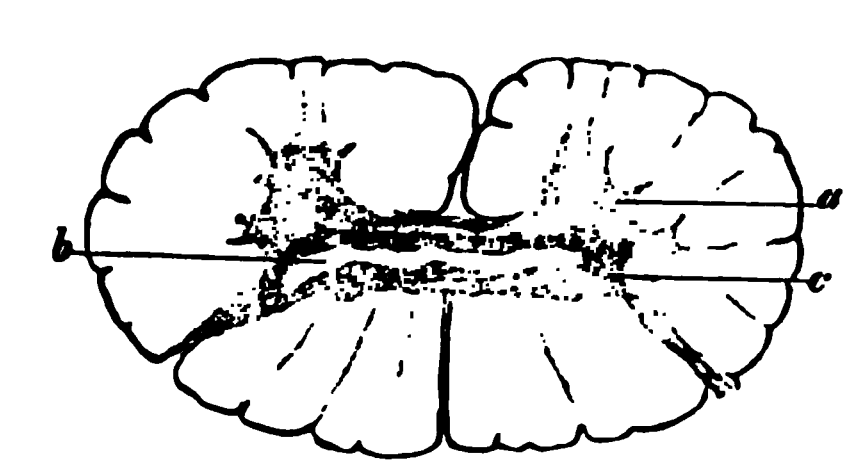

Fig. 147. Hydromyelie mit Sklerose der umgebenden Substanz. *a* Graue Substanz. *b* Höhle. *c* Sklerotisches Gewebe. In MÜLLER'scher Flüssigkeit gehärtetes, mit Karmin gefärbtes Präparat. Vergr. 4.

Die Erweiterung des Centralkanales ist unter Umständen bei Neugeborenen zu beobachten, gelangt indessen in den meisten Fällen erst in späteren Lebensjahren zur anatomischen Untersuchung und es ist demgemäss oft nicht zu sagen, ob sie eine angeborene oder eine erst später erworbene Veränderung (vergl. § 96) darstellt. In manchen Fällen (Fig. 147) ist auch nicht mit absoluter Sicherheit zu sagen, ob eine vorgefundene Höhle den erweiterten Centralkanal darstellt oder eine Höhle neuer Bildung ist. Ist die Höhle ganz oder wenigstens theilweise mit Cylinderepithel ausgekleidet, oder lässt sich durch Serienschnitte ein Zusammenhang mit dem Centralkanal nachweisen, so ist es ausser Zweifel, dass die Höhle einen erweiterten Centralkanal darstellt. Es kann dies auch dann der Fall sein, wenn die Höhle hinter jener Mitte liegt, in der der Centralkanal liegen sollte, indem es vorkommt, dass bei Schluss des Medullarrohres Theile des Centralkanales abgeschnürt werden und es ist mehrfach eine **partielle Verdoppelung des Centralkanales** beobachtet worden; es kommt sogar eine Verdreifachung des Kanales vor (SCHIPPEL, PICK).

Ist das Epithel nicht mehr nachzuweisen (Fig. 147 *b*), so ist auch

die Natur der Höhle an einem Querschnitt nicht vollkommen sicher zu stellen, doch spricht das Fehlen eines Kanales mehr für eine Hydromyelie.

Ist die Erweiterung des Centralkanales eine geringe, so kann sich das Rückenmark normal entwickeln. Bei starker Dilatation ist die Rückenmarksubstanz dünn, und es bleiben namentlich die Hinterstränge in ihrer Entwickelung zurück. Bei hochgradiger localer cystischer Entartung, wie sie am häufigsten neben Hydrencephalocele im obersten Cervicaltheil vorkommt, kann eine Unterbrechung des Rückenmarkes in einer gewissen Ausdehnung vorkommen.

Lassen sich für eine vorhandene partielle Hydromyelie keine Ursachen in Veränderungen der Umgebung oder in Verhältnissen innerhalb der Cerebrospinalhöhle nachweisen, so ist die Vermuthung gerechtfertigt, dass es sich um Folgezustände von Bildungsstörungen handelt und es gehören hierher namentlich Hydromyelieen mit spaltförmigen oder auch unregelmässig gestalteten Höhlen, in deren Umgebung das Gewebe aus einem dichten Gliagewebe (Fig. 147 *c*) ohne Nervenfasern besteht, in dem man alsdann eine auf Entwickelungsstörungen zurückzuführende pathologische Gewebsbildung zu sehen hätte. Es soll indessen nicht verschwiegen werden, dass manche Untersucher geneigt sind, die hyperplastische Entwickelung des Gliagewebes und die Dilatation des Centralkanales als Folge chronischer Entzündungen anzusehen.

Als **Syringomyelie** bezeichnet man alle jene Zustände, in denen gestreckte Höhlenbildungen innerhalb eines verdichteten Gliagewebes ausserhalb des Centralkanales vorkommen und in denen die Höhlen, welche farblose oder auch mehr oder weniger intensiv braun gefärbte

Fig. 148.

Fig. 148. Syringomyelie im Gebiet der Hinterstränge des Halsmarkes (nach WESTPHAL). *a* Graue Substanz. *b* Höhle. *c* Sklerotisches Gewebe. Vergr. 4.

Fig. 149.

Fig. 149. Gliombildung und Syringomyelie im Gebiet des Lendenmarkes. *AB* Durchschnitt durch die obersten, *CD* durch die mittleren, *EF* durch die untersten Theile des Lendenmarkes. *a* Rückenmarkssubstanz. *b* Gliagewebe. *c* Leere, c_1 mit braunem Inhalt gefüllte Höhle. Nat. Grösse.

oder auch trübe Flüssigkeit oder Gallerte enthalten, durch Gewebszerfall und Verflüssigung entstanden sind (Fig. 148 *b* und Fig. 149 $c c_1$). Die Gliawucherungen (Fig. 148 *c* und Fig. 149 *b* in *A—F*) sind bei dieser eigenartigen Erkrankung wohl zweifellos das Primäre und es ist sehr wahrscheinlich, dass es sich jeweilen um Folgezustände einer gestörten Entwickelung, also um missbildete Stellen des Rückenmarkes handelt, in denen im Laufe der Jahre die Gliawuche-

rung noch zunimmt und stellenweise einer Auflösung und Verflüssigung verfällt, so dass Höhlen entstehen. Die Veränderung kommt am häufigsten in der grauen Commissur und den Hintersträngen (Fig. 14…), die auch sonst am häufigsten Missbildungen zeigen, vor, kann sich aber auch auf das Gebiet der übrigen Stränge und der Hinter- und Vordersäulen erstrecken (Fig. 149 *b* in *A—F*). Dickendurchmesser und Längenausdehnung der Gliawucherung, die man wohl auch den Gliomen zuzählt, wechseln sehr bedeutend und es kann die letztere mehrere Centimeter betragen und sich über einen ganzen Abschnitt des Rückenmarkes erstrecken (Fig. 149 *A—F*). Meist enthält die Wucherung nur eine Höhle, kann deren aber auch mehrere (Fig. 149 $c\,c_1$) einschliessen. Nicht selten kommen neben Höhlen enthaltenden Gliombildungen auch solide Gliawucherungen vor. Zunehmende Erweiterung der Höhlen durch Flüssigkeitsansammlung sowie weitere Verbreitung der Gliawucherung können Degenerationen benachbarter Theile des Rückenmarkes verursachen und es gehen in manchen Fällen namentlich auch die Ganglienzellen der grauen Substanz zu Grunde. Es kann danach Syringomyelie auch der progressiven spinalen Muskelatrophie zu Grunde liegen.

Von sonstigen Missbildungen sind noch **abnorme Gestaltung der grauen Hörner** sowie **Verlagerung einzelner Abschnitte** derselben in die Markstränge zu nennen, die beide nicht selten vorkommen. Unter Umständen findet sogar eine vollkommene Zerspaltung einzelner Bezirke der grauen Substanz in vollständig von einander getrennte Theile statt.

Literatur über verschiedene Missbildungen des Rückenmarkes.

Adamkiewicz. *Ueber den häufigen Mangel dorsaler Rückenmarksvenen beim Menschen, Virch. Arch.* 85. *Bd* 1882.

Beneke, *Diastematomyelie mit Spina bifida. Wagner's Festschr. Leipzig* 1887.

Bramwell. *Die Krankh. d. Rückenmarkes. Wien* 1885.

Bonome. *Di un caso raro di Sdoppiamento parziale del Midollo Spinale. Arch. per le Sc. Med.* XI 1887.

Buchholz. *Entwickelungsanomalieen d. Rm. Arch. f. Psych.* 22 *Bd.* 1890.

Flechsig. *Ueber Systemerkrankungen. Leipzig* 1878.

Fürstner und Zacher. *Arch. f. Psych.* XII u. XIV 1883.

Lebedeff, *Vermehrung des Centralkanales bei Thieren. Virch. Arch.* 86. *Bd* 1881.

Lenhossék. *Verdoppelung des Rückenmarkes. Wochenbl. der Zeitschr. der Wiener Aerzte* 1858, *und Canstatt's Jahresber.* 1858.

Leyden. *Klinik der Rückenmarkskrankheiten I* 1874.

Menne. *Ueber eine eigenthümliche familiäre Erkrankungsform. Arch. f. Psych.* 22. *Bd.*

Oellacher, *Vermehrung des Centralkanales. Sitzber. d. Wien. Acad. d. Wiss.* 68. *Bd.* 1873, *und Innsbrucker Sitzber.* 1875.

Pick, *Defecte am Rückenmark. Prager med. Wochenschr.* 1881, *und Verdoppelung des Rückenmarks. Arch. f. Psych.* VIII.

Schüppel. *Arch. d. Heilk.* VI 1865.

Steinlechner-Gretschischnikoff. *Ueber den Bau des Rückenmarkes bei Mikrocephalen, Arch. f. Psych.* XVII.

v. Recklinghausen. *Unters. über Spina bifida. Virch. Arch.* 105. *Bd.* 1886.

Virchow, *sein Arch.* 27. *Bd.*

Wagner, *Reichert's und du Bois-Reymond's Arch.* 1861.

Wittkowsky. *Arch. f. Psych.* XIV 1883.

Literatur über Hydromyelie und Syringomyelie.

Bäumler, A. *Ueber Höhlenbildungen im Rückenmark. Dtsch. Arch. f. klin. Med.* 40. *Bd.* 1887.

Blocq. *Syringomyelia. Brain* III 1890.

Chiari. *Ueber die Pathogenese der Syringomyelie. Zeitschr. f. Heilk.* IX. *Prag* 1888.

Fürstner *und* **Zacher**, *Zur Pathologie und Diagnostik der centralen Höhlenbildung*, *Arch. f. Psych. XIV* 1883.
Gaupp, *Beitr. z. path. Anat. d. Rückenmarkes*, *Beitr. v. Ziegler II p.* 510, *Jena* 1888.
Joffroy *et* **Achard**, *Maladie de Morvan avec antopsie*, *Arch. de méd. exp. II* 1890.
Kahler *et* **Pick**, *Beitr. z. Lehre von der Syringo- und Hydromyelie*, *Prager Vierteljahrsschr.* 142. *Bd.* 1879, *und Arch. f. Psych. VIII. Bd.*
Kiewlicz, *Ein Fall von Myelitis transversa*, *Syringomyelie*, *multipler Sklerose und secundären Degenerationen*, *Arch. f. Psych. XX* 1889.
Krauss, *Ueber einen Fall von Syringomyelie*, *Virch. Arch.* 101. *Bd.* 1885.
Kronthal, *Zur Pathol. d. Höhlenbildung im Rm.*, *Neurol. Centralbl.* 1889.
Leyden, *Klinik der Rückenmarkskrankheiten II* 1875, *und Hydromyelie und Syringomyelie Virch. Arch.* 68. *Bd.* 1876.
Miura, *Zur Genese der Höhlen im Rückenmark*, *Virch. Arch.* 117. *Bd.* 1889; *Ueber Gliom und Syringomyelie*. *Beitr. v. Ziegler XI* 1891.
Redlich, *Z. path. An. der Syringomyelie u. Hydromyelie*, *Zeitschr. f. Heilk. XII* 1891.
Roth, *Gliome diffus de la moelle*, *syringomyélie*, *atrophie musculaire*, *Arch de phys. V* 1878.
Schaffer *und* **Preisz**, *Hydromyelie und Syringomyelie*, *Arch f. Psych.* 23. *Bd.* 1891.
Schultze, *Spalt-, Höhlen- und Gliombildung im Rückenmark und der Medulla oblongata*, *Virch. Arch.* 87. *Bd.* 1882 *und* 102. *Bd.* 1885 *und Zeitschr. f. klin. Med. XIII* 1888.
Simon, *Ueber Syringomyelie und Geschwulstbildung im Rückenmark*, *Arch. f. Psych. V* 1874.
Westphal, *Höhlen- und Geschwulstbildung im Rückenmark und Erkrankung des verlängerten Marks*, *Arch. f. Psych V* 1874, *und Brain vol. VI* 1883.
Wichmann, *Geschwulst- und Höhlenbildung im Rückenmark*, *Stuttgart* 1887.
Weitere diesbezügliche Literatur enthält § 96.

2. Störungen der Circulation. Erworbene Hydromyelie. Atrophie. Herddegenerationen und diffuse Degenerationen. Blutungen. Secundäre Strangdegeneration.

§ 96. **Störungen der Blut- und Lymphcirculation**, welche durch die anatomische Untersuchung nachweisbare Veränderungen setzen, kommen im Rückenmark unter sehr verschiedenen Bedingungen vor und sind zugleich auch die Ursachen verschiedener pathologischer Zustände.

Zunächst können dieselben zu starker Flüssigkeitsansammlung und damit zu Erweiterung des Centralkanales, also zu **Hydromyelie** führen, welche sich über einen mehr oder minder grossen Bezirk des Rückenmarks, unter Umständen auf die ganze Länge desselben erstreckt. Am häufigsten kommt dies in der Nachbarschaft von Geschwülsten oder auch von Entzündungsherden des Rückenmarks und seiner Hüllen vor, welche theils die freie Circulation der Cerebrospinalflüssigkeit hemmen, theils auch stärkere Flüssigkeitstranssudation aus den Gefässen veranlassen. Es können indessen auch andere Processe, wie Quetschungen des Rückenmarks durch gegenseitige Verschiebung der Wirbelkörper bei Fracturen, solche Zustände verursachen.

Die Erweiterung des Centralkanales ist bald cylindrisch, bald spindelig und es können sich auch sackartige Ausbuchtungen bilden. Unter Umständen bilden sich auch Flüssigkeitsansammlungen in Spalträumen des Gewebes des Rückenmarks, die man als Oedemspalten bezeichnen kann. Ueberschreitet die Hydromyelie ein gewisses Maass, so kann sie durch Dehnung und Compression des Rückenmarks zu Ernährungsstörungen führen, die nicht selten in Degeneration und Atrophie der Ganglienzellen und Nervenfasern ihren Ausdruck finden.

Einfache Atrophie des Rückenmarks und der Medulla oblongata oder einzelner Bestandtheile desselben kann sich zunächst in Folge von Abtrennung oder von Verlust der Endapparate einstellen und betrifft sowohl die Ganglienzellen (Gudden) als auch die Leitungsbahnen. Sie kommt namentlich in Fällen, in denen der Verlust der Endapparate schon

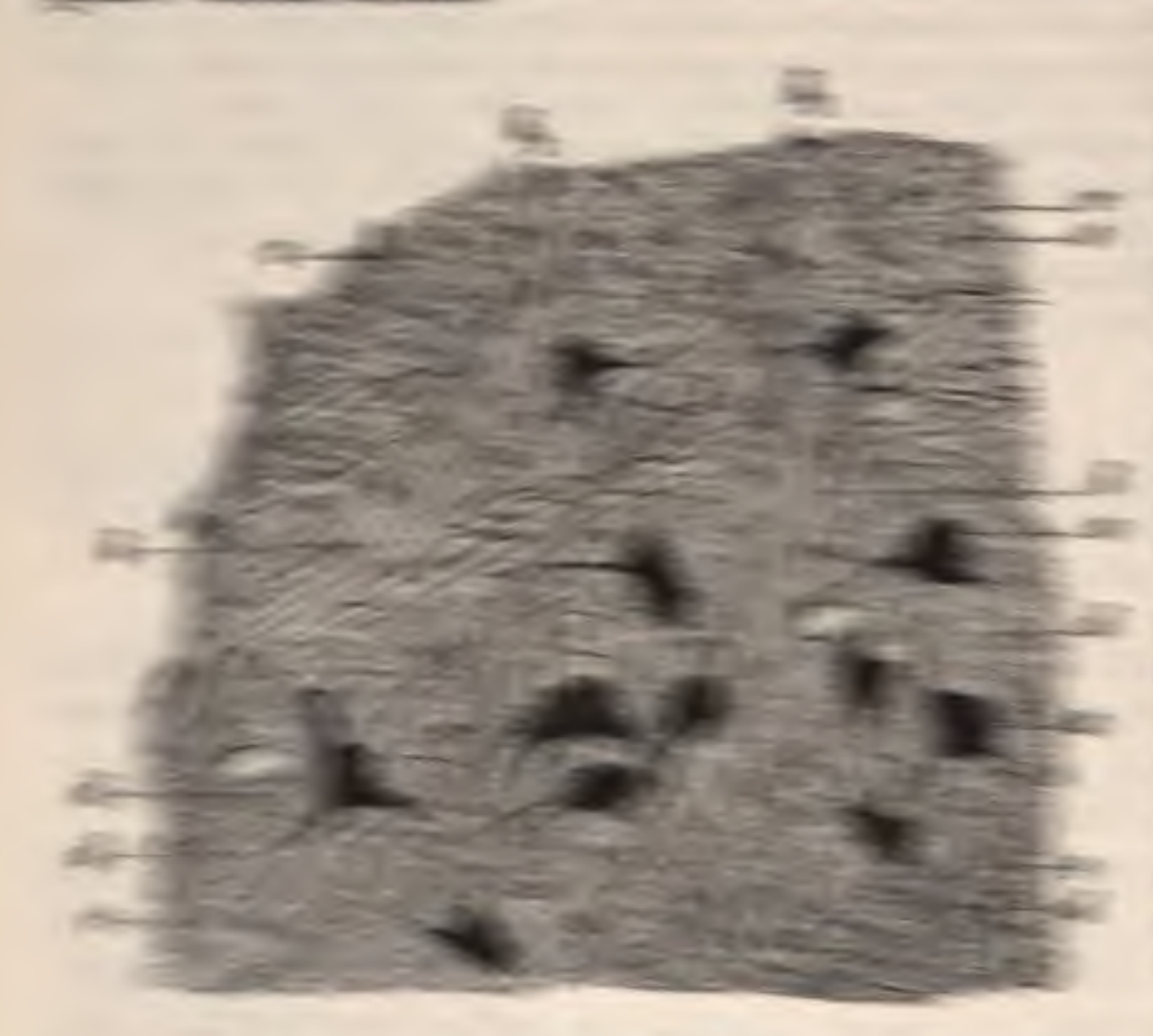

Markscheide zerfällt und aufgelöst wird, finden sich da und dort vereinzelte Körnchenzellen. Unter Umständen kann sich indessen eine secundäre Sklerose anschliessen.

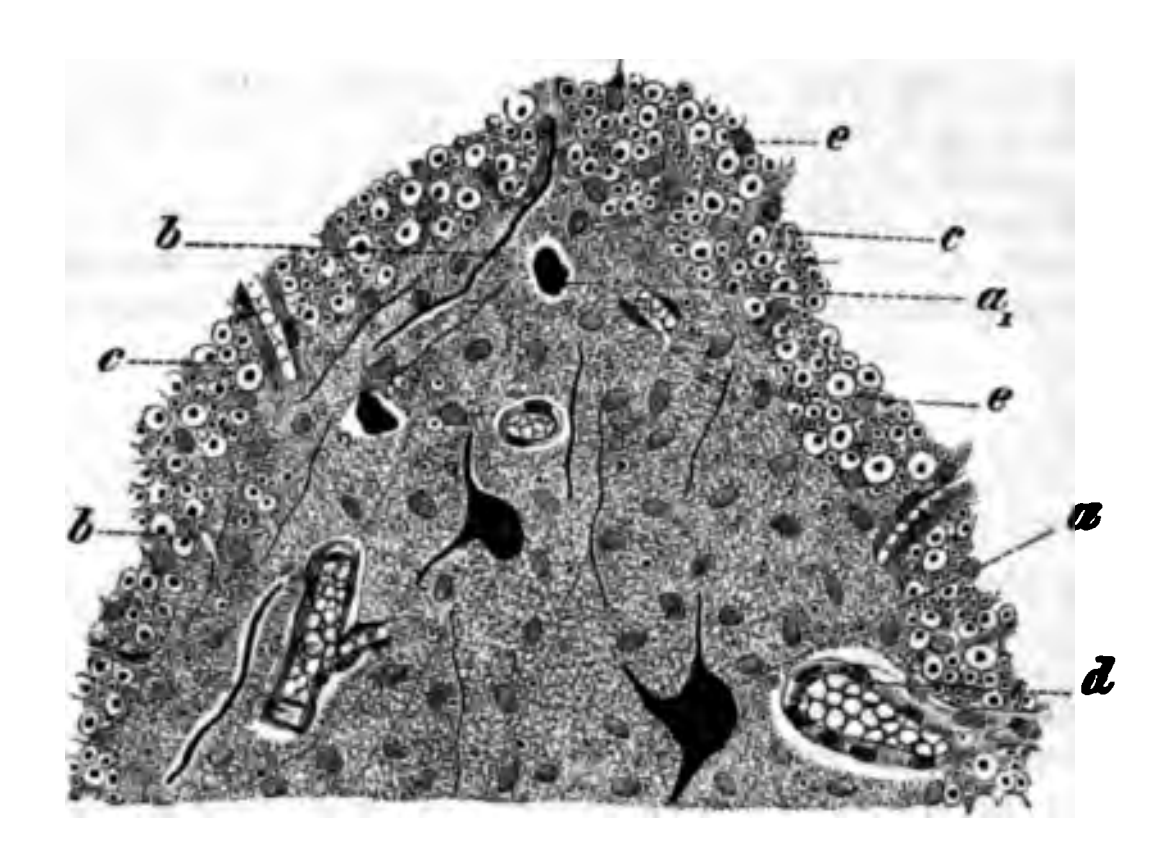

Fig. 151. Schnitt durch die Spitze eines atrophischen Vorderhornes des Rückenmarkes in der Höhe des IV. Cervicalnerven von einer an aufsteigender Vorderhornatrophie verstorbenen Frau von ca. 40 Jahren. *a* Normale Ganglienzellen. a_1 Atrophische Ganglienzellen. *b* Uebrig gebliebene Nervenfasern der grauen Substanz. *c* Nervenquerschnitte der weissen Substanz. *d* Blutgefäss. *e* Kerne der Gliazellen. In MÜLLER'scher Flüssigkeit und Alkohol gehärtetes, mit Hämatoxylin und Karmin gefärbtes und in Kanadabalsam eingelegtes Präparat. Vergr. 150.

Die Atrophie kann an allen Theilen der Vordersäulen sich einstellen, beginnt aber am häufigsten am oberen oder am unteren Ende derselben und pflanzt sich von da successive weiter. Im ersteren Falle pflegen frühzeitig auch die motorischen Kerne der Medulla oblongata von der Atrophie ergriffen zu werden, während sie bei aufsteigenden Formen erst spät in Mitleidenschaft gezogen werden. Die sensiblen Bulbärkerne und die Hintersäulen des Rückenmarkes bleiben verschont.

Man kann danach diese eigenthümliche Affection als einen Schwund der Ganglienzellen der motorischen Centren des Rückenmarkes und der Medulla oblongata bezeichnen. Ueber das Rückenmark ausgebreitet bildet sie die Grundlage eines Theiles der als chronische atrophische Spinallähmung oder Poliomyelitis anterior chronica und als spinale Muskelatrophie bekannten Krankheiten; die Kerne der Medulla oblongata ergreifend, stellt sie die Grundlage eines Theiles der als progressive Bulbärparalyse oder DUCHENNE'sche Krankheit bezeichneten Erkrankungen dar. Die vom oberen Ende des Rückenmarkes ausgehende Vorderhornatrophie ist meist mit einer Degeneration der Pyramidenbahnen (vergl. § 101) verbunden. Beginnt der Process im Lendenmark, so fehlt letztere.

Zur Constatirung einer Atrophie der Vorderhörner des Rückenmarkes ist es durchaus geboten, Schnittserien zu untersuchen. Da die Ganglienzellen des Rückenmarkes nicht gleichmässig vertheilt sind, sondern entsprechend der Segmentirung des Rückenmarkes in verschiedenen Höhen abwechselnd spärlich und reichlich vorhanden sind, so kann es vorkommen, dass man in einem gegebenen Schnitte schon normaler Weise nur sehr wenige Ganglienzellen trifft.

Die fortschreitende Atrophie der Vorderhörner wird häufig als Poliomyelitis anterior chronica bezeichnet, doch ist diese Benennung nicht zutreffend, da es sich hierbei nicht um entzündliche Erkrankungen handelt.

Literatur über erworbene Hydromyelie und Oedemspalten des Rückenmarkes.

Eickholdt, *Beitrag zur centralen Sklerose, Arch. f. Psych.* X 1880.
Frommann, *Unters über die norm. und pathol. Anatomie des Rückenmarks, Jena* 1864.
Grimm, *Ein Fall von progressiver Muskelatrophie, Virch Arch.* 48. *Bd.* 1869.
Joffroy *et* **Achard**, *De la myélite cavitaire, Arch. de phys.* 1887; *Syringomyélie non gliomateuse, Arch de méd. exp. III* 1890.
Langhans, *Höhlenbildung im Rückenmark als Folge von Blutstauung, Virch. Arch.* 85. *Bd.* 1882.
Meyer, L., *Ein Fall von allgemeiner progressiver Muskelatrophie, Virch. Arch.* 27 *Bd.* 1863
Oppenheim, *Zur Aetiol. und Pathol. der Höhlenbildung im Rückenmark, Charit.-Annal XI* 1886.
Simon, *Ueber Syringomyelie, Arch. f. Psych. V* 1874.

Literatur über Atrophie des Rückenmarkes nach Amputationen und bei congenitalem Mangel von Extremitäten.

Davida, *Ueber das Verhalten der Spinalwurzeln und Spinalganglien der Halsnerven in einem Falle von Perobrachie, Virch. Arch.* 88. *Bd.* 1882.
Déjerine *et* **Mayor**, *Gaz. méd de Paris* 1878.
Dickinson, *Journ. of Anat. and Phys. III* 1868.
Edinger, *Rückenmark und Gehirn in einem Fall von angeborenem Mangel eines Vorderarms, Virch. Arch* 89. *Bd* 1882.
Friedländer *und* **Krause**, *Veränderungen der Nerven und des Rückenmarks nach Amputationen Fortschritte d. Med. IV* 1886 *Nr.* 23.
Genzmer, *Virch. Arch* 66 *Bd.* 1876.
Hayem *et* **Gilbert**, *Arch. de phys. III* 1884.
Homén, *Veränderungen des Nervensystems nach Amputationen, Beitr. v. Ziegler VIII* 1890.
Leyden, *Klinik der Rückenmarkskrankheiten II.*
Vulpian, *Arch. d. phys.* 1868, *u. Bull. Acad. des sciences* 1879.

Literatur über Atrophie von Centren und Nervenbahnen nach frühzeitiger Exstirpation peripherer Endigungen oder centraler Theile des Nervensystems.

Forel, *Arch. f. Psych. VII.*
Fürstner, *ebenda XII.*
Ganser, *ebenda XIII.*
Gudden, *Arch. f. Psych. II und XI, v. Graefe's Arch. f. Ophthalmol. XX, XXI und XXV, Tagebl. d. Naturforscherrers. in Eisenach* 1883. *u. Ueb. die Frage der Localisat. der Functionen des Grosshirnes, Zeitschr. f. Psych.* 42. *Bd.* 1886.
Mayser, *Arch. f. Psych VII.*
v. Monakow, *ebenda XII u. XIV.*

Literatur über das Verhalten der Ganglienzellen des Rückenmarkes und des Gehirns bei Vergiftungen.

v. Monakow, *Bleivergiftung, Arch. f. Psych. X* 1880.
Oppenheim, *Zur pathol Anatomie der Bleilähmung, Arch. f. Psych. XVI* 1885.
Popoff, *Matériaux pour l'étude de la myélite aiguë d'origine toxique, St. Pétersbourg* 1882, *und Virch. Arch.* 93. *Bd.*
Schultze, *Bleilähmung, Arch. f. Psych. XVI.*
v. Tschisch, *Ueber Veränderungen des Rückenmarks bei Vergiftungen mit Morphium, Atropin, Silbernitrat und Kaliumbichromat, Virch. Arch.* 100. *Bd.*
Vulpian, *Maladies du syst nerveux* 1879.
Weitere diesbezügl. Literatur enthalten § 84 *u.* § 97.

Literatur über genuine einfache Atrophie der Vorderhörner des Rückenmarkes und der Bulbärkerne.

Alzheimer, *Spinale progressive Muskelatrophie, Arch. f. Psych. XXIII* 1891.
Charcot *et* **Joffroy**, *Arch. de physiol.* 1869.
Charcot *et* **Gombault**, *ib.* 1869.
Charcot, *ib. IV* 1870 *und Krankheiten des Nervensystemes, Stuttgart* 1874 *u.* 1878.
Cornil *et* **Lépine**, *Paralysie gén. spinale ant. subaiguë, Gaz. méd. de Paris* 1875.

Déjerine, *Arch. de phys. VI* 1883.
Duchenne *et* **Joffroy**, *Arch. de phys. IV* 1870.
Erb *und* **Schultze**, *Arch. f. Psych. IX.*
Jarisch, *Vierteljahrsschr. f. Derm. und Syph. VIII* 1881.
Kesteven, *St. Barthol. Hosp. Rep XIII* 1878.
Oppenheim, *Ueber die Poliomyelitis anterior chronica, Arch. f. Psych. XIX* 1888.
Pierret, *Arch. de physiol. II* 1875.
Schultze, *Virch. Arch.* 75. *Bd.*
Siemerling, *Ueber die chron. progressive Augenmuskellähmung, Arch. f. Psych. XXII, Supplh.* 1891; *Anat. Befund bei congenit. Ptosis, ib. XXIII* 1892.
Vierordt, *Arch. f. Psych. XIV.*
Weitere diesbezügliche Literatur enthält § 101 (*amyotrophische Lateralsklerose*).

§ 97. Die Substanz des Rückenmarks und des verlängerten Marks ist gegenüber Störungen der Ernährung sehr empfindlich, und so kommt es, dass nicht selten eine **Degeneration der Nerven** und der **Ganglienzellen** eintritt, welche in kurzer Zeit mit einem Zerfall und Untergang derselben endet. In vielen Fällen liegt die Ursache in Ischämie oder in toxischen Einwirkungen, in anderen sind es traumatische Einwirkungen, in noch anderen entzündliche Processe, Tuberkelbildungen oder Geschwülste, in deren Gebiet die nervöse Substanz der Degeneration verfällt.

Die **ischämische Degeneration** hängt in manchen Fällen von einer Verengerung und einem Verschluss der Blutgefässe ab, welche durch Arteriosklerose und durch hyaline Degeneration der Gefässwände oder auch durch Thrombose und Embolie verursacht werden. In seltenen Fällen kann auch eine Thrombose, resp. Embolie der Aorta descendens zu Lähmung des Rückenmarks durch Ischämie führen. In anderen häufigen Fällen ist eine Compression des Rückenmarks die Ursache einer eintretenden Lähmung, so dass man den Process als **Compressionsdegeneration** bezeichnen kann. Da das Rückenmark

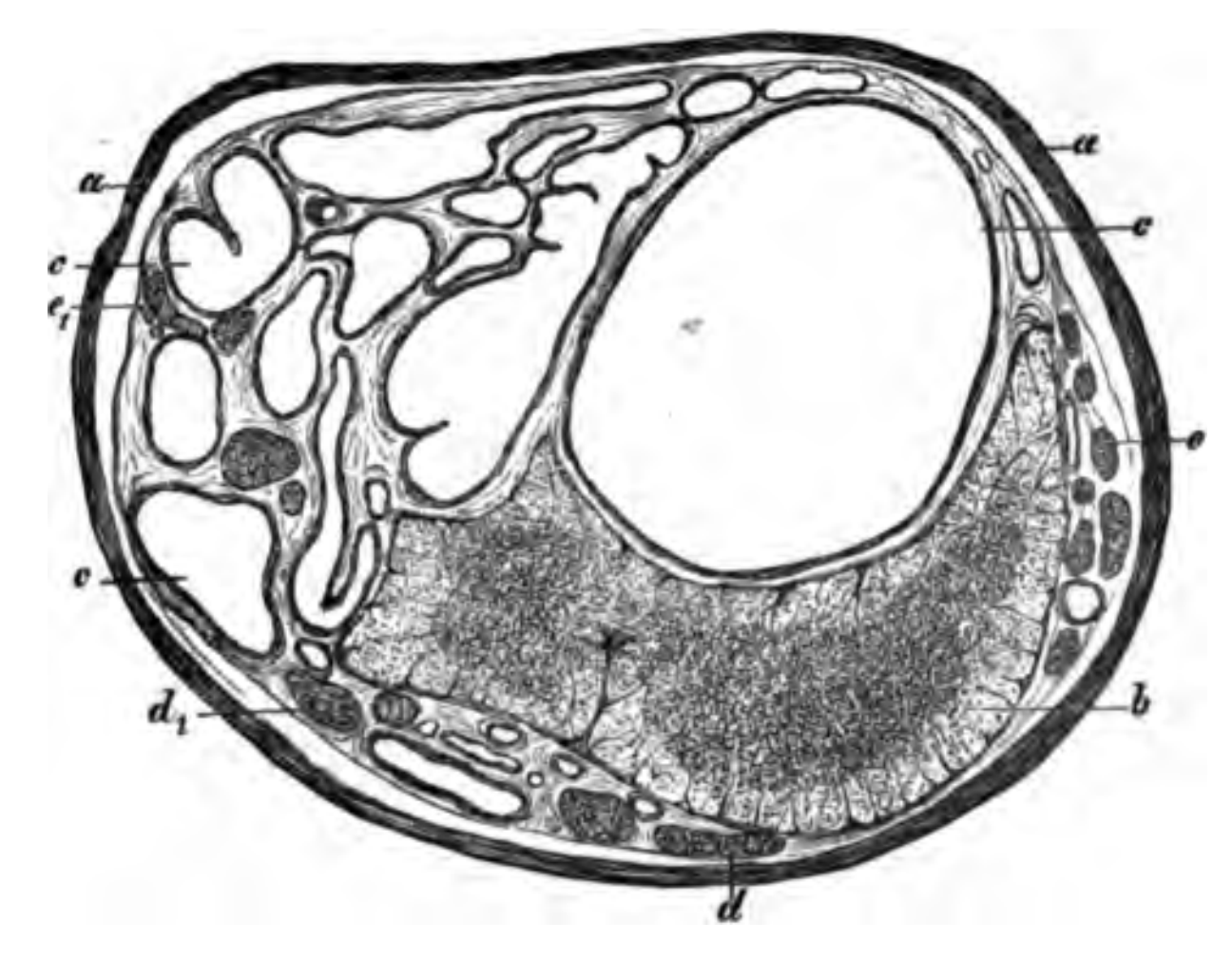

Fig. 152. Compression des Lendenmarks durch ein aus erweiterten Venen gebildetes cavernöses Gewebe in der Pia mater der Dorsalfläche des Rückenmarkes. *a* Dura mater. *b* Comprimirtes Rückenmark. *c* Venöse Bluträume. *d* d_1 Durchschnitt durch die vorderen, *e* e_1 Durchschnitt durch die hinteren Nervenwurzeln. In Müller'scher Flüssigkeit und Alkohol gehärtetes, in Celloidin eingebettet geschnittenes, mit Hämatoxylin und Karmin gefärbtes, in Kanadabalsam eingeschlossenes Präparat. Vergr. 4.

in dem Wirbelrohr liegt, so kann natürlich alles, was den Raum in demselben beengt, eine Compression des Rückenmarks bewirken. So wird z. B. eine in der Dura mater oder der Pia sitzende Geschwulst, werden unter Umständen auch schon umfangreiche Erweiterungen der Venen der Pia (Fig. 152 *c*) das Rückenmark (*b*) comprimiren. In anderen Fällen sind es tuberculöse Granulationswucherungen und Käsemassen, welche sich im Epiduralraum ansammeln, in noch anderen Wirbelkörper oder Wirbelbögen, welche in Folge von Caries der Wirbelsäule aus ihrer Lage gerathen sind, in noch anderen zerquetschte und nach innen vorgetretene Wirbelkörper (Fig. 153), welche einen Druck auf die Medulla spinalis ausüben.

Alle die genannten und andere ähnliche Veränderungen wirken hauptsächlich dadurch degenerirend, dass im Rückenmark die Circulation behindert wird und danach das Gewebe der ischämischen Degeneration verfällt. Bei Fracturen und Luxationen und Zerquetschungen der Wirbelsäule kommt es auch zu einer **mechanischen Zertrümmerung** der Rückenmarkssubstanz, und es können auch an Caries sich anschliessende Verschiebungen der Wirbelkörper in ähnlicher Weise wirken. Bei Caries des Atlas und Epistropheus, welche zur Lockerung der Bänder führen, kann sich der Zahnfortsatz in die Medulla oblongata einbohren. **Hieb-**, **Stich-** und **Schusswunden** können gelegentlich auch das Rückenmark verletzen und zertrümmern. Durch schwere **Contusionen** der Wirbelsäule werden unter Umständen auch Theile des Rückenmarks zerrissen und abgetödtet, ohne dass dabei Quetschungen durch benachbarte Hartgebilde eintreten.

Fig. 153. Verengerung des Wirbelkanales durch Zerquetschung und Vortreibung des Körpers des VI. Brustwirbels.

Die Compressionsdegenerationen und mechanischen Zertrümmerungen betreffen meist den ganzen Querschnitt des Rückenmarks oder einen grossen Theil desselben, wobei namentlich die weisse Substanz leidet; die durch Gefässverschluss verursachten Degenerationsherde haben eine sehr verschiedene Ausdehnung und beschränken sich den Gefässgebieten entsprechend nicht selten auf einzelne Theile des Rückenmarkquerschnittes, z. B. auf ein Vorderhorn. Sie können ferner auch multipel auftreten.

Durch Untersuchungen von Lichtheim, v. Kahlden, Summa, Tizzoni, Fleiner und Anderen ist bekannt geworden, dass auch bei perniciöser Anämie, Diabetes, schwerem Ikterus, Addison'scher Krankheit, chronischer Tuberculose im Rückenmark sehr häufig degenerative Veränderungen, namentlich an den Markscheiden und Axencylindern der Nervenfasern auftreten, und es ist sehr wahrscheinlich, dass es sich dabei theils um Folgeerscheinungen der Anämie, theils aber auch um Einwirkungen toxischer Substanzen handelt, welche im Verlauf der ge-

nannten Processe zur Entwickelung gelangen. Für letztere Anschauung spricht, dass Rückenmarksdegenerationen auch durch eingeführte Gifte, z. B. durch Mutterkorn (TUCZEK), oder durch Infectionen, wie z. B. durch Hundswuth (SCHAFFER), verursacht werden können und dass bei der genannten Degeneration oft nur bestimmte Bahnen der Sitz der Degeneration sind.

Alle aufgeführten Degenerationsvorgänge werden vielfach als Myelitis bezeichnet, und es hat diese Bezeichnung auch insofern Berechtigung, als an diese Degenerationsvorgänge sich leichte Entzündungsprocesse anschliessen. Um sie von anderen entzündlichen Processen zu unterscheiden, empfiehlt es sich, jeweilen in der Benennung auch die Entstehung anzugeben und die in Rede stehenden Affectionen als ischämische Myelitis, Compressionsmyelitis, Quetschungsmyelitis etc. zu bezeichnen. Für die anämische Erweichung ist auch der Name Myelomalacie passend.

Zu Beginn ist der Process also eine Degeneration, welche wesentlich durch degenerative Veränderungen an den nervösen Elementen, die meist zum Untergang derselben führen, charakterisirt ist. Zuweilen gesellt sich dazu noch **Blutung**, namentlich bei mechanischen Zertrümmerungen des Rückenmarks. Im ersten Fall ist der Effect der Schädigung eine **weisse**, im zweiten eine **rothe** oder **gelbe** oder **braune Erweichung**, ein Process, bei welchem die Rückenmarksubstanz an Consistenz mehr und mehr verliert und nach einiger Zeit oft zu einer breiigen Masse wird, die auf der Schnittfläche austritt. Fehlt Blut, so ist dieselbe in der ersten Zeit undurchsichtig weiss. Beimischung von Blut und dessen Zerfallsproducten giebt ihr rothe, gelbe und braune Färbung.

Die in Folge der Ischämie oder Intoxication und der Abtödtung dem Untergang entgegengehenden nervösen Elemente zeigen verschiedene Veränderungen. Aus dem Mark der Nervenscheiden bilden sich zunächst Myelintropfen verschiedener Grösse, welche den Axencylindern zu Beginn noch anhaften (Fig. 154 *a b*) und dadurch das Bild der sog. varicösen Nervenfasern erzeugen, dann aber sich ablösen und frei (*d*) in der Erweichungsmasse liegen. Weiterhin bilden sich aus denselben Fetttröpfchen, welche von Zellen, die sich in dieser Zeit in den Erweichungsherden ansammeln, aufgenommen werden, so dass sich Fettkörnchenkugeln bilden.

Fig. 154. Compressionsdegeneration des Rückenmarkes. *a* Nervenfaser mit geronnener Myelinscheide. *b* Axencylinder mit anhängendem Myelin. *c* Nackter, c_1 nackter gequollener Axencylinder. *d* Freie Myelinkugel. *e* Freie Zerfallsmassen des Myelins und der Axencylinder. *f* Körnchenkugeln. *g* Kleine Rundzellen. Zerzupfungspräparat aus der weissen Substanz. Vergr. 300.

Die Axencylinder erleiden meist eine Aufquellung, werden dadurch varicös und zerfallen alsdann in Trümmer, oft unter Vacuolenbildung, und ebenso treten an den Ganglienzellen Erscheinungen der Nekrose und

des Zerfalls, wie Kernschwund, Schrumpfung oder Aufquellung und Vacuolenbildung, Verfettung und Zerbröckelung etc. auf. Nach KAHLER beginnen die Axencylinder schon 6 Stunden nach Beginn der Compression aufzuquellen. In seltenen Fällen können die abgestorbenen Ganglienzellen auch verkalken, so namentlich dann, wenn die Nekrose nur einzelne Zellen und Fasern betrifft und nicht in umfangreicheren Erweichungsherden auftritt.

Bei hochgradigen Ernährungsstörungen kann auch das Gliagewebe, ja selbst das Bindegewebe der Gefässe und deren Scheiden zum Theil nekrotisch werden, doch bleiben diese Gewebsbestandtheile gewöhnlich erhalten, namentlich das Bindegewebe. Im Laufe von Wochen und Monaten werden die Zerfallsproducte allmählich resorbirt, wonach der flüssige Inhalt der Erweichungsherde sich allmählich klärt. Gewöhnlich tritt ein Collaps des Rückenmarks ein, so dass bei grösseren Zerstörungen schon äusserlich die Verschmälerung des Rückenmarks erkennbar ist, doch kann sich in den Maschen der durch den Gewebszerfall rareficirten Gewebe lange Zeit Flüssigkeit erhalten. Bei jüngeren Individuen stellt sich im Laufe der Zeit eine Wucherung des Bindegewebes und des Gliagewebes in dem erkrankten Bezirk und dessen Umgebung ein, so dass die narbig geschrumpfte Stelle eine gewisse Verhärtung erfährt und zugleich, falls die Zerfallsmassen alle oder nahezu alle resorbirt worden sind, ein graues oder grau und weiss geflecktes Aussehen erhält. Beimischung von Blut giebt ihr eine gelbe oder braune oder rostfarbene Färbung. (Weitere Einzelheiten über die histologischen Vorgänge enthält § 102 über hämatogene Myelitis.)

Die **Degenerationen**, welche im **Gebiete von Entzündungsherden**, **Tuberkeln** und **Geschwülsten** an den Nervenfasern und Ganglienzellen auftreten, sind den bei Ischämie vorkommenden ähnlich, doch tritt hier die Quellung der Axencylinder oft viel stärker hervor.

Regenerative Wucherungen der Ganglienzellen scheinen beim Menschen nicht vorzukommen, und wenn vielleicht auch Kerntheilungsvorgänge an den Ganglienzellen sich einstellen können, so findet doch niemals ein Wiederersatz von verloren gegangenem Rückenmark- oder Hirngewebe statt (vergl. § 74 des allg. Theils, wo auch die Literatur angegeben ist).

LEYDEN (*Arch. f. Psych. IX*) fand bei Arbeitern, welche an Brückenbauten in Caissons bei hohem Drucke gearbeitet hatten und bei Austritt aus den Caissons gelähmt wurden, kleine Degenerationsherde im Rückenmark und nimmt an, dass dieselben durch Gase herbeigeführt wurden, welche bei dem raschen Sinken des Luftdruckes aus dem Blute austraten.

Literatur über Rückenmarksdegeneration, bedingt durch Ischämie, Compression, Quetschung, Erschütterung und Blutung.

Beck, *Ueber einen Fall anämischer Erweichung des Rückenmarks*, I.-D. Tübingen 1887.
Charcot, *Leçons sur les mal. du syst. nerv II* 1873 u. *Gaz. méd.* 1874.
Clemens, *Die Erschütterung des Rückenmarks*, *Dtsch Klinik* 1863—65.
Ehrlich und **Brieger**, *Ueber die Ausschaltung des Lendenmarkgrau durch temporäre Unterbindung der Aorta*, *Zeitschr. f. klin Med. VII* 1884.
Eisenlohr, *Ueber acute Bulbär- u. Ponsaffectionen*, *Arch. f. Psych. IX* 1878.
Erb, v. *Ziemssen's Handb. d. spec. Path. XI.*
Fronmüller, *Die Rückenmarkszerreissung*, *Memorabilien* 1876.
Kahler, *Compressionsdegeneration*. *Prag. Zeitschr. f. Heilk. II.*
Kahler O. und **A. Pick**, *Compression*, *Arch. f. Psych. X.*

Klebs, *Beitr. z. Erklärung der Landry'schen Paralyse, Festschr. d. Assist. f. Virch., Berlin* 1891.
Leyden, *Klinik d. Rückenmarkskrankh.* 1874—76, *und Ein Fall von Hämatomyelie, Zeitschr. f. klin. Med. XIII* 1887.
Lichtheim, *Veränderungen des Rückenmarks bei Allgemeinerkrankungen, Centralbl. f. allg. Path. I.*
Mayer, *Zur Lehre von der Anämie des Rückenmarks, Zeitschr. f. Heilk. IV* 1883.
Michaud, *Sur la myélite et la méningite dans le mal vertébr., Paris* 1871.
Müller, W., *Beitr. z. path. Anat. u. Phys. des Rückenmarks, Leipzig* 1871.
Nauwerck, *Ueber die Entstehung der Rückenmarkserweichung, Beitr. z. path. Anat. v. Ziegler II.*
Obersteiner, *Ueber Erschütterung des Rückenmarks, Wiener med. Jahrb.* 1879.
Otto, *Aneurysmen der Rückenmarksgefässe, Arch. f. Psych. XVI.*
Pugibet, *Des paralysies dans la dysentérie, Revue d. med. VIII* 1888.
Reinhold, *Herd- und strangförmige Degeneration, Centralbl. f. allg. Path. II* 1891.
Rosenbach *und* **Schtscherbak**, *Ueber die Gewebsveränderungen im Rm. in Folge von Compression, Virch. Arch.* 122. *Bd.*
Schmaus, *Die Compressionsmyelitis bei Caries der Wirbelsäule, Wiesbaden* 1889; *Zur path. Anat. der Rückenmarkserschütterung, v. Langenbeck's Arch.* 42. *Bd.* 1891 *u. Virch. Arch.* 122. *Bd.*
Spronck, *Contrib. à l'étude expérimentale des lésions de la moëlle epinière déterminées par l'anémie passagère de cet organ, Arch. d. phys. I* 1888.
Tietzen, *Die acute Erweichung des Rückenmarks, I.-D. Marburg* 1886.

Literatur über Degeneration des Rückenmarks bei Infectionen und kachektischen Zuständen.

Belmondo, *Veränd. d. Rm. bei Pellagra, Rif. med.* 1889 *ref. C. f. a. P. I* 1890.
Bonome, *Sulle alterazioni del midollo spinale nel tetano, Arch. p. l. Sc. Med. XV* 1891.
Cramer, *Die pathologische Anatomie der Landry'schen Paralyse, Centralbl. f. allg. Path. II* 1892.
Fleiner, *Ueber die Veränderungen des symp. und des cerebrospinalen Nervensystems bei der Addison'schen Krankheit, Centralbl. f. allg. Path. II* 1891.
Grünfeld, *Zur Frage über die Wirkung des Mutterkorns auf das Rm., Arch. f. Psych.* 21. *Bd.* 1890.
v. Kahlden, *Ueber Addison'sche Krankheit, Beitr. v. Ziegler X* 1891.
Lichtheim, *Zur Kenntniss der perniciösen Anämie, Verh. d. VI Congr. f. inn. Med.* 1889; *Ueber Veränd. d. Rm. bei Allgemeinerkrankung, Centralbl. f. allg. Path. I* 1890.
Popoff, *Ueber die Veränderungen der Nervenelemente des Centralnervensystems bei der Hundswuth, Virch. Arch.* 122. *Bd. und Neurol. Centralbl.* 1890.
Schaffer, *Pathologie und pathol. Anatomie der Lyssa, Beitr. v. Ziegler VII* 1890.
Summa, *Ueber die Veränderungen des Rückenmarks bei Phthisikern, I.-D. Freiburg* 1891.
Tizzoni, *Ueber die Wirkungen der Exstirpation der Nebennieren auf Kaninchen, Beitr. v. Ziegler VI* 1889.
Tuczek, *Veränderungen des Rm. bei Ergotismus, Arch. f. Psych. XIII u. XVIII.*

§ 98. Werden gewisse Theile des Hirnes oder Rückenmarkes zerstört, so treten auch in bestimmten Fasersystemen Degenerationen auf, welche als **secundäre Strangdegenerationen** bezeichnet werden. Die Ursache derselben ist darin gelegen, dass die betreffenden Stränge von ihren trophischen Centren getrennt oder letztere selbst zerstört werden.

Je nach der Richtung, welche die Entartung nimmt, unterscheidet man auf- und absteigende secundäre Degeneration.

Die **absteigende Degeneration** kommt am häufigsten an den Pyramidenstrangbahnen (vergl. pg. 266 Fig. 145 *P.s.b.* und *P.v.b.*) zur Beobachtung und tritt in allen jenen Fällen ein, in denen die motorischen Centren der Grosshirnrinde oder die durch den Stabkranz, die innere Kapsel, die Pedunculusbahn des Hirnstammes und die Pyramidenstrangbahnen von der Hirnrinde nach abwärts ziehenden motorischen Faserzüge irgendwo zerstört sind. Sie reicht nach abwärts bis zum Eintritt der Pyramidenbahnen in die Vorderhörner des Rückenmarkes. In seltenen Fällen verfallen auch die Ganglienzellen der Vorderhörner der Atrophie, worauf alsdann auch die aus dem Rückenmark austretenden motorischen

in die frühe Jugend oder in die Embryonalzeit fällt, vor, stellt sich indessen auch noch nach Verlust derselben in späteren Jahren ein. So wird nach VULPIAN, DICKINSON, DÉJERINE, MAYOR, LEYDEN, HAYEM, GILBERT, GENZMER, HOMÉN und Anderen nach Amputation einer Extremität die zugehörige graue Substanz des Rückenmarks atrophisch, wobei die Ganglienzellen (Fig. 150 *a*) zum Theil sich verkleinern und schrumpfen und schliesslich ganz verschwinden, so dass ihre Zahl unter Umständen auf ein Fünftel des normalen reducirt werden kann (HAYEM, GILBERT). Natürlich gehen dabei auch die Nervenfasern der grauen Substanz zum Theil verloren. Von der weissen Substanz werden namentlich die Wurzelzonen der Hinterstränge, zuweilen auch die Seitenstränge auf der amputirten Seite kleiner, wobei, wie es scheint, die Nervenfasern theils schmäler werden, theils ganz verschwinden.

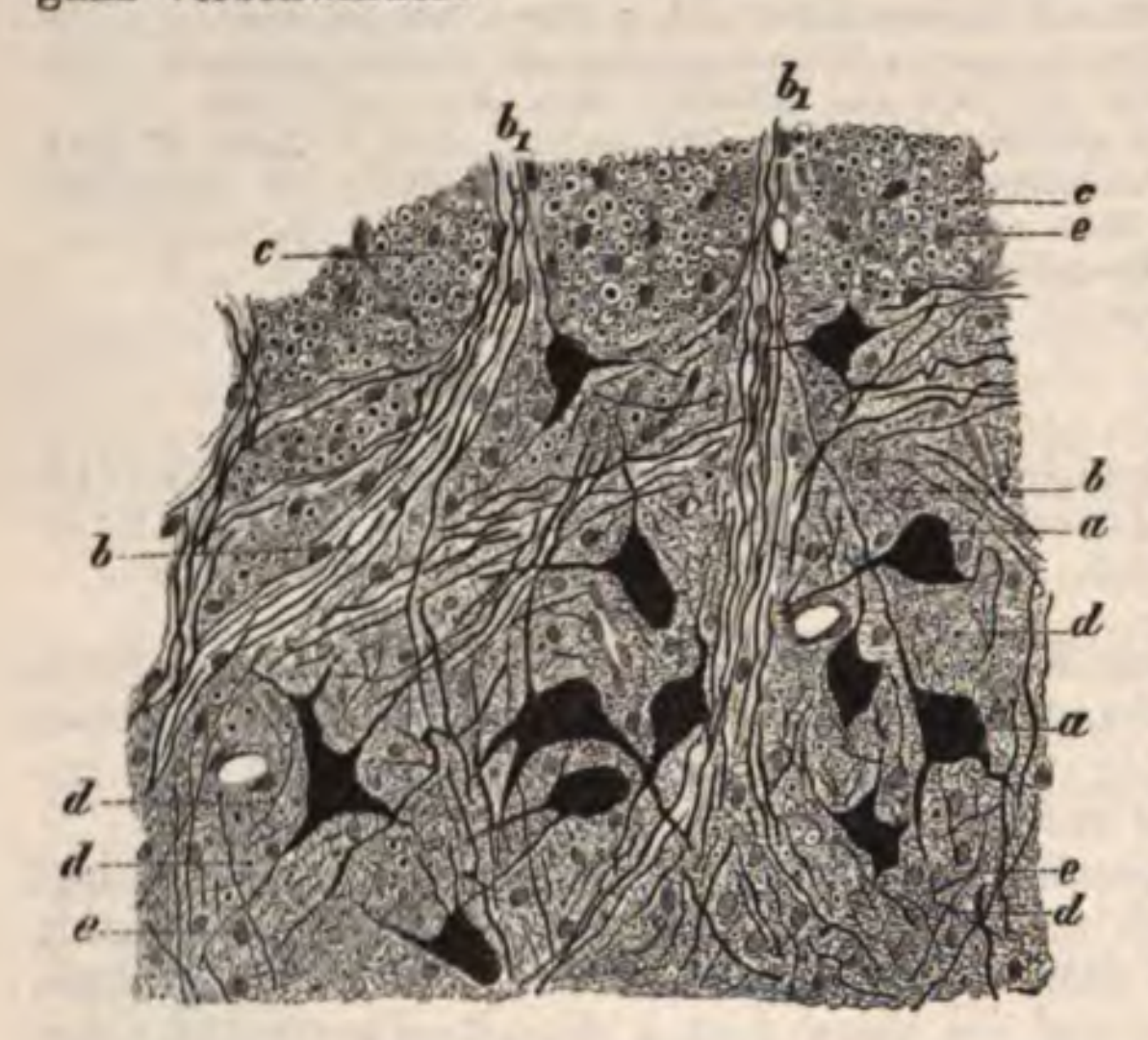

Fig. 150. Durchschnitt durch die Spitze des linken Vorderhornes eines normalen Rückenmarkes in der Höhe des IV. Cervicalnerven. *a* Multipolare Ganglienzellen. *b* Horizontal verlaufende Nervenzüge innerhalb der grauen Substanz. b_1 Vordere Nervenwurzeln. *c* Nervenquerschnitte der angrenzenden weissen Substanz. *d* Nach verschiedenen Richtungen verlaufende feine und grobe Nervenfasern, theils im Querschnitt, theils im Längsschnitt getroffen. *e* Kerne der Gliazellen. In MÜLLER'scher Flüssigkeit und Alkohol gehärtetes, mit Hämatoxylin und Karmin gefärbtes und in Kanadabalsam eingelegtes Präparat. Vergr. 150.

In ähnlicher Weise wie nach Amputation schwinden zuweilen im Laufe von Monaten und Jahren die motorischen Ganglienzellen des Rückenmarkes und der Medulla oblongata, ohne dass es gelingt, eine Ursache dafür aufzufinden. Am auffälligsten ist dabei natürlich der Nerven- und Nervenzellenschwund im Gebiete der Lenden- und Halsanschwellung (Fig. 150), wo die Ganglienzellen (*a*) und die Nervenfasern (*b*) in grosser Zahl vorhanden sind. Die Ganglienzellen verlieren dabei ihre Ausläufer und schrumpfen zu kleinen, oft pigmentreichen Klümpchen (Fig. 151 a_1) zusammen. Zerfallen auch diese, so bleibt von der ganzen Zelle nichts mehr übrig als etwas Pigment, das später ebenfalls noch weggeschafft wird.

Bei weit vorgeschrittener Atrophie (Fig. 151) verschwinden die Ganglienzellen und Nervenfasern bis auf ganz geringe Reste, so dass das Vorderhorn wesentlich nur noch aus Gliagewebe besteht. Selbstverständlich verfallen dadurch auch die Nerven der Wurzeln der Atrophie, und die von den betreffenden Nerven versorgten Muskeln werden ebenfalls atrophisch.

Bei der reinen uncomplicirten Form der Atrophie ist das Stützgewebe nicht verändert, auch fehlen entzündliche Processe vollständig, und nur in der Zeit, in welcher die Nervenfasern verschwinden und ihre

Fig 155.

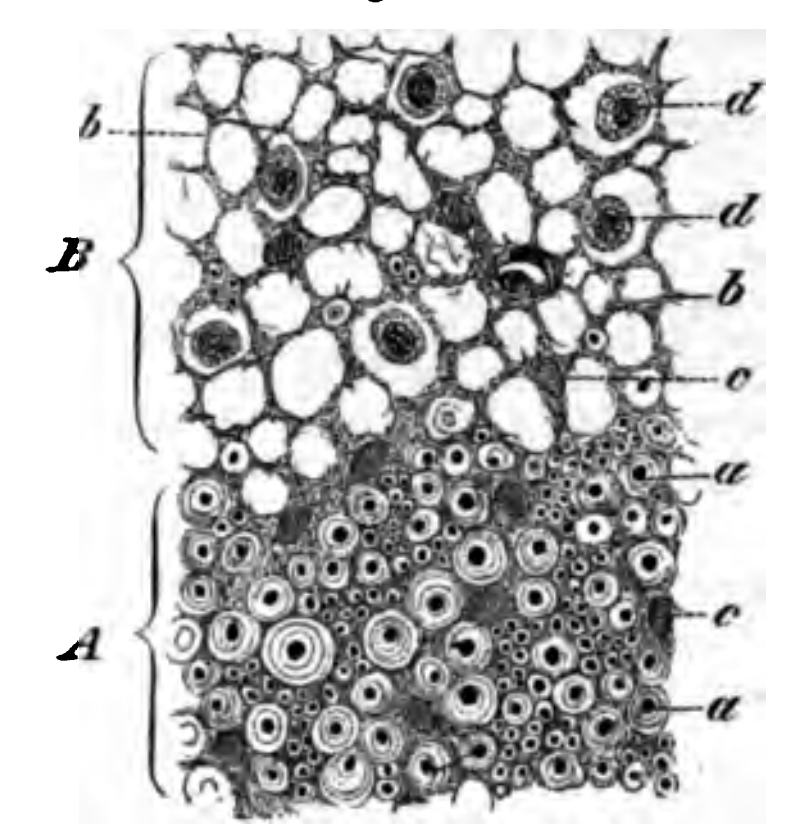

Fig. 156.

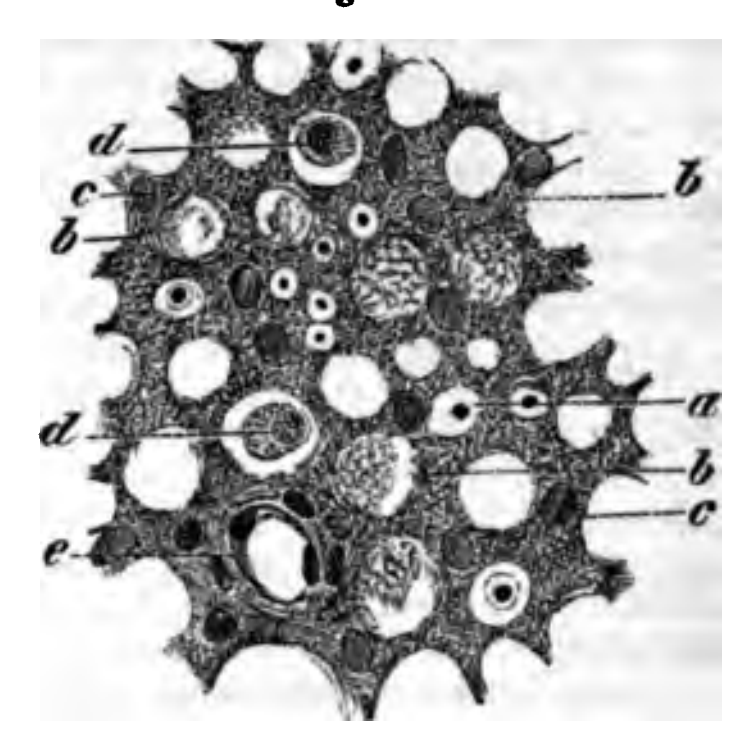

Fig. 155. **Aufsteigende Degeneration des Rückenmarkes** oberhalb einer durch Compression degenerirten Stelle, 2½ Monate nach Eintritt der Compression. *A* Querschnitt durch die normale weisse Substanz. *B* Querschnitt durch degenerirte weisse Substanz. *a* Normale Nervenfasern. *b* Gliagewebe. *c* Gliazellen. *d* Fettkörnchenzellen nach Auflösung des Fettes. In MÜLLER'scher Flüssigkeit gehärtetes, mit Hämatoxylin und Karmin gefärbtes, in Kanadabalsam eingelegtes Präparat. Vergr. 250.

Fig. 156. **Aufsteigende Degeneration des Rückenmarkes**, 18 Monate nach dem Eintritt einer Compressionsdegeneration. *a* Querschnitt von Nervenfasern. *b* Hyperplasirtes Gliagewebe. *c* Kerne der Gliazellen. *d* Fettkörnchenzellen nach Auflösung des Fettes. Wie Fig. 155 behandeltes Präparat. Vergr. 250.

Masse meist zugenommen hat. Fettkörnchenzellen (*d*) finden sich auch nach langer Dauer des Processes theils in den Nervenlücken, theils auch in den perivasculären Lymphscheiden des Degenerationsgebietes und dessen Nachbarschaft, oft auch in den Gewebslücken der Pia mater. Das perivasculäre Bindegewebe nimmt an der Hyperplasie ebenfalls Theil.

Solange die degenerirten Stränge noch reichlich Zerfallsmassen enthalten, d. h. in den ersten 2—3 Monaten, sind sie weiss, undurchsichtig und dabei weicher als normal. Nach Resorption der ersteren werden sie grau. Gleichzeitig verlieren sie an Volumen.

In oben stehendem Texte sind nur die totalen secundären Degenerationen der langen Bahnen des Hirnes und Rückenmarkes berührt. Es versteht sich von selbst, dass auch einzelne Bündel dieser Fasern degeneriren können, und dass auch secundäre Degenerationen in den kurzen Faserzügen, z. B. den sog. Commissurenfasern des Rückenmarkes vorkommen.

BOUCHARD u. SCHIEFFERDECKER fanden eine secundäre Degeneration nach 14 Tagen, W. MÜLLER nach 13 Tagen, O. KAHLER u. PICK schon nach 11 Tagen.

Literatur über secundäre Strangdegenerationen.

Auerbach, *Ascendirende Degeneration des Rückenmarkes, Virch. Arch.* 124. *Bd.* 1891.
Barbacci, *Secundäre Degenerationen, Centralbl. f. allg. Path. II* 1891 *u. III* 1892.
Barth, *Arch. d. Heilk. X.*
Bianchi *et* **d'Abundo**, *Absteig. Degen. nach Abtragung der motor. Rindencentren, Neurol. Centralbl. V* 1886.
Bramwell, *Die Krankh. des Rückenmarkes, Wien* 1885.
Charcot, *Leçons sur les maladies du syst. nerv., Paris* 1874, *Leçons sur les localisat. dans les mal. du cerveau I* 1876, *und Progrès méd.* 1879.

Erb, *v. Ziemssen's Handb. d. spec. Pathol. XI.*
Flechsig, *Die Leitungsbahnen im Gehirn und Rückenmark*, 1876, *Arch. d. Heilk. XVIII* 1877, *und Ueber Systemerkrankungen, Leipzig* 1878.
Fürstner und **Knoblauch**, *Ueber Faserschwund in der grauen Substanz und über Kerntheilungsfiguren des Rückenmarks unter patholog. Verhältnissen, Arch. f. Psych. XXIII* 1891.
Gierlich, *Secund. Deg. bei cerebraler Kinderlähmung, Arch. f. Psych. XXIII* 1891.
Hayem, *Arch. de physiol. V* 1873.
Homén, *Virch. Arch.* 88. *Bd.*; *Contrib. expér. à la pathol. et à l'anat. pathol. de la moelle épinière. Helsingfors* 1885, *und Ét. expér. des lésions de la moelle épinière déterminées par l'hemisection de cet organ, Comptes rendus* 1883, *und Fortschr. d. Med. III* 1885.
Isartier, *Des dégén. second. de la moelle épin. conséc. aux lés. de la subst. cortic. du cerveau, Paris* 1878.
Kahler und **Pick**, *Arch. f. Psych. X.*
Leyden, *Klinik der Rückenmarkskrankh. II.*
Löwenthal, *Fortschr. d. Med. I u. Revue méd. de la Suisse romande* 1885.
Martinotti, *Sulle degenerazioni system. del midollo spin. second. a lesioni della corteccia cerebrali, Collezioni italiana di Letture sulla Medicina ser. III Nr.* 11 und 12, 1885.
Meyer, *Arch. f. Psych. XIII.*
Müller, *Beitr. zur pathol. Anatomie d. Rückenmarkes* 1871.
Oddi et **Rossi**, *Sur les dégénérescences consée. à la Section des racines postér., Arch. ital. de biol. XIII* 1890.
Sandmeyer, *Centralbl. f. Allg. Path. II*, p. 376.
Schaffer, *Beitr. z. Lehre der secundären multiplen Degeneration, Virch. Arch.* 122. *Bd.*
Schiefferdecker, *Virch. Arch.* 67. *Bd.*
Schultze, *Centralbl. f. d. med. Wiss.* 1876, *Virch. Arch.* 79. *Bd. u. Arch. f. Psych. XIII und XIV.*
Simon, *Arch. f. Psych. V.*
Singer und **Münzer**, *Beitr. z. p. An. des Centralnervensystems, Fortschr. d. Med.* 1891 *p.* 755; *Denkschr. d. k. Acad. Wien* 1890.
Türck, *Zeitschr. der Gesellsch. d. Aerzte in Wien* 1850, *und Sitzungsber. d. K. Acad. d. Wissensch. VI* 1851 u. *XI* 1853.
Waller, *Müller's Arch.* 1852.
Weigert, *Z. path. Histol. d. Neurogliafasergerüstes, Centralbl. f. allg. Path. I* 1890.
Westphal, *Arch. f. Psych. II.*

3) Multiple Herdsklerose und diffuse Sklerose. Primäre Strangdegenerationen und Strangsklerosen.

§. 99. Es giebt im Hirn- und Rückenmark eine eigenthümliche Affection, welche durch die Bildung mehr oder weniger zahlreicher grauer Herde ausgezeichnet ist, und welche als **multiple Hirn- und Rückenmarksklerose** bezeichnet wird. Sie tritt entweder auf das Rückenmark beschränkt oder aber über das ganze centrale Nervensystem verbreitet auf.

Die Herde sind theils in der Tiefe, theils an der Oberfläche gelegen und im letzteren Falle schon äusserlich an ihrer grauen Farbe erkennbar. Die einzelnen Herde erscheinen bald kugelig, bald mehr gestreckt und unregelmässig gestaltet. Ihr Durchmesser beträgt 1—30 und 50 und mehr Millimeter. Auf dem Durchschnitt sind sie meist gleichmässig grau durchscheinend, selten grau und weiss gefleckt und dann erheblich weicher.

Gegen das gesunde Gewebe grenzen sie sich meist scharf ab, doch kommen auch Herde zur Beobachtung, in denen der Uebergang in das gesunde Gewebe durch eine grauweisse oder gefleckte Zone vermittelt wird. Die Herde sind meistens von derber Consistenz und trocken, doch giebt es Fälle, in denen sie weicher sind als die übrige Hirnsubstanz und in ihrem Parenchym ziemlich reichliche Flüssigkeit beherbergen, welche auf der Durchschnittsfläche austritt.

Die derben Herde (Fig. 157) bestehen aus einem dichten Filzwerk feiner scharf contourirter glänzender Fasern, in welches mehr oder weniger zahlreiche, oft sehr reichliche Kerne eingesprengt sind. Im Inneren

grösserer harter Herde fehlen markhaltige Nervenfasern gänzlich; es enthalten dieselben dagegen oft zahlreiche marklose Fasern (CHARCOT, GUÉRARD, LEYDEN, SCHULTZE, BABINSKI, KÖPPEN, HESS). In kleinen Herden oder am Rande grösserer sind oft noch markhaltige Fasern vorhanden, welche theils normal, theils in Degeneration begriffen sind. Fettkörnchenzellen können ganz fehlen, sind indessen meistens, wenn auch nur in geringer Zahl, vorhanden.



Fig. 157. Herdsklerose der weissen Substanz des Rückenmarkes. *a* Querschnitte von Nervenfasern. *b* Gliazellen. *c* Blutgefässe. Mit MÜLLER'scher Flüssigkeit, Alkohol und Karmin behandeltes Präparat. Vergr. 300.

Die Gefässe (*c*) sind zuweilen vollkommen unverändert, in andern Fällen erscheinen ihre Wände hyalin verdickt, oder es besitzt das adventitielle Gewebe eine derbere Beschaffenheit als gewöhnlich. Es kann ferner vorkommen, dass die adventitiellen Spalträume lymphatische Rundzellen sowie Körnchenzellen enthalten, und dass auch in der die Gefässe umgebenden Hirn- und Rückenmarksubstanz Rundzellen in mehr oder weniger grosser Zahl liegen.

Die Hauptmasse der Kerne gehört indessen Zellen an, welche durchaus den Charakter der Gliazellen haben, welche also nur wenig Protoplasma, dagegen äusserst zahlreiche glänzende Fortsätze besitzen. Es wird danach das Filzwerk wesentlich durch die Fortsätze der Zellen gebildet.

Corpora amylacea pflegen nur spärlich vorhanden zu sein.

Sind die Herde weicher, mehr gallertartig, so ist auch der Faserfilz weniger dicht, die Maschenräume dagegen weiter. Sind die Herde weiss gefleckt, so enthalten sie zahlreiche Körnchenzellen sowie Zerfallsproducte der nervösen Substanz. Liegen die Herde innerhalb der grauen Substanz, so können sie atrophische geschrumpfte oder auch hyaline oder verquollene Ganglienzellen enthalten.

Am häufigsten tritt die Affection im Rückenmark auf und zwar in der verschiedensten Ausbreitung. Bestimmtes über die Lagerung der Herde lässt sich nicht sagen. Sie können überall vorkommen (Fig. 158, 159, 160), in den weissen Strängen sowohl als in der grauen Substanz. Werden durch die Herde Leitungsbahnen unterbrochen, so gesellen sich zu den Herderkrankungen mehr oder weniger ausgedehnte Strangdegenerationen, doch muss bemerkt werden, dass sie meistens selbst bei grossen Herden vermisst werden. Werden die Ganglienzellen der Vorderhörner zerstört, so tritt eine Atrophie der vorderen Wurzeln ein.

Im Grosshirn ist das weisse Marklager in der Umgebung der Seitenventrikel sowie der Balken und der Streifenhügel, im Hirnstamme sind die Brücke, der Grosshirnschenkel und der Nucleus dentatus besonders häufig ergriffen. Mehrfach sind auch der Opticus, der Olfactorius und der Trigeminus, sowie Wurzeln der Rückenmarksnerven erkrankt gefunden worden. Im Gehirn kann unter Umständen ein grosser Theil der Decke der Seitenventrikel in einer Dicke von mehreren Millimetern grau entartet sein. Verhältnissmässig selten nimmt dagegen die Rinde an der Erkrankung Theil.

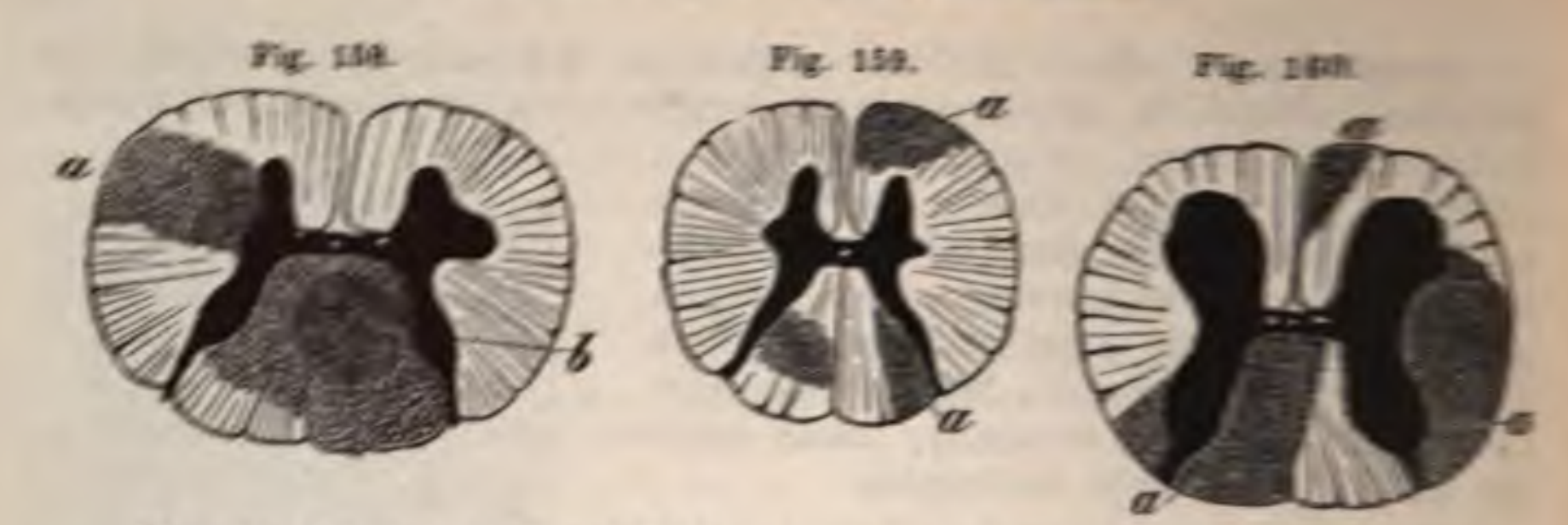

Fig. 158. **Multiple Herdsklerose.** Schnitt durch den Halstheil des Rückenmarkes (schematisirt). *a* Sklerotischer Herd im Seitenstrang und im linken Tractus intermedio-lateralis. *b* Sklerotischer Herd in den Seitensträngen. Vergr. 3.

Fig. 159. **Multiple Herdsklerose.** Schnitt durch das Dorsalmark (schematisirt). *a* Sklerotische Herde. Vergr. 3.

Fig. 160. **Multiple Herdsklerose.** Schnitt durch den Lendentheil des Rückenmarkes (schematisirt). *a* Sklerotische Herde. Vergr. 3.

Geht man von dem histologischen Befund bei multipler Hirn- und Rückenmarksklerose aus und berücksichtigt namentlich diejenigen Fälle, in denen Gefässveränderungen und degenerative Processe an den nervösen Elementen nachweisbar sind, so wird man geneigt sein, in der multiplen Herdsklerose eine der ischämischen Herddegeneration nahe stehende Herderkrankung, welche durch Entmarkung der Nervenfasern und schliesslichen Schwund der nervösen Elemente, sowie durch Gliawucherung charakteristisch ist, zu sehen.

Möglich erscheint auch, dass multiple Entzündungen (vergl. § 102 Myelitis) die Ursache multipler Sklerose sein können, doch ist hervorzuheben, dass anatomische Befunde, welche die entzündliche Natur der typischen multiplen Sklerose sicherstellen, nicht vorliegen. Es lässt das Vorkommen einer disseminirten miliaren Myelitis und Encephalitis einen Zusammenhang einzelner Fälle multipler Sklerose mit solchen Processen nur als möglich erscheinen.

In den meisten Fällen fehlen indessen Veränderungen, welche auf eine Entstehung der Herde aus entzündlichen oder malacischen Processen hinweisen, und es spricht verschiedenes dafür, dass die typische multiple Sklerose ein Process eigener Art ist, der als ein Folgezustand einer Störung der histologischen Ausbildung der Hirn- und Rückenmarksubstanz anzusehen ist.

Das Fehlen von secundären Strangdegenerationen selbst bei ausgedehnten sklerotischen Herden spricht dafür, dass innerhalb der sklerotischen Herde Nervenfasern in grösserer Menge nicht zerstört werden, und wenn sie fehlen, nie vorhanden waren, dass also in der Sklerose missbildete Stellen vorliegen, in denen die Ausbildung der Nervensubstanz unterblieb oder unvollkommen war, während das Gliagewebe sich übermässig entwickelte. Wenn sich bei anderen Herden frische Zerfallserscheinungen sowie Secundärdegenerationen vorfinden, so würden diese dadurch zu erklären sein, dass von der missbildeten Stelle aus die hypertrophische Glia weitere Wucherungen eingegangen und so das benachbarte Nervengewebe zur Degeneration gebracht hat, und es würde damit auch übereinstimmen, dass die multiple Sklerose meist erst in mittleren Lebensjahren pathologische Erscheinungen verursacht und alsdann ein progressives Leiden bildet.

Für diese Deutung sprechen auch manche **Gliawucherungen in der Umgebung des Centralkanales** oder hinter und neben demselben, wie sie bei der Hydromyelie und der Syringomyelie vorkommen (vergl. § 95), und von denen es wohl nicht zu bezweifeln ist, dass sie congenitale resp. aus congenitalen Anlagen sich entwickelnde Bildungen darstellen. Es sind dieselben nicht nur in ihrem Bau den Herdsklerosen durchaus entsprechend gestaltet, sondern es kann sich auch Sklerose der genannten Gebiete (Fig. 158*b*) mit multipler Sklerose combiniren. Auch haben die sklerotischen Herde des Grosshirns ihren Sitz mit Vorliebe in der Wand der Seitenventrikel, wo sie am Dach und der Seitenwand derselben lange graue Streifen bilden.

Literatur über multiple Herdsklerose.

Arndt, *Virch. Arch.* 64. *Bd.* u. 68. *Bd.*
Babinski, *Rech. sur l'anatomie pathologique de la sclérose en plaques et étude comparative des diverses variétés de la sclérose de la moelle, Arch. de phys.* *V* 1885.
Bourneville, *De la sclérose en plaques dissém., Paris* 1869.
Buchwald, *Ueber multiple Sklerose, Dtsch. Arch. f. klin. Med.* *X* 1872.
Buss, *Aetiologie und Pathol. d. multiplen Sklerose, D. Arch. f. klin. Med.* 54. *Bd.* 1889.
Charcot, *Leçons sur les malad. du syst. nerv., Paris* 1873.
Cramer, *Beginnende multiple Sklerose und acute Myelitis, Arch. f. Psych.* *XIX* 1888.
Erb, *v. Ziemssen's Handb.* *XI.*
Friedmann, *Jahrb. f. Psych.* *IV* 1883, *und Einiges über Degenerationsprocesse im Hemisphärenmark, Neurolog. Centralbl.* 1887.
Frommann, *Virch. Arch.* 54. *Bd., Unters. üb. normal. und pathol. Anatomie des Nervensystemes, Jena* 1876, *u. Unters. über d. Gewebsveränd. b. multipl. Sklerose, Jena* 1879.
Guérard, *Essai sur la sclérose en plaques dissém, Thèse de Paris* 1869.
Hess, *Multiple Sklerose des Centralnervensystems, Arch. f. Psych.* *XIX* 1888.
Jolly, *Ueber multiple Hirnsklerose, Arch. f. Psych.* *III* 1872.
Kiewlicz, *Ein Fall von Myelitis transversa, Syringomyelie, multiple Sklerose und secundäre Degeneration, Arch. f. Psych.* *XX* 1888.
Köppen, *Die histologischen Veränderungen der multiplen Sklerose, Arch. f. Psych.* *XVII.*
Leyden, *Deutsche Klinik XV; Klinik der Rückenmarkskrankh.; Charité-Annalen III; Arch. f. Psych. VI (Sklerose der Bulbärkerne), und Berliner klin. Wochenschr.* 1878.
Otto, *Beiträge zur multiplen Sklerose des Gehirns und Rückenmarkes, Dtsch. Arch. f. klin. Med.* *X* 1872.
Pelizäus, *Hereditäre multiple Sklerose, Arch. f. Psych.* *XVI* 1885.
Putzar, *Multiple Sklerose des Gehirns und Rückenmarkes, Dtsch. Arch. f. klin. Med.* 19. *Bd.* 1877.
Ribbert, *Virch. Arch.* 90. *Bd.*
Rindfleisch, *Histologische Details zur grauen Degeneration von Gehirn und Rückenmark, Virch. Arch.* 26. *Bd.*
Schüle, *D. Arch. f. klin. Med.* *VIII.*
Schultze *und* **Rumpf**, *Centralbl. f. d. med. Wiss.* 1878.
Troisier, *Notes sur deux cas des lésions scléreuses de la moelle épinière, Arch. de phys.* *V* 1872.
Westphal, *Ueber strangförmige Degeneration der Hinterstränge mit gleichzeitiger fleckweiser Degeneration des Rückenmarkes, Arch. f. Psych.* *IX* 1879.
Zenker, *Zeitschr. f. rat. Med.* 24. *Bd.* 1865, *und Arch. f. klin. Med.* *VIII* 1870.
Literaturangabe über periependymäre Gliawucherungen und Syringomyelie enthält § 95.

Literatur über Herdsklerose und diffuse Sklerose bei Neugeborenen und Kindern.

Fürstner *und* **Stühlinger**, *Ueber Gliose und Höhlenbildung in der Hirnrinde, Arch. f. Psych.* *XVII* 1886.
Hartdegen, *Arch. f. Psych.* *XI.*
Humphrey, *Med. Times* 1877.
Neurenter *und* **Steiner**, *Prager Vierteljahrsschr. f. prakt. Heilk.* *XX. Jahrg* 2. *Bd.*
Nolda, *Multiple Hirn- und Rückenmarksklerose im Kindesalter, Arch. f. Psych.* *XXIII* 1891.
Pollack, *Congenitale multiple Herdsklerose, Arch. f. Psych.* *XI.*
v. Recklinghausen, *Verhandl. d. Geburtshülfl. Gesellsch. zu Berlin* 1863.
Unger, *Multiple Sklerose im Kindesalter* 1887.

§ 100. Als **primäre graue Strangdegenerationen** bezeichnet man Rückenmarkserkrankungen, welche in ähnlicher Weise wie die secundären Degenerationen über das Gebiet ganzer Rückenmarksstränge verbreitet vorkommen, welche indessen nicht nachweislich im Gefolge einer Leitungsunterbrechung sich entwickeln, sondern primär in den betreffenden Bahnen auftreten.

Die Erkrankung ist ebenso wie die secundären Strangdegenerationen wesentlich durch eine Degeneration der Nervenfasern und durch eine Wucherung des Gliagewebes, durch **Strangsklerose** gekennzeichnet, doch stimmt das Verhältniss zwischen diesen beiden Processen nicht vollkommen mit dem bei den secundären Degenerationen obwaltenden überein. Nervenzerfall und Wucherung des Gliagewebes treten nahezu gleichzeitig ein und verlaufen einander dermaassen parallel, dass vielfach die Ansicht vertreten worden ist, dass die Gliawucherung das Primäre, die Nervendegeneration das Secundäre sei.

Es ist indessen sicherlich auch bei dieser Erkrankungsform der Nachdruck auf die Nervendegeneration zu legen und in ihr das Primäre und das Wesentliche zu sehen.

Zuerst tritt ein Zerfall der Markscheiden, sodann auch der Axencylinder der Nervenfasern ein, sodass innerhalb des degenerirenden Stranges successive, d. h. im Verlaufe von Monaten und Jahren, eine mehr oder minder grosse Zahl von Nervenfasern verloren geht (Fig. 161). Hierbei treten, wie auch sonst bei Nervenzerfall, Fettkörnchenkugeln (*be*) auf, welche sich namentlich in den Lymphscheiden (*d*) der Blutgefässe anhäufen, um innerhalb dieser Bahnen das Zerfallsmaterial aus dem erkrankten Bezirke wegzuschaffen.

Während dies alles geschieht, gerathen die Zellen des Stützgewebes (*c*) in Wucherung, und in demselben Maasse, wie die Nervensubstanz zu Grunde geht, nimmt das Gliagewebe zu, so dass die leerwerdenden Nervenröhren durch das hyperplasirende Gliagewebe (Sklerose) mehr oder weniger verengt werden. Gleichzeitig treten auch Verdickungen der Gefässwände auf.

Fig. 161.

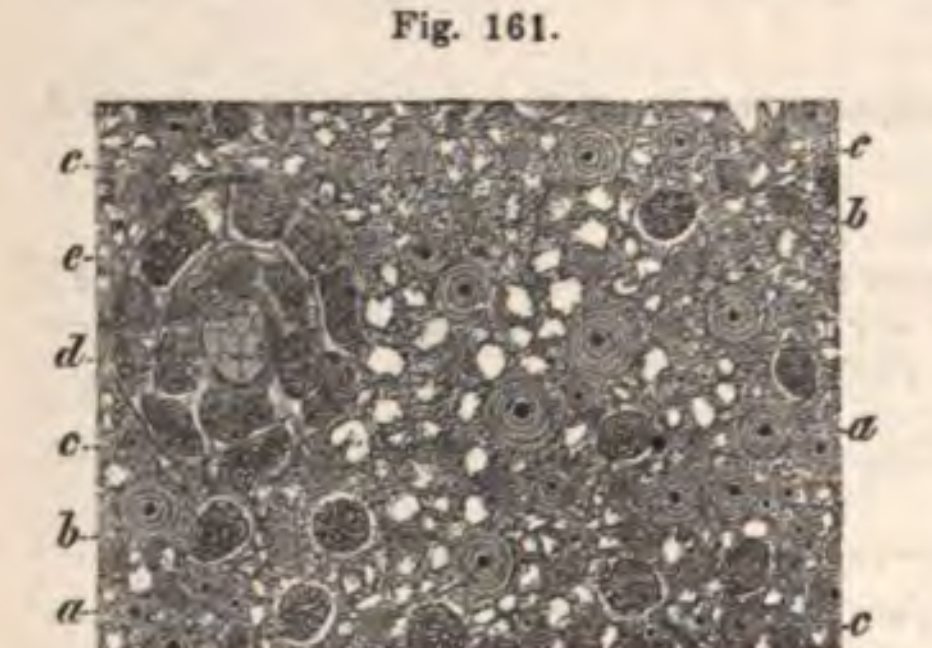

Fig. 162.

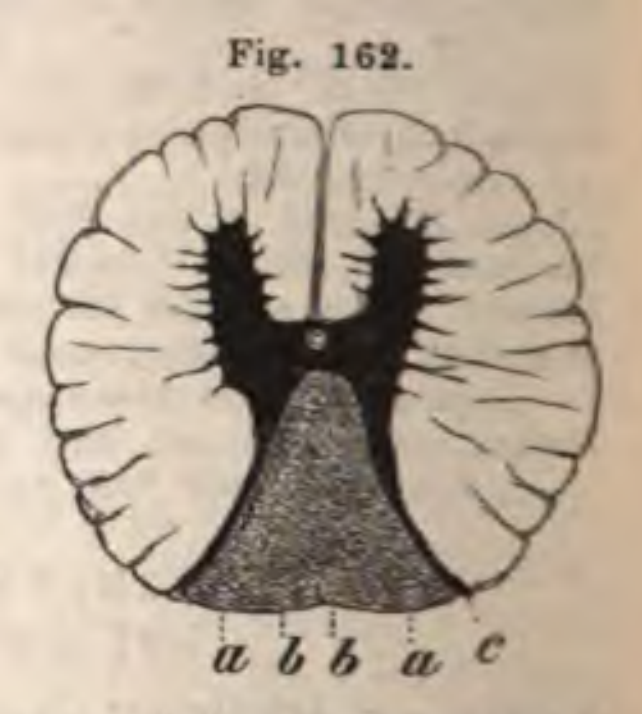

Fig. 161. Durchschnitt durch die weisse Substanz der Hinterstränge bei grauer Degeneration derselben. *a* Querschnitte normaler Nervenfasern verschiedener Dicke. *b* Körnchenzellen. *c* Glianetz mit Kernen. *d* Blutgefässe. *e* Körnchenzellen innerhalb der Lymphscheide des Blutgefässes *d*. Mit Müller'scher Flüssigkeit, Hämatoxylin, Karmin und Osmiumsäure behandeltes, in Glycerin eingelegtes Präparat. Vergr. 200.

Fig. 162. Totale Degeneration und Sklerose der Hinterstränge und Atrophie der hintern Wurzeln des Rückenmarkes. *a* Keilstrang. *b* Goll'scher Strang. *c* Atrophische hintere Wurzeln. Schnitt durch das Dorsalmark. Vergr. 5.

Am häufigsten kommt die **graue Degeneration der Hinterstränge** (Fig. 162) vor. Sie ist es, welche im Wesentlichen die anatomische Grundlage einer Krankheit bildet, welche als **Tabes dorsualis** bezeichnet wird. Im vorgeschrittenen Stadium kann sich im Dorsalmark die Degeneration und die Sklerose über das ganze Gebiet der Hinterstränge (Fig. 162) erstrecken. Im Lendenmark (Fig. 163) bleiben die vordersten Partieen der Hinterstränge fast constant verschont. Im Halsmark (Fig. 164) bleiben zwei seitliche Partieen in den vordersten Theilen der Hinterstränge frei oder sind wenigstens nur in geringerem Grade erkrankt. Die Veränderungen sind, falls nicht schon eine totale Degeneration eingetreten ist, im Lenden- und Dorsaltheil meist am stärksten entwickelt, doch kommen auch Fälle vor, in denen das Cervicalmark am stärksten ergriffen ist. Nach oben zieht die Degeneration innerhalb der zarten Stränge bis über den Obex des Calamus scriptorius hinaus, um sich etwa in der Höhe der Striae acusticae zu verlieren.

Hat die Entartung der Hinterstränge einen erheblichen Grad erreicht, so erscheinen sie schon an der Aussenfläche grau oder grauröthlich, und auf dem Durchschnitt sieht das Gewebe vollkommen grau und durchscheinend aus. Gleichzeitig ist der Breiten- und Höhendurchmesser der Stränge mehr oder weniger vermindert.

Fig. 163. Fig. 164.

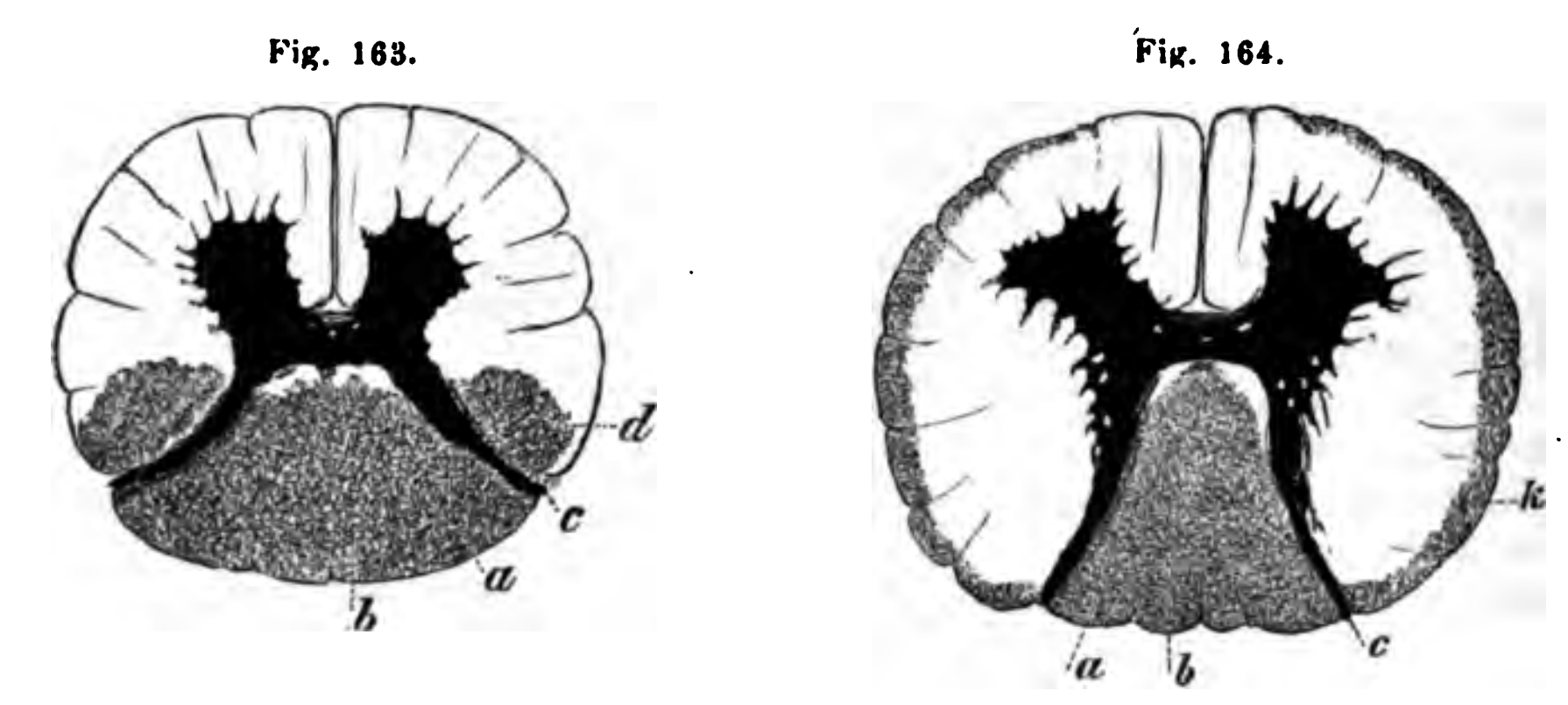

Fig. 163. Degeneration und Sklerose des Keilstranges (*a*), des GOLL-schen Stranges (*b*) und des hintersten Theiles des Seitenstranges (*d*). *a* Atrophische hintere Wurzel. Schnitt durch den obersten Lendentheil des Rückenmarkes. Vergr. 5.

Fig. 164. Combination von Hinterstrangsklerose mit peripherer Sklerose (nach WESTPHAL). *a* Keilstrang. *b* GOLL'scher Strang. *k* Periphere Sklerose (Kleinhirnseitenstrangbahn). Durchschnitt durch den Halstheil des Rückenmarkes. Vergr. 5.

Die hinteren Rückenmarkswurzeln sind immer mehr oder weniger atrophisch und grau, am stärksten dann, wenn auch die Stränge hochgradig entartet sind. Dementsprechend ist auch der innerhalb des Rückenmarks gelegene Theil der hinteren Wurzelfasern atrophisch, und zwar sowohl jener Fasern, welche durch die grauen Säulen nach vorne ziehen, als auch jener, welche die Wurzelzonen der Hinterstränge durchsetzen. In seltenen Fällen stellt sich auch ein Schwund eines Theiles der Ganglienzellen der grauen Substanz ein, und in den CLARKE'schen Säulen (LISSAUER) schwinden die meisten der zahlreichen feinen Nervenfasern, die normaler Weise innerhalb derselben liegen und z. Th. vom Hinterstrang einstrahlen. Erhalten bleiben nur die zum Hinterstrang ziehenden FLECHSIG'schen

Kleinhirnbündel, deren trophische Centren die Zellen der CLARKE'schen Säulen bilden.

Die Hinterstrangdegeneration mit den genannten Veränderungen der hinteren Wurzeln und der Hintersäulen tritt meist als eine für sich bestehende uncomplicirte Rückenmarksaffection auf, doch kommen Fälle vor, in denen gleichzeitig oder später auch Theile der Seitenstränge degeneriren. So kann eine entsprechende Entartung die hinteren Theile der Seitenstränge (Fig. 163 *d*), d. h. die Pyramidenbahnen oder die äusserste Zone der Seitenstränge (Fig. 164 *k*), d. h. die Kleinhirnseitenstrangbahnen ergreifen und sich von da aus auch auf die Vorderstränge verbreiten.

Nicht selten treten auch graue Herde im Nervus opticus, im N. oculomotorius und N. trigeminus, ferner auch im Gehirn und Rückenmark auf. Nach DÉJERINE, OPPENHEIM und SIEMERLING sind auch die peripheren Nerven, und zwar vornehmlich die distalen Endtheile degenerirt, und es zeigen sowohl die sensiblen Hautnerven als auch die Muskelnerven, in einzelnen Fällen auch die Kopfnerven (OPPENHEIM) erhebliche degenerative Atrophie.

Der der Tabes zu Grunde liegende Process hat von den Autoren eine sehr verschiedene Deutung erfahren. LEYDEN betrachtet die Erkrankung als einen degenerativen Process; CYON, FRIEDREICH und FROMMANN zählen sie zu den Entzündungen; CHARCOT bezeichnet sie als parenchymatöse Entzündung, ERB als chronische Myelitis; ADAMKIEWICZ sucht das Wesentliche in einer chronischen Degeneration des Bindegewebes.

Nach dem, was eine genaue mikroskopische Untersuchung ergiebt, handelt es sich bei der Tabes um einen Degenerationsprocess in functionell zusammengehörigen Fasern.

Nach PIERRET, CHARCOT und STRÜMPELL treten zu Beginn der Erkrankung Züge degenerirter Fasern auf, welche die mittleren Partieen der BURDACH'schen Stränge (Fig. 165 *a*) einnehmen und meistens zuerst im Lenden- und Dorsaltheil des Rückenmarkes entstehen. Gleichzeitig zeigen sich auch degenerirte Fasern in den hinteren Wurzeln, und im Dorsal- und Halstheil bildet sich innerhalb der GOLL'schen Stränge ein der hinteren Fissur anliegender Degenerationsstreifen. Später werden auch im Halsmark die BURDACH'schen Stränge ergriffen. Nach FLECHSIG und RAYMOND schliesst sich die Tabes in ihrer Entwickelung meist der fötalen Gliederung der Hinterstränge an.

Fig. 165. Anfänge der Hinterstrangsklerose im Dorsaltheil des Rückenmarkes (nach CHARCOT). *a* Sklerotische Herde in den Keilsträngen. *b* Sklerotischer Herd in den GOLL'schen Strängen. Vergr. 5.

Worauf der erste Eintritt der Degeneration zurückzuführen ist, ob es sich um die Folgen einer ererbten oder erworbenen Schwäche der centripetal leitenden Nerven oder um Störungen der Ernährung, vielleicht um Folgezustände von chronischen, durch Stoffwechselstörungen bedingten Intoxicationen handelt, ist zur Zeit noch nicht zu entscheiden. Die Kliniker führen als Ursache der Tabes mancherlei Momente, wie z. B. Erkältung, Ueberanstrengung, sexuelle Excesse etc., auf. Neuerdings

haben Erb und Andere mit grossem Nachdruck auf die Syphilis als die häufigste Ursache der Tabes hingewiesen. Männer erkranken weit häufiger als Frauen. Für bestimmte Formen ist Heredität nachgewiesen (Friedreich, Rütimeyer, Kahler, Pick, Menzel).

Nach Tuczek (*Arch. f. Psych. XIII*) treten bei Ergotismus ähnliche Veränderungen wie bei Tabes in den Hintersträngen auf, doch sind sie nicht progressiv (Tuczek, *Ueber die bleibenden Folgen nach Ergotismus, Arch. f. Psych. XVIII*).

Westphal (*Virch. Arch. 39. u. 40. Bd., und Arch. f. Psych. XII 1882*) und Claus (*Allg. Zeitschr. f. Psych. XXXVIII 1881*) haben gezeigt, dass bei Dementia paralytica sehr häufig auch eine graue Hinterstrangdegeneration beobachtet wird. Hiernach muss man annehmen, dass diese Individuen zu Tabes besonders disponirt sind, oder aber, dass dieselben Schädlichkeiten, welche die der progressiven Paralyse zukommenden Veränderungen im Gehirn herbeiführen, im Rückenmark eine graue Degeneration der Hinterstränge verursachen können.

Literatur über Tabes dorsalis.

Adamkiewicz, *Arch. f. Psych. X u. XII, u. Die Rückenmarkschwindsucht, Wien* 1885.

Babinski, *Arch. de phys. V* 1885.

Blocq *et* **Marinesco**, *Sur l'anat. path. de la maladie de Friedreich, Arch. de neurol.* 1890.

Braun, *Ein Fall v. Tabes m. Meningitis syphilit., Arch. f. Psych. XXII* 1891; *Ueber einen eigenthüml. Fall von combinirter systematischer Erkrankung des Rückenmarkes und der peripheren Nerven, Dtsch. Arch. f. klin. Med. 42. Bd.* 1888; *Beitr. z. path. An. der Tabes, Arch. f. Psych. XXIII* 1891.

Charcot, *Leçons sur les maladies du syst. nerveux, Oeuvres compl. II.*

Déjerine, *Arch. de phys.* 1884, *Des altérations des nerfs cutanés chez les ataxiques, Arch de phys. II* 1883, *und Ét. cliniques et anatomo-pathologiques sur l'atrophie musculaire des ataxiques, Revue de méd. IX* 1889.

Déjerine *et* **Huet**, *Traumatisme périphér. et tabès, Revue de méd. VIII* 1888.

Erb, *v. Ziemssen's Handb. d. spec. Pathol. XI; Centralbl. f. d. med. Wiss.* 1881; *Berl. klin. Woch.* 1883 *u.* 1891.

Eulenburg, *Aetiologie der Tabes, namentl. üb. deren Bez. z. Syphilis, Virch. Arch.* 99. *Bd.*

Flechsig, *Ist die Tabes dorsalis eine Systemerkrankung? Neurol. Centralbl.* 1891.

Fournier, *De l'ataxie locomotrice d'origine syphilitique, Paris* 1882.

Friedreich, *Virch. Arch.* 26., 27., 68. *u.* 70. *Bd.*

Frommann, *Unters. über norm. u. pathol. Anatom. d. R.-M., Jena* 1867.

Gombault *et* **Mallet**, *Sur un cas de tabès ayant débuté dans l'enfance — Autopsie, Arch. de méd. expér. I* 1889.

Jäderholm, *Nord. med. Arkiv I.*

Kahler, *Zeitschr. f. Heilk. II* 1882.

Krauss, *Beitr. z. path. Anat. d. Tabes, Arch. f. Psych. XXIII* 1891.

Kuh, *Tabes mit Meningitis syphilitica, Arch. f. Psych. XII* 1891.

Leyden, *Die graue Deg. der hinteren Rückenmarksstränge, Berlin* 1863, *Klinik der Rückenmarkskrankh. II, D. Zeitschr. f. klin. Med.* 1877, *und Realencyklop. der gesammt. Heilk., Art. Tabes dorsalis.*

Lissauer, *Fortschritte d. Med. II* 1885, *und Beitr. z. Faserverlauf im Hinterhorn des menschlichen Rückenmarkes und zum Verhalten desselben bei Tabes dorsalis, Arch. f. Psych. XVII* 1886.

Menzel, *Beitr. z. Kenntniss der heredit. Ataxie, Arch. f. Psych. XXII* 1890.

Neftel, *Beitr. z. Aetiologie der Tabes, Virch. Arch.* 117. *Bd.* 1889.

Oppenheim, *Neue Beiträge zur Pathologie der Tabes (Degenerative Veränderungen bulbärer Nerven), Arch. f. Psych. XX* 1889.

Oppenheim *und* **Siemerling**, *Beitr. zur Pathologie der Tabes und der peripheren Nervenerkrankung, Arch. f. Psych. XVIII* 1887.

Pierret, *Arch. de physiol. III* 1870, *IV* 1872 *u. V* 1873, *u. Gaz. méd. de Paris* 1882.

Raymond, *Contrib. à l'anat. pathol. du tabes dorsalis, Revue de méd.* 1891.

Raymond *et* **Arthaud**, *Soc. de biol.* 23. *Juli* 1882.

Rütimeyer, *Hereditäre Ataxie, ein Beitrag zu den primären combinirten Systemerkrankungen, Virch. Arch.* 91. *Bd. u.* 110. *Bd.*

Schmaus, *Path. An. d. Seitenstrangerkrankungen bei Tabes dors., D. Arch. f. klin. Med.*, 46. *Bd.* 1890.

Strümpell, *Tagebl. d. Naturforschervers. in Salzburg* 1881; *Arch. f. Psych. XII; Das Wesen der Tabes, Münch. med. Wochenschr.* 1890.
Takacs, *Centralbl. f. d. med. Wissenschaft* 1878, *und Arch. f. Psych. IX.*
Westphal, *Arch. f. Psych. V, IX, XII u. XVI.*
Wolff, *Arch. f. Psych. XII.*
Woodhead Sims, *Journ. of Anat. and Physiol. XIV* 1882.

§ 101. Eine zweite Form primärer Strangdegeneration ist die als **amyotrophische Lateralsklerose** bezeichnete Rückenmarkserkrankung. Sie ist in erster Linie durch eine über die ganze Länge des Rückenmarkes sich erstreckende Degeneration der Seitenstränge, in zweiter durch Atrophie und Schwund der Ganglienzellen der Vorderhörner des Rückenmarkes, sowie der mit ihnen gleichwerthigen motorischen Kerne des verlängerten Markes gekennzeichnet.

Die Degeneration der weissen Substanz ist wesentlich durch Atrophie, Zerfall und Untergang von Nervenfasern, sowie durch Zunahme des Gliagewebes charakterisirt, doch pflegt die sich einstellende Sklerose nicht so bedeutend zu sein, wie bei der Hinterstrangdegeneration. Nur wenn die Fälle erst sehr spät zur Section kommen, ist sie dicht und fest.

In manchen Fällen ist die Strangdegeneration (Fig. 166 *b*) auf die Pyramidenstrangbahnen beschränkt und daher auch in jenen Theilen des Rückenmarkes, wo diese Bahnen einen compacten Strang bilden, also

Fig. 166. **Amyotrophische Lateralsklerose.** Querschnitt durch den Halstheil des Rückenmarkes. *a* Vorderhörner, deren Ganglienzellen grossentheils geschwunden sind. *b* Erkrankter Theil der Seitenstränge, den total gekreuzten Pyramidenstrangbahnen entsprechend. Vergr. 10.

im Halstheil, ziemlich scharf abgegrenzt, während da, wo die Pyramidenbahnen mit anderen Faserzügen stark untermischt sind und zugleich weit nach vorne reichen, wie im Dorsalmark, auch die Degeneration schwer abzugrenzen ist. Haben sich die Pyramidenstränge in der Pyramidenkreuzung total gekreuzt, so ist auch die Degeneration nur in den Seitensträngen (Fig. 166 *b*) vorhanden. Besitzt das Rückenmark ungekreuzte Pyramidenvorderstränge, so sind auch diese degenerirt. In anderen Fällen erkranken neben den Pyramidenbahnen auch die kurzen Bahnen

der Vorderseitenstränge, welche FLECHSIG als Seitenstrangreste und Vorderstranggrundbündel, CHARCOT als Zones radiculaires antérieures bezeichnet. Es sind dies Bahnen, welche verschiedene Querschnitte des Rückenmarkes unter sich und mit der Medulla oblongata verbinden, welche ferner Wurzelfasern enthalten, die nach ihrem Eintritt noch eine Strecke in verticaler Richtung verlaufen.

Die Kleinhirnseitenstrangbahnen sind meist vollkommen intact, doch sind auch Fälle beobachtet (WESTPHAL), in denen sie gleichzeitig entartet waren.

Nach oben ist in einzelnen Fällen die Degeneration bis in die Brücke und die Grosshirnschenkel verfolgt worden. CHARCOT und MARIE fanden in zwei Fällen Atrophie der Ganglienzellen im Centrallappen und Körnchenkugeln in der inneren Kapsel, in den Hirnschenkeln und in der Brücke.

In den Vorderhörnern der grauen Substanz schwinden hauptsächlich die Ganglienzellen der vordersten Theile (Fig. 166 *a*), während die Ganglienzellen des Tractus intermedio-lateralis meist ganz oder wenigstens zum Theil sich erhalten. Die Ganglienzellen der CLARKE'schen Säulen bleiben intact.

Von den motorischen Kernen des Hirnstammes sind es namentlich die Kerne des Hypoglossus, des Facialis und des Accessorius, selten des Abducens und des Trigeminus, deren Ganglienzellen schwinden. Genau ist leider in den bisher beobachteten und zur Section gekommenen Fällen die Ausbreitung der Atrophie nicht untersucht worden.

In dem Maasse, wie die Ganglienzellen der Vorderhörner des Rückenmarkes und der motorischen Kerne der Medulla oblongata schwinden, verfallen auch die von denselben abgehenden Nerven und die von ihnen versorgten Muskeln der Atrophie.

Die amyotrophische Lateralsklerose steht der spinalen Muskelatrophie (§ 96), bei welcher nur die Ganglienzellen der Vorderhörner schwinden, während die Pyramidenbahnen frei bleiben, sehr nahe.

Nach CHARCOT, ERB und STRÜMPELL kommt in sehr seltenen Fällen auch eine **primäre Pyramidenstrangdegeneration** ohne Vorderhornatrophie vor (Paralysis spinalis spastica, primäre Lateralsklerose, Tabès dorsale spasmodique), doch scheinen dabei nach den vorliegenden Beobachtungen (WESTPHAL, STRÜMPELL), sofern man von den Erkrankungen der Pyramidenbahnen bei Paralytikern absieht, stets auch noch andere Bahnen, nämlich die Hinterstränge (GOLL'sche Stränge) und die Kleinhirnseitenstrangbahnen zu degeneriren, so dass es sich dabei um **combinirte Systemerkrankungen** handelt. Nach STRÜMPELL degeneriren die Pyramidenbahnen in aufsteigender, die Kleinhirnseitenstrangbahnen und die GOLL'schen Stränge dagegen in absteigender Richtung, also in einer den secundären Entartungen entgegengesetzten Richtung.

Bezüglich der Aetiologie der amyotrophischen Lateralsklerose gilt das in Betreff der Aetiologie der Tabes dorsalis Mitgetheilte, nur muss die Schädlichkeit eine derartige sein, dass ausschliesslich oder doch vornehmlich die motorischen Fasersysteme durch sie zur Degeneration gebracht werden.

Sind neben den Pyramidenbahnen auch Theile der weissen Substanz degenerirt, welche zu den Vorderstranggrundbündeln und zu den Seitenstrangresten gehören, so erklärt sich diese Complication einestheils dadurch, dass die vordern Pyramidenstrangbahnen zum Theil im Gebiete der Vorderstranggrundbündel (FLECHSIG) verlaufen können, zum Theil

Rütimeyer, *Ueber hereditäre Ataxie, Beitrag zu den primären combinirten Systemerkrankungen des Rückenmarkes, Virch Arch.* 110. *Bd.*
Schultze, *Virch. Arch* 70. *Bd.*, *u. Arch. f. Psych. V.*
Strümpell, *Arch. f. Psych. XI und XVII* 1886.
Westphal, *Arch. f. Psych. V, VIII u. IX, und Virch. Arch.* 39. *und* 40. *Bd.*

4. Die hämatogene und die lymphogene Myelitis. Tuberculose, Syphilis und Lepra des Rückenmarkes.

§ 102. In § 97 sind als ischämische Erweichung oder Myelomalacie, als Compressionsdegeneration oder Compressionsmyelitis und als traumatische Myelitis Erkrankungen des Rückenmarkes beschrieben worden, welche zwar nicht als Entzündungsprocesse beginnen, in deren Verlauf indessen auch entzündliche Vorgänge sich einzustellen pflegen. An diese Affectionen schliesst sich noch eine Gruppe von Erkrankungen an, welchen gemeinsam ist, dass auf dem Blutwege, zum Theil vielleicht auch auf dem Lymphwege Schädlichkeiten ins Rückenmark und in die Medulla oblongata gelangen und hier theils degenerative, theils entzündliche Herderkrankungen verursachen, welche man als **Herdmyelitis** zusammenfassen kann.

Die Veränderungen treten zuweilen im Verlauf der bekannten Infectionskrankheiten, von pyämischen Infectionen, Typhus abdominalis, acuten Exanthemen, Variola, acutem Gelenkrheumatismus, ulceröser Phthise auf und sollen nach Angaben von Kolessnikow, Gowers, Weller und Schaffer bei Lyssa ein constanter Befund sein. Nicht selten treten myelitische Processe auch im Verlauf entzündlicher Affectionen des Urogenitalapparates auf. Nauwerck sah Entzündungsherde und kleine Blutungen in der Medulla oblongata, in den Hirnstielen und im Gehirn bei einem Kinde, das an Chorea und Endocarditis gelitten hatte. Sie sind ferner auch im Verlauf der Malaria (Boinet, Salebert) zu beobachten.

Im Uebrigen treten myelitische Processe oft auch aus unbekannten Ursachen auf, bald in einer Weise, dass man äussere Schädlichkeiten, wie Erkältungen oder auch starke nervöse Reizungen, als Ursachen anzunehmen geneigt ist, bald auch wieder in einer Weise, dass man die Erkrankung als eine Infection anzusehen berechtigt ist. Zu letzteren gehört namentlich eine Form acuter Myelitis, welche vornehmlich in den ersten 4 Lebensjahren, seltener bei älteren Individuen auftritt, mit Fieber beginnt und mehr oder weniger umfangreiche Lähmungen hinterlässt (spinale Kinderlähmung).

Ueber die Natur und Beschaffenheit der Krankheitserreger ist wenig Sicheres zu sagen, selbst bei den genannten infectiösen Processen, indem grösstentheils nicht bekannt ist, ob es die Bakterien der betreffenden Infectionskrankheiten selbst, ob es secundär eingedrungene Mikroorganismen, oder ob es chemische Gifte sind, welche degenerirend und entzündungerregend wirken. Unter Umständen kann auch Ischämie, bedingt durch allgemeine Anämie und örtliche Gefässerkrankung und Thrombose, die erste Ursache sein. Bei manchen und gerade bei den wichtigen, schwereren Formen ist auch der erste Beginn noch wenig gekannt, da die betreffenden Patienten an dem betreffenden Leiden nicht zu Grunde zu gehen pflegen und man nur dann die Rückenmarksveränderungen zu untersuchen Gelegenheit hat, wenn die betreffenden Individuen irgend einer anderen Krankheit erliegen.

Die Schädlichkeiten gelangen wohl meist auf dem Blutwege ins Rückenmark, scheinen indessen auch den Nerven folgend (Lyssa) oder

die perivasculären Lymphbahnen benutzend ins Rückenmark gelangen zu können. Am Ort ihrer Wirksamkeit verursachen sie theils Degenerationen der Ganglienzellen und der Nervenfasern, theils entzündliche Infiltrationen, wobei bald das eine, bald das andere mehr in den Vordergrund tritt, wobei ferner in dem nämlichen Fall die einzelnen Herde nicht überall gleich sind. Nicht selten stellen sich bei acuten Entzündungen auch kleine Blutungen ein.

Die Degenerationen sind den früher beschriebenen (§ 97) gleich. Das Nervenmark verfällt meist der fettigen Degeneration, wonach sich Fettkörnchenzellen bilden. Die Axencylinder quellen auf, werden hyalin, zerbröckeln und lösen sich auf. Die Ganglienzellen wandeln sich in hyaline oder trübe kernlose Schollen um, zerbröckeln und gehen zu Grunde, und so kommt es, dass bei intensiver Myelitis die nervöse Substanz ganz oder zu einem grossen Theil verloren geht.

Handelt es sich um eiterige Infectionen, so bildet sich nach Verflüssigung des Gewebes ein Abscess, doch ist zu bemerken, dass Abscesse der Rückenmarkssubstanz, von den inficirten Rückenmarksverletzungen abgesehen, sehr selten sind. Ist die entzündliche Affection nur geringfügig, so ist sie wesentlich durch eine Zellanhäufung, oft auch durch flüssige oder geronnene, hyaline oder körnige Exsudate in den adventitiellen Lymphräumen der Gefässe und deren nächster Umgebung gekennzeichnet. Die Degeneration der nervösen Substanz kann dabei sehr geringfügig sein.

Kleine Entzündungs- und Degenerationsherde sind für das unbewaffnete Auge nicht erkennbar. Sind die Herde grösser, die Läsion schwerer, so stellen sie bald röthliche, bald blasse, weisse Erweichungsherde dar. Blutungen geben ihnen eine rothe Färbung, das Bild einer hämorrhagischen Erweichung.

Kleine entzündliche Infiltrationsherde können sehr wahrscheinlich heilen, ohne bleibende Veränderungen zu hinterlassen. Sind sie mit Gewebszerfall verbunden, so kommt es zu bleibenden Defecten der nervösen Substanz, während die Glia und das Bindegewebe mehr oder weniger hypertrophiren.

Je nach dem Sitz der Affection unterscheidet man verschiedene Formen der Myelitis. Als **Myelitis centralis** s. **Poliomyelitis** wird die Entzündung der grauen, als **Leukomyelitis** die Erkrankung der weissen Substanz bezeichnet. Wird der Querschnitt des Rückenmarkes ganz oder grösstentheils ergriffen, so bezeichnet man dies als **Myelitis transversa**.

Die schweren Entzündungen der grauen Substanz treten am häufigsten im Gebiete der Vorderhörner auf, werden danach der **Poliomyelitis anterior** (Fig. 167 und Fig. 168) zugezählt und bilden die Grundlage jener Erkrankung, welche zu **spinalen Lähmungen** einzelner Muskeln oder Muskelgruppen führt und namentlich bei kleinen Kindern auftritt. Dass relativ oft das Gebiet der Vordersäulen allein ergriffen wird, hat seinen Grund wahrscheinlich darin, dass diese Theile ein eigenes Gefässterritorium bilden. In seltenen Fällen erkranken in einer bestimmten Höhe vornehmlich die Hinterhörner (Poliomyelitis posterior) oder die ganze graue Substanz (Fig. 170 *a*), wobei dann meist auch Herde in der weissen Substanz (*b*) auftreten.

Die **Poliomyelitis** beginnt acut, meist mit Fieber und führt rasch zu Lähmungen, die im Laufe einer Woche zum Theil wieder zurückgehen, zum Theil bleiben. Soweit die Untersuchungen reichen, handelt

es sich um eine hämorrhagische Entzündung, welche theils durch Gewebszerstörung, theils durch Druck auf die Umgebung die genannten Functionsstörungen herbeiführt. Die Höhe des einzelnen Herdes beträgt durchschnittlich etwa 0,5—4 cm, doch kommen auch Fälle vor, in denen der Entzündungsprocess einen bedeutend grösseren Abschnitt des Rückenmarkes ergreift.

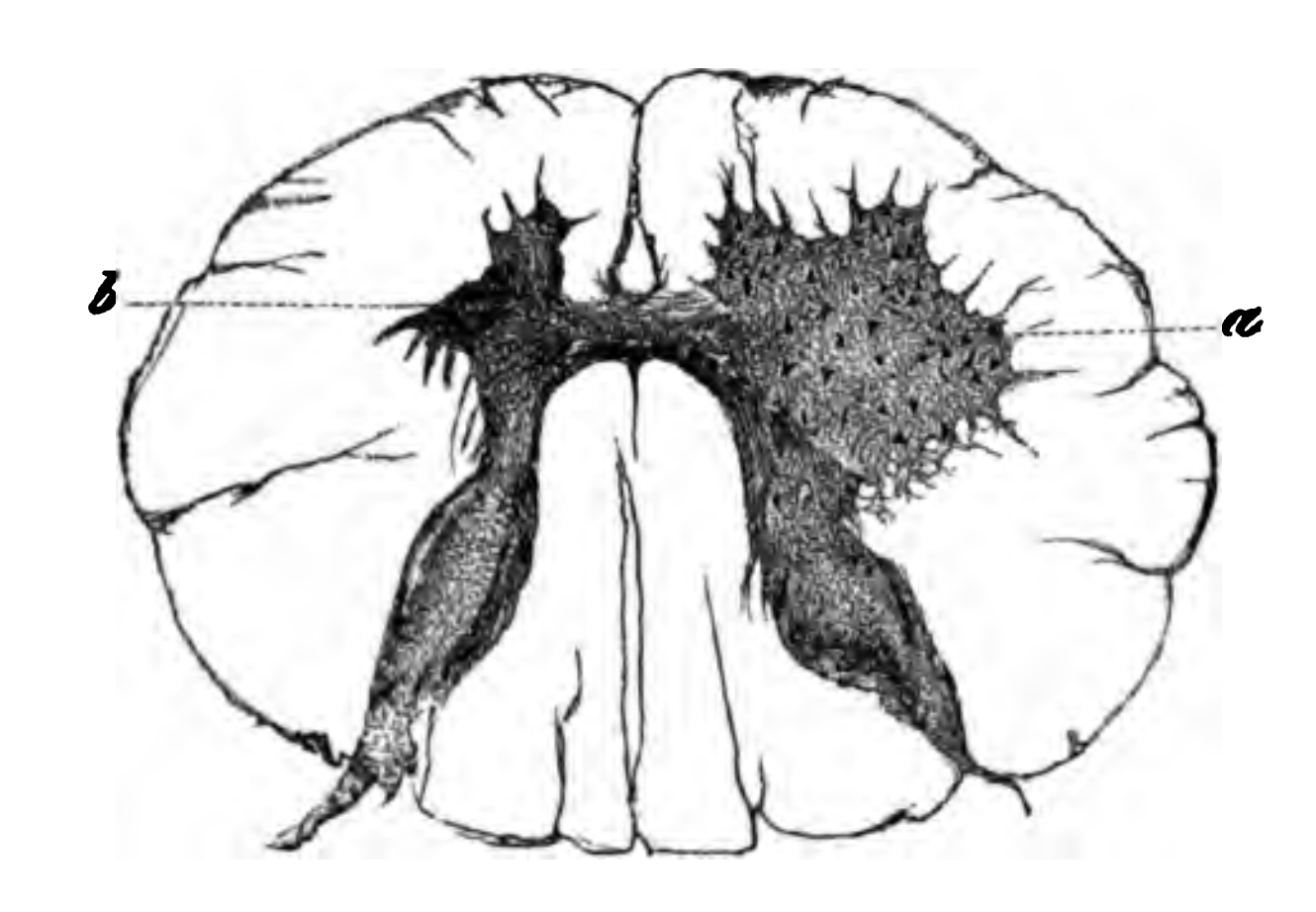

Fig. 167. Sklerose und narbige Schrumpfung des linken Vorderhornes des IV. Cervicalnerven nach Poliomyelitis anterior acuta (spinale Kinderlähmung). *a* Normales Vorderhorn mit Ganglienzellen. *b* Atrophisches Vorderhorn. In MÜLLER'scher Flüssigkeit gehärtetes, mit neutraler Karminlösung gefärbtes, in Kanadabalsam eingelegtes Präparat. Vergr. 7. Kind von 3¼ Jahren; 8 Monate nach Eintritt der Lähmung gestorben.

Je nach dem Grade der Entzündung wird ein grösserer oder geringerer Theil der Ganglienzellen und Nervenfasern zu Grunde gerichtet. Bei hochgradigen Circulationsstörungen geht die ganze nervöse Substanz verloren.

Im Laufe von Wochen und Monaten werden das Exsudat und die Zerfallsmassen unter Bildung von Fettkörnchenzellen resorbirt, während gleichzeitig das perivasculäre Bindegewebe und das Gliagewebe mehr oder weniger hyperplasirten.

Betrifft die Erkrankung ein Vorderhorn, und sinkt zur Zeit der Resorption der Zerfallsmassen das Gewebe zusammen, während das Gliagewebe etwas wuchert, so findet sich nach Monaten und Jahren das Horn in einem geschrumpften und zugleich sklerotisch verhärteten Zustande (Fig. 167 *b*), besteht im Wesentlichen aus dichtem Gliagewebe und Gefässen und entbehrt der nervösen Elemente ganz oder zum grössten Theil. Die von ihm abgehenden motorischen Wurzeln sind atrophisch, nervenlos, grau.

Fig. 168. Gallertige Degeneration beider Vorderhörner (*a*) des Lendenmarkes mit Verlust sämmtlicher Ganglienzellen und Nervenfasern nach Poliomyelitis anterior acuta. Behandlung wie bei Fig. 167. Vergr. 6. Mann von 40 Jahren, 20 Monate nach Eintritt der Lähmung gestorben.

Findet in dem erkrankten Vorderhorn oder den erkrankten Vorderhörnern (Fig. 168) eine Resorption der Zerfallsmassen statt, während an Stelle der Nervensubstanz klare Gewebsflüssigkeit sich ansammelt und das Gliagewebe nur in geringem Grade wuchert, so gewinnen die Vorderhörner ein grau durchscheinendes, feuchtes, gallertiges Aussehen, sinken auf der frischen Schnittfläche etwas ein und bestehen aus einem zarten reticulär gebauten Gliagewebe (Fig. 168 *a a* und Fig. 169 *B*) mit verzweigten Gliazellen (Fig. 169 *b*) und Gefässen (*d*) und entbehren im Gebiet der Entartung sowohl der Ganglienzellen als auch der Nervenfasern. Die vorderen Wurzeln (Fig. 169 *a*) sind atrophisch.

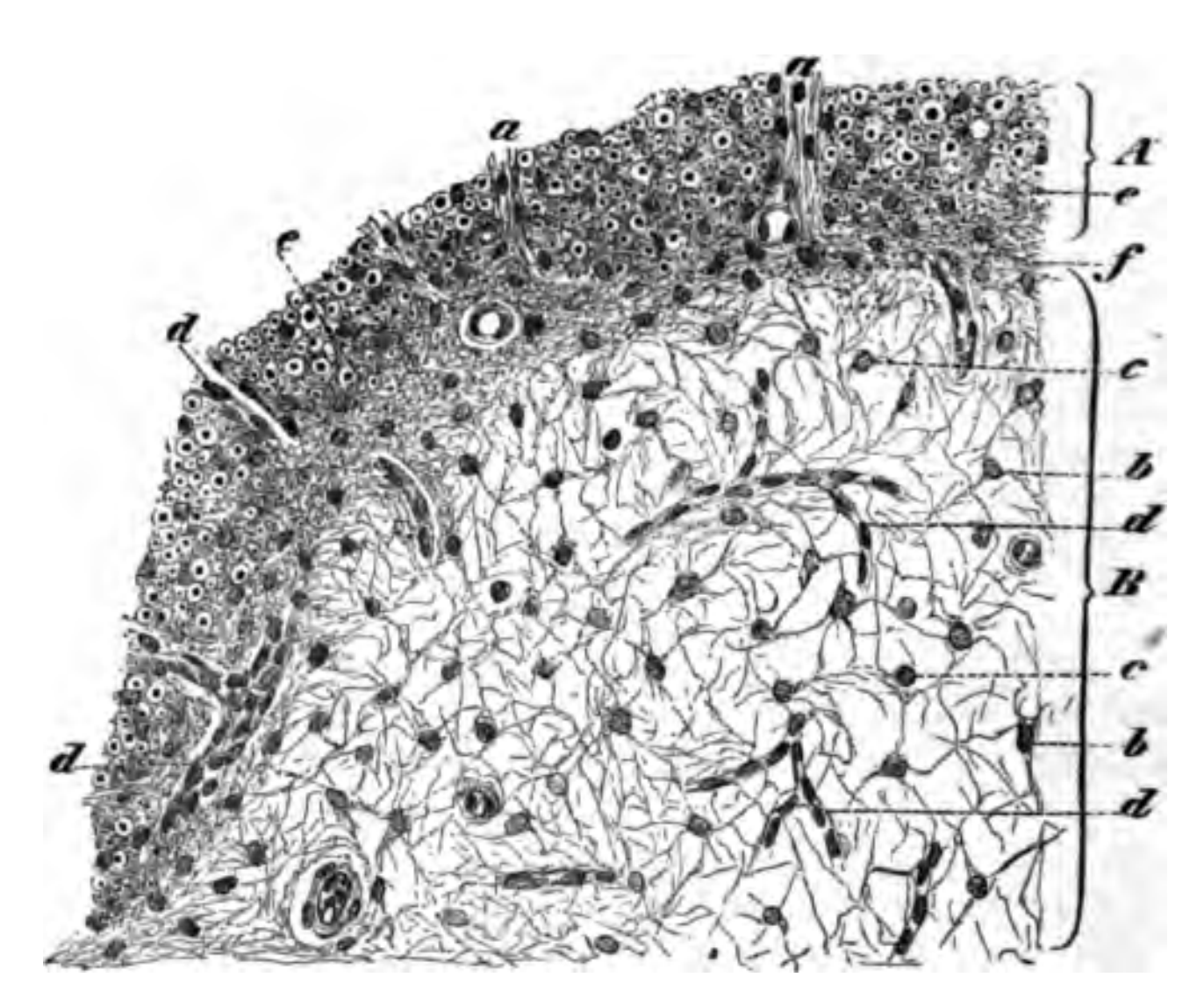

Fig. 169. Gallertige graue Degeneration des Vorderhornes des Lendentheils des Rückenmarkes 20 Monate nach acuter Poliomyelitis. *A* Weisse Substanz. *B* Spitze des Vorderhornes. *a* Atrophische nervenlose vordere Wurzeln. *b* Verzweigte Gliazellen, ein Netzwerk aus feinen glänzenden Fasern bildend. *c* Runde fortsatzlose Zellen. *d* Blutgefässe. *f* Dichte Sklerose des Randes des Vorderhornes. *e* Sklerose der daran angrenzenden Theile der weissen Stränge. In Müller'scher Flüssigkeit gehärtetes, mit Hämatoxylin und Karmin gefärbtes, in Kanadabalsam eingelegtes Präparat. Vergr. 200.

Geht bei dem Process sowohl das Nervengewebe als das Gliagewebe verloren, und sammelt sich in der Zerfallshöhle Flüssigkeit an, so kann sich eine kleine von Gefässen durchzogene Cyste bilden.

Betrifft eine Poliomyelitis die ganze graue Substanz, so kann dieselbe in verschiedener Weise verunstaltet und in ein sklerotisches oder gallertiges Gewebe umgewandelt werden (Fig. 170 *a*).

Die **Leukomyelitis** ist bald nur eine mehr zurücktretende Begleiterscheinung (Fig. 170 *b*) einer Poliomyelitis, bald eine das anatomische Bild an der betroffenen Stelle des Rückenmarkes beherrschende Affection (Fig. 171). Erstreckt sie sich über einen grösseren Theil des Rückenmarksquerschnittes, handelt es sich also um eine Myelitis transversa, so verliert das Rückenmark bei der Rückbildung und Heilung des Processes meist erheblich an Umfang und gewinnt auf dem Durchschnitt ein graues oder grau und weiss geflecktes Aussehen. Die Atrophie und die Sklerose erstrecken sich meist sowohl über die weisse (Fig. 171 *c*) als über die

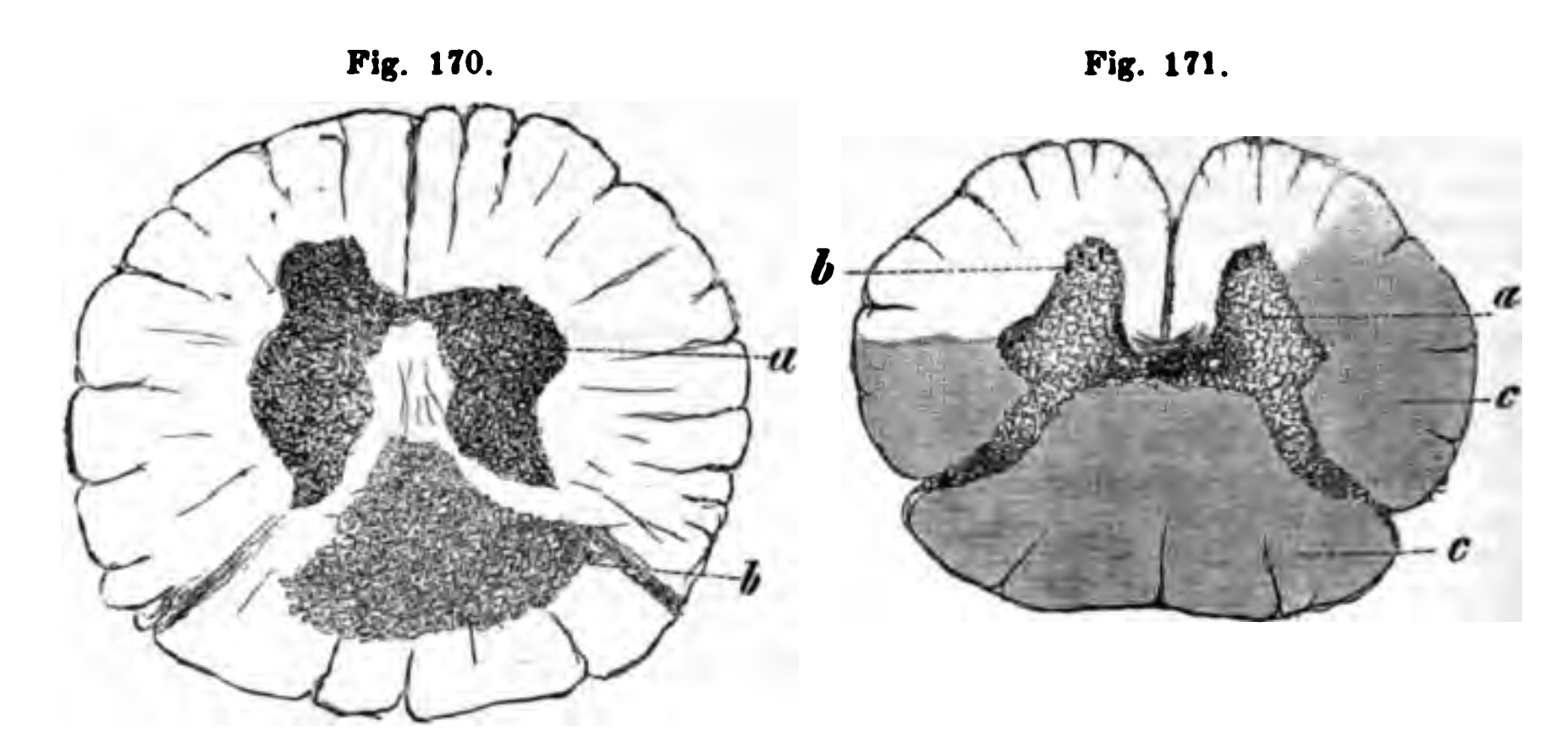

Fig. 170. **Sklerose und Schrumpfung** der ganzen grauen Substanz (*a*) des unteren Brusttheils **nach Poliomyelitis acuta.** *b* Sklerotischer Herd in den Hintersträngen. Behandlung wie bei Fig. 167. Vergr. 6. Mann von ca. 30 Jahren.

Fig. 171. **Sklerose des Rückenmarkes** in der Höhe des unteren Dorsalmarkes nach **acuter Myelitis transversalis.** *a* Gelatinös aussehende degenerirte graue Substanz. *b* Uebrig gebliebene Ganglienzellen. *c* Atrophische sklerotische weisse Substanz. Behandlung wie bei Fig. 169. Vergr. 6. Mann von ca. 40 Jahren.

graue Substanz (*a*), doch sind meist an einem Theil des Querschnittes noch Nervenfasern und Ganglienzellen (*b*) zu finden.

Die myelitischen Herde treten meist einzeln auf, können indessen auch in Mehrzahl, also in Form einer **Myelitis disseminata**, auftreten. Es gilt dies namentlich für kleine myelitische Herde, die in grosser Zahl das Rückenmark durchsetzen können. Stellt sich eine myelitische Erkrankung in den Gebieten der Bulbärkerne ein, so kann sie eine acute Glossopharyngolabialparalyse oder Bulbärkernparalyse verursachen.

Treten gleichzeitig mit disseminirten entzündlichen Infiltrationen ausgedehnte Entartungen der Rückenmarksubstanz auf (vergl. § 103), so kann man die Erkrankung auch als **Myelitis diffusa** bezeichnen.

Erb und Andere geben an, dass es sich bei der spinalen Kinderlähmung um eine Entzündung handle, welche über den grössten Theil der grauen Vordersäulen verbreitet sei und nur an einzelnen Stellen eine grössere Intensität erreiche. Für diese Ansicht spreche die ausgebreitete Lähmung zu Beginn der Krankheit. Anatomisch lassen sich indessen nach Verlauf von Wochen und Monaten nur beschränkte Veränderungen nachweisen, deren Grösse je nach der Ausbreitung der bleibenden Lähmungen wechselt. Sind nur bestimmte Muskeln gelähmt, so sind auch bestimmte Theile der Vorderhörner entartet.

Nach Marie (*Progrès méd. 1883*) und Proust (*Bull. de l'Ac. de med. XII 1884*) kommen unter den Kabylen Nordafrikas myelitische Processe vor, welche durch den Genuss der erbsenartigen Körner von Lathyrus cicera verursacht werden.

Literatur über acute Myelitis.

Achard et Guinon, *Note sur un cas de myélite aiguë diffuse avec double névrite optique. Arch. de méd. expér. I* 1889.
Baumgarten, *Arch. d. Heilk. XVII.*

Boinet et **Salebert**, *Des troublés moteurs dans l'impaludisme*, *Revue de méd. IX* 1889.
Buss, *Disseminirte acute Myelitis bulbi*, *Dtsch. Arch. f. klin. Med.* 41. *Bd.* 1887.
Charcot, *Krankh. des Nervensystems*, *Stuttgart* 1878.
Cramer, *Beginnende multiple Sklerose und acute Myelitis*, *Arch. f. Psych. XIX* 1888.
Damaschino et **Roger**, *Poliomyelitis*, *Gazette méd.* 1881.
Dejérine, *Note sur l'état de la moelle épinière dans deux cas de paralysie infant.*, *Bull. de la Soc. anat.* 1877.
Déjerine et **Huet**, *Contrib. à l'étude de la paralysie atrophique de l'enfance à forme hémiplégique*, *Arch. de phys. I* 1888.
Dujardin-Beaumetz, *De la myélite aiguë*, *Paris* 1872.
Eisenlohr, *Acute Myelitis dorsalis*, *Virch. Arch.* 73. *Bd.* 1878.
Erb, *v. Ziemssen's Handb. XI.*
Etter, *Acute Bulbärmyelitis*, *Correspbl. f. Schweizer Aerzte* 1883.
Francotte, *Ét. sur l'anat. path. de la moelle épinière*, *Arch. de Neurol.* 1890.
Friedmann, *Ueber die degen. Veränd. der Ganglienzellen bei acuter Myelitis*, *Neurol. Centralbl.* 1891.
Hayem, *Note sur deux cas de myélite aiguë centrale diffuse*, *Arch. de phys. I* 1874.
Hamilton, *Quart. Journ. of Microsc. Sci.* 1875.
Hammond, *Diseases of the nerv. syst.* 1876.
Hlava, *Poliomyelitis acuta disseminata*, *Arch. Bohèmes de méd. IV* 1891.
Kraus, *Poliomyelitis anter. acuta*, *I.-D. Tübingen* 1882.
Küssner und **Brosin**, *Myelitis acuta disseminata*, *Arch. f. Psych. XVII* 1886.
Langhans, *Zur Casuistik der Rückenmarksaffectionen* (*Tetanus und Lepra anaesthetica*), *Virch. Arch.* 64. *Bd.* 1875.
Laveran, *Observation de myélite centrale subaiguë compliquée de néphrocystite et d'infection purulente*, *Arch. de phys. II* 1875.
Leyden, *Klinik der Rückenmarkskrankheiten* 1874—1876, *Zeitschr. f. klin. Med. I*, *Arch. f. Psych. VI*, *Experimentelle Erzeugung von Myelitis durch Injection von Solutio Fowleri bei Hunden*, *Arch. f. Psych. VIII* 1877, *Charité-Annal. III*, und *Ein Fall von Hämatomyelie*, *Zeitschr. f. klin. Med. XIII* 1887.
Nauwerck, *Ueber Chorea*, *Beitr. z. path. Anat. v. Ziegler und Nauwerck I*, *Jena* 1886, und *Ueber Myelitis ib. II* 1887.
Remak, *Spinallähmung*, *Realencyklopädie v. Eulenburg.*
Sahli, *D. Arch. f. klin. Med. XXXIII.*
Schultze, *Dtsch. Arch. f. klin. Med. XX*, und *Poliomyelitis anterior acuta*, *Virch. Arch.* 68. *Bd.*
Strümpell, *Aetiologie der spinalen Kinderlähmung*, *Wagner's Festschr.*, *Leipzig* 1887.
Turner, *Frischer Fall v. Poliomyelitis*, *Trans. Pathol. Soc. XXX*, und *Brit. med. Journ.* 1879.
Ullmann, *Ueber Rückenmarksabscess*, *Zeitschr. f. klin. Med. XVI* 1889.
v. Velden, *Disseminirte Myelitis*, *D. Arch. f. klin. Med. XIX.*
Westphal, *Arch. f. Psych. III u. IV* 1874.
Williamson, *The early changes in the spinal cord in acute anterior poliomyelitis of the adult*, *Med. Chronicle* 1890.

Weitere Literatur enthält § 97.

Literatur über Myelitis und Encephalitis bei Lyssa.

Benedikt, *Virch. Arch.* 68. *Bd.*
Coats, *Med.-Chir. Transact. XI* 1878.
Forel, *Zeitschr. f. Thiermed. III.*
Gowers, *Transact. of the Pathol. Soc. XXVIII* 1878.
Kolessnikow, *Virch. Arch.* 85. *Bd.*
Schaffer, *Pathologie und patholog. Anatomie der Lyssa*, *Beitr. v. Ziegler VII* 1889.
Weller, *Arch. f. Psych.* 1879.

Literatur über consecutive Myelitis, insbesondere nach Erkrankungen im Gebiete des Urogenitalapparates.

Hermann, *Drei Fälle von Rückenmarksleiden in Folge von Nervenkrankheiten*, *Dtsch. Arch. f. klin. Med.* 15. *Bd.* 1874.
Laveran, *Observation de myélite centrale subaiguë compliquée de néphrocystite et d'infection purulente*, *Arch. de phys.* 1878
Leyden, *Die paraplegia urinaria*, *Königsberg* 1865, und *Klinik der Rückenmarkskrankh. II* 1876.
Mannkopf, *Paraplegie bei einem complicirten Rückenmarksleiden*, *Berliner klin. Wochenschr.* 1864.
Remak, *l. c.*

§ 103. Die **Tuberculose des Rückenmarks** kann in drei verschiedenen Formen auftreten, von denen indessen zwei einander sehr nahe stehen. Zunächst können sich in der Substanz des Rückenmarkes einzelne Knoten oder auch nur ein einziger Knoten bilden, welcher im Centrum aus einer käsigen, zuweilen eine kleine Zerfallshöhle einschliessenden Masse, in der Peripherie aus einem grauen, etwas durchscheinenden Granulationsgewebe besteht. Die Knoten können etwa haselnussgross werden und bedingen eine mehr oder minder weit sich erstreckende Degeneration der nervösen Substanz, der sich secundäre Strangdegenerationen anschliessen. Grosse Knoten unterbrechen die Continuität der Rückenmarksfasern ganz. In der Pia mater der Umgebung können früher oder später Resorptionstuberkel auftreten; nach einer Beobachtung von OBOLONSKY kann sich die Tuberculose auch innerhalb des Centralkanales weiter verbreiten, so dass entfernt vom Käseknoten Tuberkel auftreten.

Die zweite häufigste Form der Rückenmarkstuberculose schliesst sich an Tuberculose der Meningen an, ist eine tuberculöse Meningomyelitis, bei welcher in der Umgebung der in das Rückenmark eintretenden Gefässe sich zellige Herde und Tuberkel entwickeln. Die subpialen Nervenfaserzüge zeigen dabei vielfache Degenerationserscheinungen, namentlich Zerfall der Markscheiden und Quellung der Axencylinder.

Die dritte Form bildet eine mehr selbständige, d. h. von Meningealtuberculose unabhängige disseminirte Tuberculose des Rückenmarkes, bei welcher sich sowohl in der weissen als in der grauen Substanz des Rückenmarkes typische Tuberkel sowie perivasculäre Zellanhäufungen bilden, welche durch die gesetzten Circulations- und Ernährungsstörungen zahlreiche Degenerationsherde sowie auch secundäre Strangdegenerationen veranlassen. Sie ist bis jetzt nur wenig beobachtet worden, doch ist es nicht unmöglich, dass ein Theil der Fälle disseminirter und diffuser Myelitis, die beobachtet wurden, tuberculöse Erkrankungen waren.

Die kleinsten Herde sind mit blossem Auge nicht zu erkennen, grössere bilden graue und käsige Knötchen. Die grösseren Degenerationsherde zeigen das Bild der weissen Erweichung.

Die **syphilitischen Erkrankungen** des Rückenmarkes gehen meist von den Meningen aus, sind also meningitische und meningomyelitische Processe (s. § 105), doch können syphilitische Gefässerkrankungen auch Degenerationen im Innern des Rückenmarkes verursachen. Wie bereits früher bemerkt, soll die Syphilis auch ausgebreitete Degenerationen des Rückenmarkes, so z. B. Hinterstrangsklerose, verursachen können.

Bei **Lepra nervorum** kommt es in einzelnen Fällen auch zu Erkrankungen des Rückenmarkes, die zum Theil nur histologisch nachweisbar und durch Degeneration und Schwund der nervösen Elemente, namentlich auch der Ganglienzellen charakterisirt (TSCHIRJEW) sind. In andern Fällen bilden sich Erweichungsherde und hämorrhagische Infiltrationen, und das Mikroskop weist degenerativen Zerfall der nervösen Substanz, Blutungen und entzündliche Infiltrationen nach. Nach Beobachtungen von SUDAKEWITSCH, die vornehmlich am Ganglion Gasseri, sodann auch an Spinalganglien angestellt wurden, gelangen die Leprabacillen in die Ganglienzellen, und ihre Anwesenheit hat den Untergang der Ganglienzellen oft unter Vacuolenbildung zur Folge. CHASSIOTIS

fand Leprabacillen im Stützgewebe der grauen und weissen Substanz in grossen Mengen, vermisste sie aber in den Ganglienzellen.

Literatur über Tuberculose des Rückenmarkes.

Guarneri, *Arch. per le Sc. Med. II.*
Gunsser, *Beitr. z. Kenntniss der Rückenmarkstuberculose, I.-D. Tübingen* 1890.
Hayem, *Observation pour servir à l'histoire des tubercules de la moelle épinière, Arch. de phys.* 1873.
Junker, *Tuberkel in der grauen Substanz, Zeitschr. f. klin. Med. I* 1879.
Kohts, *Tumoren des Rückenmarks, Gerhardt's Handb. der Kinderkrankheiten* 1880, *Wien. med. Blätter* 1885.
Leyden, *Klinik der Rückenmarkskrankheiten* 1874.
Lionville, *Contrib. à l'étude anatomo-pathol. de la méningite cerebrospinale tuberculeuse, Arch. de phys. III* 1870, *und Nouveaux exemples de lésions tuberculeuses dans la moelle épinière, Progr. méd.* 1874.
Obolonski, *Ueber einen Fall von Rückenmarkstuberculose mit Verbreitung des tuberculösen Processes auf dem Wege des Centralkanales, Zeitschr. f. Heilk. IX* 1888.
Sachs, *Solitärtuberkel des Halsrückenmarks, Neur. Centralbl.* 1887.
Schultze, *Zur Symptom. und path. Anat. der tuberculösen entzündl. Erkrankungen und der Tuberkel des cerebrospinalen Nervensystems, Dtsch. Arch. f. klin. Med.* 25. *Bd.* 1879.
Virchow, *Die krankhaften Geschwülste.*
Williams, *Verhalten des Rückenmarks und seiner Häute bei tuberculöser und eiteriger Basilarmeningitis, D. Arch. f. klin. Med.* 25. *Bd.* 1880.
Zunker, *Tuberkel in der grauen Substanz, Zeitschr. f. klin. Med. I* 1879.

Literatur über syphilitische Degeneration des Rückenmarkes.

Eisenlohr, *Virch. Arch.* 73. *Bd.*
Greiff, *Arch. f. Psych. XVI.*
Rumpf, *Die syphilitischen Erkrankungen des Nervensystems, Wiesbaden* 1887.
Schmauss, *Zur Kenntniss der Rückenmarkssyphilis, Dtsch. Arch. f. klin. Med.* 44. *Bd.* 1889.
Westphal, *Arch. f. Psych. XI.*
Williamson, *The changes in the spinal cord in a case of syphilitic paraplegia, Med. Chronicle XIV* 1891.

Literatur über Lepra des Rückenmarkes.

Chassiotis, *Ueber die bei der anästhetischen Lepra im Rückenmark vorkommenden Bacillen, Monatsh. f. prakt. Dermat. VI* 1887.
Danielssen et **Boeck**, *Traité de la Spedalsked* 1848.
Langhans, *Lepra anaesthetica, Virch. Arch.* 64. *Bd.* 1875.
Steudener, *Beiträge zur Pathologie der Lepra mutilans, Erlangen* 1867.
Sudakewitsch, *Beitr. z. pathol. Anat. der Lepra, Beitr. z. pathol. Anat. v. Ziegler II, Jena* 1888.
Thoma, *Beitr. z. pathol. Anat. der Lepra, Virch. Arch.* 57. *Bd.* 1873.
Tschirjew, *Lésions de la moelle épinière et de la peau dans un cas de lèpre anésthétique, Arch. de phys.* 1879.

5. Die Geschwülste des Rückenmarkes.

§ 104. Unter den **Geschwülsten des Rückenmarkes kommen** nur die Gliome etwas häufiger vor und bilden meist **langgestreckte** Tumoren, welche vornehmlich in der Umgebung des **Centralkanales oder** hinter demselben liegen. Sie bestehen bald aus dichtem, bald **aus mehr** gallertigem, zartem Gliagewebe und schliessen oft Höhlungen **ein, so dass** die Bildung der Hydromyelie und der Syringomyelie (vergl. § 95) **zugezählt** wird. Dass sie in vielen Fällen Folgezustände von **Entwickelungs**störungen sind, ist wohl nicht zu bezweifeln. Zuweilen sind **sie gefäss**reich und man kann teleangiektatische Gliome als **eine besondere** Form unterscheiden.

Fibrome, Sarkome, Gliosarkome, Angiosarkome kommen alle im Rückenmark nur selten vor; doch kann das Fibrom bei Fibrombildung im peripheren Nervensystem im Rückenmark multipel auftreten. Die genannten Geschwülste bilden alle meist rundliche Tumoren, welche mehr oder minder umfangreiche Degenerationen verursachen.

Literatur über Geschwülste des Rückenmarkes.

Fürstner, *Gliome, Arch. f. Psych. XIV.*
Gaupp, *Beitr. z. pathol. Anatomie des Rückenmarks und seiner Häute, I.-D., Tübingen* 1887, *ref. Beitr. z. path. An. v. Ziegler II* 1888.
Glaser, *Centrales Angiosarkom im Hals- und Lumbarmark, Arch. f. Psych. XVI.*
Klebs, *Gliome, Prager Vierteljahrsschr.* 133. *Bd.*
Kohts, *Tumoren des Rückenmarks, Gerhardt's Handb. d. Kinderkrankheiten* 1880.
Lachmann, *Gliome, Arch. f. Psych. XIII.*
Leyden, *Klinik der Rückenmarkskrankheiten* 1874.
Reisinger, *Gliome, Virch. Arch.* 98. *Bd.*
Roth, *Gliome, Arch. de phys.* 1878.
Schüppel, *Gliom und Gliomyxom, Arch. d. Heilk. VIII* 1867.
Schultze, *Gliome, Arch. f. Psych. VIII, und Virch. Arch.* 102. *Bd.*
Simon, *Gliome, Arch. f. Psych. V.*
Virchow, *Die krankh. Geschwülste.*
Volkmann, *Zur Lehre vom Gliom, Dtsch. Arch. f. klin. Med.* 42. *Bd.* 1888.

Weitere Literatur über Gliome enthält § 95.

II. Pathologische Anatomie der Hüllen des Rückenmarkes.

1. Pathologische Anatomie der Pia mater und der Arachnoidea spinalis.

§ 105. Die wichtigsten Veränderungen der zarten Rückenmarkshäute bilden die **Entzündungen**, welche sowohl nach hämatogener Infection als auch consecutiv, durch Fortleitung von Enzündungen benachbarter Theile, sowie nach Traumen vorkommen. Sie werden als **Meningitis spinalis** bezeichnet. Bei eiterigen, eiterig-serösen und eiterig-fibrinösen Entzündungen sammelt sich im Arachnoidalsack und in der Pia mater mehr oder weniger Eiterkörperchen einschliessendes, weisslich gefärbtes Exsudat, das oft auch Fibrin enthält, an, bald mehr an der hinteren, bald mehr an der vorderen Fläche des Rückenmarkes, bald über die ganze Länge, bald nur über einen beschränkten Bezirk des Rückenmarkes sich ausbreitend. Zuweilen treten gleichzeitig oder später auch entzündliche Exsudate in der Pia cerebralis (Meningitis cerebrospinalis) auf, oder es schliesst sich die Entzündung an eine cerebrale Meningitis an.

Traumatische eiterige Meningitis ist wohl meist auf Infection der entstandenen Verletzungen mit den gewöhnlichen Eiterkokken zurückzuführen und es ist dies auch bei einem Theil der hämatogenen und fortgeleiteten Formen der Fall. Bei jener Infectionskrankheit, bei welcher cerebrospinale Meningealentzündungen einen charakteristischen Befund bilden und welche danach als Meningitis cerebrospinalis bezeichnet wird, scheint am häufigsten der Diplococcus pneumoniae die Ursache zu sein, doch sind auch andere Kokken und Bacillen (Adenot, Neumann, Schaeffer) gefunden worden. Adenot hält den von ihm gefundenen Bacillus für identisch mit dem Bacillus des Typhus abdominalis. Neumann und Schaeffer beobachteten einen diesem ähnlichen

Bacillus. Bonome fand bei einer Epidemie von cerebrospinaler Meningitis in der Umgebung von Padua einen eigenartigen Streptococcus.

Die an den entzündeten Stellen angrenzenden Fasern der weissen Rückenmarksubstanz erleiden oft degenerative Veränderungen, wobei die Markscheiden zerfallen und die Axencylinder aufquellen. Zuweilen greift die Entzündung längs der Gefässe und der Stützbalken auf das Rückenmark über, so dass es zu **Meningomyelitis** kommt. Es können ferner auch in den Nervenwurzeln entzündliche Infiltrationen und degenerative Veränderungen auftreten, so dass also eine **Neuritis** sich hinzugesellt.

Tritt nach einer acuten Meningitis Heilung ein, so wird das Exsudat resorbirt, doch bleiben mehr oder minder ausgedehnte weisse, durch Bindegewebswucherung verursachte Verdickungen, zuweilen auch Verwachsungen der Pia mater mit dem Arachnoidalgewebe und der Dura zurück, wobei die Nerven zuweilen in Bindegewebe eingeschlossen werden und zum Theil atrophiren.

Die **Tuberculose der Pia mater** und der **Arachnoidea spinalis** kann sowohl auf die Gewebe beschränkt als auch gleichzeitig mit Tuberculose der cerebralen Bindegewebshüllen auftreten; letzteres ist das Häufigere und betrifft dann vornehmlich den Halstheil.

Die Tuberculose ist bald eine consecutive, die sich an tuberculöse Erkrankung der Wirbelknochen und der Dura mater oder an solche des Rückenmarkes anschliesst, bald eine hämatogene. Sie ist zuweilen nur durch eine Eruption von Knötchen ohne gleichzeitige Exsudatbildung gekennzeichnet. Häufiger stellt sich indessen eine mehr oder minder ausgedehnte Entzündung ein, der zu Folge die Subarachnoidalflüssigkeit getrübt, die Pia mit eiterig-serösem oder eiterig-fibrinösem, sulzigem, gelblich-weiss gefärbtem, selten mit kleinen Blutungen untermischtem Exsudat durchsetzt wird.

Die **tuberculöse Meningitis** kann sich auch auf das Rückenmark und die Nervenwurzeln verbreiten, so dass der Process nunmehr als eine **tuberculöse Meningomyelitis** und **Neuritis** zu bezeichnen ist und zu mehr oder minder umfangreichen Degenerationen der nervösen Bestandtheile der betroffenen Gebiete führt (vergl. § 103, wo auch die Literatur angegeben ist).

Die **syphilitische Meningitis spinalis** ist im Ganzen eine seltene Erkrankung, die in Form umschriebener oder mehr flächenhaft sich ausbreitender entzündlicher Infiltrationen auftritt, welche die angrenzende Rückenmarksubstanz in mehr oder minder grosser Ausdehnung in Mitleidenschaft ziehen kann, oft auch auf die Dura übergreift und in einzelnen Fällen auch vom Knochen und der Dura auf die zarten Rückenmarkshäute sich verbreitet. Die Entzündung und Wucherung führen im Laufe der Zeit zu Verdickungen der Pia mater, zu festerer Verbindung derselben mit der Arachnoidea und zu Verwachsungen mit der Dura (Fig. 172 *hk*). Im Gebiete der entzündlichen Wucherung liegende Nerven werden von derselben umwachsen (*i*) und verfallen, indem die Wucherung auch auf das Endoneurium übergreift, der Atrophie (gg_1). Partielle Nekrose des entzündeten und wuchernden Gewebes kann zur Bildung käsiger Einlagerungen (*l*) innerhalb der schwieligen Verdickungen führen. Die angrenzende Rückenmarksubstanz kann durch Compression und Ernährungsstörungen, die zum Theil von Gefässobliterationen abhängen, einer mehr oder minder ausgebreiteten Atrophie und Sklerose (*op* unten), verfallen. Unter Umständen greift auch die entzündliche Infiltration und

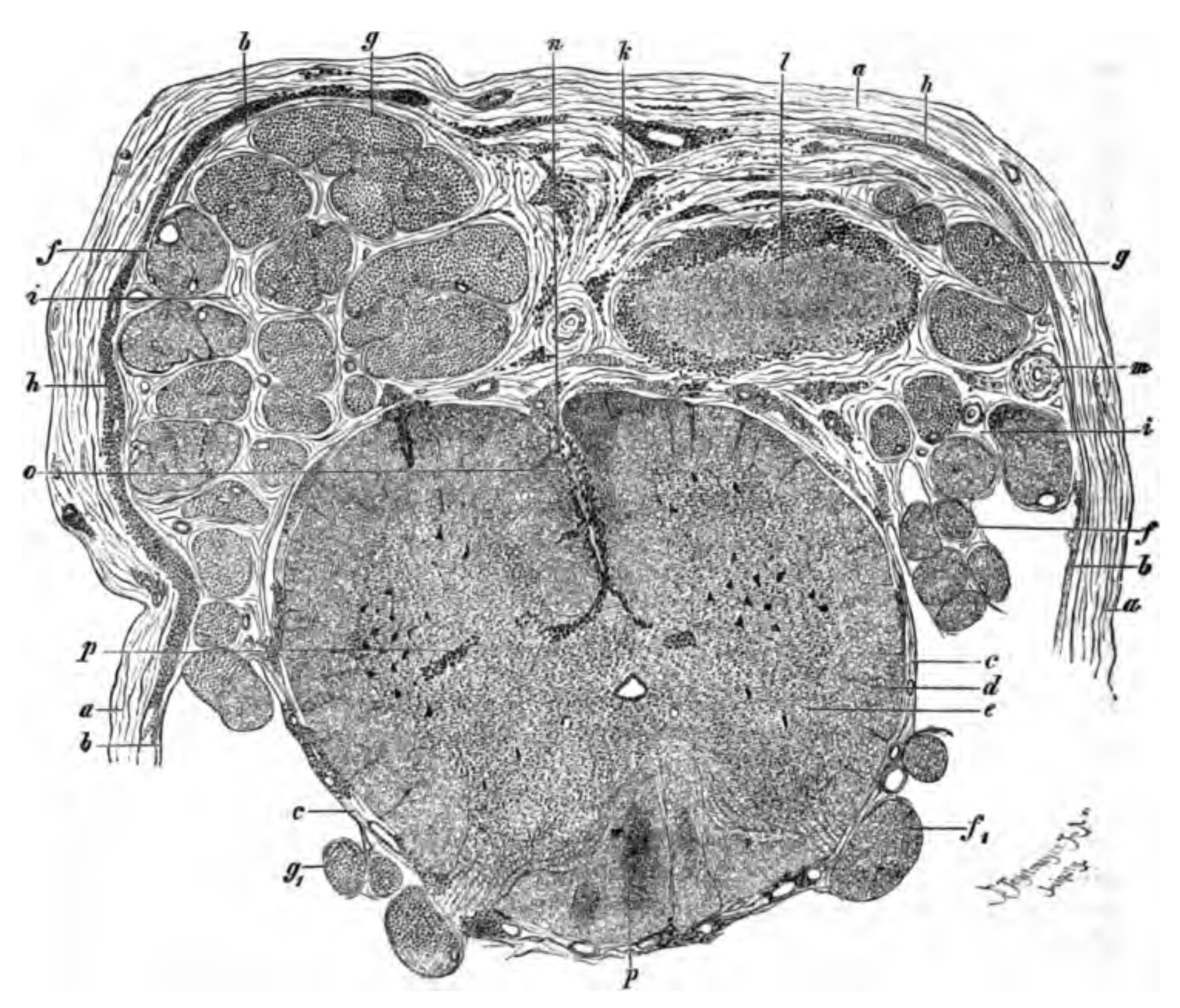

Fig. 172. Durchschnitt durch das Lendenmark und seine bindegewebigen Hüllen im Gebiete von (syphilitischen) Schwielenbildungen und Verwachsungen. *a* Verdickte Dura mater. *b* Arachnoidea. *c* Pia mater. *d* Weisse, *e* graue Substanz des Rückenmarks. *f* f_1 Querschnitte gesunder Nervenwurzeln. *g* g_1 Querschnitte degenerirter Nervenwurzeln. *h* Zellreiches Gewebe, welches eine Verbindung zwischen Arachnoidea und Dura herstellt. *i* Neugebildetes Bindegewebe, welches die Nervenbündel umschliesst und unter einander verbindet. *k* Neugebildetes Bindegewebe, welches Dura, Arachnoidea und Pia mater zu einer Schwiele vereinigt. *l* Käsige Einlagerung. *m* Querschnitt einer Arterie mit stark verdickter Intima. *n* Entzündliche Infiltration der Pia in der vorderen Incisur. *o* Degenerirte und sklerotische Rückenmarksubstanz im medialen Gebiet der Vorderstränge. *p* Degenerationsherde in den Hintersträngen. *q* Entzündungsherd in der grauen Substanz. In Müller'scher Flüssigkeit und Alkohol gehärtetes, mit Hämatoxylin und Karmin gefärbtes, in Kanadabalsam eingeschlossenes Präparat. Vergr. 8.

Wucherung längs der bindegewebigen Stützbalken und der Gefässe in die Tiefe des Rückenmarkes (*np* links).

Blutungen in den Rückenmarkshäuten sind meist Folgen traumatischer Einwirkungen, kommen indessen auch bei hämorrhagischen Diathesen, Morbus maculosus, Infectionskrankheiten, in seltenen Fällen auch aus unbekannter Ursache vor.

Literatur zur Aetiologie der eiterigen, eiterig-serösen und fibrinösen Meningitis spinalis und cerebralis.

Adenot, *Rech. bactériologiques sur un cas de méningite microbienne*, *Arch. de méd. expér.* I 1889.

Bonome, *Zur Aetiol. d. Meningitis cerebrospinalis epidemica*, *Beitr. v. Ziegler* VIII 1890.

Foà *und* **Bordoni-Uffreduzzi**, *Ueber die Aetiologie der Meningitis cerebrospinalis epidemica*, *Zeitschr. f. Hyg. IV* 1888, *und Arch. per le Sc. Med. XI* 1887.
Goldschmidt, *Aetiologie der Meningitis cerebrospinalis*, *Centralbl. f. Bakt. II* 1887.
Hauser, *Ueber das Vorkommen Fränkel'scher Pneumoniekokken in einem Falle von Meningitis cerebrospinalis*, *Münchener med. Wochenschr.* 1888.
Netter, *De la méningite due au pneumocoque*, *Arch. gén de méd* 1887.
Neumann *und* **Schaeffer**, *Zur Aetiologie der eiterigen Meningitis*. *Virch. Arch.* 109. *Bd.* 1887.
Ortmann, *Aetiologie der cerebrospinalen Meningitis*, *Arch. f. exper. Pathol. XXIV* 1888.
Weichselbaum, *Ueber die Aetiologie der acuten Meningitis cerebrospinalis*, *Fortschr. d. Med. V* 1887.

Literatur über Syphilis der Rückenmarkshäute und des Rückenmarkes.

Bruberger, *Meningitis syphilitica*, *Virch. Arch.* 60 *Bd*
Buttersack, *Zur Lehre von den syph Erkrankungen des Centralnervensystems*, *Arch. f. Psych. XVII* 1887.
Charcot *et* **Gombault**, *Arch. de phys.* 1873.
Eisenlohr, *Neurolog. Centralbl.* 1884.
Greiff, *Arch. f. Psych. XII*
Juillard, *Étude sur les localisat. spin. de la syphilis*, *Paris* 1879.
Lancereaux, *Traité de la syphilis*, *Paris* 1879.
Leyden, *Charité-Annalen III* 1876.
Müller, *Zur Kenntn. der Rückenmarkssyphilis*, *Arch. f. Derm. XXIII* 1891.
Rumpf, *Die syphilitischen Erkrankungen des Nervensystems*, *Wiesbaden* 1887.
Schultze, *Arch. f. Psych VIII*
Siemerling, *Zur Lehre von der congenitalen Hirn- und Rückenmarkssyphilis*, *Arch. f. Psych. XX* 1888; *Syphilis des Centralnervensystems*, *ib. XXII* 1890.
Wagner, *Arch. der Heilk. IV* 1863.
Westphal, *Arch. f. Psych XI*

§ 106. Unter den **Neubildungen** der zarten Rückenmarkshäute sind zunächst kleine Osteome zu nennen, welche in Form von kleinen weissen Plättchen sehr häufig sich in der Arachnoidea vorfinden. Nach ZANDA wird deren Bildung durch degenerative Vorgänge im Bindegewebe eingeleitet und es werden dieselben von der Dura mater aus vascularisirt.

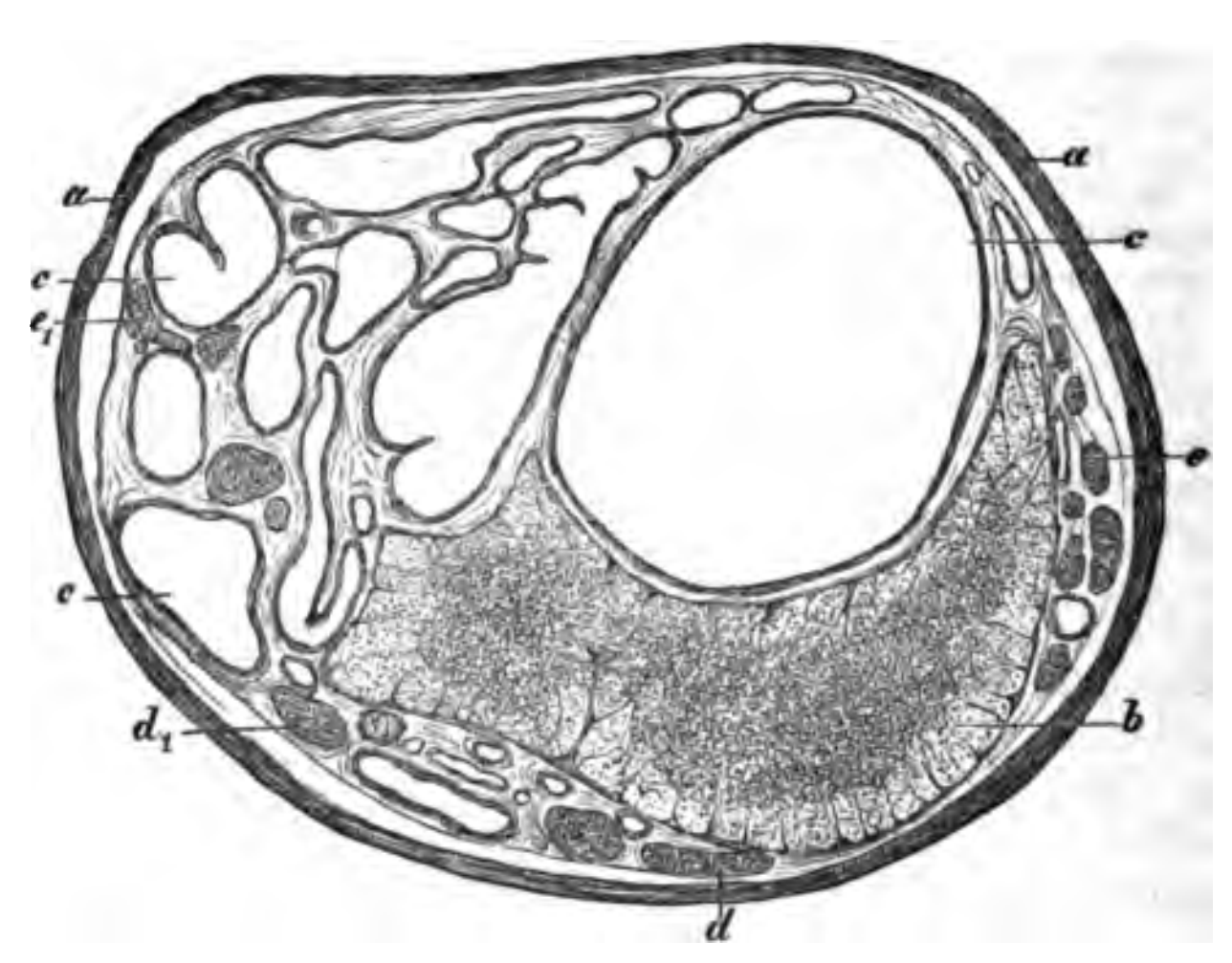

Fig 173. Venöses Angiom der Pia mater im Gebiete des Lendenmarks im Querschnitt. *a* Dura mater. *b* Rückenmark. *c* Durchschnitt durch venöse Bluträume. *d* d_1 Durchschnitt durch die vorderen, *e* e_1 durch die hinteren Nervenwurzeln. In MÜLLER-scher Flüssigkeit und Alkohol gehärtetes, in Celloidin geschnittenes, mit Hämatoxylin und Karmin gefärbtes, in Kanadabalsam eingeschlossenes Präparat. Vergr. 4.

Sodann kommen nicht selten varicöse Erweiterungen der pialen Venen vor, welche unter Umständen zur Bildung von venösen, cavernösen Angiomen (Fig. 173 *c*) führen, welche eine mehr oder minder erhebliche Compression des Rückenmarkes (*b*) und der Nervenwurzeln ($d d_1$ $e e_1$) verursachen.

Von den eigentlichen Geschwülsten kommen die meisten Formen der Bindesubstanzgeschwülste primär vor, so Sarkome, Fibrome, Myxome, Angiome, Angiosarkome und Lipome. Lipome kommen namentlich bei Spina bifida zur Beobachtung. Die Fibrome bilden kugelige Formen, welche am häufigsten von dem Perineurium der Nervenwurzeln (Fig. 174 *c d*) ausgehen. Die Sarkome bilden theils umschriebene, theils flächenhafte ausgebreitete Wucherungen.

Fig. 174.



Fig. 174. Fibrom und papilläres Angiosarkom der Cauda equina und centrales Gliom der Pars lumbalis des Rückenmarkes. *a* Dorsaltheil des Rückenmarkes. *b* Aufgetriebener Lendentheil mit centralem Gliom und Höhlenbildung. *c* und *d* Fibrome. *e* Angiosarkom. Auf die Hälfte verkleinert.

Fig. 175. Schnitt aus dem papillären Angiosarkom mit hyaliner Degeneration der Cauda equina in Fig. 174 *e*. *a* Frei verlaufende kleine, *b* frei verlaufende grosse, *c* zu Bündeln vereinigte, theils im Querschnitt, theils im Längsschnitt getroffene Gefässe. *d* Kernlose Gefässe in hyalin entartetem, kernlosem Bindegewebe. *e* Zwischen den Gefässbündeln liegende Zellen. *f* Zellig-fibröses Zwischengewebe. In MÜLLER'scher Flüssigkeit gehärtetes, mit Hämatoxylin gefärbtes, in Kanadabalsam eingeschlossenes Präparat. Vergr. 150.

Einen Theil derselben, bei denen die Wucherung von den Endothelien, welche die Bindegewebsbalken umscheiden, ausgeht und welche alveolären Bau zeigen, kann man als alveoläre Endotheliome bezeichnen.

Durch starke Gefässwucherungen ausgezeichnete Geschwülste (Fig. 174 *e* und Fig. 175) sind den Angiomen und Angiosarkomen zuzuzählen. Sie können einen eigenartigen, an die Placenta erinnernden Bau besitzen, wobei sich papillöse

Wucherungen von Gefässen (Fig. 175 *a b*) und **Gefässbündeln** (*c d*) bilden, zwischen denen nur vereinzelte Zellen (*e*) von **Schleimgewebe** und Sarkomgewebe (*f*) liegen. Hyaline Entartungsprocesse (*d*), die mehrfach beobachtet sind, reihen die Geschwülste in die Gruppe der Cylindrome ein.

Von secundären Geschwülsten kommen sowohl Karcinome als Sarkome vor und bilden theils umschriebene Tumoren, theils ausgebreitete Wucherungen, welche den Arachnoidalsack erfüllen und das Rückenmark und die Nervenwurzeln dicht umschliessen.

Literatur über Geschwülste der zarten Rückenmarkshäute.

Baierlacher, *Cystosarkom, Deutsche Klinik* 1860.
Braubach, *Lipom, Arch. f. Psych.* XV.
Chiari, *Cholesteatom des Dorsalmarks. Prager med. Wochenschr.* 1883.
Cramer, *Multiple Angiosarkome der Pia mater spinalis, I.-D. Marburg* 1888.
Ganguillet, *Beitr. z. Kenntniss der Rückenmarkstumoren (Cylindrom), I.-D. Bern* 1878.
Gaupp, *Beitr. z. path. Anat. d. Rückenmarks u. seiner Häute, Beitr. v. Ziegler II* 1888.
Lachmann, *Gliom des Filum terminale, Arch. f. Psych. XIII.*
Leyden, *Klinik der Rückenmarkskrankheiten I.*
Schulz, *Sarkom der Pia spinalis, Arch. f. Psych.* XVI 1885.
Virchow, *sein Arch.* 15. *Bd.*
Zanda, *Die Entwickelung der Osteome der Arachnoidea spinalis, Beitr. v. Ziegler V* 1889.

2. Pathologische Anatomie der Dura mater spinalis.

§ 107. Die **Dura mater spinalis** bildet einen das Rückenmark nur lose umschliessenden Sack, der von dem knöchernen Wirbelkanal durch den Epiduralraum getrennt ist.

Acute Entzündungen der Dura schliessen sich am häufigsten an Entzündungen der benachbarten zarten Rückenmarkshäute und der Knochen an oder sind traumatischen Ursprungs. Da die Dura aus einem sehr derben und dichten Gewebe besteht, so können sich entzündliche Exsudate in ihrem Gewebe nur in geringer Menge ansammeln, und es lagern sich dieselben danach vornehmlich an ihrer Oberfläche ab. Bei Heilung von Entzündungen können sich Verwachsungen mit benachbarten Geweben einstellen.

Wucherungen an der Innenfläche, welche sich an Auflagerungen von fibrinösen Ausschwitzungen anschliessen und da oder dort auftreten können, im Ganzen jedoch im Gebiete der spinalen Dura nicht häufig sind, führen zur Bildung zarter vascularisirter membranöser Auflagerungen an der Innenfläche, in denen nicht selten kleinere und grössere Blutungen auftreten. Der Process wird als **Pachymeningitis interna haemorrhagica** bezeichnet (vergl. Pachymeningitis interna der Dura cerebralis); seine Aetiologie ist, sofern er sich nicht secundär an Knochen- und Pialerkrankungen anschliesst und sofern es sich nicht um Tuberculose oder Syphilis handelt, unbekannt. Geringere Grade der Erkrankung verursachen keine erkennbaren Veränderungen im Rückenmark. Bei höheren Graden der Erkrankung können Verwachsungen mit der Arachnoidea und Pia auftreten und die Entzündung auf die Pia übergreifen, wonach sich degenerative Veränderungen im Rückenmark einstellen.

Tuberculose der Dura mater spinalis ist fast immer eine secundäre Erkrankung, welche am häufigsten vom Knochen, seltener vom Rückenmark und der Pia mater ausgeht. Es können sich dabei im Epiduralraum reichliche Mengen käsiger Massen ablagern, welche den Dural-

sack und damit auch das Rückenmark comprimiren. Die Dura kann sich aussen mit verkäsenden Granulationen bedecken, während sich an der Innenfläche zarte pachymeningitische Membranen bilden, welche den eben erwähnten nicht tuberculösen Membranen gleich sind. Gelangen Tuberkelbacillen auch in die Dura und den Duralsack, so bilden sich an der Innenfläche der Dura disseminirte Tuberkel oder auch tuberculöse verkäsende Granulationen.

Syphilitische Entzündungen und Granulationswucherungen kommen sowohl primär als secundär in der Dura vor und gehen im letzteren Falle meist von der Pia, sehr selten vom Knochen aus (vergl. § 105).

Von **Geschwülsten** kommen in der Dura spinalis primär Sarkome, Fibrome und Myxome vor. Lipome sind im Epiduralraum mehrfach beobachtet.

Echinokokken können sich sowohl im Epiduralraum als im Duralsack entwickeln, sind indessen selten.

Literatur zur pathologischen Anatomie der Dura spinalis.

Adamkiewicz, *Pachymeningitis hypertrophica und der chronische Infarct des Rückenmarks, Wien* 1890.

Burtin, *De la pachyméningite spinale hypertrophique. Thèse de Paris* 1878.

Charcot, *Klin. Vortr. über Krankheiten des Nervensystems II, Stuttgart* 1878.

Francotte, *Fibrome de la dure-mère spinale, Ann. de la Soc. méd.-chir. de Liège* 1888.

Joffroy, *De la pachyméningite cervicale hypertrophique d'origine spontanée, Thèse de Paris* 1873, *und Arch. gén. de méd. II* 1876.

Lancereaux, *Traité historique et pratique de la syphilis, Paris* 1873.

Michaud, *De la méningite et de la myélite dans le mal vertébral, Thèse de Paris* 1871.

Neisser, *Die Echinococcuskrankheit.*

III. Pathologische Anatomie des Gehirnes.

1. Einleitung. Missbildungen. Hydrocephalus congenitus.

§ 108. Der innerhalb der Schädelhöhle gelegene Theil des Centralnervensystems besteht aus dem Grosshirn und dem Hirnstamm mit dem Kleinhirn.

Das **Grosshirn** setzt sich aus zwei Hemisphären zusammen, welche untereinander durch eine Commissur, den Balken, verbunden sind. Die äussere Oberfläche ist in höchst charakteristischer Weise dadurch gekennzeichnet, dass sie von verzweigten und gegenseitig vielfach in Verbindung stehenden Furchen durchzogen ist, zwischen denen die Hirnsubstanz mannigfaltig gewundene Wülste, die Gehirnwindungen, bildet.

Einige unter den Furchen sind typisch und lassen sich in jedem Gehirne wiederfinden, andere dagegen variiren in erheblichem Maasse und bedingen es, dass auch die Configuration der Windungen in jedem Gehirne wechselt. Die wichtigsten Furchen sind: die Sylvi'sche Spalte (Fig. 176 *e*), die Centralfurche oder Rolando'sche Furche (*a*), die Präcentralfurche (*b*), die Interparietalfurche (*d*), die erste Schläfen- oder Parallelfurche (*f*), die Parieto-occipitalfurche (*c*), die vordere (*i*) und die untere (*h*) Occipitalfurche.

Die Centralfurche (*a*) trennt das Grosshirn in einen vorderen und hinteren Abschnitt, und die dicht vor ihr gelegene Windung wird als vordere Centralwindung (*A*) oder als aufsteigende Stirnwindung, die hinter ihr liegende als hintere Centralwindung (*B*) bezeichnet. Der vor der Präcentralfurche (*b*) gelegene Hirntheil ist der Stirnlappen im

engeren Sinne, und man unterscheidet in seinem Gebiete eine obere (C_1), eine mittlere (C_2) und eine untere (C_3) Frontalwindung. Alle diese Windungen gehen am vorderen Rande des Gehirns auf dessen Orbitalfläche über.

Hinter der hinteren Centralwindung liegt der Parietal- oder Scheitellappen (D), eine Gehirnmasse, die durch die Interparietalfurche (d) in einen oberen (D) und einen unteren (E F) Abschnitt getrennt wird.

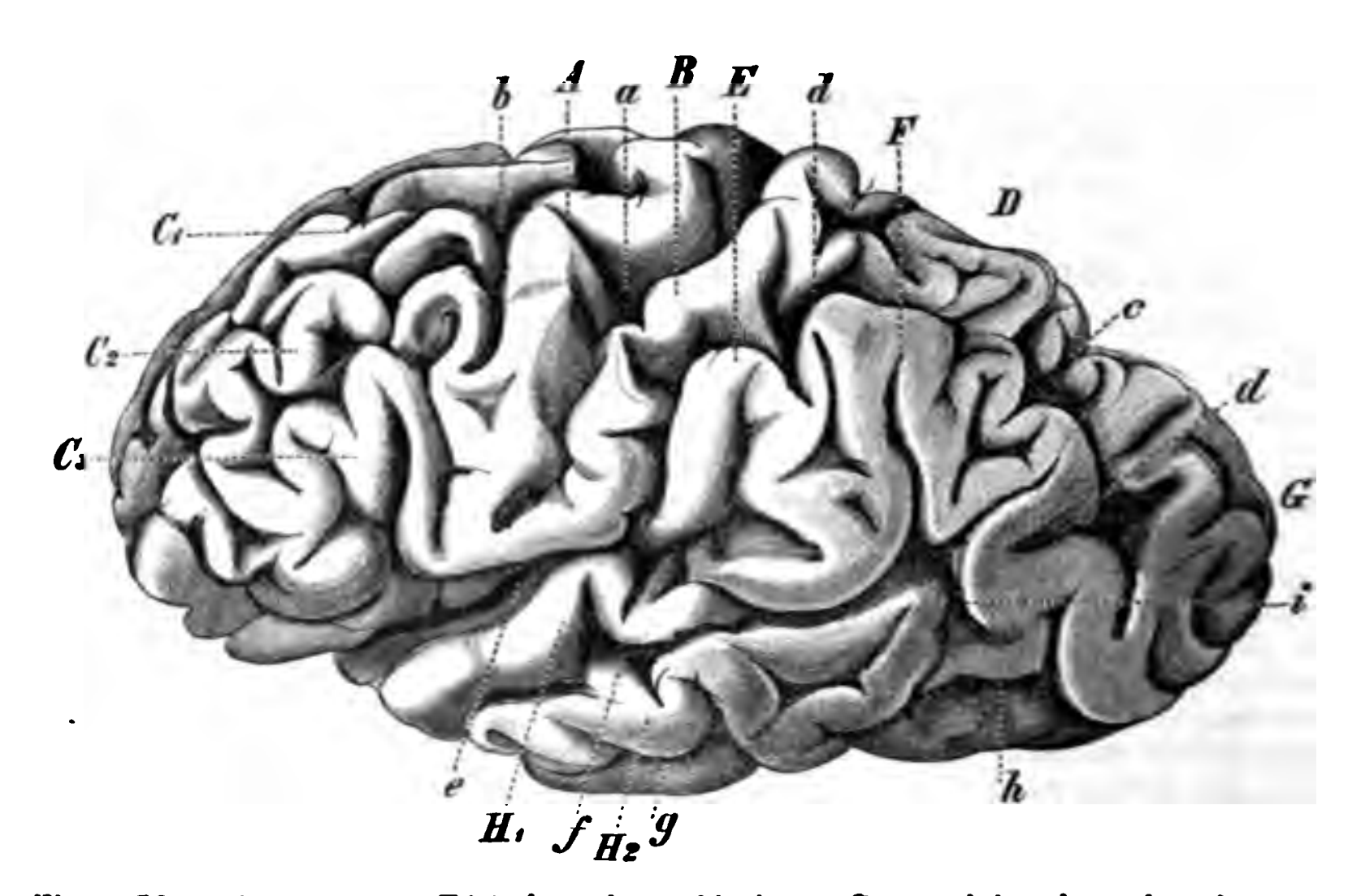

Fig. 176. Aeussere Fläche der linken Grosshirnhemisphäre nach einem mit Salpetersäure behandelten und getrockneten Gehirne gezeichnet. *a* Centralfurche. *b* Präcentralfurche. *c* Parieto-occipitalfurche. *d* Interparietalfurche. *e* Sylvi'sche Spalte. *f* Erste, *g* zweite Schläfenfurche. *h* Untere, *i* vordere Occipitalfurche. *A* Vordere, *B* hintere Centralwindung. C_1 Obere, C_2 mittlere, C_3 untere Frontalwindung. *D* Scheitellappen. *E* Marginalwindung. *F* Angularwindung. *G* Occipitallappen. H_1 Erste, H_2 zweite Schläfenwindung.

Die Parieto-occipitalfurche (c) und die vordere Occipitalfurche (i) bilden die Grenze zwischen Parietal- und Occipitallappen (G), und in dem zwischen den beiden Furchen gelegenen Gebiete gehen die sogen. Uebergangswindungen von dem Scheitellappen auf den Hinterhauptslappen über.

Die Sylvi'sche Spalte (e) bildet die Grenze zwischen den unteren und äusseren Theilen des Stirn-, Central- und Scheitellappens und dem Schläfenlappen. Die der Spalte dicht anliegende Windung ist die erste Schläfenwindung (H_1).

Die Windung, welche das obere Ende der Sylvi'schen Spalte umgreift und noch zum unteren Scheitelläppchen gehört, wird als Marginalwindung (E) bezeichnet.

Unterhalb der Parallelfurche (f) liegt die zweite Schläfenwindung (H_2). Ihr oberes Anfangsstück, welches die Parallelfurche bogenförmig umgreift und noch dem unteren Scheitelläppchen angehört, hat den Namen Angularwindung (F) erhalten. Unterhalb der zweiten Schläfenfurche (Fig. 176 g) liegt die dritte Schläfenwindung (Fig. 177 G). Biegt man den ganzen Scheitellappen von dem Scheitelhirn ab, so wird in der Tiefe die Insel sichtbar.

Die mediale Fläche der ersten Stirnwindung (Fig. 177 *A*) hat einen besonderen Namen nicht erhalten, diejenige des Centrallappens dagegen wird als Paracentralläppchen (*B*) bezeichnet. Beide werden nach unten durch den S u l c u s c a l l o s o - m a r g i n a l i s (*a*) begrenzt, welcher in seinem vorderen Abschnitt die Stirnwindung von der Balkenwindung oder dem Gyrus cinguli (*K*), in seinem hinteren das Paracentralläppchen (*B*) von dem Vorzwickel (*C*) oder Praecuneus, d. h. von dem medialen Abschnitt des oberen Scheitelläppchens abgrenzt. Der mediale Theil des Occipitallappens wird als Zwickel oder Cuneus (*D*) bezeichnet und wird vom Praecuneus durch die O c c i p i t o p a r i e t a l f u r c h e (*b*) getrennt.

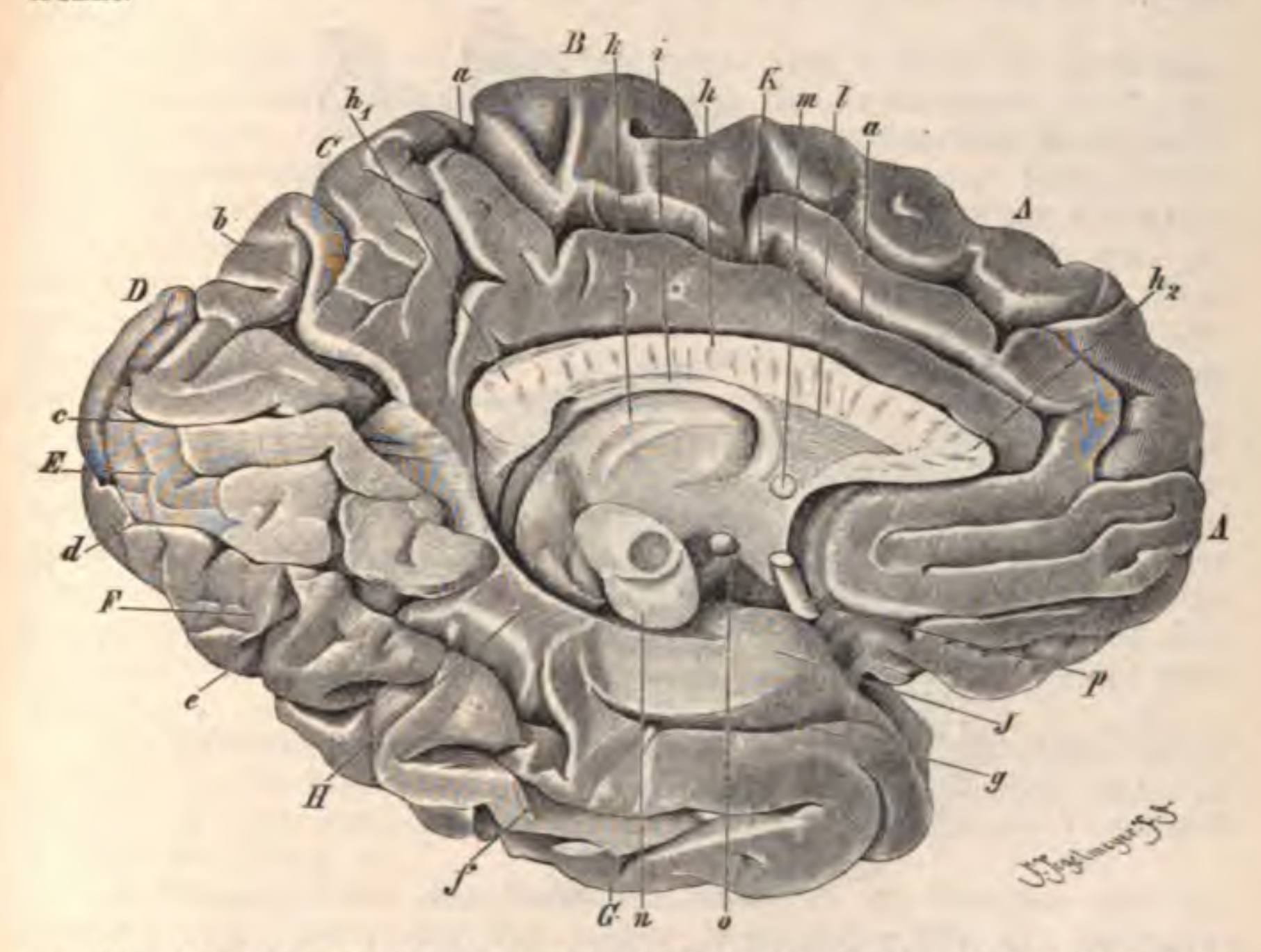

Fig. 177. M e d i a l e F l ä c h e d e s G r o s s h i r n s nach einem frischen Präparate gezeichnet. *A* Mediale Fläche der ersten Stirnwindung. *B* Lobulus paracentralis. *C* Praecuneus. *D* Cuneus. *E* Gyrus lingualis. *F* Gyrus occipitotemporalis. *G* Gyrus temporalis inferior. *H* Gyrus hippocampi. *I* Gyrus uncinatus. *K* Gyrus fornicatus. *a* Sulcus callosomarginalis. *b* Sulcus parieto-occipitalis. *c* Sulcus occipitalis transversus sive Fissura calcarina. *d* Sulcus occipitotemporalis. *e* Incisura praeoccipitalis. *f* Sulcus temporalis inferior. *g* Incisura temporalis. *h* Corpus callosum. h_1 Splenium, h_2 Genu corporis callosi. *i* Fornix. *k* Mediale Fläche des Thalamus opticus mit der Commissura mollis. *l* Septum pellucidum. *m* Commissura anterior. *n* Grosshirnschenkel. *o* Corpus candicans. *p* Opticus. Auf die Hälfte verkleinert.

Die als S u l c u s o c c i p i t a l i s t r a n s v e r s u s oder F i s s u r a c a l c a r i n a (*c*) bezeichnete Furche scheidet den Zwickel von der als Gyrus lingualis (*E*) bekannten Windung. Letztere geht nach vorne in den Gyrus hippocampi (*H*) über, der andererseits auch wieder eine Fortsetzung der Balkenwindung (*K*) darstellt.

Unterhalb der Zungen- und Hakenwindung liegt die O c c i p i t o t e m p o r a l - oder C o l l a t e r a l f u r c h e (*d*) und unterhalb dieser die Occipitotemporal- oder Spindelwindung (*F*).

Die **Masse des Grosshirns** (Fig. 178) setzt sich aus Rinden- (*co.*) und Marksubstanz zusammen. Die erstere besitzt eine graue Farbe und bildet durchgehends die äusserste Lage des Gehirns, ist indessen an dessen Basis stellenweise in das Innere versenkt und bildet hier die als Vormauer (*cl.*), Mandelkern (*n.a.*), geschwänzter Kern (*n.c.*) und äusserstes Glied des Linsenkernes (*n.l.*) oder Putamen bekannte graue Substanz (Wernicke). Letztere stehen in ihren am weitesten nach vorn gelegenen Theilen sowohl unter sich als mit der Rinde (Substantia perforata anterior) in ununterbrochenem Zusammenhange. Weiter nach hinten sind sie durch weisse Marklager von einander getrennt.

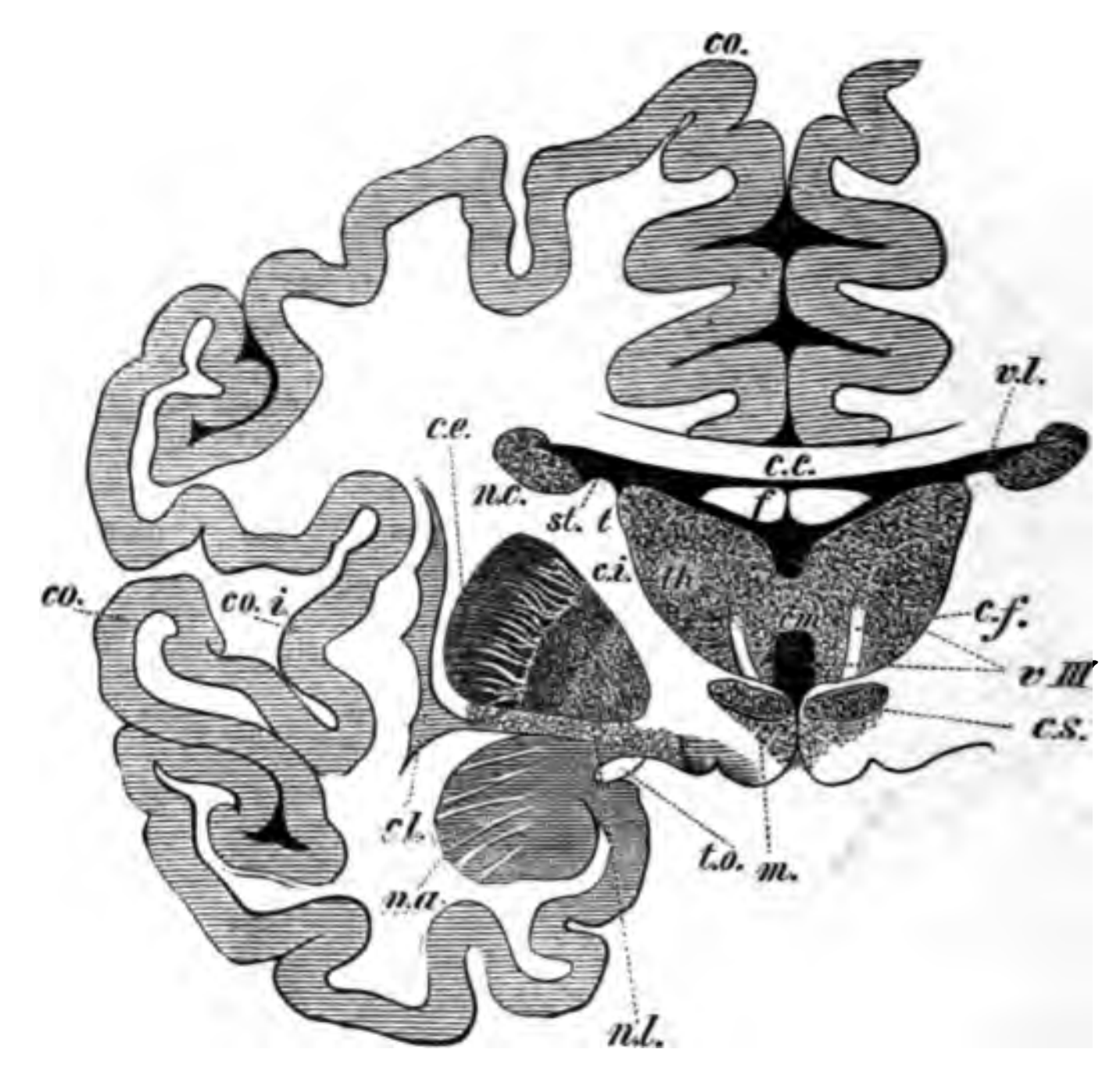

Fig. 178. Frontalschnitt des Grosshirns schematisirt (nach Schwalbe). *co.* Cortex. *co.i.* Cortex insulae. *cl.* Claustrum. *n.a.* Nucleus amygdalae. *n.c.* Nucleus caudatus. *th.* Thalamus opticus. *c.m.* Commissura mollis. *c.s.* Corpus subthalamicum. *m.* Substantia nigra. *c.i.* Capsula interna. *c.e.* Capsula externa. *st.t.* Stria terminalis. *c.f.* Columnae fornicis. *f.* Fornix. *c.c.* Corpus callosum. *v.III* Ventriculus tertius. *v.l.* Ventriculus lateralis. *t.o.* Tractus opticus.

Die als Thalamus opticus (*th.*), als Corpus subthalamicum (*c.s.*) oder Luys'scher Körper bekannten grauen Herde, sowie die beiden inneren Drittel des Linsenkernes (*n.l.*), der Globus pallidus, gehören nicht der Grosshirnrinde, sondern dem Hirnstamm an.

Die graue Rindensubstanz des Grosshirns beherbergt in einem nach dem Tode feinkörnig aussehenden Gliagewebe eine grosse Zahl verschieden gestalteter Ganglienzellen, sowie Netze und Züge feiner und grober Nervenfasern.

Die weisse Markmasse besteht im Wesentlichen aus markhaltigen Nervenfasern ohne Schwann'sche Scheiden, welche in der grauen Substanz des Gehirns ihren Ursprung nehmen.

Die aus der äusseren Rinde austretenden Fasern bilden zunächst die Markleisten, welche in die Markmasse der Hemisphäre eintauchen. Die mittleren Züge ziehen hauptsächlich nach dem Hirnstamme und bilden den Stabkranz, die anderen verbinden theils benachbarte, theils von einander entfernt liegende Windungen und werden daher als Associationsfasern bezeichnet.

Nach Flechsig lassen sich die Grosshirnlappen in drei grosse, functionell differente Bezirke theilen, welche, soweit sie der Schädelkapsel anliegen, in ihrer Flächenausdehnung annähernd mit den das Schädeldach zusammensetzenden Knochen übereinzustimmen scheinen und als Frontal-, Parietal- und Temporo-occipitalzonen unterschieden werden können.

Die **Parietalzone** ist die umfänglichste und enthält die Ursprünge der directen motorischen Leitungen, sowie die Endstationen aller oder doch der meisten Sinnesnerven und kann daher als **sensorisch-motorische Grosshirnrindenzone** bezeichnet werden. Oberhalb der Fossa Sylvii liegen von vorn nach hinten aufeinanderfolgend die Ursprünge der motorischen Nerven und die Endstationen der sensiblen Hautnerven und der Sehnerven, wobei indessen zu bemerken ist, dass die Centren zum Theil ineinandergreifen und sich decken. Der nach hinten und unten von der Fossa Sylvii gelegene Abschnitt enthält wahrscheinlich die Endausbreitung des Acusticus.

Erkrankungen der Parietalzone stören die Sinnesempfindungen und führen zu Muskelkrämpfen oder zu motorischen Schwächen, und man nimmt an, dass in letzterem Falle Erinnerungsbilder und Bewegungsvorstellungen ausfallen. Nach Verstümmelungen der Parietalzone der Hirnrinde können sich die automatisch oder maschinenmässig ausgeführten Bewegungen wiederherstellen, die durch die Intelligenz erlernten Bewegungen gehen dagegen dauernd verloren oder werden schwieriger ausgeführt.

Die **Frontalzone** sowohl als die **Temporo-occipitalzone** haben reichliche Verbindungen mit dem Thalamus und der Brücke und von letzterer aus mit dem Kleinhirn und stehen mit den geistigen Vorgängen in naher Beziehung.

Die **Grenzgebiete der Parietalzone** gegen die Frontal- und die Temporo-occipitalzone sind von **hoher Bedeutung für die Sprache**, wobei der dritten Stirnwindung links eine besondere Wichtigkeit zukommt. Nach Kussmaul sind bei ataktischer Aphasie, d. h. bei Verlust der motorischen Wortbilder, fast ausnahmslos die vordere Region der Parietalzone, besonders die dritte Stirnwindung links, ausnahmsweise auch rechts, theils in Verbindung mit Läsionen der hinteren Regionen, theils ohne diese, bei rein amnestischer Aphasie, d. h. bei Verlust der akustischen Wortbilder, bald hintere, bald vordere Regionen der Rinde allein lädirt. Es ist danach wahrscheinlich, dass die motorische Coordination der Wörter in der vorderen Region der Parietalzone besonders in der dritten Stirnwindung links geschieht. Ueber die Regionen, in denen die akustischen Wortbilder entstehen und mit der Vorstellung in Verbindung treten, lassen die klinischen Erfahrungen zur Zeit keine sicheren Schlüsse zu. Die Bevorzugung der linken Seite hängt mit der Rechtshändigkeit der meisten Menschen zusammen.

Der **Streifenhügel** verbindet sich vornehmlich mit dem Grosshirnschenkel und Sehhügel, hat also der Grosshirnrinde analoge Verknüpfungen, doch fehlt ihm ein den Pyramidenbahnen entsprechendes, ohne

Unterbrechung mit motorischen Nervenkernen verbundenes System. Er hat wahrscheinlich nahe functionelle Beziehungen zum Kleinhirn (FLECHSIG).

Der **Hirnstamm** besteht aus dem **verlängerten Mark** (Fig. 179 *M.obl.*), der Brücke (*Po.*), den Grosshirnschenkeln (*Pe.*), der Regio subthalamica (Fig. 178 *c.s.*) mit dem Tuber cinereum (Fig. 179 *T.c.*) und den Corpora mammillaria (*C.m.*), aus dem Kleinhirn (Fig. 178 *D. Gr. Fl.*), den Vierhügeln und dem Thalamus opticus (Fig. 178 *th* und Fig. 177 *k*).

Alle diese Theile sind nach ihrer Genese als modificirtes Rückenmark anzusehen, und es nehmen auch innerhalb ihres Gebietes die den Spinalnerven homologen Hirnnerven (Fig. 179 *I—XII* und Fig. 146 *III—XII* pag. 268) ihren Ursprung.

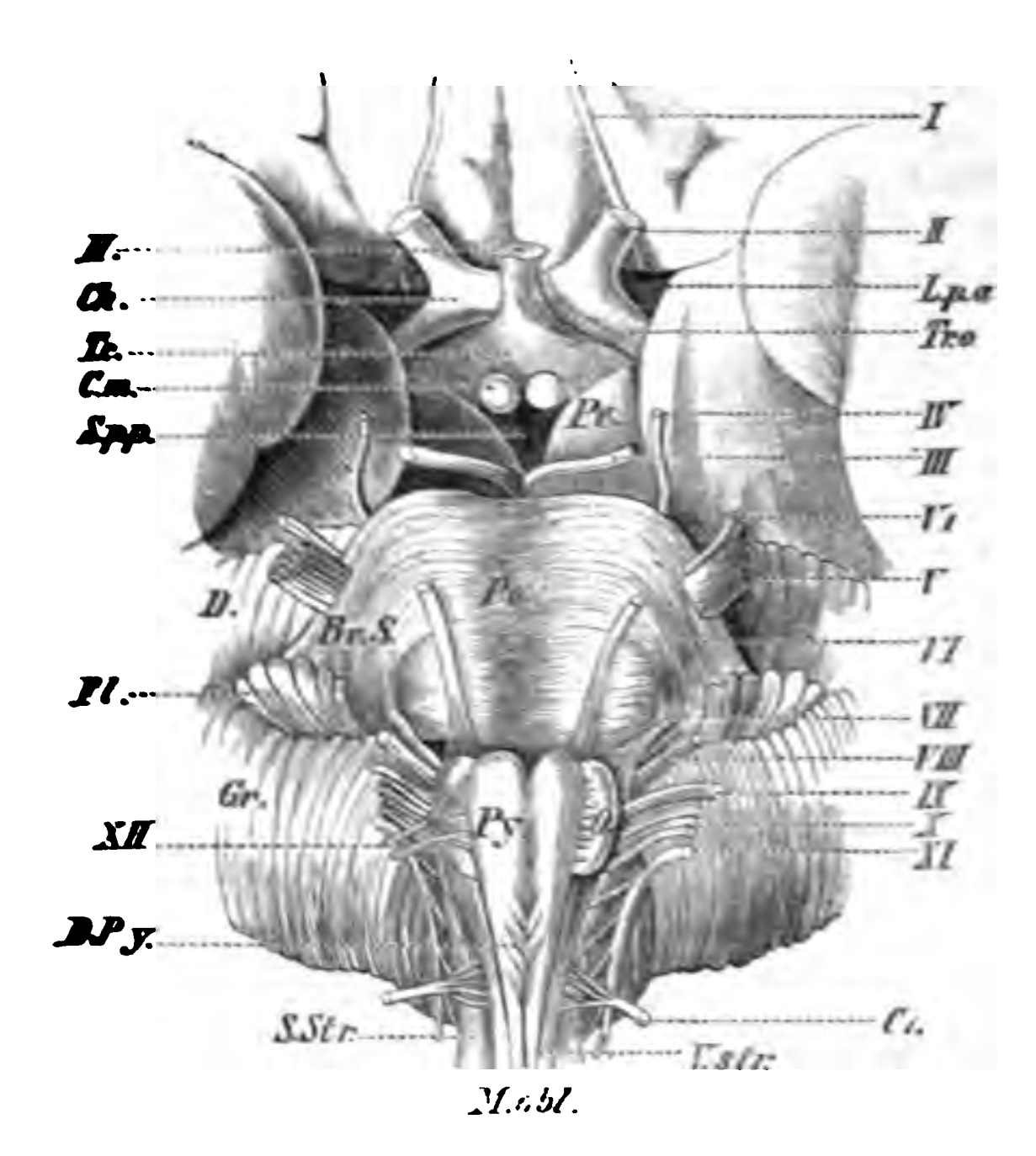

Fig. 179. Basale Ansicht des Hirnstammes. *S.Str.* Seitenstrang, *V.Str.* Vorderstrang des Rückenmarkes. *Py.* Pyramide. *D.Py.* Pyramidenkreuzung. *O.* Olive. *Po.* Brücke. *D.* Deckplatte, *Gr.* Grundplatte, *Fl.* Flocke des Kleinhirns. *Br.S.* Brückenschenkel des Kleinhirns. *Pe.* Schenkel des Grosshirns. *S.p.p.* Substantia perforata posterior. *L.p.a.* Lamina perforata anterior. *C.m.* Corpora candicantia. *T.c.* Tuber cinereum mit dem Trichter. *H.* Schnittfläche der abgetrennten Hypophysis. *Tr.o.* Tractus opticus. *Ch.* Chiasma.

I N. olfactorius. *II* N. opticus. *III* N. oculomotorius. *IV* N. trochlearis. *V* u. V_1 N. trigeminus. *VI* N. abducens. *VII* N. facialis. *VIII* N. acusticus. *IX* N. glossopharyngeus. *X* N. vagus. *XI* N. accessorius Willisii. *XII* N. hypoglossus. C_1 Vordere Wurzel des ersten Cervicalnerven.

Der Hirnstamm enthält keine Theile, welche mit unserem Geistesleben in Beziehung stehen, dagegen theils **automatische, theils reflectorisch wirksame Centren.**

So enthält z. B. die Medulla oblongata das Reflexcentrum für den Lidschluss, das Husten, das Niesen, das Saugen etc., sowie Centren, welche untergeordnete Reflexe des Rückenmarkes in Verbindung bringen. Sie enthält ferner die Centren für die Athmungs- und die Herzbewegungsnerven und für die Vasomotoren, sowie ein Centrum, dessen Reizung allgemeine Convulsionen herbeiführt. In ihnen sind auch die Einrichtungen für die mechanische Ausführung und Verbindung von Lautbewegungen gegeben (KUSSMAUL), und es erfolgt von ihnen auch die Perception der Laute als blosse Schallerscheinungen oder der Schriftzüge als blosse optische Erscheinungen; die sprachgemässe Silben- und Wortbildung, sowie die Verbindung der percipirten optischen Erscheinungen und der Laute mit adäquaten Vorstellungen vollziehen sich dagegen in der Hirnrinde.

Reizung des Pons verursacht Krämpfe und Schmerzen, Zerstörung desselben sensible, motorische und vasomotorische Lähmung. Im kleinen Hirn und in den Vierhügeln liegen Centren für die Harmonie und Coordination der Bewegungen u. s. w.

Die Bedeutung des Thalamus opticus und des Nucleus pontis Varoli ist unbekannt.

Literatur über den Bau und die Function des Gehirnes.

Bischoff, *Die Grosshirnwindungen d. Menschen, München* 1868.
Charcot, *Leçons sur les localisat. dans les maladies du cerveau, Paris* 1878.
Deiters, *Unters. über Gehirn und Rückenmark, Braunschweig* 1865.
Ecker, *Die Hirnwindungen des Menschen, Braunschweig* 1883.
Edinger, *Zwölf Vorles. üb. d. Bau der nervösen Centralorgane, Leipzig* 1892.
Exner, *Untersuch. üb. d. Function der Grosshirnrinde, Wien* 1890, *u. Bericht üb. d. neuen phys. Unters. über die Grosshirnrinde, Biolog. Centralbl. V.* 1885.
Ferrier, *The functions of the brain, London* 1876, *ins Deutsche übertragen v. Obersteiner, Braunschweig* 1879; *und Vorlesungen über Hirnlocalisation, übersetzt v. M. Weiss, Wien u. Leipzig* 1892.
Flechsig, *Die Leitungsbahnen im Gehirn und Rückenmark des Menschen, Leipzig* 1876, *und Plan d. menschl. Gehirnes, Leipzig* 1883.
Foul, *Hirnanatomische Betrachtungen und Ergebnisse, Arch. f. Psych. XVIII* 1887.
Fritsch *und* **Hitzig**, *Reichert's u. du Bois-Reymond's Arch.* 1870.
Frommann, *Norm. u. pathol. Histol. der Nervencentren, Sitzber. d. Jen. Ges. f. Med. u. Naturw.* 1883.
Giercke, *Die Stützsubstanz des Nervensystems, Arch. f. mikr. Anat. XXVI* 1885.
Golgi, *Sulla fina anatomia degli organi centrali, Milano* 1886; *Arch. ital. de biol. III u. IV.*
Goltz, *Pflüger's Arch.* 13., 14. *u.* 20. *Bd., und Ueber die Verrichtungen des Grosshirnes, Bonn* 1881.
Gudden, *Ueber die Frage der Localisation der Function der Grosshirnrinde, Zeitschr. f. Psych.* 42. *Bd.* 1886.
Hitzig, *Untersuch. üb. das Gehirn, Berlin* 1874, *u. Functionen d. Grosshirns, Biol. Centralbl. VI* 1886.
Kölliker, *Zur feineren Anat. d. centralen Nervensystems, Das Kleinhirn, Zeitschr. f. wiss. Zool.* 49. *Bd.* 1890.
Kussmaul, *Die Störungen der Sprache, Leipzig* 1885.
Lichtheim, *Ueb. Aphasie, D. Arch. f. klin. Med. XXXVI* 1885.
Luciani *und* **Seppilli**, *Die Functionslocalisation auf der Grosshirnrinde, übers. v. Fränkel, Leipzig* 1886.
Merkel, *Handbuch der topographischen Anatomie I, Braunschweig* 1884.
Meynert, *Anatomie der Hirnrinde und ihre Verbindungsbahnen mit den empfindenden Oberflächen u. den bewegenden Massen, Erlangen* 1865, *und Psychiatrie I, Wien* 1885.
v. Mihalkovicz, *Entwickelungsgeschichte d. Gehirnes, Leipzig* 1877.
v. Monakow, *Untersuchungen über die optischen Centren und Bahnen, Arch. f. Psych. XIV* 1884, *XVI* 1885, *XX* 1889, *XXIII* 1892; *Striae acusticae und unt. Schleife, ib. XXII* 1890.
Munk, *Ueber die Functionen der Grosshirnrinde, Berlin* 1890.
Nothnagel, *Topische Diagnostik der Gehirnkrankheiten, Berlin* 1879.
Nothnagel *und* **Naunyn**, *Ueber die Localisation der Gehirnkrankheiten, Verh. d. Congresses f. inn. Med., Wiesbaden* 1887.
Obersteiner, *Anleitung bei der Untersuchung des Baues der nervösen Centralorgane, Leipzig* 1891.
Schwalbe, *Lehrb. der Neurologie, Erlangen* 1881.
Seitz, *Ueber die Bedeutung der Hirnfurchung, Leipzig* 1887.
Skwortzoff, *De la cécité et de la surdité des mots dans l'aphasie, Paris* 1881.
Stieda, *Zeitschr. f. wiss. Zool. Bd.* 18, 19, 20, 23 *u.* 25.
Stilling, *Untersuchungen über den Bau des kleinen Gehirns des Menschen I—III* 1864—1878.
Toldt, *Lehrb. d. Gewebelehre, III. Aufl., Stuttgart* 1888.
Wernicke, *Der aphasische Symptomencomplex, Breslau* 1874; *Lehrb. d. Gehirnkrankh. I* 1881.
Weitere diesbezügliche Literatur enthält § 94.

§ 109. Die **Missbildungen des Gehirnes**, welche im Zusammenhang mit mangelhafter Ausbildung des knöchernen und häutigen Schädels entstehen und als Kranioschisis, Anencephalie, Kephalocele, Kyklopie und Arhinencephalie bezeichnet werden, sind im allge-

meinen Theile (vergl. den Abschnitt über Missbildungen § 131 und § 132) besprochen worden.

Bei der höchstgradigen Missbildung des Gehirnes, welche als **totale Anencephalie** bezeichnet wird, fehlen Gehirn und Schädeldach ganz oder nahezu ganz, und an Stelle des ersteren liegen der Schädelbasis nur blutreiche häutige Massen auf.

Wird die Entwickelung des Gehirnes nur theilweise gehemmt, oder findet nur eine theilweise Zerstörung der bereits mehr oder weniger ausgebildeten Hirnanlage statt, so bilden sich **partielle Hirndefecte**, welche man zweckmässig unter der Bezeichnung **partielle Anencephalie** zusammenfasst.

Es ist selbstverständlich, dass diese partiellen Defecte nach Sitz, Grösse und Ausbreitung sehr erheblich variiren können und so die mannigfaltigsten Verunstaltungen des Gehirnes verursachen. Ist die Schädelhöhle, was bei partiellen Defecten meistens der Fall ist, geschlossen, so wird der durch den Defect frei werdende Raum, falls er eine erhebliche Grösse besitzt, durch Flüssigkeit eingenommen, welche entweder nach aussen von der erhaltenen Hirnsubstanz im Subarachnoidalgewebe oder aber nach innen von derselben in einer Erweiterung der Ventrikel, oder endlich an beiden Stellen zugleich sich ansammelt (vergl. Fig. 226, Seite 392 des allgem. Theils). Man kann daher in Rücksicht auf letzteres die hierher gehörenden Missbildungen als **hydrocephalische Anencephalieen** (Cruveilhier) bezeichnen.

An die totale Anencephalie schliessen sich zunächst Fälle an, bei welchen am Boden der Schädelgrube noch mehr oder weniger umfangreiche Theile des Gehirnes, z. B. die basalen Ganglien ausgebildet sind,

Fig. 180. Frontalschnitt durch das Gehirn eines Taubstummen mit beidseitiger Hyperplasie und partieller Agenesie der Schläfenlappen und der Inselrinde. *a b* Grosshirnhemisphären. *c* Oberer Theil des linken Schläfenlappens. *d e* Linker und rechter Linsenkern, an deren Aussenseite Claustrum und Inselrinde fehlen. *f g* Von den zarten Hirnhäuten gebildete Cysten. *h* Linke, *i* rechte Fossa Sylvii. $^{3}/_{4}$ der nat. Grösse.

ferner auch solche, bei denen die eine Hemisphäre noch ausgebildet, wenn auch vielleicht missgestaltet ist, während die andere fehlt. Das Schädeldach kann dabei defect oder normal ausgebildet, oder auch erweitert (vergl. Hydrocephalus § 110) sein. Bei Schluss desselben liegt über den Hirnresten ein von den Hirnhäuten begrenzter, mit Flüssigkeit gefüllter Raum, gegen welchen die Hirnreste meist durch Bindegewebe abgegrenzt sind. Bei den als **Kyklopie** und **Arhinencephalie** früher beschriebenen Missbildungen (vergl. § 132 des allgem. Theils) kann das Gehirn eine nach vorn spitz zulaufende Blase bilden, deren Wandung unter den Hirnhäuten nur eine dünne Lage von Hirnsubstanz enthält. Im Uebrigen können bei äusserlich normalem Bau des Schädels sehr verschiedene Theile des Gehirnes fehlen.

Fig. 181. Porencephalie der rechten Grosshirnhemisphäre bei einem Kinde von 15 Monaten (Beobachtung von Kundrat). Spaltenförmiger, bis auf das Ependym des rechten Seitenventrikels reichender Defect. Um $^{1}/_{3}$ verkleinert.

Fehlen ganze Lappen des Grosshirns, z. B. Schläfenlappen (Fig. 180), so findet sich an der betreffenden Stelle ein entsprechender Defect, der indessen durch Flüssigkeitsansammlung innerhalb der im Defect gelegenen zarten Hirnhäute (*fg*) zum Theil ausgeglichen werden kann. Die Hirnventrikel sind dabei bald normal, bald mehr oder weniger dilatirt. Fehlen innerhalb eines Lappens in einem umschriebenen Bezirke grössere Theile der Hirnsubstanz, so bilden sich oft **klaffende Spalten** (Fig. 181) oder **trichterförmige** und **porusartige Oeffnungen**, welche mehr oder weniger in die Tiefe greifen, häufig bis auf die Ventrikelwand sich erstrecken oder auch durch eine Oeffnung mit dem Ventrikel communiciren. Man bezeichnet solche Zustände als **Porencephalie** (Heschl). Auch diese Defecte sind mit Arachnoideal- und Pialgewebe bedeckt, das nur dann unterbrochen wird, wenn eine Communication mit den Ventrikeln besteht. Der frei gewordene Raum wird meist durch Flüssigkeitsansammlung im Subarachnoidalgewebe ausgefüllt; in anderen Fällen rücken die angrenzenden Windungen näher zusammen, so dass dadurch der Defect grossentheils ausgeglichen wird und nur eine tiefe Spalte denselben anzeigt.

Die angrenzenden Windungen zeigen häufig eine radiäre Anordnung (Fig. 181) und fallen am Rande des Defectes steil ab. Der übrige Theil des Gehirnes kann normal sein. Nicht selten besitzen indessen die übrigen Windungen theilweise eine atypische Anordnung und Gestaltung oder sind auch sonst mangelhaft entwickelt. Die Stammganglien sind bei Anwesenheit einer Ventrikelerweiterung auf der missbildeten Seite zuweilen abgeplattet. Der Schädel ist bald normal, bald etwas asymmetrisch. Ist das Gehirn auch sonst mangelhaft entwickelt, so ist er klein, bei starkem Ventrikelhydrops dagegen gross.

Sind die Defecte in den Gyri nur klein, so findet man nur kleine **grubige Vertiefungen** (Fig. 182 *a*), welche mit Piagewebe ausgekleidet und von der Arachnoidea überbrückt sind.

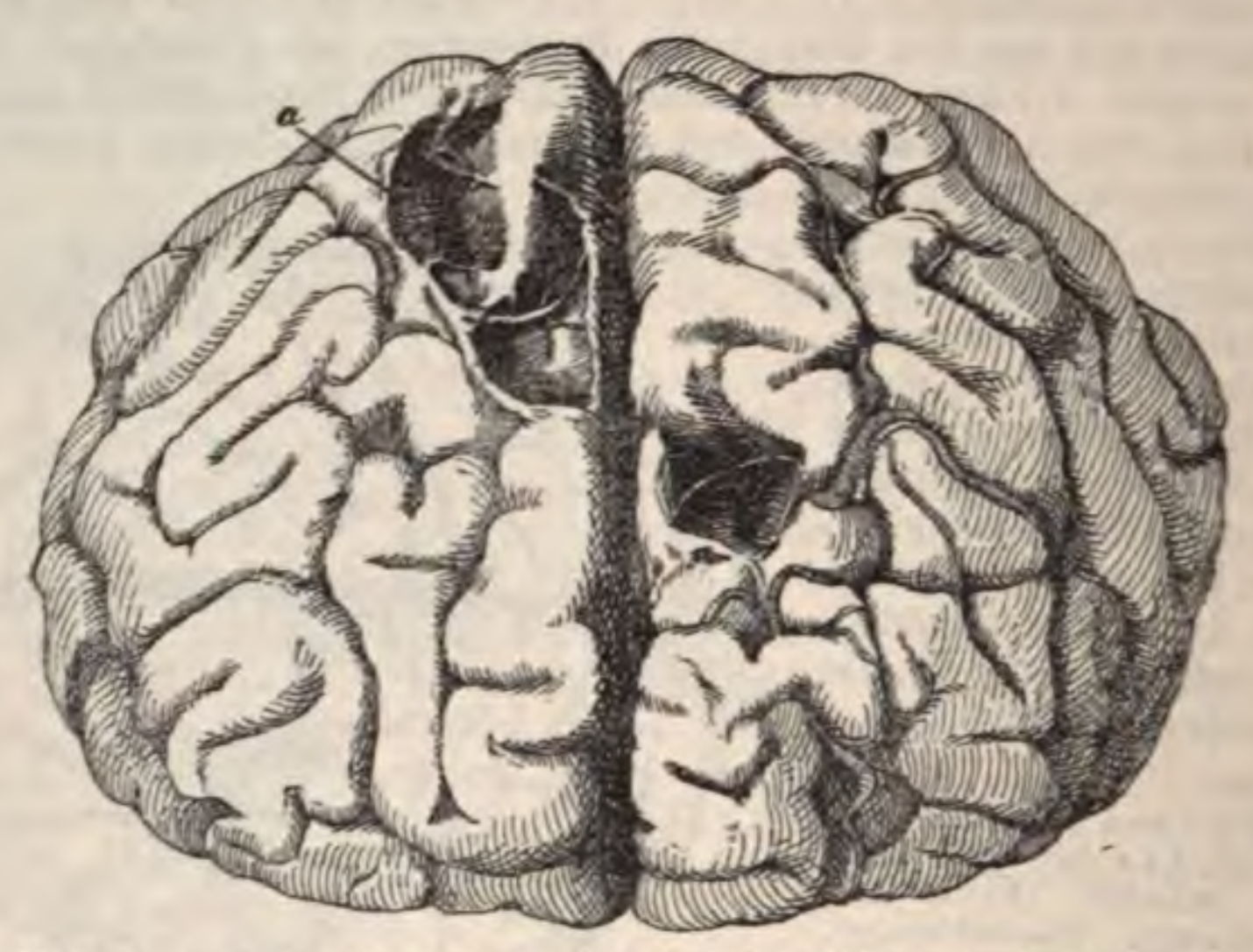

Fig. 182. Agenesie einzelner Theile der Hirnwindungen bei einer an progressiver Paralyse verstorbenen Frau. *a* Grubige Defecte. Um 1/2 verkleinert.

Eine weitere Form partieller Anencephalie bildet das **Fehlen einzelner** in der Tiefe und an der Basis des Gehirnes gelegener **Bestandtheile.** So können z. B. der Balken und das Gewölbe fehlen oder mangelhaft ausgebildet sein, können ferner die weiche Commissur des III. Ventrikels, die Corpora candicantia, die Sehhügel fehlen oder verkümmert sein. Bei Mangel des Balkens pflegen auch der Gyrus fornicatus und der G. hippocampi zu fehlen, und es ist oft auch ein Theil der übrigen Windungen unregelmässig gestaltet.

Die **Aetiologie der partiellen Anencephalie** ist in vielen Fällen nicht mit Sicherheit zu bestimmen. In manchen Fällen dürfte es sich wohl um primäre locale Agenesieen handeln, und man kann dies dann annehmen, wenn keinerlei Gewebsveränderungen wahrzunehmen sind, welche auf stattgehabte Degenerations- und Entzündungsvorgänge hinweisen. Ist die Configuration des Gehirnes sichtlich durch den Defect beeinflusst, so muss der Beginn der Störung schon in eine frühe Zeit fallen. Sind die Windungen im Uebrigen normal, so ist anzunehmen, dass der Eintritt der Entwickelungsstörung auf eine spätere Zeit fällt. Verdickungen der Pia mater, braune Pigmentirungen und andere Verfärbungen im Gebiet der Defecte weisen auf stattgehabte Blutungen, Degenerationen und Entzündungen hin, doch liegt darin kein Beweiss, dass die genannten Processe das Primäre waren; sie können sich auch secundär eingestellt haben. Immerhin ist zu berücksichtigen, dass Erweichungsprocesse im extrauterinen Leben Defecte setzen können, welche den porencephalischen Defecten sehr ähnlich sehen.

Die bei Porencephalie vorkommenden Ausbuchtungen der Seitenventrikel können sowohl secundäre als primäre Erscheinungen sein.

Der Begriff Porencephalie wird von den Autoren in etwas verschiedenem Sinne benutzt, insofern als die Einen nur congenitale Hirndefecte damit bezeichnet wissen wollen, während Andere ihn auch auf erworbene Defecte ausdehnen. Manche nennen ferner nur umschriebene Defecte eine Porencephalie, während Andere auch das Fehlen einer ganzen Hemisphäre mit diesem Namen belegen. Es empfiehlt sich, den Begriff Porencephalie nur auf beschränkte congenitale Defecte anzuwenden.

Fehlen bei totaler oder partieller Anencephalie die motorischen Centren und Bahnen des Gehirnes, so unterbleibt auch eine Ausbildung der Pyramidenbahnen des Hirnstammes und des Rückenmarkes (Flechsig, Marchand und Schattenberg). Bei mangelhafter Entwickelung des Gehirnes (Hypoplasie) können (Pick) auch die Pyramidenbahnen eine mangelhafte Entwickelung erfahren, welche namentlich durch eine mangelhafte Markscheidenbildung charakterisirt ist.

Literatur über totale und partielle Anencephalie.

Ahlfeld, *Die Missbildungen des Menschen II* 1882.
Audry, *Les porencéphalies. Revue de méd. VIII* 1888.
Bianchi, *Difetto porencephalico, La Psychiatria, Napoli* 1884.
Binswanger. *Virch Arch* 87. *u.* 102. *Bd*
Chiari. *Jahrb f. Kinderheilk. XV*
de la Croix, *Virch. Arch.* 97. *Bd.*
Dareste. *Recherches sur la production des monstruosités, Paris* 1877.
Förster. *Missbild d. Menschen, Jena* 1865
Heschl, *Prager Vierteljahrsschr.* 1859 *u.* 1868, *Jahrbuch f. Kinderheilk. XV, u Arch. d. k. k. Gesellsch. f. Aerzte in Wien* 1878.
Heydenreich. *Virch. Arch.* 100 *Bd*
Kirchhoff. *Arch. f. Psych XIII* 1882.
Klebs, *Ueber Hydro- u. Mikro-anencephalie. Oesterr. Jahrb. f. Pädiatrik* 1876.
Kundrat. *Die Porencephalie, Graz* 1882, *u. Die Arhinencephalie, Graz* 1882.
Lebedeff, *Virch. Arch.* 68 *Bd*
Otto. *Porencephalie, Arch f. Psych. XVI*
Ribbert. *Virch. Arch.* 93. *Bd.*
Richter, *Ueber die Windungen des menschlichen Gehirns, Virch. Arch.* 106. *Bd.*
Schattenberg, *Ueber einen umfangreichen porencephalischen Defect des Gehirns bei einem Erwachsenen, Beitr. z. path. An. v. Ziegler V* 1889.
Schüle, *Zeitschr. f. Psych* 26. *Bd.*
Sperling, *Virch. Arch.* 91. *Bd.*
Wille, *Arch f. Psych. X* 1880.
Zuckerkandl, *Med. Jahrb. d k k. Ges. d Aerzte in Wien* 1882.

Literatur über Balkenmangel und Balkenentwickelung.

Huppert. *Arch. d Heilk.* 1871.
Jolly, *Zeitschr. f. rat. Med XXXIV* 1869.
Kaufmann, *Arch. f. Psych. XVIII* 1887.
Malinverni, *Gaz delle Cliniche* 1874.
Marchand, *Die Entwickelung des Balkens. Arch. f. mikr. Anat.* 37. *Bd* 1891.
Onufrowicz, *Das balkenlose Mikrocephalengehirn Hofmann, Arch. f. Psych. XVIII* 1887.
Richter, *l. c.*
Sander, *Arch. f. Psych. I* 1868

§ 110. Sowohl in früheren als in späteren Entwickelungsstadien des Gehirnes, in der Zeit nach der Geburt, kann sich im Medullarrohr, d. h. in den Ventrikeln des Gehirnes eine vermehrte Menge von Flüssigkeit ansammeln. Erfolgt die Ansammlung nach Ausbildung des Gehirnes, so werden die Höhlen desselben erweitert, und es entsteht jener Zustand, den man als **Hydrocephalus internus congenitus** bezeichnet. Am häufigsten erfolgt die Flüssigkeitsansammlung in den Seitenventrikeln

des Grosshirnes (Fig. 183 *a b c*), seltener in den anderen Höhlen. Meist ist sie doppelseitig, doch kommt sie auch einseitig vor oder ist auf der einen Seite (*c*) stärker ausgebildet.

Fig. 183. Frontalschnitt durch das Gehirn eines Blödsinnigen mit Ventrikelhydrops. *a b* Erweiterte Seitenventrikel. *c* Erweitertes Unterhorn der rechten Seite. $^2/_3$ der nat. Grösse.

Zur Zeit der Geburt ist die Erweiterung bald nur mässig, bald bereits bedeutend, so dass der Hirntheil des Kopfes einen mehr oder weniger über die Norm gehenden Umfang besitzt. Nach der Geburt kann die Flüssigkeitsansammlung successive zunehmen, so dass die Erweiterung der Ventrikel einen ganz enormen Grad erreicht. Die Grösse des Hintertheiles des Kopfes nimmt dabei mehr und mehr zu, die Haut wird dünn, und die subcutanen Venen schimmern stark durch. Die einzelnen Kopfknochen werden sichtlich auseinandergedrängt, und wenn sie auch ein verstärktes Wachsthum eingehen, so genügt dasselbe doch nicht mehr, um mit der raschen Ausdehnung der Schädelhöhle Schritt zu halten. Die Fontanellen vergrössern sich daher, und an den Suturen rücken die Ränder der Knochen mehr und mehr auseinander. Gewöhnlich entwickeln sich in den bindegewebigen Nähten und in den Fontanellen kleine Schaltknochen.

Erfolgt schliesslich der Tod, so sind die Dura und die weichen Hirnhäute in höchstem Grade ausgedehnt und die Gyri vollkommen plattgedrückt, die Sulci verstrichen. Die Hirnsubstanz der Hemisphären bildet um die zu mächtigen Blasen erweiterten Ventrikel eine dünne Kapsel, deren Dicke an der Convexität oft nur noch wenige Millimeter beträgt.

Die Flüssigkeit, welche die Ventrikel enthalten, ist klar, farblos oder leicht gelblich gefärbt, das Ependym, abgesehen von der Dehnung,

unverändert, die basalen Ganglien sind abgeflacht. Der IV. Ventrikel und das Kleinhirn sind meist unverändert, doch kann auch eine Erweiterung des ersteren vorhanden sein.

So ist es in manchen Fällen; in anderen ist die Erweiterung der Seitenventrikel geringer oder auf einen Ventrikel oder auf einen Theil eines solchen beschränkt. So kann sich z. B. ein Seitenventrikel dermaassen ausdehnen, dass als Decke nur noch eine feine Membran übrig bleibt, während der andere Seitenventrikel nicht dilatirt ist. Ebenso kann auch allein der IV. Ventrikel dilatirt sein. In diesen Fällen vermisst man wohl auch die Erweiterung der Schädelhöhle, und der Raum für die Ventrikelerweiterung wird durch eine Atrophie des übrigen Gehirnes geboten.

Hochgradige Hydrocephalie führt zum Tode. Bei minder starker Erweiterung kann das Individuum am Leben bleiben (Fig. 183). Ist dabei der Hydrocephalus ziemlich bedeutend, so wird auch das Gehirn zum Theil atrophisch, d. h. es können in den comprimirten Hirntheilen Atrophie, Schwund und Verkalkung der Nervenzellen und Nervenfasern sich einstellen.

Bei starker Erweiterung des IV. Ventrikels können das Kleinhirn, die Brücke und das verlängerte Mark verkümmert sein oder einzelne Theile derselben fehlen.

Ist der Hydrocephalus nur gering und nimmt er nach der Geburt nicht zu, so erfolgt unter Umständen noch nachträglich eine normale Entwickelung des Gehirnes.

Die Ursache des Hydrocephalus internus congenitus ist noch dunkel. Von Veränderungen, welche als entzündliche gedeutet werden könnten, ist häufig nichts zu sehen, und auch eine Behinderung des Abflusses des venösen Blutes lässt sich meist nicht sicher nachweisen. Immerhin zeigen in einzelnen Fällen die Meningen oder die Plexus Verdickungen, die sich auf stattgehabte Entzündung beziehen lassen. Noch sicherer weist zuweilen Trübung der Flüssigkeit durch Eiterkörperchen auf Entzündung hin. Vielleicht, dass die Affection manchmal mit einem Verschluss der in den queren Hirnspalten gelegenen Verbindungsöffnungen zwischen den Ventrikelhöhlen und den Subarachnoidalräumen zusammenhängt. Es sind dieselben wenigstens in einem Theil der Fälle verschlossen. Da ferner die Pialauskleidung der Querspalten in solchen Fällen derber ist als normal, so ist dabei vielleicht auch die Circulation in der Vena Galeni gehemmt.

Ist die Schädelhöhle nicht erweitert und das Gehirn nicht plattgedrückt, die Ventrikel dagegen dilatirt, so erscheint die Annahme gerechtfertigt, dass die Dilatation die Folge einer Aplasie des Gehirnes sei, dass es sich um einen Hydrops ex vacuo handle.

Bei einseitigem Hydrocephalus hat man in einzelnen Fällen das Foramen Monroi geschlossen gefunden. Sind nur einzelne Theile eines Ventrikels cystisch erweitert, so sind die daneben gelegenen Theile oft obliterirt, so dass dadurch die Cysten allseitig abgeschlossen sind. Es ist indessen eine partielle Obliteration eines Ventrikels nicht immer von Hydrops anderer Theile gefolgt.

Sammelt sich eine abnorme Menge von Flüssigkeit in dem Subarachnoidalgewebe an, so bezeichnet man dies als **Hydrocephalus meningeus**. Unter den angeborenen Formen ist ein Theil lediglich die Folge einer allgemeinen Agenesie (§ 109) oder einer localen Aplasie oder einer Zerstörung des Gehirnes, d. h. es füllt die in den Maschen-

räumen des Subarachnoidalgewebes sich ansammelnde Flüssigkeit den Raum, welchen das Gehirn einnehmen sollte, aus. Die Schädelhöhle ist dabei nicht vergrössert.

Neben diesen Formen kommt indessen auch eine Form vor, bei welcher in den Subarachnoidalräumen Flüssigkeit auch ohne voraufgegangene Hirnatrophie sich ansammelt, so dass das Gehirn comprimirt und zur Atrophie gebracht und die Schädelhöhle mehr oder weniger erweitert wird.

Entwickelt sich das Gehirn in mangelhafter Weise und bleibt es verkümmert, so kann sich auch Flüssigkeit im Subduralraum ansammeln und so den Raum der Schädelhöhle ausfüllen, ein Zustand, den man als **Hydrocephalus externus** bezeichnet.

Literatur über Hydrocephalus congenitus.

Bauer, *Jahrb. f. Kinderheilk. XI.*
Billroth, *v. Langenbeck's Arch. III* 1862.
Buttenwieser, *D. Arch. f. klin. Med. X* 1872.
Gunz, *Jahrb. f. Kinderheilk. X* 1862.
Hänel, *Jahrb. f. Kinderheilk. N. F. I.*
Harris, *Obstetric. Transact. VI.*
Henoch, *Charité-Annal. IV.*
Koller *und* **Schmidt**, *Jahrb. f. Kinderheilk. VI* 1863.
Maennel, *Jahrb. f. Pädiatrik* 1876.
Muhr, *Arch. f. Psych. VIII.*
Papp *und* **Neubauer**, *Jahrb. f. Kinderheilk. N. F. VII.*
Raab, *Wiener med. Wochenschr.* 1876.
Steffen, *Gerhardt's Handb. d. Kinderkrankh. V.*
Szimanowsky, *v. Langenbeck's Arch. VI.*
Talko, S., *Virch. Arch.* 50. *Bd.*
Virchow, R., *Ges. Abhandlungen, Frankfurt* 1856, *sein Arch.* 27. *Bd.*, *und die krankhaften Geschwülste I.*
Virchow, H., *Hydrocephalus congenitus und Mikrocephalie, Festschr. f. v. Kölliker*, 1887.
West, *Jahrb. f. Kinderheilk. IX* 1876.

§ 111. Die einzelnen Theile des Centralnervensystemes erfahren nicht selten eine mangelhafte Ausbildung und bleiben dabei in ihrer Grösse mehr oder weniger unter der Norm.

Am meisten Beachtung hat in dieser Hinsicht das Grosshirn gefunden. Erreicht dasselbe die niederste dem Menschengeschlecht zugesprochene Grösse nicht, so bezeichnet man dies als eine **Mikrencephalie** (Fig. 184). Ist gleichzeitig auch der Hirntheil des Schädels verkleinert, so nennt man den Zustand eine **Mikrocephalie**.

Das mittlere Gewicht des grossen Gehirnes eines erwachsenen Mannes beträgt durchschnittlich 1375 g, dasjenige des Weibes 1245. Als unterste Grenze für das Gehirn des Mannes werden 960, für dasjenige des Weibes 880 g angenommen, als Maximalgewicht 1800 resp. 1600 g. Das Gewicht des Gehirnes eines Neugeborenen beträgt 385, dasjenige eines 2 jährigen Kindes 1173 g. Es ist danach das Hirngewicht eines Neugeborenen relativ sehr bedeutend, indem es 14 %, bei Erwachsenen dagegen nur 2,37 % des Körpergewichtes beträgt (Vierordt).

Die Mikrencephalie kann schon bei der Geburt kenntlich sein, tritt indessen noch evidenter hervor, wenn die betreffenden Individuen sich weiter entwickeln, und nunmehr der Hirntheil des Kopfes in seiner Entwickelung völlig zurückbleibt (Mikrocephalie), während die Gesichtspartie in normaler Weise weiterwächst und dadurch mehr und mehr in ein Missverhältniss zum Schädel gelangt. Die Hypoplasie des Gehirnes kann

selbstverständlich verschiedene Grade zeigen und bald mehr die vorderen, bald mehr die seitlichen oder die hinteren Theile betreffen. Meist ist es indessen in allen Durchmessern verkleinert (Fig. 184). Die Windungen und Furchen pflegen zum Theil mangelhaft entwickelt zu sein (*f*) und können eine mehr oder weniger atypische Gestaltung besitzen. Besonders mangelhaft und unvollkommen sind gewöhnlich die untergeordneten secundären Furchen; es kommt indessen auch oft vor, dass selbst ein Theil der Hauptfurchen und Windungen nicht deutlich vorhanden ist. In andern Fällen sind die Windungen zwar vorhanden, aber so schmal, dass sie Aehnlichkeit mit schlaffen Häuten bieten (*e*). Nach den Zusammenstellungen von VOGT und JENSEN kann die Grösse des Gehirnes bis auf $^1/_3$—$^1/_4$ des Normalgewichtes sinken.

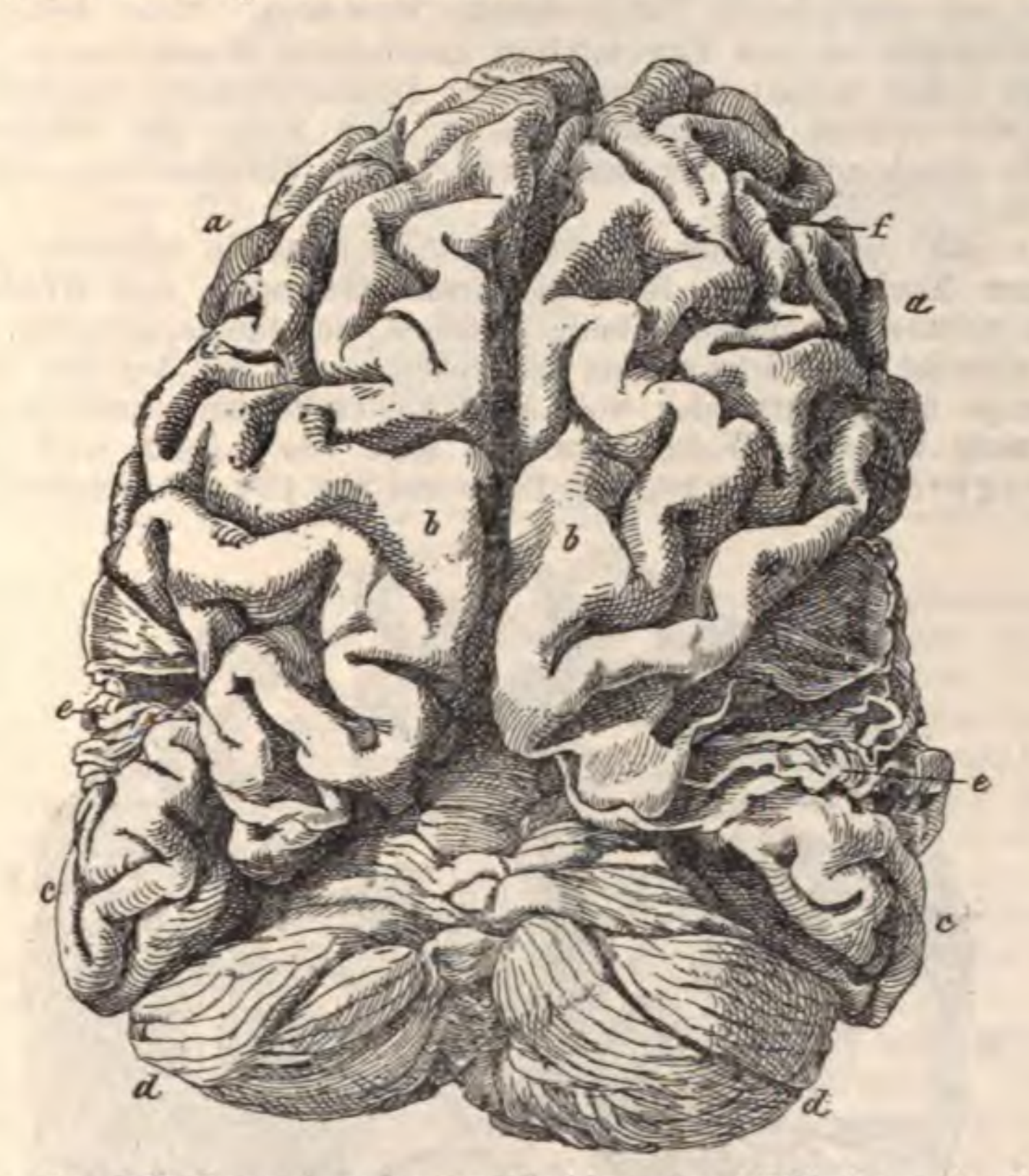

Fig. 184. 600 Gramm schweres Gehirn eines blödsinnigen und epileptischen Weibes von 37 Jahren. *a* Stirnlappen. *b* Centralwindungen. *c* Occipitallappen. *d* Unbedecktes Kleinhirn. *e* Verkümmerter Scheitellappen mit häutig aussehenden Windungen. *f* Verschmälerte Windungen des rechten Stirnlappens. Um $^1/_4$ verkleinert.

Neben dem Grosshirn können auch das Kleinhirn und der Hirnstamm verkümmert sein, doch sind diese Theile meist nicht dem Grosshirn entsprechend in der Entwickelung zurückgeblieben. Nach FLESCH und STEINLECHNER kann auch das Rückenmark verkümmert sein, wobei in erster Linie die Pyramidenbahnen und die GOLL'schen Stränge, weniger die Vorderstränge und die Kleinhirnseitenstrangbahnen betroffen sind.

C. VOGT hat geglaubt, in der Mikrencephalie einen Rückschlag auf

eine frühere Entwickelungsstufe der Primaten, einen **Atavismus** erblicken zu dürfen. Die seither in dieser Richtung von Aeby, Jensen, Flesch, H. Virchow, Binswanger und Anderen angestellten Untersuchungen haben diese Anschauung als unhaltbar erwiesen. Die Mikrencephalie ist vielmehr eine Hemmungsbildung, eine Agenesie, welche entweder primär aus inneren Ursachen oder aber als Folge schädlicher Einwirkungen, welche den Embryo treffen, sich einstellt. Sie kommt demgemäss sehr häufig neben anderen pathologischen Veränderungen am Gehirn sowohl als an anderen Organen vor und ist zum Theil eine Folge, zum Theil eine Begleiterscheinung derselben.

So kann z. B. gleichzeitig Porencephalie oder Ventrikelhydrops bestehen. Es kommen ferner fibröse Verdickungen der Pia zur Beobachtung, welche auf stattgehabte Entzündungen hinweisen. Nicht selten finden sich weiterhin an den Extremitäten gleichzeitig Missbildungen, welche wir als Folge intrauterin stattgehabter Druckwirkungen ansehen. Man beobachtet endlich prämature Synostose der Nähte des Schädeldaches und der Synchondrosen der Basis, endlich auch Verschmelzung der Hemisphären.

An die verschiedenen Grade der Mikrencephalie schliessen sich die **weniger hochgradigen Hemmungsmissbildungen des Grosshirnes** an, bei welchen nur einzelne Theile desselben, einzelne Lappen (Fig. 185 *cd*) oder einzelne Gyri kümmerlich entwickelt, oder bei welchen die Gyri überhaupt mangelhaft oder wohl auch wieder in sehr reichlicher, dabei aber nicht typischer Weise entwickelt sind. So kommt z. B. eine als Mikrogyrie (Fig. 184 *ef*, Fig. 185 *c* und Fig. 186 *c*) bezeichnete eigen-

Fig. 185. Hypoplasie und Mikrogyrie der linken Grosshirnhemisphäre bei einem Taubstummen. *a* Rechte Hemisphäre. *b* Linke Hemisphäre. *c* Linker verkümmerter Occipitallappen mit Mikrogyrie. *d* Häutige Blase im Gebiet des Scheitellappens. Ansicht von oben nach Wegnahme des Kleinhirns. ½ der natürl. Grösse.

thümliche, einer Hemdkrause ähnliche Fältelung der Hirnoberfläche vor, und zwar namentlich bei Gehirnen, die auch sonst missbildet sind. Es kann ferner die Hirnmasse stellenweise so mangelhaft entwickelt sein, dass sie nur wenige Millimeter Dicke (Fig. 186 *d*) besitzt, so dass der

Fig. 186. Frontalschnitt durch das Gehirn Fig. 185. *a* Rechte Hemisphäre. *b* Verkümmerte linke Hemisphäre. *c* Stelle mit Mikrogyrie. *d* Schläfenlappen mit erweitertem Unterhorn und Aplasie der mittleren Schläfenwindung. $\frac{3}{4}$ der natürl. Grösse.

darunter gelegene erweiterte Ventrikel nur durch eine membranartige Bildung (*d*) gegen aussen abgegrenzt ist. Sehr häufig zeigen die Windungen, auch ohne dass sonst das Gehirn verkümmert wäre, Unregelmässigkeit der Furchen und Windungen, die es schwer machen, die typischen Furchen zu erkennen. In seltenen Fällen ist auch eine mangelhafte Trennung der Hemisphären beobachtet; etwas häufiger ist eine Asymmetrie der beiden Hemisphären (Fig. 185), welche bald mehr die hinteren, bald mehr die vorderen Theile betrifft. Es kommt ferner eine kümmerliche Entwickelung des Balkens, des Gewölbes, der Thalami optici, der Corpora striata, der Corpora candicantica, der Oliven, der Vierhügel etc. vor.

Das **Kleinhirn** kann in **seiner Entwickelung** so **zurückbleiben**, dass seine Grösse diejenige einer Walnuss nicht übersteigt. Alsdann sind auch die Brückenfasern mangelhaft ausgebildet. Die Gyri selbst pflegen stark verschmälert zu sein, so dass man den Zustand ebenfalls als Mikrogyrie bezeichnen kann (vergl. § 114 Fig. 188). Geringere Grade der Hypoplasie beschränken sich auf Theile des Kleinhirns.

Eine besondere Missbildungsform bildet die **Heterotopie grauer Substanz**, ein Zustand, bei welchem graue Substanz an Orten auftritt, die solche normaler Weise nicht enthalten.

Derartige Herde kommen zunächst in Form grauer Knötchen im Ependym der Ventrikel (Virchow, Tüngel, E. Wagner, Meschede) sowie in dem daran angrenzenden Marklager vor, erreichen eine Grösse von 1—10 mm Durchmesser und können in grosser Zahl auftreten. Auch im Innern der Markmasse der Grosshirnhemisphäre (Virchow,

Meschede, Ziegler) sind sie beobachtet, und zwar in Formen, welche an die Rindensubstanz der Gyri erinnern (vergl. Neurogliom). Auch in der Rinde selbst können sich Knötchen grauer Substanz (Simon) bilden, welche in Form von Geschwülstchen über die Oberfläche hervorragen. Häufig ist diese Heterotopie grauer Substanz auch im Kleinhirn ([illegible]) beobachtet.

Die Mehrzahl der beschriebenen grauen Herde enthielt Ganglienzellen, einzelne dagegen sahen mehr der Substantia gelatinosa des Rückenmarkes ähnlich.

Hypertrophie des Gehirnes kommt, wenn auch selten, bei jugendlichen Individuen vor und kann das ganze Gehirn oder einzelne Theile betreffen. Es handelt sich dabei um Wachsthumsexcesse, welche auf angeborene Anlagen zurückzuführen sind. Eine später erworbene ächte Hypertrophie kommt nicht vor.

Je nach den Graden der Hypertrophie ist das Gehirn und damit auch der kranielle Theil des Kopfes mehr oder weniger vergrössert. Tritt das stärkere Wachsthum erst in einer Zeit, in welcher der Schädel schon geschlossen ist, ein, so kann durch das wachsende Gehirn der Knochen mehr oder weniger stark zum Schwunde gebracht werden.

Bei Eintritt des Todes sind die Gyri meist etwas abgeplattet, die Ventrikel eng, die Substanz des Gehirnes fest. Genauere Untersuchungen über die histologische Beschaffenheit der Hirnsubstanz fehlen. Nach Virchow ist wesentlich die Glia vermehrt.

Virchow (*Gesammelte Abhandl. 1856*) sah bei einem 3jährigen Kinde ein Gehirn von 1911, bei einem 13jährigen ein solches von 1732 g; Landouzi (*Gaz. méd. de Paris 1874*) beschreibt ein solches von 1590 g bei einem 10jährigen Knaben. Ich selbst beobachtete ein Gehirn von 1857 g bei einem 20jährigen Mädchen.

Literatur über Mikrocephalie und Missbildung der Hirnwindungen.

Adriani, *Lo Sperimentale X* 1872.
Aeby, *Arch. f. Anthropol. VI u. VII* 1874; *Ueber das Verhältniss der Mikrocephalie zum Atavismus*, *Stuttgart* 1878, *und Virch. 77. Bd.*
Anton, *Angeb. Erkrankungen d. Centralnervensystems, Wien* 1890.
Binswanger, *Virch. Arch. 87. Bd.*
v. Bischoff, *Abh. d. K. Akad. d. Wiss. in München XI* 1872.
Chiari, *Jahrb. f. Kinderheilk. XIV.*
Flesch, *Verhandl. der phys.-med. Ges. zu Würzburg VIII. Sitzungsber. f. d. J.* 1874 *und Festschrift zum Jubiläum d. Universität Würzburg* 1882.
Giacomini, *I cervelli dei Microcephali, Torino* 1890 *u. Arch. ital. de biol. XV.*
Hadlich, *Arch. f. Psych. X.*
Jensen, *Arch. f. Psych. X.*
Marchand, *Beschreibung dreier Mikrocephalengehirne, Nova acta d. K. Leop. Carol. D. Akad. Bd. LIII u. LV* 1889 *u.* 1890.
Mahr, *Halbseitige Gehirnatrophie bei mangelhafter Gefässentwickelung der betreffenden Seite, Arch. f. Psych.* 1876.
Otto, *Ueber Mikrogyrie, Arch. f. Psych. XXIII* 1890.
Retzius, *Jahresbericht v. Hofmann u. Schwalbe* 1878.
Rohon, *Arb. a. d. zool. Instit. zu Wien II.*
Rüdinger, *Mikrocephalengehirn, Münch. med. Woch.* 1886.
Sander, *Arch. f. Psych. I* 1870.
Schuttleworth, *Journ. of Ment. Sc. Oct.* 1878.
Steinlechner-Gretschischnikoff, *Ueber den Bau des Rückenmarks bei Mikrocephalen. Arch. f. Psych. XVII* 1886.
Virchow, *Ges. Abhandl.* 1856; *Berl. klin. Wochenschr.* 1877, *und Verhandl. der Berl. anthropol. Gesellsch.* 1878.

Vogt, C., *Ueber das Mikrocephalengehirn, Braunschweig* 1867.
Wille, *Arch. f. Psych. X.*
Wolff, J., *Morphol. Beschreibung eines Idioten- und Mikrocephalengehirnes, Frankfurt* 1885.

Literatur über Hypoplasie des Kleinhirnes.

Cramer, *Linksseitige Kleinhirnatrophie, Beitr. v. Ziegler XI* 1891.
Fischer, *Arch. f. Psych. V.*
Huppert, *Arch. f. Psych. VII.*
Jäderholm, *Nord. med. Ark. I.*
Kahler *und* **Pick**, *Prager Zeitschr. f. Heilkunde II* 1881, *und Berl. klin. Wochenschr.* 1879.
Meynert, *Med. Jahrb. d. Ges. f. Aerzte, Wien* 1864.
Pick, A., *Prager med. Wochenschr.* 1880.
Pierret, *Arch. de phys. IV* 1871/72.

Literatur über Heterotopie grauer Substanz und über Hirnhypertrophie.

Gelmo, *Jahrb. f. Kinderheilk. IV* 1860.
Merkel, *Virch. Arch.* 38. *Bd.*
Meschede, *Allg. Zeitschr. f. Psych. XXI, und Virch. Arch.* 56 *Bd.*
Otto, *Ueber Hyperplasie der Hirnrinde in Form von kleinen Geschwülsten an der Oberfläche der Windungen und über Heterotopie grauer Substanz im Nervensysteme, Virch. Arch.* 110. *Bd.* 1887.
Pfleger, *Centralbl. f. d. med. Wiss.* 1880.
Scoda, *Allg. Wiener med. Zeitung* 1859.
Simon, *Virch. Arch* 58. *Bd.*
Steiner *und* **Neureutter**, *Prager Vierteljahrsschr. XX* 1863.
Tüngel, *Virch. Arch.* 16. *Bd.*
Virchow, *Geschwülste III, und sein Arch.* 33. *Bd.*
Wagner, E., *Arch. d. Heilk.* 1861.

§ 112. Die sämmtlichen aufgeführten Missbildungen des Gehirnes können, falls sie nicht Lebensunfähigkeit bedingen und das Individuum sich im Uebrigen weiterentwickelt, zu mehr oder weniger schweren Störungen der Hirnfunction führen. Bei hochgradiger Missbildung bleibt die ganze geistige Entwickelung zurück, und es tritt jener Zustand ein, den man als **Idiotie** bezeichnet. Man kann indessen durchaus keine besondere Missbildung als die ständige anatomische Grundlage der Idiotie ansprechen, es giebt kein besonderes Idiotengehirn. Es können im Gegentheil sowohl eine über den ganzen Gehirnmantel ausgebreitete Entwickelungshemmung, als auch hydropische Erweiterung der Ventrikel, sowie locale Defecte und Verkümmerungen, so z. B. mangelhafte Entwickelung des Hinterhauptlappens, Mikrogyrie etc. mit Idiotie verbunden sein. In anderen Fällen zeigt das Gehirn bei Idiotie anscheinend nur geringfügige und untergeordnete Missbildungen, wie z. B. Heterotopie grauer Hirnsubstanz, Mangel oder Verkümmerung der Corpora candicantia, des Balkens, des Fornix, des Thalamus, der Nervi optici, des Corpus striatum, der Zirbel, der Oliven, Unregelmässigkeit und Unvollkommenheit der Windungen, Asymmetrie der Hemisphären etc., oder auch für unsere Wahrnehmung vollkommen normale Verhältnisse. In noch anderen Fällen hängt die Idiotie mit einer durch Vermehrung des Gliagewebes bedingten Hypertrophie des Gehirnes zusammen. Endlich können auch ischämische und entzündliche Destructionsprocesse in der Hirnrinde zu Idiotie führen. Umgekehrt kommen aber auch Missbildungen, wie die erwähnten, ja sogar noch grössere Defecte vor, ohne dass functionelle Störungen während des Lebens auf dieselben hingewiesen hätten.

Wie der sporadischen Idiotie kommt auch dem **Kretinismus** keine besondere Hemmungsbildung des Gehirnes zu.

Der Kretinismus ist eine unter einem unbekannten Miasma sich einstellende Entwickelungsstörung, welche den Gesammtorganismus betrifft und sich namentlich in einer mangelhaften Entwickelung des Skeletes und in unverhältnissmässig starker Entwickelung der Weichtheile äussert. Dabei besteht oft mehr oder weniger hochgradige Idiotie, jedoch nicht immer. Die Missbildungen des Gehirnes sind dabei ebensowenig constante wie bei der Idiotie ohne Kretinismus.

Benedikt hat vor einigen Jahren die Angabe gemacht, dass bei Verbrechern eigenartige Abweichungen der Configuration der Hirnoberfläche vorkommen, und sich dahin ausgesprochen, dass die Verbrecher eine anthropologische Varietät ihres Geschlechtes darstellen. Es sollten ihre Gehirne eine Thierähnlichkeit besitzen und sich dadurch auszeichnen, dass ihre Furchen untereinander in abnormer Weise confluiren, also an Stellen, an denen sie normaler Weise unterbrochen sein sollten, nicht unterbrochen sind.

Diese Anschauung ist nicht haltbar. Abgesehen davon, dass es nicht möglich ist, genau zu definiren, was man unter einem Verbrecher zu verstehen habe, zeigt eine Untersuchung von Gehirnen von nicht straffällig gewesenen Individuen, dass diese Abweichungen vom Windungstypus auch sonst vorkommen (Bardeleben).

Das Nämliche gilt für die Abweichungen im Hirnbau und für die Missbildungen, welche man bei Geisteskranken, Epileptikern etc. findet. Sie sind für keinen dieser Zustände charakteristisch und kommen vielfach auch bei Individuen vor, deren Hirnfunctionen normal waren. Nur das Eine kann man sagen, dass nicht nur hochgradige, sondern auch geringfügige Missbildungen des Gehirnes häufiger bei Individuen getroffen werden, deren geistige Thätigkeit irgendwelche Abweichungen von der Norm zeigte, als bei solchen, bei welchen sie normal war. So ist z. B. die Heterotopie grauer Substanz hauptsächlich bei Geisteskranken, Idioten und Epileptikern gefunden worden, und bei progressiver Paralyse kommen zuweilen neben den für den Process charakteristischen Rindenerkrankungen noch verschiedene Missbildungen vor.

Sitzen Defecte an Stellen, wo erfahrungsgemäss Centren für bestimmte Functionen liegen, oder wo Leitungsbahnen durchtreten, so kann nicht nur der Intellect in mangelhafter Weise sich entwickeln, sondern es können auch locale Störungen der motorischen, sensiblen oder sensorischen Functionen, z. B. motorische und sensible oder sensorische Lähmungen, vorhanden sein.

Literatur über Gehirnmissbildungen bei Idiotie und Kretinismus und bei Verbrechern.

Bardeleben, *Dtsch. med. Wochenschr.* 1883.
Benedikt, *Anatom. Studien an Verbrechergehirnen. Wien* 1879, *und Centralbl. f. d. med. Wiss.* 1880.
Binswanger, *Virch. Arch.* 87. *Bd.*
Flesch, *Sitzungsber. d phys.-med. Gesellsch. zu Würzburg* 1881, *Untersuchungen über Verbrechergehirne, Würzburg* 1882, *und Arch. f. Psych. XVI* 1885.
Harvouet, *Arch. de phys. IV* 1884.
Klebs, *Studien über die Verbreitung des Kretinismus in Oesterreich, Prag* 1877.
Köster. *Zur feineren pathol. Anat d. Idiotengehirns, Centralbl. f. Neurol.* 1889.
Lombroso, *Der Verbrecher in anthropologischer, ärztlicher und juristischer Beziehung, übers. v. O. Fränkel, Hamburg* 1887.
Petrina, *Zeitschr. f. Heilk. II.*
Rösch, *Unters. üb. d. Kretinismus in Württemberg* 1844.
Virchow, *Ges Abhandl., Frankfurt* 1856.

2. Störungen der Circulation. Oedem und Ventrikelhydrops. Atrophie des Grosshirnes und des Kleinhirnes.

§ 113. Der **Blutgehalt des Gehirnes und seiner Häute** schwankt schon unter normalen Verhältnissen in erheblichem Maasse und ist zur Zeit gesteigerter Function grösser als in Zeiten der Ruhe.

Locale stärkere Füllung eines Gefässbezirkes bewirkt ein Abströmen der perivasculär gelegenen Lymphe und der Subarachnoidal- und Ventrikelflüssigkeit nach anderen Gebieten. Bei allgemeiner Hyperämie kann durch Abfluss der Cerebrospinalflüssigkeit in die Lymphgefässe des Kopfes, Halses und Rumpfes, sowie nach den venösen Gefässen der Dura Raum geschaffen werden.

Eine pathologische **congestive Hyperämie** stellt sich im Gehirn dann ein, wenn entweder die Herzthätigkeit in abnormer Weise gesteigert wird, oder wenn die Widerstände in den zuführenden Arterienstämmen, oder in den kleinen Arterien der Meningen und der Hirnsubstanz sich verringern.

In den letztgenannten Fällen kann die Hyperämie eine local beschränkte sein.

Allgemeine Stauungshyperämie stellt sich ein, wenn der Abfluss des Blutes aus der Schädelhöhle und dem Wirbelkanal, z. B. durch Herzfehler oder Lungenleiden, behindert ist.

Locale Stauungen werden durch intracranielle Gefässthrombosen, Tumoren und Exsudate, welche auf Venen drücken, etc. verursacht.

Die Hyperämie macht sich am auffälligsten an den Meningen geltend, deren Gefässe dabei mehr oder weniger prall mit Blut erfüllt sind und bei der Durchsichtigkeit der weichen Hirnhäute sich bis in die kleinsten Zweige verfolgen lassen. Es ist indessen zu bemerken, dass der Befund nach dem Tode die während des Lebens vorhandenen Zustände nur sehr unvollkommen wiedergiebt, indem das Blut bei Eintritt des Todes zum Theil aus dem Schädelraum abfliessen kann und innerhalb der genannten Höhlen selbst nach den am tiefsten gelegenen Theilen sich senkt.

Hyperämie der weissen Substanz lässt sich nach dem Tode nur an einer starken Füllung der kleinen Venen erkennen, welche auf einem Durchschnitt ihr Blut in Form von Blutstropfen verschiedener Grösse entleeren. Eine durch Capillarfüllung bedingte diffuse Injectionsröthe kommt nach einfacher Hyperämie nur sehr selten vor, indem die Capillaren nach dem Tode innerhalb des erstarrenden Markes ihr Blut theilweise verlieren, und die rothe Farbe des Blutes durch das undurchsichtige weisse Mark verdeckt wird.

In der grauen Substanz können sowohl die Venenstämmchen, als auch die Capillaren mit Blut gefüllt sein und letztere durch ihre Füllung eine diffuse oder fleckige Röthung der grauen Substanz bedingen.

Die **Anämie des Gehirnes** ist ausgezeichnet durch eine geringe Füllung der arteriellen und venösen Gefässe der weichen Häute, sowie durch Blässe der grauen Substanz. In der weissen Substanz erscheinen auf der Schnittfläche wenige und kleine oder wohl gar keine Blutstropfen.

Die Anämie kann zunächst Theilerscheinung einer allgemeinen Anämie, sowie auch die Folge einer pathologischen Hyperämie anderer Organe und Körpertheile (collaterale Anämie) sein. Weiterhin wird sie auch durch Krampf, Wandverdickung, überhaupt durch Verengerung der zu-

führenden Arterien oder durch Veränderungen in der Schädelhöhle, welche den Zufluss des Blutes hemmen, herbeigeführt. In letzterem Sinne wirken alle Momente, welche den Raum in der genannten Höhle beengen, so z. B. Exsudatansammlung in den Subarachnoidalräumen, Ventrikelhydrops, Geschwülste, Blutextravasate im Subduralraum oder im Gehirn etc.

Stellt sich in Folge von Circulationsstörungen oder von Veränderungen der Gefässwände eine stärkere Ausschwitzung von Flüssigkeit aus den Gefässen ein, die nicht durch einen entsprechend gesteigerten Lymphstrom entfernt wird, so kommt es zu einem **Oedem des Gehirnes**, ein Zustand, bei welchem das Gehirn, an Schnitten untersucht, eine feuchte und glänzende Schnittfläche zeigt und namentlich aus den erweiterten adventitiellen Lymphräumen in der Umgebung der Gefässe Flüssigkeit an die Oberfläche treten lässt.

Allgemeine Stauungsödeme können sich bei Erlahmung der Herzthätigkeit, sowie bei Behinderung des Kreislaufs in der Lunge und nach Thrombosen der Sinus der Dura mater einstellen. Locale Stauungsödeme stellen sich häufig in der Umgebung von Geschwülsten, hämorrhagischen Herden, thrombosirten Venen etc. ein.

Hydrämische Oedeme kommen namentlich bei Nephritis vor.

Das ganze Gehirn betreffende entzündliche Oedeme treten namentlich als Folgezustände von Allgemeininfectionen auf; nur über einen mehr oder minder grossen Abschnitt des Gehirnes sich verbreitend, sind sie häufige Begleit- und Folgeerscheinungen von Herdentzündungen, Herderweichungen, Blutungen und Geschwulstbildungen. Nach der Ansicht verschiedener Autoren sollen auch starke Congestionen nach dem Gehirn, welche den Druck im Schädelraum erhöhen und dadurch eine Compression der Venen bedingen, Oedem zur Folge haben können, namentlich bei Kindern.

Findet bei Stauungen oder Entzündungen, welche die Plexus der Ventrikel betreffen, eine stärkere Flüssigkeitsansammlung in den Ventrikeln des Gehirnes statt, so kommt es zu einem Zustand, der als erworbener **Hydrocephalus internus** oder als erworbener **Hydrops ventriculorum** bezeichnet wird und wie der congenitale Hydrocephalus durch eine mehr oder minder erhebliche Erweiterung der betreffenden Ventrikel charakterisirt ist. In acuter Weise auftretend, ist er meist die Folge von Entzündungsprocessen, die chronische Form hängt dagegen vornehmlich von Stauungen ab und wird sehr häufig durch Tumoren, welche den Abfluss des venösen Blutes aus den Ventrikeln hindern, verursacht.

Am häufigsten ist der acute und der chronische Hydrops der Seitenventrikel, doch gehören auch durch Flüssigkeitsansammlung bedingte Erweiterungen des vierten Ventrikels nicht zu den Seltenheiten.

Sowohl der durch Stauung bedingte als der entzündliche Ventrikelhydrops hat eine mehr oder minder erhebliche Compression der Hirnsubstanz zur Folge und führt danach zur Abplattung der von der Compression betroffenen Windungen des Gehirnes. Bei starkem Ventrikelhydrops werden die Windungen ganz platt; zugleich wird auch die Subarachnoidalflüssigkeit verdrängt, so dass die Oberfläche der Hirnhäute trocken erscheint und man auch die Sulci kaum mehr angedeutet findet. Oft wird auch noch das Blut der pialen Gefässe grossentheils ausgepresst, so dass nur noch ein Theil der in den Furchen gelegenen Gefässe Blut enthält.

Erweiterung der Ventrikel kann auch dadurch zu Stande kommen,

dass die Gehirnsubstanz an Masse verliert und an Stelle des schwindenden Gehirnes der sich vermehrende Ventrikelinhalt den frei werdenden Raum einnimmt. Man bezeichnet einen solchen Zustand als **Hydrops ventriculorum ex vacuo**. Die Abplattung der Hirnoberfläche fehlt bei dieser Form des Ventrikelhydrops.

Literatur über die Circulation in der Schädelhöhle und deren Störungen.

Ackermann, *Virch. Arch.* 15. *Bd.*

Althann, *Beiträge zur Physiol. und Pathologie der Circulation, Dorpat* 1871.

Bergmann, *Die Lehre v. d. Kopfverletzungen, Deutsche Chir. Lief.* 30, *und Ueber den Hirndruck, Arch. f. klin. Chir. XXXII* 1885.

Geigel, *Die Mechanik der Blutversorgung des Gehirns, Stuttgart* 1890; *Die Circulat. im Gehirn und ihre Störungen, Virch. Arch.* 121. *Bd.*

Grashey, *Exp. Beitr. z. Lehre v. d. Blutcirculation in der Schädel- u. Rückgratshöhle, München* 1892.

Jolly, F., *Untersuchungen über den Gehirndruck und die Blutbewegung im Schädel, Würzburg* 1871.

Levi, *Die Regulirung der Blutbewegung im Gehirn, Virch. Arch.* 123. *Bd.*

Leyden, *Ueber Hirndruck und Hirnbewegungen, Virch. Arch.* 37. *Bd.*

Mosso, *Kreislauf des Blutes im Gehirn, Leipzig* 1881.

Nothnagel, *v. Ziemssen's Handb. der spec. Pathol. XI.*

Pagenstecher, E., *Experim. Stud. über Gehirndruck, Heidelberg* 1871.

§ 114. Allgemeine oder wenigstens über einen grossen Theil sich erstreckende **Atrophie des Gehirnes** ist zunächst eine Erscheinung des hohen Alters, erreicht indessen hierbei nur selten einen so hohen Grad, dass die Masse des Gehirnes bedeutend vermindert ist. Immerhin kommen Fälle vor, in denen das Gehirn sehr erheblich verkleinert, die Windungen stark verschmälert und die Sulci verbreitert sind. Die Abnahme der Hirnmasse beruht auf einem Schwunde der nervösen Substanz, und zwar sowohl der markhaltigen Nervenfasern als auch der Ganglienzellen, und es betrifft diese Abnahme sowohl die Rinde als auch die Marklager.

Bei geringem Grade der Atrophie erscheint die Hirnsubstanz makroskopisch nicht verändert, bei hochgradiger Atrophie lässt sich zuweilen eine Erweiterung der perivasculären Lymphräume erkennen, so dass die Gefässe in weiten Lücken stecken, mitunter sieht man gleichzeitig da und dort auch kleinste Erweichungsherde (vergl. § 115) und bezeichnet alsdann diese Zustände des Gehirnes gern als État criblé. Der durch die Schrumpfung des Gehirnes frei gewordene Raum wird im Uebrigen meist durch Flüssigkeitsansammlung in den Subarachnoidalräumen (Hydrops meningeus ex vacuo), zum Theil auch durch Erweiterung der Ventrikel (Hydrops ventriculorum ex vacuo) ausgefüllt. Die senile Atrophie des Gehirnes ist theils eine active, theils eine passive, kann also sowohl von einem allmählichen Ableben der Ganglienzellen und Nervenfasern als auch von einem Rückgang der Ernährung abhängen. Letzteres spielt bei hochgradiger Atrophie wohl immer eine wichtige Rolle und hängt theils von einer allgemeinen Abnahme der Ernährung, theils von örtlichen, durch Gefässverengerungen (vergl. § 115) bedingten Circulationsstörungen ab.

In früheren Lebensperioden, in der Zeit des Mannesalters oder der Jugend auftretende Atrophieen sind wohl zum grossen Theil auf Störungen der Ernährung zurückzuführen, doch ist hervorzuheben, dass in der Aetiologie dieser Zustände auch die Erblichkeit eine Rolle spielt.

Eine **prämature Degeneration** und **Atrophie der Nervenfasern** und der **Ganglienzellen des Gehirns** lässt sich am häufigsten bei jener Krankheit nachweisen, welche als progressive Paralyse oder als De-

mentia paralytica bezeichnet wird, eine durch Abnahme der Intelligenz, Störungen des Gemüthes und durch das Auftreten von Wahnideen gekennzeichnete Krankheit, deren Entstehung theils auf ererbte Disposition zu psychopathischen Zuständen, theils auf schädliche Einflüsse, wie sie während des Lebens durch übermässige geistige Anstrengung, starke Gemüthsbewegung, Alkoholismus, infectiöse Krankheiten, besonders Syphilis, sodann auch durch traumatische Einwirkungen gegeben sind, zurückgeführt werden kann. Sie ist ferner auch ein Befund, der sich in einzelnen Fällen von Tabes (JENDRÁSSIK), von langdauernder Epilepsie (ZACHER), von Verrücktheit, nach Insolation (CRAMER), nach Kohlenoxydgasvergiftung (CRAMER) etc. erheben lässt.

Nach Untersuchungen von TUCZEK, ZACHER, FRIEDMANN und Anderen schwinden bei progressiver Paralyse vornehmlich markhaltige Nervenfasern, und zwar sowohl der Hirnrinde als auch der Marklager, sodann aber auch Ganglienzellen der Hirnrinde (Fig. 187 *gf*), und es

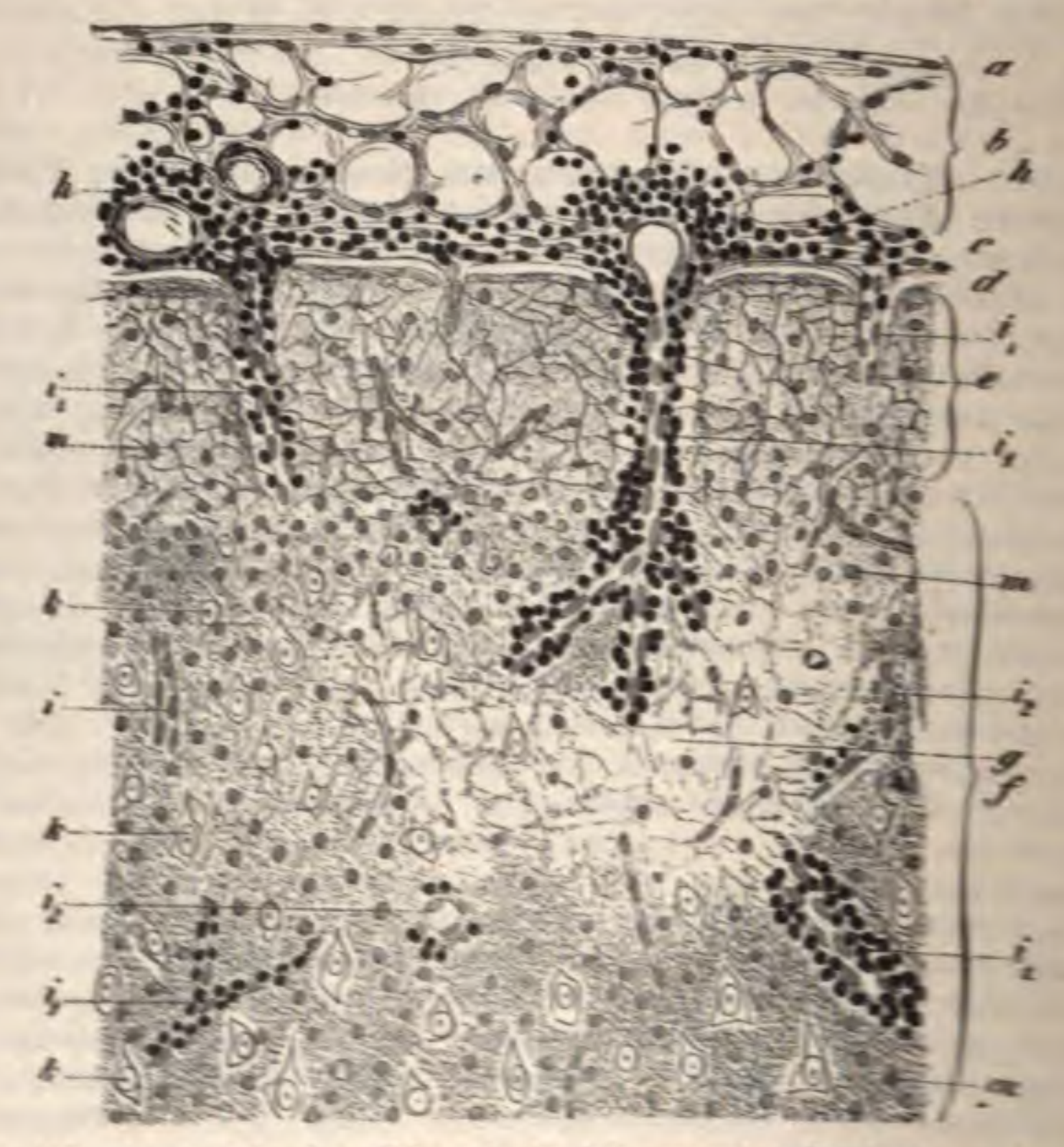

Fig. 187. Atrophie der Hirnrinde bei progressiver Paralyse. *a* Arachnoidea. *b* Subarachnoidalgewebe. *c* Pia mater. *d* Aeusserste feinfaserige Schicht. *e* Zellarme Schicht der äusseren Hauptschicht. Die Ganglienzellen sind innerhalb derselben geschwunden, und es sind zahlreiche sternförmige Figuren glänzender Fasern sichtbar. *f* Zellreiche Schicht. Innerhalb derselben sind bei *g* die Ganglienzellen geschwunden und das Gewebe auf ein zartes Netzwerk reducirt. *h* Zellige Infiltration der Pia. *i* Unveränderte Blutgefässe. i_1 Blutgefässe, deren Pialscheide mit Rundzellen infiltrirt ist. i_2 Blutgefässe, deren Pialscheide Rundzellen und Pigment enthält. Ganglienzellen der zellreichen Schicht. *m* Gliazellen. In MÜLLER'scher Flüssigkeit und Alkohol gehärtetes, mit Alaunkarmin und karminsaurem Ammoniak gefärbtes, in Kanadabalsam eingeschlossenes Präparat. Vergr. 150.

können diese beiden Veränderungen eine so bedeutende Atrophie bedingen, dass das Gehirn erheblich an Masse verliert und seine Gyri schmal, die Sulci dagegen weit werden. Im Rückenmark können sowohl die Pyramidenbahnen als auch die Hinterstränge degenerative Veränderungen zeigen.

Bei sehr hochgradiger Atrophie (Fig. 187) ist sowohl in der zellarmen (*e*) als in der zellreichen Schicht (*f*) die Zahl der Ganglienzellen vermindert, und es können dieselben in grösseren oder kleineren Bezirken (*g*) ganz geschwunden sein, so dass das Gewebe in Kanadabalsampräparaten wie durchbrochen und durchlöchert aussieht. Bei hochgradiger Atrophie kann das Hirngewicht unter 1000 g. sinken.

Die Atrophie der nervösen Bestandtheile zeigt bei progressiver Paralyse keine typische Vertheilung (Zacher, Fischl) und kann innerhalb einer Windung wechseln, doch pflegt das Stirnhirn, der Gyrus fornicatus und die Insel vorwiegend von der Atrophie betroffen zu werden (Tuczek). Bei Tabes sollen namentlich die unteren und hinteren Hirntheile atrophische Stellen zeigen (Jendrássik). Die Ganglienzellen sollen nach den Angaben der Autoren durch einfachen Schwund, durch pigmentöse Degeneration, hyaline Entartung und Sklerose, durch Vacuolenbildung, durch Aufquellung etc. zu Grunde gehen, doch sind manche von den beschriebenen Veränderungen wohl durch die Härtung der betreffenden Gehirne bedingt gewesen. Am häufigsten dürften wohl einfache Atrophie und fettige Degeneration vorkommen, und sie lassen sich mitunter auch in Fällen nachweisen, in denen das Gehirn für die makroskopische Besichtigung normal ist.

Von den Veränderungen, welche den Schwund der nervösen Bestandtheile begleiten, sind Anhäufungen von Leukocyten (Fig. 187 i_1) sowie von rothen Blutkörperchen und gelben Pigmentkörnern (i_2) in den adventitiellen Lymphräumen der Gefässe der Hirnrinde, zuweilen auch der Markmasse des Gehirnes und auch des Rückenmarkes, ferner auch entsprechende Zellanhäufungen in der Pia mater (*ch*), die theils perivasculär, theils mehr diffus verbreitet liegen, hervorzuheben und sie erhalten in manchen Fällen eine solche Ausbreitung, dass sie von allen Veränderungen am meisten in die Augen fallen und danach auch Veranlassung gegeben haben, den ganzen Process als eine chronische Meningo-encephalitis zu bezeichnen. Es ist indessen hervorzuheben, dass die Erscheinungen der progressiven Paralyse bestehen können, ohne dass man danach eine Meningitis findet, und es legen Fälle ausgesprochener Degeneration der nervösen Bestandtheile mit sehr geringfügigen entzündlichen Infiltrationen den Gedanken nahe, in der Entzündung entweder eine secundäre oder eine den Degenerationsprocess nur begleitende Erscheinung, die auch fehlen kann, zu sehen und das Wesentliche der Affection in den Degenerationsvorgängen zu suchen, deren Ursachen, wie bereits angeführt, wahrscheinlich in verschiedenen Momenten gegeben sein können.

Von sonstigen Veränderungen sind noch Wucherungen, sowie auch Verfettungen und hyaline Entartungen der Gefässwände, ferner auch Zunahme des Stützgewebes zu nennen, indem das letztere oft in Form eines eigenartigen Netzwerks (*e*) auffallend deutlich hervortritt. Es ist dies zunächst darauf zurückzuführen, dass das Gliagewebe nach dem Untergang der nervösen Bestandtheile deutlicher hervortritt, doch scheint es in einzelnen Fällen auch zu einer Wucherung der Gliazellen zu

kommen. Die mehrfach gemachten Angaben, dass auch Ganglienzellen wuchern, sind dagegen wohl irrige.

Bei Atrophie des Grosshirnes pflegt das Kleinhirn nicht erkennbar betheiligt zu sein; es kommen dagegen Fälle zur anatomischen Untersuchung, bei denen die ganze **Masse des Kleinhirnes** oder auch nur **ein Lappen** oder der **Wurm** oder **Theile dieser** mehr oder minder stark **verkleinert** sind, und es kann das Kleinhirn nur noch etwa die Grösse einer Wallnuss zeigen. Meist ist dabei die Masse des Kleinhirnes auffallend derb, auf dem Durchschnitt erscheinen sowohl die Rinde als die Markleisten verschmälert, namentlich aber erstere. Die mikroskopische Untersuchung ergiebt, dass namentlich die äusserste, die moleculäre Schicht (Fig. 188 *a*) der Rinde stark verschmälert (a_1) ist, dass ferner auch die PURKINJE'schen Zellen (*d*) und die Zwischenschicht (*b*) fehlen, und dass auch die zellreiche Körnerschicht (*c*) durch Schwund ihrer Zellen und Nervenfasern zu einem schmalen Zellsaum (c_1) zusammengeschrumpft ist. Da bei diesen Zuständen Veränderungen an der Pia und den Gefässen, welche auf stattgehabte Circulations- und Ernährungsstörungen hinweisen, fehlen, da ferner meist auch degenerative Veränderungen an den vorhandenen Zellen nicht nachweisbar sind, so dürfte es sich wohl meistens um eine Hypoplasie, um eine mangelhafte Ausbildung des Kleinhirnes handeln (vergl. § 111).

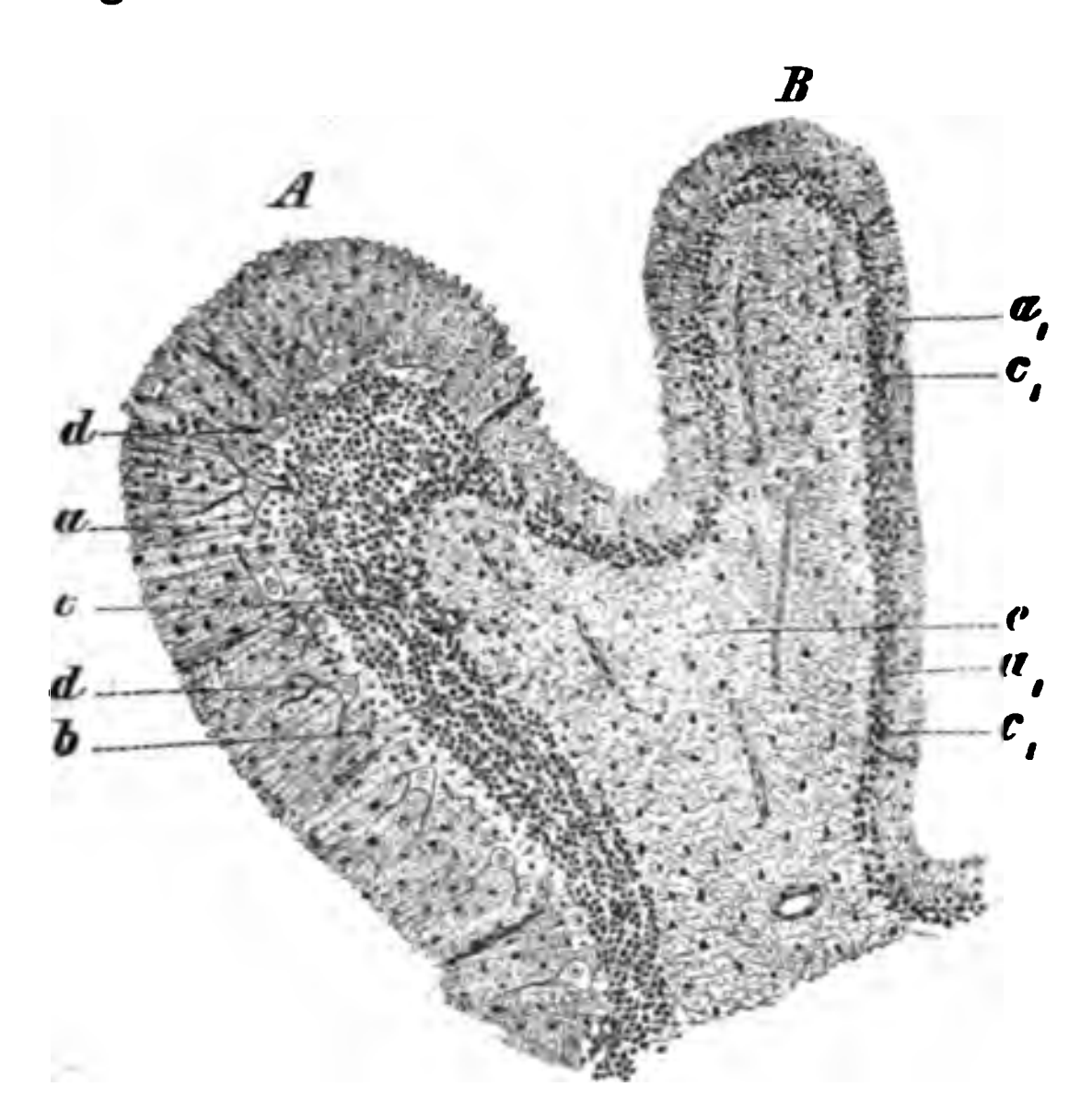

Fig. 188. Atrophie der Rinde des Kleinhirnes eines in einem epileptischen Anfall gestorbenen Mannes von 25 Jahren. *A* normale, *B* athrophische Windung. *a* Normale, a_1 atrophische äussere Schicht. *b* Normale Zwischenschicht. *c* Normale, c_1 atrophische Körnerschicht. *d* PURKINJE'sche Zellen. *e* Marksubstanz. In MÜLLER'scher Flüssigkeit und Alkohol gehärtetes, in Hämatoxylin und Karmin gefärbtes und in Kanadabalsam eingelegtes Präparat. Vergr. 25.

Literatur über die Anatomie und Aetiologie der progressiven Paralyse und über Hirnatrophie.

Affanasiew, *Zur Pathologie d. acut. u. chron. Alkoholismus, Beitr. v. Ziegler VIII.*
Cramer, *Faserschwund im Grosshirn, Centralbl. f. allg. Path. I* 1890; *Faserschwund bei Insolation, ib. I*; *Anat. Befund im Gehirn bei Kohlenoxydvergiftung, ib. II* 1891.
Emminghaus, *Arch. f. Psychiatrie XVII* 1886.
Fischl, *Die progressive Paralyse, Zeitschr. f. Heilk. IX, Prag* 1888.
Friedmann, *Einiges über Degenerationsprocesse im Hemisphärenmark, Neurol. Centralbl.* 1887, *und Nochmals über Degenerationsprocesse im Hemisphärenmark, vorzüglich bei der progressiven Paralyse, ib.* 1887.
Greiff, *Arch. f. Psych. XIV.*
Hartmann, *Geistesstörungen nach Kopfverletzungen, Arch. f. Psych. XVI* 1885.
Kast, *Zur Anatomie der cerebralen Kinderlähmung, Arch. f. Psych XVIII* 1887.

Klippel, *Charactères histol. différentiels de la paralysie gén.*, *Arch. de méd. exp.* *III* 1891.
Kräpelin, *Arch. f. Psych.* *XV.*
Lissauer, *Sehhügelveränderungen bei progress. Paralyse*, *D. med. Woch.* 1890.
Lubimoff, *Virch. Arch.* 55. *Bd.*, *u. Arch. f. Psych.* 1874.
Mendel, *Die progressive Paralyse der Irren*, *Berlin* 1880, *Berliner klin. Wochenschr.* 1882, *und Neurol. Centralbl.* 1883.
Meschede, *Virch. Arch.* 34. *u.* 56. *Bd.*; *Ueber die den paralyt. Anfällen zu Grunde lieg. Veränd.*, *Virch. Arch.* 124. *Bd.*
Meynert, *Vierteljahrsschr. f. Psych.* 1868.
Mierzejewsky, *Études sur les lésions cérébrales dans la paralysie générale*, *Paris* 1875, *und Arch. de physiol.* 1876.
Pick, *Cystöse Degeneration des Gehirns*, *Arch. f. Psych.* *XXI* 1890
Rieger, *Statistische Untersuch. über den Zusammenhang zwischen Syphilis und progressiver Paralyse*, *Schmidt's Jahrbücher* *CCX* 1886.
Schüle. *Allg. Zeitschr. f. Psych* *XXV.*
Schultze, *Arch. f. Psych.* *XI.*
Simon, *Arch. f. Psych.* *II.*
Sioli. *Directe Vererbung von Geisteskrankheiten*, *Arch. f. Psych.* *XVI* 1885.
Tagowla, *Essai sur les fibr. nerv. à myéline intracorticales du cerveau dans la paralysie gén. et dans la démence. Paris* 1890.
Tigges. *Allg. Zeitschr. f. Psych.* *XX.*
Tuczek. *Beiträge zur pathol. Anat. der Dementia paralytica*, *Berlin* 1884, *und Neurolog. Centralbl.* 1882—84.
Voisin, *Traité de la paralyse gén. des aliénés*, *Paris* 1879.
Westphal, *Arch. f. Psych.* *I.*
Zacher, *Paralyse*, *Arch. f. Psych.* *XIII, XIV, XV, XVIII u. Neurol. Centralbl.* 1891.

Literatur über Rückenmarksbefunde bei progressiver Paralyse.

Magnan, *Gaz. des hôp.* 1876 *Nr.* 14.
Türck, *Sitzungsber. d. math.-phys. Kl. d. Wiener Akad.* 51., 52. *u.* 56. *Bd.*
Westphal, *Virch. Arch.* 39. *u.* 40. *Bd.*

Literatur über die Structur der Kleinhirnrinde und über Kleinhirnatrophie.

Bischoff, *Arch. f. Psych.* *XII.*
Chiari, *Veränderung des Kleinhirns bei Hydrocephalie des Grosshirns*, *D. med. Woch.* 1889.
Clapton, Edw., *Transact. of the Pathol. Soc.* 1871 *XII.*
Cramer, *Einseitige Kleinhirnatrophie mit leichter Atrophie der gekreuzten Grosshirnhemisphäre*, *Beitr. v. Ziegler* *XI* 1891.
Denissenko, *Arch f. mikr. Anat.* *XIV.*
Fischer, *Arch. f. Psych.* *V.*
Golgi, *Sulla fina anatomia degli organi Centrali*, *Milano* 1886 *u. Arch. ital. de biol.* *III u. IV.*
Hitzig, *v. Ziemssen's Handb. der spec. Pathologie.*
Huppert, *Arch. f. Psych.* *VII.*
Meyer, *Ueber Faserschwund in der Kleinhirnrinde*, *Arch. f. Psych.* *XXI* 1889.
Meynert, *Med. Jahrb. d. Ges. d. Aerzte in Wien* 1864.
Menzel, *Zur Kenntn. d. hered. Ataxie u. der Kleinhirnatrophie*, *Arch. f. Psych.* *XXII* 1890.
Obersteiner, *Allg. Zeitschr. f. Psych.* 27. *Bd.*, *u. Biolog. Centralbl.* *III* 1883.
Otto, *Arch. f. Psych.* *IV.*
Pierret, *Arch. de phys.* *IV* 1871—72.
Schultze, *Ueber einen Fall von Kleinhirnschwund*, *Virch Arch.* 108. *Bd.* 1887.

3. Herddegenerationen und Herdentzündungen. Ischämische Hirnerweichung und Blutungen. Traumatische, hämatogene und fortgeleitete Encephalitis. Hirnabscess.

§ 115. **Herddegenerationen des Gehirnes** sind am häufigsten die Folgen von localer Anämie und von Blutungen, können indessen auch durch andere Circulationsstörungen, durch trauma-

tische Einwirkungen und Entzündungen sowie durch Compression bedingt sein. Verschiedene Nervenbahnen des Gehirnes verfallen auch der Degeneration, wenn die zugehörigen Centren zerstört sind. So degeneriren z. B. nach Zerstörung der psychomotorischen Centren der Hirnrinde die nach dem Rückenmark ziehenden Pyramidenstrangbahnen; nach Hosch und v. Monakow kann nach Zerstörung der Opticuscentren eine descendirende Atrophie der Opticusbahn eintreten. Werden die von dem Hirnstamme abgehenden Nerven frühzeitig herausgeschnitten oder deren Endorgane zerstört oder abgetragen (Gudden), so stellt sich in den entsprechenden sensiblen oder motorischen Kernen eine Atrophie ein (vergl. § 96). Nach Verlust des Auges im postembryonalen Leben atrophirt beim Menschen der entsprechende Opticus und nach einiger Zeit auch die dem betreffenden Opticus angehörenden Faserbündel des Tractus und es soll nach langjähriger Erblindung die Atrophie auch in den Occipitallappen aufsteigen.

Herdentzündungen des Gehirnes sind theils hämatogenen, theils traumatischen Ursprungs, theils Folgezustände von Infectionen und Entzündungen der bindegewebigen und knöchernen Hüllen.

Bei **acutem Untergang der Ganglienzellen**, wie er namentlich in der Umgebung von Entzündungsherden sowie nach Quetschung und bei anämischer und hämorrhagischer Erweichung etc. sich einstellt, erfahren die Ganglienzellen (Fig. 189 *c*) häufig eine Aufquellung (*a*), werden blass, glasig, wobei auch ihre Fortsätze anschwellen und hyalin werden. Zuweilen bilden sich Vacuolen. Die Kerne pflegen dabei ebenfalls aufzuquellen. Nach kurzer Zeit stellt sich eine Zerklüftung und Auflösung der Zellen (a_1) ein, während gleichzeitig auch der Kern verschwindet.

Fig. 189. Degenerirte und in Zerfall begriffene Nervenzellen und Nervenfasern der Hirnrinde aus der Umgebung eines 8 Tage alten encephalitischen Herdes. *a* Gequollene glasige Ganglienzellen mit gequollenen und zum Theil bereits zerklüfteten Fortsätzen. a_1 Blasse, in scholliger Zerklüftung begriffene, kernlos gewordene Ganglienzellen mit unregelmässigem höckerigem Contour. a_2 Ganz von Fetttröpfchen durchsetzte Ganglienzellen. *b* Gequollene und in Zerklüftung und körnigem Zerfall begriffene Axencylinder. *c* Normale Ganglienzellen. Nach einem in Müller'scher Flüssigkeit macerirten und nachher zerzupften Präparat gezeichnet. Vergr. 300.

Neben der Aufquellung und scholligen Zerklüftung kann sich auch eine Verfettung (a_2) der Ganglienzellen einstellen. Häufiger kommt sie indessen unter Verhältnissen vor, bei denen länger andauernde oder häufig sich wiederholende Störungen der Circulation eine mangelhafte Ernährung der Ganglienzellen herbeiführen.

Sterben die Ganglienzellen aus irgend einem Grunde, z. B. in Folge von Entzündung oder von Anämie oder von Erschütterung ab und werden sie nicht sofort aufgelöst, so kann unter Umständen eine Verkalkung derselben (Fig. 190) eintreten, wobei sie mit Kalkkrümelchen und Kalk-

kügelchen dicht erfüllt werden. FRIEDLÄNDER hat schon 13 Tage nach einem Trauma verkalkte Ganglienzellen gefunden. Bei chronischen Erkrankungsprocessen können endlich die Ganglienzellen eine eigenartig homogene, wachsartig glänzende Beschaffenheit annehmen, eine Veränderung, die man wohl auch als Sklerose der Ganglienzellen bezeichnet hat.

Fig. 190. Verkalkte Ganglienzellen und Nervenfasern aus dem Gehirn eines Blödsinnigen mit halbseitiger Parese und einseitigem Ventrikelhydrops. Vergr. 300.

Gehen Nervenfasern zu Grunde, so pflegt das Myelin in Tropfen zu gerinnen (vergl. § 97 Fig. 154 pag. 279), die zerfallen und sich in Fetttröpfchen umwandeln, und man pflegt danach den Process als fettige Degeneration zu bezeichnen. Die Axencylinder werden häufig hyalin, quellen auf, erhalten Varicositäten und zerfallen bald rascher, bald langsamer in Trümmer, die sich auflösen. Die im Gebiete des Degenerationsherdes gelegenen **Gliazellen** sowie die **Gefässe** gehen bald ebenfalls zu Grunde oder erleiden wenigstens degenerative Veränderungen, namentlich fettige Entartungen, bald erhalten sie sich intact und können alsdann Wucherungen eingehen.

Man kann es als allgemein gültige Regel aufstellen, dass die aus dem degenerirten und abgestorbenen Gewebe entstandenen Zerfallsmassen bald rascher, bald langsamer resorbirt werden. Ein Theil derselben wird an Ort und Stelle aufgelöst und in Lösung resorbirt; andere Trümmer können auch als solche in die Lymphbahnen aufgenommen werden, doch geschieht dies meist nicht frei, sondern innerhalb von Zellen, die in Zerfallsherden stets nach einiger Zeit erscheinen, wahrscheinlich aus den Gefässen, vielleicht auch von den Bindegewebszellen stammen und vermöge ihrer Bewegungsfähigkeit die Zerfallsproducte, namentlich die Fetttropfen in sich aufnehmen, so dass sich nunmehr **Fettkörnchenkugeln** (Fig. 191 h h_1 h_2) bilden. Solange noch reichliche Mengen von Zerfallsproducten im Gewebe liegen, fehlen diese Körnchenzellen wohl niemals, und es häufen sich dieselben in späteren Stadien des Processes namentlich in den Lymphbahnen, also in den adventitiellen Scheiden der Blutgefässe (Fig. 191 c) an, indem sie auf diesem Wege die Zerfallsproducte entfernen, um sie weiterhin zu zerstören. Enthalten Degenerationsherde ausgetretenes Blut, so bilden sich auch **Pigmentkörnchenzellen** (h_3).

Geht innerhalb eines Degenerationsherdes nur die nervöse Substanz verloren, während die Gefässe und die Gliazellen sich erhalten, so besteht das Gewebe alsdann noch aus einem Netzwerk von Gefässen (Fig. 192 c c_1), innerhalb welchem die Gliazellen in ziemlich gleichmässiger Vertheilung liegen (b_1) und, durch ihre Fortsätze untereinander in Verbindung tretend, ein feines Maschenwerk bilden, dessen Lücken statt der Nervenfasern (a) resp. der Ganglienzellen Flüssigkeit, sowie mehr oder minder zahlreiche Leukocyten (d) und Fettkörnchenzellen (e) enthalten.

Die bindegewebigen Scheiden der im Gebiete der Degeneration gelegenen Gefässe (Fig. 192 c_1) pflegen schon frühzeitig in Wucherung zu

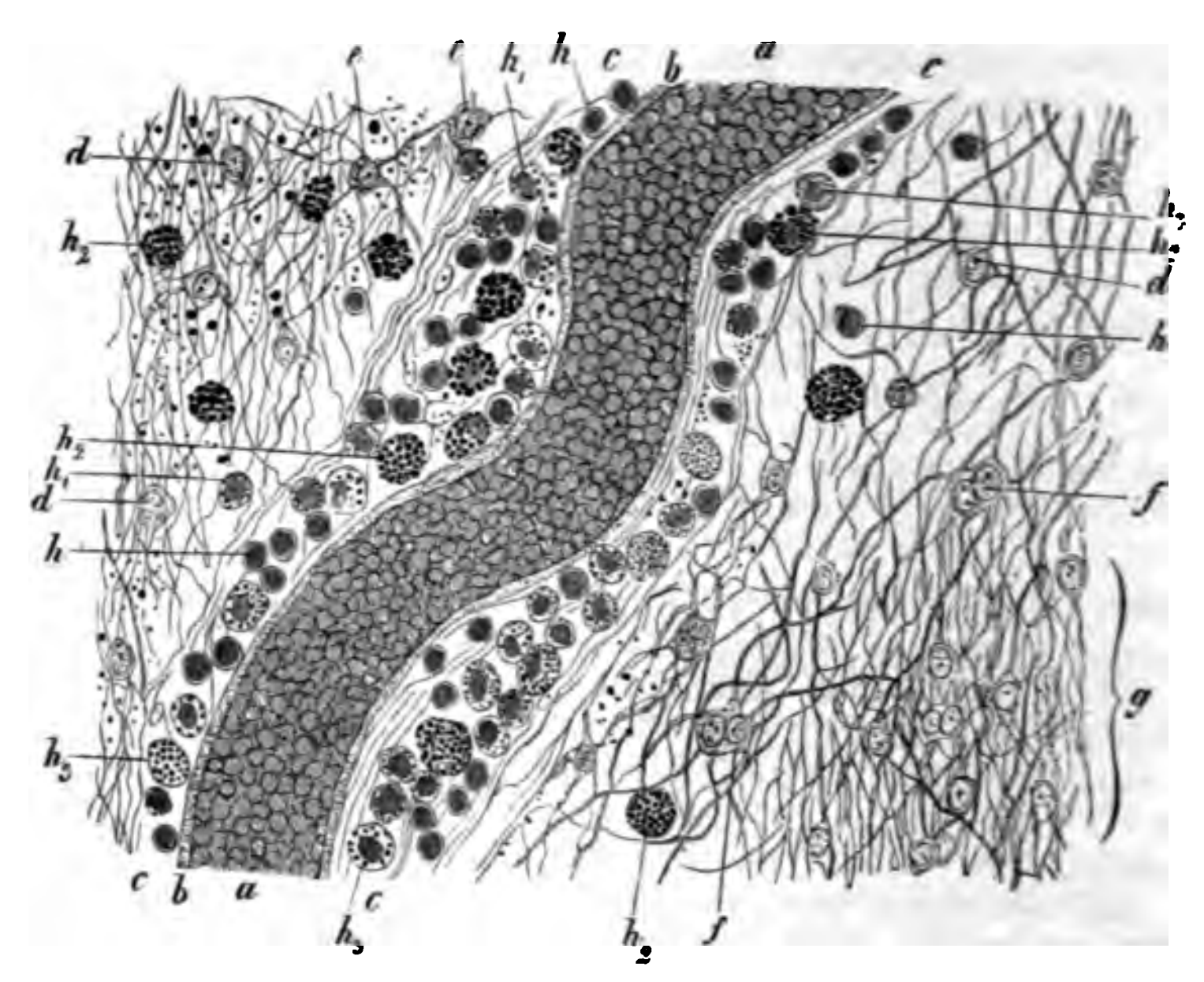

Fig. 191. Zerzupfungspräparat aus einem Degenerationsherd des Gehirnes mit hypertrophischem Gliagewebe. *a* Blutgefäss mit Blut. *b* Media. *c* Adventitielle Lymphscheide. *d* Unveränderte Gliazellen. *e* Verfettete Gliazellen. *f* Zweikernige Gliazellen. *g* Sklerotisch aussehendes Gewebe. *h* Rundzellen. h_1 Rundzellen mit einzelnen Fetttröpfchen. h_2 Fettkörnchenkugeln. h_3 Pigmentkörnchenkugeln. Mit Osmiumsäure behandeltes Präparat. Vergr. 200.

gerathen und können im Laufe der Zeit mehr oder weniger reichliches, oft ziemlich dichtes Bindegewebe, das in seinen Maschenräumen noch lange Zeit Körnchenzellen beherbergt, bilden.

Zuweilen wuchern auch die Gliazellen, so dass sich ein dichter Faserfilz aus Gliagewebe (Fig. 191 *g*) bildet, doch geschieht dies meist nur in geringem Umfang und fehlt in vielen Fällen von Hirnerweichung ganz.

Solange ein Degenerationsherd zerfallendes Myelin und Fettkörnchenkugeln enthält, sieht er weiss aus und ist zugleich weicher als die Umgebung oder stellt eine weisse, trübe, in einem feinen Maschenwerk eingeschlossene Flüssigkeit dar. Man bezeichnet ihn danach als **weissen Degenerations- oder Erweichungsherd**. Sind die fettigen Zerfallsmassen resorbirt, so wird die Flüssigkeit mehr und mehr klar. Bleibt dabei ein Zusammensinken des umliegenden Gewebes aus, so bildet sich eine mit klarer oder leicht getrübter Flüssigkeit gefüllte **Cyste**, welche von einem zarten Netzwerk von Gefässen durchzogen wird. Sinkt dagegen das Gewebe zusammen und stellt sich eine Wucherung des perivasculären Bindegewebes und des Gliagewebes ein, so bildet sich ein derbes Gewebe, welches als **Narbe** bezeichnet werden kann.

Im Verlaufe degenerativer Processe treten nicht selten die schon normaler Weise in der Hirnsubstanz vorkommenden **Corpora amylacea** in vermehrter Zahl auf.

Eine **Regeneration** nervöser Bestandtheile des Hirnes scheint beim Menschen nicht vorzukommen. Sind irgendwo Ganglienzellen mit den ihnen zugehörenden Nervenbahnen verloren gegangen, so kann eine Wieder-

Fig. 192. Schnitt aus dem Rande eines encephalomalacischen Erweichungsherdes. *A* Normale, *B* degenerirte Hirnsubstanz. *a* Nervenfasern verschiedener Dicke, theils quer durchschnitten, theils in der Ebene des Schnittes verlaufend. *b* Gliazellen innerhalb des normalen Hirngewebes. c_1 Gliazellen in der Degenerationszone. *c* Blutgefässe. c_1 Blutgefässe mit verdickter Bindegewebsscheide. *d* Aus den Gefässen ausgetretene unveränderte farblose Blutkörperchen. *e* Fettkörnchenzellen, welche ihr Fett durch die Behandlung des Schnittes mit Alkohol und Nelkenöl verloren haben. In Müller'scher Flüssigkeit gehärtetes, mit Hämatoxylin und Karmin gefärbtes, in Kanadabalsam eingelegtes Präparat. Vergr. 250.

herstellung der gestörten Function nur dadurch herbeigeführt werden, dass andere gleichwerthige Bahnen und Centren vicariirend eintreten (vergl. § 74 des allg. Theils).

Ob bei Individuen, welchen Glieder im späteren Leben abgesetzt wurden, die entsprechenden Centren der Hirnrinde atrophisch werden, erscheint fraglich. Sander (*Centralbl. f. d. med. Wiss. 1875*), Luys (*Gaz. des hôp. 1876*), Bourdon (*Rech. clin. sur l. centr. mot. des memb., Paris 1887*, und *Bull. de l'Acad. de méd. XII 1883*) und Andere machen zwar die Angabe, dass sie eine entsprechende Rindenatrophie gefunden hätten, doch erscheinen ihre Angaben nicht sicher, da die Breite der Windungen schon normal erheblich schwankt. Charcot, Ferrier u. A. haben umsonst danach gesucht. Bei angeborenen Defecten der Extremitäten sollen nach Davida (*Virch. Arch. 88. Bd.*) und Edinger (*Virch. Arch. 89. Bd.*) sowohl die Rückenmarkswurzeln als auch die entsprechende graue Substanz und die Seitenstränge des Rückenmarkes, nach Gowers und Edinger sogar auch die entsprechenden Rindencentren mangelhaft ausgebildot sein.

Enthalten das Gewebe des Gehirnes und des Rückenmarkes und deren Bindegewebsumhüllung und Lymphbahnen Körnchenzellen, so kann dies im Allgemeinen als ein Beweis angesehen werden, dass irgendwo ein Zerfall der nervösen Substanz stattfindet. Nach Jastrowitz (*Arch. f. Psych. II*) hat dies indessen nur für Individuen, welche älter als 7 Monate sind, Geltung, indem vom 5. Schwangerschaftsmonat bis zum 7. extrauterinen Monate der Befund von Körnchenzellen an gewissen mit dem Alter wechselnden Stellen des Hirnes und Rückenmarkes normal vorkommt und mit der

Bildung der Markscheiden der Nervenfasern zusammenhängt, wozu nach BOLL das Material durch Wanderzellen zugetragen wird. Der Befund wurde früher allgemein für pathologisch gehalten und der Process als congenitale Encephalitis bezeichnet. VIRCHOW tritt auch neuerdings (*Berl. klin. Wochenschrift 1883 Nr. 46*) wieder für die pathologische Bedeutung der Körnchenzellen im Gehirne Neugeborener ein und stützt sich dabei darauf, dass die Körnchen die mikrochemische Reaction des Fettes, nicht aber des Myelins geben, dass der Befund bei Neugeborenen nicht constant ist, dass der Process mit einer Schwellung der Gliazellen und mit einer Kernvermehrung verbunden ist, und dass unter Umständen Gewebszerfall eintritt. Die Körnchenzellen treten dabei entweder in diffuser Verbreitung auf oder aber in Herden, die opak weisse Flecken bilden und in der grauröthlichen durchscheinenden Hirnsubstanz des Fötus mit blossem Auge leicht wahrnehmbar sind.

Literatur über auf- und absteigende Atrophie der Opticusbahn.

Baumgarten, *Centralbl. f. d. med. Wiss.* 1878.
Gudden, *Arch. f. Ophthalm.* 1879.
Haab, *Beitr. zur Ophthalm., Festschr. f. Horner, Wiesbaden* 1881.
Hosch, *Descendirende Atrophie, Klin. Monatsbl. f. Augenheilk. XVI.*
Leber, *Handb. von v. Gräfe u. Sämisch V.*
Marchand, *v. Gräfe's Arch. XXVIII.*
Michel, *Ueber Sehnervendegeneration und Sehnervenkreuzung, Würzburg* 1887.
Purtscher, *v. Gräfe's Arch. XXVI* 1880.
Samuelsohn, *Berl. klin. Wochenschr.* 1880.

Literatur über Verkalkung der Ganglienzellen.

Friedländer, *Ueber Verkalkung der Ganglienzellen, Virch. Arch.* 88. *Bd.* 1882.
Roth, *Verkalkung der Purkinje'schen Zellen, Virch. Arch.* 53. *Bd.* 1871.
Salvioli, *Riv. clin. di Bologna* 1878.

§ 116. Das Gehirn gehört zu jenen Organen, deren Blutgefässe überaus häufig krankhafte Veränderungen erleiden. So treten schon die Sklerose und das Atherom der Gefässe hier häufiger als in den meisten anderen Organen auf, und für die hyaline Degeneration der Gefässwände bilden die kleinen Arterien und Capillaren des Centralnervensystems und seiner Häute geradezu die Prädilectionsstelle. Auch Verfettung und Verkalkung der Hirngefässe sind überaus häufig, und letztere kann in seltenen Fällen einen so hohen Grad erreichen, dass auf einem Schnitte zahlreiche Gefässe in Form starrer Spitzen aus der Substanz des Gehirnes sich erheben. Hierzu kommt, dass corpusculäre Substanzen, welche aus dem Herzen in den arteriellen Blutstrom gelangen, verhältnissmässig häufig den Hirnarterien zugeführt werden. Es können ferner auch aus den Gefässstämmen Zellmassen atheromatöser Herde oder losgelöste Fibrinniederschläge von erkrankten Stellen der Aorta ascendens und der Kopfgefässe in die Hirnarterien gelangen.

Wird eine Arterie durch Wandverdickungen, wie sie der Sklerose und hyalinen Degeneration zukommen, hochgradig verengt oder verschlossen, oder stellt sich ein Verschluss einer erkrankten Arterie durch Thrombose ein, so stellt sich, da die Arterien innerhalb der Hirnsubstanz grössere Anastomosen nicht mehr besitzen und eine collaterale Circulation danach nur schwer zu Stande kommt, eine

ischämische Nekrose des betreffenden Bezirkes ein, welcher in kurzer Zeit eine als **Encephalomalacie** bezeichnete Erweichung der Hirnsubstanz nachfolgt. Das Nämliche kann geschehen, wenn durch Embolie eine Hirnarterie verschlossen wird.

Tritt nach Verschluss des betreffenden Gefässes kein Blut aus den Gefässen aus, so zeigt der Erkrankungsherd das Bild der **weissen Erweichung**, tritt dagegen in Folge der gesetzten Circulationsstörungen aus den noch dem Blut zugänglichen, aber nicht mehr normal durchströmten Gefässen Blut aus, und geben das Blut und dessen Zerfallsproducte, Hämatoidin und Hämosiderin, dem Erweichungsherd eine rothe und weiterhin eine gelbe oder rostfarbene Färbung, so bezeichnet man den Process als **rothe** und als **gelbe Erweichung**.

Die Erweichung ist schon nach wenigen Tagen deutlich ausgesprochen, und es sind auch die in § 115 beschriebenen histologischen Zerfallserscheinungen sehr bald nachweisbar, wobei namentlich das Auftreten von Myelintropfen und Fetttropfen und von Fettkörnchenkugeln ein wichtiges Kennzeichen der eingetretenen Degeneration bildet.

Im Laufe von Wochen nimmt die Verflüssigung mehr und mehr zu, und es kommt zunächst eine Zeit, in welcher nur noch eine durch Zerfallsproducte und Fettkörnchenzellen milchig getrübte Flüssigkeit vorhanden ist. Da bei dem Zerfallsprocesse die Blutgefässe meist erhalten bleiben (Fig. 192 *c* und Fig. 193 *b*), so pflegt die Flüssigkeit in einem zarten, durch das Gefässgerüst dargestellten Maschenwerk zu liegen.

Nach Monaten wird die Flüssigkeit durch Resorption der Zerfallsproducte allmählich klarer, doch kann die Trübung durch neu hinzukommenden Gewebszerfall sich sehr lange erhalten.

Meist findet man nach Monaten eine Höhle, welche mehr oder weniger getrübte Flüssigkeit austreten lässt und von einem feinen Netzwerk durchzogen ist, das nach Abfluss der Flüssigkeit zusammensinkt. Soweit das Netz mit blossem Auge erkennbar ist, besteht es im Wesentlichen nur aus Gefässen (Fig. 193 *b*). Wo es dichter wird, schaltet sich in dessen Maschen ein feines Netzwerk von Gliagewebe ein (Fig. 192 *b* und Fig. 193 *a*).

Am Rande der Erweichungsherde kann sich eine Verdichtung durch Wucherung des Gliagewebes einstellen, doch pflegt dieselbe nicht erheblich zu sein. Am ehesten tritt sie dann ein, wenn die Herde klein sind, die Erweichung jüngere Individuen betrifft und nicht auf Arteriosklerose beruht. Häufig ist auch nach Monaten und Jahren eine erhebliche Wucherung der Gliazellen nicht zu constatiren, dagegen sind die Erweichungsherde oft noch von einer Gewebszone umgeben, innerhalb welcher die nervösen Elemente in Zerfall begriffen sind und demgemäss das Gewebe auch mehr oder weniger dicht von Körnchenzellen durchsetzt ist.

Die innerhalb des Erweichungsherdes gelegenen Gefässe verfallen zum Theil der Obliteration. Sowohl an den collabirten als an den offen gebliebenen kann sich eine zellig-fibröse Hyperplasie der Pialscheide einstellen, welche eine Verdichtung und Verhärtung der betreffenden Stelle bedingt.

Die **Grösse der einzelnen Erweichungsherde** ist abhängig von der Grösse des in anämischen Zustand versetzten Gefässbezirkes und kann danach in erheblichem Grade variiren. Die kleinsten Degenerationsherde entziehen sich dem unbewaffneten Auge gänzlich oder bilden wenigstens nur bei sorgfältiger Betrachtung erkennbare Veränderungen, während grössere Herde ganze Windungen oder umfangreiche Theile

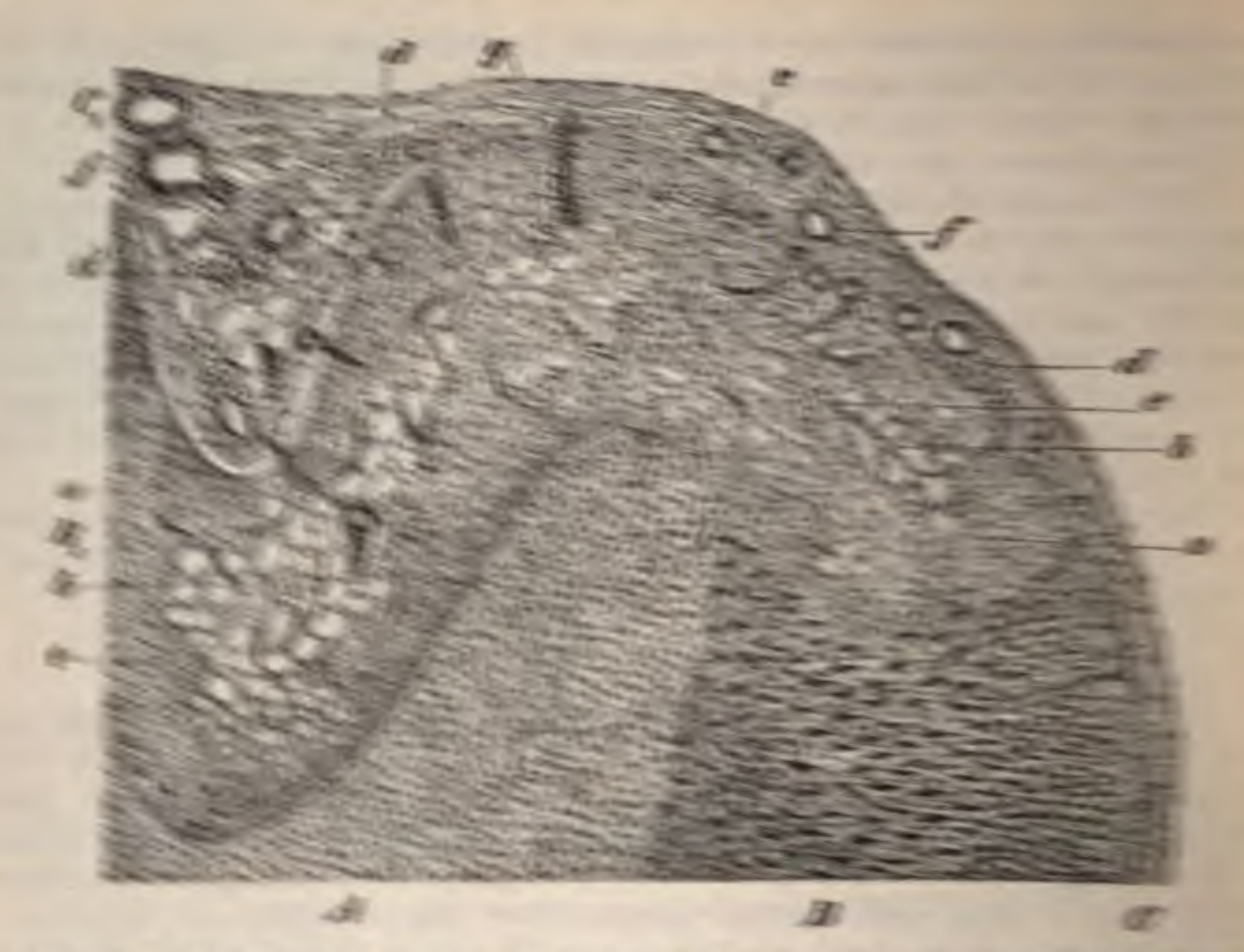

in nächster Nähe der Pia, so pflegt die Hirnsubstanz an der betreffenden Stelle einzusinken, und es wird der dadurch frei werdende Raum zum Theil durch Flüssigkeitsansammlung in den Subarachnoidalräumen und der Pia ausgefüllt. Der eingesunkene Hirntheil erscheint, von aussen betrachtet, undurchsichtig, weiss oder gelb oder braun gefärbt. Durchschnitten entleert das Erweichungsgebiet eine meist milchig getrübte, seltener pigmentirte Flüssigkeit, und es bleibt alsdann nur noch ein schlaffes, grossentheils aus Gefässen bestehendes Gewebe (Fig. 193 *b*) als Rest des früher vorhandenen Hirntheils übrig.

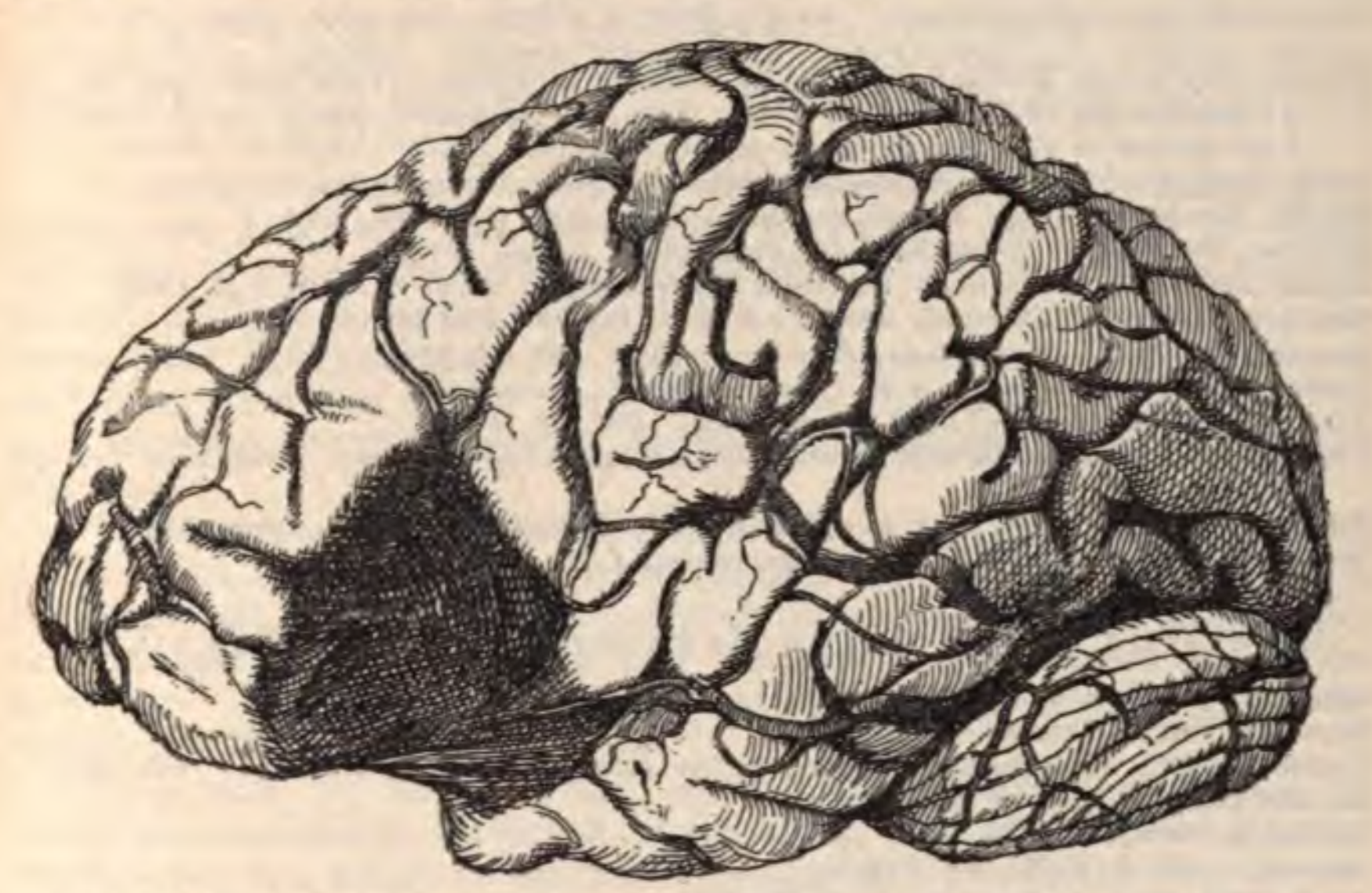

Fig. 194. Ischämische Erweichung der dritten Stirnwindung, des untersten Theils der vordern Centralwindung und der Spitze der ersten Schläfenwindung einer Frau, welche an amnestischer und ataktischer Aphasie gelitten hatte. Um $^1/_3$ verkleinert.

Das Gewebe der weichen Bindegewebshüllen ist über älteren Erweichungsherden meist hyperplasirt (C_1), und auch die Blutgefässe (*f*) sind häufig verdickt. Endlich besteht, solange der Zerfall andauert, eine zellige Infiltration, und zwar sowohl innerhalb der Degenerationsherde als auch in den darüber gelegenen weichen Hirnhäuten. In den verdickten Hirnhäuten bilden sich nicht selten Kalkconcremente; am Rande der Degeneration können auch die abgestorbenen Ganglienzellen verkalken. Liegt ein grösserer Herd in der Nähe eines Ventrikels, so pflegt sich dieser in Folge des Zusammensinkens der angrenzenden Hirnsubstanz zu erweitern.

Im Grosshirne treten die ischämischen Erweichungen sowohl im Gebiete der Arterien der Grosshirnganglien als auch der Rindenarterien auf. Werden dabei Rindencentren zerstört, so erfolgen motorische und sensorische Lähmungen. So hat ein Zerfall des Hinterhauptlappens und des hinteren Theiles des Scheitellappens Verlust des Sehvermögens, Zerfall der Centralwindungen und des Parietallappens Lähmung der Extremitäten der entgegengesetzten Seite zur Folge. Zerstörung der dritten Stirnwindung links (Fig. 194) pflegt bei rechtshändigen Individuen ataktische Aphasie zur Folge zu haben. Durch Bildung mehrfacher Rinden-

erweichungen (Fig. 193) können zahlreiche Functionen der Grosshirnrinde in mehr oder minder hohem Grade beeinträchtigt werden.

Im Hirnstamme können die Erweichungsherde an den verschiedensten Stellen vorkommen und danach auch verschiedene Functionsstörungen verursachen. Sitzen sie im Gebiete der Pyramidenbahn, so unterbrechen sie die motorische Leitung. Werden die Bulbärkerne des Hirnstammes oder die davon abgehenden Fasern zerstört, so treten Lähmungen der Hirnnerven auf.

Literatur über ischämische Hirnerweichung.

Charcot. *Leç. sur les localisations dans les maladies du cerveau. Paris* 1876. und *Leç. sur les maladies des vieillards. Paris* 1867; *Rech. clin. et anatomo-pathol. sur le ramollissement cérébral et l'encéphalite. Oeuvr. compl. IX* 1890.

Duret, *Rech. anat. sur la circulation de l'encéphale. Arch. de phys.* 1874.

Gelpke. *Hirnapoplexie und Embolie der Hirnarterie. Arch. der Heilk. XVI.*

Heubner. *Die luetische Erkrankung der Hirnarterien. Leipzig* 1874.

Hoven. *Beitr. zur Anatomie der cerebralen Kinderlähmung. Arch. f. Psych. XIX* 1888.

Kroemer. *Zur pathol. Anat. der Chorea. Arch. f. Psych. XXIII* 1891.

Kreuser. *Erworbene Porencephalie. Zeitschr. f. Psych.* 48 *Bd.* 1891.

Lancereaux. *De la thrombose et de l'embolie cérébrale. Paris* 1862.

Lichtheim. *Ueber Aphasie. Dtsch. Arch. f. klin. Med.* 36 *Bd.*

Poelchen. *Zur Aetiologie der Gehirnerweichung nach Kohlendunstvergiftung. Virch. Arch.* 112 *Bd.* 1888.

Prévost et Cotard. *Études phys. et pathol. sur le ramollissement cérébral. Paris* 1866.

Walcker. *Ueber die Verstopfung der Hirnarterien. I.-D. Zürich* 1872.

Literatur über hyaline Degeneration der Hirngefässe.

Arndt. *Virch. Arch.* 49. *Bd.*

Benedikt, *Virch. Arch.* 64 u. 72. *Bd.*

Holschewnikoff. *Ueber hyaline Degeneration der Hirngefässe. Virch. Arch.* 112 *Bd.* 1888.

Kolessnikoff. *Virch. Arch.* 65 *Bd.*

Lubimoff. *Virch. Arch.* 57 *Bd.*

Neelsen. *Arch. d. Heilk. XVII* 1876.

Wedl. *Sitzungsber. d. Wien. Akad. XLIII* 1863.

§ 117. **Blutungen** kommen im Gehirn sehr häufig vor, und zwar sowohl solche durch Diapedese als solche durch Rhexis. So treten nicht selten schon bei congestiven Hyperämieen capillare Blutungen auf, und die acuten encephalitischen Processe werden sehr häufig durch capilläre Hämorrhagieen eingeleitet. Bei Malaria kommen Fälle vor, in denen das Gehirn von zahlreichen Blutherden durchsetzt ist, und es können sich auch bei anderen Infectionskrankheiten (Pocken, Milzbrand), sowie bei Purpura haemorrhagica multiple Blutungen einstellen.

In allen diesen Fällen bilden die Hämorrhagieen rundliche oder längliche Herde von Hirsekorn- bis Erbsengrösse, welche der Schnittfläche oft ein zierlich gesprenkeltes Aussehen geben.

Das ausgetretene Blut liegt theils in der Substanz des Gehirnes selbst, theils in den Pialscheiden der Gefässe. Die an letztgenannter Stelle befindlichen Blutanhäufungen werden häufig als **miliare dissecirende Aneurysmen** bezeichnet.

Bei mykotischer Encephalitis lassen sich zuweilen in den Gefässen Bakterien nachweisen, und es hat den Anschein, als ob dieselben die Blutung theils durch Verstopfung der Gefässe, theils durch Destruction ihrer Wand verursachen würden. In andern Fällen sind die Capillaren verfettet.

Bei Verstopfung von Arterien durch arteriosklerotische Verdickung

der Intima, durch Thrombose und Embolie treten ausgedehntere Blutungen nur selten ein, dagegen bilden sich oft vereinzelte kleine hämorrhagische Flecken.

Bei Stauungen innerhalb der Hirnsubstanz, wie sie z. B. in der Nachbarschaft von Geschwülsten oder von grösseren hämorrhagischen Herden vorkommen, bilden sich oft zahlreiche kleine circumscripte Blutherde, welche in der Umgebung von Capillaren und kleinen Venen theils innerhalb der Pialscheiden, theils in der Hirnsubstanz selbst liegen.

Verwundungen, Quetschungen und Erschütterungen des Gehirnes und Rückenmarkes, wie sie durch verschiedene traumatische Einwirkungen herbeigeführt werden, pflegen Blutungen herbeizuführen, welche selbstverständlich um so bedeutender sind, je grösser die durch das Trauma zerrissenen Gefässe waren.

Ausgedehnte massige **spontane Blutungen** entstehen **durch Berstung von Arterien**, und diese selbst treten dann ein, wenn die Wand der Arterien durch degenerative und entzündliche Veränderungen weniger widerstandsfähig geworden ist. Oft bilden sich vor den Rupturen aneurysmatische Erweiterungen der Arterien, doch sind die Fälle, in denen sie fehlen, nicht eben selten. Drucksteigerung im Aortensystem begünstigt eine Berstung kranker Gefässe, vermag aber gesunde Gefässe nicht zu zerreissen.

Die spontanen arteriellen Blutungen sitzen am häufigsten im Gebiete der basalen Ganglien, der inneren Kapsel und in deren unmittelbarer Nachbarschaft. Etwas seltener kommen sie im Gebiete der Brücke, der Gehirnschenkel, des Kleinhirns und des inneren Marklagers des Grosshirns vor. Am seltensten sind spontane Berstungsblutungen an der Convexität des Gehirnes.

Alles dies hat seinen Grund darin, dass die Arterien, welche die erstgenannten Gebiete versorgen, unter einem höheren Blutdrucke stehen als die von den pialen Gefässramificationen sich in das Rindengrau einsenkenden kleinen Arterien. Es gilt dies namentlich für die von der Arteria fossae Sylvii abgehenden Aeste, welche die basalen Ganglien und die innere Kapsel versorgen.

Durch arterielle Blutungen wird das Nerven- und Gangliengewebe in mehr oder weniger erheblicher Ausdehnung zertrümmert und gleichzeitig die Umgebung comprimirt. Nur bei kleinen Blutungen aus Capillaren bleibt eine Gewebszerstörung aus, und wird das angrenzende Hirn- und Rückenmarkgewebe durch die perivasculäre Blutansammlung nur verdrängt. Bei Berstung kleinster Arterien bilden sich etwa erbsenbis haselnussgrosse Herde, bei Zerreissung grösserer Stämmchen können ganze Abschnitte der Hirnsubstanz, z. B. der grösste Theil der basalen Ganglien der einen Seite, sowie auch noch ein Theil der angrenzenden weissen Substanz, oder auch das ganze weisse Marklager des Hinterhauptlappens zerstört werden.

Der frische Blutherd bildet eine dunkelschwarzrothe, weiche, geronnene oder breiige Masse, welche die Trümmer der zerstörten Hirnsubstanz enthält. Bei starken Blutungen ist der übrige Theil des Gehirnes anämisch, die Gyri durch den Druck des ausgetretenen Blutes mehr oder weniger abgeflacht, die Sulci verstrichen. In der Umgebung des Hauptherdes liegen meist kleine Blutherde in wechselnder Anzahl, welche der Hirnsubstanz eine rothe Sprenkelung ertheilen und als Folge der durch die primäre Blutung entstandenen Störung der Circulation anzusehen sind. Bei Blutungen in der Nähe der Ventrikel kann das Blut

auch in die Ventrikelhöhlen sich ergiessen und von hier aus durch die queren Fissuren in die Subarachnoidalräume gelangen.

Bei Blutungen in der Rinde kann das Blut sich namentlich subpial verbreiten und zum Theil auch in die pialen und subarachnoidalen Maschenräume eindringen. Bei Blutungen meningealer Arterien sind selbstverständlich die letztgenannten Orte hauptsächlich der Sitz des Ergusses und die Hirnsubstanz nur secundär betheiligt. Durch Zerreissung der Arachnoidea kann Blut auch in den Subduralraum gelangen.

Nach Eintritt der Gerinnung des eingetretenen Blutes zieht sich der Blutklumpen zusammen, und es wird ein Theil des Wassers durch den Lymph- und den Blutstrom entfernt. Dadurch wird die Compression der Nachbarschaft mehr und mehr vermindert und schliesslich aufgehoben. Gleichzeitig verändert der Blutklumpen seine Farbe und wird mehr rothbraun. Ferner diffundirt ein Theil des Blutfarbstoffes und gibt Veranlassung zu einer gelblichen Tingirung der Umgebung des Blutherdes. Weiterhin stellt sich ein Zerfall des ausgetretenen Blutes, sowie der durch die Blutung getödteten Hirnsubstanz ein. Die dadurch entstehenden Zerfallsmassen werden im Laufe der Zeit zum grossen Theil unter Bildung von Fettkörnchenzellen und Pigmentkörnchenzellen resorbirt (vergl. § 115) und der dadurch frei werdende Raum entweder durch Flüssigkeitsansammlung oder durch Zusammensinken der Hirnsubstanz ausgefüllt. Im letzteren Falle muss natürlich eine entsprechende Erweiterung der Subarachnoidalräume oder der Ventrikel eintreten. Wird bei der Resorption der Zerfallsmassen ein Theil des freigewordenen Raumes durch Flüssigkeit gefüllt, so bildet sich eine **apoplektische Cyste**. Schrumpft die Hirn- und Rückenmarksubstanz bis zum völligen Verschluss des Defectes, so entsteht eine **apoplektische Narbe**, welche entweder ganz dicht ist oder noch Reste eingedickter nekrotischer Massen, die Cholestearin enthalten können, einschliesst. Das Gewebe der Narbe sowie der Wand der Cysten ist meist etwas verhärtet (vergl. § 115), gelb oder braunroth oder bräunlich pigmentirt, indem ein Theil des bei dem Blutzerfall entstehenden Pigmentes nicht resorbirt wird, sondern an Ort und Stelle liegen bleibt. Es sind dies grösstentheils amorphe, braune Schollen und Körner von Hämosiderin, zum geringen Theil auch amorphes oder krystallinisches Hämatoidin. Die Verhärtung wird grösstentheils durch eine fibröse Hyperplasie der Bindegewebsscheiden der Gefässe, zum geringen Theil durch Wucherung des Gliagewebes bedingt.

Sind die Blutungen nur geringfügig, und beschränkt sich die Blutansammlung auf die Pialscheiden der Gefässe, erfolgt also keine Gewebszertrümmerung, so werden die Zerfallsproducte des Blutes grösstentheils durch die perivasculären Lymphbahnen abgeführt, doch bleiben oft noch lange Zeit Pigmentkörner in den adventitiellen Gefässscheiden liegen.

Literatur über Hirnblutungen und deren Genese.

Charcot, *Leçons sur les maladies des vieillards, Paris* 1867; *Nouv. rech. sur la pathogénie de l'hémorrhagie cérébrale, Oeuvr. compl. IX* 1890.
Charcot et Bouchard, *Pathogénie de l'hémorrhagie cérébrale, Arch. de phys. I* 1868.
Eichler, *Aneurysmen der Gehirnarterien, Dtsch. Arch. f. klin. Med.* 22. *Bd.*
Geigel, *Der apoplektische Insult bei Hämorrhagia cerebri, Virch. Arch.* 125. *Bd.*
Löwenfeld, *Studien über die Aetiologie und Pathologie der Hirnblutungen, Wiesbaden* 1886.
Roth, *Correspbl. f. Schweizer Aerzte* 1874.
Turner, *Arteries of the brain from cases cerebral. haemorrhag., Trans. of the Path. Soc. of London* 1882.
Virchow, *sein Arch.* 3. *Bd.*

§ 118. **Traumen** können auf das Gehirn in sehr verschiedener Weise einwirken und setzen danach in ihrem Verlauf verschiedene Veränderungen.

Erschütterungen des ganzen Gehirnes, wie sie durch Sturz auf den Kopf oder durch Schlag- und Stosswirkung herbeigeführt werden können, verursachen oft eine durch Aufhebung des Bewusstseins gekennzeichnete Lähmung des Gehirnes, welche bald rasch vorübergehend, bald länger dauernd ist und nicht selten den Tod herbeiführt. In letzterem Fall ergiebt die anatomische Untersuchung zuweilen multiple Hirnblutungen, doch können diese auch fehlen, und es muss die Lähmung auf einer durch die Erschütterung bewirkten ausgebreiteten Läsion des Gehirnes beruhen, durch welche einzelne Theile aus ihren Verbindungen gerissen oder auch direct abgetödtet werden. Für diese Annahme spricht auch, dass nach leichten Erschütterungen, deren Wirkung vorübergehend ist, einzelne Ganglienzellen späterhin verkalken können.

Contusionen, Quetschungen und **Verwundungen umschriebener Hirntheile**, wie sie z. B. durch eindringende Geschosse oder Hieb- und Stichwaffen oder durch abgesprengte, in das Gehirn eindringende Knochensplitter, zum Theil auch nur durch starke locale Erschütterungen verursacht werden, führen zu mehr oder minder ausgedehnter örtlicher, oft mit Blutungen verbundener Zertrümmerung von Hirnsubstanz, deren Ausbreitung selbstverständlich von der Gewaltwirkung abhängt, bei Geschossen oft den ganzen Durchmesser des Gehirnes in Form eines Kanales durchzieht oder auch wohl zufolge des Abprallens der Kugel an

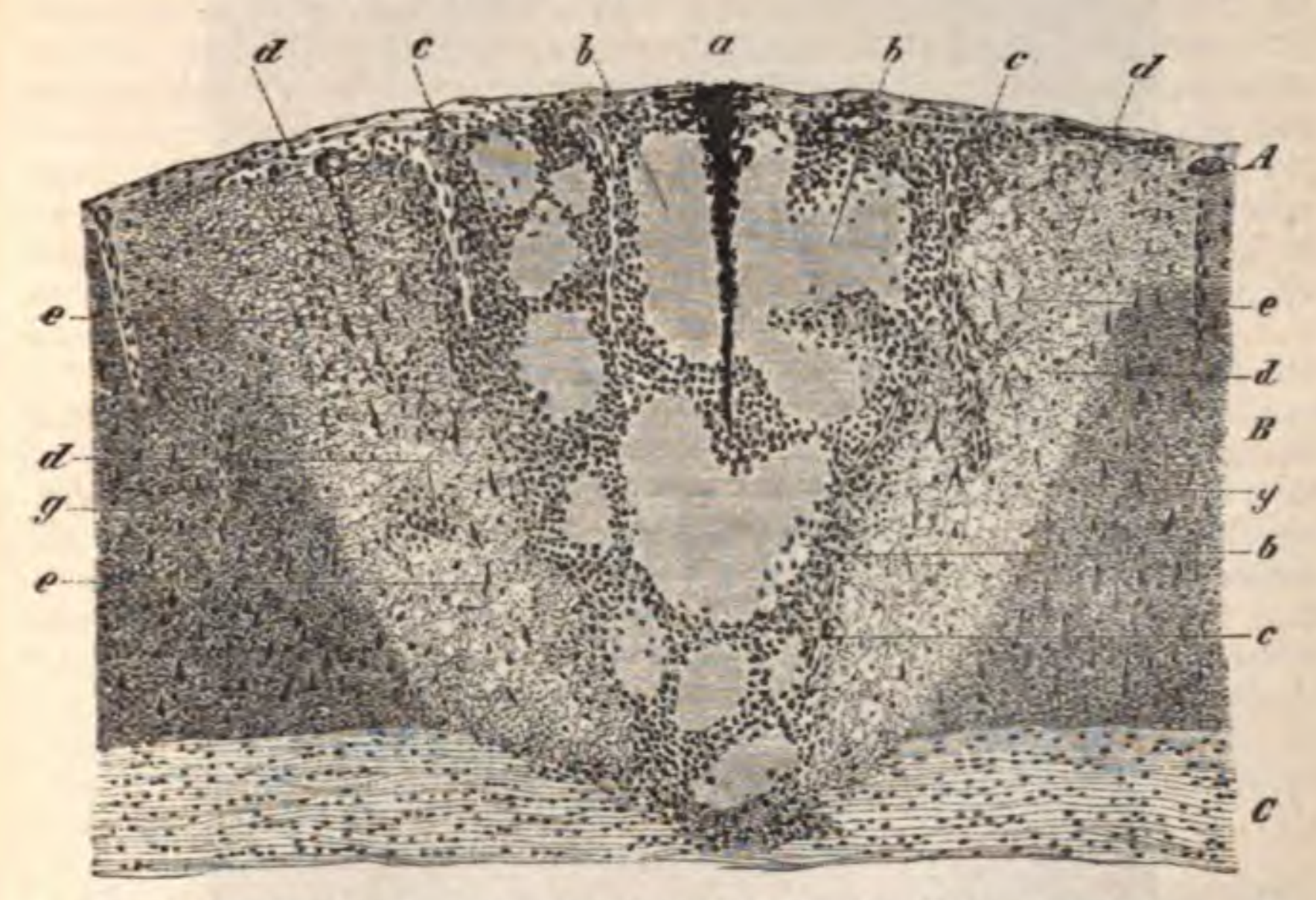

Fig. 195. Experimentell durch Stich in die Hirnrinde eines Kaninchens erzeugte Encephalitis am 12. Tage nach der Verletzung. *A* Hirnhäute. *B* Hirnrinde. *C* Marksubstanz. *a* Stichkanal. *b* Nekrotisches körnig aussehendes kernloses Gewebe. *c* Zone der entzündlichen Infiltration und Wucherung. *d* Degenerationszone. *e* Gequollene degenerirte Ganglienzellen. *g* Normale Rindensubstanz. In MÜLLER'scher Flüssigkeit gehärtetes, mit Hämatoxylin und neutralem Karmin gefärbtes und in Kanadabalsam eingelegtes Präparat. Vergr. 25.

der Schädelwand einen im Winkel gebrochenen Kanal bildet, bei Stichwunden dagegen oft nur eine relativ kurze und schmale Continuitätstrennung darstellt.

Treten zu traumatischen Hirnerweichungen keine Infectionen hinzu, so verlaufen sie im Allgemeinen in ähnlicher Weise wie ischämische und hämorrhagische Erweichungen. Das durch das Trauma abgetödtete Gewebe (Fig. 195 *b*) verfällt allmählich der Auflösung und erregt zugleich in der Nachbarschaft eine mehr oder minder ausgebreitete Entzündung und Wucherung (*c*), welche vornehmlich von den Gefässen und deren Umgebung ausgeht, während die nervöse Substanz weiterhin oft noch über das Gebiet der ursprünglichen traumatischen Einwirkung hinaus (*d*) degenerative Veränderungen zeigt. Im weiteren Verlaufe kann sich im Grenzgebiet des Degenerationsherdes (*d*) eine Wucherung der Glia einstellen, während zugleich an den nervösen Elementen der Zerfall weiterschreitet.

Handelt es sich um subpial gelegene Hirnverletzungen, so nimmt die Pia an der Entzündung und Wucherung Theil, und es spielen diese Processe sich vornehmlich in der Umgebung der in das Gehirn eintretenden Gefässe (*c*) ab. Bei Schusswunden, welche das Gehirn perforiren, bildet sich in der Umgebung des Schusskanales (Fig. 196 *a*) eine Granulationswucherung (*b c*), welche nach einiger Zeit in faseriges Bindegewebe (*d*)

Fig. 196. Durchschnitt durch einen Schusskanal des Gehirns, 47 Tage nach der Verletzung (nach v. KAHLDEN). *a* Schusskanal. *b* Exsudatmassen. *c* Granulationsschicht, *d* faserige Schicht der Wand des Schusskanales. *e* Erweichungszone *f* Normale Hirnsubstanz. In MÜLLER'scher Flüssigkeit gehärtetes, mit Hämatoxylin und Karmin gefärbtes, in Kanadabalsam eingeschlossenes Präparat. Vergr. 5.

übergeht, während in der Nachbarschaft das Hirngewebe (*e*) noch einen weiteren Zerfall erleidet.

In welcher Zeit die Processe ihren Abschluss erreichen, lässt sich nicht bestimmen.

In Stichwunden und Hiebwunden kann nach Verlauf von Monaten und Jahren das durch das Trauma nekrotisirte Gewebe ganz oder grösstentheils resorbirt und die Wundstelle von Narbengewebe, das grösstentheils aus Bindegewebe und Gefässen, zum geringsten Theil auch aus gewuchertem Gliagewebe besteht, eingenommen sein, doch ist zu bemerken, dass auch nach langer Zeit in der Umgebung der Narbe noch Körnchenzellen liegen, ein Zeichen, dass die Zerfallsprocesse noch nicht ganz aufgehört haben.

Zuweilen kommen auch Fälle zur Beobachtung, in denen nach localer Gewebszertrümmerung der Zerfall im Laufe von Jahren weitere Fortschritte macht und schliesslich umfangreiche Gebiete ergreift. So kann nach einem Schlag auf die Stirn, bei welchem vielleicht ein Knochensplitterchen in die Pia und das angrenzende Gehirn eingetrieben wird, eine Hirnerweichung sich einstellen, welche den ganzen Stirnlappen zerstört. Die Wucherung im Grenzgebiete der Erweichung pflegt in solchen Fällen gering zu sein.

Wird eine irgendwie gesetzte Hirnwunde durch Eiterung erregende Mikroorganismen inficirt, so kommt es zu eiterigen Infiltrationen und weiterhin zur Vereiterung der betreffenden Theile und damit zur Abscessbildung (vergl. § 119).

Compression durch irgendwelche, allmählich zunehmende Bildungen innerhalb der Schädelhöhle, z. B. durch Geschwülste oder Hämatome der Dura mater, kann das Gehirn, falls sich nicht Circulationsstörungen einstellen, lange Zeit ertragen, ohne Schaden zu nehmen, und man sieht demgemäss oft tiefe, durch Dura-Geschwülste bedingte Einbuchtungen des Gehirnes, ohne dass dabei die Hirnsubstanz degenerirt wäre. Die Substanz des Gehirnes weicht offenbar dem andrängenden Gewebe aus, und es wird durch Abfluss der Lymphe aus der Schädelhöhle Raum geschaffen. Uebersteigt die Raumbeengung gewisse Grenzen, so treten Störungen der Circulation und der Ernährung schliesslich auch bei sehr langsamer Zunahme der Compression ein.

Tritt eine Compression der Gehirnsubstanz rasch ein und ist dieselbe mit Circulationsstörungen verbunden, welche den Abfluss des Blutes aus dem Gehirn oder Theilen von solchen behindern, so pflegen sich sehr bald nicht nur functionelle Störungen, sondern auch materielle Veränderungen einzustellen. Am häufigsten erfolgt dies bei Blutungen in das Gehirn oder die Ventrikel oder die Meningen, sowie bei Flüssigkeitsansammlungen in den Ventrikeln (vergl. § 113). Sie kann sich ferner auch bei dem Wachsthum von Geschwülsten und Abscessen geltend machen, und es können alsdann die in der Hirnsubstanz gesetzten Veränderungen nicht nur in einer Abflachung der Gyri an der comprimirten Stelle sowie in Anämie, sondern oft auch in Erweichungszuständen bestehen.

Literatur über traumatische Verletzung des Gehirnes und deren Folgen.

Bergmann, *Die Lehre v. d. Kopfverletzungen, Deutsche Chirurgie Lief.* 30, 1880.
v. Bruns, *Die chirurg. Krankheiten und Verletzungen des Gehirnes und seiner Umhüllungen, Tübingen* 1854.
Bruzelius *und* **Key**, *Jahresber. v. Virchow* 1880 *II.*
Coën, *Ueber die Heilung von Stichwunden des Gehirnes, Beitr. v. Ziegler II, Jena* 1887.

Fischer, *Samml. klin. Vorträge v. Volkmann* Nr. 10 u. 27

Friedmann, *Ueber progressive Veränderungen an den Ganglienzellen bei Entzündung. Arch. f. Psych. XIX* 1887; *Folgezustände nach Gehirnerschütterungen, D. med. Woch.* 1891 und *Arch. f. Psych. XXIII* 1891.

Gluge, *Experimente über Encephalitis, Abhandl. zur Physiol. und Path. Jena* 1841.

Guder, *Die Geistesstörungen nach Kopfverletzungen, Jena* 1886.

Hasse und Kölliker, *Experimente über Encephalitis, Zeitschr. f. rat. Medic. IV* 1846

Hayem, *Études sur les diverses formes d'encéphalite, Paris* 1868.

Jolly, *Studien aus d. Institute f. experim. Pathol. in Wien* 1870.

v. Kahlden, *Ueber die Heilung von Gehirnwunden, Centralbl. f. allg. Path. II* 1891

Koch und Filehne, *v. Langenbeck's Arch. XVII* 1874.

Krafft-Ebing, *Ueber die durch Gehirnerschütterung und Kopfverletzung hervorgeruf. psych. Krankh., Erlangen* 1868.

Sanarelli, *Reparationsvorgänge im Gehirn, Centralbl. f. allg. Path. II p.* 429.

Stromeyer, *Verletzungen und chir. Krankh. d. Kopfes, Freiburg* 1864.

Virchow, *sein Arch.* 50. *Bd*

Witkowski, *Ueber Gehirnerschütterung, Virch. Arch.* 62. *Bd.*

Ziegler, *Sitzungsber. d. phys. med. Ges. in Würzburg* 1878.

§ 119. Die **hämatogene acute Herdencephalitis** ist eine Erkrankung, welche im Verlauf verschiedener Infectionen sich einstellen kann und entweder in einzelnen oder in mehreren oder auch in zahlreichen Herden auftritt. Am häufigsten kommt es zu Herdencephalitis im Verlaufe von Pyämie, Endocarditis und epidemischer Cerebrospinalmeningitis, Infectionen also, welche durch Eiterkokken und Pneumoniekokken verursacht werden. Im Uebrigen tritt sie in seltenen Fällen auch im Verlaufe anderer Infectionskrankheiten, z. B. von Typhus abdominalis, acutem Gelenkrheumatismus oder Scharlach, oder ulcerirender Lungentuberculose etc. auf und es kann nach neueren Beobachtungen auch jene Schädlichkeit, welche die acute spinale Myelitis, die spinale Kinderlähmung verursacht, zu Encephalitis führen. Bei Lyssa können nicht nur das Rückenmark, sondern auch die Hirnstämme und das Grosshirn Entzündungsherde enthalten.

Soweit man die Verhältnisse zur Zeit zu übersehen vermag, sind die im Verlaufe specifischer Infectionskrankheiten auftretenden encephalitischen Processe theils als Metastasen der betreffenden krankhaften Processe anzusehen, theils auch als Metastasen von Secundärinfectionen mit Eiterkokken. In vielen Fällen tritt gleichzeitig Meningitis auf.

Die kleinsten encephalitischen Herde sind mit blossem Auge nicht erkennbar, und es weist erst das Mikroskop das Vorhandensein kleinzelliger perivasculär gelegener Infiltrationsherde nach. Grössere Herde können ein röthliches Aussehen bieten oder durch dunkelrothe kleine Hämorrhagieen charakterisirt sein. Bei Eintritt von Eiterungen bilden sich gelblichweisse Herde, die bald zu Eiter sich verflüssigen.

Kleinste Infiltrationsherde dürften wohl abheilen können, ohne bleibende Veränderungen zu hinterlassen. Grössere Herde werden stets zu Untergang von Hirngewebe führen, Heilung wird mit Schrumpfung und Verhärtung des Entzündungsherdes heilen können, welcher danach ein ähnliches Aussehen bietet, wie die nach hämorrhagischer oder anämischer Erweichung (§ 116 und § 117) zurückbleibende Narbe. Die meisten Autoren sind auch der Ansicht, dass auch die grauen Herde, die bei multipler Sklerose (vergl. § 121) vorkommen, Folgen encephalitischer Processe seien, doch ist dies nicht sichergestellt.

Eiterige Encephalitis, welche zur Bildung von **Hirnabscessen** führt, kommt am häufigsten im Verlaufe pyämischer Infectionen, die von Wunden oder ulcerirenden Krebsen und ulcerirenden Lungenkrankheiten

ausgehen, vor, reiht sich indessen auch in die Gruppe der Herderkrankungen bei kryptogenetischer Septikopyämie ein. Werden bei pyämischer Endocarditis inficirte Emboli in die Hirngefässe verschleppt, so kann sich zunächst eine ischämische oder hämorrhagische Hirnerweichung einstellen, der alsdann die Vereiterung nachfolgt.

Die hämatogenen Abscesse kommen am häufigsten im Gross- und Kleinhirn, seltener im Hirnstamm vor und können multipel auftreten. Sie enthalten meist rahmigen, gelbweissen oder leicht grünlich gefärbten Eiter. Die kleinsten sind etwa hirsekorn- bis erbsengross. Umfangreiche Abscesse können den grössen Theil eines Lappens einnehmen. Am häufigsten haben sie etwa die Grösse einer Walnuss oder eines Hühnereies.

Sind sie noch frisch, so erscheint die Wandung zerfetzt; die Umgebung ist ödematös geschwollen und häufig mit kleinen hämorrhagischen Entzündungsherden durchsetzt. Gelangen sie unter die Pia, so gesellt sich Meningitis hinzu. Brechen sie in die Hirnventrikel ein, so entstehen auch hier heftige Entzündungen.

Nur kleinste Abscesse können durch Resorption des Eiters und Narbenbildung heilen. Grössere Abscesse schliessen sich, falls die Entzündung nachlässt und nicht durch Hirndruck oder durch Meningitis zum Tode führt, durch eine Granulationsmembran gegen die Umgebung ab und erhalten sich dann Jahre, ja sogar Jahrzehnte lang in diesem Zustande. Schon in der vierten Woche kann ein Abscess durch einen grauen oder grauröthlichen Saum von der umgebenden Hirnsubstanz abgegrenzt sein. Nach Monaten wird dieser Saum breiter, d. h. 2 bis 5 mm breit und zugleich derb. Dieser Saum ist nichts anderes als ein Granulationsgewebe, welches sich später in faseriges Narbengewebe umwandelt. An alten Abscessen besteht daher die Abscessmembran aus einer inneren, aus Zellen verschiedener Grösse und aus Gefässen zusammengesetzten Granulationsschicht und aus einer äusseren faserigen Schicht.

Der einmal gebildete abgesackte Abscess wächst im Verlaufe der Zeit durch Ansammlung von Eiter, welcher von der Membran secernirt wird, doch muss man annehmen, dass diese Secretion zeitweise sistirt und bei chronischen Abscessen überhaupt eine geringfügige ist. Die umgebende Hirnsubstanz wird verdrängt und kann dadurch atrophisch werden oder sogar in degenerativen Zerfall gerathen.

Jeden Augenblick können in derselben auch entzündliche Oedeme oder neue kleinzellige Herdentzündungen und damit auch Verhältnisse eintreten, welche die Function des Gehirnes stören und häufig genug dem Leben ein Ende machen. Auch die Gefahr der Perforation in einen Ventrikel oder des Uebergreifens der Entzündung auf die Pia ist durch die Abkapselung nicht gehoben. Kleinhirnabscesse können durch Druck auf die Vena Galeni und durch Thrombosirung derselben chronischen Ventrikelhydrops verursachen. Heilung eines grossen Abscesses ist nur durch operative Entleerung möglich.

Von der **Nachbarschaft auf das Gehirn fortgeleitete Entzündung** stellt sich am häufigsten im Anschluss an Leptomeningitis (s. diese § 124) ein, allein es kann auch vorkommen, dass nach Entzündung der Schädelknochen und der Dura mater encephalitische Herde sich entwickeln, ohne dass die Pia mater gleichzeitig erkrankt. So können z. B. im Anschluss an Eiterung im Gehörorgan und im Felsenbein Hirnabscesse auftreten.

Literatur über [illegible] Erweichungen.

[illegible]

Literatur über Hirnabscess.

[illegible]

4. Tuberculose, Syphilis und Actinomykose des Gehirnes.

§ [illegible]. Die Tuberculose des Gehirnes ist meistens eine von den Meningen ausgehende Erkrankung (vergl. § [illegible]), und selbst in jenen Fällen, in denen tuberculöse Herde in der Hirnsubstanz selbst sitzen, geht die erste Entwickelung derselben von den Gefässen und deren bindegewebigen Scheiden, welche sich von der Pia aus in das Gehirn einsenken, aus.

Je nach der Zahl der [illegible] kann man eine [illegible] und eine [illegible] Form der Hirntuberculose unterscheiden, von denen die letztere sich vorwiegend an Tuberculose der Hirnhäute und der [illegible] anschliesst.

Bei tuberculöser Meningitis (vergl. § [illegible]), welche mit Eruption miliarer Tuberkel verbunden zu sein pflegt, können auch im Gehirn sich mehr oder minder zahlreiche Tuberkel entwickeln, welche namentlich in den [illegible], zum Theil indessen auch in den tiefer gelegenen Marklagern [illegible] theils in Form kleiner, oft hirsekorngrosser [illegible], theils in Form kleiner grauer oder gelblicher [illegible], zuweilen von einem hämorrhagischen Saum umgeben [illegible]. Werden nur eine einzige Stelle oder nur wenige Stellen des Gehirns mit Tuberkelknötchen inficirt, so dass sich nicht eine rasch tödtende Krankheit einstellt, so können sich grössere

Tuberkelknoten, sog. Solitärtuberkel bilden, meist kugelige oder etwas höckerige Knoten von Erbsen- bis Walnuss- und Gänseeigrösse, welche gewöhnlich aus einer ziemlich festen, gelblich-weissen, käsigen Masse bestehen und von einem grauen Granulationssaum umgeben sind, der zuweilen schon mit blossem Auge Tuberkel erkennen lässt. Nicht selten stellen sich in den Knoten Erweichungs- und Verflüssigungsprocesse ein, und es können sich danach mit gelblich-weissem oder wohl auch mit grünlich-gelbem Eiter gefüllte Abscesshöhlen bilden.

Die solitären Hirntuberkel können an jeder Stelle sitzen und kommen relativ häufig im Hirnstamme vor.

Die **syphilitischen Herderkrankungen** des Gehirnes gehen von der Pia mater aus (vergl. § 127), von der aus sie meist continuirlich auf die Hirnsubstanz übergreifen. Im Uebrigen ist hervorzuheben, dass durch Syphilis bedingte Arteriosklerose zu Gehirnerweichung führen kann, und dass möglicher Weise auch manche Hirnatrophieen (§ 114), sowie Herd- und Strangsklerosen (§ 100) Folgezustände syphilitischer Infectionen sind.

Die als Gummiknoten bezeichneten Herde bilden graue oder graurothe durchscheinende entzündliche Granulationswucherungen, die meist unregelmässig gestaltet sind und theils verkäsen und zerfallen, theils zu narbiger Gewebsverhärtung führen.

Aktinomykose des Gehirnes ist im Ganzen selten und kommt gewöhnlich dadurch zu Stande, dass der krankhafte Process vom Gesicht, Hals und Nacken aus durch das Hinterhauptsloch in die Schädelhöhle eindringt, wonach sich in der Pia mater diffuse eiterige Entzündungen und Granulationswucherungen mit kleinen vereiternden Knötchen bilden, welche unter Umständen auch innerhalb der angrenzenden Hirnsubstanz sich entwickeln (vergl. § 178 des allgem. Theils). Bollinger sah eine haselnussgrosse aktinomykotische Granulationswucherung im dritten Hirnventrikel einer Frau, welche im Uebrigen keine Aktinomycesherde besass.

5. Multiple Herdsklerose, diffuse Sklerose und Ependymsklerose des Gehirnes.

§ 121. Die **multiple Herdsklerose des Gehirnes** ist meist eine Theilerscheinung einer über das ganze Centralnervensystem verbreiteten Herdsklerose und hat danach bereits in der pathologischen Anatomie des Rückenmarkes (vergl. § 99) ihre Besprechung gefunden. Eine gesonderte Besprechung erheischen nur noch die diffuse Hirnsklerose und die Ependymsklerose.

Die **diffuse Sklerose des Gehirnes** ist durch eine über einen mehr oder weniger grossen Abschnitt des Gehirnes ausgebreitete Verhärtung der Hirnsubstanz charakterisirt, bei welcher dieselbe in ihrer Farbe gar nicht oder nur unerheblich verändert ist. Sie kann sowohl das ganze Gehirn oder eine Hälfte desselben als auch einzelne Gyri oder in der Tiefe gelegene Theile, z. B. den Balken, betreffen, oder auch in multiplen, nicht scharf abgrenzbaren Herden auftreten und ist bald mit einer merklichen Zunahme, bald auch wieder mit einer Atrophie des betreffenden Hirnabschnitts verbunden. Soweit Untersuchungen vorliegen, sind die Verhärtungen auf eine Zunahme des Gliagewebes zurückzuführen, welche indessen wohl nicht in allen Fällen in derselben Weise zu Stande kommt.

Ein Theil der Fälle sind wahrscheinlich als Folgezustände von Entwickelungsstörungen zu deuten, und es gehören hierzu zunächst jene,

welche bei Kindern zur Beobachtung kommen und mit **Vergrösserung des ganzen Gehirnes oder eines Theils desselben** verbunden sind und danach wohl auch zum Theil als **Hypertrophie des Gehirnes** bezeichnet werden. Betrifft die durch Wucherung bedingte Gewebszunahme umschriebene Hirnabschnitte, so gewinnt dieselbe mehr und mehr das Aussehen von Tumoren, und es lässt sich auch zwischen diesen Sklerosen und den Gliomen und Neurogliomen (siehe § 122) keine scharfe Grenze ziehen.

Verhärtungen in atrophischen Gehirnen oder Gehirntheilen sind wahrscheinlich zu einem Theil ebenfalls als Folgezustände von Entwickelungsstörungen anzusehen, in anderen Fällen können sie auch den Ausgang von Hirnerkrankungen, die zu degenerativen Veränderungen im Gehirn geführt haben, darstellen oder durch anderweitige schädliche Einwirkungen verursacht sein. So schreibt man z. B. der chronischen Alkohol- und Bleivergiftung eine solche Wirkung auf das Gehirn zu.

Bei jenen Atrophieen, welche man bei langsam verlaufender progressiver Paralyse vorfindet (vergl. § 114), erscheint nicht selten die Hirnsubstanz mehr oder weniger verhärtet, und es lässt das Mikroskop zuweilen auch eine Zunahme des Gliagewebes erkennen.

Die als **Ependymsklerose** bezeichnete Veränderung ist durch eine diffuse oder in Form von kleinen, Sandkörnern ähnlichen Prominenzen auftretende Verdickung des Ependyms charakterisirt und ist auf eine Wucherung des subepithelial gelegenen Gliagewebes der Hirnventrikel zurückzuführen. Bei herdweiser Wucherung erhält die Innenfläche der Ventrikel ein gekörntes Aussehen und fühlt sich auch rauh an, bei diffuser Gewebsneubildung ist dagegen das Ependym glatt, dabei weiss oder grauweiss. Man kann danach eine **granulöse und eine glatte Ependymsklerose** unterscheiden.

Die Ursache der Ependymwucherung ist nur zum Theil gekannt, doch ist zu sagen, dass sie sich in manchen Fällen bei pathologischen Processen, die theils den chronischen Entartungsprocessen, theils den chronischen Entzündungen zugezählt werden, entwickelt, so z. B. gleichzeitig mit chronischer Leptomeningitis, wie sie bei Paralytikern (§ 125) häufig gefunden wird, ferner bei Zuständen von chronischem Ventrikelhydrops. Möglicher Weise ist in einem Theil der Fälle Syphilis die Ursache.

Literatur über diffuse Hirnsklerose.

Buchholz, *Beitr. zur patholog. Anatomie der Gliose der Hirnrinde*, *Arch. f. Psych. XIX* 1888.
Chaslin, *Contrib. à l'ét. de la sclérose cérébrale*, *Arch. de méd. exp. III* 1891.
Cotard, *Hémiatrophie cérébrale*, *Thèse de Paris* 1868.
Fürstner *und* **Stühlinger**, *Ueber Gliose und Höhlenbildung in der Hirnrinde*. *Arch. f. Psych. XVII* 1886.
Greiff, *Ueber diffuse und disseminirte Sklerose des Centralnervensystemes und über fleckweise glasige Entartung der Hirnrinde*, *Arch. f. Psych. XIV* 1883.
Hartdegen, *Ein Fall von multipler Verhärtung des Grosshirns nebst histologisch eigenartigen harten Geschwülsten der Seitenventrikel* (*Glioma gangliocellulare*) *bei einem Neugeborenen*, *Arch. f. Psych. XI* 1881.
Kast, *Zur Anatomie der cerebralen Kinderlähmung*. *Arch. f. Psych. XVIII* 1887.
Marie *et* **Jendrassik**, *Contribution à l'étude de l'hémiatrophie cérébrale par sclérose lobaire*, *Arch. d. phys. V* 1885.
Schmaus, *Zur Kenntniss der diffusen Hirnsklerose*, *Virch. Arch.* 114. *Bd.* 1889.
Strümpell, *Ueber diffuse Hirnsklerose*. *Arch. f. Psych. IX* 1879.

Literatur über Ependymsklerose.

Friedmann, *Ein Fall von Ependymwucherung mit subependymärer Sklerose im Bereich der Hirnventrikel bei einem Paralytiker*, *Arch. f. Psych.* *XVI* 1885.
Frommann, *Untersuchungen über normale und pathologische Anatomie des centralen Nervensystems*, *Jena* 1876.
Schnophhagen, *Jahrb. f. Psychiatrie* 1881.
Virchow, *Ueber das granulirte Aussehen der Wandungen der Gehirnventrikel*, *Ges. Abhandlungen*, *Frankfurt a. M.* 1856.

6. Geschwülste und thierische Parasiten des Gehirnes.

§ 122. Unter den **Geschwülsten des Gehirnes** sind zunächst zwei zu nennen, welche dem Centralnervensystem eigenthümlich sind, nämlich das Neurogliom und das Gliom.

Das **Neuroglioma ganglionare** ist wohl stets eine Bildung, welche auf Entwickelungsstörungen des Gehirnes zurückzuführen ist. Sie tritt entweder in Form partieller Massenzunahme des Gehirnes, welche sich nicht scharf abgrenzen lässt, oder aber in mehr umschriebenen Knoten auf.

Die Pia ist über den vergrösserten Hirntheilen nicht verändert, und es pflegt auch die Configuration der Gyri im Allgemeinen erhalten zu sein. Auf dem Durchschnitt ist die so auffällige Farbendifferenz zwischen Rinden- und Marksubstanz verwischt oder vollkommen aufgehoben, das Gewebe gleichmässig weiss oder graulich-weiss gefärbt, mitunter im Allgemeinen weiss, aber von verwaschenen hellgrauen Flecken durchsetzt. Die Consistenz ist gegen die Norm erhöht, zuweilen hart und zäh.

Die Grundmasse der Geschwulst bildet Gliagewebe (Fig. 197 *B*), dessen Bau demjenigen der Herde der multiplen Sklerose ähnlich ist und

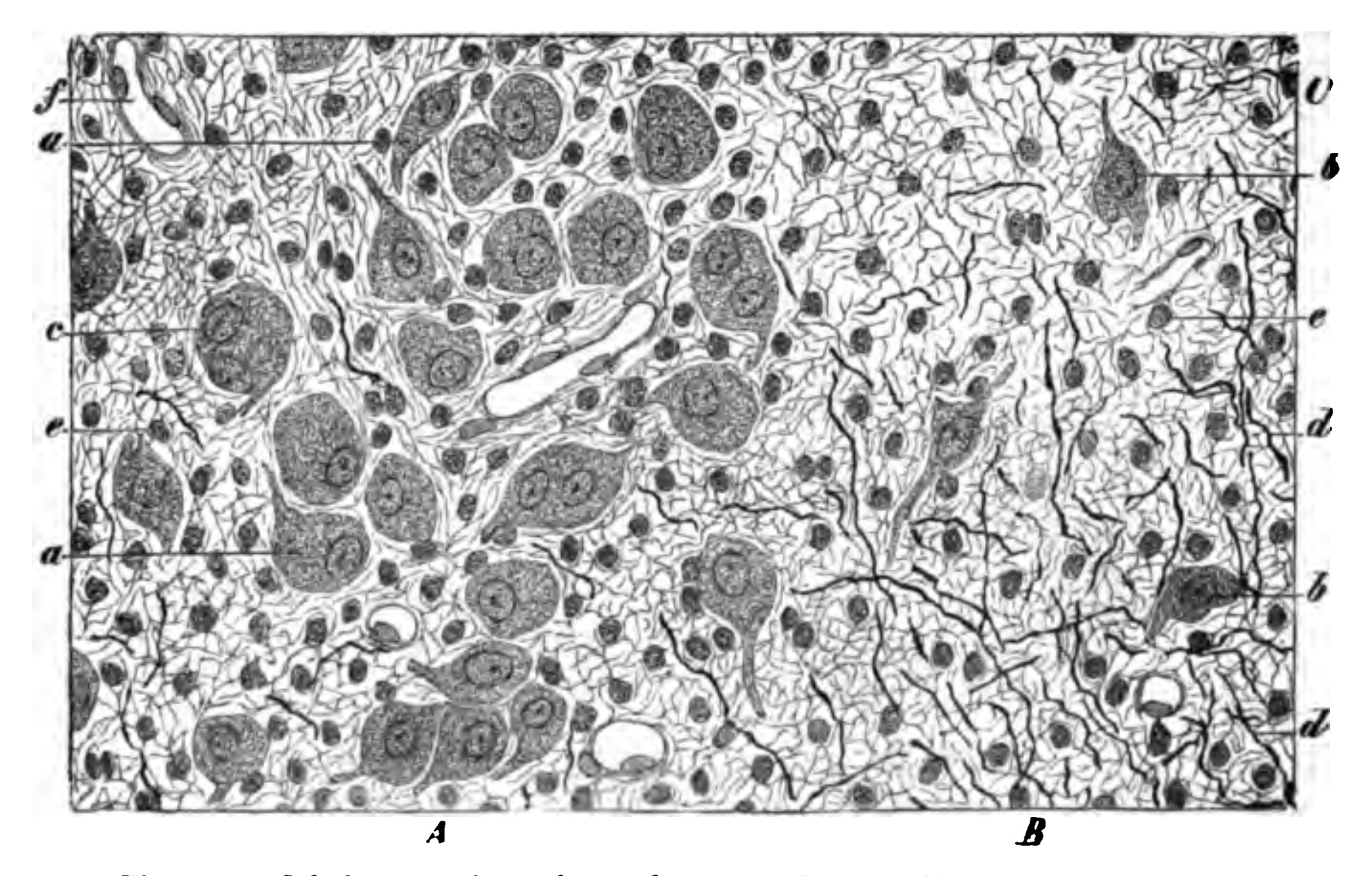

Fig. 197. Schnitt aus einem knotenförmigen Neuroglioma ganglionare des Centrallappens des Grosshirnes. *A* An Ganglienzellen reiche Gewebspartie. *B* Gewebspartie mit Nervenfasern. *C* Gallertige Partie. *a* In Gruppen gelagerte Ganglienzellen. *b* Zerstreute Ganglienzellen. *c* Zweikernige Ganglienzelle. *d* Nervenfasern mit Markscheiden. *e* Gliazellen. *f* Blutgefäss. Nach WEIGERT's Hämatoxylin-Blutlaugensalz-Methode behandeltes, in Kanadabalsam eingeschlossenes Präparat. Vergr. 300.

das bald mehr dicht und fest, bald etwas lockerer gebaut ist (*C*) und sich dann der gallertigen Sklerose nähert. Das Gewebe enthält sowohl im Gebiete der ursprünglichen Rinde als auch innerhalb der Markleiste und in dem angrenzenden Marklager Ganglienzellen, theils zerstreut (*b*), theils in Gruppen gelagert (*A a*). Ein Theil derselben ist klein, andere sind gross (*a b c*), an die grossen Ganglienzellen des Rückenmarkes erinnernd.

Markhaltige Nervenfasern (*d*) sind nur stellenweise im Geschwulstgewebe (*B*) enthalten und erreichen auch da nirgends die Grösse und die Zahl der normaler Weise im Marklager enthaltenen Fasern. Wo Ganglienzellen liegen, pflegen sie ganz zu fehlen oder kommen wenigstens nur ganz vereinzelt (*A*) vor. Wahrscheinlich enthalten diese Bezirke feine marklose Nervenfasern, welche die Ganglienzellen mit den markhaltigen Fasern verbinden, doch ist der Nachweis ihrer Anwesenheit schwer zu leisten.

Die **Gliome** (Fig. 198 und 199) kommen am häufigsten im Grosshirn, seltener im Hirnstamm vor und liegen an ersterer Stelle meist subpial. In der Mehrzahl der Fälle ist die äussere Configuration der Hirnoberfläche noch in ihrer typischen Gestaltung erhalten, und die Geschwulst macht sich äusserlich nur durch eine Vergrösserung der betreffenden Hirntheile (Fig. 198 *b*) sowie durch eine Verfärbung der Hirnsubstanz bemerkbar. Nur selten ist schon äusserlich ein abgrenzbarer Tumor sichtbar (Fig. 199 *a b*).

Auf dem Durchschnitt kann die Geschwulstmasse aus einem Gewebe bestehen, das in Consistenz und Farbe blasser oder hyperämischer Rindensubstanz nicht unähnlich sieht. Häufiger indessen ist das Gliom grau, grauweiss oder grauroth, etwas durchscheinend oder gelblich, oder durch unregelmässige Vertheilung der genannten Farbentöne bunt gefleckt, stellenweise vielleicht auch von opak weissen Flecken und von hämorrhagischen Herden durchsetzt (Fig. 185 *b*) und dabei in der Consistenz theils weicher, theils fester als die normale Hirnsubstanz. Häufig enthält das Gewebe zahlreiche mit Blut gefüllte Gefässe, deren Lichtung diejenige normaler Hirngefässe um Vieles übertrifft. Sind die Hämorrhagieen sehr reichlich, so dass sie die ganze Geschwulst einnehmen, so kann dieselbe das Aussehen eines hämorrhagischen Herdes erhalten. Ist durch Hämorrhagieen oder durch Erweichungsprocesse ein Theil des Gewebes zerstört worden, so enthält die Geschwulst mit trüben, weissen oder braunen, mehr oder weniger verflüssigten Massen gefüllte Höhlen.

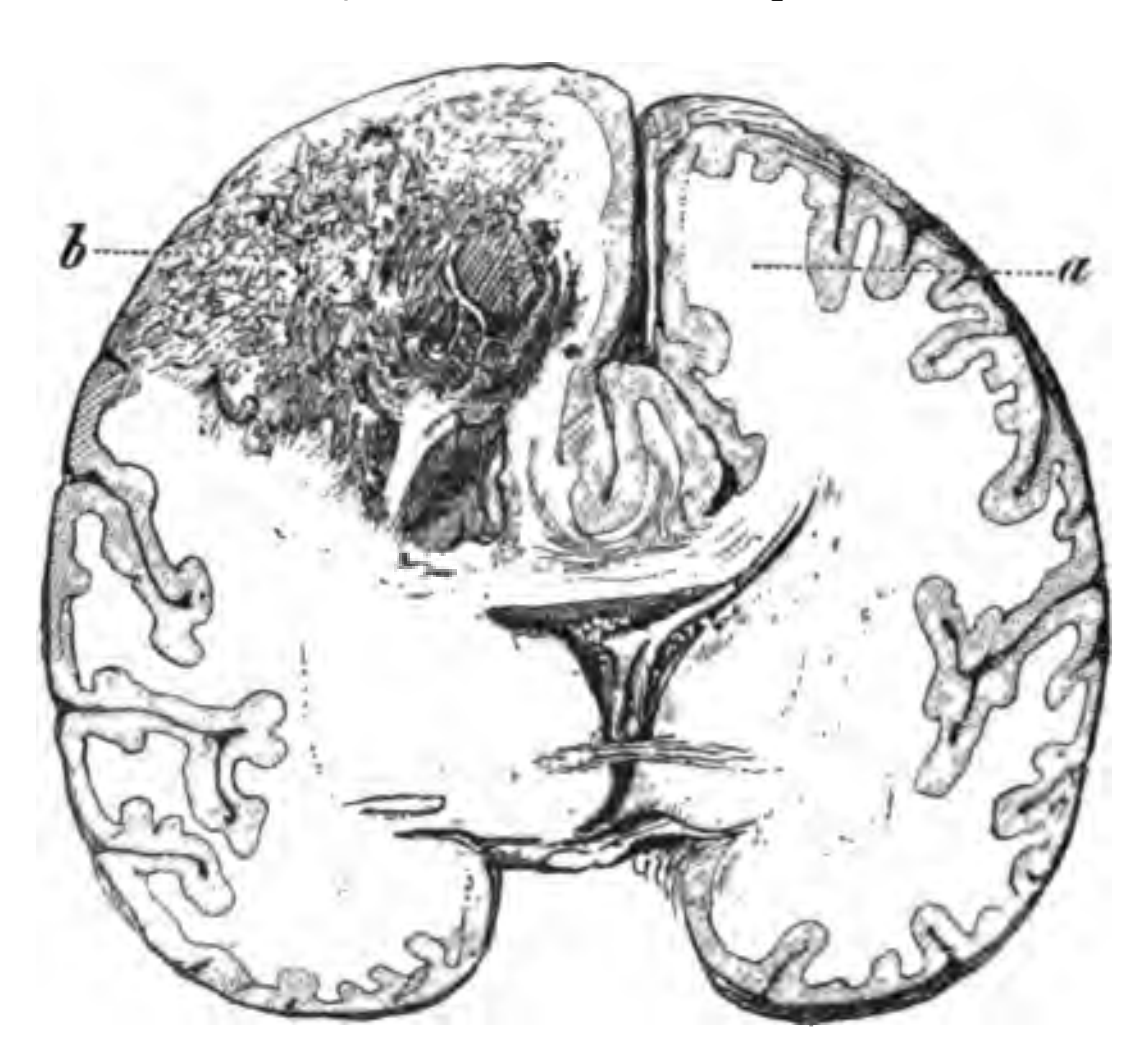

Fig. 198. **Glioma teleangiectaticum.** Frontalschnitt durch das Gehirn, auf die Hälfte verkleinert. *a* Rechte Hemisphäre. *b* Gliom in der linken Hemisphäre.

Der Durchmesser der Hirngliome kann 3—8 cm und mehr betragen. Die angrenzende Gehirnsubstanz geht entweder allmählich in die Geschwulstmasse über oder ist makroskopisch deutlich davon getrennt und dann oft sichtlich verdrängt. Nicht selten ist die Umgebung erweicht und kann sogar Erweichungscysten enthalten. Die Ventrikel sind meist mehr oder weniger dilatirt.

Im Hirnstamm haben die Gliome ihren Sitz am häufigsten in der Brücke (Fig. 199 *a b*) und der Medulla oblongata und können einen mehr oder minder grossen Theil derselben einnehmen.

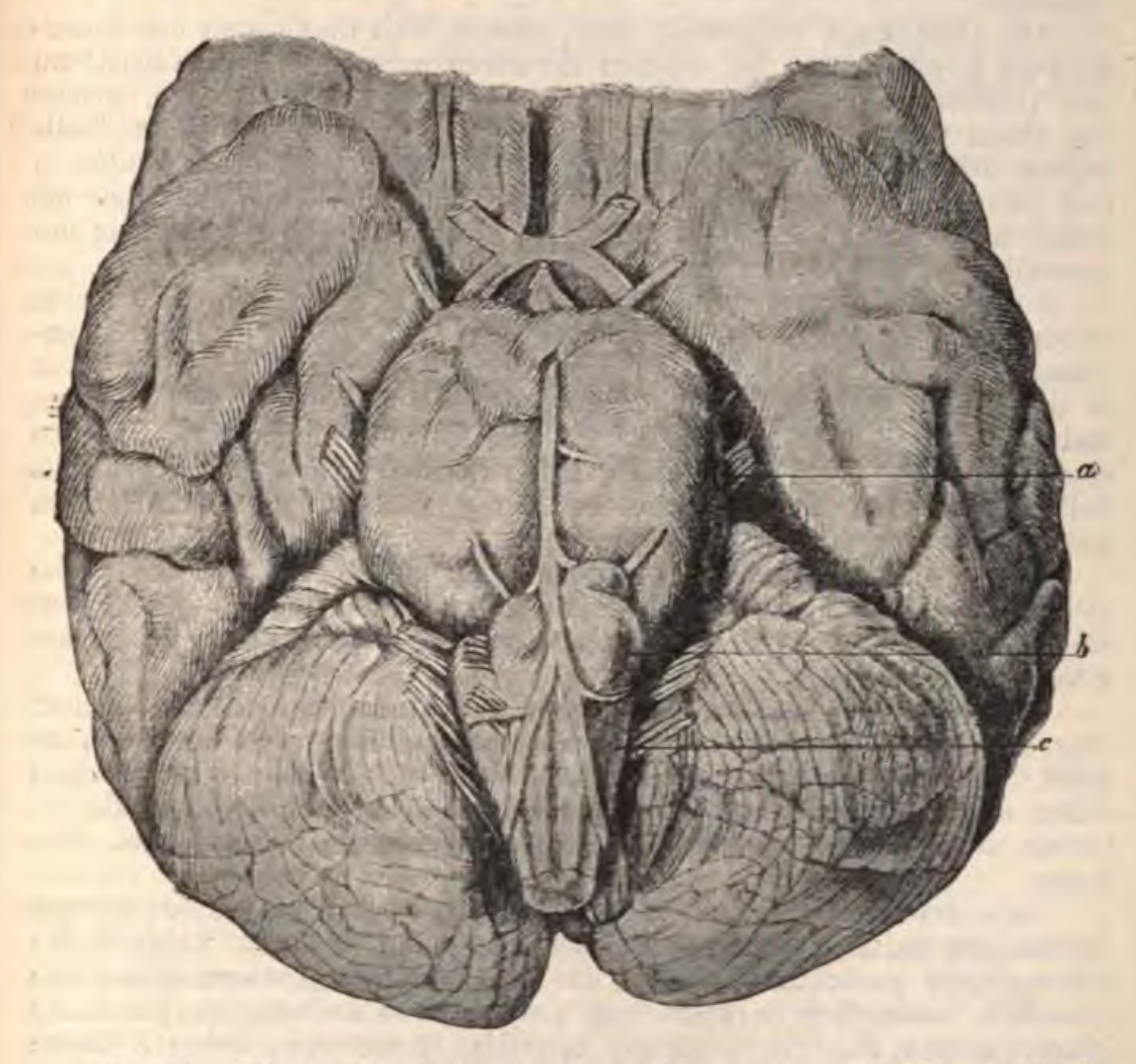

Fig. 199. Glioma pontis et medullae oblongatae. *a* Vergrösserte Brücke. *b* Knotige Prominenzen in der Pyramiden- und Olivengegend. *c* Medulla oblongata. Basale Ansicht des Gehirns um $1/4$ verkleinert.

Die Geschwulst besteht aus verzweigten Gliazellen, doch ist dem hinzuzufügen, dass Zahl und Grösse dieser Zellen in erheblichem Grade variiren können. Sind die Zellen verhältnissmässig klein und spärlich, ihre fibrillenartigen Fortsätze dagegen reichlich, so dass sie ein dichtes Filzwerk bilden, so ist das Gewebe ziemlich derb und fest; sind die Zellen reichlich vorhanden und gross, so wird die Geschwulst mehr einem Sarkom ähnlich.

Die Zellen sind meist gleichmässig vertheilt, zuweilen indessen mehr

in kleine Gruppen gehäuft. Mehrkernige oder sogar vielkernige Zellen sind häufig, namentlich in den peripheren Theilen der Geschwulst.

Die Gefässe sind oft zu einem grossen Theil erweitert und dabei so reichlich entwickelt, dass man die Geschwulst als ein teleangiektatisches Gliom bezeichnen muss. Die Wände der Blutgefässe zeigen häufig hyaline Verdickungen. In manchen Fällen stellt sich auch eine Wucherung der Adventitia ein, so dass die Gefässe von einem dicken Mantel zelligen oder zellig-fibrösen Gewebes umgeben werden. In der Umgebung von Venen können sich farblose Blutkörperchen ansammeln.

Die Geschwulst entwickelt sich, soweit sich dies durch die Untersuchung jener Stellen, an welchen sie durch peripheres Randwachsthum sich vergrössert, erkennen lässt, durch Wucherung der Gliazellen, welche sich dabei vergrössern und theilen und nicht selten dichtgedrängte Zellhaufen bilden. Die im Gebiete der Wucherung gelegenen Nervenfasern und Ganglienzellen gehen schliesslich zu Grunde, erhalten sich aber oft auffallend lange. Vor ihrem Untergange schwellen beide oft ganz bedeutend an und werden dabei homogen und glasig.

Drängt das Gliom gegen die Pia vor, so pflegt sich in dieser eine Wucherung der Bindegewebszellen, häufig auch eine Bindegewebsneubildung einzustellen. Weiterhin kann die gliomatöse Wucherung selbst in die Maschenräume des Bindegewebes eindringen. Bei ischämischen und hämorrhagischen Erweichungen des Tumors bilden sich zuweilen eigenthümliche, theils kernhaltige, theils kernlose Klumpen, welche aus Zellconglomeraten hervorzugehen scheinen. Gelegentlich kommen auch geschichtete Corpora amylacea vor.

Bildet sich innerhalb des Gliomes Schleim, so kann das Gewebe stellenweise den Charakter von Schleimgewebe annehmen, und es entstehen auf diese Weise Geschwülste, welche als **Gliomyxome** bezeichnet werden müssen.

Häufiger noch als die letztgenannte Veränderung tritt in Gliomen eine stärkere Zellwucherung auf, welche zur Bildung von Geschwülsten führt, die als **Gliosarkome** bezeichnet werden. Es kann dies zunächst schon dadurch geschehen, dass die Gliazellen sowohl an Zahl als an Grösse zunehmen und zugleich ihre charakteristische Beschaffenheit verlieren.

In anderen Fällen nimmt die perivasculäre adventitielle Zellwucherung dermaassen zu, dass ihr Product mehr und mehr dominirt, während das Gliomgewebe zurücktritt. Durch die ersterwähnten Wucherungsprocesse entstehen namentlich Sarkome mit polymorphen Zellformen, durch die letzterwähnten dagegen besonders Spindelzellensarkome, deren Zellzüge nicht selten eine dem Gefässverlaufe entsprechende Anordnung zeigen und danach als **Angiosarkome** bezeichnet werden. Bei Eintritt der sarkomatösen Wucherung erhält die Geschwulstmasse mehr und mehr eine markige Beschaffenheit und grenzt sich gleichzeitig deutlicher gegen die Hirnsubstanz ab.

Abgesehen von den Gliosarkomen kommen im Gehirn auch **Sarkome** vor, bei deren Entwickelung gliomatöse Wucherungen zu keiner Zeit vorhanden waren, welche vielmehr schon zu Beginn den sarkomatösen Charakter besassen. Es sind dies theils Spindelzellensarkome, theils Geschwülste mit polymorphen Zellformen, welche meist eine markige Beschaffenheit besitzen. Sie haben gewöhnlich eine der Kugelform nahestehende Configuration, sie sind gegen die Umgebung scharf abgegrenzt,

kommen in den verschiedensten Grössen vor und können sowohl solitär als multipel auftreten. Soweit zur Zeit die Untersuchungen reichen, entwickeln sie sich vornehmlich von den Pialscheiden der Gefässe aus. Hämorrhagieen und Erweichungen kommen auch in ihnen häufig vor. Sitzen sie subpial, so können sie in die Hirnhäute hineinwuchern. Die umgebende Hirnsubstanz ist häufig erweicht, die Meningen sind entzündet, die Ventrikel dilatirt.

Nicht selten kommen im Gehirn kleine **Angiome** vor, doch bilden dieselben meist keine eigentlichen Geschwülste, sondern nur kleine röthliche Herde, die frischen Entzündungsherden nicht unähnlich sehen. Sie sind wahrscheinlich angeboren (VIRCHOW) und werden danach zu den **Naevi vasculosi** gezählt. Meist handelt es sich um teleangiektatische Erweiterung, seltener um cavernöse Metamorphose eines circumscripten Gefässbezirkes.

Fibrome des Centralnervensystemes kommen nur sehr selten vor und bilden dann rundliche Knoten.

Ein **Osteom** von mehreren Centimetern Durchmesser, welches im Corpus striatum sass, hat kürzlich BIDDER beschrieben. BENJAMIN, BERNHARD, TAUBNER und Andere berichten über **Lipome**. (Ueber Cholesteatom und Dermoide s. § 128.)

Von **metastatischen Geschwülsten** kommen im Gehirn sowohl Sarkome als Carcinome vor und bilden meist rundliche Knoten.

Von **thierischen Parasiten** kommen im Gehirn Cysticerken und Echinokokken vor (vergl. § 128).

Literatur über Geschwülste des Gehirnes.

Bard, *Des tumeurs du type nerveux, Arch. de phys. V* 1885.
Benjamin, *Lipom d. Grosshirnes, Virch. Arch.* 14. *Bd.*
Bernhard, *Hirngeschwülste, Berlin* 1881.
De Beauclair, *Histologische und statistische Untersuchungen über Gehirngeschwülste. I.-D. Freiburg* 1891.
Bidder, *Virch. Arch.* 88. *Bd.*
Buchholz, *Hirngliom, Arch. f. Psych. XXII* 1891.
Gerhardt, *Gliome, Festschr. zur III. Säcularfeier d. Universität Würzburg* 1882.
Golgi, *Sui gliomi del cervello, Rivista speriment. di Freniatria.*
Heschl, *Ueber Hirntumoren in histologischer Beziehung, Wien. med. Jahrb.* 1872.
Hoffmann, K., *Gliom, Zeitschr. f. rat. Med.* 34. *Bd.* 1869.
Ladame, *Hirngeschwülste, Würzburg* 1865.
Lancereaux, *Traité d'anatomie pathologique III* 1889.
Langer, *Cystische Geschwülste im Bereiche d. Infundibulum, Zeitschr. f. Heilk. XIII* 1892.
Lebert, *Traité d'anat. pathol. II.*
Lesage *et* **Legrand**, *Des néoplasmes nerveuses d'origine centrale, Arch. de phys. II* 1888.
Maier, R., *Combinirte Geschwulst im Grosshirn, Virch. Arch.* 20. *Bd.* 1861.
Meyer *und* **Bayer**, *Beziehung parenchymatöser Entzündungen zum Gliom, Arch. f. Psych. XII.*
Neumann, *Gliom, Virch. Arch.* 61. *Bd.*
Petrina, *Gliom, Prager Vierteljahrsschr.* 133. *u.* 134. *Bd.*
Renaut, *Hirngliom, Gaz. méd. de Paris* 1884.
Simon, Th., *Gliom, Virch. Arch.* 61. *Bd.*
Sokoloff, *Gliom, Dtsch. Arch. f. klin. Med.* 41. *Bd.* 1887, *und Arb. a. d. pathol. Institut zu Dorpat* 1887.
Taubner, *Zur Casuistik und Entwickelung der Hirnlipome, Virch. Arch.* 110. *Bd.*
Turner, *Sarcomatose growth in the fourth ventricle, Trans. of the Path. Soc. of London* 1885.
Virchow, *Die krankh. Geschwülste.*

Weitere diesbezügliche Literatur enthält § 128.

Literatur über hämatogene Herdencephalitis.

Herzog **Karl Theodor v. Bayern**, *Untersuchungen über die Anhäufung weisser Blutkörperchen in der Gehirnrinde, Virch. Arch.* 69. *Bd.* 1877.
Déjerine, *Contrib. à l'ét. anatomo-pathol. de l'hémiplégie cérébrale infantile, Arch. de phys. III* 1891.
Friedmann, *Zur Histologie und Formeneintheilung der acuten nicht eiterigen genuinen Encephalitis, Neurol. Centralbl.* 1889 *u. Arch. f. Psych. XXI* 1889.
Hoven, *Zur Anatomie der cerebralen Kinderlähmung, Arch. f. Psych. XIX* 1888.
Meyer *und* **Beyer**, *Ueber parenchymatöse Entzündung des Centralnervensystems, Arch. f. Psych. XII* 1882.
Nauwerck, *Ueber Chorea, Beitr. z. path. Anat. v. Ziegler u. Nauwerck I* 1886.
Rumpf, *Atrophie der Hirnwindungen mit spinaler Kinderlähmung, Arch. f. Psych. XVI* 1885.
Strümpell, *Cerebrale Kinderlähmung, Jahrb. f. Kinderheilk. XXII* 1885; *Primäre acute Encephalitis, D. Arch. f. klin. Med.* 47. *Bd.* 1890.
Thomsen, *Zur Pathologie und patholog. Anatomie der Augenmuskellähmung, Arch. f. Psych. XIX* 1887.
Wernicke, *Lehrb. d. Gehirnkrankheiten, Kassel* 1881.
Wollenberg, *Zur pathologischen Anatomie der Chorea (keine charakteristischen Veränderungen im Linsenkern), Arch. f. Psych. XXIII* 1891.

Literatur über Hirnabscess.

Bettelheim, *Abscess nach Empyem, D. Arch. f. klin. Med. XXXV.*
Billroth, *Arch. d. Heilk.* 1862.
Cruveilhier, *Anat. pathol. Livr.* 33.
Eiselsberg, *Abscess nach Insolation, D. Arch. f. klin. Med. XXXV* 1885.
Körner, *Statist. Beitr. z. Kenntn. d. otitischen Hirnabscesses, Arch. f. Ohrenheilk* 39. *Bd.* 1890.
Lebert, *Virch. Arch.* 10. *Bd.*
Maas, *Berlin. klin. Wochenschr.* 1869.
Martius, *Beitr. z. Lehre v. Hirnabscess, Militärärztl. Zeitschr., Berlin* 1891.
Meyer, R., *Zur Pathologie d. Hirnabscesse, In.-Diss. Zürich* 1867.
Naether, *Metastatischer Abscess, D. Arch. f. klin. Med. XXXIV* 1884.
Nauwerck, *D. Arch. f. klin. Med. XXIX.*
Schott, *Würzburger med. Zeitschr. II* 1862.
Wagner, *Dtsch. Arch. f. klin. Med. XXVIII* 1881.
Wyss, *Jahrb. d. Kinderheilk. IV* 1871.

4. Tuberculose, Syphilis und Aktinomykose des Gehirnes.

§ 120. Die **Tuberculose des Gehirnes** ist meistens eine von den Meningen ausgehende Erkrankung (vergl. § 126), und selbst in jenen Fällen, in denen tuberculöse Herde in der Hirnsubstanz selbst sitzen, geht die erste Entwickelung derselben von den Gefässen und deren bindegewebigen Scheiden, welche sich von der Pia aus in das Gehirn einsenken, aus.

Je nach der Zufuhr der Bacillen kann man eine hämatogene und eine lymphogene Form der Hirntuberculose unterscheiden, von denen die letztere sich vornehmlich an Tuberculose der Hirnhüllen und der Schädelknochen (Felsenbein) anschliesst.

Bei tuberculöser Meningitis (vergl. § 126), welche mit Eruption zahlreicher Tuberkel verbunden zu sein pflegt, können auch im Gehirn sich mehr oder minder zahlreiche Tuberkel entwickeln, welche namentlich in den Rindengebieten, zum Theil indessen auch in den tiefer gelegenen Marklagern und Ganglien sitzen, und theils in Form kleiner, oft hämorrhagischer Entzündungsherde, theils in Form kleiner grauer oder gelbweisser, verkäster, zuweilen von einem hämorrhagischen Saum umgebener Knötchen sich präsentiren. Werden nur eine einzige Stelle oder nur wenige Stellen des Gehirns mit Tuberkelbacillen inficirt, so dass sich nicht eine rasch tödtende Krankheit einstellt, so können sich grössere

Tuberkelknoten, sog. Solitärtuberkel bilden, meist kugelige oder etwas höckerige Knoten von Erbsen- bis Walnuss- und Gänseeigrösse, welche gewöhnlich aus einer ziemlich festen, gelblich-weissen, käsigen Masse bestehen und von einem grauen Granulationssaum umgeben sind, der zuweilen schon mit blossem Auge Tuberkel erkennen lässt. Nicht selten stellen sich in den Knoten Erweichungs- und Verflüssigungsprocesse ein, und es können sich danach mit gelblich-weissem oder wohl auch mit grünlich-gelbem Eiter gefüllte Abscesshöhlen bilden.

Die solitären Hirntuberkel können an jeder Stelle sitzen und kommen relativ häufig im Hirnstamme vor.

Die **syphilitischen Herderkrankungen** des Gehirnes gehen von der Pia mater aus (vergl. § 127), von der aus sie meist continuirlich auf die Hirnsubstanz übergreifen. Im Uebrigen ist hervorzuheben, dass durch Syphilis bedingte Arteriosklerose zu Gehirnerweichung führen kann, und dass möglicher Weise auch manche Hirnatrophieen (§ 114), sowie Herd- und Strangsklerosen (§ 100) Folgezustände syphilitischer Infectionen sind.

Die als Gummiknoten bezeichneten Herde bilden graue oder graurothe durchscheinende entzündliche Granulationswucherungen, die meist unregelmässig gestaltet sind und theils verkäsen und zerfallen, theils zu narbiger Gewebsverhärtung führen.

Aktinomykose des Gehirnes ist im Ganzen selten und kommt gewöhnlich dadurch zu Stande, dass der krankhafte Process vom Gesicht, Hals und Nacken aus durch das Hinterhauptsloch in die Schädelhöhle eindringt, wonach sich in der Pia mater diffuse eiterige Entzündungen und Granulationswucherungen mit kleinen vereiternden Knötchen bilden, welche unter Umständen auch innerhalb der angrenzenden Hirnsubstanz sich entwickeln (vergl. § 178 des allgem. Theils). Bollinger sah eine haselnussgrosse aktinomykotische Granulationswucherung im dritten Hirnventrikel einer Frau, welche im Uebrigen keine Aktinomycesherde besass.

5. Multiple Herdsklerose, diffuse Sklerose und Ependymsklerose des Gehirnes.

§ 121. Die **multiple Herdsklerose des Gehirnes** ist meist eine Theilerscheinung einer über das ganze Centralnervensystem verbreiteten Herdsklerose und hat danach bereits in der pathologischen Anatomie des Rückenmarkes (vergl. § 99) ihre Besprechung gefunden. Eine gesonderte Besprechung erheischen nur noch die diffuse Hirnsklerose und die Ependymsklerose.

Die **diffuse Sklerose des Gehirnes** ist durch eine über einen mehr oder weniger grossen Abschnitt des Gehirnes ausgebreitete Verhärtung der Hirnsubstanz charakterisirt, bei welcher dieselbe in ihrer Farbe gar nicht oder nur unerheblich verändert ist. Sie kann sowohl das ganze Gehirn oder eine Hälfte desselben als auch einzelne Gyri oder in der Tiefe gelegene Theile, z. B. den Balken, betreffen, oder auch in multiplen, nicht scharf abgrenzbaren Herden auftreten und ist bald mit einer merklichen Zunahme, bald auch wieder mit einer Atrophie des betreffenden Hirnabschnitts verbunden. Soweit Untersuchungen vorliegen, sind die Verhärtungen auf eine Zunahme des Gliagewebes zurückzuführen, welche indessen wohl nicht in allen Fällen in derselben Weise zu Stande kommt.

Ein Theil der Fälle sind wahrscheinlich als Folgezustände von Entwickelungsstörungen zu deuten, und es gehören hierzu zunächst jene,

welche bei Kindern zur Beobachtung kommen und mit Vergrösserung des ganzen Gehirnes oder eines Theils desseben verbunden sind und danach wohl auch zum Theil als Hypertrophie des Gehirnes bezeichnet werden. Betrifft die durch Wucherung bedingte Gewebszunahme umschriebene Hirnabschnitte, so gewinnt dieselbe mehr und mehr das Aussehen von Tumoren, und es lässt sich auch zwischen diesen Sklerosen und den Gliomen und Neurogliomen (siehe § 122) keine scharfe Grenze ziehen.

Verhärtungen in atrophischen Gehirnen oder Gehirntheilen sind wahrscheinlich zu einem Theil ebenfalls als Folgezustände von Entwickelungsstörungen anzusehen, in anderen Fällen können sie auch den Ausgang von Hirnerkrankungen, die zu degenerativen Veränderungen im Gehirn geführt haben, darstellen oder durch andauernde schädliche Einwirkungen verursacht sein. So schreibt man z. B. der chronischen Alkohol- und Bleivergiftung eine solche Wirkung auf das Gehirn zu.

Bei jenen Atrophieen, welche man bei langsam verlaufender progressiver Paralyse vorfindet (vergl. § 114), erscheint nicht selten die Hirnsubstanz mehr oder weniger verhärtet, und es lässt das Mikroskop zuweilen auch eine Zunahme des Gliagewebes erkennen.

Die als **Ependymsklerose** bezeichnete Veränderung ist durch eine diffuse oder in Form von kleinen, Sandkörnern ähnlichen Prominenzen auftretende Verdickung des Ependyms charakterisirt und ist auf eine Wucherung des subepithelial gelegenen Gliagewebes der Hirnventrikel zurückzuführen. Bei herdweiser Wucherung erhält die Innenfläche der Ventrikel ein gekörntes Aussehen und fühlt sich auch rauh an, bei diffuser Gewebsneubildung ist dagegen das Ependym glatt, dabei weiss oder grauweiss. Man kann danach eine granulöse und eine glatte Ependymsklerose unterscheiden.

Die Ursache der Ependymwucherung ist nur zum Theil gekannt, doch ist zu sagen, dass sie sich in manchen Fällen bei pathologischen Processen, die theils den chronischen Entartungsprocessen, theils den chronischen Entzündungen zugezählt werden, entwickelt, so z. B. gleichzeitig mit chronischer Leptomeningitis, wie sie bei Paralytikern (§ 125) häufig gefunden wird, ferner bei Zuständen von chronischem Ventrikelhydrops. Möglicher Weise ist in einem Theil der Fälle Syphilis die Ursache.

Literatur über diffuse Hirnsklerose.

Buchholz, *Beitr. zur patholog. Anatomie der Gliose der Hirnrinde, Arch. f. Psych. XIX* 1888.
Chaslin, *Contrib. à l'ét. de la sclérose cérébrale, Arch. de méd. exp. III* 1891.
Cotard, *Hémiatrophie cérébrale, Thèse de Paris* 1868.
Fürstner und **Stühlinger**, *Ueber Gliose und Höhlenbildung in der Hirnrinde, Arch. f. Psych. XVII* 1886.
Greiff, *Ueber diffuse und disseminirte Sklerose des Centralnervensystemes und über fleckweise glasige Entartung der Hirnrinde, Arch. f. Psych. XIV* 1883.
Hartdegen, *Ein Fall von multipler Verhärtung des Grosshirns nebst histologisch eigenartigen harten Geschwülsten der Seitenventrikel (Glioma gangliocellulare) bei einem Neugeborenen, Arch. f. Psych. XI* 1881.
Kast, *Zur Anatomie der cerebralen Kinderlähmung, Arch. f. Psych. XVIII* 1887.
Marie et **Jendrassik**, *Contribution à l'étude de l'hémiatrophie cérébrale par sclérose lobaire, Arch. d. phys. V* 1885.
Schmaus, *Zur Kenntniss der diffusen Hirnsklerose, Virch. Arch.* 114. *Bd.* 1889.
Strümpell, *Ueber diffuse Hirnsklerose. Arch. f. Psych. IX* 1879.

Literatur über Ependymsklerose.

Friedmann, *Ein Fall von Ependymwucherung mit subependymärer Sklerose im Bereich der Hirnventrikel bei einem Paralytiker*, *Arch. f. Psych.* XVI 1885.

Frommann, *Untersuchungen über normale und pathologische Anatomie des centralen Nervensystems*, *Jena* 1876.

Schnophhagen, *Jahrb. f. Psychiatrie* 1881.

Virchow, *Ueber das granulirte Aussehen der Wandungen der Gehirnventrikel*, *Ges. Abhandlungen*, *Frankfurt a. M.* 1856.

6. Geschwülste und thierische Parasiten des Gehirnes.

§ 122. Unter den **Geschwülsten des Gehirnes** sind zunächst zwei zu nennen, welche dem Centralnervensystem eigenthümlich sind, nämlich das Neurogliom und das Gliom.

Das **Neuroglioma ganglionare** ist wohl stets eine Bildung, welche auf Entwickelungsstörungen des Gehirnes zurückzuführen ist. Sie tritt entweder in Form partieller Massenzunahme des Gehirnes, welche sich nicht scharf abgrenzen lässt, oder aber in mehr umschriebenen Knoten auf.

Die Pia ist über den vergrösserten Hirntheilen nicht verändert, und es pflegt auch die Configuration der Gyri im Allgemeinen erhalten zu sein. Auf dem Durchschnitt ist die so auffällige Farbendifferenz zwischen Rinden- und Marksubstanz verwischt oder vollkommen aufgehoben, das Gewebe gleichmässig weiss oder graulich-weiss gefärbt, mitunter im Allgemeinen weiss, aber von verwaschenen hellgrauen Flecken durchsetzt. Die Consistenz ist gegen die Norm erhöht, zuweilen hart und zäh.

Die Grundmasse der Geschwulst bildet Gliagewebe (Fig. 197 *B*), dessen Bau demjenigen der Herde der multiplen Sklerose ähnlich ist und

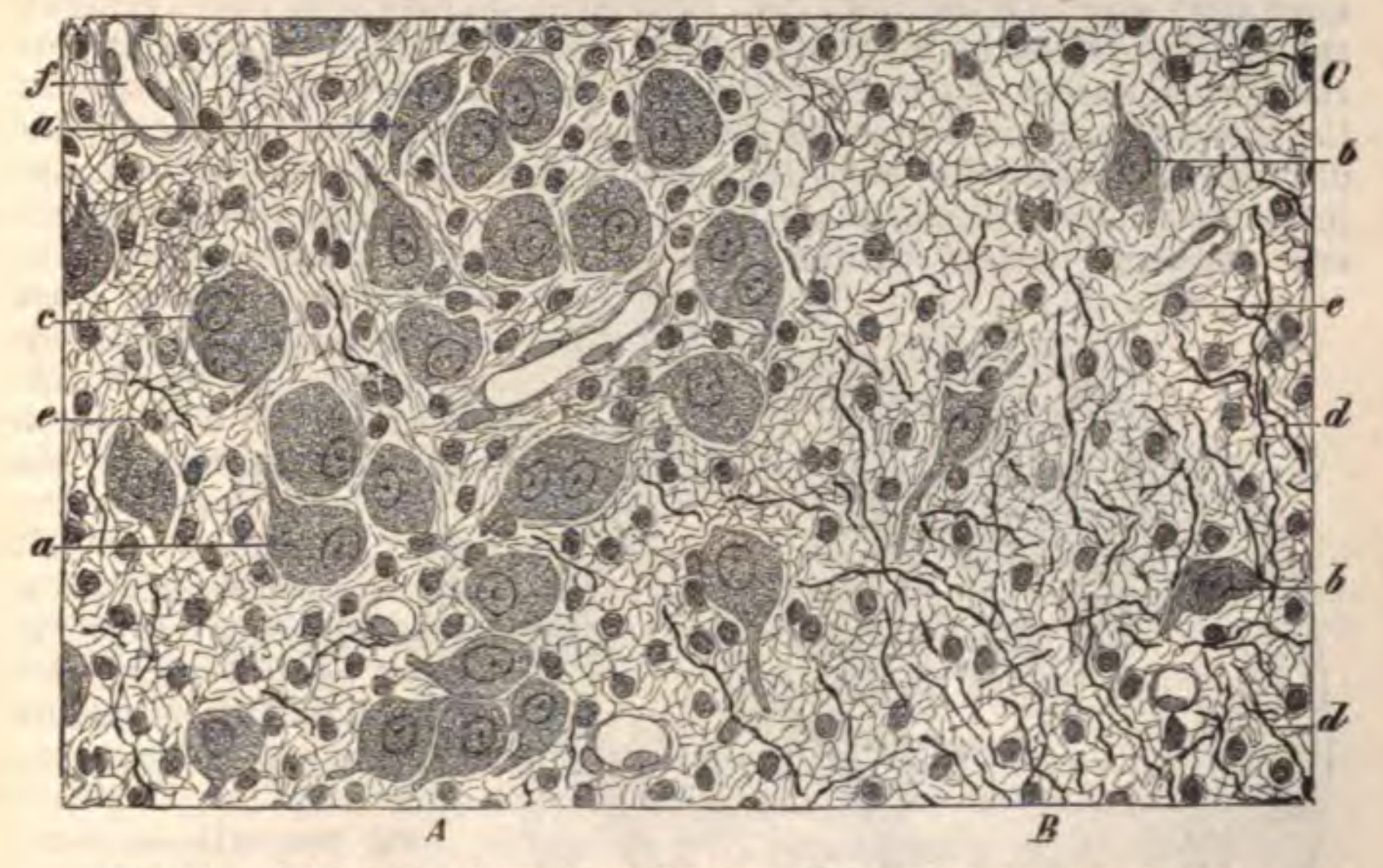

Fig. 197. Schnitt aus einem knotenförmigen Neuroglioma ganglionare des Centrallappens des Grosshirnes. *A* An Ganglienzellen reiche Gewebspartie. *B* Gewebspartie mit Nervenfasern. *C* Gallertige Partie. *a* In Gruppen gelagerte Ganglienzellen. *b* Zerstreute Ganglienzellen. *c* Zweikernige Ganglienzelle. *d* Nervenfasern mit Markscheiden. *e* Gliazellen. *f* Blutgefäss. Nach WEIGERT's Hämatoxylin-Blutlaugensalz-Methode behandeltes, in Kanadabalsam eingeschlossenes Präparat. Vergr. 300.

das bald mehr dicht und fest, bald etwas lockerer gebaut ist (*C*) und sich dann der gallertigen Sklerose nähert. Das Gewebe enthält sowohl im Gebiete der ursprünglichen Rinde als auch innerhalb der Markleiste und in dem angrenzenden Marklager Ganglienzellen, theils zerstreut (*b*), theils in Gruppen gelagert (*A a*). Ein Theil derselben ist klein, andere sind gross (*a b c*), an die grossen Ganglienzellen des Rückenmarkes erinnernd.

Markhaltige Nervenfasern (*d*) sind nur stellenweise im Geschwulstgewebe (*B*) enthalten und erreichen auch da nirgends die Grösse und die Zahl der normaler Weise im Marklager enthaltenen Fasern. Wo Ganglienzellen liegen, pflegen sie ganz zu fehlen oder kommen wenigstens nur ganz vereinzelt (*A*) vor. Wahrscheinlich enthalten diese Bezirke feine marklose Nervenfasern, welche die Ganglienzellen mit den markhaltigen Fasern verbinden, doch ist der Nachweis ihrer Anwesenheit schwer zu leisten.

Die **Gliome** (Fig. 198 und 199) kommen am häufigsten im Grosshirn, seltener im Hirnstamm vor und liegen an ersterer Stelle meist subpial. In der Mehrzahl der Fälle ist die äussere Configuration der Hirnoberfläche noch in ihrer typischen Gestaltung erhalten, und die Geschwulst macht sich äusserlich nur durch eine Vergrösserung der betreffenden Hirntheile (Fig. 198 *b*) sowie durch eine Verfärbung der Hirnsubstanz bemerkbar. Nur selten ist schon äusserlich ein abgrenzbarer Tumor sichtbar (Fig. 199 *a b*).

Auf dem Durchschnitt kann die Geschwulstmasse aus einem Gewebe bestehen, das in Consistenz und Farbe blasser oder hyperämischer Rindensubstanz nicht unähnlich sieht. Häufiger indessen ist das Gliom grau, grauweiss oder grauroth, etwas durchscheinend oder gelblich, oder durch unregelmässige Vertheilung der genannten Farbentöne bunt gefleckt, stellenweise vielleicht auch von opak weissen Flecken und von hämorrhagischen Herden durchsetzt (Fig. 185 *b*) und dabei in der Consistenz theils weicher, theils fester als die normale Hirnsubstanz. Häufig enthält das Gewebe zahlreiche mit Blut gefüllte Gefässe, deren Lichtung diejenige normaler Hirngefässe um Vieles übertrifft. Sind die Hämorrhagieen sehr reichlich, so dass sie die ganze Geschwulst einnehmen, so kann dieselbe das Aussehen eines hämorrhagischen Herdes erhalten. Ist durch Hämorrhagieen oder durch Erweichungsprocesse ein Theil des Gewebes zerstört worden, so enthält die Geschwulst mit trüben, weissen oder braunen, mehr oder weniger verflüssigten Massen gefüllte Höhlen.

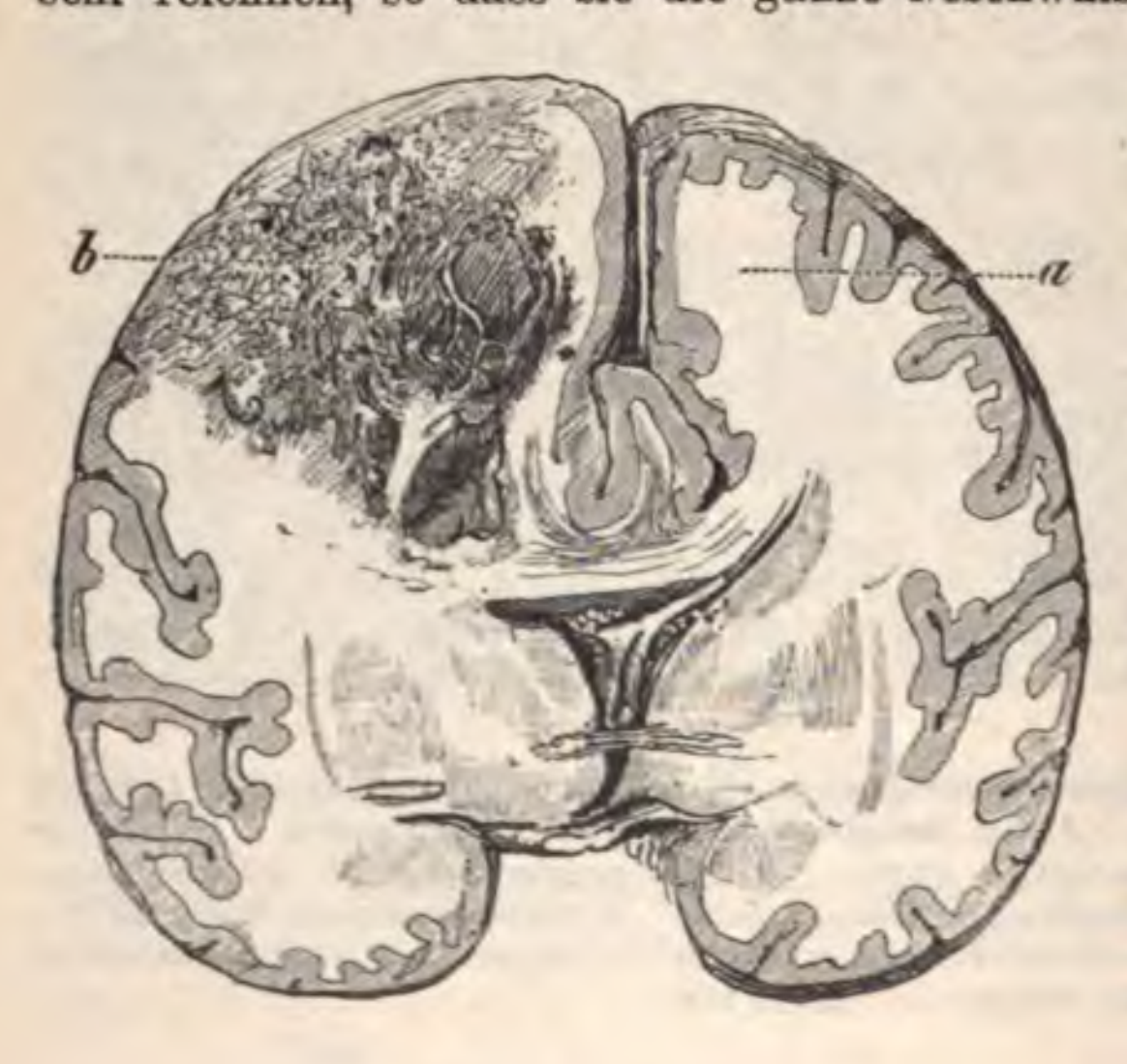

Fig. 198. Glioma teleangiectaticum. Frontalschnitt durch das Gehirn, auf die Hälfte verkleinert. *a* Rechte Hemisphäre. *b* Gliom in der linken Hemisphäre.

Der Durchmesser der Hirngliome kann 3—8 cm und mehr betragen. Die angrenzende Gehirnsubstanz geht entweder allmählich in die Geschwulstmasse über oder ist makroskopisch deutlich davon getrennt und dann oft sichtlich verdrängt. Nicht selten ist die Umgebung erweicht und kann sogar Erweichungscysten enthalten. Die Ventrikel sind meist mehr oder weniger dilatirt.

Im Hirnstamm haben die Gliome ihren Sitz am häufigsten in der Brücke (Fig. 199 *a b*) und der Medulla oblongata und können einen mehr oder minder grossen Theil derselben einnehmen.

Fig. 199. Glioma pontis et medullae oblongatae. *a* Vergrösserte Brücke. *b* Knotige Prominenzen in der Pyramiden- und Olivengegend. *c* Medulla oblongata. Basale Ansicht des Gehirns um 1/4 verkleinert.

Die Geschwulst besteht aus verzweigten Gliazellen, doch ist dem hinzuzufügen, dass Zahl und Grösse dieser Zellen in erheblichem Grade variiren können. Sind die Zellen verhältnissmässig klein und spärlich, ihre fibrillenartigen Fortsätze dagegen reichlich, so dass sie ein dichtes Filzwerk bilden, so ist das Gewebe ziemlich derb und fest; sind die Zellen reichlich vorhanden und gross, so wird die Geschwulst mehr einem Sarkom ähnlich.

Die Zellen sind meist gleichmässig vertheilt, zuweilen indessen mehr

in kleine Gruppen gehäuft. Mehrkernige oder sogar vielkernige Zellen sind häufig, namentlich in den peripheren Theilen der Geschwulst.

Die Gefässe sind oft zu einem grossen Theil erweitert und dabei so reichlich entwickelt, dass man die Geschwulst als ein teleangiektatisches Gliom bezeichnen muss. Die Wände der Blutgefässe zeigen häufig hyaline Verdickungen. In manchen Fällen stellt sich auch eine Wucherung der Adventitia ein, so dass die Gefässe von einem dicken Mantel zelligen oder zellig-fibrösen Gewebes umgeben werden. In der Umgebung von Venen können sich farblose Blutkörperchen ansammeln.

Die Geschwulst entwickelt sich, soweit sich dies durch die Untersuchung jener Stellen, an welchen sie durch peripheres Randwachsthum sich vergrössert, erkennen lässt, durch Wucherung der Gliazellen, welche sich dabei vergrössern und theilen und nicht selten dichtgedrängte Zellhaufen bilden. Die im Gebiete der Wucherung gelegenen Nervenfasern und Ganglienzellen gehen schliesslich zu Grunde, erhalten sich aber oft auffallend lange. Vor ihrem Untergange schwellen beide oft ganz bedeutend an und werden dabei homogen und glasig.

Drängt das Gliom gegen die Pia vor, so pflegt sich in dieser eine Wucherung der Bindegewebszellen, häufig auch eine Bindegewebsneubildung einzustellen. Weiterhin kann die gliomatöse Wucherung selbst in die Maschenräume des Bindegewebes eindringen. Bei ischämischen und hämorrhagischen Erweichungen des Tumors bilden sich zuweilen eigenthümliche, theils kernhaltige, theils kernlose Klumpen, welche aus Zellconglomeraten hervorzugehen scheinen. Gelegentlich kommen auch geschichtete Corpora amylacea vor.

Bildet sich innerhalb des Gliomes Schleim, so kann das Gewebe stellenweise den Charakter von Schleimgewebe annehmen, und es entstehen auf diese Weise Geschwülste, welche als **Gliomyxome** bezeichnet werden müssen.

Häufiger noch als die letztgenannte Veränderung tritt in Gliomen eine stärkere Zellwucherung auf, welche zur Bildung von Geschwülsten führt, die als **Gliosarkome** bezeichnet werden. Es kann dies zunächst schon dadurch geschehen, dass die Gliazellen sowohl an Zahl als an Grösse zunehmen und zugleich ihre charakteristische Beschaffenheit verlieren.

In anderen Fällen nimmt die perivasculäre adventitielle Zellwucherung dermaassen zu, dass ihr Product mehr und mehr dominirt, während das Gliomgewebe zurücktritt. Durch die ersterwähnten Wucherungsprocesse entstehen namentlich Sarkome mit polymorphen Zellformen, durch die letzterwähnten dagegen besonders Spindelzellensarkome, deren Zellzüge nicht selten eine dem Gefässverlaufe entsprechende Anordnung zeigen und danach als **Angiosarkome** bezeichnet werden. Bei Eintritt der sarkomatösen Wucherung erhält die Geschwulstmasse mehr und mehr eine markige Beschaffenheit und grenzt sich gleichzeitig deutlicher gegen die Hirnsubstanz ab.

Abgesehen von den Gliosarkomen kommen im Gehirn auch **Sarkome** vor, bei deren Entwickelung gliomatöse Wucherungen zu keiner Zeit vorhanden waren, welche vielmehr schon zu Beginn den sarkomatösen Charakter besassen. Es sind dies theils Spindelzellensarkome, theils Geschwülste mit polymorphen Zellformen, welche meist eine markige Beschaffenheit besitzen. Sie haben gewöhnlich eine der Kugelform nahestehende Configuration, sie sind gegen die Umgebung scharf abgegrenzt.

kommen in den verschiedensten Grössen vor und können sowohl solitär als multipel auftreten. Soweit zur Zeit die Untersuchungen reichen, entwickeln sie sich vornehmlich von den Pialscheiden der Gefässe aus. Hämorrhagieen und Erweichungen kommen auch in ihnen häufig vor. Sitzen sie subpial, so können sie in die Hirnhäute hineinwuchern. Die umgebende Hirnsubstanz ist häufig erweicht, die Meningen sind entzündet, die Ventrikel dilatirt.

Nicht selten kommen im Gehirn kleine **Angiome** vor, doch bilden dieselben meist keine eigentlichen Geschwülste, sondern nur kleine röthliche Herde, die frischen Entzündungsherden nicht unähnlich sehen. Sie sind wahrscheinlich angeboren (Virchow) und werden danach zu den **Naevi vasculosi** gezählt. Meist handelt es sich um teleangiektatische Erweiterung, seltener um cavernöse Metamorphose eines circumscripten Gefässbezirkes.

Fibrome des Centralnervensystemes kommen nur sehr selten vor und bilden dann rundliche Knoten.

Ein **Osteom** von mehreren Centimetern Durchmesser, welches im Corpus striatum sass, hat kürzlich Bidder beschrieben. Benjamin, Bernhard, Taubner und Andere berichten über **Lipome**. (Ueber Cholesteatom und Dermoide s. § 128.)

Von **metastatischen Geschwülsten** kommen im Gehirn sowohl Sarkome als Carcinome vor und bilden meist rundliche Knoten.

Von **thierischen Parasiten** kommen im Gehirn Cysticerken und Echinokokken vor (vergl. § 128).

Literatur über Geschwülste des Gehirnes.

Bard, *Des tumeurs du type nerveux*, *Arch. de phys.* V 1885.
Benjamin, *Lipom d. Grosshirnes*, *Virch. Arch.* 14. *Bd.*
Bernhard, *Hirngeschwülste*, *Berlin* 1881.
De Beauclair, *Histologische und statistische Untersuchungen über Gehirngeschwülste. I.-D. Freiburg* 1891.
Bidder, *Virch. Arch.* 88. *Bd.*
Buchholz, *Hirngliom*, *Arch. f. Psych.* XXII 1891.
Gerhardt, *Gliome*, *Festschr. zur III. Säcularfeier d. Universität Würzburg* 1882.
Golgi, *Sui gliomi del cervello*, *Rivista speriment. di Freniatria.*
Heschl, *Ueber Hirntumoren in histologischer Beziehung*, *Wien. med. Jahrb.* 1872.
Hoffmann, K., *Gliom*, *Zeitschr. f. rat. Med.* 34. *Bd.* 1869.
Ladame, *Hirngeschwülste*, *Würzburg* 1865.
Lancereaux, *Traité d'anatomie pathologique* III 1889.
Langer, *Cystische Geschwülste im Bereiche d. Infundibulum*, *Zeitschr. f. Heilk.* XIII 1892.
Lebert, *Traité d'anat. pathol.* II.
Lesage *et* **Legrand**, *Des néoplasmes nerveuses d'origine centrale*, *Arch. de phys.* II 1888.
Maier, R., *Combinirte Geschwulst im Grosshirn*, *Virch. Arch.* 20. *Bd.* 1861.
Meyer *und* **Bayer**, *Beziehung parenchymatöser Entzündungen zum Gliom*, *Arch. f. Psych.* XII.
Neumann, *Gliom*, *Virch. Arch.* 61. *Bd.*
Petrina, *Gliom*, *Prager Vierteljahrsschr.* 133. *u.* 134. *Bd.*
Renaut, *Hirngliom*, *Gaz. méd. de Paris* 1884.
Simon, Th., *Gliom*, *Virch. Arch.* 61 *Bd.*
Sokoloff, *Gliom*, *Dtsch. Arch. f. klin. Med.* 41. *Bd.* 1887, *und Arb. a. d. pathol. Institut zu Dorpat* 1887.
Taubner, *Zur Casuistik und Entwickelung der Hirnlipome*, *Virch. Arch.* 110. *Bd.*
Turner, *Sarcomatose growth in the fourth ventricle*, *Trans. of the Path. Soc. of London* 1885.
Virchow, *Die krankh. Geschwülste.*

Weitere diesbezügliche Literatur enthält § 128.

IV. Pathologische Anatomie der Hüllen des Gehirnes.

1. Pathologische Anatomie der Pia mater und Arachnoidea cerebralis.

§ 123. Die **Pia mater** ist eine zarte gefässhaltige Bindegewebsmembran, welche der Substanz des Gehirnes überall dicht anliegt und den Gefässen, welche aus ihr in die Hirnsubstanz eintreten, eine Bindegewebsscheide mitgiebt.

Die **Arachnoidea** ist eine gefässlose zarte Membran, welche der Dura mater dicht anliegt, so dass zwischen ihr und letzterer nur ein capillarer Spaltraum, der als Subduralraum bezeichnet wird, vorhanden ist. Zwischen Arachnoidea und Pia mater liegt der Subarachnoidalraum, welcher von zarten, mit Endothel bekleideten Bindegewebsfäden und Häutchen (Subarachnoidalgewebe) durchzogen wird und jene Flüssigkeit enthält, welche als Liquor cerebrospinalis bezeichnet wird.

Die Pia mater und das Arachnoidalgewebe senden durch die vordere und hintere quere Hirnspalte mit Gefässen versehene Fortsätze in den Ventrikel, welche als Telae chorioideae cerebri und cerebelli bezeichnet werden. Sie vermitteln zugleich die Communication zwischen den Subarachnoidalräumen und den Höhlen des III. und IV. Ventrikels.

Die Bedingungen, unter denen **Hyperämie** und **Anämie** der zarten Hirnhäute eintreten, sind bereits in § 113 namhaft gemacht und die danach zu constatirenden Befunde erwähnt worden.

Oedem der Pia mater und **der Subarachnoidalräume** kann sich zunächst in Folge von Stauungen sowie von entzündlichen Congestionen und Alterationen der Gefässwände einstellen und ist durch eine Vermehrung der in den Subarachnoidalräumen gelegenen Flüssigkeit, welche zugleich eine Erweiterung der Sulci bedingt, charakterisirt, ein Zustand, der als **Hydrops meningeus** bezeichnet wird.

Bei Atrophie des Gehirnes stellt sich in den Meningen ein über das Gebiet der Hirnverkleinerung sich verbreitender Hydrops meningeus ex vacuo ein. Sinkt die Hirnsubstanz an irgend einer Stelle zusammen, so tritt in den weichen Hirnhäuten eine Flüssigkeitsansammlung ein, welche den frei werdenden Raum einnimmt. Sind subarachnoidale und piale Räume gegen die Umgebung abgeschlossen, so können sich unter Umständen in denselben grössere Mengen von Flüssigkeit ansammeln, so dass **piale** und **subarachnoidale Cysten** entstehen, welche einen mehr oder minder erheblichen Druck auf die angrenzende Hirnsubstanz ausüben, doch ist dies im Ganzen selten. Es erleiden dagegen die **Telae chorioideae** der Ventrikel nicht selten eine **cystische Entartung** und schliessen danach eine mehr oder minder grosse Zahl erbsen- bis bohnengrosser, selten grösserer Cystchen ein. Ihre Wand besteht aus gefässhaltigem Bindegewebe, welches nach aussen von polygonalem Epithel bedeckt ist, während die Innenfläche von einem Endothelhäutchen ausgekleidet ist. Der Innenraum ist zuweilen von Bindegewebssträngen und Gefässen durchzogen.

Blutungen können in der Pia mater zunächst in Folge hochgradiger Stauungen auftreten und führen theils zu Bildung umschriebener hämorrhagischer, in der Pia gelegener Flecken, theils auch zu mehr oder minder weit verbreiteter Blutansammlung in den Subarachnoidalräumen. Eine weitere Ursache von Blutungen sind Traumen, ferner auch durch Infec-

tionen und Intoxicationen bedingte Blut- und Gefässveränderungen. Zerreissung atheromatös entarteter Arterien, die noch innerhalb der Pia liegen, führt natürlich zu mehr oder minder ausgedehnten Blutungen in die Subarachnoidalräume, bei Zerreissung der Arachnoidea auch zu einem Erguss in den Subduralraum. Bei Hirnblutungen, die in die Ventrikel eindringen, kann Blut durch die queren Fissuren in die Subarachnoidalräume gelangen. Bei Rindenblutungen des Gehirnes kann sich das Blut auch subpial verbreiten.

Das in die Pia, den Subarachnoidal- und Subduralraum ergossene Blut wird in derselben Weise verändert und resorbirt wie in anderen Organen. Während der Resorption können sich von Seiten des betreffenden Gewebes Wucherungen einstellen, welche zu Bindegewebsneubildung führen.

Bei Neugeborenen, welche kurz nach der Geburt gestorben sind, findet man häufig subdurale und intrameningeale Blutungen. Sie rühren davon her, dass beim Acte der Geburt durch Verschiebung der Schädelknochen Zerreissungen der Sinus oder der subarachnoidalen Venen entstehen.

Literatur über Cysten der Meningen, der Plexus und der perivasculären Lymphscheiden.

Arndt, *Virch. Arch.* 63. u. 72. *Bd.*
Bizzozero, *Rivista Clin. di Bologna* 1868.
Golgi, *Rivista Clin. di Bologna* 1870.
Haeckel, *Virch. Arch.* 16. *Bd.*
Lancereaux, *Traité d'anatomie pathologique III*, *Paris* 1889.
Luschka, *Die Aderyeflechte des menschlichen Gehirnes*, *Berlin* 1855.
Ripping, *Cystoide Degen. der Hirnrinde*, *Allg. Zeitschr. f. Psych.* 30. u. 32. *Bd.* 1874 u. 1875.
Rokitansky, *Handb. d. pathol. Anatomie.*
Schlesinger, *Arch. f. Psych.* X
Schnopfhagen, *Sitzungsber. d. K. Akad. der Wissensch.* LXXIV 1876.

§ 124. Die acute Entzündung der zarten Hüllen des Gehirnes, die **Leptomeningitis acuta**, ist theils eine hämatogene, theils eine traumatische, theils eine aus der Umgebung fortgeleitete Erkrankung, und es können die letztgenannten Entzündungsformen sowohl von Erkrankungen des Gehirnes als auch von solchen der Dura und der knöchernen Schädelkapsel sowie der Augen- und Nasenhöhle mit ihren Nebenhöhlen ihren Ausgang nehmen. In vielen Fällen lassen sich als Ursachen der eingetretenen Entzündung specifische Bakterien nachweisen, und es gilt dies namentlich für eiterige, eiterig-seröse und eiterig-fibrinöse Formen, welche vornehmlich durch die bekannten Eiterkokken, sowie durch den Diplococcus pneumoniae verursacht werden. Von Weichselbaum und Goldschmidt ist ein besonderer Coccus, den sie als Diplococcus intracellularis bezeichnen, beschrieben worden. Neumann und Scheffer fanden in einem Falle einen Bacillus, der eine gewisse Aehnlichkeit mit dem Typhusbacillus hatte. Netter fand bei einer nach Otitis media aufgetretenen Meningitis einen Bacillus, der dem Friedländer-schen Pneumoniebacillus ähnlich war.

Bei jener Erkrankung, welche gewöhnlich als epidemische Cerebrospinalmeningitis bezeichnet wird, scheint nach Beobachtungen von Foà, Bordoni-Uffreduzzi, Fränkel, Weichselbaum und Anderen der Diplococcus pneumoniae in der Mehrzahl der Fälle der Krankheitserreger zu sein, doch sind auch andere Mikroorganismen beobachtet worden. So fand Bonome bei einer Epidemie von cerebrospinaler Meningitis, welche

in der Umgebung von Padua aufgetreten war, einen eigenartigen Streptococcus und es ist nach seinen Untersuchungen auch sehr wahrscheinlich, dass derselbe die Ursache der betreffenden Epidemie war.

Im Uebrigen treten meningitische Processe zuweilen im Verlauf von kruppöser Pneumonie, Endocarditis, acutem Gelenkrheumatismus, Pleuritis, Scharlach, Typhus, ulceröser Lungenphthisis, Decubitus etc. auf und sind theils als Theilerscheinungen der betreffenden Infectionen, theils als Folgezustände von Secundärinfectionen anzusehen.

Bei der als **Leptomeningitis acuta serosa** bezeichneten Entzündung sind die Subarachnoidalräume und das Piagewebe der Sitz eines entzündlichen Oedemes, welches unter den Erscheinungen der congestiven Hyperämie auftritt, doch ist zur Zeit des Todes die Vermehrung der Subarachnoidalflüssigkeit oft nur unerheblich, und es hat auch die Hyperämie einer mässigen Blutfülle Platz gemacht. Es kann alsdann die vorhandene Entzündung oft nur durch das Mikroskop nachgewiesen werden, welches in der Pia spärliche Leukocyten nachweist. Neben den meningitischen Erscheinungen kann sich auch eine stärkere Flüssigkeitsansammlung in den Ventrikeln, ein acuter Ventrikelhydrops, einstellen.

Die acute seröse Leptomeningitis kommt am häufigsten bei Kindern zur Beobachtung und kann beim Beginn oder im Verlauf von Infectionskrankheiten wie Masern, Scharlach etc. auftreten, doch ist die Aetiologie oft nicht bekannt.

Eiterige, eiterig-fibrinöse und eiterig-seröse Entzündungen sind durch die Ansammlung eines entsprechenden Exsudates in den Subarachnoidalräumen und der Pia mater charakterisirt, welches dabei bald eine eiterig getrübte Flüssigkeit, bald mehr reinen Eiter, bald mehr eine sulzige gelblichweisse Masse darstellt, welche namentlich in den Sulci sich ansammelt und hier die Gefässe umscheidet; oft jedoch auch in dünnerer Schicht auf die Höhe der Gyri sich verbreitet. Zuweilen kommt es da oder dort auch zu Blutungen, zunächst bei allen an Verletzung der Meningen sich anschliessenden Eiterungen, sodann aber oft auch bei hämatogenen und fortgeleiteten Entzündungen. Zuweilen ist das Gewebe so dicht mit Eiter durchsetzt, dass die Gyri kaum mehr erkennbar sind.

Das Exsudat beschränkt sich meist auf die Pia und die Subarachnoidalräume, kann sich aber auch innerhalb der Piascheide der Gefässe in die Hirnrinde fortsetzen. Schliesst sich die Eiterung an eine Verletzung der Meningen und des Gehirnes an, so wird auch letzteres in der Nachbarschaft der Wunde der Sitz einer Eiterung; auch kann sich Eiter im Subduralraume ansammeln. Von der Haut, der knöchernen Schädelhülle und der Dura ausgehende Eiterungen können ebenfalls zu subduralen Eiteransammlungen führen.

Der Sitz der eiterigen Entzündungen ist natürlich von der Localisation der Entzündungserreger abhängig. Hämatogene Entzündungen können sowohl an der Basis als an der Convexität auftreten. Bei der als epidemische Cerebrospinalmeningitis bezeichneten Krankheit sind auch die Rückenmarkshäute betheiligt, und zwar oft in bevorzugtem Maasse. Vom Felsenbein ausgehende Entzündungen ergreifen meist zunächst die demselben benachbarten Hirntheile. Traumatische Formen werden aus naheliegenden Gründen am häufigsten die Convexität betreffen, können indessen auch an der Basis auftreten, so z. B. nach Verletzung des Daches der Augenhöhle.

Im Gebiete der Eiterung sind oft nicht nur die Gewebsspalten, sondern auch die Gefässwände zellig infiltrirt. Bei längerer Dauer des Processes zeigen sich an benachbarten Hirntheilen oft degenerative Veränderungen, wie Quellung und Zerfall der Ganglienzellen und der Axencylinder.

Greift die Entzündung durch die Querschlitze auf die Telae chorioideae der Hirnventrikel über, so stellt sich auch hier eine eiterige oder eiterig-fibrinöse Exsudation ein, welche es bedingt, dass der Ventrikelinhalt sich vermehrt und sich eiterig trübt, und dass die Plexus sich mit Eiter oder eiterig-fibrinösen Massen bedecken und gleichzeitig anschwellen. Das Ependym und die angrenzende Hirnsubstanz wird stärker durchfeuchtet und kann einer entzündlichen Erweichung verfallen. Ist die Dilatation der Hirnventrikel bedeutend, so werden die Hirnsubstanz comprimirt, die Gyri abgeplattet und die Flüssigkeit aus den Subarachnoidalräumen ausgepresst, so dass nunmehr das meningeale Gewebe wasserarm wird und die Arachnoidea, sowie auch die Innenfläche der Dura eine auffallend trockene Beschaffenheit erhalten.

Die eiterigen Entzündungen der Meningen führen meist zum Tode, doch können leichtere Fälle durch Resorption des Exsudates heilen. Als Residuen hinterlassen sie weisse fibröse Verdickungen der Pia mater und Arachnoidea, zuweilen auch Verwachsungen mit der Dura mater, bedingt durch Bindegewebswucherungen, welche sich in der Zeit der Heilung und der Resorption der Exsudate einstellen. Zuweilen bleibt auch eine Erweiterung der Ventrikel zurück.

Literatur über die Aetiologie und die pathologische Anatomie der acuten Meningitis.

Adénot, *Des méningites microbiennes, Paris* 1890.
Bonome, *Zur Aetiologie der Meningitis cerebrospinalis epidemica, Beitr. v. Ziegler*, 1890.
v. Campe, *Zur pathol. Anatomie der meningitischen und meningo-encephalitischen Processe, Beitr. z. path. Anat. v. Ziegler II p.* 458.
Netter, *Rech. sur les méningites suppurées, France méd.* 1889, *ref. Centralbl. f. Bakt. VI* 1889.
Strümpell, *D. Arch. f. klin. Med. XXX.*
Wunderlich, *Arch. d. Heilk. V u. VII.*
Zenker, *D. Arch. f. klin. Med. I.*
Weitere diesbezügliche Literatur enthält § 105.

§ 125. Als Kennzeichen einer **chronischen Leptomeningitis** werden vielfach diffuse oder fleckige und streifig-weisse Verdickungen der Arachnoidea und Pia mater angesehen, doch handelt es sich bei diesem Befunde meist nicht um Veränderungen, welche in Wirklichkeit als chronische Entzündungen gedeutet werden dürfen. In vielen Fällen bestehen diese Verdickungen wesentlich aus hyperplasirtem Bindegewebe und stellen nichts anderes als Residuen abgelaufener Entzündungsprocesse dar. In anderen Fällen sind dieselben weniger durch Entzündungen als durch andauernde oder häufig wiederkehrende Circulations- und Ernährungsstörungen entstanden, so namentlich bei andauernder Behinderung des Abflusses des venösen Blutes durch Lungenerkrankungen. Sie finden sich ferner auch unter jenen abnormen Verhältnissen, wie sie chronische Nierenleiden und chronischer Alkoholismus mit sich bringen, und sind dabei ebenfalls hauptsächlich durch Bindegewebshyperplasie, zuweilen auch zum Theil durch endotheliale Wucherungen charakterisirt.

Durch andauernde zellige Infiltration der Meningen gekennzeichnete

chronische Entzündungen kommen zunächst in der Nachbarschaft zu chronischer Eiterung, Tuberculose und Syphilis erkrankter Knochen, sowie in der Nachbarschaft von Geschwülsten und Degenerationsherden des Gehirnes etc. vor und sind, ihrer Genese entsprechend, meist Processe von beschränkter Ausdehnung. Die grösste Selbständigkeit und die weiteste Verbreitung erreichen sie aber bei jener Hirnerkrankung, welche der Dementia paralytica gewöhnlich zu Grunde liegt und welche bereits in § 114 ihre Besprechung gefunden hat.

Ist der Krankheitsprocess zu hoher Entwicklung gelangt, so sind die zarten Hirnhäute, besonders die Pia, deutlich getrübt, weiss und undurchsichtig, namentlich in den Sulci längs der Gefässe, oft jedoch auch auf der Höhe der Gyri. Am häufigsten betrifft die Erkrankung die vorderen Hirnabschnitte, also den Stirn-, den Central- und Scheitellappen, während die übrigen Lappen erheblich weniger, zum Theil auch gar nicht erkrankt sind. Es kommen indessen Fälle vor, in denen andere Theile, z. B. der Schläfenlappen, am stärksten verändert sind.

Das Auffälligste unter den anatomischen Veränderungen bilden dabei zellige Infiltrationen, welche zunächst die Pia mater (Fig. 200 *h*), in geringerem Grade auch das Subarachnoidalgewebe (*b*) betreffen. Daneben kann auch noch eine mehr oder minder erhebliche fibröse Hyperplasie der Pia und des Subarachnoidalgewebes bestehen. Weiterhin finden sich mehr oder minder bedeutende Anhäufungen von Rundzellen (i_1), zum Theil auch von rothen Blutkörperchen und von braunem oder gelbem Pigment (i_2) in den adventitiellen Scheiden der Blutgefässe der Rinde, mitunter sogar der Marksubstanz. Erhebliche Zellanhäufungen in der Masse der Hirnsubstanz selbst, z. B. in der Umgebung von Ganglienzellen, sind dagegen selten.

Die zelligen Exsudationen sind niemals gleichmässig vertheilt, sondern schon innerhalb der Pia bald sehr bedeutend, bald nur gering. In der Rinde selbst sind stets nur um eine beschränkte Zahl von Gefässen erhebliche Zellanhäufungen, und in der Marksubstanz sind die Herde meist nur vereinzelt nachzuweisen. Einzelne Gefässe zeigen daneben hyaline Verdickung oder fibröse Hyperplasie der Adventitia.

Die nervöse Substanz des Gehirnes ist bei diesen Zuständen wohl niemals ganz normal, doch ist es nicht immer ganz leicht, die vorhandenen Veränderungen zu erkennen (vergl. § 114). Nach langer Dauer der Erkrankung ist die Rinde oft deutlich atrophisch, und ihr Durchmesser gelegentlich auf die Hälfte, mitunter sogar auf ein Drittel verkleinert. Dabei ist die Atrophie bald gleichmässig über den erkrankten Hirntheil ausgebreitet, bald local, d. h. in einzelnen Gyri oder in Theilen von solchen, stärker entwickelt. Die atrophischen Theile sind meist blass, seltener geröthet, zuweilen etwas verhärtet.

Da gleichzeitig auch die Masse der Marksubstanz abgenommen hat, so ist der betreffende Hirntheil auch im Ganzen erheblich verkleinert und der dadurch frei werdende Raum durch Flüssigkeitsansammlung im Subarachnoidalgewebe erfüllt. Nicht selten sind auch die Ventrikel erweitert und ihr Ependym granulirt (§ 121).

Die **Aetiologie** und **Genese der chronischen Meningoencephalitis** ist in manchen Beziehungen noch wenig aufgeklärt und entzieht sich unserer Erkenntniss. Da auf der einen Seite hereditäre Beanlagung, auf der andern Seite schwere geistige Arbeit, Aufregungen aller Art, die verschiedensten erschöpfenden Einflüsse etc. nachweislich ihre Entstehung veranlassen können, so erscheint für viele Fälle ein infectiöser

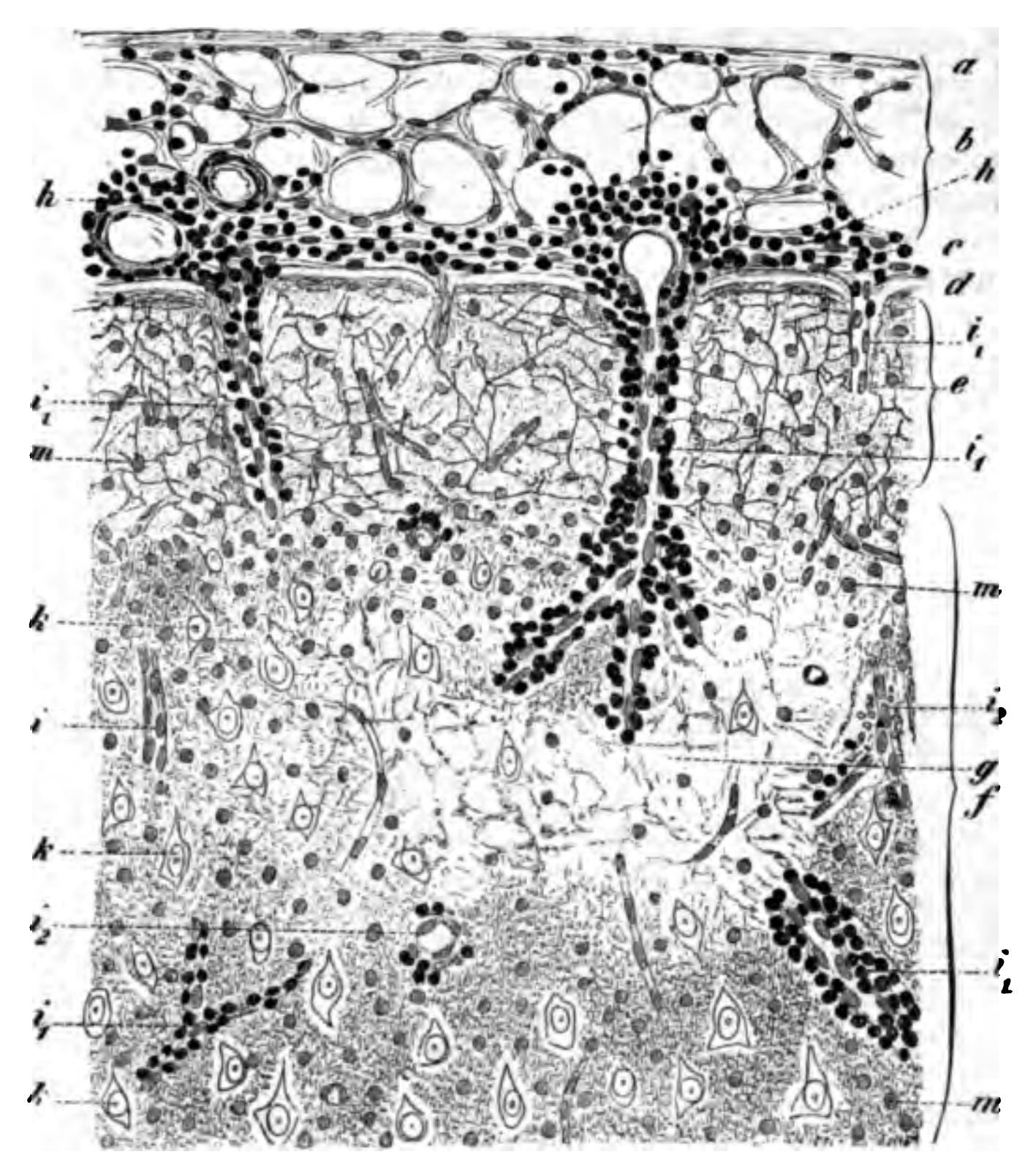

Fig. 200. **Meningoencephalitis chronica mit Atrophie der Hirnrinde.** *a* Arachnoidea. *b* Subarachnoidalgewebe. *c* Pia mater. *d* Aeusserste feinfaserige Schicht. *e* Zellarme Schicht der äusseren Hauptschicht. Die Ganglienzellen sind innerhalb derselben geschwunden, und es sind zahlreiche sternförmige Figuren glänzender Fasern sichtbar. *f* Zellreiche Schicht. Innerhalb derselben sind bei *g* die Ganglienzellen geschwunden und das Gewebe auf ein zartes Netzwerk reducirt. *h* Zellige Infiltration der Pia. *i* Unveränderte Blutgefässe. i_1 Blutgefässe, deren Pialscheide mit Rundzellen infiltrirt ist. i_2 Blutgefässe, deren Pialscheide Rundzellen und Pigment enthält. *k* Ganglienzellen der zellreichen Schicht. *m* Gliazellen. In MÜLLER'scher Flüssigkeit und Alkohol gehärtetes, mit Alaunkarmin und karminsaurem Ammoniak gefärbtes, in Kanadabalsam eingeschlossenes Präparat. Vergr. 150.

Ursprung ausgeschlossen. Letzteren wird man zunächst nur dann annehmen dürfen, wenn sich der Process im Anschluss an notorisch infectiöse Erkrankungen, wie Cerebrospinalmeningitis, Abdominaltyphus, Erysipel, Gelenkrheumatismus etc., entwickelt hat. Und selbst in diesen Fällen kann es sich ebenso gut um Störungen der Ernährung handeln, welche zufolge der voraufgegangenen Krankheiten eingetreten sind.

Die meisten Fälle chronischer Meningoencephalitis dürften danach als Erkrankungen anzusehen sein, bei deren Beginn durch übermässige Function, sowie durch Störungen der Circulation bedingte degenerative Veränderungen die wesentliche Rolle spielen (vergl. § 114).

Chronische Leptomeningitis kann sich auch mit Pachymeningitis interna proliferans combiniren (vergl. § 129).

§ 126. Die **Tuberculose** der zarten Hirnhäute ist in der grossen Mehrzahl der Fälle eine metastatische, doch kann sie auch von der Nachbarschaft, d. h. von den knöchernen Hüllen und der Dura mater aus auf die Arachnoïdea und die Pia mater übergreifen.

Gelangen mit dem arteriellen Blutstrom Tuberkelbacillen in grosser Zahl in das Gefässgebiet der Pia mater, so entsteht eine **disseminirte Miliartuberculose**, charakterisirt durch das Auftreten grauer Tuberkel (Fig. 201 *c d e*), welche ihren Sitz grösstentheils in den weichen Gehirnhäuten (*C*), zum kleineren Theil auch in der Rinden- und Marksubstanz (*A B*) haben. Die Knötchen liegen mit Vorliebe in der Nachbarschaft der Gefässe. Im Gehirn selbst kann sich die Zellanhäufung zu Beginn des Processes auf die Pialscheiden (*f*) beschränken, später verbreitet sich dieselbe auch auf das nervöse Gewebsparenchym.

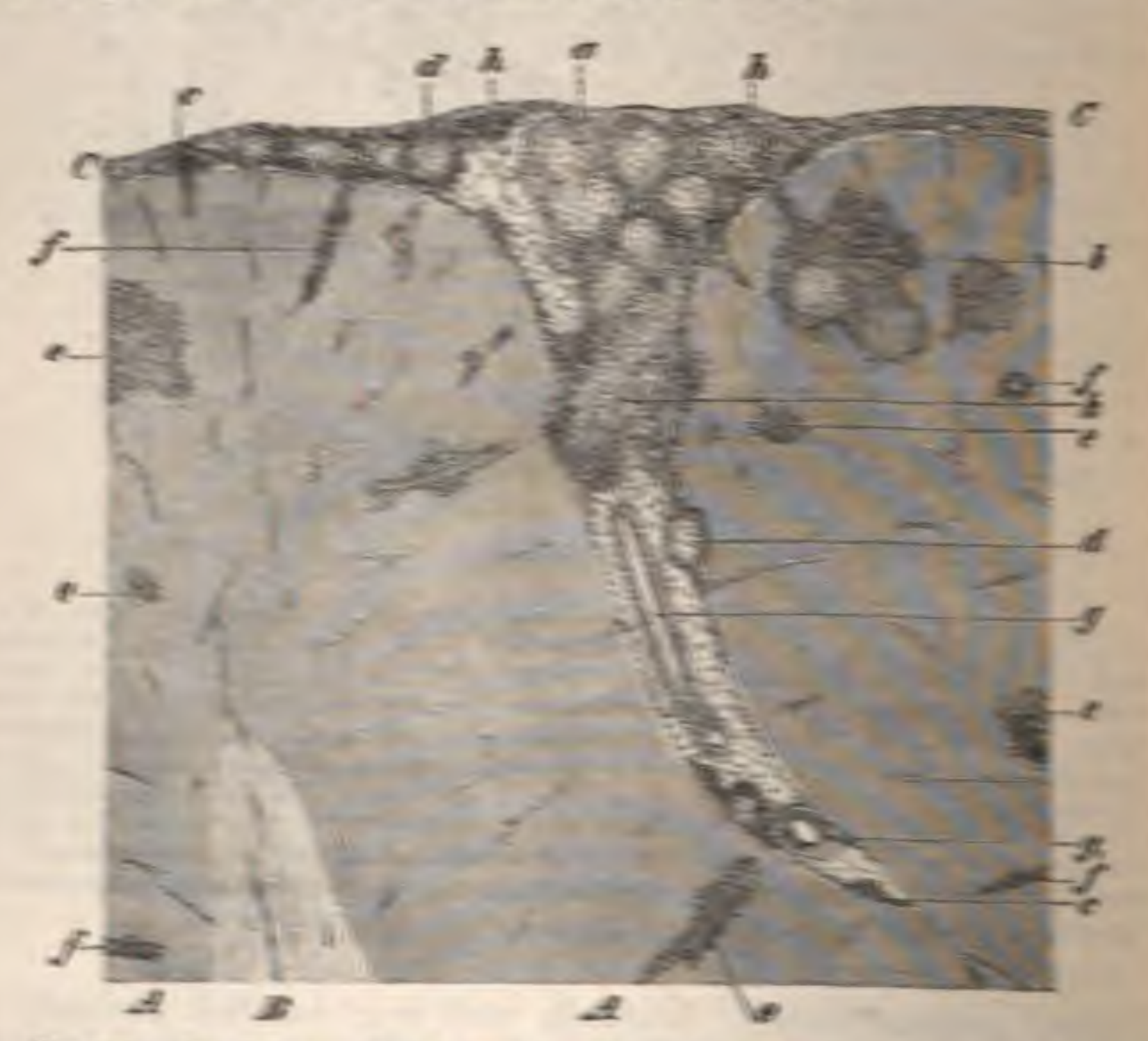

Fig. 201. Meningoencephalitis tuberculosa disseminata chronica. *A* Rindensubstanz. *B* Markleiste. *C* Hirnhaut. *a* Conglomerat derber zellig-fibröser Tuberkel innerhalb des Subarachnoidalgewebes. *b* Tuberkelconglomerat in der Rinde. *c* Kleiner Tuberkel in der Pia. *d* Ausgebildeter vereinzelter Tuberkel im Subarachnoidalgewebe. *e* Perivasculäre circumscripte zellige Infiltration der Rindensubstanz, ein frühes Stadium der Tuberkels. *f* Zellige Infiltration der Pialscheide der Rindengefässe. *g* Längsschnitt, g_1 Querschnitt einer Arterie. *h* Diffus ausgebreitete zellig-fibröse Verdickung des Subarachnoidalgewebes. In Müller'scher Flüssigkeit und Alkohol gehärtetes, mit Alaunkarmin gefärbtes, in Kanadabalsam eingelegtes Präparat. Vergr. 10.

Die disseminirte metastatische Tuberculose des Centralnervensystems verläuft gewöhnlich ziemlich rasch und führt im Verlaufe von wenigen Wochen zum letalen Ende. Neben der Knötcheneruption treten meist diffus ausgebreitete entzündliche Exsudationen auf, welche einen theils

eiterig-serösen, theils eiterig-fibrinösen Charakter tragen und sich sowohl in den Maschenräumen des meningealen Gewebes, als auch in der nervösn Substanz selbst, sowie in den Hirnventrikeln ansammeln. Es kann danach der Process auch als **tuberculöse Meningoencephalitis** bezeichnet werden. Von der Pia aus kann die Entzündung auf die äusseren Hirnschichten übergreifen und die Nervenfasern und Ganglienzellen zur Schwellung und zum Zerfall bringen. Ebenso können auch zellige Infiltrationen der vom Hirnstamme abgehenden Nerven und damit Schwellungen und Degenerationen der Axencylinder und Markscheiden sich hinzugesellen. Nur selten und nur in chronisch verlaufenden Fällen (Fig. 201) fehlt bei reichlicher Tuberkeleruption eine diffuse Exsudation ganz oder nahezu ganz.

Greift der Process auf die Piafortsätze innerhalb der Ventrikel über, so treten auch in diesen Tuberkel und trübe Exsudate auf, und gleichzeitig werden die Ventrikel durch mehr oder minder stark getrübte Flüssigkeit ausgedehnt, und zwar nicht selten in so hohem Maasse, dass sie weite Höhlen bilden. Erleidet dadurch die Hirnsubstanz eine erhebliche Compression, so werden die Gyri flachgedrückt und die Subarachnoidalflüssigkeit ausgepresst, so dass die Arachnoidalfläche trocken erscheint.

In der Hirnsubstanz bilden die fertigen Tuberkel grau durchscheinende, kleine, oder gelbweisse, von einem grauen Saum umgebene grössere Knötchen. Ganz frische tuberculöse Entzündungsherde von einiger Grösse zeigen eine röthliche Farbe, wie sie auch anderen Entzündungsherden zukommt.

Die Tuberkel können sich an jeder Stelle des meningealen Gewebes entwickeln. Liegen sie in der Umgebung von venösen oder arteriellen Gefässen, so nimmt deren Wand in hervorragender Weise an der Gewebswucherung Theil und wird zugleich von Leukocyten durchsetzt. Die in § 22 beschriebene und in Fig. 41 pg. 69 abgebildete tuberculöse Vasculitis lässt sich nirgends so leicht untersuchen wie an den Gefässen der Pia. Die Wände der Gefässe werden oft so dicht von Zellen durchsetzt, dass ihre Structur nicht mehr kenntlich ist. Weiterhin kann sich partielle Verkäsung derselben, sowie thrombotischer Verschluss des Lumens einstellen.

Die Tuberkel der Pia mater verfallen meistens sehr bald der Verkäsung, und nur bei den chronisch verlaufenden seltenen Fällen (Fig. 201) entwickeln sich Tuberkel, welche den bekannten grosszelligen Tuberkeln der Lymphdrüsen ähnlich sehen.

Die metastatische Tuberculose tritt am häufigsten im Gebiete des basalen Bezirkes der Arterien der Sylvi'schen Gruben auf und ist meist doppelseitig, doch findet sie häufig auf der einen Seite eine stärkere Ausbreitung als auf der anderen, und es sind auch die Fälle nicht selten, in denen nur eine Seite ergriffen wird.

Gelangen die Bacillen in das Gebiet jener Arterien, welche aus der Sylvi'schen Spalte nach der Hirnoberfläche ziehen, so entstehen mehr oder weniger ausgebreitete einseitige oder doppelseitige tuberculöse Convexitätsmeningitiden.

Die Gebiete der Arterien der medialen Fläche des Grosshirnes, des Occipitalhirnes, des Kleinhirnes, des verlängerten Markes und des Rückenmarkes können sowohl für sich als in Combination mit denjenigen der Arteria fossae Sylvii erkranken, und ihre Betheiligung an der tuberculösen Erkrankung ist nicht selten.

Gelangen Tuberkelbacillen nur in eine einzige Verzweigung des meningealen Gefässgebietes, so bilden sich zunächst nur wenige Tuberkel. Da aber die erkrankten Individuen daran nicht zu Grunde zu gehen pflegen, so wachsen die Tuberkel zu grösseren Herden heran und bilden dann entweder mehr oder weniger umfangreiche, namentlich die Sulci einnehmende Herde oder aber kugelige Knoten, welche die Grösse einer Walnuss oder sogar eines Hühnereies und mehr erreichen können und gewöhnlich als **solitäre Tuberkel** (Fig. 202 *c*) bezeichnet werden. Ihr Centrum ist meist gelbweiss, käsig, dabei bald fest und derb, bald mehr weich und nicht selten theilweise verflüssigt, selten dagegen partiell verkalkt. Gegen die Umgebung sind sie durch ein grauröthliches oder grau durchscheinendes Granulationsgewebe (*d*) abgegrenzt, das nicht selten exquisite Tuberkel beherbergt. Gegen die Hirnsubstanz sind sie entweder deutlich abgegrenzt oder greifen auf dieselbe über und können auch mit der Dura mater verwachsen.

Fig. 202. Grosser Solitärtuberkel der Pia mater cerebelli im senkrechten Durchschnitt. *a* Kleinhirn. *b* Mit dem Tuberkel verwachsene Dura mater. *c* Geschichteter Tuberkel. *d* Graue Rindenzone mit gelblichweissen knötchenförmigen Einlagerungen. Natürliche Grösse.

Am Rande der Tuberkel gehen die bindegewebigen Bestandtheile des Nervensystemes oft eine ganz bedeutende Wucherung ein und produciren ein derbes zellig-faseriges Gewebe.

Die Solitärtuberkel der Pia mater wirken auf ihre Umgebung (Figur 202 *a*) durch Druck und durch Störungen der Blut- und Lymphcirculation. Die übrigen Theile des Centralnervensystemes können von Tuberkeln vollkommen frei sein, doch kommt es nicht selten vor, dass von den solitären Knoten aus Bacillen verschleppt werden und zur Bildung disseminirter meningitischer Knötchen sowie zu diffusen Entzündungen führen. Es ist ferner auch die Möglichkeit gegeben, dass durch erneute Blutinfection, z. B. durch Einbruch in den Sinus transversus, eine metastatische Miliartuberculose sich hinzugesellt.

Die Tuberculose, welche durch Aufnahme des Tuberkelgiftes aus der Nachbarschaft im Gebiete des Centralnervensystemes entsteht, ist natürlich in ihrer Localisation von dem Ausgangspunkt der Erkrankung abhängig. Tuberculose des Felsenbeines greift am ehesten auf die Schläfenlappen und die Basis des Stirnlappens über. Sind die genannten Stellen inficirt, so bilden sich am Orte der Infection mehr oder minder zahlreiche Knötchen, die im Laufe der Zeit zu grösseren Knoten heranwachsen können. Durch Dissemination des Giftes im Gebiete der cerebrospinalen Lymphbahnen entsteht disseminirte Tuberculose.

Literatur über Tuberculose der zarten Hirnhäute.

v. Campe, *Beitr. zur path. Anat. d. meningit. u. meningo-encephalit. Processe*, *Tübingen* 1882.
Hoche, *Zur Lehre von der Tuberculose des Centralnervensystems*, *Arch. f. Psych. XIX* 1887.
Hüttenbrenner, *Ueber einige Veränd. der Hirnrinde bei der tuberculösen Entzündung der Pia mater*, *Zeitschr. f. Heilk. VIII* 1887.
Huguenin, *von Ziemssen's Handb. XI.*
Raymond, *Des différentes formes des leptomyélites tuberculeuses*, *Revue de méd. VI* 1886.
Rindfleisch, *Virch. Arch.* 24. *Bd.*
Schultze, *Leptomeningitis tuberculosa cerebrospinalis*, *Virch. Arch.* 68. *Bd.* 1876.
Virchow, *Die krankh. Geschwülste II.*

§ 127. Die **Syphilis** des Centralnervensystemes tritt meistens erst nach jahrelangem Bestande einer constitutionellen Syphilis, also zur Zeit der sogen. tertiären Symptome, selten früher, zur Zeit der secundären Symptome auf. Sie ist durch die Bildung circumscripter Entzündungsherde, sogenannter **Gummiknoten**, charakterisirt, welche ihren Sitz meistens in den Meningen und den Rindentheilen der nervösen Substanz, sehr selten im Inneren des Gehirnes und des Rückenmarkes haben. Am häufigsten liegen sie in der Pia und dem Subarachnoidalgewebe des basalen Theiles des Hirnstammes.

Zu Beginn der Herdbildung stellt sich im Gebiete der Pia und des Subarachnoidalgewebes eine circumscripte Entzündung ein, welche bald zur Bildung eines grauen oder grauröthlichen, etwas durchscheinenden, zuweilen gallertigen Granulationsherdes (Fig. 203) führt. In frühen Stadien ist das Gewebe sehr zellreich (d) und enthält mehr oder weniger reichlich Gefässe neuer Bildung. Geht der Process weiter, so pflegt ein Theil des Granulationsgewebes eine zellig-fibröse Beschaffenheit (d_1) anzunehmen, während ein anderer Theil der Verkäsung (d_2) verfällt.

Fig. 203. Meningoencephalitis syphilitica gummosa. *a* Hirnrinde. *b* Weiche Hirnhäute. *c* Von zelligem Exsudat umgebene Vene. *d* Frisches zelliges, d_1 zellig-fibröses, d_2 verkästes Granulationsgewebe. *e* Arterie mit stark verdickter Intima und zellig infiltrirter Adventitia. *f* Zellige Infiltration der Pialscheide der Rindengefässe. f_1 Perivasculäre zellige Infiltration der Rindensubstanz. *g* In diffuser Ausbreitung auf die Hirnrinde übergreifende zellige Infiltration. In MÜLLER'scher Flüssigkeit und Alkohol gehärtetes, mit Alaunkarmin gefärbtes, in Kanadabalsam eingelegtes Präparat. Vergr. 15.

Die an die entzündete Pia angrenzende Hirnsubstanz bleibt bei stärkerer Ausbreitung des Processes wohl niemals ganz verschont, indem die Entzündung nicht nur längs der Pialscheiden (f_1) der Blutgefässe, sondern auch ausserhalb derselben (g) von der Pia auf die Rindensubstanz übergreift.

Liegen im Gebiete der syphilitischen Entzündung arterielle Gefässstämmchen (e), so werden auch diese in Mitleidenschaft gezogen, indem nicht nur die Adventitia, sondern auch die Media und die Intima der Sitz einer Entzündung werden, welche je nach dem Stadium des Processes theils durch zellige Infiltration und Wucherung, theils durch zellig-fibröse Hyperplasie der Gefässhäute charakterisirt ist. In hervorragender Weise pflegt die Intima (e) betheiligt zu sein, und die Verdickung, welche sie durch die Gewebshyperplasie erfährt, ist nicht selten eine so bedeutende, dass das Gefässlumen hochgradig verengt, mitunter sogar verschlossen wird. Letzteres erfolgt namentlich dann, wenn sich zu den endarteriitischen Gewebsverdickungen auch noch Thrombose hinzugesellt.

Die gummösen Herde können sowohl einzeln als in Mehrzahl vorkommen.

Der einzelne syphilitische Herd kann sehr klein sein. Ja, es kann sich die Entzündung und Wucherung wesentlich auf einzelne Stellen der arteriellen Gefässwände beschränken und hier zu der eben beschriebenen Gefässwandverdickung führen. Häufiger bilden sich indessen grössere Herde, welche man eben nach der für die syphilitischen Entzündungsproducte üblichen Benennung als Gummiknoten zu bezeichnen pflegt. An der Oberfläche des Grosshirnes breiten sie sich wesentlich in den Sulci aus und zeigen demgemäss deren Configuration. In den Sylvischen Gruben sind sie streifenförmig, über dem Hirnstamm und dem Rückenmark bilden sie flache, verschieden gestaltete Herde. In seltenen Fällen hat man mehr diffuse Infiltration der Häute der Hirnbasis beobachtet.

Greift die Entzündung in bedeutendem Umfange auf die Hirnsubstanz über, so kann der Herd mehr und mehr eine kugelige Gestalt annehmen und unter Umständen bis zu Walnussgrösse heranwachsen, doch bleibt die äussere Begrenzung meist eine unregelmässige. Das Nämliche gilt für die in der Tiefe des Hirngewebes sich entwickelnden Herde.

Kleinste Herde können wohl zweifellos wieder resorbirt werden. Grössere Herde führen theils zu Gewebsverhärtung, theils zu Verkäsung. Tritt die Verkäsung in grösseren Herden an mehreren Stellen ein, so erscheint der Gummiknoten grau und gelb gefleckt, bis durch Confluenz der Herde das ganze centrale Gebiet gelb wird.

Die Gewebsverhärtung stellt sich zunächst neben der Verkäsung ein, kann indessen auch auftreten, ohne dass gleichzeitig Verkäsungen sich bilden. Sie führt zu schwieligen Verdickungen des meningealen Gewebes, häufig auch zu Verwachsungen mit den angrenzenden Theilen der Dura mater. Erfolgte gleichzeitig Verkäsung eines Theiles des Gummiknotens, so schliessen die Schwielen Käsemassen ein.

Im Gebiete der Entzündung geht die Hirn- und Rückenmarkssubstanz selbstverständlich zu Grunde. Häufig gesellen sich dazu noch anämische und hämorrhagische Erweichungsprocesse in der Umgebung, welche als eine Folge der durch die Arteriitis und durch Compression der Umgebung bedingten Circulationsstörungen anzusehen sind. Unter

Umständen erreichen diese Degenerationsprocesse eine ganz bedeutende Ausbreitung. Liegen im Entzündungsgebiete Nerven, so verfallen auch diese einer entzündlichen Infiltration und können späterhin von derbem Bindegewebe umschlossen und durchzogen und dadurch zur Atrophie gebracht werden.

Literatur über Syphilis der zarten Hirnhäute.

Althaus, *Arch. f. Psych. XVI* 1885.
Baumgarten, *Virch. Arch.* 73., 76., 86. u. 111. *Bd.*
Bierfreund, *Beitr. zur hereditären Syphilis des Centralnervensystems, Beitr. v. Ziegler III.*
Braus, *Die Hirnsyphilis, Berlin* 1873.
Bruberger, *Virch. Arch.* 60. *Bd.*
Buttersack, *Arch. f. Psych. XVII* 1886.
Engelstedt, *Die constitutionelle Syphilis, Würzburg* 1861.
Fournier, *La syph. du cerveau, Paris* 1879, *und Leçons sur la syph.* 2me *édit., Paris* 1881.
Greiff, *Arch. f. Psych. XII.*
Heubner, *Arch d. Heilk. XI* 1870; *Die luetische Erkrankung der Hirnarterien, Leipzig* 1874, *und v. Ziemssen's Handb XI.*
Joffroy *et* **Létienne**, *Contrib. à l'ét. de la syph. cérébrale, Arch. de méd. exp. III* 1891.
Kahler, *Multiple syphilitische Wurzelneuritis, Zeitschr. f. Heilk. VIII* 1887.
Lancereaux, *Traité de la syphilis. Paris* 1866.
Oppenheim, *Zur Kenntn. d syph. Erkrank. des Centralnervensystems. Berlin* 1890.
Rumpf, *Die syphilitischen Erkrankungen des Nervensystems, Wiesbaden* 1887.
Siemerling, *Zur Lehre von der congenitalen Hirn- und Rückenmarksyphilis, Arch. f. Psych. XX* 1888; *Syph. d. Centralnervensyst. ib. XXII* 1890.
Stoeber, *Des accidents méningitiques de la syph. héréditaire, Paris* 1891.
Virchow, *sein Arch.* 15. *Bd., und Die Geschwülste II* 1869.
Wagner, *Arch. d. Heilk. IV* 1863
Westphal, *Allg. Zeitschr. f. Psych. XX* 1863, *und Charité-Annalen I* 1876.
Wilks, *On the syph. affect. of intern. organs, Guy's Hosp. Reports,* 3. *Ser. IX* 1863.

§ 128. Die **Geschwülste** der zarten Häute des Gehirns, der Telae chorioideae und der Ventrikelauskleidung gehören grösstentheils in die Gruppe der Bindesubstanzgeschwülste, doch kommen auch epitheliale Tumoren, Carcinome, vor.

Zunächst giebt es eine Reihe von Geschwülsten, welche in die Gruppe der **Sarkome** gehören und weiche Knoten, seltener flächenhaft ausgebreitete Wucherungen bilden, doch kommen Fälle vor, in welchen sich die endotheliale Wucherung über das ganze centrale Nervensystem verbreitet (Fig. 204) und dadurch zu einer Verdickung und weisslichen Trübung der Meningen führt und gleichzeitig in den pialen Gefässscheiden auch auf die Hirn- und Rückenmarksubstanz übergreift.

Die Schnittfläche der Sarkome ist markig, grauweiss oder grauroth, mitunter auch mehr gallertig beschaffen, sehr selten pigmentirt, melanotisch.

Ihre Entwickelung geht theils von der Adventitia der Gefässe (Fig. 204 *f g h*), theils von den Endothelien (*d e*) aus, welche die Bindegewebsbälkchen der Arachnoidea, des Subarachnoidalgewebes und der Pia bedecken. Die neugebildeten Zellen erreichen meist eine hohe Ausbildung und erinnern nach ihrer Beschaffenheit sehr an die polymorphen Epithelzellen carcinomatöser Neubildungen. Da sie gleichzeitig in einem durch das Gewebe der Hirnhäute gebildeten Stroma liegen und in den Lücken dieses Stromas dichte Haufen bilden, so gehören sie zu den Alveolärsarkomen oder alveolären Endotheliomen (Fig. 204).

Nach den vorliegenden Publicationen scheint diese Form des Sarkomes in der Leptomeninx am häufigsten vorzukommen, doch sind auch

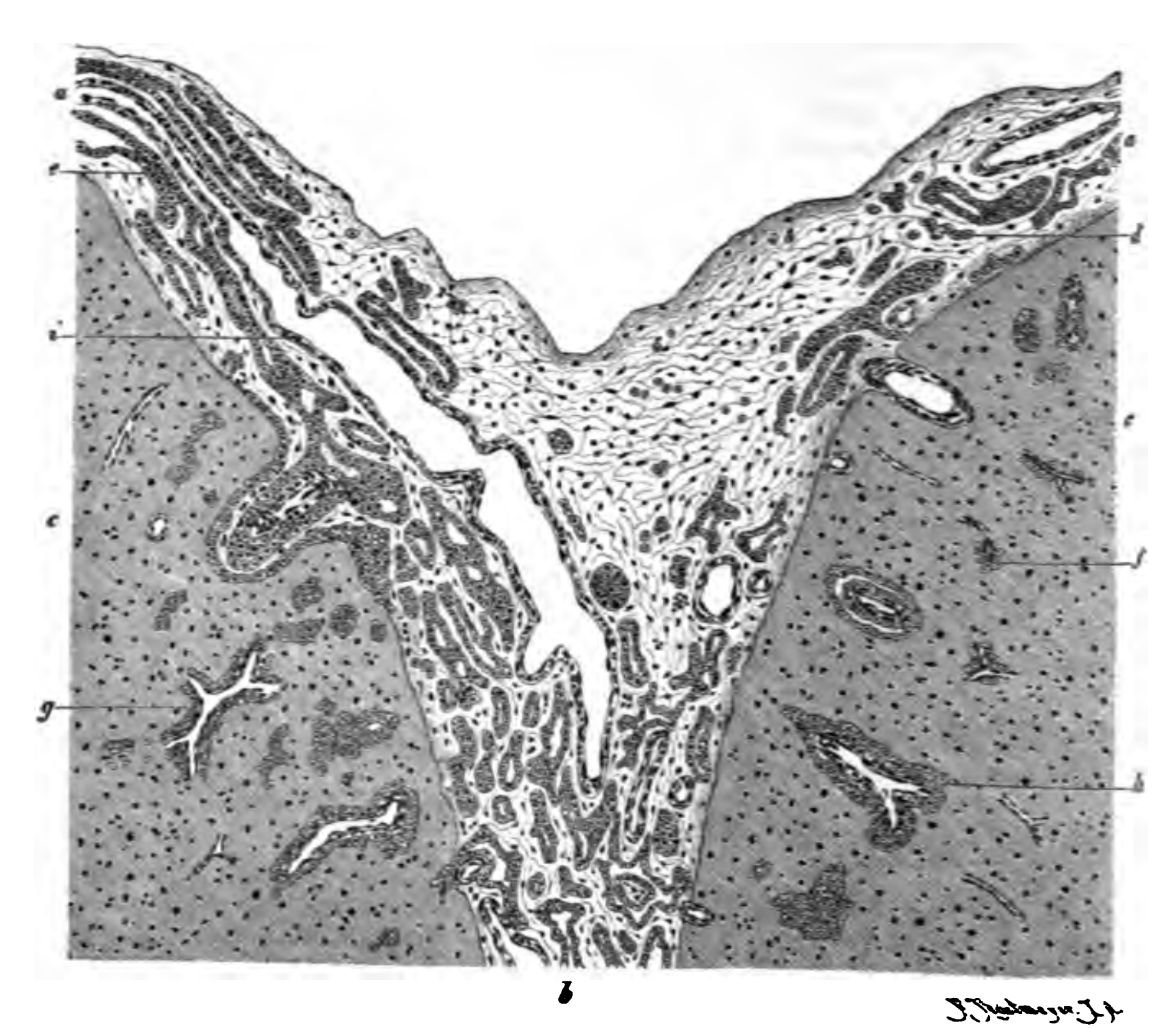

Fig. 204. Endothelioma piae matris alveolare. (Diffus über die ganze Oberfläche des Centralnervensystems ausgebreitete Neubildung.) *a b* Zarte Hirnhäute. *c* Hirnrinde. *d* Häufchen gewucherter Endothelzellen. *e* Drüsenähnliche Endothelzellenschläuche. *f g h* Intracerebrale, perivasculäre Zellwucherungen. In MÜLLER'scher Flüssigkeit gehärtetes, mit Hämatoxylin und Karmin gefärbtes, in Kanadabalsam eingeschlossenes Präparat. Vergr. 30.

Tumoren beobachtet, welche zu den gewöhnlichen Sarkomen, den Myxosarkomen und den Myxomen zu zählen sind.

Zuweilen entwickeln sich in sarkomatösen und myxomatösen Neubildungen die Blutgefässe in ganz besonders reichlichem Maasse, so dass Tumoren entstehen, welche man als Angiosarkome, als Angiomyxome und als Angiomyxosarkome bezeichnen muss (vergl. § 106).

Fibrome, Lipome, Chondrome, Osteome sind sehr selten, kommen indessen sowohl in den Meningen als in den Plexus der Ventrikel vor und bilden kleine, knotige und lappige Tumoren, welche die angrenzende Hirn- und Rückenmarksubstanz verdrängen.

Als eine weitere seltene Geschwulst der weichen Hirnhäute ist ein Tumor zu nennen, welcher sich wesentlich aus einem derben Bindegewebsstroma zusammensetzt, das weite cystische, mit Lymphe gefüllte Hohlräume enthält. Er hat eine gewisse Aehnlichkeit mit dem blasigen Oedem, ist indessen durch die Entwickelung reichlichen Bindegewebes, welches ihn scharf gegen die Umgebung abgrenzt und auch im Inneren verhältnissmässig derbe und breite Septen zwischen den Cysten bildet, ausgezeichnet. Die Bildung ist danach als eine Geschwulst anzusehen

und kann als cystisches Lymphangiom oder als cystisches Fibrom bezeichnet werden.

In den Plexus der Ventrikel findet sehr oft eine abnorme Vermehrung des Hirnsandes statt, so dass die Plexus sich nicht unerheblich vergrössern und eine undurchsichtige weisse Beschaffenheit erhalten. In Geschwülsten können sich ebenfalls Kalkconcremente bilden und sich mit Verkalkung von Gefässen combiniren. Treten dabei die Kalkablagerungen stark hervor, so werden die Geschwülste als Psammome bezeichnet. Die organische Grundlage der rundlichen Kalkconcretionen wird durch platte Zellen gebildet, welche sich nach Art von Zwiebelschalen zu kugeligen Gebilden aneinanderlegen, alsdann eine homogene Beschaffenheit erhalten, den Kern verlieren und verkalken. Daneben bilden sich auch cacteenartige und stachelige verkalkte Körper.

Carcinome kommen in den Ventrikeln vor und bilden hier weiche Geschwülste (Fig. 205 *a*), welche meist mit den Plexus im Zusammenhange stehen und auch von der epithelialen Decke derselben, seltener

Fig. 205. Papillöses Carcinom des Plexus chorioides des III. Ventrikels. Frontalschnitt durch das Gehirn um $^1/_3$ verkleinert. *a* Geschwulst mit Cysten. *b* Thalamus opticus dext. *c* Nucleus lentiformis dext. *d* Capsula interna dext. *e* Rechter Seitenventrikel. *f* Thalam. opt. sin. *g* Nucleus lentif. sin. *h* Capsula interna sin. *i* Erweiterter linker Seitenventrikel.

vom Ependymepithel aus sich entwickeln. Die in einem Bindegewebsstroma gelegenen Krebszellennester (Fig. 206 *a*) zeigen den Typus der Cylinderzellen. Durch Auswachsen des gefässhaltigen Bindegewebsstromas in Papillen kann die Geschwulst eine papillöse Beschaffenheit (Fig. 206) erhalten.

Geht das Stroma der Geschwulst, was, wie es scheint, nicht selten geschieht, eine schleimige Entartung ein (Fig. 206 *b c* c_1), so kann die Geschwulst einen sehr eigenartigen Bau erhalten. Durch Aufquellung des Schleimes werden die Papillen in cystische Bildungen (Fig. 205 *a* und Fig. 206 *d*) umgewandelt, welche nur durch epitheliale Zellzüge (*e*) von einander getrennt sind, und es bildet somit das Epithel gewisser-

maassen ein Stroma für die aus dem Bindegewebe entstandenen Cysten. Innerhalb der Epithelmassen können sich Epithelperlen (*h*) entwickeln, welche in auffälligem Gegensatze zu den Cylinderzellen durchaus den Epithelperlen der äusseren Haut gleichen.

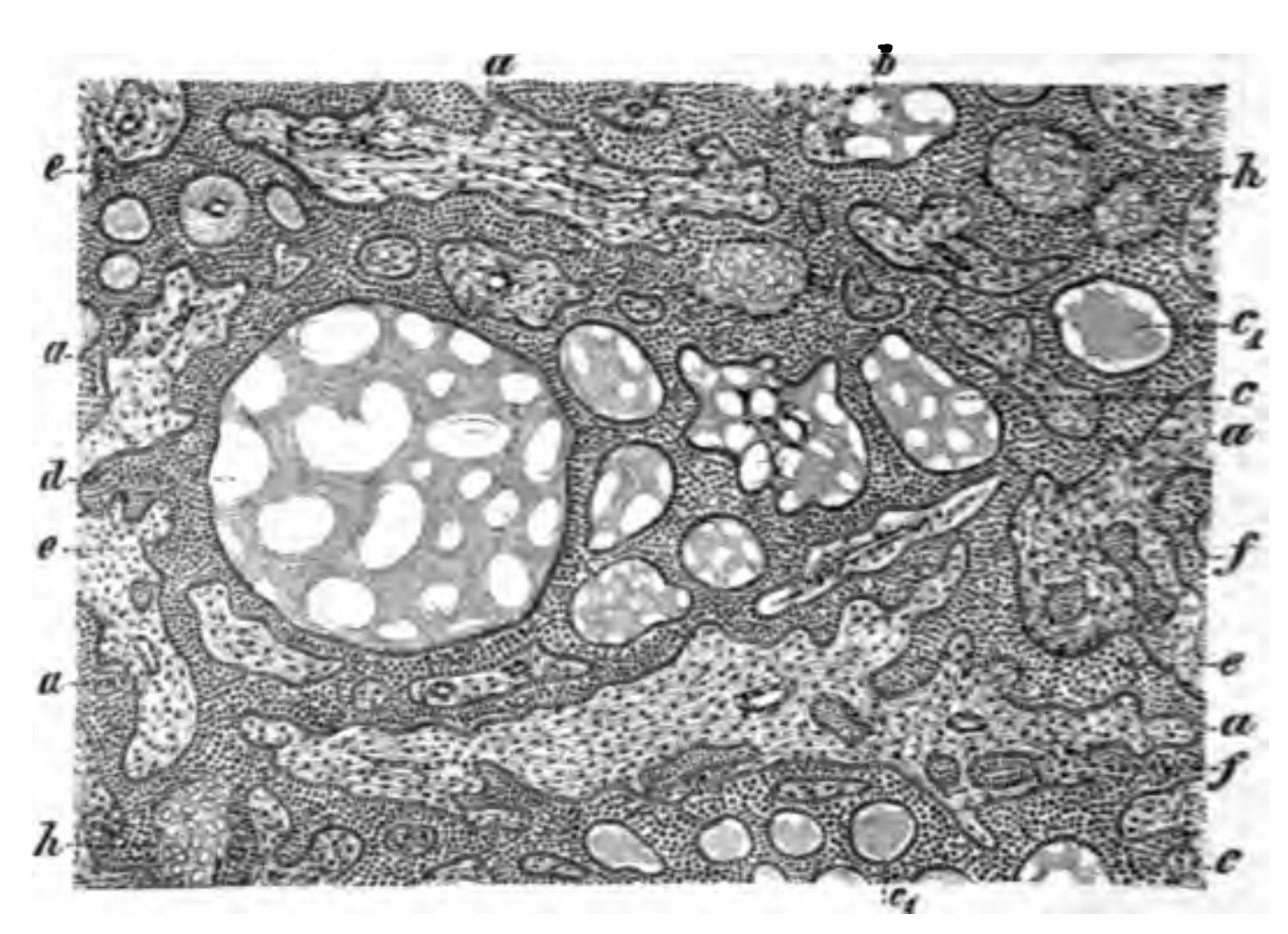

Fig. 206. **Papillöses Carcinom mit gallertiger Entartung des Stromas** aus dem Plexus des III. Ventrikels. *a* Bindegewebsstroma mit Blutgefässen. *b* Theilweise verschleimte Bindegewebspapille. *c* Total schleimig entartete Papille, bei der Härtung geronnen. c_1 Hyaline Klumpen. *d* Aus dem degenerirten Stroma entstandene Cyste mit netzartig geronnenem Inhalt. *e* Interpapilläre Zellzüge. *f* Intrapapilläre Zellnester. *h* Epithelperlen. In MÜLLER'scher Flüssigkeit gehärtetes und mit Alaunkarmin gefärbtes Präparat. Vergr. 25.

Die Geschwulst bleibt gewöhnlich auf die Ventrikel beschränkt und führt wesentlich zu einer Verdrängung (Fig. 205 *f g h*) der angrenzenden Hirnsubstanz, sowie zu Ventrikelhydrops (*i*). Sie kann indessen auch in die angrenzende Hirnsubstanz eindringen und zur Bildung secundärer Knoten im Innern des Gehirnes (SPAET) führen. Ob die Geschwulst primär auch anderswo vorkommt, ist noch nicht entschieden. Es ist indessen sehr wohl möglich, dass sie auch an anderer Stelle, z. B. in der Nähe des oberen oder des unteren Querschlitzes oder auch an der Basis des Gehirnes in der Nähe des Trichters auftritt und dass sie sich hier aus verirrten Epithelkeimen entwickelt.

In ihrer Genese noch nicht sicher aufgeklärt ist die **Perlgeschwulst** oder das **Cholesteatom**, d. h. eine durch Bildung seidenglänzender, weisser Perlen ausgezeichnete Geschwulst. Sie kommt namentlich in den zarten Hirnhäuten der Hirnbasis und in der Nähe der hinteren und vorderen queren Hirnspalte vor, fehlt indessen auch nicht im Innern des Gehirnes. Die weichen weissen Geschwulstmassen bestehen im Wesentlichen aus Epithelschuppen, welche an die verhornten Epithelien der äusseren Haut erinnern. Die meisten Autoren nehmen an, dass es sich um Zellen endothelialer Herkunft handle, es erscheint indessen in Rücksicht auf die Epithelperlenbildung bei dem Carcinom der Plexus wahrscheinlicher, dass die Zellen Abkömmlinge des Epithels des Medullarrohres sind, somit in letzter Linie vom äusseren Keimblatte abstammen. Hierfür spricht auch, dass die Geschwulstmassen in seltenen Fällen

kleinste Härchen einschliessen. Es steht ferner mit dieser Annahme auch der Sitz dieser Geschwülste in Uebereinstimmung, indem es sehr wohl denkbar ist, dass zur Zeit der Hirnentwickelung Epithelien an den als Sitz der Geschwulst genannten Stellen verbleiben, die später zum Ausgangspunkt der Tumorbildung werden.

Intrakranielle **Dermoide** sind im Ganzen selten. Sie haben ihren Sitz meist in den Häuten, können indessen auch in die Hirnsubstanz eindringen.

Von **secundären Tumoren** können in den Meningen alle jene Formen vorkommen, welche Metastasen machen. Bemerkenswerth ist, dass sich dieselben in den Subarachnoidalräumen mitunter sehr stark verbreiten.

Von **thierischen Parasiten** kommen in den Meningen Echinokokken und Cysticerken vor. Erstere bilden kleine oder grosse, einfache oder mehrfache Blasen, welche die Hirnsubstanz verdrängen und Erweichung der Umgebung herbeiführen können.

Der Cysticercus kommt entweder in der gewöhnlichen Form als erbsengrosse Blase mit einem Scolex, oder aber als Cysticercus racemosus vor. Letzterer ist durch die Bildung grosser, gelappter, meist steriler Blasen mit inneren und äusseren traubenartig der Mutterblase aufsitzenden Tochterblasen ausgezeichnet.

In den Ventrikeln kommen mitunter kleine, dem Ependym aufsitzende Knötchen vor, welche nichts anderes sind als compacte Fibrinniederschläge, welche von Bildungszellen und Blutgefässen durchzogen und dadurch nach Art eines Thrombus theilweise organisirt sind.

Literatur über Geschwülste der zarten Hirnhäute.

Arndt, *Endotheliom*, *Virch. Arch.* 51. *Bd.*
Arnold, J., *Myxosarcoma teleangiectodes cysticum*, *Virch. Arch.* 51. *Bd.*
Audry, *Les tumeurs des plexus choroides*, *Revue de méd.* 1886.
Billroth, *Myxom der Pia des Kleinhirnes*, *Arch. d. Heilk. III.*
Eberth, *Endotheliom*, *Virch. Arch.* 49. *Bd.*
Eppinger, *Cholesteatom*, *Prager Vierteljahrsschr.* 1875.
Falkson, *Chondrocystosarkom des Plexus des III. Ventrikels*, *Virch. Arch.* 75. *Bd.*
Fasce, *Melanotisches Endotheliom der Arachnoidea*, *Virch. Arch.* 97. *Bd.*
Féré, *Lipom der Pia mater*, *Progrès med.* 1885.
Lancereaux, *Traité d'anat. pathologique*, *Paris II* 1881 *u. III* 1889.
Lannelongue, *Sur les kystes dérmoïdes intracraniens*, *Arch. de phys. I* 1889.
Morris, *Angiom*, *Transact. of the Path. Soc. of London XXII.*
Parrot, *Lipom*, *Arch. de phys.* 1869.
Rindfleisch, *Pathol. Gewebelehre.*
Robin, *Endotheliom*, *Journ. de l'anat. et de phys* 1869.
Selke, *Ueber ein epitheliales Papillom*, *I-D. Königsberg* 1891.
Spaet, *Primärer multipler Epithelkrebs des Gehirns*, *München* 1882.
Toché. *Étude sur deux cas d'endothéliom du cervelet*, *Paris* 1888.
Virchow. *Die krankh. Geschwülste und (Cholesteatom)*, *sein Arch.* 8. *Bd.*
Wilks *and* **Moxon**, *Chondrom*, *Lect. on Path. Anatomy*, 1875.
v. Wunschheim, *Prim. Carcinom der Rautengrube*, *Prag. med. Woch.* 1891.

Literatur über thierische Parasiten des Gehirnes.

Askanazy, *Cysticerkenbildung an der Gehirnbasis*, *Beitr. z. path. Anat. v. Ziegler VII* 1889.
Brecke, *Ueber Cysticerken im vierten Ventrikel*, *I.-D. Berlin* 1886.
Hammer, *Cysticerken in den Hirnventrikeln*, *Prager med. Wochenschr.* 1889.
Heller, *v. Ziemssen's Handb. d. spec. Path. III.*
Marchand, *Cysticerken*, *Virch. Arch.* 75. *Bd.*, *und Breslauer ärztl. Zeitschr.* 1881.
Virchow, *Cysticerken*, *sein Arch.* 18 *Bd.*
Yamagiwa, *Beitr. z. Aetiol. d. Jackson'schen Epilepsie (Hirndistomum)*, *Virch. Arch.* 119. *Bd.*
Zenker, *Ueber den Cysticercus racemosus des Gehirnes*, *Erlangen* 1882.

2. Pathologische Anatomie der Dura mater, der Pinealdrüse und der Zirbeldrüse.

§ 129. Die **Dura mater** ist eine derbe, sehnig glänzende Membran, welche innerhalb der Schädelhöhle dem Knochen dicht anliegt und danach zugleich das innere Periost der Schädelknochen bildet. Es gelangen danach an ihr alle jene Veränderungen zur Beobachtung, welche am Periost anderer Knochen vorkommen. Als Hülle des Centralnervensystemes kommen ihr indessen noch besondere Veränderungen zu, die eine Besprechung erheischen.

Zunächst ist die Dura mater häufig der Sitz eines Entzündungsprocesses, welcher als **Pachymeningitis interna chronica** bezeichnet wird und offenbar als Folge verschiedener, meist indessen nicht näher gekannter Schädlichkeiten eintritt. Die Entzündung ist meist eine hämatogene und tritt entweder für sich oder gleichzeitig mit Entzündungen der Pia mater und des Subarachnoidalgewebes auf, kann sich indessen auch zu Entzündungen der benachbarten Knochen hinzugesellen. Sie tritt sowohl einseitig und in circumscripten Herden als auch doppelseitig in multiplen Herden, oder über das ganze Gebiet der Schädelhöhle verbreitet auf.

Soweit bekannt, ist der erste Beginn der Entzündung anatomisch durch die Bildung äusserst zarter Auflagerungen an der Innenfläche der Dura charakterisirt, welche wesentlich aus zartem, körnigem und fädigem oder wohl auch mehr homogenem Fibrin, mit spärlichen Rundzellen, bestehen.

Nach einiger Zeit werden die Membranen von lebensfähigen Zellen durchsetzt und von Gefässen, welche aus der Dura hervorsprossen, durchwachsen. Aus diesem Keimgewebe entsteht weiterhin ein zartes Bindegewebe, das an der Innenfläche der Dura eine membranöse, durchscheinende, an weiten, mit Blut gefüllten, dünnwandigen Gefässen reiche Auflagerung bildet.

Die neugebildeten Gefässe der Membranen sind äusserst geneigt zu Blutungen, und es scheinen schon geringfügige Störungen der Circulation zu genügen, um Blutungen durch Diapedese und durch Rhexis herbeizuführen. Die Folge davon ist, dass pachymeningitische Membranen überaus häufig frische hämorrhagische Herde, sowie von älteren Hämorrhagieen herrührende Pigmentflecken enthalten, eine Eigenthümlichkeit, welche dem Process den Namen einer **hämorrhagischen Pachymeningitis** eingetragen hat. Die Hämorrhagieen sind meist nur klein, können indessen eine sehr erhebliche Grösse erreichen, so dass die bereits gebildeten Membranen zum Theil von der Dura losgewühlt werden und so in einen membranösen Sack eingeschlossene **Blutbeulen oder Hämatome** entstehen, welche das Gehirn mehr oder weniger comprimiren. Werden die Neomembranen zerrissen, so tritt auch Blut in den Subduralraum ein.

Hat die Entzündung einmal begonnen, so scheint sie nur schwer zur Heilung zu gelangen. Die Extravasate werden zwar wieder resorbirt, allein bei grossen Ergüssen geht die Resorption nur langsam und zuweilen auch nur unvollkommen vor sich, und gleichzeitig unterhält die Anwesenheit des ausgetretenen und weiterhin zerfallenden Blutes einen Entzündungsreiz. So kommt es denn, dass die Entzündung anhält, dass neue Exsudationen und neue Membranen sich bilden, die mehr und mehr eine derbe, schwartige Beschaffenheit annehmen und mehr oder weniger

Pigment, mitunter auch Reste von Fibrin und zerfallenem Blute sowie Kalk einschliessen. Nach Resorption grösserer Blutergüsse bildet sich zuweilen eine locale Flüssigkeitsansammlung zwischen der Dura und den Neomembranen, welche als Hygrom der Dura mater oder als Hydrocephalus pachymeningiticus partialis bezeichnet wird.

In älteren, derberen, zellärmeren, mehr fibrösen Membranen pflegt ein Theil der Gefässe zu veröden, allein durch diese Obliteration wird eine Abheilung nicht erzielt. Andere Theile bleiben gefässreich, und neue Blutungen sorgen für eine Erneuerung der Entzündung.

Die pachymeningitischen Membranen gehen meist keine Verwachsung mit der Nachbarschaft ein, doch kommt es vor, dass mehr oder minder feste Verbindungen zwischen ihnen und der Arachnoidea sich herstellen, wobei Blutgefässe aus den Membranen in die weichen Hirnhäute eintreten.

Neben der Pachymeningitis chronica interna kommt auch eine externa vor, bei welcher die Entzündungsprocesse wesentlich in den äusseren Lagen der Dura sich abspielen und mit Verdickungen der letzteren, sowie mit Resorption und Neubildung von Knochensubstanz verbunden sind (s. pathol. Anatomie des Knochensystemes). Ferner wird die Dura sehr oft durch Verletzungen und durch entzündliche Processe in der Nachbarschaft in Entzündung versetzt. Wird z. B. eine Stich- oder Hiebwunde des Schädels inficirt, und stellen sich in Folge dessen eiterige Entzündungsprocesse ein, so kann auch die Dura in Mitleidenschaft gezogen werden. Ebenso kann auch eine Entzündung des Mittelohres und des Felsenbeines oder auch der Augenhöhle auf die Dura übergreifen. Stellt sich dabei eine Eiterung ein, so erscheint die Dura gelbweiss oder graugelb verfärbt. Waren zuvor Blutungen aufgetreten, so wird sie schmutzig grau oder graugrün und braun.

Tuberkeleruptionen können sich sowohl als Theilerscheinung einer metastatischen tuberculösen Leptomeningitis als auch in Folge tuberculöser Knochenerkrankungen einstellen. Es treten dabei an der Innenfläche der Dura disseminirte graue Tuberkel auf, oder es bilden sich pachymeningitische tuberkelhaltige Membranen oder auch grössere tuberculöse Granulationswucherungen, sowie verkäsende Knoten. Die letztgenannten Veränderungen treten namentlich nach tuberculösen Knochenerkrankungen auf und können sowohl an der Innenfläche als an der Aussenfläche der Dura und in deren Parenchym ihren Sitz haben.

Bei **Syphilis** können sich in der Dura zellige Infiltrationsherde sowie Granulationsbildungen entwickeln, welche weiterhin zu schwieligen Verdickungen führen, die nicht selten käsige Einschlüsse enthalten. Greift der Process auch auf die Arachnoidea und Pia mater über, so treten Verwachsungen zwischen letzteren und der Dura ein.

Die grosse Mehrzahl der **Geschwülste** der Dura mater gehört in die Gruppe der **Sarkome**. Am häufigsten sind es Spindelzellensarkome, seltener Rundzellensarkome oder Sarkome mit polymorphen Zellformen. Es kommen ferner alveoläre Sarkome sowie auch Geschwülste vor, welche durch Bildung von Zellnestern und anastomosirenden Zellsträngen (Fig. 207 *c d*) innerhalb eines bindegewebigen Stromas (*a*) ausgezeichnet sind und als Endotheliome bezeichnet werden.

Sie bilden meist flache oder erhabene, gestielten Schwämmen in ihrer Configuration ähnliche Tumoren (Fungus durae matris) von Erbsen- bis Apfelgrösse, welche nach innen wuchern und in der angrenzenden Hirnsubstanz grubige Vertiefungen hervorrufen. Entwickeln

sie sich an der Aussenfläche der Dura, so dringen sie in den angrenzenden Knochen ein, bringen denselben zum Schwunde und können ihn schliesslich durchbrechen. Wo sie der Dura aufsitzen, senden sie in das Parenchym kleine Füsschen in Form von Zellzügen, welche zwischen die derben Faserzüge eindringen resp. aus denselben herauswachsen. Bei den Endotheliomen sind es die Lymphgefässendothelien, welche die charakteristischen Zellstränge liefern, und es lassen sich in der Configuration der letzteren oft die ursprünglichen Lymphgefässe (*d*) sehr wohl noch erkennen.

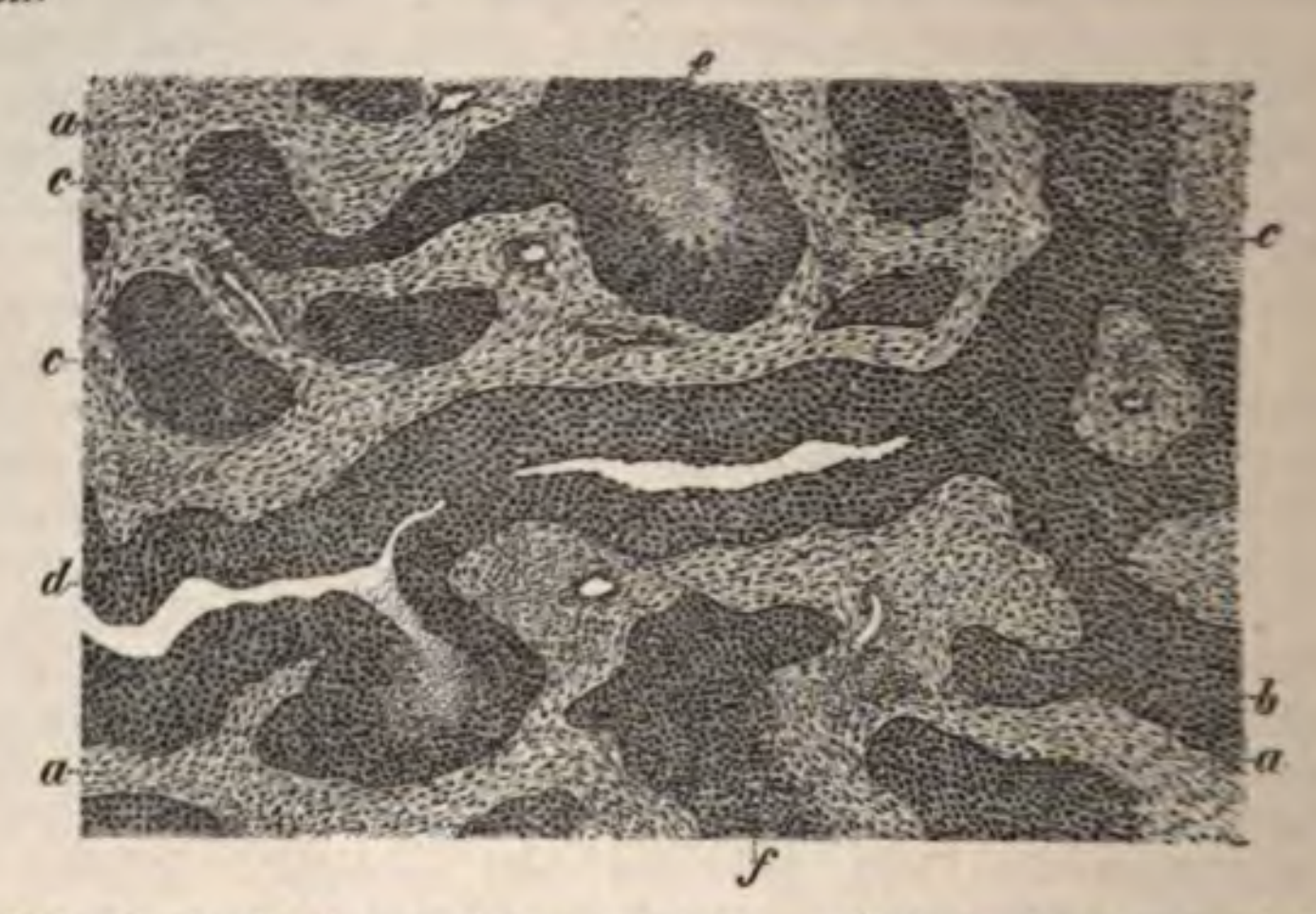

Fig. 207. Endothelioma durae matris. *a* Bindegewebsstroma. *b* Kleinzelliger Herd. *c* Durch Wucherung von Lymphgefässendothelien entstandene Herde und Züge von Zellen. *d* Endothelialer Zellstrang mit Lumen. *e* Fettiger Degenerationsherd in einem endothelialen Zellzapfen. *f* Zellstrang, welcher auf der rechten Seite allmählich in das angrenzende Bindegewebe übergeht. In MÜLLER'scher Flüssigkeit gehärtetes, mit Hämatoxylin gefärbtes, in Kanadabalsam eingelegtes Präparat. Vergr. 25.

Tritt in den Sarkomen eine sehr reichliche Gefässentwickelung ein, so können sich teleangiektatische Geschwülste bilden. Durch Gefässverkalkung und Bildung von kugeligen oder spiessförmigen und zackigen Concretionen können die Sarkome den Charakter von **Psammomen** erhalten (vergl. § 109 des allgem. Theils).

Fibrome sind selten, kommen indessen an den verschiedensten Stellen der Dura vor und bilden kugelige Tumoren. **Lipome** sind sehr selten.

Enchondrome kommen zuweilen in Form kleiner gallertiger Knötchen am Clivus vor und entstehen aus Knorpelresten der Synchondrose zwischen dem Keilbein und dem Hinterhauptbein.

Osteome bilden sich namentlich in der Dura cerebralis und hier wieder besonders häufig in der grossen Sichel. Sie haben meist die Form unregelmässig gestalteter, mit zackigen und leistenförmigen Erhebungen versehener Knochenplatten.

Von **metastatischen Geschwülsten** kommen in der Dura mater namentlich Carcinome vor.

Literatur über Pachymeningitis interna prolifera.

Charcot, *Sur les néomembranes da la dure mère à propos d'un cas d'hémorrhagie intra-meningée. Oeuvr. compl. IX.*
Kremyanski, *Virch. Arch.* 42. *Bd.*

Lancereaux, *Arch. gén. de méd.* 1862 u. 1863, u. *Traité d'anatomie pathol. II.*
Paulus, *Verkalkung und Verknöcherung d. Hämatomes der Dura mater, Erlangen* 1875.
Rindfleisch, *Lehrb. d. path. Gewebelehre.*
Schuberg, *Virch. Arch.* 16. *Bd.*
Sperling, *Centralbl. f. d. med. Wiss.* 1871, *Nr.* 29.
Virchow, *Würzburg. Verhandl.* 1856.

Literatur über Geschwülste der Dura mater.

Arnold, *Virch. Arch.* 52. *Bd.*
Bizzozero *und* **Bozzolo**, *Wiener med. Jahrb.* 1874.
Cheling, *Zur Lehre v. d. schwammigen Auswüchsen der harten Hirnhaut u. der Schädelknochen, Heidelberg* 1891.
Ernst, *Ueber Psammome, Beitr. v. Ziegler XI* 1892.
Lancereaux, *Traité d'anat. pathol. II.*
Lebert, *Virch. Arch.* 3. *Bd.*
Levi, *Unters. über die Entstehung der Concretionen in Psammomen der Dura mater, I.-D. Freiburg* 1890.
Luschka, *Ekchondrose des Clivus, Virch. Arch.* 11. *Bd.*
Robin, *Rech. anat. sur l'epithéliome des séreuses, Journ. de l'anat. Paris* 1869.
Rustizky, *Virch. Arch.* 52. *Bd.*
Schüppel, *Arch. d. Heilk. X* 1869.
Virchow, *Die Entwickelung des Schädelgrundes (Ekchondrose des Clivus)* 1857.
Zenker, *Ekchondrose des Clivus, Virch. Arch.* 12. *Bd.*

§ 130. Die in der Sella turcica gelegene **Hypophysis cerebri** setzt sich aus zwei Lappen zusammen. Der vordere enthält in einem Bindegewebsstroma zahlreiche rundliche und längliche, mit Epithelzellen gefüllte Follikel, der hintere besteht wesentlich aus gefässreichem Bindegewebe mit spindelförmigen und vielstrahligen, zum Theil pigmentirten Zellen. An der Uebergangsstelle beider Lappen ist das Gewebe sehr gefässreich und enthält mit flimmerndem Cylinderepithel (Weichselbaum) ausgebildete Hohlräume.

Am häufigsten kommen cystische Entartungen, sowie hyperplastische Wucherungen des vorderen Lappens mit Bildung kolloidhaltiger Cysten vor. Sie werden als Adenome oder als Strumen der Glandula pituitaria (Weigert) bezeichnet und können die Grösse eines Taubeneies, ja sogar eines Hühnereies erreichen. Selbstverständlich treten die Tumoren aus der Sella turcica mehr oder weniger weit hervor, verdrängen die angrenzende Hirnsubstanz oder dringen wohl auch in die Hirnventrikel ein (Zenker) und bringen den benachbarten Knochen zum Schwund.

Nach Weichselbaum erleiden die erwähnten, mit Flimmerepithel ausgekleideten Hohlräume am häufigsten eine cystische Entartung. Der Inhalt der Cysten besteht aus homogenen oder granulirten Massen und wird von den Epithelzellen secernirt. Cysten mit granulirtem Inhalt sind mit Flimmerepithel ausgekleidet.

Nach dem Adenom sind die häufigsten Geschwülste das Carcinom und das Sarkom (Klebs), welche ebenfalls in Form knotiger Tumoren auftreten. Weichselbaum beobachtete im Hinterlappen zwei kleine Lipome, Weigert ein Teratom.

Entzündungen der Hypophysis können sich zu Entzündungen der Nachbarschaft hinzugesellen. Tuberkel und Gummiknoten (Weigert) sind nur selten beobachtet worden.

Die **Zirbeldrüse** besteht aus Bindegewebe, welches zahlreiche, annähernd kugelige Hohlräume einschliesst, die von einem reticulären Zellennetze und von rundlichen, mit hinfälligen Fortsätzen versehenen

(TOLDT) Zellen ausgefüllt sind. Die Follikel enthalten ferner auch Hirnsand.

Die am häufigsten beobachteten pathologischen Veränderungen sind ungewöhnliche Vermehrung des Hirnsandes (Psammome), hyperplastische Vergrösserungen und cystische Entartungen. Blutungen in die Substanz der Drüse können zur Bildung von Hämatomen führen.

Geschwülste sind sehr selten.

Bei Entzündung der Nachbarschaft kann die Zirbeldrüse an der Entzündung Theil nehmen.

Literatur über die Hypophysis cerebri.

Beck. *Teratom. Zeitschr. f. Heilk.* IV 1883.
Breitner. *Zur Casuistik der Hypophysistumoren (Adenom). Virch. Arch.* 93. *Bd.*
Heusser. *Zur Casuistik der Hypophysistumoren Lymphosarkom. Virch. Arch.* 110. *Bd.*
v. Hippel. *Zur Casuistik der Hypophysistumoren. Virch. Arch.* 126 *Bd.*
Ingermann. *Zur Casuistik der Hypophysistumoren. I.-D. Bern* 1889.
Klebs. *Vierteljahrsschr. f. prakt. Heilk.* 125 *Bd.*
Ribbert. *Virch. Arch.* 90. *Bd.*
Rogowitsch. *Die Veränderungen der Hypophyse nach Entfernung der Schilddrüse. Beitr. z. path. Anat. v. Ziegler* IV 1888.
Virchow. *Die krankh. Geschwülste.*
Wagner. *Arch. d. Heilk.* 1862.
Weichselbaum. *Virch. Arch.* 75. *Bd.*
Weigert. *Virch. Arch.* 65. *Bd.*
Zenker. *Virch. Arch.* 12. *Bd.*

Literatur über Geschwülste der Pinealdrüse.

Blanquique. *Gaz. hebd.* 1871.
Massot. *Lyon med.* 1872.
Nieden. *Centralbl. f. Nervenheilk.* 1879.
Pisenti e Viola. *Contrib. all' istologia norm. e patol. della glandula pituitaria. Atti della R. Accad. Med. Chir. di Perugia II* 1890 u. *Centralbl. f. d. med. Wiss.* 1890.
Reinhold. *Ein Fall v. Tumor der Zirbeldrüse. I.-D. Freiburg* 1886.
Turner. *Spindelzellensarkom. Trans. of the Path. Soc. of London* 1885.

SIEBENTER ABSCHNITT.

Pathologische Anatomie des peripherischen Nervensystems.

I. Einleitung.

§ 131. Das peripherische Nervensystem setzt sich, abgesehen von den peripherischen Endapparaten, aus Nerven und aus Ganglien zusammen. Den wesentlichen Bestandtheil der ersteren bilden markhaltige und marklose Nervenfasern, in den Ganglien gesellen sich zu den Nervenfasern Ganglienzellen.

Die markhaltigen Nervenfasern stellen lange cylindrische Gebilde dar, deren Längsaxe von dem drehrunden Axencylinder eingenommen wird. Letzterer ist von der im lebenden Zustande homogenen, aus Myelin bestehenden Markscheide umgeben, und diese selbst wird von einer zarten bindegewebigen Hülle, der SCHWANN'schen Scheide umschlossen. Von Strecke zu Strecke ist die Markhülle unterbrochen, so dass der Axencylinder nur von der SCHWANN'schen Scheide umgeben wird (RANVIER-sche Schnürringe), und man nimmt an, dass der Axencylinder wesentlich von diesen Stellen aus ernährt wird. Jede Nervenfaser wird dadurch im Segmente von 1—2 mm Länge getheilt, von denen jedes annähernd in der Mitte einen der SCHWANN'schen Scheide anliegenden Kern enthält, in dessen Umgebung sich eine dünne Lage von Protoplasma an der Innenfläche der Scheide ausbreitet. Nach aussen von der SCHWANN'schen Scheide liegt noch eine Fibrillenscheide (AXEL KEY, RETZIUS), welche ebenfalls Kerne mit etwas Protoplasma einschliesst.

Die marklosen Nervenfasern besitzen als Hülle des Axencylinders lediglich eine SCHWANN'sche Scheide, unter welcher von Strecke zu Strecke Kerne liegen.

Markhaltige und marklose Nervenfasern vereinigen sich zu Nerven verschiedener Dicke. Die vom Hirn und Rückenmark abgehenden besitzen vorwiegend markhaltige, die Nerven des sympathischen Systemes vorwiegend marklose Fasern.

Feinere Nerven bestehen aus einem einfachen Bündel von Nervenfasern, grössere Stämme aus einer wechselnden Zahl von solchen.

Jedes Nervenbündel (Fig. 212 *c*) ist von einer Bindegewebshülle umgeben, welche als Perineurium bezeichnet wird. Treten mehrere Bündel zu einem Nervenstamme zusammen, so wird auch dieser von einem Perineurium (Fig. 212 *a*) umgeben, während die Bündel selbst durch lockeres,

oft Fettzellen enthaltendes Bindegewebe, welches als **Epineurium** (Fig 1961) bezeichnet wird, untereinander verbunden werden. Von dem Perineurium jedes Nervenbündels zieht sich das Endoneurium in Form bindegewebiger Septen in die Tiefe, vereinigt die Nervenfasern gruppenweise zu Bündeln und umgiebt mit ihren feinsten Ausläufern die einzelnen Nervenfasern. Die Blutgefässe der Nerven liegen innerhalb des Bindegewebsgerüsts. An dem peripherischen Ende der Nervenfasern zerfällt der Axencylinder in die Primitivfibrillen, welche mit den Endapparaten in Verbindung treten.

In den Stämmen und Zweigen zahlreicher Nerven kommen vereinzelte oder in Grupen gelagerte Ganglienzellen vor, am reichlichsten im Gebiete des sympathischen Nervensystemes. Häufen sich dieselben zu stärkeren Gruppen an, so dass sie dem blossen Auge erkennbar werden, so werden sie als Ganglien bezeichnet. Die zu einem solchen Ganglion gehörenden Ganglienzellen und Nervenfasern liegen in einem Bindegewebslager, dessen einzelne Theile die directe Fortsetzung der verschiedenen Bestandtheile des Nervenbindegewebes bilden.

Die pathologischen Veränderungen der peripherischen Nerven betreffen theils die nervösen Bestandtheile, theils das Bindegewebsgerüst. In mancher Hinsicht sind sie den im Centralnervensystem vorkommenden ähnlich, doch kommt ihnen auch wieder manches Eigenartige zu.

II. Nervendegenerationen und Nervenentzündungen. Tuberculose, Syphilis und Lepra der Nerven.

§ 132. Die Nervenfasern der peripherischen Nerven sind sehr häufig der Sitz degenerativer Veränderungen, welche nicht selten zu ihrem völligen Untergang führen und in anderen Fällen wenigstens eine dauernde Atrophie der betroffenen Bestandtheile zur Folge haben. Sofern diese Vorgänge ohne sonstige Veränderungen an den Nerven verlaufen, kann man sie als **einfache Nervendegenerationen** bezeichnen, compliciren sie sich mit entzündlichen Exsudationen und Gewebswucherungen innerhalb des Nervenbindegewebes oder ist der Ausgangspunkt des Leidens eine entzündliche Erkrankung des letzteren, so sind sie der **Neuritis** zuzuzählen. Von manchen Autoren werden die einfachen Degenerationen auch als parenchymatöse Neuritis bezeichnet, und die eigentliche Neuritis als Neuritis interstitialis davon unterschieden. Nervendegenerationen und Nervenentzündungen lassen sich in vielen Fällen nicht streng gegeneinander abgrenzen, insofern als einestheils entzündliche Veränderungen oft ausgebreitete degenerative Processe nach sich ziehen, und andererseits Degenerationen in ihrem weiteren Verlaufe auch zu entzündlichen Erscheinungen führen können. Von vielen Autoren wird denn die Bezeichnung Neuritis auch auf die degenerative Erkrankung angewendet.

Eine ausgebreitete **Degeneration** erfahren die Nerven zunächst **nach der Durchschneidnug**, indem danach das von seiner Centralstelle abgetrennte peripherische Stück in seiner ganzen Länge entartet, während von dem centralen Stumpf nur ein Theil der Degeneration und der Atrophie verfällt.

Schon in den ersten Tagen nach der Durchschneidung zeigen die Marksegmente des ganzen peripherischen Stückes eine Abnahme des Lichtbrechungsvermögens und eine Trübung, und am Ende des dritten

Tages treten schon tiefe Einkerbungen der SCHWANN'schen Scheide und der Markscheide auf, welche durch eine beginnende Segmentirung der letzteren bedingt sind. Am 4.—6. Tage stellt sich den Einkerbungen entsprechend eine Gerinnung des Markes zu grossen Myelintropfen ein und führt im Verlaufe von wenigen Tagen zur Bildung einer aus Tropfen, Tröpfchen und Körnchen bestehenden Zerfallsmasse, welche weiterhin resorbirt wird. Es kann indessen Wochen und Monate dauern, bis alle Zerfallsproducte verschwunden sind.

Der Axencylinder ist schon sehr bald nach Eintritt der Markdegeneration nicht mehr oder nur noch schwer nachzuweisen und er geht auch theils unter Aufquellung und Vacuolenbildung, theils durch Zerbröckelung zu Grunde (Fig. 208 *c*). Nach GESSLER verschwinden auch die geweihartig verzweigten Nervenenden in den Muskeln.

Bei vollkommen uncomplicirten Schnittwunden degenerirt vom centralen Stumpfe nur ein kleines Stück, indem der Zerfallsprocess schon an den nächsten oder zweitnächsten RANVIER'schen Schnürringen Halt macht. Nur wenn complicirende Entzündungen oder andere Schädlichkeiten, z. B. Quetschungen, auf den Nervenstumpf einwirken, degeneriren einzelne Faserbündel noch weiter centralwärts. Es ist indessen zu bemerken, dass im centralen Stumpf im Laufe der Zeit ein grosser Theil der Fasern dünner, und dass namentlich die Markscheide atrophisch wird (HOMÉN).

Einen ganz ähnlichen Effect wie Durchschneidungen haben starke **Quetschungen** und **Zerrungen** sowie dauernde **Compression der Nerven**, wie sie gelegentlich durch Geschwülste oder durch schrumpfendes Narbengewebe oder durch entzündete Lymphdrüsen etc. herbeigeführt werden, indem letztere eine anämische Nekrose oder eine anämische Degeneration an den Druckstellen herbeiführen. Ein Unterschied gegenüber der Durchschneidung besteht darin, dass die Leitungsunterbrechung nicht sofort alle Nervenbündel betrifft, sondern mehr successive die einzelnen Nervenzüge ergreift.

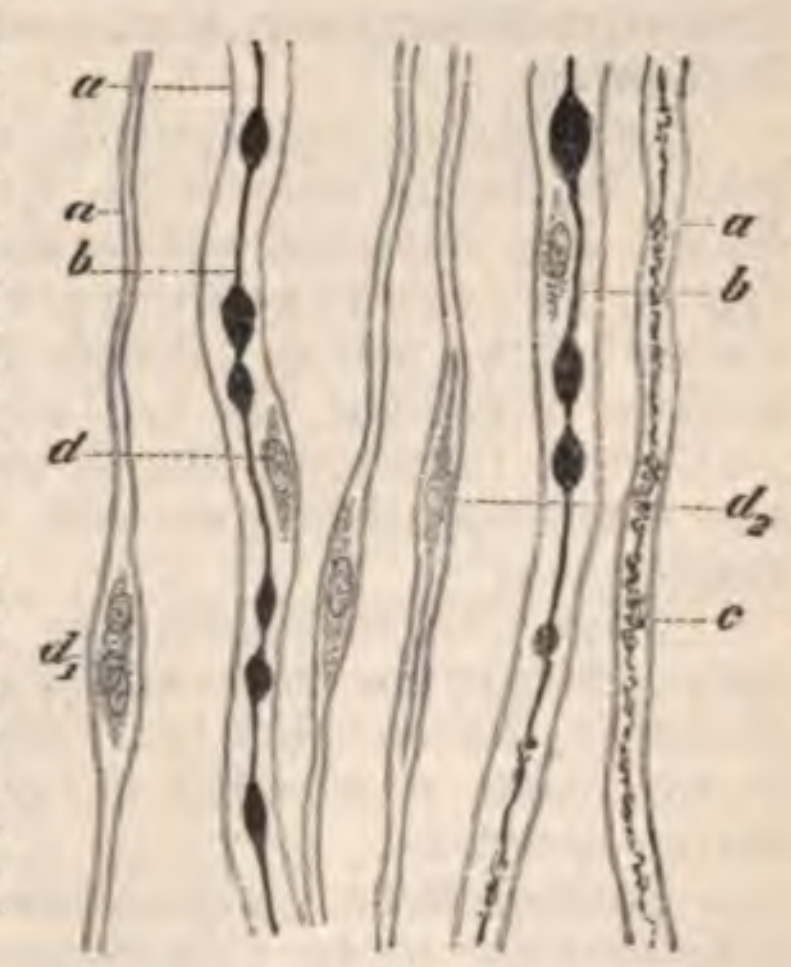

Fig. 208. Weit vorgeschrittene **Atrophie der motorischen Nerven** bei Atrophie der Vordersäulen des Rückenmarkes. *a* SCHWANN'sche Scheide. *b* Axencylinder mit anhängenden Resten von Myelin. *c* Zerfallender Axencylinder. *d* Einkernige, d_1 mehrkernige, d_2 mit 2 Fortsätzen versehene Zellen innerhalb einer SCHWANN'schen Scheide. Mit MÜLLER'scher Flüssigkeit und Osmiumsäure behandeltes, in Glycerin zerzupftes Präparat. Vergrösserung 200.

Erkrankungen der Vorderhörner des Rückenmarks und **der motorischen Wurzeln**, welche eine Zerstörung der motorischen Ganglien oder der Nervenfasern herbeiführen, sind in derselben Weise wie peripherische Leitungsunterbrechungen von Degeneration der peripher gelegenen Nervenbahn gefolgt, doch ist auch hier zu bemerken, dass bei allmählichem Untergang der Nervenzellen auch die Atrophie der Nervenfasern nicht so rapide eintritt, dass die Markscheide mehr allmählich (Fig. 208 *b*) schwindet, und dass innerhalb eines Bündels gesunde und

in verschiedenen Stadien der Atrophie befindliche (*b c*) und total entartete Nervenfasern (d_1 d_2) gemischt vorkommen.

Hämatogene Nervendegenerationen und Entzündungen lassen sich theils auf Infectionen und Intoxicationen, theils auf einfache Circulationsstörungen und Blutungen, sowie auf ungenügende Ernährung, die von allgemeiner Anämie und Kachexie oder von Verengerung der Nervenarterien abhängt, zurückführen, doch ist die Genese der Entartung häufig nicht mit Sicherheit zu bestimmen. Im Verlauf von Typhus exanthematicus (Bernhardt), von Variola (Joffroy), Abdominaltyphus (Nothnagel, Eisenlohr, Leyden, Pitres, Vaillard, Oppenheim, Siemerling), Diphtherie (Oertel, Charcot, Buhl, Déjerine, Oppenheim), Tuberculose (Pitres, Joffroy, Strümpell, Vierordt, Müller, Eisenlohr, Oppenheim, Siemerling) auftretende Neuritiden oder Nervendegenerationen, die bald nur einzelne, bald zahlreiche Nerven betreffen, sind wahrscheinlich theils durch Intoxication, theils durch mangelhafte Ernährung der Nerven verursacht, doch kann es sich in einzelnen Fällen auch um eine Localisation der betreffenden Infectionen handeln.

Treten im Verlauf von Bleivergiftungen (Lancereaux, Gombault, Friedländer, Dublaix, Vierordt, Oppenheim, Siemerling, Schultze) Degenerationen an den motorischen Nerven und den Muskeln sowie auch an den Ganglien (R. Maier) auf, so hängt dies sehr wahrscheinlich von den toxischen Wirkungen des Bleis ab, doch können dabei vielleicht auch durch Gefässerkrankungen bedingte Circulationsstörungen eine Rolle spielen. Ebenso handelt es sich bei den im Verlauf des chronischen Alcoholismus beobachteten Nervendegenerationen (Leudet, Lancereaux, Charcot, Bernhardt, Minkowski, Oppenheim, Siemerling) um toxische Wirkungen.

Nach Baelz und Scheube ist die als Beriberi oder Kakke bezeichnete, in Japan endemische Krankheit eine Infectionskrankheit (nach Miura eine Intoxicationskrankheit), welche hauptsächlich durch multiple Nervendegeneration gekennzeichnet ist (Panneuritis epidemica), und es kommen auch in Europa über verschiedene Nervengebiete verbreitete als multiple Neuritis (Leyden) oder Polyneuritis (Pierson) oder Neuritis disseminata (Roth) bezeichnete Nervenerkrankungen vor, welche wahrscheinlich auf Infection beruhen.

Nach Untersuchungen von Déjerine, Pitres, Vaillard, Oppenheim, Siemerling und Anderen ist eine Degeneration zahlreicher peripherischer Nerven auch bei Tabes ein häufig zu erhebender Befund, und es sind dabei vornehmlich die peripherischen Theile der sensiblen Hautnerven entartet.

Fortgeleitete lymphogene Neuritiden schliessen sich an entzündliche Processe in der Umgebung der Nerven an, wobei namentlich eiterige und tuberculöse Entzündungen nicht selten die Nerven in Mitleidenschaft ziehen, so z. B. die Nervenwurzeln bei eiteriger und tuberculöser Meningitis. Zuweilen verbreitet sich das betreffende Gift auch innerhalb der Nerven weiter, so z. B. bei Lyssa.

Ueber das Schicksal des peripherischen Stückes einer durchschnittenen Nervenfaser sind die Ansichten der Autoren trotz zahlreicher Untersuchungen noch sehr getheilt. Es gilt dies allerdings nur hinsichtlich der Veränderungen des Axencylinders, während bezüglich der Markscheide von allen

angegeben wird, dass sie bald rascher, bald etwas langsamer der Degeneration verfällt. WALLER, EULENBURG, LANDOIS, HJELT, RANVIER, BENECKE, COSSY und DÉJERINE, TIZZONI, LEEGARD, VANLAIR, FALKENHEIM und Andere geben dies auch vom Axencylinder an, während SCHIFF, PHILIPPEAU, KORYBUT-DASZKIEWICZ, ERB, CHARCOT, WOLBERG und Andere behaupten, dass die Axencylinder sich intact erhalten. Nach KRAUSE bleiben im peripherischen Stück einzelne sensible Fasern intact, degeneriren dagegen im centralen Stück; er nimmt an, dass diese Fasern ihr Centrum in den Tastkörperchen haben.

Literatur über Nervendurchschneidung s. § 134.

Literatur über hämatogene, infectiöse, toxische und kachektische Nervendegenerationen und Neuritis.

Auché, *Des altérations des nerfs périphériques chez les diabétiques, Arch. de méd. exp. II* 1890; *Névrites chez les cancéreux. Revue de méd. X* 1890.

Baelz, *Infectionskrankh. in Japan mit bes. Berücksicht. der Kakke oder Beriberi, Yokohama* 1882, u *Zeitschr. f. klin. Med. VI* 1882.

Bernhardt, *Ueber die multiple Neuritis der Alkoholisten, Zeitschr f. klin. Med. XI* 1886.

Blaschko, *Mittheilung über eine Erkrankung der sympathischen Geflechte der Darmwand, Virch. Arch.* 94. *Bd.* 1883.

Bonome, *Sulla pat. dei plessi nerv. dell' intestino, Arch. p. le Sc. Med. XIV.*

Caspari, *Zeitschr. f. klin. Med.* 1883.

Centanni, *Landry'sche Paralyse, Beitr. v. Ziegler VIII* 1890.

Charcot, *Alkohol. Lähmungen, Neue Vorles. üb. d. Krkh. d. Nervensystems, Leipzig* 1886, und *Leç s. l. mal. du syst. nerv.*

Cramer, *Die patholog. Anatomie der Landry'schen Paralyse, Centralbl. f. allg Path. II* 1892.

Curschmann und **Eisenlohr**, *Zur pathol. Anat. der Neuritis u. des Herpes Zoster, D. Arch. f. klin. Med. XXXIV* 1874.

Déjerine. *Rech. sur les lésions du système nerveux dans la paralysie diphthéritique, Arch. de phys. V* 1878; *Névrite alcoolique, Arch. de phys. X* 1887; *De la natur. périph. de certaines paralysis dites spinales aiguës, Arch. de phys. II* 1890.

Déjerine-Klumpke, *Des polynévrites en général et des atrophies et paralysies saturnines en particulier, Paris* 1889.

Dubois. *Ein Fall multipler Neuritis, Correspbl. f. Schweizerärzte* 1883.

Duplaix, *Note sur un cas d'atrophie saturnine, Arch. gén.* 1883.

Eichhorst, *Neuritis acuta progressiva, Virch. Arch.* 69. *Bd.*; *Beitr. z. Path. d N. u. Musk. (Bleilähmung) ib.* 125. *Bd.* u. (*Neuritis diabetica*) *ib.* 127. *Bd.* 1892.

Eisenlohr, *Ueber acute Polyneuritis, Berlin. klin. Wochenschr.* 1887.

Francotte, *Contrib. à l'ét. des névrites multiples, Revue de méd.* 1886.

Friedländer, *Anatom. Untersuchung eines Falles von Bleilähmung, Virch. Arch.* 75. *Bd.* 1879.

Gombault, *Contribution à l'histoire anatomique de l'atrophie musculaire saturnine, Arch. de phys. V* 1873, und *État des nerfs périphériques dans un cas de myopathie progressive, Arch. de méd. expér. I* 1889.

Geppert, *Ein Fall von multipler Neuritis. Charité-Annalen* 1883.

Goldflam, *Zur Lehre von der multiplen Neuritis, Zeitschr. f. klin. Med. XIV.*

Hirsch, *Handb. d. histor.-geograph. Pathol. II. Aufl.*

Hochhaus, *Ueber diphtherische Lähmung, Virch Arch* 124. *Bd.*

Joffroy, *De la névrite parenchymateuse spontanée, Arch. de phys VI* 1879.

Joffroy et **Achard**, *Névrite périphérique d'origine vasculaire, Arch de méd. expérim. I* 1889; *Gangrène cutanée du gros orteil chez un ataxique, ib.*; *Neurite périph., ib. II* 1890.

Korsakow und **Serbski**, *Polyneurit. Psychose, Arch. f Psych. XXIII.*

Lancereaux, *De la paralysie alcoolique. Gaz. hebd. de méd.* 1881.

Letulle, *Rech. sur les paralysies mercurielles, Arch. de phys. IX* 1887.

Leyden, *Die Entzündung der peripheren Nerven, Berlin* 1888.

Lorenz. *Multiple degenerat. Neuritis, Zeitschr. f. klin. Med. XVIII* 1891.

Lunz, *Ueber die Affectionen des Nervensystems nach acuten Infectionskrankheiten, Arch. f. Psych. XVIII.*

Maier, R., *Experimentelle Studien über Bleivergiftung, Virch. Arch.* 90. *Bd.* 1882.

Marchand, *Ueber eine eigenthüml. Erkrankung des Sympathicus, der Nebennieren und der peripherischen Nerven ohne Bronzehaut, Virch. Arch.* 81. *Bd.* 1880.

Minkowski, *Beitr. z. Pathologie der multiplen Neuritis, Mittheil. a. d. med. Klin. zu Königsberg i. Pr., Leipzig* 1888.

Miura, *Zur Pathologie der Kakke*, *Virch. Arch* 114 *Bd.* 1888.
Moos, *Genese der diphtherischen Nervendegeneration*, *Virch. Arch.* 124. *Bd.*
Müller. *Ein Fall von multipler Neuritis*, *Arch. f. Psych XIV* 1883.
Nauwerck *und* **Barth**. *Zur pathologischen Anatomie der Landry'schen Lähmung*, *Beitr. z. path. Anat v Ziegler V* 1889.
Nothnagel, *Ueber Neuritis in diagnostischer und pathologischer Beziehung*, *Samml. klin. Vorträge Nr.* 103, *und Dtsch. Arch. f. klin. Med. IX u. XXX.*
Oppenheim, *Zur Pathol. d. multiplen Neuritis u d Alkohollähmung*, *Zeitschr. f. klin. Med.* II.
Pekelharing *et* **Winkler**, *Rech. sur la nature et la cause du Béri-Béri*, *Utrecht* 1888.
Pierson, *Ueber Polyneuritis acuta*, *Samml. klin. Vorträge Nr.* 229.
Pitres *et* **Vaillard**, *Contrib. à l'étude des gangrènes massives des membres d'origine névritique*, *Arch. d. phys. V* 1885; *Altérations des nerfs périphériques dans deux cas de maux perforants plantaires et dans quelques autres formes de lésions trophiques des pieds*, *ib. V* 1885; *Névrites périphériques non traumatiques*, *Arch. de neurologie V* 1883; *Névr. périph. dans le rhumatisme chronique*, *Revue de méd. VII* 1887; *Des névr. périph. chez les tuberculeux*, *ib. VI* 1886; *Contrib à l'ét. des névrites périphér. survenant dans le cours ou la convalescence de la fièvre typhoïde*, *Revue de méd. V* 1885, *und Contrib. à l'étude de la paralysie ascendante aiguë (survenue au décours de la fièvre typhoïde)*, *Arch. de phys. II* 1887.
Ross, *On peripherical Neuritis*, *The med. Chron. XII und XIII* 1890.
Rosenheim, *Zur Kenntniss der acuten infectiösen multiplen Neuritis*, *Arch. f. Psych. XVIII.*
Roth, *Neuritis dissem. acutissima*, *Correspbl. f. Schweizerärzte* 1883.
Scheube, *Beiträge zur patholog Anatomie und Histologie der Beriberi*, *Virch. Arch.* 95. *Bd. D. Arch. f. klin. Med. XXXI und XXXII.*
Schultze, *Ueber Bleilähmung*, *Arch. f. Psych. XVI* 1885.
Schulz. *Beitr. z. Lehre der multiplen Neuritis bei Potatoren*, *Neurol. Centralbl.* 1885.
Schwarz, *Ein Fall von aufsteigender acuter Paralyse*, *Zeitschr. f. klin. Med. XIV* 1888
Senator, *Ueber acute und subacute multiple Neuritis und Myositis*, *Zeitschr. f. klin. Med.* 1883.
Siemerling, *Alkoholneuritis*, *Charité-An. XIV* 1889.
Strümpell, *Zur Kenntniss der multiplen degenerativen Neuritis*, *Arch. f. Psych. XIV* 1883.
Thomsen, *Zur Klinik und path. Anat. d. Alkohol-Neuritis*, *Arch. f. Psych.* 21. *Bd.* 1890.
Vierordt, *Zur Frage vom Wesen der Bleilähmung*. *Arch. f. Psych. XVIII* 1887.
Westphal, *Veränderung d. Nervus radialis bei Bleilähmung*, *Arch. f. Psych. IV* 1874. *Ueber Neuritis bei Herpes Zoster: s. pathol. Anat der Haut.*

Literatur über Degeneration der Nerven bei Tabes.

Déjerine, *Études sur l'atrophie musculaire des ataxiques*, *Paris* 1889, *und Revue de méd. IX* 1889; *Des altérations des nerfs cutanés chez les ataxiques*, *Arch. de phys. II* 1883.
Déjerine *et* **Sollier**, *Nouv. rech. sur le tabès périphérique*, *Arch. de méd. expér. I* 1889.
Nonne, *Erkrankung motor. und gemischter Nerven bei Tabes*, *Arch. f. Psych. XIX* 1888.
Oppenheim, *Neue Beitr. zur Pathologie der Tabes*, *Arch. f. Psych XX* 1889
Oppenheim *und* **Siemerling**, *Beitr. z. Pathol. der Tabes dors. und der peripherischen Nervenerkrankung*, *Arch. f. Psych. XVIII* 1887.
Pitres *et* **Vaillard**, *Contrib. à l'étude des névritis périphériques chez les tabétiques*, *Revue de méd. VI* 1886.
Prévost, *Les névrites périphériques dans les tabès dorsales*, *Revue méd. de la Suisse Rom. VI* 1886.
Sakaky, *Ueber einen Fall von Tabes dorsalis mit Degeneration der peripheren Nerven*, *Arch. f. Psych. XVI* 1884.

Literatur über fortgeleitete und über experimentelle Neuritis.

Alonzo, *Sulle alterazioni delle fibre nervose in seguito al congelamento dei tessuti soprastanti*, *Arch. p. le Sc. Med. XIII* 1889.
Eichhorst, *Neuritis acuta progressiva*, *Virch. Arch.* 69. *Bd.*
Feinberg, *Berl. klin. Wochenschr.* 1881.
Klemm, *Ueber Neuritis migrans*, *I.-D. Strassburg* 1874.
Leyden, *Ueber Reflexlähmung*, *Samml. klin. Vorträge v. Volkmann Nr.* 2, 1870.
Mitchell, *Lésions des nerfs etc.*, *Paris* 1874.
Niedieck, *Ueber Neuritis migrans und ihre Folgezustände*, *Arch. f. exper. Pathol. VII* 1877.
Rosenbach, *Experimentelle Untersuchungen über Neuritis*, *Arch. f. exper. Path. VIII* 1878.
Schaffer, *Pathologie und pathologische Anatomie der Lyssa*, *Beitr. z. path. Anat. v. Ziegler VII* 1890.
Tiesler, *Ueber Neuritis*, *I.-D. Königsberg* 1869.
Treub, *Ueber Reflexparalyse und Neuritis migrans*, *Arch. f. exper. Pathol. X* 1879.

§ 133. Sofern es sich bei den Nervenerkrankungen um einfache Degenerationen handelt, pflegt der bindegewebige Antheil der Nerven nur geringfügige oder keine Aenderungen aufzuweisen, und es können sich dabei sowohl die SCHWANN'schen Scheiden (Fig. 194 *a*) als auch die Nervenkörperchen der einzelnen Nervensegmente (d d_1 d_2) lange Zeit erhalten. Letztere gerathen sogar bisweilen in Wucherung (d_1). Geht in einem Nerv die Mehrzahl der markhaltigen Nervenfasern zu Grunde, so gewinnt er mehr und mehr ein graues Aussehen, geht jedoch bei Mangel einer bindegewebigen Wucherung keine Verhärtung ein.

Anders verhält sich die Sache, wenn die Erkrankung einen ausgesprochenen entzündlichen Charakter trägt, eine **Neuritis** im engeren Sinne vorliegt.

Acute Neuritis ist durch Hyperämie sowie durch Anwesenheit eines Exsudates im bindegewebigen Bestandtheile der Nerven charakterisirt und kann bei Anwesenheit schwerer Veränderungen theils an der Röthung und Schwellung und stärkerer Durchfeuchtung, zuweilen auch an hämorrhagischen Herden oder gelblich-weissen Verfärbungen, welche durch Eiteransammlung bedingt sind, erkannt werden. Bei hämatogenen Formen kann das Exsudat von Anfang an im Endoneurium und dem Epineurium der Nerven sitzen. Ist die Entzündung consecutiv nach Entzündung der Umgebung, z. B. innerhalb einer eiternden Wunde, im entzündeten Beckenzellgewebe, in den Subarachnoidalräumen etc. eingetreten, so ist zunächst das Perineurium der Sitz einer zelligen Infiltration, die sich erst im weiteren Verlauf auf das Gebiet des Endoneuriums verbreitet.

Leichte Entzündungen können wohl ohne Hinterlassung bleibender Veränderung heilen. Schwerere Entzündungen führen zu Zerfall der Markscheide, oft auch zum Untergang eines Theils der Axencylinder. Eiterige und gangränöse Entzündungen können zu Vereiterung und zu brandiger Nekrose der Nerven führen. In Nerven, welche durch Traumen verletzt sind oder im Gebiet wuchernder Gewebe liegen, kommt es an der verletzten Stelle zu Granulationswucherungen und zu Bindegewebsneubildung.

Subacute und **chronische Entzündungen** der Nerven schliessen sich entweder an chronische Entzündungen der Nachbarschaft an oder sind Folgezustände hämatogener oder lymphogener Infectionen und Intoxicationen; doch ist nicht in allen Fällen auch die Ursache der Erkrankung erkennbar.

Sie führen theils zu Atrophie des Nervengewebes (Fig. 209 *f*), theils zu Wucherung

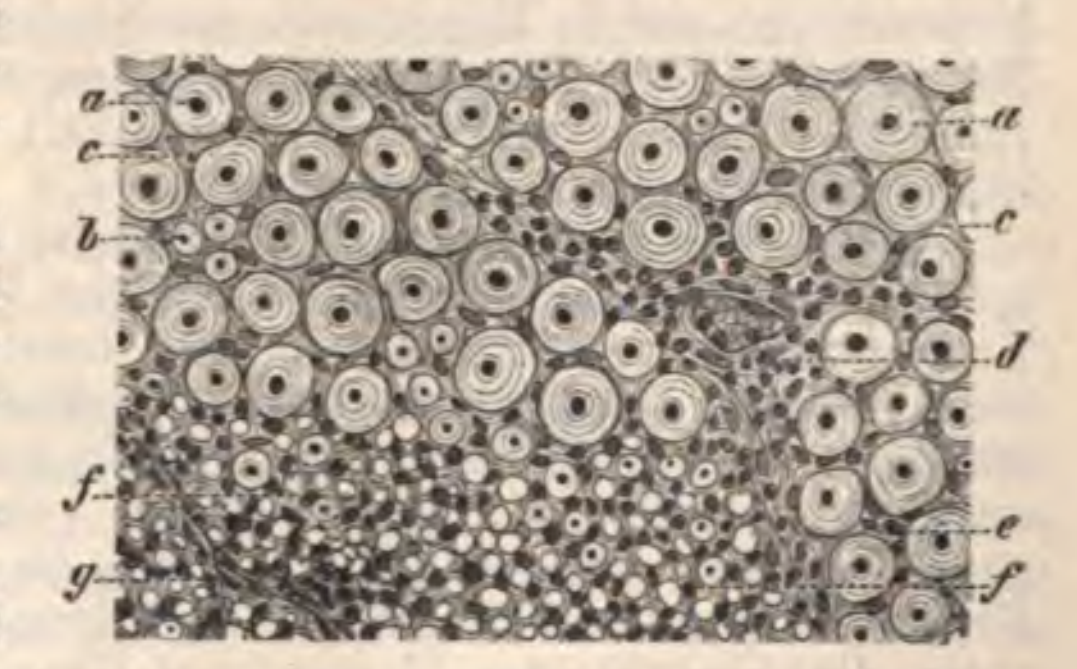

Fig. 209. Neuritis chronica mit partieller Atrophie der Nervenfasern. *a* Querschnitte normaler dicker Nervenfasern. *b* Querschnitte normaler dünner Nervenfasern. *c* Endoneurium. *d* Zellig infiltrirter, in Wucherung befindlicher Balken des Endoneuriums mit Blutgefässen. *f* Verdichtetes Endoneurium mit kleinen leeren Nervenlücken und einzelnen erhaltenen dünnen Nervenfasern. *g* Im Längsschnitt getroffenes Blutgefäss. In MÜLLER'scher Flüssigkeit und Alkohol gehärtetes, mit Hämatoxylin und Karmin gefärbtes, in Kanadabalsam eingelegtes Präparat. Vergr. 150.

und Hypertrophie des Bindegewebes (*f*), und es wird die Erkrankung in Rücksicht auf letztere als **Neuritis prolifera** bezeichnet.

Hat der Process längere Zeit gedauert, so sind in den erkrankten Theilen der Nerven die Nervenfasern theils ganz geschwunden, theils mehr oder weniger atrophisch (Fig. 209 *f*), das Bindegewebe kernreich und vermehrt.

Tuberculöse Neuritis kommt am häufigsten an den Wurzeln der Hirn- und Rückenmarksnerven zur Beobachtung und stellt sich hier in Anschluss an tuberculöse Meningitis (vergl. § 105 und § 126) ein.

Im Uebrigen kommen tuberculöse Neurititiden namentlich dann zur Ausbildung, wenn Nerven in nächster Nachbarschaft tuberculöser Lymphdrüsen oder tuberculöser Granulationsherde, z. B. des Periostes oder der Sehnenscheiden, liegen. Zuweilen werden hierbei das Perineurium und Epineurium der betreffenden Nerven zu einem grossen Theil in tuberculöses Granulationsgewebe umgewandelt, das späterhin verkäst, und es kann auch das Endoneurium der einzelnen Nervenbündel ergriffen werden. In anderen Fällen bilden sich in den Nerven nur bindegewebige Verhärtungen. Ganz auf einen Nerven beschränkte Localtuberculose ist selten.

Die **syphilitische Neuritis** kommt fast nur im Gebiete der Wurzeln der Hirn- und Rückenmarksnerven zur Beobachtung und schliesst sich hier an syphilitische Erkrankungen der Hüllen des Gehirnes und Rückenmarkes (vergl. § 105, Fig. 172, Seite 305) an. Die Nerven werden dabei von syphilitischen Granulationswucherungen und späterhin von Bindegewebe umwachsen und durchwachsen, wobei ein mehr oder minder grosser Theil der Nervensubstanz verloren geht, so dass Nervenlähmungen entstehen. Im Uebrigen kann auch die den Process begleitende Arteriitis, welche zu Verengerung und Verschluss der Ernährungsgefässe der Nerven führt, Degeneration der Nerven verursachen.

Die Lepra localisirt sich, wie schon in § 174 des allgemeinen Theils auseinandergesetzt wurde, sehr häufig an den Nerven, und man kann danach auch eine besondere Lepraform als **Lepra nervorum** s. **anaesthetica** s. **mutilans** aufstellen. Die Ansiedelung des Leprabacillus in den Nerven verursacht eine durch zellige Infiltration und Gewebswucherung gekennzeichnete Erkrankung, welche weiterhin zu Degeneration der Nervenfasern und zu Hyperplasie des Bindegewebes führt, so dass spindelförmige derbe Verdickungen der Nerven von bedeutendem Durchmesser entstehen. Das erkrankte Gewebe enthält reichlich Leprabacillen, theils frei, theils in Zellen eingeschlossen.

Haben **Entzündungen im Bereiche der Ganglien** ihren Sitz, so spielen sich innerhalb derselben ähnliche Veränderungen ab, wie in den Nervensträngen. So kann z. B. eine tuberculöse Verkäsung der Nebenniere, welche die Nachbarschaft in Mitleidenschaft zieht, auch zu Entzündungs- und Wucherungsvorgängen in dem benachbarten Plexus solaris und dem Ganglion semilunare führen, welche alsdann wieder eine Degeneration der Nervenfasern und der Ganglienzellen zur Folge haben. Ebenso kann auch eine tuberculöse Erkrankung der Knochen der Wirbelsäule die benachbarten Nerven und Ganglien in Mitleidenschaft ziehen.

Bei Lepra dringen die Bacillen nicht nur in das Bindegewebe, sondern auch in die Ganglienzellen der ergriffenen Ganglien ein und bringen dieselben zur Degeneration und zum Zerfall (Sudakewitsch).

III. Die Regeneration der peripherischen Nerven.

§ 134. Es ist eine schon längst bekannte Thatsache, dass vollständig durchschnittene Nerven unter geeigneten Bedingungen wieder zusammenheilen, und dass danach nach Verlauf von Wochen und Monaten die normalen Functionen sich wieder einstellen können, und es wird dieses Resultat nicht nur dann erhalten, wenn der Nerv kurze Zeit vor der Wiedervereinigung durchtrennt worden war, sondern nicht selten auch dann, wenn zwischen der Durchtrennung und der Wiedervereinigung durch die Naht Monate verstrichen waren. Am Menschen erhobene Befunde, sowie Experimente an Thieren haben denn auch übereinstimmend ergeben, dass das mit seinem Centrum verbundene Stück der peripherischen Nerven eine grosse Regenerationskraft besitzt und nach Durchtrennung stets auswächst und einen Wiederersatz des verloren gegangenen Endstücks anstrebt.

Ist irgendwo die Continuität eines Nerven durch Durchschneidung, Quetschung, Compression etc. unterbrochen, so sind natürlich für sein ferneres Verhalten verschiedene Möglichkeiten gegeben. Es kann zunächst die Unterbrechung nur die Nervenfasern betreffen und der Nerv als Ganzes im Zusammenhang bleiben. Es kann ferner eine vollkommene Durchtrennung eines Nerven stattfinden, so dass beide Nervenenden mehr oder weniger auseinanderrücken, dabei jedoch nicht allzu weit sich von einander entfernen. Endlich kann das peripherische Ende so weit vom centralen Stumpfe abgerückt werden, dass eine Wiedervereinigung desselben mit dem letzteren unmöglich ist. Zum Verfolgen des Regenerationsprocesses erscheint es am zweckmässigsten, von dem am häufigsten experimentell untersuchten Falle auszugehen, dass die durchtrennten Nerven sich etwas von einander entfernen, aber durch ein neugebildetes Nervenstück wieder vereinigen.

Ist ein Nerv durch einen Schnitt durchtrennt worden, so stellt sich zunächst in der Wunde eine Entzündung ein, welche zu einer Anschwellung der Schnittenden und Einlagerung eines Exsudates zwischen letztere führt. Im Verlauf der nächsten Tage und Wochen entsteht zwischen den Schnittenden Granulations- und Narbengewebe, während gleichzeitig das peripherische und das centrale Ende die in § 132 beschriebenen Veränderungen eingehen.

Die **Regeneration des Nerven** beginnt bereits einige Tage nach der Operation (Ranvier) im centralen Stumpf, und zwar nach Ranvier schon in nächster Nähe des Schnittendes, nach Vanlair dagegen in einer Entfernung von 1,5—2 cm.

Die erste Veränderung besteht in einer Schwellung einzelner Axencylinder in den peripher gelegenen Theilen (Vanlair) der Nervenbündel des centralen Stumpfes, welcher weiterhin eine Theilung in 2 bis 5 und mehr neue Axencylinder (Ranvier) nachfolgt. Die durch Spaltung der alten entstandenen neuen Axencylinder wachsen in die Länge und können innerhalb der Schwann'schen Scheiden ganze Bündel (Fig. 210 *e*) neuer Nervenfasern bilden, welche meistens das ganze Lumen der alten Nervenröhren ausfüllen und dasselbe sogar ausdehnen, seltener noch Reste der alten Fasern (*f*) einschliessen. Nach Vanlair können sie die alten Schwann'schen Scheiden auch durchbrechen und dann entweder im Endoneurium weiterziehen oder durch das Perineurium der Nervenbündel hindurch in das Epineurium eindringen.

Auf diese Weise bildet sich am unteren Ende des centralen Nervenstumpfes eine grosse Anzahl neuer Nervenfasern. Sie bestehen anfänglich nur aus dem neugebildeten Axencylinder, welcher von einer protoplasmatischen kernhaltigen Scheide umgeben wird (Vanlair), die wahrscheinlich von den unter der Schwann'schen Scheide gelegenen, in Wucherung gerathenen Nervenkörperchen (Fig. 208 dd_1 d_2) gebildet wird. Weiterhin erhalten sie eine homogene Bindegewebshülle (Fig. 210 *e*), welche sich auf Kosten der protoplasmatischen Scheide bildet, und schliesslich auch eine dünne Markscheide, welche sich zwischen letzterer und dem Axencylinder entwickelt.

Fig. 210. Querschnitt durch ein Nervenbündel des Nervus medianus dicht oberhalb einer vor 4 Monaten durch eine Stichverletzung erfolgten Durchtrennung. *a* Perineurium. *b* Endoneurium. *c* Gefässquerschnitt. *d* Alte unveränderte Nervenfaser. *e* Bündel neugebildeter Nervenfasern. *f* Neugebildete Nerven neben Resten der alten Faser innerhalb der nämlichen Scheide. In Müller'scher Flüssigkeit gehärtetes, mit neutralem Karmin gefärbtes, in Kanadabalsam eingeschlossenes Präparat. Vergr. 200.

Durch die Durchbrechung des Perineuriums der einzelnen Nervenbündel und durch die Vertheilung der Nerven im Epineurium geht am Ende des Nervenstumpfes die charakteristische Gruppirung der Nerven in Bündel verloren. Die jungen Nervenfasern werden im Nervenbindegewebe mehr gleichmässig vertheilt, und gleichzeitig gewinnt auch das gewöhnlich fetthaltige epineurale Gewebe eine streifig-faserige Beschaffenheit.

So tritt der neugebildete Nerv in die aus Granulations- oder jungem Narbengewebe bestehende, zwischen den Nervenenden eingeschobene weiche Gewebsmasse ein. Am peripherischen Stumpf, dessen Nervenfasern mittlerweile zu Grunde gegangen sind, angelangt, können sich einzelne junge Nervenfasern in die alten leeren Schwann'schen Scheiden einsenken (Vanlair), die Mehrzahl derselben dringt indessen in das Epineurium (Vanlair) und Perineurium ein und zieht in diesen nach der Peripherie dem Endorgane zu. Einzelne Fasern gehen auch an den Nervenenden vorbei und ziehen entweder längs der alten Nerven oder aber auf eigenen Bahnen nach der Peripherie. Manche Fasern endlich, welche die alte Bahn verlassen, gehen im Gewebe verloren (Vanlair). Schon in der unteren Hälfte des Zwischenstückes (Vanlair) beginnen die Nervenzüge sich wieder in Bündel zu sondern, und indem sich um letztere wieder ein Perineurium bildet, kann der regenerirte Nerv mehr und mehr wieder die Structur eines normalen Nerven annehmen.

Der eben geschilderte Regenerationsvorgang braucht zu seinem Ablauf stets Wochen und Monate und ist zuweilen selbst nach mehreren Monaten noch nicht beendet. Nach Eichhorst haben die Fasern des centralen Stumpfes die Narbe meist gegen das Ende des ersten Monates erreicht. Mit Ablauf des 3. Monates ist die Regeneration meist beendet.

Wie aus der Darstellung ersichtlich, regenerirt sich also das peri-

pherische Stück nicht selbst, sondern es wird vom centralen Stumpf aus wieder mit Nerven versehen. VANLAIR bezeichnet dies als eine Neurotisation. Dieser Vorgang wiederholt sich in allen Fällen, in denen ein durchtrennter Nerv regenerirt wird, und zwar auch dann, wenn durchschnittene Nerven unmittelbar wieder vereinigt werden, oder wenn nur die Nervenfasern, nicht aber das Nervenbindegewebe durchtrennt werden. Der Unterschied beider Fälle besteht nur darin, dass der junge Nerv in dem ersten Fall eine ziemlich bedeutende Lage von Granulations- und Narbengewebe durchwachsen muss, während unter den letztgenannten Bedingungen diese Zwischenlage fehlt oder wenigstens sehr dünn ist, so dass die sich verlängernden Axencylinder sofort in den alten Nerven treten können.

Nach GESSLER regenerirt sich das Nervengewebe der in den Muskeln gelegenen Endplatte der motorischen Nerven an Ort und Stelle.

Wird das peripherische Nervenende in einer Weise von dem centralen entfernt, dass eine Vereinigung der beiden durch Nervengewebe nicht möglich ist, so findet ebenfalls ein Auswachsen des centralen Nervenendes statt, nur erreichen die Axencylinder das peripherische Stück nicht, sondern verlieren sich im Narbengewebe oder verbinden sich mit Organen, zu denen sie früher in keiner Beziehung standen (VANLAIR). Bleiben die auswachsenden Nerven in grösserer Menge in dem Narbengewebe am Ende eines amputirten Nerven stecken, so bilden sich **Amputationsneurome**, d. h. keulenförmige Anschwellungen der Nervenstümpfe, welche aus Bindegewebe bestehen, das von grossen Mengen von Nerven durchsetzt ist.

Kommen im Nerven toxische oder anämische Degenerationen, welche zum Untergang von Nerven führen, vor, so ist anzunehmen, dass danach meist auch ein regenerativer Wiederersatz stattfindet.

Ueber die Regeneration der peripherischen Nerven gehen die Angaben der Autoren noch sehr auseinander. Näheres darüber enthält § 74 des allgemeinen Theils.

Nach KEY, RETZIUS, S. MAYER und KORYBUTT-DASKIEWICZ und Anderen kommen degenerative und regenerative Veränderungen schon normaler Weise an den peripherischen Nerven vor, und manches von dem, was im Allgemeinen dem Nervenbindegewebe und den REMAK'schen Fasern zugezählt wird, sind nach ihnen degenerirte oder in Entwickelung begriffene Fasern.

Literatur über das Verhalten der Nerven nach Durchschneidung und über Regeneration derselben.

Bakowiecki, *Arch. f. mikrosk. Anat. XIII* 1876.

Babes *et* **Marinesco**, *Rech. s. l. pathol. des terminaisons nerv. des muscles, Ann. de l'Inst. de Pathol. de Bucarest II* 1891.

Basch, *Arch. f. klin. Chir. XXVII.*

Cattani, *Studio sperim. intorno alla distensione dei nervi. Arch. per le Scienze Med. VIII u. IX* 1885, *u. Sulla deg. e neoformaz. delle fibre nervose medullari peripheriche, Bologna* 1886 *und Arch. p. l. Sc. Med. XI* 1887.

Cossy *et* **Déjerine**, *Rech. sur la dégén. des nerfs séparés de leurs centres trophiques, Arch. de physiol. II* 1875.

Einsiedel, *Ueber Nervenregeneration nach Ausschneiden eines Nervenstückes, Giessen* 1864.

Engelmann, *Pflüger's Arch. XIII* 1876.

Friedländer *und* **Krause**, *Veränder. der Nerven und des Rückenmarkes nach Amputationen, Fortschr. d. Med. IV* 1886.

Gessler, *Veränderung der motorischen Nervenenden nach Durchschneidung, D. Arch. f. klin. Med. XXXI, und Die motorische Endplatte und ihre Bedeutung für die periphere Lähmung, Leipzig* 1885.

Gluck, *Virch. Arch.* 72. *Bd.*, u. *Arch. f. klin. Chir. XXV* u. *XXVI.*
Hayem et **Gilbert**, *Modification du syst. nerv. chez un amputé, Arch. de phys. III* 1884.
Herz, *Virch. Arch.* 46. *Bd.*
His, *Histogenese und Zusammenhang der Nervenelemente, Arch. f. Anat. Supplem.* 1890.
Hjelt, *Virch. Arch.* 19. *Bd.*
Homén, *Ueber die Veränderung des Nervensystems nach Amputationen, Beitr. v. Ziegler VIII* 1890.
Hoggan, G. u. **Fr.**, *Journ. de l'anat. et de la phys. XVIII, Paris* 1882.
v. **Kölliker**, *Bau und Entwickelung d. Nerven bei Batrachierlarven, Zeitschr. f. wiss. Zool. XLIII* 1885, *und Die Bedeutung der Zellkerne, ib. XLII* 1885.
Krause, *Ueber auf- und absteigende Nervendegeneration, Arch. f. Anat. u. Phys.* 1887.
Leegard, *D. Arch. f. klin. Med. XXVI.*
Létiévant, *Traité des sections nerveuses, Paris* 1873.
Mayer, S., *Degeneration der Nervenfasern, Prag* 1881.
Peyerani, *Biolog. Centralbl. III* 1883.
Remak, *Virch. Arch.* 23. *Bd.*
Teuscher, *Degenerationen norm. periph. Nerven, Arch. f. mikr. An.* 36. *Bd.* 1890.
Torre, *Cariocinesi nelle fibre nerv. seg. etc., Giorn. d. R. Accad. di Med. di Torino* 1885.
Vanlair, *Des altérations nerveuses centripètes consée. aux amputations des membres, Bull. de l'Acad. royal d. méd. de Belgique* 1891.
Waller, *Müller's Arch.* 1850.

Weitere Literatur enthält § 74 *des allgemeinen Theils.*

IV. Die Geschwülste des peripherischen Nervensystemes.

§ 135. Die Mehrzahl der **Geschwülste**, welche in den Nerven und Ganglien vorkommen, entwickeln sich aus dem Bindegewebe und bestehen auch hauptsächlich aus irgend einer Bindesubstanz, während die

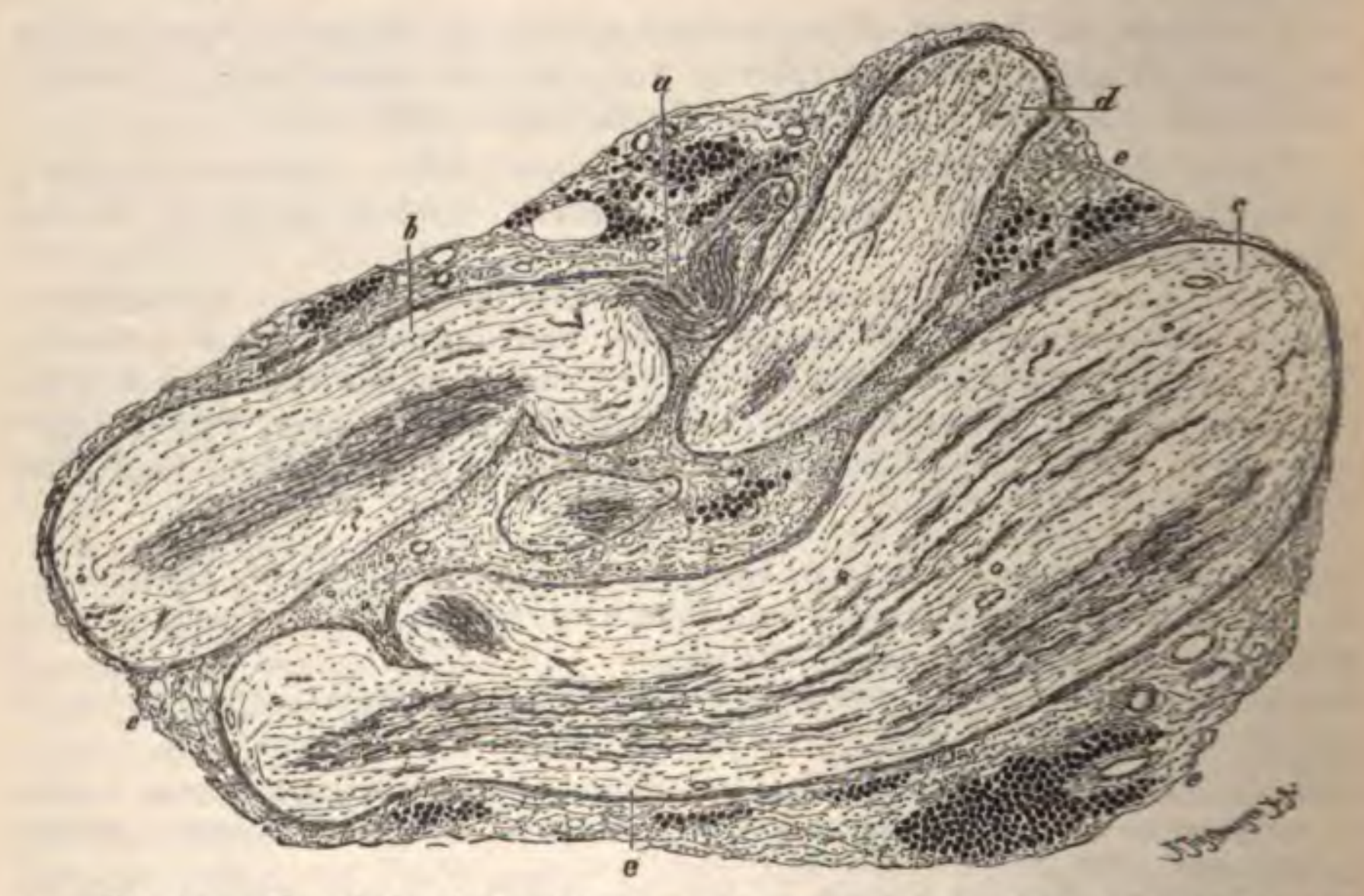

Fig. 211. **Multiple Neurofibrome.** Schnitt aus einem elephantiastischen Rankenneurom der Wangen- und Unterkiefergegend. *a b* Nerv, von dessen Endoneurium die äussersten Lagen stark gewuchert sind; die Nervenfasern axial gelagert. *c* Nerv mit stark gewuchertem Endoneurium und zersprengten Nervenfasern. *d* Durch Bindegewebswucherung verdickter Nerv mit einem schwachen Nervenfaserzug am linken Ende. *e* Zwischen den Nerven gelegenes, Fettgewebe enthaltendes, lockeres, kernreiches Bindegewebe. In Flemming'schem Säuregemisch gehärtetes, mit Saffranin gefärbtes, in Kanadabalsam eingelegtes Präparat. Vergr. 8.

Nerven an dem Aufbau der Geschwülste meistens sich nicht wesentlich betheiligen.

Die **Fibrome** der Nerven gehen bei einfachen Nerven (Fig. 211 *a*) vornehmlich vom Endoneurium aus und verbreiten sich besonders in den äussersten (*b d*), zum Theil indessen auch in den inneren Bezirken (*c*) der Nerven, so dass die Nervenfasern bald axial liegen und von dem wuchernden Bindegewebe umschlossen (*b*), bald dagegen durch letzteres auseinandergedrängt (*c*) werden. In zusammengesetzten Nerven (Fig. 212)

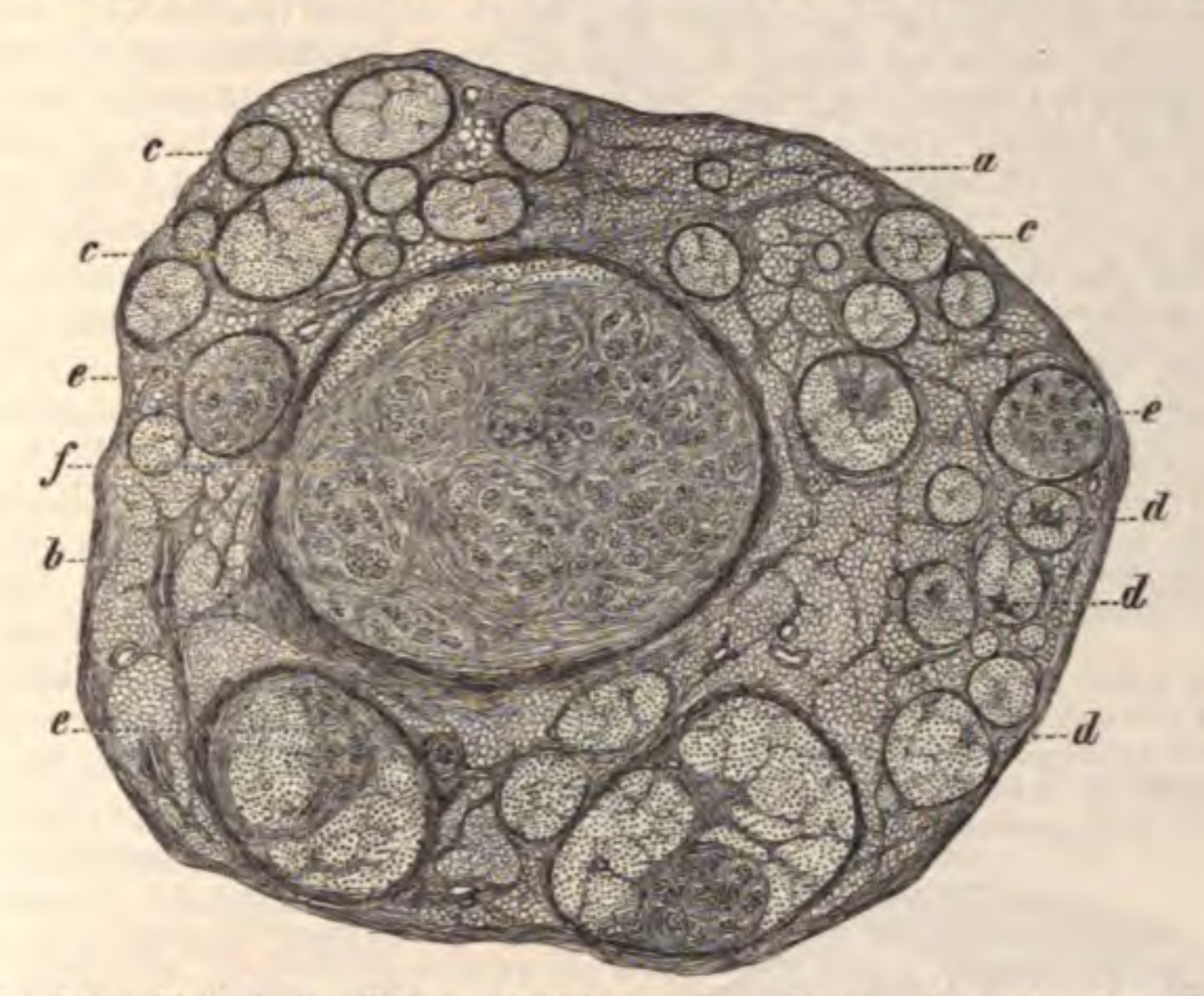

Fig. 212. Multiple Fibrombildung in einem Nerven des Plexus ischiadicus. *a* Perineurium des ganzen Nerven. *b* Reichliche Fettzellen enthaltendes Epineurium. *c* Querschnitte normaler, von einem eigenen Perineurium umschlossener Nervenbündel. *d* Beginnende Fibrombildung im Endoneurium. *e* Weiter vorgeschrittene Fibrombildung im Innern eines Nervenbündels mit eingeschlossenen atrophischen Fasern. *f* Grössere Fibromknoten im Innern eines Nervenbündels, ebenfalls atrophische Nerven einschliessend; Perineurium verdickt. In MÜLLER'scher Flüssigkeit gehärtetes, mit Karmin gefärbtes, in Kanadabalsam eingelegtes Präparat. Vergr. 10.

beginnt die Wucherung meist ebenfalls im Endoneurium der einzelnen Nervenbündel (*d e f*), kann sich indessen auch über das Perineurium der einzelnen Nervenbündel und das Epineurium (*b*) zwischen den Nervenbündeln verbreiten. Die Nerven können durch die Wucherungen zur Atrophie gebracht werden, doch kommt es auch vor, dass sie zur Zeit der Entwickelung der Tumoren ebenfalls eine Wucherung eingehen und sich vermehren. Ist letzteres der Fall, so kann man die Geschwülste als **Neurome** oder richtiger als **Neurofibrome** bezeichnen und je nach der Beschaffenheit der neugebildeten Nerven ein Neuroma myelinicum mit markhaltigen und ein Neuroma amyelinicum mit marklosen Nervenfasern unterscheiden.

Die Fibrome und Neurofibrome der Nerven treten meist multipel auf und entwickeln sich in seltenen Fällen an sämmtlichen peripherischen Nerven in grosser Zahl, sind indessen häufiger auf das Gebiet einzelner Nerven beschränkt. Sie sitzen bald im Verlauf der Nervenstämme, bald

Fig. 213. Rankenförmiges Neurom der Kreuzbeingegend (nach einer Zeichnung von P. Bruns) in natürlicher Grösse. Die knotigen gewundenen Nervengeflechte sind bei *a* zum Theil freigelegt, bei *b* noch von Bindegewebe bedeckt.

Fig. 214. Lappiges Rankenneurom der Schläfengegend (*a*) und Neurofibrom (*b*) des Vagus (nach Bruns).

an den feinen Zweigen und verbreiten sich in letzteren Falle mit Vorliebe über die kleinen Hautnerven, so dass sich in der Haut zahlreiche weiche Knoten der verschiedensten Grösse bilden, welche gewöhnlich als multiple Hautfibrome bezeichnet und den weichen Fibromen, dem Fibroma molluscum zugezählt werden (vergl. die patholog. Anatomie der Haut). Fibrome der feinen Zweige können sich mit Fibrombildung an den Nervenstämmen combiniren, und es sind die Nerven oft gleichzeitig durch eine abnorme Entwickelung der bindegewebigen Bestandtheile diffus verdickt. Die einzelnen Knoten sind theils nur klein, oft nur mit dem Mikroskop erkennbar, theils grösser (Fig. 214 *b*), so dass sie unter Umständen ganz ansehnliche Geschwülste bilden. Sie bestehen meist aus einem ziemlich zellreichen weichen Bindegewebe, doch kommen auch derbere, zellärmere Fibrome vor.

Die einzelnen Fibrome der Nerven bilden meist umschriebene, gegen die Umgebung gut abgegrenzte Knoten, doch kommt es auch vor, dass in einem mehr oder minder grossen Bezirke ein ganzes Convolut rankenartig gewundener Stränge und Geflechte sich bildet, welche aus verdickten und mit spindeligen und knotigen Anschwellungen versehenen Nerven be-

stehen (Fig. 213), so dass man dieselben als **Rankenneurome** (BRUNS) oder als **plexiforme Neurome** (VERNEUIL) bezeichnet hat. Sie kommen sowohl im Gebiete der Spinal- als auch der Kopfnerven vor, entwickeln sich vornehmlich in der Haut und dem subcutanen Gewebe und können bei starker Entwickelung mächtige, wulstige, lappige und faltige (Fig. 214 *a*) oder auch mehr knotige, nicht scharf abgegrenzte Hautverdickungen verursachen, welche der Elephantiasis oder Pachydermie zugezählt und nach ihrer Genese als Elephantiasis oder Pachydermia neuromatosa bezeichnet werden (vergl. die pathol. Anat. der Haut § 171).

Sowohl die multiplen Neurofibrome als die Rankenneurome sind als Bildungen anzusehen, welche sich aus congenitaler Anlage entwickeln und oft schon in der Kindheit zu nachweisbaren Tumorbildungen führen. Sie kommen danach als erbliche Familieneigenthümlichkeit vor.

Sarkome, Myxome und **Lipome** der Nerven treten in Form von spindelförmigen und knotigen Tumoren auf und gehen wie die Fibrome vom Nervenbindegewebe aus. Sie sind indessen weit seltner als die multiplen Fibrome, und treten meist nur in einzelnen Knoten auf. In selteneren Fällen können Fibrome eine sarkomatöse Wucherung eingehen (WESTPHALEN) und danach Metastasen machen.

Literatur über Geschwülste der peripherischen Nerven.

Bruns, P., *Das Rankenneurom*, *Virch. Arch.* 50. *Bd.* 1870.
Courvoisier, *Die Neurome*, *Basel* 1886.
Czerny, *Neurofibrom*, *v. Langenbeck's Arch. XVII.*
Esmarch *und* **Kulenkampf**, *Die elephantiastischen Formen*, *Hamburg* 1885.
Hausch, *Neurogliom des Ganglion Gasseri*, *Münchner med. Woch.* 1886.
Herczel, *Ueber Fibrome und Sarkome der periph. Nerven*, *Beitr. v. Ziegler VIII* 1890.
Krause, *Ueber maligne Neurome* (*Sarkome und Myxome*), *Leipzig* 1887.
Kriege, *Ueber das Verhalten der Nervenfasern in den multiplen Fibromen der Haut*, *Virch. Arch.* 108. *Bd.*
Lacroix *et* **Brunaud**, *Névrome plexiforme amyélinique*, *Arch. de méd. expér. II* 1890.
v. Recklinghausen, *Die multiplen Fibrome der Haut*, *Berlin* 1882.
Verneuil *et* **Depaul**, *Bull. de la Soc. anat.*, *Paris* 1857.
Virchow, *Die krankh. Geschwülste III.*
Vossius, *Opticustumoren*, *Graefe's Arch. XXVIII.*
Westphalen, *Multiple Fibrome der Haut und der Nerven mit Uebergang in Sarkom- und Metastasenbildung*, *Virch. Arch.* 110. *Bd.* 1887, *und Multiple Fibrome der Haut, der Nerven und Ganglien mit Uebergang in Sarkom*, *Virch. Arch.* 114. *Bd.* 1888.

ACHTER ABSCHNITT.

Pathologische Anatomie der äusseren Haut

I. Einleitung.

§ 136. Die äussere Haut ist ein Organ, welches einerseits eine schützende Decke für den Organismus bildet, andererseits im Dienste des Organismus gewisse Thätigkeiten ausübt. So functionirt sie theils als Sinnesorgan für die Tastempfindung, theils als Wärmeregulator, theils als ein Organ, das bestimmte Secrete liefert und auch an dem Wechsel der gasförmigen Bestandtheile des Körpers sich betheiligt. Entsprechend ihren physiologischen Aufgaben steht sie einerseits mit dem übrigen Organismus im engsten Zusammenhang, auf der anderen Seite tritt sie auch zur Aussenwelt in die mannigfaltigsten Beziehungen. Keinem einzigen der anderen Organe kommen so verschiedene Aufgaben zu, und keines ist äusseren Einflüssen in dem Maasse ausgesetzt wie die äussere Haut.

Die innigen Beziehungen zum übrigen Organismus sowohl als zur Aussenwelt bedingen es, dass die Haut auch äusserst häufig in krankhafte Zustände geräth. Werden **Hautkrankheiten** durch mechanische oder thermische oder chemisch wirksame Schädlichkeiten oder durch Parasiten, welche von aussen kommen, verursacht, so nennt man sie **idiopathische**. Schliessen sich dagegen die Hauterkrankungen an Veränderungen des Blutes und der Gewebssäfte oder an krankhafte Zustände anderer Organe, z. B. des Herzens, der Leber, der Nieren, des Geschlechtsapparates, des Nervensystems etc. an, sind sie also Theilerscheinungen oder Folgen anderer Affectionen, so werden sie als **symptomatische** bezeichnet. Als eine besondere Gruppe lassen sich alsdann noch jene Veränderungen unterscheiden, welche auf **Entwickelungsstörungen** zurückzuführen sind.

Literatur über Hautkrankheiten.

Alibert, *Traité complet des maladies de la peau, Paris* 1833.
Annales de dermatologie et de syphiligraphie 1e *et* 2e *série.*
Archiv (*früher* **Vierteljahrsschrift**) **für Dermatologie und Syphilis**, *I—XXIV* 1869—1892.
Auspitz, *System der Hautkrankheiten, Wien* 1881.
Behrend, *Lehrbuch der Hautkrankheiten, Berlin* 1883.
v. Hebra, F., *Atlas der Hautkrankheiten.*
v. Hebra, H., *Die krankhaften Veränderungen der Haut, Braunschweig* 1882.
Irsai *und* **Babes**, *Exper. Beiträge z. Lehre v. Einfl. d. N.-Syst. auf d. path. Veränd. d. Haut. Vierteljahrsschr. f. Derm. IX* 1882.

Kaposi, *Pathologie und Therapie der Hautkrankheiten, Wien und Leipzig* 1880.
Kopp, *Die Trophoneurosen der Haut, Wien* 1886.
Leloir et Vidal, *Traité descriptif des maladies de la peau, Ouvrage accomp. d'un Atlas de 54 planches en chromolithographie, Paris* 1890 u. 1891.
Leloir, *Affect. cutan. d'origine nerveux, Paris* 1882.
Lesser, *Lehrbuch der Haut- und Geschlechtskrankheiten, Leipzig* 1889.
Monatshefte für praktische Dermatologie, *herausg. v. Unna, Bd. I—X.*
Neumann, *Lehrbuch der Hautkrankheiten, Wien* 1880; *Atlas der Hautkrankheiten* 1880—90.
Schwimmer, *Die neuropathischen Dermatosen, Leipzig* 1883.
Vierteljahrsschrift (*jetzt* **Archiv**) **für Dermatologie und Syphilis**, *I—XV.*
v. Ziemssen, *Handb. d. spec. Path. XIV.*

II. Hyperämie, Anämie, Oedem und Hämorrhagieen der äusseren Haut.

§ 137. Wie schon unter physiologischen Verhältnissen der Blutgehalt der Haut grossen Schwankungen unterliegt, so wechselt er auch unter pathologischen Einflüssen. Als Ursachen kommen neben localen Gewebs- und Gefässveränderungen namentlich vasomotorische Störungen in Betracht, so z. B. für die bei Neuralgie sowie nach Nervenverletzungen auftretenden Hyperämieen.

Hyperämie präsentirt sich theils als diffuse, theils als circumscripte Röthung der Haut, welche unter dem Fingerdruck schwindet. Die Farbe wechselt vom blassen Rosenroth bis zum dunkeln Blauroth. Die Blutfülle betrifft dabei hauptsächlich die oberen Schichten des Corium, besonders den Papillarkörper.

Kleine hyperämische Flecken bezeichnet man als **Roseola**, umfangreichere Röthungen als **Erytheme**. Zuweilen sind die hyperämischen Theile zugleich merklich geschwellt, und es findet sich, abgesehen von der Erweiterung der Gefässe, auch eine stärkere Durchfeuchtung der Gewebe (entzündliches Oedem). Bei länger dauernder Hyperämie kommt es zu vermehrter Abschuppung, zu **Desquamation** der Epidermis. Nach Schwund der Hyperämie bleibt, namentlich wenn dieselbe lange gedauert oder häufig sich wiederholt hat, eine mehr oder weniger deutliche **Pigmentirung** zurück, welche auf einer Umwandlung extravasirter Blutkörperchen in Pigment beruht.

Nach dem Tode pflegen einfache Hyperämieen der Haut zu verschwinden.

Durch Stauung bedingte Hyperämie erzeugt meist blaurothe, nicht scharf abgegrenzte Flecken. Ein kleiner Fleck wird als **Livedo**, diffus ausgedehnte Röthung als **Cyanose** bezeichnet.

Als **Acne rosacea** (Kupfernase) bezeichnet man dunkelrothe, von weiten Gefässen durchzogene Flecken, Knötchen und Höcker, die namentlich an der Nase und den Wangen vorkommen und sich allmählich entwickeln. Ihre Bildung ist auf eine dauernde Erweiterung der Gefässe zurückzuführen, zu der sich zuweilen eine Vergrösserung der Talgdrüsen hinzugesellt.

Die **Anämie** der Haut giebt sich durch abnorme Blässe zu erkennen. Sie kann allgemein oder nur local vorhanden sein. Die Ursachen sind entweder in äusseren Einflüssen, welche die Haut direct treffen, oder aber in einer Erregung der Vasoconstrictoren vom Nervensystem aus oder endlich in einer allgemeinen Anämie zu suchen.

Oedeme der Haut, d. h. Durchtränkung derselben mit seröser Flüssigkeit, sind entweder Folgen von Stauung des Blutes oder der

Fig. 213. Rankenförmiges Neurom der Kreuzbeingegend (nach einer Zeichnung von P. Bruns) in natürlicher Grösse. Die knotigen gewundenen Nervengeflechte sind bei *a* zum Theil freigelegt, bei *b* noch von Bindegewebe bedeckt.

an den feinen Zweigen und verbreiten sich in letzterem Falle mit Vorliebe über die kleinen Hautnerven, so dass sich in der Haut zahlreiche weiche Knoten der verschiedensten Grösse bilden, welche gewöhnlich als multiple Hautfibrome bezeichnet und den weichen Fibromen, dem Fibroma molluscum zugezählt werden (vergl. die patholog. Anatomie der Haut). Fibrome der feinen Zweige können sich mit Fibrombildung an den Nervenstämmen combiniren, und es sind die Nerven oft gleichzeitig durch eine abnorme Entwickelung der bindegewebigen Bestandtheile diffus verdickt. Die einzelnen Knoten sind theils nur klein, oft nur mit dem Mikroskop erkennbar, theils grösser (Fig. 214 *b*), so dass sie unter Umständen ganz ansehnliche Geschwülste bilden. Sie bestehen meist aus einem ziemlich zellreichen weichen Bindegewebe, doch kommen auch derbere, zellärmere Fibrome vor.

Die einzelnen Fibrome der Nerven bilden meist umschriebene, gegen die Umgebung gut abgegrenzte Knoten, doch kommt es auch vor, dass in einem mehr oder minder grossen Bezirke ein ganzes Convolut rankenartig gewundener Stränge und Geflechte sich bildet, welche aus verdickten und mit spindeligen und knotigen Anschwellungen versehenen Nerven be-

Fig. 214. Lappiges Rankenneurom der Schläfengegend (*a*) und Neurofibrom (*b*) des Vagus (nach Bruns).

stehen (Fig. 213), so dass man dieselben als **Rankenneurome** (BRUNS) oder als **plexiforme Neurome** (VERNEUIL) bezeichnet hat. Sie kommen sowohl im Gebiete der Spinal- als auch der Kopfnerven vor, entwickeln sich vornehmlich in der Haut und dem subcutanen Gewebe und können bei starker Entwickelung mächtige, wulstige, lappige und faltige (Fig. 214 *a*) oder auch mehr knotige, nicht scharf abgegrenzte Hautverdickungen verursachen, welche der Elephantiasis oder Pachydermie zugezählt und nach ihrer Genese als Elephantiasis oder Pachydermia neuromatosa bezeichnet werden (vergl. die pathol. Anat. der Haut § 171).

Sowohl die multiplen Neurofibrome als die Rankenneurome sind als Bildungen anzusehen, welche sich aus congenitaler Anlage entwickeln und oft schon in der Kindheit zu nachweisbaren Tumorbildungen führen. Sie kommen danach als erbliche Familieneigenthümlichkeit vor.

Sarkome, Myxome und **Lipome** der Nerven treten in Form von spindelförmigen und knotigen Tumoren auf und gehen wie die Fibrome vom Nervenbindegewebe aus. Sie sind indessen weit seltner als die multiplen Fibrome, und treten meist nur in einzelnen Knoten auf. In selteneren Fällen können Fibrome eine sarkomatöse Wucherung eingehen (WESTPHALEN) und danach Metastasen machen.

Literatur über Geschwülste der peripherischen Nerven.

Bruns, P., *Das Rankenneurom*, *Virch. Arch.* 50. *Bd.* 1870.
Courvoisier, *Die Neurome*, *Basel* 1886.
Czerny, *Neurofibrom*, *v. Langenbeck's Arch.* XVII.
Esmarch *und* **Kulenkampf**, *Die elephantiastischen Formen*, *Hamburg* 1885.
Hausch, *Neurogliom des Ganglion Gasseri*, *Münchner med. Woch.* 1886.
Herczel, *Ueber Fibrome und Sarkome der periph. Nerven*, *Beitr. v. Ziegler* VIII 1890.
Krause, *Ueber maligne Neurome* (*Sarkome und Myxome*), *Leipzig* 1887.
Kriege, *Ueber das Verhalten der Nervenfasern in den multiplen Fibromen der Haut*, *Virch. Arch.* 108. *Bd.*
Lacroix *et* **Brunaud**, *Névrome plexiforme amyélinique*, *Arch. de méd. expér.* II 1890.
v. Recklinghausen, *Die multiplen Fibrome der Haut*, *Berlin* 1882.
Verneuil *et* **Depaul**, *Bull. de la Soc. anat.*, *Paris* 1857.
Virchow, *Die krankh. Geschwülste* III.
Vossius, *Opticustumoren*, *Graefe's Arch.* XXVIII.
Westphalen, *Multiple Fibrome der Haut und der Nerven mit Uebergang in Sarkom- und Metastasenbildung*, *Virch. Arch.* 110. *Bd.* 1887, *und Multiple Fibrome der Haut, der Nerven und Ganglien mit Uebergang in Sarkom*, *Virch. Arch.* 114. *Bd.* 1888.

Die **Linsenflecken, Lentigines** treten erst kürzere oder längere Zeit nach der Geburt auf und bilden gelb bis schwarzbraun gefärbte, scharf begrenzte, stecknadelkopf- bis linsengrosse, den kleinen Naevi durchaus ähnliche Flecken, welche keinen bevorzugten Standort haben und, nachdem sie sich einmal gebildet, das ganze Leben hindurch bestehen bleiben.

Die **Sommersprossen, Ephelides** bestehen aus unregelmässig begrenzten, zackigen, blassbraunen, nicht prominenten kleinen Flecken, welche in jüngeren Jahren (am häufigsten im 4.—8. Jahre), namentlich im Gesicht, an den Händen und Armen, selten an anderen Stellen des Körpers auftreten, um entweder dauernd bestehen zu bleiben oder nach kurzem oder langem Bestande wieder zu verschwinden. Das Auftreten des Pigmentes wird durch Einwirkung des Sonnenlichtes begünstigt.

Das **Xanthelasma** oder **Xanthoma** tritt in schwefelgelben und bräunlichgelben Flecken auf, die entweder im Niveau der Haut liegen (X. planum) oder in Form von Knötchen sich über die Haut erheben (X. tuberosum) und am häufigsten an den Augenlidern, seltener an anderen Stellen der Haut auftreten.

Allen den genannten Bildungen kommt ein eigenartiger zelliger Bau zu, und sie können danach nicht als einfache Pigmentablagerungen angesehen werden, sondern sind den geschwulstartigen Bildungen der Haut (vergl. Cap. VII § 173), welche auf angeborene Anlagen zurückzuführen sind, zuzuzählen.

Eine zweite Gruppe pathologischer Pigmentirungen tritt in evidenter Abhängigkeit von theils physiologischen, theils pathologischen Zuständen des Körpers auf. So tritt bei Frauen, die schwanger sind oder an Erkrankungen des Genitalapparates leiden, häufig eine Pigmentirung der Stirn, der Schläfen, der Wangen, in der Umgebung der Brustwarzen, oft auch noch an andern Stellen auf, wobei sich hellbraune Flecken verschiedener Grösse bilden, die zum Theil untereinander confluiren, zum Theil auch selbst wieder helle Flecken einschliessen. Man pflegt diese Pigmentirungen als **Chloasma uterinum** zu bezeichnen, und es ist auch zweifellos, dass sie von den besonderen Zuständen des Geschlechtsapparates abhängen, da sie nach Beendigung der Schwangerschaft und mit Heilung des Genitalleidens wieder verschwinden.

Bei marantischen Individuen treten ebenfalls oft bräunliche Hautpigmentirungen auf, z. B. bei Phthisikern, welche als **Chloasma cachecticorum** bezeichnet werden.

Bei der als **Morbus Addisonii** bezeichneten Krankheit stellt sich gleichzeitig mit dem Eintritt kachektischer Zustände eine diffuse Braunfärbung der Haut ein, welche namentlich im Gesicht, am Halse, an den Händen, den Brustwarzen und Genitalien einen dunklen, oft bronzefarbenen Ton erhält. Daneben können auch noch abgegrenzte dunklere Flecken in der Haut auftreten, und es kann auch die Schleimhaut des Mundes und Rachens graue Flecken erhalten. Die Veränderung wird mit Degenerationen der Nebennieren in Zusammenhang gebracht, und es sind dieselben dabei meist tuberculös entartet.

Eine dritte Gruppe von Pigmentirungen ist abhängig von örtlichen, calorischen, chemischen und traumatischen Insulten, welche die Haut treffen, sowie von krankhaften Zuständen der Haut selbst. So wird durch Einwirkung starken Sonnenlichtes die Haut mehr oder minder verbrannt, und es entstehen danach eine gewisse Zeit andauernde Pigmentirungen, welche als **Chloasma caloricum** bezeichnet werden. Kleine Verletzungen, wie sie durch Parasiten oder durch Kratzen verursacht werden, hinter-

lassen oft als **Chloasma traumaticum** bezeichnete Pigmentflecken. Senfteige, Canthariden, Jod etc. verursachen, auf die Haut applicirt, oft Chloasmen, die nach einiger Zeit meist wieder schwinden, unter Umständen indessen auch zeitlebens sich erhalten. Ebenso hinterlassen auch zahlreiche Hautentzündungen diffuse oder fleckige Pigmentirungen, die entweder bald wieder verschwinden oder sich lange Zeit erhalten.

Eine vierte Gruppe von Pigmentirungen, welche man gewöhnlich als **Dyschromasieen** bezeichnet, werden durch Ablagerungen von Farbstoffen verursacht, welche entweder aus dem Körper selbst stammen oder aus der Aussenwelt in denselben eingeführt sind.

Als Hauptrepräsentant der ersteren sind die **Pigmentirungen nach Blutungen** (allg. Th. § 55) und der **Ikterus**, d. h. die Imprägnation der Haut mit Gallenpigmenten (allg. Th. § 56), als Repräsentanten der letzteren die **Argyrie**, d. h. die Ablagerung von Silber nach chronischem Genuss von Silberpräparaten (allg. Th. § 57) und die **Tätowirung** (ibidem) anzuführen.

Bei dem Ikterus wird die Haut citronengelb bis graugelb und graugrün, und ihr Gewebe ist sowohl diffus gefärbt, als auch von gelben und braunen Körnern und Schollen durchsetzt, welche theils frei im Gewebe liegen, theils in Zellen eingeschlossen sind. Bei der Argyrie ist die Haut bronzefarben bis schiefergrau, und die Cutis ist von schwarzen Silberkörnchen durchsetzt. Bei dem Tätowiren wird die Haut mit Nadeln blutig gestochen und alsdann Farbstoff, namentlich Kohlenpulver, Schiesspulver, Zinnober, Berlinerblau und Indigo eingerieben. Ein Theil des eingeriebenen körnigen Farbstoffes bleibt im Cutisgewebe liegen.

Die Literatur über Pigmentbildung ist in den § 54—57 des allgemeinen Theils angegeben, und es sind dort auch die Vorgänge, welche sich bei der Pigmentbildung abspielen, eingehend geschildert.

§ 140. Unter **Pigmentatrophie** s. **Leukopathia** s. **Achromatia** fasst man alle jene Zustände zusammen, bei denen das der Haut zukommende normale Pigment mangelt oder in zu geringer Menge vorhanden ist, und unterscheidet einen angeborenen Pigmentmangel, eine **Leukopathia congenita** s. **Albinismus**, und einen erworbenen, eine **Leukopathia acquisita** s. **Vitiligo**.

Bei dem als **Albinismus universalis** bezeichneten Zustande fehlen sämmtliche Pigmente des Körpers von Geburt an. Die betreffenden Individuen, welche man Albinos oder Kakerlaken nennt, haben eine hellweisse oder rosig durchscheinende Haut; die Haare sind gelblichweiss, seidenartig, auch die Iris und Chorioidea sind pigmentlos und scheinen durch ihren Blutgehalt hellroth gefärbt. Die Missbildung ist bei Europäern ziemlich selten, häufiger kommt sie bei Negern vor. Tritt Albinismus in einer Familie auf, so betrifft er oft mehrere Mitglieder.

Der **Albinismus partialis**, d. h. angeborener partieller Pigmentmangel, ist bei Europäern selten, doch sind mehrfach Fälle beobachtet, in denen angeborene weisse Flecke in der Haut bestanden. Nach SELIGSOHN und STRICKER kann die Missbildung vererbt werden.

Vitiligo ist durch das Auftreten weisser pigmentloser Stellen charakteristisirt, welche meist von stärker pigmentirter Haut umgeben sind. Die Flecken treten meist schon in jüngeren Jahren auf, zuweilen im Anschluss an Infectionskrankheiten, und zeigen häufig eine symmetrische Vertheilung (Fig. 215). Haben sie eine gewisse Grösse erreicht, so bleiben

sie meist unverändert, können indessen auch sich stetig vergrössern und untereinander confluiren, so dass schliesslich ein grosser Theil der Körperoberfläche entfärbt und das Pigment auf einen kleinen Rest zusammengedrängt wird. Haare, welche im Bereiche weisser Flecken liegen, werden ebenfalls weiss (Poliosis circumscripta).

Die Aetiologie der Vitiligo ist nicht bekannt. Unter den Sarten in Turkestan kommt die Affection endemisch vor (Münch). Histologisch besteht die Veränderung in einem Schwund des normalen Pigmentes, während zugleich in der Umgebung der sich entfärbenden Stelle das Hautpigment, namentlich auch dasjenige des Corium, sich vermehrt. Leloir ist der Ansicht, dass die anomale Pigmentvertheilung auf nervöse Einflüsse zurückzuführen sei.

Neben der Vitiligo im engeren Sinne giebt es auch eine **locale erworbene Leukopathie**, welche sich im Gefolge von **Hautentzündungen**, z. B. nach Abheilung von Furunkeln, sowie von lupösen, leprösen und syphilitischen Entzündungen einstellt. In den danach entstehenden Flecken ist die Haut bald glatt, bald deutlich narbig; in der Umgebung ist das Pigment oft vermehrt. Im Laufe der Jahre gleicht sich die Pigmentirung meist wieder aus.



Fig. 215. **Vitiligo endemica** (nach einer von Prof. Münch erhaltenen Photographie).

Nach Münch ist in Turkestan die Vitiligo ziemlich verbreitet und wird von den Einwohnern (Sarten), welche dieselbe als Pjes bezeichnen, für ansteckend gehalten, so dass die daran Erkrankenden isolirt und mit den Leprösen in Gehöften abgeschlossen werden. Es ist wahrscheinlich, dass die Vitiligo endemica in der Literatur mehrfach mit Lepra maculosa verwechselt und unter der Bezeichnung „weisse jüdische Lepra" beschrieben worden ist.

Literatur über Albinismus.

Bärensprung, *Deutsche Klinik* 1855.
Kaposi, *Pathol. u. Ther. d. Hautkrankh.* 1880.

Lesser, *v. Ziemssen's Handb. XIV* 1885.
Seligsohn, *Eulenburg's Realencyklop. I.*
Stricker, *Virch. Arch.* 73. *Bd.*

Literatur über Vitiligo.

Beigel, *Beitr. zur Gesch. u. Pathol. des Albin. part. und der Vitiligo und über Nigrismus, Dresden* 1864.
Brown-Séquard, *Expér. dém. que les poils peuvent passer rapidement du noir en blanc chez l'homme, Arch. de phys. II.*
Ehrmann, *Ueber die Hautentfärbung durch secundäre syphil. Exantheme, Arch. f. Derm.* 1891 *II. Ergänzungsheft.*
Falkenheim, *Zur Lehre von den Anomalieen der Hautfärbung, Vierteljahrsschr. f. Derm. XV* 1888.
Leloir, *Arch. de phys.* 1881.
Näcke, *Berl. klin. Wochenschr.* 1881.

IV. Atrophie der äusseren Haut.

§ 141. Die **einfache Hautatrophie** ist durch eine Massenabnahme der einzelnen Hautbestandtheile gekennzeichnet, welche meist auch mit einer Veränderung ihrer Beschaffenheit verbunden ist. Sie ist entweder local beschränkt oder verbreitet sich diffus über grössere Strecken und ist bald eine consecutive, bald eine primäre Veränderung.

Schon bei der physiologischen Senescenz oder der **senilen Atrophie** geht die Haut oft Texturveränderungen ein, die einen sehr hohen Grad erreichen können. Zunächst wird die Haut dünner, wobei die Papillen niedriger werden; an Orten, wo sie nicht gross sind, können sie ganz verschwinden. Ferner nehmen auch die collagenen Faserbündel des Corium mehr oder weniger an Mächtigkeit ab, während die elastischen Fasern zusammenrücken und eine hyaline Degeneration erleiden (Schmidt), welche zu einer Aufquellung und schliesslich zum Zerfall derselben führt. Durch Confluenz der hyalinen Massen können grosse hyaline Einlagerungen sich bilden.

Die Gefässe der Haut sind zum Theil verödet, so dass man bei Injectionen kein so dichtes Gefässnetz erhält, wie unter normalen Verhältnissen. Nicht selten findet man Pigmentablagerungen in Form von gelbbraunen oder dunkelbraunen Körnern, welche theils in den Zellen des Rete Malpighii, theils in der Umgebung der Cutisgefässe liegen. Gleichzeitig treten auch Veränderungen der epidermoidalen Theile auf. Die weichen Schichten der Epidermis pflegen an Mächtigkeit mehr oder weniger abzunehmen, so dass die Hornschicht nur durch wenige Lagen von Zellen von dem Papillarkörper getrennt ist. Die Hornschicht selbst ist trocken und spröde, oft schülfernd, und an einzelnen Stellen häufen sich epidermoidale Schuppen an und bilden weissliche Auflagerungen, eine Erscheinung, welche als **Pityriasis simplex** bezeichnet wird.

Wo **Haare** stehen, **fallen** dieselben **aus**, um sich nicht wieder durch gleichwerthige Haare zu ersetzen, so dass die Haarfollikel entweder gar keine Haare (Fig. 216 *d*) oder nur Wollhaare (*c*) enthalten. Die **Haarbälge** selbst (*c d e*) **verkleinern sich** in hohem Maasse. Ihre Ausgangsöffnung wird nicht selten durch wuchernde Epithelschuppen verschlossen (*c*), so dass die kleinen Wollhärchen nicht mehr an die Oberfläche treten können. Bilden sich weiterhin in der Tiefe des Haarbalges fortgesetzt neue Härchen (*h*), so können **Cystchen** (*g*) entstehen, die eine grosse Zahl von Härchen beherbergen. Ebenso kann sich der Haarbalg oder auch der Ausführungsgang der in denselben einmündenden Talgdrüsen

durch Ansammlung von Talgdrüsensecret erweitern, **und es können auf** diese Weise grössere mit Fett und Epithelschuppen, **eventuell** auch mit Härchen gefüllte Cysten (g_1), sog. **Atherome, entstehen, die** bei ihrer Vergrösserung den Haarbalg (*h*) **aus seiner Lage verdrängen.** Mit dem Untergang der Haarbälge können auch die **Talgdrüsen** (*f e*) **sich verkleinern** und schliesslich ganz schwinden.

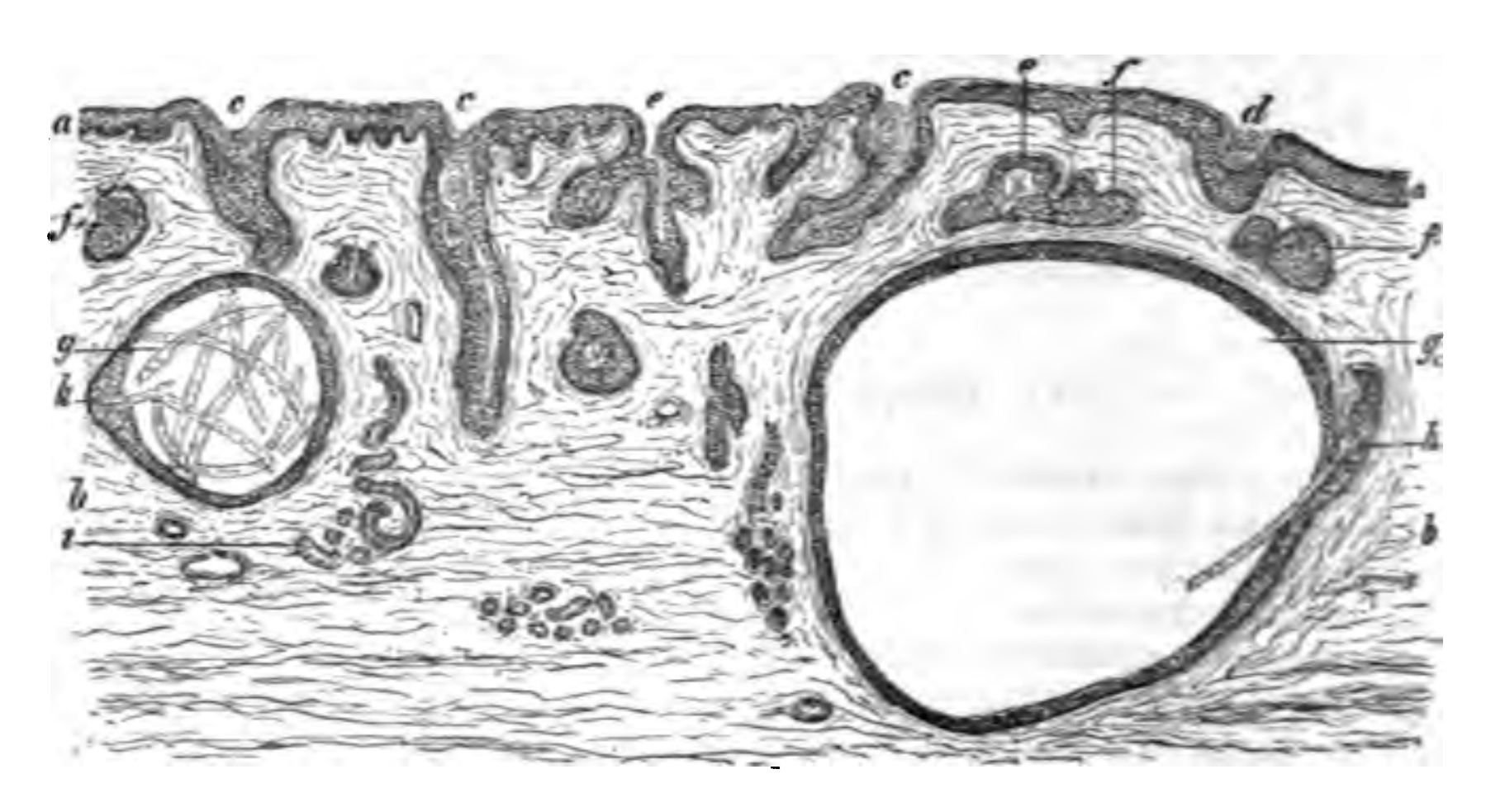

Fig. 216. **Atrophie und cystische Degeneration der Haarbälge und Talgdrüsen der Kopfhaut.** *a* Epidermis. *b* Corium. *c* Atrophische Haarbälge, deren tieferer Theil Lanugohärchen, deren äusserer Theil verhornte Epithelschuppen enthält. *d* Verödeter Haarbalg ohne Haar. *e* Haarbalg mit Talgdrüse. *f* Verkleinerte Talgdrüse. *g* Cyste mit abgestossenen Härchen. g_1 Cyste, welche eine grützeartige Masse enthielt. *h* In der Wand der Cysten festsitzende Härchen. *i* Schweissdrüsen. In Alkohol gehärtetes, mit Bismarckbraun gefärbtes, in Kanadabalsam eingeschlossenes Präparat. Vergr. 20.

Die Schweissdrüsen dagegen zeigen keine auffälligen Veränderungen.

Marantische Atrophieen der Haut treten bei Individuen auf, welche durch erschöpfende Krankheiten, z. B. chronische Tuberculose, ihr Fettpolster verlieren, und führen oft zu Abschilferungen der Epidermis in Form von Schuppen, eine Erscheinung, welche als **Pityriasis tabescentium** bezeichnet wird.

Dehnungsatrophieen der Haut kommen am häufigsten als Folgezustände von Dehnung der Bauchdecken und der daran angrenzenden Hauttheile durch den schwangeren Uterus zur Beobachtung, können sich aber in gleicher Weise auch in Folge von Dehnung der Bauchdecken und anderer Hauttheile durch Tumoren oder Flüssigkeitsansammlungen etc. bilden. Zu Beginn bilden sich in der Haut röthliche, später glänzend weisse Streifen (Schwangerschaftsnarben). Im Gebiet der weissen Streifen sind die Papillen abgeflacht oder gänzlich verstrichen, die Faserbündel des Corium bilden parallel gelagerte, nicht mehr durchflochtene und verfilzte Faserzüge (Lange) und haben zugleich bedeutend weniger elastische Fasern als die normale Haut. Die Dehnung führt zu einem Schwund eines Theils der elastischen Fasern und der Gefässe (Troisier et Ménétrier).

Hautatrophieen mit Abschilferungen der Epidermis, Abblätterung der Nägel, mit abnormer Vertheilung des Pigmentes, d. h. mit Bildung von braunen und weissen Flecken, mit Atrophie der Drüsen und Haar-

bälge können auch **nach Nervenerkrankungen** auftreten. So führt z. B. die Nervenlepra zuweilen zu den genannten Veränderungen. Nach Nervenverletzungen wird die Haut der gelähmten Theile oft glatt, glänzend, verdünnt. Es bilden sich ferner leicht Excoriationen und weiterhin Entzündungen. Die Nägel sind gekrümmt und rissig; die Haare fallen aus und entfärben sich.

Bei der als neurotische Gesichtsatrophie (vergl. d. allg. Th. Fig. 32 pag. 123) bezeichneten halbseitigen Atrophie stellt sich eine Atrophie der Haut und der darunter gelegenen Theile im Gebiete des Trigeminus, des Facialis und des Hypoglossus ein, nachdem Störungen der Circulation, zum Theil auch entzündliche Schwellungen vorausgegangen sind.

Ueber Fälle fortschreitender Atrophie der Haut und des subcutanen Gewebes aus unbekannten Ursachen berichten BUCHWALD (*Vierteljahrsschr. f. Derm. und Syph. 1883*) u. TOUTON (*D. med. Wochenschr. 1886*).

Literatur über Atrophie der Haut.

Heitzmann, *Die Atrophieen der Lederhaut, Arch. f. Derm. XXII* 1890.
Lange, *Schwangerschaftsnarben, Anzeiger d. k. k. Gesellsch. der Aerzte in Wien, Mai* 1879.
Philippson, *Ueber die Formveränd. d. Papillarkörpers durch die Wirkung mechan. Kräfte, Virch. Arch.* 120. *Bd.*
Schmidt, *Ueber die Altersveränd. d. elastischen Fasern d. Haut, Virch. Arch.* 125. *Bd.*
Troisier *et* **Ménétrier**, *Histologie des vergetures, Arch. de méd. expérim. I* 1889.

V. Die Entzündungen der äusseren Haut. Dermatosen. Parasitäre Hauterkrankungen.

1. Allgemeines über die Aetiologie und die Anatomie der Hautentzündungen.

§ 142. Die **Schädlichkeiten, welche Hautentzündungen verursachen können**, sind äusserst verschiedener Art und kommen auch in verschiedener Weise zur Einwirkung. So giebt es schon eine grosse Zahl von **mechanischen Einflüssen**, wie sie durch Stoss, Schlag, Stich, sowie durch anhaltenden Druck, durch Reibung, durch Kratzen etc. hervorgebracht werden, welche je nach ihrer Einwirkung verschiedene Formen der Entzündung hervorrufen.

Ihnen zunächst stehen alsdann alle die verschiedenen **Verunreinigungen der Haut**, welche theils direct reizend auf dieselbe einwirken, theils die Ausführungsgänge der Talg- und Schweissdrüsen, sowie der Haarbälge verstopfen, durch Veränderung der oberflächlichen Lagen der Epidermis sowie des an die Oberfläche tretenden Hautsecretes die Functionen der Haut stören und danach Entzündungen veranlassen. Unter Umständen kann schon eine mangelhafte Pflege der Haut, welche die normale Abschuppung der oberflächlichen Lagen und die Entfernung des ausgetretenen Secretes nicht hinlänglich begünstigt, schädlich auf die Haut einwirken. Verursacht die mangelhafte Reinlichkeit der Haut durch Reizung der sensiblen Nerven noch Jucken, so gesellt sich häufig noch die Wirkung des durch das Jucken veranlassten Kratzens hinzu.

Eine weitere häufige Quelle der Hautentzündungen bilden abnorme **Abkühlungen** und **Erhitzungen** der Haut, wobei sowohl kurz andauernde, aber erheblich von der Norm abweichende, als auch geringfügigere, aber länger andauernde oder sich häufig wiederholende Aenderungen der umgebenden Temperatur ihren schädlichen Einfluss geltend machen können.

Den Einflüssen chemisch wirksamer, **reizender und ätzender Substanzen** ist die Haut besonders häufig ausgesetzt, und manche derselben verursachen auch mehr oder minder heftige Entzündungen.

Durch Ansiedelung **pflanzlicher** oder **thierischer Parasiten** in der Haut, welche entweder von aussen auf die Haut gelangen oder durch den Blutstrom ihr zugeführt werden, entstehen verschiedene entzündliche Hautaffectionen, und es gehören die Haut und das subcutane Gewebe zu jenen Organen, welche ganz besonders häufig an parasitären Affectionen erkranken.

Reizungen von Nerven führen nicht selten auf reflectorischem Wege zu congestiven Hyperämieen der Haut, unter Umständen auch zu entzündlichen Exsudationen, und bei **Leiden des centralen und des peripherischen Nervensystems** und **der zur Haut führenden Nerven** stellen sich in der Haut sehr häufig Ernährungsstörungen, mitunter auch entzündliche Processe ein.

Anästhesie der Haut hat häufig Läsionen derselben und damit auch traumatische Entzündungen zur Folge. Ist eine Erkrankung des Nervensystems mit **Jucken** verbunden, so pflegt die Haut durch Kratzen verletzt zu werden.

Die Empfindlichkeit der Haut gegen alle die aufgeführten Schädlichkeiten ist bei den einzelnen Individuen ausserordentlich verschieden, so dass die nämliche Schädlichkeit bei den Einen vollkommen wirkungslos ist, während sie bei Anderen mehr oder minder heftige Hautentzündungen verursacht. So können z. B. viele Individuen, ohne Nachtheil für ihre Haut, ihre Hände mit schwacher Sublimat- und Carbollösung benetzen, während Andere danach starke Epithelabschuppungen oder auch wohl heftige Ekzeme bekommen, die unter Umständen nicht nur am Orte der Einwirkung der betreffenden Flüssigkeit, sondern über einen grossen Theil des Körpers verbreitet auftreten. Ein Flohstich, der bei den meisten Menschen kaum merkliche Veränderungen hinterlässt, kann bei einzelnen Individuen umfangreiche entzündliche Hautschwellung verursachen. Ebenso giebt es auch Individuen, welche nach Genuss von Erdbeeren oder von Krebsen, Austern, Seefischen etc. eigenartige Hautentzündungen bekommen.

Eine besonders empfindliche Haut pflegen Kinder zu haben, bei denen danach häufig schon nach sehr geringfügigen Reizen Hautentzündungen auftreten.

Bei Herabsetzung der allgemeinen Ernährung, wie sie durch viele Infectionskrankheiten, durch chronische Circulationskrankheiten etc. herbeigeführt wird, leidet nicht selten auch die Haut und büsst dadurch an Widerstandskraft so erheblich ein, dass schon die geringfügigsten Schädlichkeiten, wie z. B. leichter Druck, Gewebsdegeneration und Gewebsnekrose (Decubitus) und damit auch Entzündung herbeiführen.

§ 143. Die leichtesten Formen der Hautentzündung führen entweder zu diffusen Röthungen und Schwellungen, welche als **erythematöse Entzündungen** bezeichnet werden, oder verursachen circumscripte Hauterhebungen, welche je nach Grösse und Form als **Papeln, Quaddeln, Beulen** und **Knoten** unterschieden werden. Die Papeln bilden kleine circumscripte, die Quaddeln grössere beetartige, die Beulen grössere, einem Kugelsegment in ihrer Form entsprechende Erhebungen, deren Oberfläche durchgehends oder auch nur an der Peripherie geröthet ist, während das Centrum blass erscheint.

Die histologischen Veränderungen, welche den leichten Entzündungs-

formen zukommen, bestehen in einer serösen Durchtränkung des Gewebes mit mehr oder minder reichlicher Rundzellenanhäufung, wobei je nach der Verbreitung des Processes über ein kleines oder grosses Gebiet des Papillarkörpers und des Corium auch die äussere Form der Schwellung wechselt. Das Epithel pflegt dabei wenig verändert zu sein, doch können einzelne Epithelzellen, zur Quellung gebracht, von Flüssigkeitstropfen durchsetzt und späterhin aufgelöst werden. Daneben können sich auch Wucherungsvorgänge einstellen, die zu einer Steigerung der Epithelproduction führen. Zuweilen treten mit den fablosen auch rothe Blutkörperchen aus, die sich dem Exsudate beimischen und von den Spitzen der Papillen aus zwischen die Zellen der Epidermis eindringen.

In vielen Fällen, in denen die localen Entzündungsvorgänge einen höheren Grad erreichen, so dass das Gewebe der Haut von reichlichem Exsudat durchsetzt ist, schliessen sich an die Schwellungen und Röthungen noch besondere Veränderungen an, welche zur Bildung von **Blasen, Pusteln, Schuppen, Krusten** und **Borken** führen.

Wird das Corium (Fig. 217 *c*) und der Papillarkörper von flüssigem, fibrinösem und zelligem Exsudat (*i h*) durchsetzt, so gelangt von demselben auch mehr oder weniger in die epitheliale Decke (*d e f g h*) und dringt namentlich von den Spitzen der Papillen (*i*) aus in dieselbe ein.

Fig. 217. Schnitt durch ein Condyloma latum ani. *a* Hornschicht der Epidermis. *b* Rete Malpighii. *c* Corium. *d* Aufgequollene und mit Rundzellen infiltrirte Hornschicht. *e* Aufgequollene Zellen des Rete Malp. *f* Aufgequollenes und zellig infiltrirtes Epithel. *g* Epithelien, in deren degenerirtes Innere Rundzellen eingedrungen sind. *h* Körnige Gerinnungsmassen. *i* Geschwellter, zellig infiltrirter Papillarkörper. *k* Corium mit Zellen und Fibrin infiltrirt. *l* Lymphgefäss. *m* Schweissdrüse. In Müller'scher Flüssigkeit gehärtetes, mit Bismarckbraun gefärbtes, in Kanadabalsam eingeschlossenes Präparat. Vergrösserung 150.

Bei Einwanderung von Zellen wird zunächst die Menge der schon normaler Weise im Epithel vorkommenden Rundzellen (*d f*) bedeutend vermehrt.

Dringt gleichzeitig Flüssigkeit in die epitheliale Decke ein, so pflegen deren Zellen, soweit sie nicht vollkommen verhornt sind, mehr oder minder aufzuquellen (Fig. 218 *d f*). Nicht selten treten in ihrem Innern Flüssigkeitstropfen, sog. Vacuolen auf (vergl. Fig. 223 *e* pag. 425), einzelne Zellen lösen sich wohl auch ganz auf, so dass im Epithel mit Flüssigkeit gefüllte Hohlräume (Fig. 223 $g\ g_1$ pag. 425) entstehen. Es tritt dies besonders dann auf, wenn, wie dies z. B. bei Verbrennung (Fig. 218) geschieht, das Epithel durch irgend eine Schädlichkeit schwer lädirt und zum Theil abgetödtet wird, während zugleich eine grosse Menge von Flüssigkeit aus den Gefässen in das Gewebe austritt. In erster Linie pflegen dabei die Epithelien über den Spitzen des Papillarkörpers (Fig. 218 *d f*) aufzuquellen und sich zu lösen, weiterhin indessen auch die interpapillär gelegenen Zellen (*e g h*).

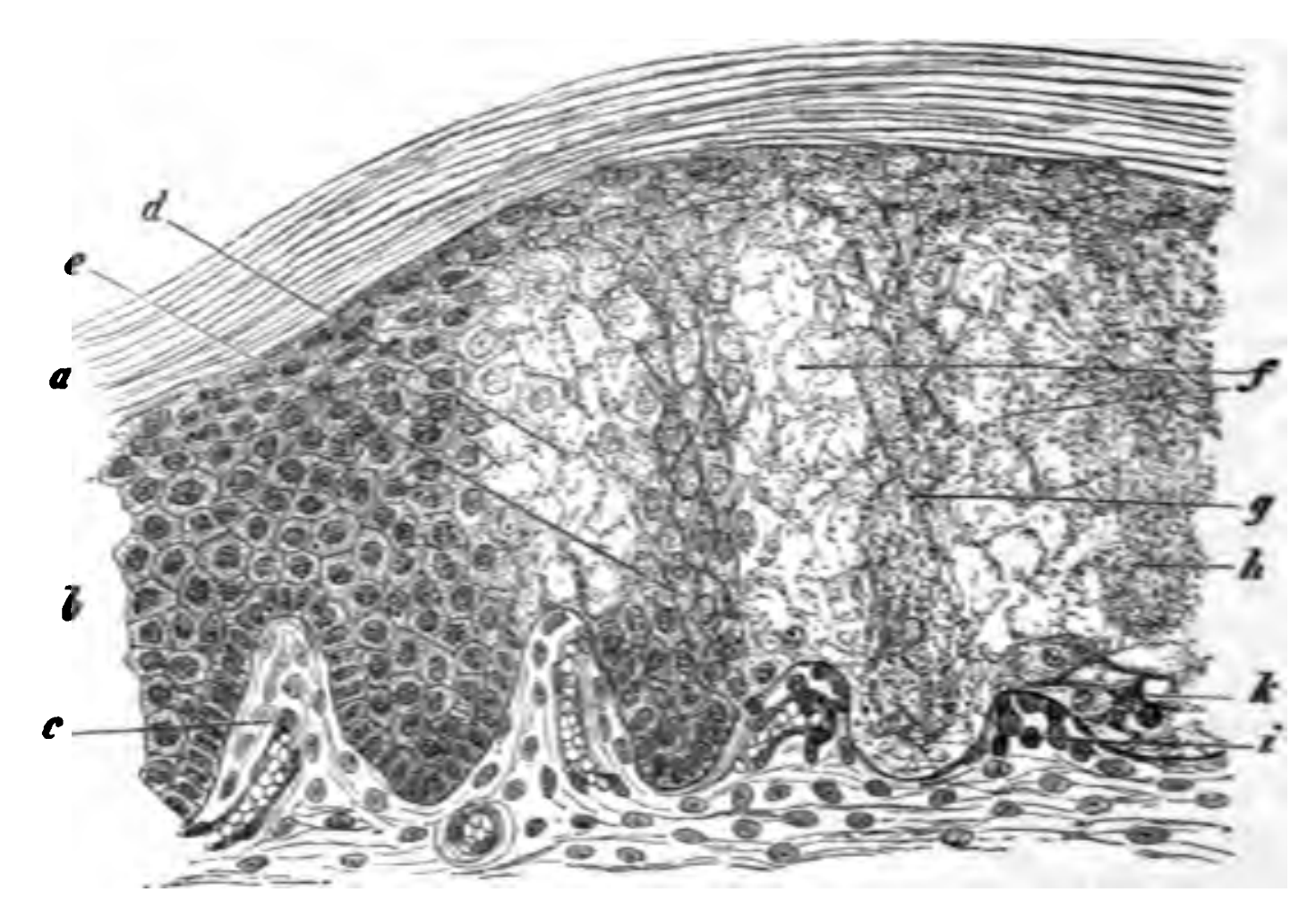

Fig. 218. Durchschnitt durch den Rand einer Brandblase. *a* Hornschicht der Epidermis. *b* Rete Malpighii. *c* Normale Papillen. *d* Aufgequollene Zellen, deren Kerne zum Theil noch sichtbar, aber blass, zum Theil zu Grunde gegangen sind. *e* Interpapillär gelegene Epithelzellen, in der Tiefe erhalten, in den höheren Lagen in die Länge gezogen und zum Theil gequollen, ohne Kern. *f* Aus Epithelien und Exsudat entstandenes Fibrinnetz, über den Papillen totale Verflüssigung der Zellen. *g* Interpapilläre Zellen, kernlos, gequollen und von der Cutis abgehoben. *h* Totale Degeneration der von der Cutis abgehobenen interpapillär gelegenen Zellen. *k* Unter dem abgehobenen Epithel liegendes geronnenes Exsudat (Fibrin). *i* Niedergedrückte Papillen, zellig infiltrirt. Karminpräparat. Vergr. 150.

Ist die Hornschicht der Epidermis für die von unten andrängende Flüssigkeit durchgängig, so dass dieselbe an die Oberfläche treten kann, so bedeckt sich die entzündete Stelle mit flüssigem, zum Theil gerinnendem Exsudat (Fig. 217 *h*) und nässt. Es geschieht dies namentlich an solchen Stellen, wo die Oberfläche der Haut durch dichte Aneinanderlagerung einander gegenüberliegender Hautstellen vor Vertrocknung geschützt ist, und wo demzufolge die Zellen der beständig feucht gehaltenen Hornschicht aufquellen und in ihrer gegenseitigen Verbindung gelockert werden können.

Trocknet an die Oberfläche der Haut gelangendes Exsudat durch Verdunstung ein, so entstehen Bildungen, welche als **Krusten** und **Borken** bezeichnet werden, und welche je nach dem Gehalt der ausschwitzenden Flüssigkeit an rothen und farblosen Blutkörperchen bald eine gummiähnliche bräunliche oder braunrothe, etwas durchscheinende, bald eine schmutzig gelbliche oder braungelbe undurchsichtige Beschaffenheit zeigen. Sie treten besonders häufig dann auf, wenn die Hornschicht der Epidermis verletzt ist, wenn die Haut kleine Defecte, sog. **Excoriationen** oder **Hautabschürfungen**, oder Risse, sog. **Rhagaden** oder **Schrunden** hat, durch welche das Exsudat leicht an die Oberfläche treten kann.

Ist der Austritt der in die Epitheldecke ausgeschwitzten Flüssigkeit an die Oberfläche durch die Hornschicht der Epidermis verhindert, so wird die letztere durch die Flüssigkeit in die Höhe gehoben, und es entstehen auf diese Weise Bildungen, welche man als **Bläschen, Vesiculae** (Fig. 218) bezeichnet. Gehen bei stürmischen Ausschwitzungen und starken Läsionen des Epithels alle Epithelzellen des Rete Malpighii zu Grunde, so ist die Blase einfächerig. Bleiben einzelne Epithelien erhalten und bilden diese zwischen den verflüssigten Stellen mehr oder minder vollkommene Scheidewände, so wird die Blase mehrfächerig. Letzteres ist bei frisch entstandenen Blasen das Gewöhnliche, und die restirenden Epithelzellen und Epithelmembranen, welche die Scheidewände bilden, werden dabei vielfach verunstaltet, in die Länge gezogen und plattgedrückt. Nach längerem Bestande der Blase pflegen die Scheidewände zu einem grossen Theile aufgelöst zu werden.

Die Flüssigkeit, welche die Bläschen und Blasen erfüllt, ist zu Beginn meist arm an Zellen und daher klar. Zuweilen enthält sie reichlich rothe Blutkörperchen, so dass hämorrhagische Blasen mit rothem Inhalt entstehen. In anderen Fällen ist der Inhalt der Blase reich an farblosen Blutkörperchen, erhält dadurch eine trübe, weissliche, eiterähnliche Beschaffenheit, eine Blasenform, welche gewöhnlich als **Pustel** bezeichnet wird. Häufig verhält sich der Gang des Processes so, dass zuerst eine Blase mit hellem Inhalt auftritt, der sich später trübt, doch kann die Flüssigkeit von vornherein eine eiterige Beschaffenheit besitzen, oder es kann auch der Process abheilen, ohne dass die Flüssigkeit sich trübt.

Dickt sich der Inhalt einer Pustel durch Verdunstung ein, so entstehen gelbe oder grau oder braun gefärbte **Krusten** oder **Borken**.

Ist bei einer Entzündung der Haut die Circulation im Papillarkörper und im Corium andauernd hochgradig gestört, oder hat die Entzündung erregende Schädlichkeit eine Mortification des Gewebes verursacht, so entstehen in der Folge nicht nur Epithelverluste, sondern auch **Defecte des Papillarkörpers und des Corium**, wobei diese Gewebe entweder in grösseren Schorfen (Diphtheritis, Brand) abgestossen werden oder mehr allmählich der Auflösung, der Vereiterung verfallen. An die Entzündung schliesst sich die Bildung von **nekrotischen** und **brandigen Herden**, von **Abscessen** und von **Geschwüren** an.

§ 144. Die Hautentzündungen sind theils acute Processe, welche nach kurzem Bestande abheilen, theils chronische Erkrankungen, welche zu mehr oder minder hochgradigen Veränderungen der Haut führen.

Bei den leichten **acuten Entzündungen** pflegt das Exsudat rasch resorbirt zu werden, und es ist oft schon nach sehr kurzer Zeit die Haut

zur Norm zurückgekehrt. Nicht selten heilt indessen der Process unter dem Auftreten einer stärkeren Abschuppung der Epidermis, so dass sich Schuppen oder Squamae von der Haut abstossen. Es sind dies kleine, kleienähnliche, oder grössere dünne, weiss glänzende, oder mehr schmutzig grauweiss gefärbte Plättchen, oder dickere weisse Platten, oder zusammenhängende Membranen, welche sich von der Oberfläche der Haut abschülfern. Bei der Bildung kleiner Schuppen spricht man von einer Desquamatio furfuracea, sind dieselben grösser, von einer Desquamatio membranacea und siliquosa. Zuweilen ballen sich die Schuppen zu Häufchen oder zu dicken Platten zusammen. Die Schuppenbildung ist eine Folge theils vermehrter, theils krankhaft veränderter Production von verhornten Zellen.

Nach Austritt von rothen Blutkörperchen entstehen im Gewebe vorübergehende Pigmentirungen.

Unter Bläschen, Pusteln und Borken stellt sich schon sehr bald eine regenerative Wucherung des Epithels ein, welche namentlich vom Rande der Entzündungsherde (Fig. 219 d d_1) ausgeht und sich von da über die von Epithel entblössten Stellen vorschiebt. Sind zwischen

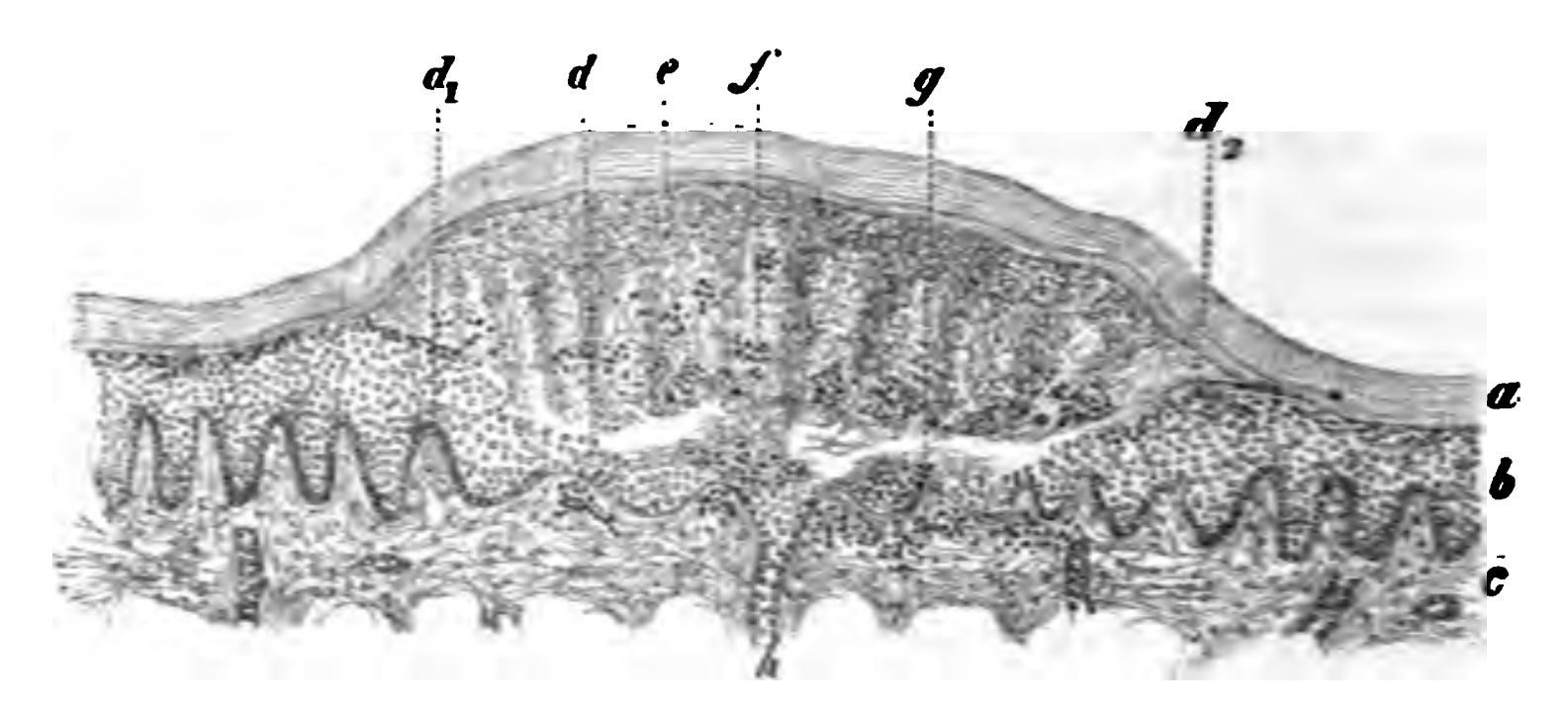

Fig. 219. Brandblase in Heilung. Durchschnitt durch die Haut der Katzenpfote 48 Stunden nach Erzeugung einer Brandblase. a Hornschicht. b Rete Malpighii. c Corium mit Schweissdrüsen (h). d Neugebildetes, d_1 neugebildetes und bereits in verschiedene Schichten differenzirtes Epithel. d_2 Neugebildete Hornschicht. e Das degenerirte alte Epithellager. f Eiterkörperchen. g Secundäres Exsudat. Kanadabalsampräparat, in Alaunkarmin gefärbt. Vergr. 25.

den Papillen noch Epithelreste vorhanden, so kann auch von diesen die Epithelregeneration ausgehen, und ebenso kann das Epithel auch von Haarbälgen und von Ausführungsgängen der Talg- und Schweissdrüsen aus sich über die angrenzenden Theile der Haut vorschieben. Durch alle diese Regenerationsvorgänge wird die Masse der Bläschen, Pusteln und Borken mehr und mehr nach aussen gedrängt und vom unterliegenden Papillarkörper durch eine Epithelschicht abgegrenzt, welche sehr bald sich in die normalen Epithellagen gliedert, somit sehr bald auch eine neue Hornschicht (d_2) erhält. Wird nach einiger Zeit die Borke abgestossen, so ist die Epitheldecke unter derselben schon mehr oder weniger vollkommen regenerirt.

Sind durch einen Entzündungsprocess Papillen und Theile des Corium verloren gegangen, so pflegt die Regeneration eine unvollkommene zu sein, indem ein neuer Papillarkörper sich gar nicht oder nur in unvollkommener Weise bildet. Die Stelle wird zwar mit Epidermis bedeckt,

der Defect im Bindegewebe durch neues Bindegewebe geschlossen, allein die Oberfläche desselben bleibt glatt und ist etwas gegen die Umgebung vertieft; es bleibt, wie man sagt, eine **Narbe** zurück. Kurz nach ihrem Entstehen ist dieselbe abnorm roth, später wird sie meist blasser als die Umgebung und entbehrt oft des normalen Pigmentes. Zuweilen wird sie dauernd von einem Pigmentsaum umgeben.

Bei **chronischen Entzündungen** können sich in der Haut sowohl atrophische als auch hypertrophische Zustände einstellen.

Die Epithelproduction ist häufig gestört, bald abnorm gering, bald abnorm gesteigert oder pathologisch verändert. Nicht selten ist sie andauernd durch Bildung von Schuppen ausgezeichnet, wobei die aus der Tiefe nachrückenden Epithelzellen nicht den normalen Verhornungsprocess eingehen, sondern mehr einem Vertrocknungsprocess anheimfallen.

Die bindegewebigen Papillen des Papillarkörpers können bei chronischen Reizzuständen hypertrophiren und sich verzweigen, und ebenso kann auch das Corium und das subcutane Bindegewebe sich verdicken. In andern Fällen stellt sich eine Atrophie beider ein, wobei die Hautpapillen sich abflachen und das Corium sich verdünnt. Einzelne Formen sind durch Geschwürsbildung ausgezeichnet.

Bei chronischen parasitären Entzündungen ist es eine sehr häufige Erscheinung, dass der Process im Centrum abheilt, während er in der Peripherie weiterschreitet. Auf diese Weise entstehen dann oft eigenartig ringförmig gestaltete Krankheitsherde mit normal aussehendem oder narbig verändertem Centrum.

Durch Vereinigung mehrerer solcher radiär sich verbreitender Entzündungsherde entstehen eigenartige buchtige oder in Schlangenlinien verlaufende Zeichnungen.

Literatur zur Histologie der Hautentzündungen.

Biesiadecki, *Sitzber. d k. Akad. d. Wiss.* 57. *Bd.* 1868.
Giovannini, *Ricerche intorno ad alcune lesioni infiammatorie e neoplastiche della pelle*, *Arch. per le Scienze Med.* X 1886.
Haight, *Sitzber. d. k. Akad. d. Wiss.* 57. *Bd.*
Köbner, *Hereditäre Anlage zu Blasenbildung*, *D. med. Wochenschrift* 1886.
Pohl-Pincus, *Unters. über d. Wirkungsweise der Vaccine*, *Berlin* 1882.
Tappe, *Die Aetiol. u. Histol. der Schafpocken*, 1881.
Touton, *Vergleichende Untersuchungen über die Entstehung der Hautblasen*, *Tübingen* 1882, *u. Beitr. z. path. Anat. v. Ziegler II.*
Unna, *Virch. Arch.* 69. *Bd. u. Vierteljahrsschr. f. Derm. u. Syph. V.*
Weigert, *Anat. Beitr. zur Lehre von den Pocken*, *Berlin* 1874.

2. Die einzelnen Entzündungsformen der Haut mit Einschluss der parasitären Hautaffectionen.

§ 145. Unter den leichtesten Formen der Hautentzündung, welche wesentlich durch erythematöse Röthungen, zum Theil auch durch Schwellungen ausgezeichnet sind, lassen sich theils nach ihrer Aetiologie, theils nach ihrer äusseren Erscheinung eine Reihe von Formen unterscheiden, von denen die nachstehenden die wichtigsten sind.

Das **Masernexanthem** tritt zuerst am Gesicht, der Stirn und den Schläfen auf und verbreitet sich von da über den Hinterkopf, den Hals, die Schultern und den Stamm. Es bildet nagelgliedgrosse rothe und gelblichrothe Flecken, welche theils im Niveau der Haut liegen, theils

etwas über dasselbe erhaben sind und Knötchen bilden, welche den Follikelmündungen entsprechen (Morbilli laeves und papulosi). Die Haut und das subcutane Gewebe sind stellenweise mehr oder weniger ödematös geschwellt, namentlich im Gesicht. Die Flecken können theilweise confluiren, jedoch nie allgemein. Schon nach Verlauf weniger Stunden blasst das Exanthem mit Hinterlassung leichter gelblicher Pigmentirung ab, und an Stelle des Exanthems tritt eine kleienförmige Abschuppung der Haut ein.

Das **Scharlachexanthem** tritt zuerst am Halse und in der Schlüsselbeingegend auf und verbreitet sich von da über den Rücken und die Brust auf die oberen und unteren Extremitäten. Erst bilden sich feine rothe Pünktchen, welche sehr dicht beisammenstehen, so dass die afficirten Theile diffus roth erscheinen. Anfangs ist die Farbe rosenroth, später dunkelroth, livid, „scharlachroth". Die Haut ist durch die Infiltration geschwellt. Das Exanthem erhält sich 1—3, zuweilen 5–7 Tage, dann blasst es ab, und die Haut erscheint gelbbraun pigmentirt. Weiterhin schülfert sich die Epidermis in kleineren (Desquamatio furfuracea) und grösseren Lamellen (Desq. membranacea) ab. Zuweilen kommt es auch bei Scharlach zu Knötchen- und Bläschenbildungen (Scarlatina papulosa, vesicularis und pemphigoides), nicht selten auch zu Hämorrhagieen (Sc. haemorrhagica). Das im Gewebe sitzende Exsudat ist ziemlich zellreich.

Als **Erythema exsudativum multiforme** bezeichnet man eine Hautaffection, welche gewöhnlich am Hand- und Fussrücken, sowie auf den angrenzenden Hautpartieen der Vorderarme und der Unterschenkel auftritt und durch die Bildung stecknadelkopfgrosser, alsbald zu Linsengrösse heranwachsender, zinnoberrother, unter dem Fingerdruck erblassender, flacher, nur mässig prominirender, scharf begrenzter, disseminirter Flecken (Erythema laeve) charakterisirt ist. Durch peripheres Wachsthum werden die Flecken grösser, während sie zugleich im Centrum einsinken und cyanotisch werden. Die grösseren Flecken confluiren untereinander. Nicht selten treten Hämorrhagieen ein.

Durch Abblassen der Flecken im Centrum bei Ausbreitung des rothen Saumes entsteht das sogen. Er. annulare s. circinnatum, durch Aufeinandertreffen mehrerer Kreise das Er. gyratum, durch das Auftreten eines rothen Fleckes in einem blassen, von einem rothen Kreise umgebenen Centrum das Er. Iris, durch Bildung von Knötchen und Knoten das Er. papulatum s. tuberculatum, durch Bildung von Quaddeln das Er. urticatum s. Lichen urticatus, durch Bildung von Bläschen das Er. vesiculosum. Schreitet die Bläschenbildung peripher weiter, während sich das Centrum zurückbildet, so entsteht der Herpes circinnatus, charakterisirt durch einen Kranz von Bläschen. Ist in der Mitte des Kranzes noch ein Bläschen, so spricht man von Herpes Iris. Ein grossblasiges Erythem bezeichnet man als Er. bullosum.

Nach Rückbildung des Processes pflegt eine braune Pigmentirung zurückzubleiben. Hatten sich Bläschen gebildet, so bilden sich nachher auch Schuppen und Krusten. Der Process dauert 14 Tage bis 4 Wochen. Als Ursachen seiner Entstehung wird von manchen Autoren (Lewin, Köbner, Auspitz, Schwimmer) eine Angioneurose angenommen, doch ist es wahrscheinlich, dass es sich um Infectionen oder Intoxicationen handelt.

Das **Erythema nodosum** s. **Dermatitis contusiformis** s. **Urticaria tuberosa** ist ausgezeichnet durch die Bildung grosser Beulen und Knollen

und kommt am häufigsten an den unteren Extremitäten vor. Die Knollen ragen nur wenig oder gar nicht über das Niveau der Haut hervor, sind an der Peripherie hellroth, im Centrum blauroth. Nach 2—3 Tagen tritt eine Verfärbung in Blauroth, Gelb und Grün und zugleich auch die Rückbildung ein. Da es sich im Wesentlichen um eine seröse Exsudation handelt, so geht auch die Resorption meist rasch vor sich, doch kommen auch schwerere Entzündungsformen vor, die zu Hautgangrän führen. DEMME fand in zwei solchen Fällen in den Beulen neben Kokken auch Bacillen, die für Mehrschweinchen pathogen waren und vielleicht auch die Erkrankung der betreffenden Personen verursachten.

Das **Erythema traumaticum** entsteht nach äusserst verschiedenen Hautreizen, die theils mechanisch, theils thermisch, theils chemisch auf die Haut einwirken.

Zu der ersten Gruppe von Schädlichkeiten gehört z. B. das Reiben von Kleidungsstücken oder zweier Hautflächen gegeneinander, zu der zweiten Verbrennungen und Erfrierungen leichtesten Grades, zu der dritten Terpentin, graue Salbe, verdünnte Säuren, die auf die Haut applicirt werden, ferner viele Insectenstiche.

Frost bewirkt bei leichter Einwirkung erst Blässe, dann Hyperämie durch Gefässlähmung. Bei chronisch verlaufenden leichten Congelationen bilden sich **Frostbeulen** oder **Perniones**, d. h. rothe, durch Hyperämie und entzündliche Exsudation bedingte Beulen.

Mitunter entstehen Erytheme auch durch Genuss von Medicamenten (Belladonna, Salicyl, Arsenik, Kalomel, Chloralhydrat, Chinin), ferner bei Leiden des Nervensystemes und bei Störung der Verdauung, so namentlich bei Kindern und bei Individuen, die an fieberhaften Infectionskrankheiten (Variola) leiden.

Zu der Gruppe der exsudativen Erytheme gehört auch ein Theil der als **Roseola** bezeichneten circumscripten rothen Hautflecken. Je nach ihrer Ursache spricht man von R. rheumatica, cholerica, typhosa, aestiva, autumnalis, infantilis etc.

Mit dem Namen **Pellagra** oder Mal rosso oder Mal del sole oder Risipola lombarda hat man eine eigenthümliche, in Oberitalien, Südfrankreich, Spanien und Rumänien vorkommende Krankheit belegt, bei welcher Erytheme besonders an den unbekleideten Hautstellen auftreten. Sie zeigen sich besonders im Frühjahr und im Sommer und schwinden im Herbst unter Schuppung.

Urticaria oder **Cnidosis** (Nesselsucht) nennt man ein Exanthem, das sich durch Bildung von Quaddeln auszeichnet, die rasch sich erheben und rasch wieder verschwinden. Das Plateau der Quaddeln ist weiss, der Saum roth. Mitunter entwickeln sich auch kleine Bläschen (U. vesiculosa), oder Knötchen (U. papulosa). Es können ferner die Flecken eine rothbraune Färbung (U. pigmentosa) erhalten. Die Urticaria ist theils ein Effect äusserer Schädlichkeiten (Brennnesseln, Floh-, Wanzen-, Läuse-, Mückenstiche), theils eine symptomatische Erscheinung, die bei Reizzuständen in anderen Organen (Darm) oder in der Haut selbst auftritt. Bei manchen Individuen tritt Urticaria nach Genuss von Austern, Krebsen, Caviar, Krabben, Seefischen, Erdbeeren etc. auf. Auch Störungen im Gebiete des Genitalapparates können sie hervorrufen.

Literatur über Erythema, Pellagra und Urticaria.

Auspitz, *Erythema multiforme*, *Arch. f. Derm.* 1874.
Boïcesco, *Erythème noueux palustre*, *Arch. Roum. de méd. I* 1889.
Catrin, *Les altérations de la peau dans la rougeole*, *Arch. de méd. exp. III* 1891.

Cordua, *Erythema multiforme*, *D. med. Wochenschr.* 1885.
Demme, *Zur Kenntniss der schweren Erytheme*, *Fortschr. d. Med.* *VI* 1888.
Doutrelepont, *Ueber Urticaria pigmentosa*, *Arch. f. Derm.* *XXII* 1891.
Elsenberg, *Urticaria pigmentosa*, *Vierteljahrsschr. f. Derm.* *XV* 1888.
Hoggan, G. u. F. E., *Urticaria pigmentosa*, *Monatsb. f. prakt. Derm.* *II* 1883.
Lewin, *Erythema multiforme*, *Charité-Annalen* *III* 1878.
Neusser. *Die Pellagra*, *Wien* 1887.
Pick, *Urticaria pigmentosa*, *Prager Zeitschr. f. Heilk.* *II* 1881.
Scheibler, *Pellagra*, *Vierteljahrsschr. f. Derm. u. Syph.* *II*
Schwimmer, *Erythema multiforme*, *v. Ziemssen's Handb.* *XIV*.
Winternitz, *Pellagra*, *Vierteljahrsschr f. Derm. u. Syph.* *III*.

§ 146. Wirken höhere Temperaturen in der Weise auf die äussere Haut ein, dass sie das Gewebe nicht abtödten, sondern nur zu einer Lähmung der Blutgefässe und weiterhin zu congestiver Hyperämie und zu geringen Exsudationen führen, so bezeichnet man den Process als **Dermatitis combustionis erythematosa** und die dadurch gesetzte Veränderung als eine Verbrennung ersten Grades.

Wird durch stärkere Einwirkung hoher Temperaturen das Epithel abgetödtet und werden die darunter liegenden Gefässe dermaassen lädirt, dass eine heftige Exsudation aus dem Papillarkörper eintritt, derzufolge das abgetödtete Epithel sich verflüssigt und sich eine fächerige oder eine einfache Brandblase bildet (vergl. pg. 408, Fig. 218), so bezeichnet man dies als eine **Dermatitis combustionis bullosa** und betrachtet die Veränderung als eine Verbrennung zweiten Grades.

Verbrennungen, welche zur Verschorfung von Cutisgewebe führen, werden als Verbrennung dritten Grades, solche, welche zu Verkohlungen führen, als Verbrennung vierten Grades bezeichnet.

Verbrennungen zweiten Grades heilen, falls die Wundfläche nicht verunreinigt wird, durch regenerative Wucherung des Epithels (vergl. § 144, Fig. 219). Bei höheren Graden von Verbrennung heilt die Wunde unter Bildung von Granulations- und Narbengewebe.

In ähnlicher Weise wie höhere Temperaturen kann auch Kälte wirken. Bei Blasenbildung spricht man von einer **Dermatitis congelationis bullosa**, bei Eintritt von brandiger Gewebsnekrose von einer **Congelatio gangraenosa**. Beide Veränderungen kommen meist neben einander vor. Die abgestorbenen Theile sehen frisch livid geröthet, später schwarzroth, brandig aus und werden durch demarkirende Entzündung vom lebenden Gewebe losgelöst.

Ein ähnliches Verhalten wie Brandblasen zeigen auch durch **Cantharidenpflaster erzeugte Blasen**, nur pflegt die Quellung und Verflüssigung des Epithels nicht so stark zu sein und nicht so rasch vor sich zu gehen. Auch bilden sich aus den abgetödteten Epithelzellen stellenweise kernlose Schollen.

§ 147. **Miliaria crystallina** nennt man eine Eruption von kleinen wasserhellen, nur von einer dünnen Epidermisdecke bedeckten Bläschen, welche zuweilen bei Puerperalaffectionen, bei Typhus, dem acuten Gelenkrheumatismus etc. aufschiessen und mehrere Tage bestehen können. Ihr Sitz ist hauptsächlich der Rumpf. Sie entstehen durch eine zellig seröse Infiltration des Papillarkörpers und der Epitheldecke, derzufolge sich die nicht verhornten Epithelzellen auflösen. Nach kurzem Bestande der Bläschen, deren Inhalt erst zellarm, später ziemlich zellreich ist, regenerirt sich die Epitheldecke unter denselben. Bildet sich auch eine neue Hornschicht, so erscheint alsdann das Bläschen zwischen die Blätter der Horn-

schicht eingeschlossen. Die zelligen Herde des Corium erhalten sich ziemlich lange, namentlich innerhalb der Lymphgefässe.

§ 148. Unter **Herpes** versteht man (KAPOSI) eine acut und typisch verlaufende Hautaffection, welche sich durch Bildung von in Gruppen gestellten, mit wasserheller Flüssigkeit gefüllten Bläschen charakterisirt, welche ferner gewisse, theils anatomisch besonders vorgezeichnete, theils wenigstens topographisch markirte Regionen des Körpers befällt und jedesmal in einem bestimmten, auf relativ kurze Zeit bemessenen Cyclus abläuft.

Als erste Veränderung beobachtet man die Bildung kleiner Hautelevationen oder Knötchen, welche sich rasch durch Ansammlung von Serum zu Bläschen entwickeln. Damit ist der Höhepunkt des Processes erreicht. Die Bläschen bestehen ein paar Stunden oder 1—2—4 Tage und trocknen alsdann zu Borken ein, während unter denselben sich eine regenerative Wucherung des Epithels einstellt, welche zu einem Wiederersatz der verloren gegangenen epithelialen Hautbestandtheile, sowie zur Elimination und Abstossung der Borke führt.

Der Blaseninhalt der ausgebildeten Blase besteht aus Serum, Fibringerinnseln und Eiterkörperchen. Letztere sind namentlich in späteren Stadien des Processes vorhanden. Auch der Papillarkörper und das Corium sind von seröser Flüssigkeit und Rundzellen mehr oder weniger reichlich durchsetzt. Mitunter treten auch Hämorrhagieen auf. Geht dabei der Papillarkörper stellenweise zu Grunde, und kommt es zu Eiterung, so heilt später der Process unter Bildung einer Narbe.

Man unterscheidet nach Sitz und Genese 5 Herpesformen.

1) Herpes Zoster, Gürtelausschlag, ist eine Krankheit, bei welcher in acuter Weise Gruppen von Bläschen auftreten,, die in ihrer Verbreitung sich an einen Nervenbezirk anschliessen und auch von Erkrankung der Nerven und deren Centren abhängig sind. Meist tritt die Affection einseitig, selten doppelseitig auf. Der Inhalt der Bläschen bleibt 3—4 Tage klar, dann trübt er sich und wird eiterig. Durch Eintrocknen bilden sich gelbbraune Borken. Die Ursache der Nervenerkrankung kann sowohl in Infectionen und Intoxicationen als auch in Traumen und in fortgeleiteten Entzündungen liegen. PFEIFFER ist der Ansicht, dass die Verbreitung der Blasen nicht Nerven-, sondern Arteriengebieten entspreche und dass die Nerven secundär erkrankten.

2) Herpes labialis und facialis nennt man eine acute Bläscheneruption im Bereiche der Lippen und in der Umgebung des Mundes und der Nase. Die Bläschen bestehen 2—3 Tage und heilen unter Bildung von Borken ohne Narben ab. Die Ursache der Affection ist unbekannt. Häufig beobachtet man sie bei Pneumonie und Intermittens, selten bei Typhus.

3) Der Herpes praeputialis und progenitalis hat seinen Sitz am Penis, an der Clitoris und an den Labien. Der Verlauf ist ähnlich wie bei Herpes labialis.

4) Herpes Iris und circinnatus ist nach KAPOSI identisch mit Erythema Iris und circinnatum (§ 145). Die Blasen treten auf Hand- und Fussrücken und den angrenzenden Theilen der Extremitäten auf und bilden einfache oder concentrische Kreise. Die kleinen Bläschen involviren sich nach 8—10-tägigem Bestande durch Resorption und Verdunstung des Inhaltes. BALZER (*Arch. d. phys. 1883*) fand in den Schuppen

von 5 Fällen von Herpes circinnatus, bei denen die Haare nicht in Mitleidenschaft gezogen waren, lange verzweigte, doppelt contourirte Fäden und Conidien, die grösser waren als bei Trichophyton tonsurans (§ 165).

5) Der Herpes tonsurans vesiculosus ist eine besondere Form des Herpes tonsurans (vergl. § 165), einer durch pflanzliche Parasiten bedingten Hautaffection, bei welcher sich aus Bläschen zusammengesetzte Kreise verschiedener Grösse bilden. Sie entwickeln sich von einem Centrum aus in der Weise, dass die ursprünglichen Bläschen wieder eintrocknen, während neue Bläschen an der Peripherie aufschiessen.

Literatur über Herpes Zoster.

Bärensprung, *Charité-Annal. IX u. XI.*
Bohn, *Jahrb. f. Kinderheilk. N. F.* 1869.
Curschmann *und* **Eisenlohr**, *D. Arch. f. klin. Med. XXXIV* 1884.
Dubler, *Ueber Neuritis bei Herpes Zoster, Virch. Arch.* 76. *Bd.*
Haight, *Sitzungsber. d. Wien. Akad. d. Wiss.* 57. *Bd.*
Kaposi, *Wiener med. Wochenschr.* 1874, 1875, 1877, *und Verhandl. der Dtsch. dermatolog. Gesellsch. I. Arch. f. Dermat. XXI* 1889, *Ergänzungsheft.*
Lesser, E., *Virch. Arch.* 86. *u.* 93. *Bd.*
Pfeiffer, *Die Verbreitung der Herpes Zoster längs des Hautgebiets der Arterien, Jena* 1889.
Schwimmer, *v. Ziemssen's Handb. XIV.*
Wagner, *Arch. d. Heilk. XI.*
Weyl, *Allg. Wiener med. Zeitung* 1884.
Wyss, O., *Arch. d. Heilk. XII.*

§ 149. Als **Pemphigus** (Fig. 220) bezeichnet man einen Hautausschlag, bei welchem auf der Haut Blasen von der Grösse einer kleinen Erbse bis zu derjenigen eines Gänseeies sich entwickeln.

Der Blasenbildung geht meist die Bildung rother Flecken und Quaddeln vorauf, und es erheben sich die Blasen auf den letzteren, doch können auch Blasen auf scheinbar unveränderter Haut entstehen. Der Inhalt der Blasen ist anfangs wasserklar, zuweilen hämorrhagisch gefärbt; später wird er trübe, eiterig. Durch Vertrocknung des Exsudates bilden sich Borken, unter denen das Epithel sich wieder regenerirt (Pemphigus vulgaris).

In anderen Fällen bleibt die Ueberhäutung aus, und die Abhebung der epidermoidalen Decke greift in der Peripherie weiter um sich, so dass das Corium über grosse Strecken blossgelegt wird (P. foliaceus). Nach Entfernung der Blasen erscheint die Oberfläche roth, nässend. Durch Vertrocknung des an die Oberfläche gesickerten Exsudates bilden sich Borken.

Das Corium ist an solchen Stellen stets mehr oder weniger infiltrirt. Mitunter kommt es zu nekrotischem Zerfall einzelner Gewebspartieen (P. diphtheriticus). Im Anschluss daran können sich Granulationen erheben, die aber wieder zerfallen (Kaposi).

Kleine Blasen sind fächerig, grosse meist einkammerig. An der Unterfläche der Blasendecke hängen oft aus den Follikelmündungen herausgerissene Epidermisfortsätze. Der Papillarkörper und das Corium sind mehr oder weniger reichlich zellig infiltrirt.

Nach dem klinischen Verlauf unterscheidet man (Kaposi, Neumann) 6 Hauptformen:

1) Pemphigus acutus ist eine acute Affection, bei welcher mit oder ohne Fiebererscheinungen unregelmässig vertheilte Blasen auftreten, welche nach Bestand einiger Stunden oder Tage zu Borken eintrocknen.

Bei Abfall derselben ist die Haut mit junger Epidermis bedeckt; der Process hat sein Ende erreicht. Nach RÖSER, VIDAL u. COLRAT lassen sich die Blasen durch Autoinoculation vervielfältigen.

2) Pemphigus chronicus vulgaris zeichnet sich durch Bildung prall gefüllter Blasen, die unter Fiebererscheinungen auftreten, aus. Die Eruption erfolgt in periodisch sich wiederholenden Ausbrüchen. Je nach der Gruppirung der Blasen unterscheidet man: P. disseminatus mit unregelmässig zerstreuten, P. confertus mit dichtgedrängten, P. circinnatus mit Kreise bildenden und P. gyratus oder serpiginosus mit Schlangenlinien bildenden Blasen. Der Process dauert ungefähr 2—6 Monate und endet zuweilen tödtlich. MOSLER (*Ueber Pemphigus chron. malignus, Dtsch. med. Wochenschr. 1890*) beschreibt einen Fall, bei dem die Blasenbildung sich mehrere Jahre lang auf die Schleimhaut des Mundes beschränkte und dann erst über die Haut verbreitete. GIBLER (*Gaz. de Paris 1881*), COLRAT (*Revue de méd. XII 1884*), DEMME (*Verhandl. des V. med. Congress. Wiesbaden 1885*), ALMQUIST (*Pemphigus neonatorum, Zeitschr. f. Hyg. X 1891*) und Andere halten dafür, dass der Pemphigus durch Bakterien (Kokken) hervorgerufen werde.

3) Pemphigus foliaceus, die schwerste Form des P. zeichnet sich dadurch aus, dass der Process stetig weiterkriecht und die Bildung junger Epidermis nur in unvollkommener Weise erfolgt. Nach Monaten und Jahren wird schliesslich der ganze Körper befallen. Die Haut sieht dann theils pergamentartig trocken und braun, theils nässend und roth aus, theils ist sie von Borken bedeckt und mit Rissen durchzogen.

Fig. 220. Pemphigus acutus (nach einer von DEMME erhaltenen Photographie).

4) Als Pemphigus vegetans wird eine maligne, in kurzer Zeit zum Tode führende Erkrankung beschrieben (NEUMANN, *Vierteljahrsschr. f. Dermatol. und Syph. XIII 1886*), bei welcher in der Haut etwa linsengrosse

Blasen erscheinen, in deren Grunde nach Ablösung der epidermoidalen Decke drusige, warzen- und knopfförmige, dicht aneinander gedrängte Wucherungen entstehen, welche zunächst von einem excoriirten Hofe und weiter nach aussen von schlangenlinienartig sich ausbreitenden blasigen Abhebungen der Epidermis begrenzt sind und eine übelriechende Flüssigkeit absondern, die zu Krusten eintrocknet.

Die Efflorescenzen localisiren sich im Beginn an der Haut des Genitale, den inneren Schenkelflächen, den Achselhöhlen, an der Schleimhaut des Mundes, weiterhin an der ganzen Hautoberfläche und ergreifen auch die Schleimhäute des Pharynx, des Kehlkopfes, der Vulva, der Scheide und der Afterfalten. Sie sind früher vielfach für syphilitisch angesehen worden.

5) Pemphigus syphiliticus s. § 163.

Pemphigusartige Hautentzündungen können sich auch bei Erkrankung des Nervensystems einstellen (Leloir, *Affect. cut. d'org. nerv. Paris* 18[illegible]; B. Meyer, *Virch. Arch. 94. Bd.*; Brissaud, *Soc. de clinique de Paris* 18[illegible]) und können als Pemphigus neuriticus bezeichnet werden.

§ 150. Das **Ekzem** ist eine bald acut, bald chronisch verlaufende Dermatose, bei welcher sich Knötchen, Bläschen, Pusteln und Borken bilden; bei welcher ferner die Haut mehr oder weniger diffus geröthet und geschwellt ist, häufig schuppt oder nässt und sich mit ausgedehnten Borken bedeckt.

Die Ekzeme entstehen meist durch äussere Reize. Sind dieselben gering, oder ist die Haut gegen Reize nicht empfindlich, so bilden sich als geringster Grad der Veränderung Knötchen (E. papulosum). Bei etwas stärkeren Reizen bilden sich kleine Bläschen (E. vesiculosum). Trocknet der Inhalt derselben ein, so stösst sich die Decke in Form von Schuppen ab.

Ist der Reiz, der die Haut trifft, intensiver oder die Haut sehr emfindlich, so kommt es zu schmerzhafter Röthung und Schwellung eines ganzen Hautbezirkes (E. erythematosum). Auf diesem entzündeten Bezirke erheben sich alsdann Bläschen mit hellem Inhalt, der indessen bald sich eiterig zu trüben pflegt (E. vesiculosum et pustulosum). Geht die Decke der Bläschen (durch Kratzen) verloren, so nässt die Fläche (E. madidans). Die der verhornenden Epidermiszellen beraubte Fläche sieht dunkelroth aus (E. rubrum).

Durch Vertrocknung des an die Oberfläche gelangenden theils serösen, theils eiterigen Secretes bilden sich gelbe Borken (E. crustosum). Unter diesen Borken sammelt sich dann oft Eiter an (E. impetiginosum). In anderen Fällen tritt unter den Borken Epithelneubildung ein. Stossen sich die Borken ab, so erscheint die Stelle roth und schülfert (E. squamosum). Kommt der Process zur Heilung, so gewinnt die Haut allmählich wieder ein normales Aussehen, doch ist sie häufig leicht pigmentirt.

Ekzeme, welche linsengrosse, zu Borken vertrocknende Pusteln bilden, werden häufig auch als **Impetigo** bezeichnet. Grössere Pusteln, welche zu braunen Borken eintrocknen, nennt man **Ekthyma**. Die Ursache der Eiterung bilden wahrscheinlich die gewöhnlichen Eiterkokken.

Als **Impetigo contagiosa** (Fox) bezeichnet man ein Ekzem, das durch Contagiosität ausgezeichnet ist. Die Affection tritt besonders bei Kindern auf und hat ihren Sitz vornehmlich am Kopfe und an den Extremitäten. Zu Beginn bilden sich auf geröthetem Grunde kirschkerngrosse Blasen, die später zu gelben Borken eintrocknen.

Nicht selten wird der Entzündungsprocess chronisch. In diesem Falle kann die Haut zu gleicher Zeit mit Bläschen, Pusteln, Borken und Schuppen besetzt sein.

Als **Impetigo herpetiformis** bezeichnen HEBRA und KAPOSI eine eigenthümliche, von Fieberparoxysmen begleitete Eruption miliarer Pustelgruppen und Kreise, welche sehr wahrscheinlich als ein Effect pyämischer Infection anzusehen sind und danach auch im Verlaufe von solchen auftreten.

Die anatomische Veränderung im Cutisgewebe besteht bei Ekzem in einer zellig-serösen Infiltration des Bindegewebes. Besonders dicht ist die zellige Infiltration bei Ekzema pustulosum und impetiginodes. Nicht selten ist auch das subcutane Gewebe infiltrirt.

Im Epithel gehen die Zellen der Schleimhaut im Stadium der Bläschenbildung theils zu Grunde, theils werden sie durch das Exsudat auseinandergedrängt und vielfach spindelförmig ausgezogen. Die in das Epithel austretende Flüssigkeit enthält meist reichlich Rundzellen, so dass man nicht nur in den Bläschen, sondern sehr oft auch schon zwischen sowie auch in den noch erhaltenen Epithelzellen zahlreiche lymphatische Elemente findet. In manchen Fällen geht das Epithel ganz verloren, und auch der Papillarkörper kann unter der eiterigen Entzündung (E. impetiginodes) zu Grunde gehen.

Nach leichten Formen wird die Haut ad integrum restituirt, ist dagegen stellenweise der Papillarkörper zu Grunde gegangen, so wird derselbe nicht mehr wiederersetzt, der Process heilt unter Narbenbildung. Nach chronischen Ekzemen stellen sich Pigmentirungen der Haut ein. Ferner kann das Epithel sowohl als das Bindegewebe hypertrophisch werden. Ist die Hypertrophie bedeutend, so erscheint die Cutis erheblich verdickt, ähnlich wie bei Elephantiasis; ist auch der Papillarkörper vergrössert, so wird die Oberfläche der Haut höckerig und warzig. Da meist auch das Epithel hypertrophisch ist und Epithel-Platten, Schuppen und Schilder bildet, so gewinnt der betreffende Hautabschnitt ein Aussehen ähnlich einer mit Elephantiasis verbundenen Keratosis (vergl. § 168). Das hyperplasirte Bindegewebe ist, solange die Entzündung anhält, von Rundzellenherden dicht durchsetzt.

Literatur über Ekzem und Impetigo.

Bockhart, *Ueber die Aetiologie der Impetigo, des Furunkel und der Sykosis, Monatsh. f. prakt. Derm.* 1887.
Demme, *Jahresbericht des Kinderspitals, Bern* 1884.
Hebra, *Ueber einzelne während der Schwangerschaft u. bei Uterinalkrankheiten der Frauen zu beobachtende Hautkrankheiten (Impetigo herpetiformis), Wiener med. Wochenschr.* 1872.
Kaposi, *Impetigo herpetiformis, Vierteljahrsschr. f. Derm. XIV* 1887.
du Mesnil *und* **Marx**, *Ueber Impetigo herpetiformis, Arch. f. Dermat. XXI* 1889.
Pavloff, *Impeticula capillitii, Monatsh. f. Derm. IX* 1889.
Unna, *Vierteljahrsschrift f. Derm. u. Syph. VII.*

§ 151. Unter **Pocken** versteht man eine Hauteffiorescenz, welche in Form von Knötchen, Bläschen und Pusteln auftritt und genetisch als Folge einer Infection des Organismus mit Blatterngift anzusehen ist. Eine gewisse Zeit nach der Infection treten, abgesehen von häufig vorkommenden prodromalen Erythemen, als erste Hautveränderung stecknadelkopfgrosse, rothe, derbe Knötchen auf, welche von einem rothen Hofe umgeben sind. Ein Theil dieser Stippchen vergrössert sich und wandelt sich in helle Bläschen um, die z. Th. eine Delle, d. h.

eine Depression in der Mitte besitzen. Nach 2—3 Tagen trübt sich der Inhalt des Bläschens, es wird dasselbe zur **Pustel**. Gleichzeitig pflegt die Delle zu verschwinden; die Umgebung der Pustel ist intensiv geröthet. Durch Vertrocknung der Pustel bildet sich nach 3—4 Tagen eine braune **Borke**, die nach weiteren 3—4 Tagen abfällt und einen leicht vertieften, bald rothen, bald weissen Flecken hinterlässt, der nach einiger Zeit ebenfalls verschwindet.

Manche Pocken hinterlassen narbige Vertiefungen in der Haut, die zuerst dunkelroth sind und später weiss werden. Es kommt dies namentlich dann vor, wenn, was nicht selten geschieht, Blutungen in die Pusteln oder deren Umgebung sich einstellen, ferner dann, wenn die Pockeneffloreseenzen sehr zahlreich sind, so dass die Pusteln dicht bei einander stehen (**Variola confluens**). Die Haut hat alsdann ein vollkommen höckeriges Aussehen und ist stark geschwellt. Wird die Pusteldecke durch nachdrängenden Eiter abgehoben, so liegt das Eiter secernirende Corium bloss, und es können einzelne Theile desselben durch **Vereiterung** oder **diphtheritische Verschorfung** und **Gangrän** zu Grunde gehen, wobei die betreffenden Stellen gelb oder missfarbig, grau und schwarz werden.

Bei der als **Variola haemorrhagica** bezeichneten Pockenform stellt sich zugleich mit dem Fieber eine über die ganze Körperhaut verbreitete dunkle Purpurröthe ein (**Purpura variolosa** § 138). Weiterhin treten hämorrhagische Herde auf, die sich rasch vergrössern. Nach wenigen Tagen tritt der Tod ein, und die Section ergiebt, dass auch in verschiedenen inneren Organen Blutungen aufgetreten sind.

In anderen Fällen bilden sich in der stark anschwellenden Haut zahllose kleine harte Knötchen, innerhalb welcher nach 1—2 Tagen ebenfalls Hämorrhagieen auftreten. Durch Confluenz der kleinen hämorrhagischen Herde entstehen grössere Herde. Auch in diesen Fällen pflegt der Ausgang ein tödtlicher zu sein.

Die Entstehung des Pockenbläschens beginnt mit einer Aufquellung der Zellen der Schleimschicht oberhalb der Spitzen des Papillarkörpers, wobei sich stellenweise blasse kernlose Schollen bilden. Weiterhin löst sich die Mehrzahl der Epithelzellen in dem aus dem Papillarkörper austretenden Exsudate auf, während gleichzeitig die Degeneration nach allen Richtungen auf die Nachbarschaft fortschreitet. Nur ein kleiner Theil des epithelialen Gewebes widersteht der Auflösung. Es sind dies theils Zellmembranen, theils zu Schollen degenerirte kernlose, theils noch kernhaltige Zellen, welche durch das sich ansammelnde Exsudat zu Balken und Fäden ausgezogen werden.

So findet man denn zur Zeit der höchsten Ausbildung der Pocke eine von Membranen, Balken und Fäden durchzogene Höhle (Fig. 221 f), die in der Mitte bis an die Hornschicht hinreicht (i), seitlich dagegen noch durch Zellen der Uebergangsschicht von letzterer (i_1) getrennt ist. Nach unten bilden die Grenze theils die Reste der interpapillären Theile des Rete Malpighii (g), theils der unbedeckte Papillarkörper (h) selbst. Der letztere, sowie die oberen Schichten der Cutis sind geschwellt und von Rundzellen durchsetzt, und auch innerhalb der Pockenflüssigkeit haben sich bereits reichlich Eiterkörperchen angesammelt (f_1).

Wird die Pocke zur Pustel, so nimmt die Zahl der aus dem Papillarkörper in die Pocke eintretenden Eiterkörperchen zu. Gleichzeitig schmelzen die Trabekel ein. Dann bilden sich Borken. Treten unter denselben die Heilungsvorgänge ein, so verschwindet die zellige Infiltration

Fig. 221. Durchschnitt durch eine Pocke. *a* Hornschicht. *b* Schleimschicht der Epidermis. *d* Cutis. *e* Pocke. *f* Höhle der Pocke, bei f_1 Eiterkörperchen enthaltend. *g* Interpapillär gelegene, von Eiterkörperchen durchsetzte Epithelreste. *h* Zellig infiltrirter Papillarkörper. *i* Delle mit dünner Pockendecke. i_1 Rand der Pocke, deren Decke hier aus der Hornschicht und der Uebergangsschicht besteht. Injicirtes Hämatoxylinpräparat. Vergr. 23.

durch Resorption; das Epithel ersetzt sich wieder durch regenerative Wucherung von den stehen gebliebenen Epithelresten, resp. von den Rändern aus.

Ist der Gewebszerfall in einer Pocke auf das Epithel beschränkt, so hinterlässt sie keine Narbe, kommt es zu einer Verschorfung und Vereiterung des Papillarkörpers (*h*), so bleibt an der betreffenden Stelle dauernd eine narbige Vertiefung.

Die durch **Vaccine** erzeugten Impfblasen zeigen im Bau und Entwickelung dieselben Verhältnisse wie die ächten Pocken.

Die bei Kindern auftretende Infectionskrankheit, welche als **Varicellen** oder Wasserpocken bezeichnet wird, ist durch Bildung von Bläschen verschiedener Grösse, welche auf geröthetem Grunde erscheinen und sich sehr rasch ausbilden, charakterisirt. Einzelne unter den Bläschen können den Bläschen der Variola sehr ähnlich sehen.

Literatur über die Bildung der Pockenbläschen.

Auspitz *und* **Basch**, *Virch. Arch.* 28. *Bd.*
Babes, *Observat. sur la variole, Ann. de l'Inst. de Pathol. de Bucarest II* 1891.
Touton, *Vergl. Unters. über die Entstehung der Hautblasen, Tübingen* 1882 *und Beitr. z. path. Anat. v. Ziegler II p.* 453, *Jena* 1888.
Unna, *Virch. Arch.* 69. *Bd.*
Weigert, *Anat. Beitr. z. Lehre v. d. Pocken, Breslau* 1874.

§ 152. Die **Psoriasis** ist eine chronische Dermatose, die in ausgezeichneter Weise durch die Bildung trockener, glänzender, weisser Schuppen charakterisirt ist, welche sich in Form punktförmiger Hügelchen oder grösserer, scheibenförmiger Platten auf scharf begrenztem rothem Grunde ablagern. Im Beginne sieht man braunrothe Knötchen, die sich nach einigen Tagen mit einem Epidermisschüppchen bedecken. Viele solcher kleiner Efflorescenzen geben das Bild der Psoriasis punctata. Sind die Erkrankungsherde und damit auch die Schuppen grösser, so spricht man von Ps. guttata und nummularis. Auch die grossen Schuppen sitzen stets auf geröthetem Grunde.

Bei der Heilung blasst der Grund ab, und die Schuppen desquamiren, die Haut wird wieder normal oder bleibt noch eine Zeit lang

pigmentirt. Oft heilt der Process im Centrum, während er an der Peripherie vorwärtsschreitet, so dass sich eine **Ps. annularis** a. **gyrata** bildet.

Psoriasis kann überall auftreten, doch kommt sie am häufigsten am Knie und in der Ellenbogengegend, sowie am behaarten Theile des Kopfes und in der Sacralgegend vor. Haare und Nägel können dabei verloren gehen.

Die histologischen Veränderungen bei Psoriasis betreffen im Wesentlichen das Epithel und den Papillarkörper, sowie die höheren Lagen des Corium. Die beiden letzteren sind hyperämisch und mehr oder weniger stark kleinzellig infiltrirt. Bei sehr langer Dauer des Processes tritt Hyperplasie des Bindegewebes mit Vergrösserung der Papillen ein. Es greift ferner der Process auch auf die tieferen Lagen des Corium und das subcutane Bindegewebe über.

Was das Epithel betrifft, so ist in den höheren Lagen der Epidermis der Verhornungsprocess gestört. Die Epithelumwandlung hat mehr den Charakter einer Vertrocknung unter gleichzeitiger Lockerung des Zusammenhanges der Zelllagen (Parakeratose). Die Aetiologie ist nicht bekannt.

Literatur über Psoriasis.

Beissel, *Monatsh. f. prakt. Dermat.* V 1886.
Jamieson, A., *The histolog. of Psoriasis, Edinburgh* 1879.
Kromayer, *Zur pathol. Anat. d. Psoriasis, Arch. f. Derm.* XXII 1890.
Lang, E., *Vierteljahrsschr. f. Derm.* 1878, *u. Samml. klin. Vortr. v. Volkmann Nr.* 208.
Neumann, *Med. Jahrb. I. H.* 1879.
Pecirka, *Étude sur l'histologie et la nature de la psoriasis, Arch. Bohèmes de méd.* II 1887.
Ries, E., *Die pathologische Anatomie der Psoriasis, Vierteljahrsschr. f. Derm.* XV 1888.
Robinson, R., *New York Med. Journ.* 1879.
Wolff, *Vierteljahrsschr. f. Derm. u. Syph.* 1884.

§. 153. **Pityriasis rubra universalis** ist eine eigenthümliche, selten vorkommende Hautaffection, bei welcher während des ganzen Verlaufes einzig und allein nur Röthung und Schuppung der Haut vorhanden ist, bei welcher sich also nie Knötchen oder Bläschen oder Pusteln bilden (Kaposi). Die Schuppen sind bald klein, bald ziemlich gross. Nach längerer Dauer wird die Haut glatt, glänzend und verdünnt, zugleich erscheint sie straff angezogen. Die Haare werden dünn und fallen aus. Nach jahrelangem Verlauf tritt der Tod durch Marasmus ein. Die einzige Veränderung, die man in frischen Fällen nachweisen kann, besteht in einer mässigen zelligen Infiltration der Cutis und des Papillarkörpers. Am Epithel sind, abgesehen von der Schuppenbildung, besondere Veränderungen nicht wahrnehmbar. Auch in späteren Stadien des Processes findet man noch eine kleinzellige Infiltration, deren Stärke an verschiedenen Stellen sehr ungleich ist. Daneben ist die Haut meist erheblich atrophisch geworden. Das Rete Malpighii hat an Mächtigkeit abgenommen, der Papillarkörper ist niedriger geworden oder ganz geschwunden, das Corium ist dünn, und seine Faserbündel zeigen eine ähnliche Beschaffenheit, wie bei der senilen Hautatrophie (vergl. § 141). Die Talgdrüsen und die Haarfollikel sind verödet.

Literatur über Pityriasis rubra universalis.

Elsenberg, *Vierteljahrsschr. f. Derm. u. Syphil.* XIV 1887.
Fleischmann, *ibid.* IV.
Geber, *ibid.* III.

v. Hebra, *ibid.* 1876.
Jadassohn, *Ueber die Pityriasis rubra, Arch. f. Derm. XXIII* 1891 u. *XXIV* 1892.
Petrini *et* **Babes**, *Sur un cas de pityriasis rubra, Journ. de l'anat.* 1890.

§ 154. **Prurigo** ist eine in frühester Kindheit erscheinende, meist das ganze Leben hindurch bestehende Krankheit, welche in der ersten Zeit durch die Bildung von Urticariaquaddeln, sowie durch ein vorwiegend an die Streckseiten der Extremitäten gebundenes heftiges Jucken charakterisirt ist. Nach längerem Bestande bilden sich, vorwiegend durch Kratzen verursacht, knötchenförmige Entzündungsherde, über denen die Haut oft excoriirt und häufig mit kleinen Borken besetzt ist. Es können sich ferner ekzematöse Entzündungen und Erysipele einstellen. Die Ursache der Erkrankung ist nicht bekannt. Sie wird von Auspitz und H. v. Hebra, Schwimmer und Anderen den Neurosen zugezählt.

Literatur über Prurigo.

Derby, *Sitzber. d. k. Akad. zu Wien LIX*
Gay, *Arch. f. Derm. III* 1871.
v. Hebra, *Die krankh. Veränd. d. Haut, Braunschweig* 1882.
Kromayer, *Zur Anatomie der Prurigo, Arch. f. Derm. XXII* 1890.
Schwimmer, *v. Ziemssen's Handb. d. spec. Path. XIV.*
Taylor *and* **J. van Gieson**, *Observ. on Prurigo clin. and pathol., New York Med. Journ.* 1891.

§ 155. Der **Lupus erythematosus** ist eine seltene Dermatose, welche nach Kaposi mit der Bildung eines oder mehrerer stecknadelkopf- bis linsengrosser, rother erhabener Flecken beginnt, von denen jeder im Centrum dellig vertieft oder narbig glänzend oder mit einem dünnen, festhaftenden Schüppchen versehen ist. Durch peripheres Fortschreiten des rothen Bandes bei gleichzeitiger narbiger Umwandlung des centralen Theiles bildet sich im Laufe vieler Monate eine rothumrandete Scheibe (Lupus erythematosus discoides).

In anderen Fällen vergrössert sich der Erkrankungsbezirk nicht durch Wachsthum der primären Herde, sondern durch Bildung neuer Herde (L. er. disseminatus et aggregatus).

Der Process besteht in einer Entzündung des Cutisgewebes, besonders in der Umgebung der Haarbälge und Talgdrüsen. Die Drüsen selbst zeigen eine Vermehrung der Zellen; die Epidermis ist geschwellt und bildet an der Oberfläche Schuppen, zuweilen auch Blasen. In späteren Stadien sind sowohl die epithelialen als auch die bindegewebigen Bestandtheile der Haut atrophisch.

Die Affection tritt am häufigsten am Kopfe, den Fingern und Zehen und an den Knieen und Ellbogen auf. Die Aetiologie ist nicht bekannt. Die discoide Form endet meist in Heilung, bei der aggregirten Form treten häufig Recidive ein.

Literatur über Lupus erythematosus.

Leloir, *Rech. sur l'histologie pathol. et la nature du lupus erythémateux, Arch. de phys. II* 1890.
Schütz, *Mikroskopische Präparate über Lupus erythematosus, Arch. f. Derm. XXII* 1890.

§ 156. Mit dem Namen **Lichen** bezeichnet man nach Hebra und Kaposi eine Krankheitsform, bei welcher Knötchen gebildet werden, die als solche bestehen bleiben und keine Umwandlung zu höheren Efflorescenzen durchmachen.

Lichen scrofulosorum ist eine chronische Dermatose, bei welcher sich blassrothe bis braunrothe, flache Knötchen bilden, an deren Spitze sich kleine Schüppchen finden. Sie kommen namentlich bei scrofulösen Individuen vor und haben ihren Sitz am Rumpf. Nach KAPOSI beruht der Process auf einer Zellinfiltration und Exsudation in und um die Haarfollikel und die dazu gehörenden Talgdrüsen, sowie in die den Follikel umgrenzenden Papillen. Nach JACOBI handelt es sich um eine tuberculöse Hauterkrankung.

Lichen ruber acuminatus ist nach KAPOSI durch disseminirte hirsekorn- bis stecknadelkopfgrosse, rothe, an den Spitzen eine Epidermiskappe tragende, harte Knötchen ausgezeichnet, die zu diffusen rothen, schuppenden Flächen verschmelzen, die durch peripheres Wachsthum sich vergrössern. Im Lauf der Jahre kann sich die Affection über den ganzen Körper ausbreiten.

Die histologische Untersuchung ergiebt eine zellige Infiltration des Papillarkörpers, sowie in der Umgebung der Coriumgefässe und der Schweissdrüsenknäuel. Zu diesen Veränderungen gesellt sich eine Hypertrophie der Epidermis. LASSAR ist der Meinung, dass ein Bacillus die Ursache der Erkrankung sei.

Bei **Lichen ruber planus** sind die Knötchen platt, gedellt, nicht schuppend, wachsartig glänzend, roth oder blass. In späteren Stadien wird unter der verdickten Epidermis der Papillarkörper atrophisch.

Literatur über Lichen.

Bender, *Lichen ruber, Dtsch. med. Wochenschr.* 1887.
Caspary, *Lichen ruber, Vierteljahrsschr. f. Derm. XV* 1888.
Jacobi, *Pathogenese des Lichen scrophulosorum, Verh. der dermatol. Gesellsch.* 1892.
Kaposi, *Zur Frage des Lichen, Arch. f. Derm. XXI* 1889.
Lassar, *Dtsch. med. Wochenschr.* 1885 *Nr.* 32.
Neumann, *Lichen ruber u. Pityriasis piliaris, Arch. f. Derm. XXIV* 1892.
Pospelow, *Vierteljahrsschr. f. Derm. u. Syph.* 1885.
Rona, *Z. Lehre v. Lichen ruber, Monatsh. f. prakt. Derm. VII* 1888.
Taylor, *Lichen ruber, New York Med. Journ.* 1889.
Török, *Anatomie des Lichen planus, Beiträge v. Ziegler VIII* 1890.
Touton, *Berl. klin. Wochenschr.* 1886.
Weyl, *D. med. Wochenschr.* 1885.

§ 157. Der **Rothlauf, Erysipelas**, ist eine acute Hautentzündung, welche durch einen **Streptococcus** (Fig. 222 *a*) verursacht wird, welcher von kleinen Wunden aus in die Haut eindringt und sich wesentlich in den Lymphgefässen (Fig. 222 *a b* und Fig. 223 *h i*) verbreitet. Unter Umständen dringen die Kokken von den Lymphgefässen auch in das benachbarte Gewebe ein. Wo die Organismen sich ansiedeln und vermehren, da führen sie zu Gewebsdegeneration (Fig. 222 *c*) und Entzündung (Fig. 222 *d e*

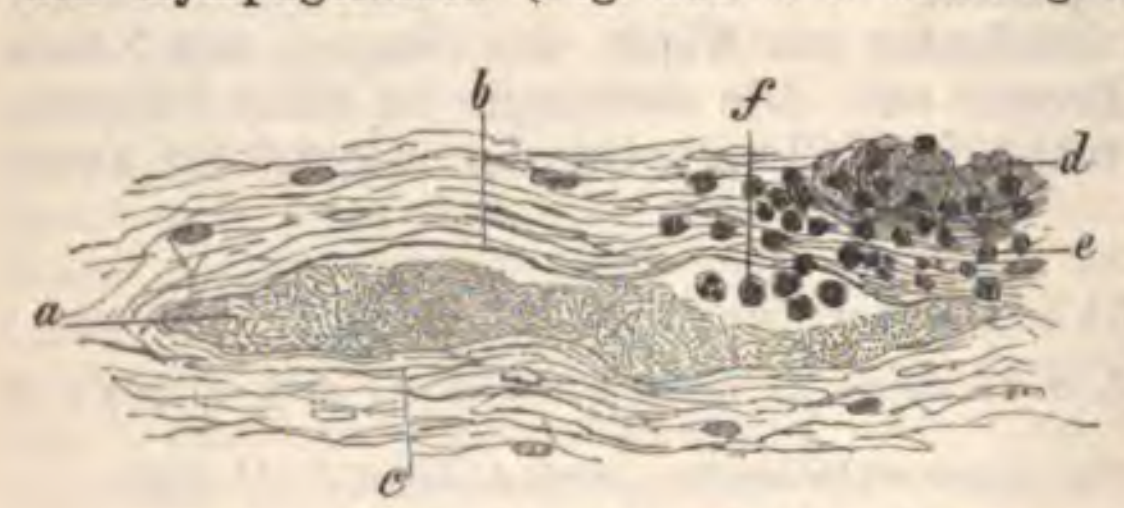

Fig. 222. Kolonie des Streptococcus erysipelatis (*a*) innerhalb eines Lymphgefässes (*b*), zum Theil aus dichtgedrängten Kügelchen, zum Theil aus Torulaketten zusammengesetzt. *c* Umgebung des Lymphgefässes mit blassen, nicht färbbaren Kernen. *d* Vene. *e* Perivenöse zellige Gewebsinfiltration. *f* Ansammlung von Zellen innerhalb des Lymphgefässes. Schnitt aus einem Kaninchenohr 2 Tage nach der Impfung mit Erysipelstreptokokken, mit Gentianaviolett behandelt und in Kanadabalsam eingeschlossen. Vergr. 250.

Fig. 223. Durchschnitt durch die Haut bei **Erysipelas bullosum.** *a* Epidermis. *b* Corium. *c* Blase. *d* Blasendecke. *e* Epithelzelle mit Vacuole. *f* Gequollene Zelle mit gequollenem Kern. $g\,g_1$ Durch Verflüssigung von Epithelien gebildete Hohlräume, Bruchstücke von Epithelien und Eiterkörperchen enthaltend. *h* Lymphgefäss mit Streptokokken theilweise gefüllt. *i* Mit Streptokokken prall gefüllte Lymphgefässe. *k* Im Gewebe sitzender Schwarm von Streptokokken. $l\,l_1$ Nekrotisches Gewebe. *m* Zellige, m_1 zelligfibrinöse Gewebsinfiltration. *n* Zelligfibrinöses Exsudat in der Blase. In Alkohol gehärtetes, mit Alaunkarmin gefärbtes, in Kanadabalsam eingeschlossenes Präparat. Vergr. 60.

und Fig. 223 $m\,m_1$), doch pflegt erstere nur selten sich über grössere Gewebsbezirke (Fig. 223 $l\,l_1$) zu verbreiten.

Am Lebenden betrachtet, verläuft die Affection unter dem Bilde einer peripher fortschreitenden Röthung und Schwellung der Haut. Gleichzeitig besteht Fieber. Im Beginn erscheint die Haut glatt und glänzend, lebhaft roth gefärbt. Später wird sie mehr blauroth oder braunroth; gleichzeitig nimmt die Schwellung ab, und es beginnt die Epidermis sich in Schuppen und Lamellen abzulösen.

In einzelnen Fällen, in denen die Exsudation nach der Oberfläche intensiver wird, kommt es zur Bildung von Bläschen (Fig. 223 *c*) und Blasen, zu einem Erysipelas vesiculosum und bullosum. Wird der Blaseninhalt eiterig, so spricht man von einem Er. pustulosum. Durch Vertrocknung der Pusteln zu Borken geht dasselbe in ein Er. crustosum über. Werden einzelne Hautpartieen nekrotisch ($l\,l_1$) und gangränös, so bezeichnet man das Erysipel als ein Er. gangraenosum.

Die anatomischen Veränderungen bestehen, abgesehen von den entzündlichen Hyperämieen, in einer sehr erheblichen, zellig-serösen (Figur 223 *m*), mitunter auch zellig-fibrinösen (m_1) Infiltration der Haut und des subcutanen Bindegewebes. Die Blasenbildung erfolgt durch Aufquellung (*f e*), Verflüssigung und Zerfall des Epithels des Rete Malpighii ($g\,g_1$). Da diese Verflüssigung des Epithels in einzelnen Herden auftritt, so bilden sich zunächst kleine Höhlen ($g\,g_1$), die durch restirende, vielfach verzerrte und spindelig ausgezogene Zellen von einander getrennt sind. Später gehen die Septen zu Grunde (*c*).

Die Literatur über das Erysipel und seine Aetiologie ist in § 160 des allgemeinen Theils angegeben.

§ 158. Durch Untersuchungen von Ogston, Rosenbach, Krause, Garré, Passet und Anderen ist der Nachweis geleistet worden, dass es eine Reihe von **Hautentzündungen mit zellreichem eiterigem Exsudat** giebt, welche alle meistens durch die gewöhnlichen Eiterkokken, durch Staphylococcus pyogenes aureus und albus und Streptococcus pyogenes verursacht werden, sonach ätiologisch einander sehr nahe stehen (vergl. § 160 des allgemeinen Theils). Die Infection erfolgt am häufigsten von kleineren oder grösseren Verletzungen aus, kann aber auch von den Haarbälgen und Talgdrüsen ihren Ausgang nehmen.

Als **Phlegmone** der Haut bezeichnet man eine mehr oder minder ausgebreitete, nicht scharf abgegrenzte, meist durch den Streptococcus pyogenes verursachte Entzündung der Haut und des Unterhautzellgewebes, welche durch die Bildung eines eiterig-serösen, oft auch zum Theil eiterig-fibrinösen, zuweilen verjauchenden Exsudates charakterisirt ist, das sich namentlich reichlich in den Spalträumen des subcutanen Gewebes ansammelt und zu einer bedeutenden Schwellung des betreffenden Theiles führt. Am häufigsten kommt die Affection an den Extremitäten vor. An den Fingern wird sie häufig als **Panaritium cutaneum** und **subcutaneum** bezeichnet.

Ist die epidermoidale Decke nicht dick, so ist die Haut meist geröthet, oft glänzend, namentlich dann, wenn die Entzündung wesentlich im Corium selbst ihren Sitz hat, so dass sich der Process hinsichtlich seiner Verbreitung und seines Aussehens den erysipelatösen Entzündungen nähert.

In leichten Fällen kann die Entzündung wieder zurückgehen und das Exsudat resorbirt werden. Gewöhnlich kommt es indessen da und dort zu Gewebsvereiterung, häufig auch zu brandiger Nekrose einzelner Hautstellen oder im Gebiete der Entzündung gelegener Fascien etc., so dass oberflächliche oder tiefgelegene, häufig nekrotische Gewebsfetzen enthaltende, zuweilen verjauchende Eiterherde, **Abscesse**, sich bilden, die früher oder später nach aussen durchbrechen. Durch weiteres Uebergreifen auf benachbarte Gewebe kann sich der Process nach der Seite und nach der Tiefe hin ausbreiten und zu Lymphangoitis, Lymphadenitis und zu Pyämie führen. In günstigen Fällen dagegen begrenzt sich die eiterige Gewebsinfiltration und die Vereiterung, worauf an der Grenze der Abscesse sich Granulations- und Narbengewebe entwickelt. Heilung erfolgt nach Entleerung der Abscesse und nach Abstossung des nekrotisch gewordenen und nach Resorption des im lebenden Gewebe steckenden Infiltrates unter Bildung von Narben.

Mit dem Namen **Akne** bezeichnet man einen Entzündungsherd, der seinen Sitz in der Umgebung eines Haarbalges, sowie der dazu gehörenden Talgdrüse hat (Fig. 224) und durch die Bildung kleiner rother Knötchen, in welchen entweder ein schwarzer Comedopfropf oder ein kleiner Eiterherd liegt, charakterisirt ist.

Fig. 224. Verticalschnitt durch eine Aknepustel. *a* Epidermis. *b* Entzündliche Infiltration in dem die Talgdrüse und den Follikel umgebenden Corium und der benachbarten Papillen (*e*). *c* Talgdrüse, deren Inhalt grösstentheils ausgefallen ist; der Rest ist Eiter und fettig-epithelialer Detritus. *d* Zur Drüse gehöriger Haarfollikel, schief getroffen. Schwache Vergr. (nach Kaposi).

Je nach dem Grad der Entzündung ist das Gewebe, welches den Haarfollikel und die Talgdrüse umgiebt, in mehr oder minder grosser Ausdehnung zellig infiltrirt und hyperämisch (*b*) oder theilweise bereits vereitert. Auf diesen Verschiedenheiten beruhen die Bezeichnungen Akne indurata, A. punctata und A. pustulosa. Schliesslich geht die Talgdrüse durch die Eiterung zu Grunde, mitunter auch der Haarfollikel.

Als **Akne mentagra** oder **Sycosis** oder **Folliculitis barbae** bezeichnet man eine in Vereiterung ausgehende Entzündung der Haarfollikel und ihrer Umgebung, bei welcher sich Knoten und Pusteln bilden, die jeweilen von einem Haare durchbrochen sind. Sitz dieser Affection sind die behaarten Theile der Haut, namentlich der Bart.

Die als **Sycosis parasitaria** bezeichnete Affection ist anatomisch der ersteren gleich, soll aber durch einen Fadenpilz bedingt werden (s. Herpes tonsurans § 165).

Was man **Furunkel** nennt, ist eine Entzündung, welche sich in der Umgebung einer Talgdrüse und eines Haarbalges oder einer Schweissdrüse entwickelt. Von der Akne unterscheidet sich derselbe dadurch, dass die Entzündung eine weit bedeutendere Intensität und Extensität erlangt. Es bildet sich dementsprechend eine ziemlich umfangreiche, knotenförmige, dunkelrothe Schwellung. Nach einiger Zeit tritt im Innern derselben ein nekrotischer Propf auf, der durch eiterige Einschmelzung des umgebenden Gewebes gelöst und nach Durchbruch des Herdes nach aussen geschafft wird.

Bei der als **Karbunkel** bezeichneten Hautentzündung handelt es sich um eine der Furunkelbildung ähnliche Affection, bei welcher indessen eine noch weit grössere Hautfläche infiltrirt wird, so dass sich derbe, dunkelrothe Anschwellungen bis zu der Grösse einer Flachhand und darüber entwickeln. Die Haut pflegt innerhalb der geschwellten Theile in grösserer oder geringerer Ausdehnung zu nekrotisiren und sich dabei in eine bläulich-schwarze Pulpe oder in einen Schorf zu verwandeln. Auch in den tieferen Gewebsschichten kommt es zu Nekrose und zu Eiterung. Schliesslich werden die nekrotischen Massen durch Eiterung gelöst und abgestossen, worauf eine granulirende Wundfläche erscheint.

Der Eiter aus Aknepusteln, Furunkeln und Karbunkeln enthält meistens Staphylokokken.

Literatur über eiterige Hautentzündungen.

Bockhart, *Ueber die Aetiologie der Impetigo u. des Furunkels, Monatsh. f. prakt. Dermat.* 1887.
Cornil, *Leçons prof. pend. le I. sem. de l'année* 1883—1884, *Paris* 1884.
Escherich, *München. med. Woch.* 1886.
Garré, *Fortschritte der Med. III Nr.* 6, 1885.
Passet, *Untersuchungen über die Aetiologie der eiterigen Phlegmone des Menschen, Berlin* 1885.
Weitere diesbezügliche Literatur enthält § 159 *des allgemeinen Theils.*

§ 159. Als **Pustula maligna** oder **Milzbrandkarbunkel** bezeichnet man eine Hautentzündung, welche durch **Milzbrandbacillen** hervorgerufen wird und 1—14 Tage nach der Infection auftritt. Die Infection geht von kleinen Verletzungen, zuweilen von Insectenstichen aus. In den meisten Fällen entwickeln sich am Orte der Infection 6 Millimeter bis mehrere Centimeter im Durchmesser haltende, gewölbte oder mehr beetartig über die Oberfläche emporgehobene Beulen (Fig. 225) von rother oder auch mehr gelblicher Färbung, welche an ihrer Oberfläche nach einiger Zeit oft Bläschen bilden, oder auch nach Eintritt partieller Epithel-

verluste nässen, worauf sich durch Eintrocknen der aussickernden, oft blutigen Flüssigkeit (*g*) Borken bilden. Bei Bildung central gelegener Borken kann das Centrum der Beule sich vertiefen, so dass die Ränder einen Wall um diese bilden. Die Umgebung der Beule ist bald wenig verändert, bald geröthet und geschwollen und kann mit kleinen gelblichen oder blaurothen Blasen besetzt sein (Koch). Bleibt der Process local, so kann sich die brandig werdende Beule abstossen; Blutinfection hat einen tödtlichen Ausgang zur Folge. In seltenen Fällen äussert sich die stattgehabte Infection gleich von Anfang an in einer umfangreichen starken ödematösen Schwellung des Gewebes ohne Bildung einer umschriebenen Erhebung. Im Gebiete einer ausgebildeten Milzbrandpustel (Fig. 225) ist der Papillarkörper und das Corium von Bacillen (*c d f*) und zelligem (*d f*) und serösem (*c*) Exsudat durchsetzt, wobei das flüssige,

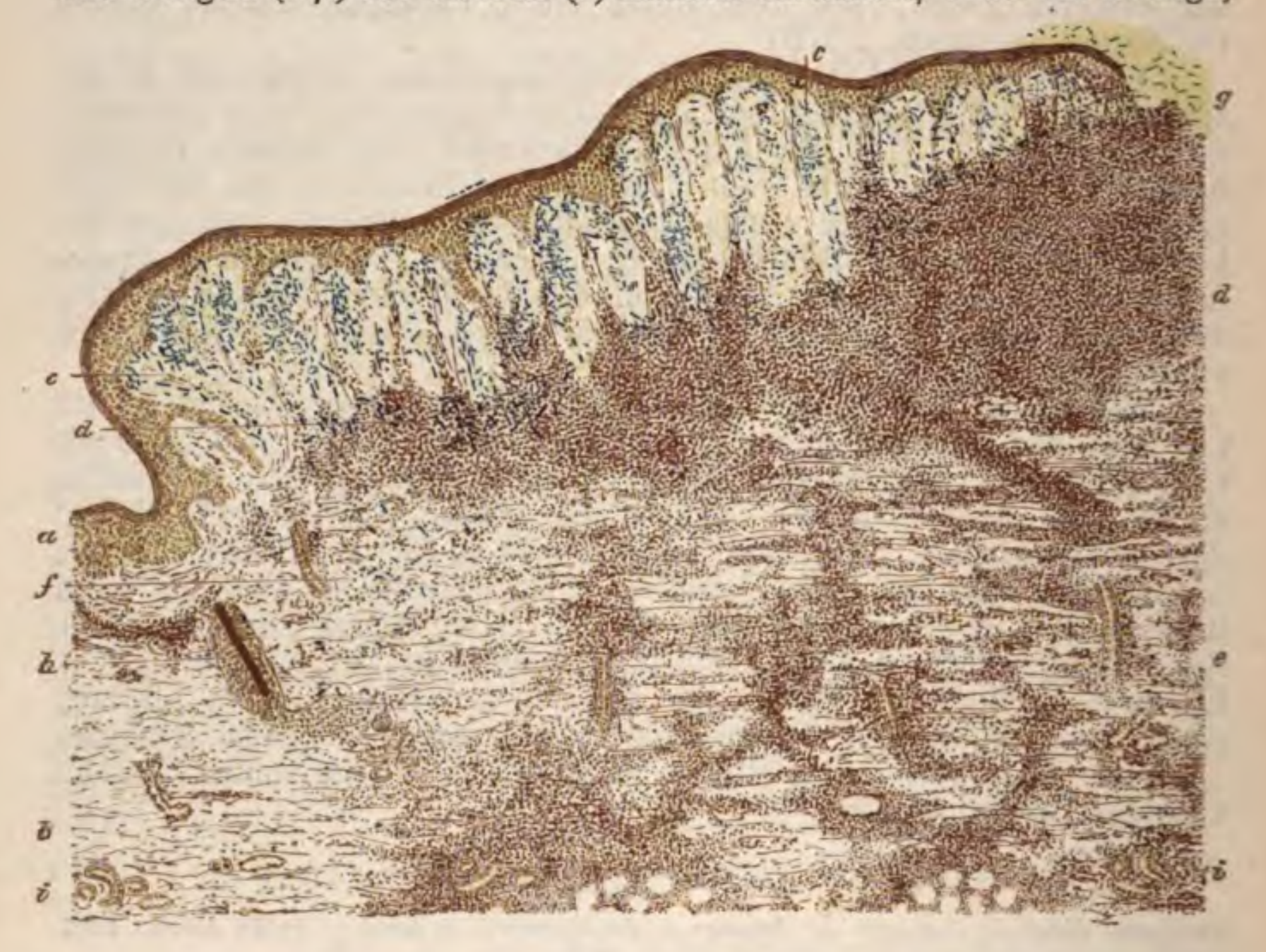

Fig. 225. Schnitt durch eine 10 Tage alte Milzbrandpustel vom Arm eines Mannes. *a* Epidermis. *b* Corium. *c* Oedematöser, geschwollener, von Exsudat und Bacillen durchsetzter Papillarkörper. *d* Zellig infiltrirte und zum Theil zugleich bacillenhaltige Schicht des Corium. *e* Tiefere, von zelligen Zügen durchsetzte Coriumschichten. *f* Von Bacillen und Zellen durchsetztes Corium. *g* Blutiges, bacillenhaltiges Exsudat auf der Oberfläche. *h* Haarbalg. *i* Schweissdrüsenknäuel. In Alkohol gehärtetes, mit Gentianaviolett, Jod und Vesuvin behandeltes, in Kanadabalsam eingeschlossenes Präparat. Vergr. 35.

mit Blut und Bacillen vermischte Exsudat namentlich im Papillarkörper (*c*) sitzt und nach Verlust der Epitheldecke an die Oberfläche aussickert, während die tieferen Schichten (*d*) von Zellen dicht durchsetzt sind. Wo Bläschen sich bilden, wird über dem ödematös geschwollenen Papillarkörper die Epidermis durch Exsudat abgehoben.

In sehr seltenen Fällen (Weigert, Waldeyer) bilden sich durch metastatische Verschleppung von Bacillen in der Haut rothe Flecken, Papeln und Bläschen.

Der Milzbrandpustel ähnliche Entzüdungen mit brandiger Gewebsverschorfung entstehen zuweilen auch nach Infection der Haut durch **Kokken**, wobei kleine Verletzungen den Ausgangspunkt bilden.

Als **Hospitalbrand** oder **Nosocomialgangrän** bezeichnet man eine Wundinfectionskrankheit, die an jeder Wunde sich einstellen kann, mit Vorliebe indessen an kleinen Hautwunden (Schröpfwunden, Blutegelstichen) auftritt. In Folge der Infection nimmt die Umgebung der Wunde eine schmutzig gelbgraue Färbung an und verfällt der Gangrän. Hatten sich an einer Wunde schon Granulationen gebildet, so werden zunächst diese missfarbig und verwandeln sich in einen gelben schmierigen Brei, der zerfällt, worauf die Wunde eine serös-jauchige Flüssigkeit absondert.

Als **Decubitalgangrän** bezeichnet man eine progressive brandige Gewebsnekrose, welche bei Individuen auftritt, deren Ernährung herabgesetzt und deren Blutcirculation in Folge von Blutmangel und Herzschwäche eine unvollkommene ist. In Folge dessen genügt schon ein leichter Druck, um eine Nekrose der Haut herbeizuführen. Die abgestorbene Haut sieht blauschwarz oder schwarz aus und geht unter dem Einfluss eingedrungener Fäulnissorganismen eine brandige Zersetzung ein. Am häufigsten tritt Decubitalnekrose über dem Kreuzbein und den Trochanteren des Oberschenkels, sowie an der Ferse ein. Sie beschränkt sich häufig nicht auf die Haut, sondern greift auch auf die tiefer gelegenen Weichtheile und die Knochen über.

Als **Malum perforans pedis** pflegt man eine eigenthümliche Erkrankung des Fusses zu bezeichnen, welche mit der Bildung einer Schwiele beginnt, unter der sich weiterhin ein rasch in die Tiefe greifendes Geschwür bildet, in dessen Grund sich auch der Knochen entzünden und nekrotisch werden kann. Manche Autoren (Duplay, Morat, Schwimmer, Pitres, Vaillard) sind der Ansicht, dass es sich dabei um eine trophoneurotische Erscheinung handelt. Es ist indessen zweifellos, das gewöhnlich mechanische Läsionen, Druck, Reibung etc. die Affection veranlassen. Sie hat danach auch am häufigsten an den einem Druck ausgesetzten Theilen ihren Sitz. Begünstigt wird der Eintritt der Geschwürsbildung durch mangelhafte Ernährung des Fusses in Folge von Sklerose und Atherom der Arterien, in einzelnen Fällen vielleicht auch durch Störungen der Innervation.

Als Pende'sches oder tropisches Geschwür (Heydenreich, *Das Pende'sche Geschwür, St. Petersburg 1888, ref. Centralbl. f. Bakt. V. 1889*) bezeichnet man eine in subtropischen Ländern endemisch vorkommende Hautaffection, welche in Form vereinzelter oder zahlreicher Papeln und Pusteln auftritt, aus denen sich erbsen- bis pflaumengrosse und grössere Geschwüre bilden und meist mit Rücklassung einer seichten Narbe heilen. Nach Heydenreich soll die Ursache ein Kapselcoccus sein.

Als Ainhum (da Silva Lima, *Arch. of Dermatol. VI 1888*) bezeichnet man eine namentlich bei Negern afrikanischer Rasse vorkommende eigenthümliche Erkrankung der Zehen, bei welcher sich in der Höhe der Digitoplantarfalte der fünften oder der vierten Zehe eine circuläre Einschnürung bildet, während die Zehe anschwillt und mit der Zeit eine rauhe, schuppige Oberfläche erhält. Schliesslich kommt es zum Verlust der Zehe. Die Ursache des Leidens ist unbekannt.

Literatur über Pustula maligna.

Bleuler, *Correspbl. f. Schweizer Aerzte* 1884.
Bollinger, *v. Ziemssen's Handb. der spec. Path. III.*
Bourgeois, *Traité prat. de la pustule maligne etc.*, *Paris* 1861.
Cornil, *Leçons prof. pend. le I. sem. de l'année* 1883—84, *Paris* 1884.
Davaine, *Compt. rend. LX* 1865.
Hirschfelder, *Arch. d. Heilk. XVI* 1875.
Koch, W., *Milzbrand und Rauschbrand, Stuttgart* 1886.
Neyding, *Vierteljahrsschr. f. ger. u öff. Med.* 1869.
Wagner, *Arch. d. Heilk. XIV* 1874.
Weigert *und* **Waldeyer**, *Virch. Arch.* 52. *Bd.*

Literatur über malum perforans pedis
und multiple Gangrän.

Doutrelepont, *Ein Fall von acuter multipler Hautgangrän*, *Vierteljahrsschr. f. Derm. u. Syph. XIII* 1886.
Dublay, *Arch. gén. de méd.* 1876.
Fischer, *v. Langenbeck's Arch.* 1873.
Lagrange, *De l'étiol. multiple du mal perforant plantaire, Sem. méd.* 1886 *Nr.* 48.
Morat, *Arch. gén. de méd.* 1873.
Pitres *et* **Vaillard**, *Nervenveränderungen b. M. p.*, *Arch. de phys. V* 1885.
Schwimmer, *v. Ziemssen's Handb. XIV.*

§ 160. Unter **Hautgeschwür** versteht man einen zu Tage liegenden Substanzverlust der Cutis, dessen entzündlich infiltrirter Grund und Rand in fortschreitendem molecularem Zerfall begriffen sind.

In der Regel ist der Grund mit einem graugelben Belag bedeckt, welcher theils aus nekrotisch gewordenem Gewebe, theils aus Eiterkörperchen besteht. Die Grundfläche ist bald glatt, bald höckerig oder grubig vertieft. Die Ränder sind bald wallartig aufgeworfen, bald scharf abgeschnitten, bald unterminirt, bald allmählich abfallend, bald regelmässig verlaufend, bald zackig und buchtig. Die Umgebung der Geschwüre ist bald intensiv geschwellt und geröthet, bald wenig oder gar nicht verändert, bald derb infiltrirt, bald nur ödematös. Das Secret, welches die Geschwüre liefern, ist bald spärlich, bald reichlich, bald dünnflüssig, bald eiterig, rahmig. Häufig bilden sich Krusten oder gummiartige Auflagerungen, oder es ist das Geschwür mit einem missfarbigen, diphtheritischen Belag bedeckt.

Geschwüre entstehen gemeiniglich durch nekrotischen Zerfall einer zuvor entzündlich infiltrirten Haut. Der Grund, weshalb dieser Zerfall fortschreitet und die Geschwüre sich vergrössern, liegt entweder in der anatomischen Prädisposition des Gewebes, auf dem das Geschwür entsteht, oder aber in der Natur und Beschaffenheit der die Entzündung hervorrufenden Schädlichkeit. Von beiderlei Geschwürsformen ist in den letzten Paragraphen bereits die Rede gewesen und wird auch weiterhin (Tuberculose, Lepra, Syphilis) die Rede sein. Es kommen indessen in der Haut noch zwei Geschwürsformen vor, welche einer besonderen Erwähnung bedürfen.

1) Das **Ulcus varicosum** entsteht dadurch, dass in Folge von Stauungen im venösen Kreislauf, die zu einer Erweiterung der Venen und einer ödematösen Infiltration der Gewebe führen, die Haut sehr lädirbar wird, so dass schon nach verhältnissmässig sehr geringfügigen Reizen und Verletzungen zellige Infiltration des Gewebes, sowie Eiterung und Zerfall eintreten. Es bilden sich dann Geschwüre, die sich zwar mit Granulationen bedecken, die aber, solange die causale Schädlichkeit

besteht, nicht zur Heilung kommen. Die Bedeckung der Granulationen mit Epithel bleibt nicht nur aus, sondern es vergrössert sich das Geschwür namentlich der Fläche nach und kann schliesslich eine enorme Ausdehnung erlangen.

Das an das Geschwür angrenzende Bindegewebe verdickt sich theils durch ödematöse Infiltration, theils durch Bindegewebsneubildung und zeigt dabei ein speckiges Aussehen. Die Granulationen bieten, mikroskopisch untersucht, nichts Besonderes und sind bald stark, bald schwach entwickelt.

Das Epithel, das an den Granulationsrand anstösst und denselben in einem schmalen Saum bedeckt, treibt nicht selten Zapfen zwischen die Granulationen hinein, schiebt sich aber nicht in gehöriger Weise über dieselben vor. Die weitere Umgebung und der Untergrund des Geschwüres zeigen meistens durch Stauung bedingte Gewebsveränderungen, wie cyanotische Färbungen, Hautabschülferungen, erweiterte Venen, ödematöse Durchtränkung etc. Diese Geschwüre kommen hauptsächlich am Unterschenkel vor.

2) Das **Ulcus molle**, oder der weiche Schanker, oder das venerische Geschwür, ist eine ansteckende Localaffection, welche meistens beim Coitus von Mensch zu Mensch übertragen wird und demgemäss ihren Sitz an den Genitalien hat. Schon 24 Stunden nach der Infection bildet sich ein Bläschen oder eine Pustel, welche sich rasch zu einem Geschwür mit gelbem, speckigem Grunde und rother Umgebung entwickelt, das sich durch fortschreitenden molecularen Zerfall vergrössert. Grund und Rand des Geschwüres sind mit äusserst zahlreichen Zellen infiltrirt, welche in der Nähe der Oberfläche in verschiedenen Stadien der Degeneration und des Zerfalls sich befinden und schliesslich in eine Detrituslage übergehen. Von dem weichen Schanker aus kann sich eine Lymphangoitis und Lymphadenitis (Bubonen), aber keine Syphilis entwickeln.

Wird ein Individuum gleichzeitig mit Schankergift und mit dem Gifte der Syphilis inficirt, so tritt in der 3.—4. Woche nach der Infection eine Verhärtung des Geschwürsgrundes ein. Aus dem weichen wird ein **harter Schanker**, ein **Ulcus induratum**. Ist der weiche Schanker schon abgeheilt, so verhärtet sich die Narbe.

Literatur über Ulcus molle.

Bender, *Das Ulcus molle*, *Centralbl. f. Bakt. III* 1888.
Finger, *Die Diagnose des syphilitischen Initialsklerose und der localen contagiösen Helkose*, *Vierteljahrsschr. f. Dermat.* 1885.
Lang, *Das venerische Geschwür*, *Wiesbaden* 1887.

§ 161. Wie aus dem Bisherigen hervorgeht, kommen in der Haut unter verschiedenen Bedingungen Granulationswucherungen vor, welche, da sie sich auf dem Boden von Defecten bilden, als Gewebsneubildungen anzusehen sind, die einen Heilzweck haben und danach meist auch zu Bildung von Narbengewebe führen.

Es kommen indessen **Granulationswucherungen** vor, welche einen mehr selbständigen Charakter tragen und zur Bildung mehr oder weniger umfangreicher Gewächse führen, welche unter der Bezeichnung **Granulome** oder **Granulationsgeschwülste** zusammengefasst werden.

Sie können sich zunächst im Verlauf verschiedener acuter und chronischer Entzündungen entwickeln, treten aber in ihrer typischen Aus-

bildung oft grade nach geringfügigen Verletzungen auf und bildet dann papillöse, oft schwammartige weiche rothe Wucherungen, welche aus einem äusserst gefäss- und zellreichen Granulationsgewebe bestehen. Ob die Wucherungen jeweilen durch besonderen Reiz hervorgerufen werden, oder ob die Ursache ihrer Entstehung in der Oertlichkeit liegt, ist nicht bekannt. Es ist daher am besten, sie vorläufig als **traumatische Granulome** zu bezeichnen. Bei Erwachsenen kommen sie am häufigsten am Kopfe vor; bei Neugeborenen entwickeln sie sich nicht selten im Verlauf der ersten Woche in der Nabelwunde und bilden kleine bis erbsengrosse hochrothe Knötchen. Nach Küstner schliessen letztere in seltenen Fällen Drüsenschläuche ein, welche den Darmdrüsen gleichen und wahrscheinlich von Resten des Ductus omphalo-mesaraicus stammen.

Eine weitere seltene Form von Granulomen der Haut, welche zuerst von Kaposi als **Dermatitis papillomatosa capillitii** (Framboesia non syphilitica) beschrieben, von Hebra als **Sycosis framboesiformis** bezeichnet worden ist, bildet derbe, fleischrothe, flach aufsitzende, höckerige, himbeerähnliche Excrescenzen, welche meist mit starker Epidermis bedeckt sind, jedoch stellenweise nässen und sich mit Borken bedecken. Sie sitzen am häufigsten am Hinterkopf und im Nacken, haben einen basalen Durchmesser von 0,5 bis 3,0 mm und können, falls sie in Mehrzahl auftreten, untereinander confluiren. Ihre Entstehungsursache ist unbekannt. Nach ihrer anatomischen Beschaffenheit sind sie Granulationswucherungen und stehen der Framboesia tropica nahe, einer an der Westküste von Afrika, im Senegal und im Congogebiete, ferner im indischen Archipel und in Südamerika endemisch vorkommenden contagiösen Hautkrankheit.

Als **Rhinosklerom** bezeichnet man eine, durch einen Bacillus verursachte, in der Haut der Nase, im Rachen und im Kehlkopf vorkommende geschwulstartige, seltene Granulationsbildung, welche in der Haut der Nase in Form harter graurother von normaler Epidermis bedeckter Knoten, in der Schleimhaut der Nasenrachenhöhle und des Kehldeckels dagegen als flache, weiterhin narbig schrumpfende Wucherung auftritt. Die Knoten bestehen aus einem zellreichen Granulationsgewebe, das sich in Form von rundlichen Herden und Strängen auf die Umgebung verbreitet und sich stellenweise durch den Gehalt an vacuolär degenerirten Zellen und hyalinen Bildungen auszeichnet. (Weiteres enthält § 176 des allgemeinen Theils, wo auch die Literatur angegeben ist.)

Mit der Bezeichnung **Granuloma fungoides** oder Mykosis fungoides Alibert oder Papilloma areo-elevatum hat man eine eigenthümliche, im Ganzen seltene Hautaffection belegt, welche theils durch Bildung nässender und schuppender, ekzematös aussehender, infiltrirter, bis flachhandgrosser Plaques, theils durch pilzartige papillöse und knotige, erbsen- bis taubeneigrosse Granulationswucherungen, die zum Theil nässen, charakterisirt ist. Die Wucherungen befallen die verschiedensten Körpertheile und können stellenweise ulceriren oder sich mit Hinterlassung von Pigmentirungen zurückbilden. Sie können ferner mit Lymphdrüsenschwellungen verbunden sein.

Die Bildung der Efflorescenzen ist von Jucken begleitet. Nach jahrelangem Verlauf tritt der Tod an Marasmus ein. Die Ursache der Bildung ist unbekannt.

Literatur über Granuloma fungoides.

Alibert, *Monograph. des Dermatoses, Paris* 1832.
Auspitz, *Syst. d. Hautkrankh., Wien* 1881.
Auspitz, Hochsinger *und* **Schiff**, *Vierteljahrsschrift f. Derm. und Syph.* 1885.
Dönitz *und* **Lassar**, *Ueber Mykosis fungoides, Virch. Arch.* 116. *Bd.* 1889.
Duhring, *Arch. of Derm.* 1879.
Geber, *D. Arch. f. klin. Med.* 1878.
Hammer, *Mittheil. a. d. med. Klin. zu Würzburg, herausg. v. Gerhardt und Müller II, Wiesbaden* 1886.
Hardaway, *Arch. of Derm.* 1880.
Hebra, F., *Bericht v. k. k. Krankenh. zu Wien* 1874 *u.* 1875.
Hebra, H. v., *Vierteljahrsschr. f. Derm.* 1875.
Kaposi, *Ueber Mykosis fungoides, Wiener med. Wochenschr.* 1887.
Köbner, *Klin. u. experim. Mittheil., Erlangen* 1864, *D. med. Wochenschr.* 1886 *u. Fortschr. der Med. IV* 1886.
Ledermann, *Mykosis fungoides, Arch. f. Dermat. XXI* 1889.
Neisser, *v. Ziemssen's Handb. XIV.*
Rindfleisch, *D. med. Wochenschr.* 1885 *Nr.* 15.

Literatur über Dermatitis papillomatosa capillitii.

Baker, *Trans. of the Path. Soc. London* 1882.
Hebra, H. v., *l. c.*
Kohn, *Arch f. Derm.* 1869.
Verité, A., *Acad. de méd.* 1882 9. *Mai.*

Literatur über Nabelgranulome.

Küster, *v. Langenbeck's Arch. XVI.*
Küstner, *Virch. Arch.* 69. *Bd.*
Weber, *Beitr. zur path. Anat. der Neugeb. III.*

§ 162. Die **Tuberculose** der Haut hat bis vor Kurzem als eine seltene Erkrankung gegolten. Durch den Nachweis, dass der Lupus (Fig. 226) und die sogen. Leichenwarze ebenfalls in das Gebiet der Tuberculose gehören, ist die Hauttuberculose unter die häufigen Krankheiten gerückt worden.

Die Tuberculose der Haut kann zunächst in Form von oberflächlichen Geschwüren auftreten, welche am häufigsten in der Nachbarschaft von Ostien, die mit Schleimhaut bekleidet sind, also am Kopfe und in der Geschlechts- und Analgegend, seltener an anderen Körpertheilen ihren Sitz haben. Die Geschwüre sind rundlich oder oval, ihre Ränder leicht infiltrirt, buchtig, und der Grund sowie die Umgebung lassen zuweilen knötchenförmige Granulationsherde erkennen.

Bei einer zweiten Form der Tuberculose, die mit oder ohne Geschwürsbildung verlaufen kann und die in ihrer Erscheinungsweise sehr jener Tuberculoseform sich nähert, welche man als Lupus tuberosus und hypertrophicus beschrieben hat, treten in der Haut und im subcutanen Bindegewebe Tuberkel und Tuberkelgruppen auf, welche weiterhin zur Bildung käsiger und breiig erweichter Einlagerungen führen, zwischen denen das Cutisgewebe zellig infiltrirt oder hyperplasirt ist. Diese Form kommt namentlich an den Extremitäten vor und führt im Verlaufe von Jahren zu knotenförmigen papillösen und diffusen Verdickungen, die sich über grössere Gebiete, z. B. den ganzen Unterschenkel erstrecken können und meist mit einem Rauhwerden der Oberfläche sowie mit Schuppen-, Geschwürs- und Borkenbildungen verbunden sind. Die Affection kann als rein locales Leiden auftreten, so dass man annehmen darf, dass die Infection von kleinen Hautwunden ausgegangen ist.

Eine dritte Form, die früher als Scrofuloderma bezeichnet wurde, tritt in circumscripten vereinzelten knotigen Granulationsherden auf, die ihren Sitz hauptsächlich im subcutanen Bindegewebe haben, eine Schwellung und bläuliche Färbung der Haut veranlassen, dann durchbrechen, dünne gelbweisse Flüssigkeit entleeren und Geschwüre mit unterminirten lividen Rändern und mit einem von dünnen Granulationen und nekrotischen Massen bedeckten Grund hinterlassen. Diese Form kommt namentlich als Theilerscheinung einer über verschiedene Organe ausgebreiteten chronischen Tuberculose (Scrofulose) bei Kindern vor, und die Tuberkeleruption sowie die Verkäsung und der Zerfall gehen oft von Lymphdrüsen aus. Der Sitz ist am häufigsten das Gesicht, der Hals und der Nacken.

Fig. 226. Lupus hypertrophicus des Gesichtes (nach einer von DEMME in Bern erhaltenen Photographie).

Die als Lupus vulgaris bezeichnete Hauttuberculose ist eine primäre, in einem Herde, selten in mehreren Herden auftretende Erkrankung der Haut, welche von Tuberculose anderer Organe begleitet oder gefolgt sein kann, welche ferner namentlich bei Kindern von 3—10 Jahren auftritt und meist im Gesicht (Fig. 226) oder an den Extremitäten, selten am Stamme beginnt.

Der Process ist wesentlich durch Bildung gefässhaltiger und gefässloser und dann typischen Tuberkeln oft durchaus gleichsehender bacillenhaltiger Granulationsknötchen (Fig. 227 *d e*) charakterisirt. Die Knötchen können zerfallen und durch Resorption wieder verschwinden, doch brechen die subepithelial gelegenen Erweichungsherde oft durch die epidermoidale Decke durch (*g*), so dass Eiter secernirende Geschwüre entstehen, die sich mit Borken bedecken. Nicht selten stellen sich zwischen den Knötchen diffuse Infiltrationen sowie Bindegewebshyperplasie ein, oder es entwickeln sich mächtige, über die Hautoberfläche prominirende Granulationswucherungen. Durch das Eindringen von Epithelzapfen zwischen die wuchernden Granulationen (*h*) entstehen zuweilen krebsähnliche Bildungen.

Im Beginn oder bei dem Fortschreiten der Erkrankung, welches von einem Ausgangspunkt aus in radiärer Richtung erfolgt, bilden sich über den Cutistuberkeln meist rothe und gelbbraune, glatte oder schuppende Flecken (Lupus maculosus), die bei Druck mit dem Sondenknopf leicht einbrechen (NEISSER). Liegen die Herde nahe beisammen, so bilden sie braunrothe oder braungelbe Flecken, die späterhin durch Resorption der Knötchen im Centrum sich vertiefen und gleichzeitig zufolge des Verlustes der Papillen glatt werden, während die Epithel-

Fig. 227. Lupus vulgaris. *a* Normale Epidermis. *b* Normale Cutis mit Schweissdrüsen *i*. *c* Gewebe der lupösen Neubildung. *d* Blutgefässhaltige Knötchen innerhalb eines diffusen Infiltrates. *e* Knötchen ohne Gefässe. *f* Zellzüge. *g* Geschwür. *h* Gewuchertes Epithel. Karminpräparat. Vergr. 25.

decke rissig wird und sich abblättert (L. exfoliativus). Durch Gewebszerfall können weiterhin mit Eiter und Borken belegte Geschwüre entstehen (L. exulcerans), oder es können im Centrum eines Lupusherdes strahlige glatte Narben sich bilden, während an der Peripherie der Process weiterschreitet (L. serpiginosus). Es können sich ferner sowohl unter dem Epithel als in Geschwüren papillöse (L. framboesioides, papillaris, verrucosus) oder knotige Wucherungen (L. tuberosus, nodosus, hypertrophicus, tumidus) erheben, die mit Borken oder Epithelschuppen bedeckt sind.

Durch alle die genannten Processe pflegen im Laufe von Jahren sehr weitgehende Zerstörungen herbeigeführt zu werden, welche z. B. das Gesicht (Fig. 226) in hohem Maasse verunstalten. Nase, Lippen und Augenlider können grossentheils zerstört und durch Narbenbildung verzerrt werden. An den Extremitäten bilden sich nicht selten der erworbenen Elephantiasis ähnliche Verdickungen, welche theils aus neugebildetem Bindegewebe, theils aus Granulationsknötchen und nekrotischen Herden sich zusammensetzen und meist mit knotigen, braunen, zum Theil auch mit papillösen, nässenden und mit Epithelschuppen und Borken bedeckten Wucherungen besetzt sind.

Die als Leichenwarze bezeichnete Hauttuberculose kommt am häufigsten bei Anatomen und Anatomiedienern zur Beobachtung und tritt in Form von warzigen Bildungen auf, die ihre Entstehung einer entzündlichen, durch Tuberkel charakterisirten Wucherung des Papillarkörpers, die gleichzeitig auch zu einer Hypertrophie der Epidermis führen kann, verdankt. Sie ist eine Tuberculose, die von Verletzungen ihren Ausgang nimmt, sich sonach andern Formen der Verletzungstuberculosen, die in der Haut und dem subcutanen Gewebe gelegentlich zur Beobachtung kommen, anschliesst. Durch gleichzeitige oder secundär eintretende Infection mit Eiterkokken können sich pustulöse Hautaffectionen oder auch tiefer greifende Hautentzündungen und Lymphangoitiden entwickeln, die eine Mischform zwischen eiterigen und tuberculösen Erkrankungen darstellen.

Litteratur über Hauttuberculose.

Baumgarten, *Arch. d. Heilk.* XV.
Bender, *Bez. des Lupus vulg. zur Tuberculose*, *D. med. Wochenschr.* 1886.
Block, *Aetiol. und Pathogenese d. L. vulg.*, *Vierteljahrsschr. f. Derm. und Syph.* XIII 1886.
Brodowski, *Virch. Arch.* 63. *Bd.*
Brugger, *Tuberculosis verrucosa cutis*, *Virch. Arch.* 119. *Bd.* 1890.
Chiari, *Wien. med. Jahrb.* 1877.
Coyne, *Arch. de phys.* 1871—72.
Demme, *Bacillen in lupösen Herden. Berl. klin. Wochenschr.* 1883, und *Ueber tuberculöse Ekzeme* XX. u. XXI. *Jahresber. d. Jenner'schen Kinderspitals*, *Bern* 1883 u. 1884.
Doutrelepont, *Aetiologie des Lupus vulgaris*, *Compt. rend. der VIII. Sitz. d. internat. med. Congr. in Kopenhagen* 1884, und *Lupus und Hauttuberculose*, *Dtsch. med. Wochenschr.* 1887.
Dubreuille et **Auché**, *De la tuberc. cutanée*, *Arch. de méd. exp.* II 1890.
Duhring, *Diseases of the skin.* III 1882.
Finger, *Lupus und Tuberculose*, *zusammenfassende Darstellung*. *Centralbl. f. Bakt.* II 1887, und *Ueber die sog. Leichenwarze und ihre Stellung zum Lupus und zur Tuberculose*. *Dtsch. med. Wochenschr.* 1888 p. 85.
Friedländer, *Samml. klin. Vorträge v. Volkmann* Nr. 64, 1874.
Hanot, *Tuberculose cutanée*, *Arch. de phys.* VII 1886.
Jadassohn, *Ueber Inoculationslupus*, *Virch. Arch.* 121. *Bd.* 1890.
Jarisch und **Chiari**, *Vierteljahrsschr. f. Derm. u. Syph.* 1879.
Karg, *Tuberkelbacillen in einem sog. Leichentuberkel*, *Centralbl. f. Chir.* 1885.
Leloir, *Le lupus. Ét. sur la tub. publ. par Verneuil* II 1890; *Le lupus vulgaire érythémateux*. *Arch. de phys.* III 1891.
de Magny, *Contrib. à l'étude de l'inoculation tuberculeuse chez l'homme. Paris* 1886.
Mangelsdorf, *Ueber die elephantiast. Formen des Lupus an den Extremitäten. Greifswald* 1885.
Mögling, *Ueber chirurg. Tuberculosen*, *Tübingen* 1884.
Morel-Lavallée, *Scrofulo-tuberculose de la peau. Ét. expér. et clin. s. l. tub. publ. par Verneuil* II, *Paris* 1888.
Neisser, *v. Ziemssen's Handb.* XIV.
Pfeiffer und **Pagenstecher**, *Bacillen in lupösen Herden*, *Berl. klin. Wochenschr.* 1883.
Pick, *Ueber tuberculöse Hautkrankheiten*, *Prager med. Wochenschr.* 1889.
Riehl, *Wiener med. Wochenschrift* 1881, und *Tuberkelbacillen in einem sog. Leichentuberkel*. *Centralbl. f. Chir.* 1885.
Riehl u. **Paltauf**, *Ueber Tuberculosis verrucosa cutis*, *Vierteljahrsschr. f. Derm.* XIV 1886.
Soloweitschik, *Arch. f. Derm. u. Syph.* I 1880.
Vidal, *Annal. d. dermat.* XX 1882.

§ 163. Die **Initialmanifestation der Syphilis in der Haut**, welche 10 bis 30 Tage nach stattgehabter Infection auftritt, **ist durch die Bildung** eines scharf begrenzten, derb sich anfühlenden **Infiltrationsherdes** charakterisirt, innerhalb welches das Gewebe von **zahlreichen kleinen** Rundzellen (Fig. 228 *a*), zuweilen auch von grossen **epitheloiden Zellen**

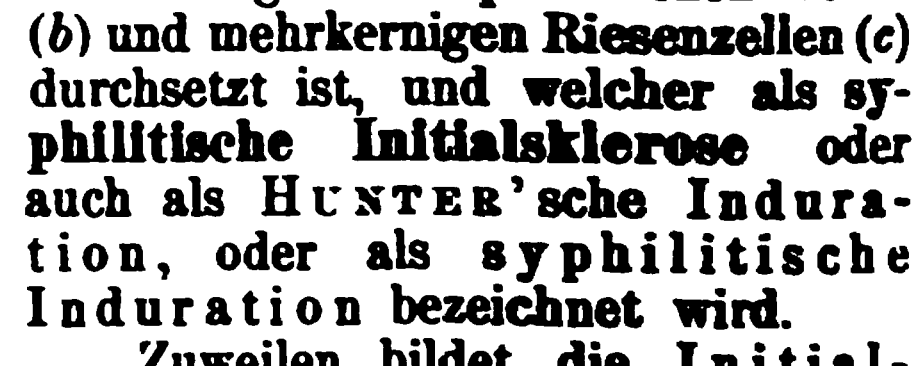

(*b*) und **mehrkernigen Riesenzellen** (*c*) durchsetzt ist, **und welcher als syphilitische Initialsklerose** oder auch als Hunter'sche Induration, oder als syphilitische Induration bezeichnet wird.

Zuweilen bildet die Initialsklerose eine Papel, **über welcher** sich das Epithel **nach einiger** Zeit abschuppt, häufiger **hat sie** eine



Fig. 228. Schnitt aus einer syphilitischen Initialsklerose. *a* Rundzelleninfiltration. *b* Grössere einkernige, *c* vielkernige Bildungszellen. Vergr. 350. Alaunkarminpräparat.

flächenhafte, einem Pergamentblättchen ähnliche oder aber eine kugelige oder bohnenförmige oder auch cylindrische Gestaltung. Nach einigen Wochen kann sich die Sklerose mit oder ohne Hinterlassung lange bestehender narbiger Verhärtung wieder zurückbilden, häufiger kommt es indessen zu einer Abschülferung des Epithels, sowie zu einem Zerfall der oberflächlichen Lagen des Corium, so dass sich eine Erosion und weiterhin ein Geschwür bildet, welches als exulcerirte Sklerose oder als **harter Schanker** bezeichnet wird. In seltenen Fällen entsteht auch ein Bläschen, das späterhin platzt und eine ulcerirende Fläche hinterlässt.

Die Grösse des auf dem verhärteten Grunde sitzenden Geschwüres ist in den einzelnen Fällen verschieden und hängt wesentlich von dem Sitz und von den Einwirkungen der Umgebung ab, welche die Geschwüre oft lädiren und die Entzündung und Ulceration steigern. Die Geschwürsfläche sondert dünnen Eiter, zuweilen auch nekrotisch zerfallende Gewebsfetzen ab. Stärkere Granulationsbildungen erheben sich auf dem Geschwürsboden nur selten, doch treten mitunter papilläre Wucherungen auf, welche als venerische Papillome bezeichnet werden. Bei geeigneter Behandlung heilen die Geschwüre, doch bleiben an den Narben noch lange Verhärtungen bestehen.

Erscheint die Initialmanifestation in Form einer Papel, so bildet sich ein über die Oberfläche prominirendes schrotkorn- bis erbsengrosses dunkelbläuliches oder blassrothes Knötchen, das weiterhin noch an Grösse zunimmt und dabei bald halbkugelig bleibt, bald mehr der Fläche nach sich ausdehnt und die Oberfläche etwas überragt. An trocken gehaltenen Körpertheilen schülfert sich die Epidermis in Schuppen ab, und die Oberfläche der Papel bedeckt sich mit Krusten, an feuchten Stellen nässt sie. Durch Gewebszerfall bilden sich Geschwüre. Eine Rückbildung erfolgt auch hier durch Resorption des Infiltrates. Als Residuen bleiben pigmentlose Flecken und Narben, zuweilen auch kleine, derbe, blasse, mit der Haut gleichgefärbte Papeln (Lang).

Findet gleichzeitig mit der Uebertragung der Syphilis eine Infection durch das Gift eines venerischen Geschwüres statt, so bildet sich nach ein bis zwei Tagen ein mit einem rothen Hofe umgebenes Knötchen und weiterhin eine Pustel, die, nachdem sie abgestossen, ein unregelmässig gestaltetes, scharfrandiges, mit einem trüben Secret bedecktes Geschwür hinterlässt.

Die **Hautsyphilide**, welche **nach Verbreitung des Giftes der Syphilis im Körper** erscheinen, können sich an sämmtlichen Stellen der Körperoberfläche zeigen, treten aber mit Vorliebe zuerst am Rumpf, später auch im Gesicht und an den Extremitäten auf und bilden am häufigsten Roseolaflecken, Papeln, Pusteln und hoch- und tiefliegende Gummiknoten, seltener Pigmentflecken und Schuppen, die ohne vorausgegangene anderweitige Efflorescenzen erscheinen (Lang).

Die **Roseola syphilitica** erscheint am häufigsten am Stamm, kann sich aber über die ganze Körperoberfläche ausbreiten und bildet linsen- bis nagelgliedgrosse rothe Flecken, welche die Haut etwas überragen (maculo-papulöses Syphilid). Das Gewebe ist innerhalb derselben infiltrirt und die Zellen in Wucherung. Nach ein bis zwei Wochen werden die Flecken schmutzig braun oder grau und verschwinden meist nach drei bis vier Wochen.

Das **papulöse Syphilid** beginnt seine Entwickelung mit der Bildung

stecknadelkopf- bis linsengrosser rother Flecken, innerhalb welcher sich hirsekorn- bis erbsengrosse Papeln von zugespitzter, halbrunder oder flacher Form erheben. Je nach der Grösse unterscheidet man ein kleinpapulöses und ein grosspapulöses Syphilid. Das erstere sieht dem Lichen ruber ähnlich und wird danach als Lichen syphiliticus bezeichnet. Das Gewebe ist im Gebiete der Papeln von Exsudat durchsetzt (vergl. Fig. 217, pag. 407) und in Wucherung, und es können sich in letzteren auch Riesenzellen bilden.

Die Papeln, die sich an trockenen Orten entwickeln, sind roth oder blau oder braun, oder nur wenig von der Umgebung verschieden und bedecken sich bei ihrer Rückbildung mit desquamirten Epithelschuppen. Nach ihrem Schwund hinterlassen sie zuweilen braune oder graue Pigmentflecken, die später abblassen und zuweilen alles Pigment verlieren. In einzelnen Fällen entwickeln sich auf den Papeln Bläschen und Pusteln (vesiculöses Syphilid, Herpes syphiliticus, Impetigo syphilitica), die zu Schorfen eintrocknen. An den Plantarflächen der Hände und Füsse bleiben die Papeln meist flach, bedecken sich aber bei ihrer Rückbildung mit reichlichen Epithelschuppen (Psoriasis palmaris et plantaris syphilitica).

An Hautstellen, welche vermöge ihrer Lage beständig mehr oder weniger feucht gehalten werden, pflegen die syphilitischen Papeln eine besonders starke Entwickelung zu erfahren, so dass sie grosse beetartige Erhebungen bilden, welche als Condylomata lata oder als platte oder breite Papeln bezeichnet werden. Das im Gewebe steckende Exsudat pflegt bei diesen Papeln meist mehr oder weniger nach der Oberfläche durchzusickern (vergl. Fig. 217 *f h*, pag. 407), so dass die Oberfläche nässt. Gleichzeitig pflegen die oberflächlichen Epithellagen aufzuquellen (*d g*) und zu maceriren. Die Papeln sind weich, mehr oder

Fig. 229. Pustulöses Syphilid (Pemphigus) von einem Neugeborenen. Durchschnitt durch die Randpartie der Blase. *a* Normale Hornschicht. *b* Normale Schleimschicht. *c* Corium. *d* Gequollene auseinandergeblätterte Hornschicht. *e* Gequollene Schleimschicht. *f* Epithelzellen mit Vacuolen. *g* Rest der Schleimschicht, durch den Blaseninhalt comprimirt. *h* Blase durch die Zerstörung der tieferen Lagen der Schleimschicht entstanden. *i* Aus der Cutis sich erhebende Wucherungen. Hämatoxylinpräparat. Vergr. 200.

weniger geröthet oder bläulich. Einander nahe liegende Papeln können verschmelzen. Unter Umständen bilden sich durch Gewebszerfall Geschwüre.

Das **pustulöse Syphilid** entsteht durch eine Eiteransammlung in der Epidermis unter der Hornschicht, sowie durch eine Vereiterung des infiltrirten Gewebes einer Papel. Ist nur das erstere der Fall (Fig. 229 *h*), so ist nach Abstossung der Pustel der Papillarkörper sichtbar, dessen Gewebe von Exsudat durchsetzt oder in ein wucherndes Gewebe (*i*) umgewandelt ist.

Bei Zerfall des Papillarkörpers und des Corium wird nach Abstossung der Pustel oder der durch Vertrocknung entstandenen Borke ein mehr oder minder tiefgreifendes Geschwür sichtbar, das nur mit Hinterlassung einer narbigen Vertiefung heilen kann. In seltenen Fällen erheben sich aus dem Grunde der Geschwüre papillöse Wucherungen, welche als Framboesia syphilitica bezeichnet werden.

Ist eine syphilitische Pustel im Centrum dellig vertieft, so nennt man sie auch wohl Variola syphilitica, gruppirt sie sich um einen Haarfollikel, Akne syphilitica. Grosse Pusteln werden oft als Pemphigus syphiliticus, noch grössere als Rupia syphilitica bezeichnet.

Die kleinen pustulösen Syphilide treten ähnlich wie die papulösen in grosser Verbreitung über den Körper und in verschiedenen Zeiten auf. Die als Rupia bezeichneten, bis zur Grösse eines Thalers heranwachsenden Pusteln gehören den Spätformen der Syphilis an und kommen meist nur vereinzelt vor.

Die Eiterpustel der Rupia pflegt zu einer Borke einzutrocknen, unter welcher die Eiterung weiterschreitet und durch Bildung neuen Eiters, der wieder vertrocknet, die Kruste vergrössert. Bei Heilung bilden sich vertiefte Narben.

Die **Gummata der Haut** bilden kleine, rundliche oder flache, scharf begrenzte, mattrothe oder bläuliche, der Initialsklerose ähnliche Knoten, die nach längerem Bestand entweder mit Hinterlassung einer atrophischen weissglänzenden narbigen Stelle wieder verschwinden oder aber ulceriren, so dass sich ein gummöses Geschwür mit infiltrirtem Grunde bildet. Bei Abheilung entstehen vertiefte, glänzend weisse, von Pigment umsäumte Narben. Die ulcerirenden Hautknoten treten nicht selten in grosser Zahl auf, und die Ulcerationen können untereinander confluiren. Auf dem Boden der Geschwüre können papilläre Wucherungen (Framboesia syphilitica) entstehen. Durch fortgesetzte Bildung neuer Knoten, die wieder abheilen, können in Monaten und Jahren grosse Hautbezirke occupirt werden. Greift ein Geschwür an einer Stelle weiter um sich, während es an der entgegengesetzten Seite ausheilt, so entsteht ein Ulcus serpiginosum von Nieren- oder Sichelform.

In seltenen Fällen kommen in der Haut auch diffuse gummöse Infiltrationen vor, welche mit Schuppen und Borken belegt sind, da und dort ulceriren und beim Abheilen schwielige Narben hinterlassen.

Die **Gummata des Unterhautzellgewebes** bilden bohnen- bis faustgrosse Knoten, die nach längerem Bestande erweichen und mit Hinterlassung einer verdünnten eingezogenen Hautstelle wieder durch Resorption verschwinden, mitunter auch theilweise verkäsen und verkreiden oder aber nach aussen durchbrechen, so dass ein Geschwür mit verdickten unterminirten Rändern entsteht, dessen Grund mit nekrotischen Fetzen bedeckt und verhärtet ist. Nach Reinigung des Geschwüres tritt Heilung

unter Hinterlassung von Narben ein. In schweren Fällen können die Herde in grösserer Zahl auftreten und umfangreiche und tiefgreifende Zerstörungen herbeiführen. Stirn-, Nacken-, Schulterblattgegend und Unterschenkel sind Lieblingsstellen für diese Verschwärungen. Die Gummiknoten der Haut entwickeln sich meist in späten Stadien der Syphilis und treten danach selten zugleich mit den papulösen und pustulösen Syphiliden auf.

Literatur über Syphilide der Haut.

Campana, *Dei morbi sifilitici e venerei, Genova* 1889.
Kaposi, *Die Syphilis der Haut und der angrenzenden Schleimhäute, Wien* 1873—75.
Lang, E., *Vorles. üb. Path. u. Ther. d. Syphilis I, Wiesbaden* 1884.
Michelson, *Ist Lichen syphiliticus das Product einer Mischinfection zwischen Syphilis und Tuberculose? Virch. Arch.* 118. *Bd.* 1889.
Neumann, *Neuere Untersuch. üb. d. histol. Veränd. der Hautsyphilide, Vierteljahrsschr. f. Dermat. u. Syphil.* 1885.
Tommasoli *und* **Unna**, *Neue Studien über Syphilide, Dermatol. Studien II. R.* 3. *Heft, Hamburg* 1890.

§ 164. Die **Lepra der Haut** tritt besonders im Gesicht (Fig. 230), an den Streckseiten der Kniee und der Ellbogen, sowie an den Händen und Füssen (Fig. 231) auf und beginnt mit der Bildung rother Flecken, die entweder mit Hinterlassung von Pigmentflecken wieder verschwinden oder aber zu Knoten und Wülsten von braunrother Farbe (Lepra tuberosa s. tuberculosa s. nodosa) sich erheben. Zuweilen bilden sich auch Blasen. Die Ursache aller dieser Veränderungen sind Bacillenansiedelungen.

Die Knoten bleiben Monate lang unverändert oder vergrössern sich und verschmelzen untereinander, so dass mächtige Wülste (Fig. 230) entstehen (Elephantiasis Graecorum, Facies leontina). Durch äussere Einflüsse kann es zu Geschwürsbildungen (Fig. 231) kommen, welche keine Tendenz zur Heilung zeigen. Neue Knoten treten zuweilen nach erysipelähnlicher Röthung und Schwellung der Haut auf. Bei gleichzeitiger Erkrankung der Nerven treten in der Haut trophische Störungen auf, welche sich durch Bildung weisser und brauner Flecken (L. maculosa und Morphea nigra et alba) auszeichnen. Da die Kranken nach Eintritt von Anästhesie sich häufig verletzen, so bilden sich in späterer Zeit oft Geschwüre, welche in die Tiefe greifen und zu Verlust ganzer Phalangen (Fig. 231) führen können (Lepra mutilans).

Hautstellen, in welchen sich der lepröse Process bereits ausgebildet hat, sind von einem ganzen Netz von Bacillenherden durchzogen, welche in den Lymphspalten und Lymphgefässen liegen. Nach Unna und Touton können die Bacillen auch in die Haarbälge, nach Touton auch in die Schweissdrüsen vordringen und von da an die Oberfläche der Haut gelangen.

Im Gebiete der Bacillenansammlung kommt es weiterhin zur Bildung zelliger oder zellig-fibröser Knoten und Stränge (Fig. 232 *d f g h*), welche eben die Verdickung der Haut bedingen. Sie entwickeln sich mit besonderer Vorliebe in der Umgebung von Haarbälgen (*d*), von Schweissdrüsenkanälen (*f*) und Knäueln (*g*), doch sind Beziehungen zu den genannten Gebilden nicht bei allen Strängen und Knoten (*h*) nachweisbar.

Alle Herde sind bacillenhaltig (*i*), doch liegen die Bacillen nicht gleichmässig in denselben vertheilt, sondern sind da und dort in grosser Menge angehäuft. Sie sind dabei entweder vereinzelt zwischen die Zellen

Fig. 230. Leontiasis leprosa (nach G. Münch, Lepra in Südrussland, russisch).

Fig. 231. Lepra ulcerosa des Unterschenkels und des Fusses (nach G. Münch).

eingestreut oder bilden kleinere und grössere, solide oder hohle, d. h. im Centrum bacillenfreie Klumpen, welche mit Bacillen gefüllte Zellen darstellen (vergl. § 174 des allg. Theils).

Der **Rotz der Haut** beginnt, falls die Infection von einer Hautverletzung ausgeht, mit einer entzündlichen Schwellung, welcher bald

eine Geschwürsbildung nachfolgt. Die Geschwüre sondern dünnen Eiter ab und haben zerfressene ausgenagte Ränder. Durch Verbreitung der Rotzbacillen auf dem Lymphwege können ausgedehnte erysipelatöse und phlegmonöse Entzündungen, sowie Pusteln und Geschwüre auftreten.

Fig. 232. Schnitt durch einen leprösen Hautknoten. *a* Epidermis. *b* Corium. *c* Haarbälge. *d* Lepröse Herde in der Umgebung der Haarbälge. *e* Schweissdrüsenkanäle. *f* Lepröse Herde in deren Umgebung. *g* Lepröse Herde in der Umgebung von Schweissdrüsenknäueln. *h* Lepröse Herde, welche keine Beziehung zu besonderen Hautgebilden erkennen lassen. *i* Bacillenherde. In Alkohol gehärtetes, mit Fuchsin und Methylenblau behandeltes, in Kanadabalsam eingeschlossenes Präparat. Vergr. 32.

Nach eingetretener Blutinfection (BOLLINGER, PÜTZ) treten in der Haut rothe Flecken, pockenähnliche Pusteln, mitunter auch grosse pemphigusartige Blasen auf, welche aufbrechen und dickschleimigen, blutigen, oft übelriechenden Eiter entleeren. In anderen Fällen entwickeln sich grössere beulenartige Schwellungen und Abscesse, die nach ihrem Aufbruch unregelmässig gestaltete, tiefgreifende, mit eiterig belegten Rändern versehene Geschwüre hinterlassen. Unter Umständen sind alle diese Entzündungsprocesse in solcher Zahl über den Körper verbreitet (BOLLINGER), dass kaum ein Theil verschont bleibt.

Die Rotzinfection verläuft bald acut im Laufe von 2 bis 4 Wochen, bald mehr chronisch, d. h. in 2 bis 6 und mehr Monaten, und man kann danach einen acuten und einen chronischen Rotz unterscheiden.

Literaturnachweise über Lepra und über Rotz enthalten die § 174 und § 175 des allgemeinen Theils.

§ 165. Die **Hyphomyceten**, welche sich in der Haut des Menschen ansiedeln, bilden theils gegliederte Fäden, theils Conidiensporen (vergl. § 183 und § 184 des allg. Theils).

Je nach der Krankheitsform, die man als Effect ihrer Ansiedelung beobachtet, hat man diesen Hyphen- und Conidienhaufen verschiedene Namen beigelegt.

Die Fäden und die Conidiensporen haben ihren Sitz lediglich in den epidermoidalen Gebilden der Haut, besonders in den Haaren und Haarbälgen. Mit ihren Hyphen dringen sie zwischen die Epithelzellen, lockern deren Zusammenhang und heben sie schliesslich von ihrem Nährboden ab, so dass sie zerfallen und den Pilzen zum Nährboden dienen. In ihrer Umgebung erregen sie Hyperämie und Entzündung und führen damit zur Bildung von Schuppen, Bläschen, Pusteln und Borken. Eine Einwirkung auf den Gesammtorganismus kommt ihnen dagegen nicht zu. Damit die Pilze auf einer Haut haften und sich entwickeln, muss letztere eine gewisse Prädisposition besitzen. Worin dieselbe indessen gelegen ist, lässt sich nicht entscheiden.

Die **Mykosen der Haut** treten in drei Hauptformen auf, die als Favus, Herpes tonsurans und Pityriasis versicolor unterschieden werden.

Favus oder **Tinea favosa** (Erbgrind) hat seinen Sitz namentlich an dem behaarten Theile der Kopfhaut, seltener an anderen Stellen, z. B. in der Nagelsubstanz.

Der Favus ist charakterisirt durch die Bildung linsen- bis pfennig-grosser schwefelgelber, gedellter und von einem Haar durchbohrter Scheiben, der **Favus-scutula**.

Nach Kaposi entsteht das Favus-scutulum als ein kleiner punktförmiger, gelber, von einem Haar durchbohrter, unter der Epidermis ge-

Fig. 233. Favus-Scutulum. *a* Freier Rand des Scutulum. *b* Abgestorbene verhornte Schicht. *c d* Mycelfäden. *e* Conidien. *f* Epithel. *g* Hautpapille. *h* Zellige Infiltration an der Basis des Scutulum. *i* Cutis. (Nach Neumann.)

legener Herd, der in einigen Wochen zu Linsengrösse heranwächst und nun eine schwefelgelbe, gedellte, durch die Oberhaut durchschimmernde Scheibe bildet. Das Scutulum (Fig. 233) besteht aus Pilzfäden und Conidiensporen und liegt unter der darüber hinwegziehenden Hornschicht der Epidermis (in der Zeichnung fehlt dieselbe) in einer napfförmigen Vertiefung der Haut. Löst man dasselbe während des Lebens ab, so zeigt die Vertiefung eine rothe, nässende Fläche. Der Favuskörper selbst bildet eine weisse, bröckelige Masse, die sich leicht in Wasser zertheilen lässt. Der Pilz, aus dem sie, abgesehen von den vorhandenen Detritusmassen, besteht, wird als **Achorion Schoenleinii** (von Schönlein 1839 entdeckt) bezeichnet.

Werden die Scutula nicht entfernt, so rücken dieselben zu grösseren Massen zusammen. Wird die Epidermisdecke abgestossen, so tritt die

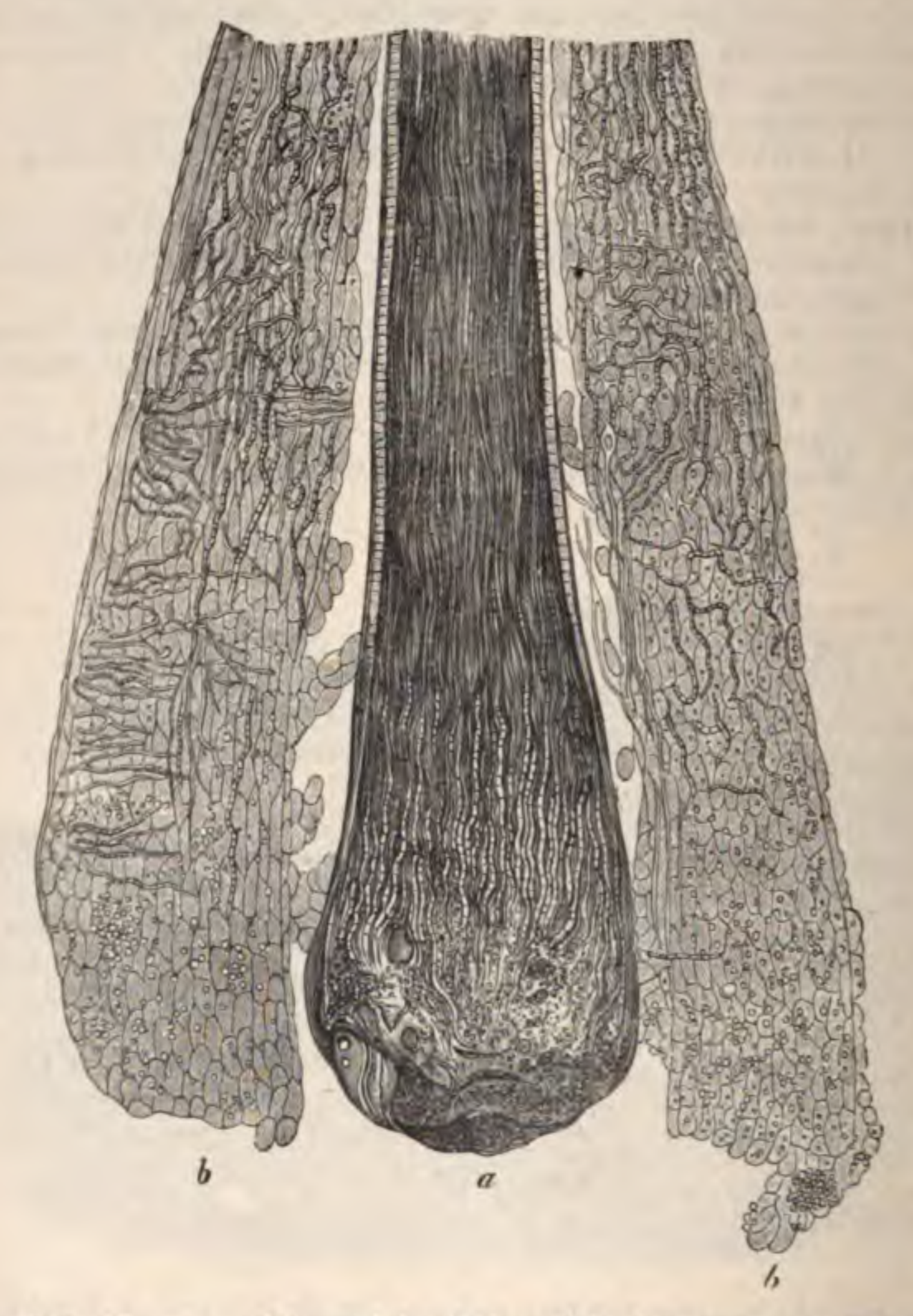

Fig. 234. Favus. *a* Haarzwiebel und Haarschaft, *b* Haarwurzelscheiden, von Mycelien und Conidien durchsetzt (nach Kaposi).

Favusmasse frei zu Tage und trocknet zu gelbweissen, mörtelartigen Massen ein. Die Haare erscheinen glanzlos, wie bestäubt, und lassen sich leicht ausziehen, indem die Pilzmycelien und Conidien sowohl in den Haarschaft und die Haarzwiebel (Fig. 234 *a*) als auch in die Haarwurzelscheiden (*b*) eindringen.

Durch die wuchernden Pilzmassen kann nicht nur das Haar zum Ausfallen gebracht werden, sondern es kann unter dem Druck der sich anhäufenden Favusmassen auch die Papille atrophiren. Gleichzeitig stellt sich in der Umgebung der Haarbälge eine mehr oder weniger intensive Entzündung ein, welche einen ekzematösen Charakter annehmen kann.

Siedelt sich Achorion im Nagel an (**Onychomykosis favosa**), so bilden sich in demselben schwefelgelbe Einlagerungen oder gleichmässige Verdickungen unter gleichzeitiger Lockerung und käsiger Degeneration des Nagelparenchyms.

Herpes tonsurans wird durch die Fäden und Conidien des **Trichophyton tonsurans** hervorgerufen. Die Fäden sind lang, schmal und sparsam verzweigt und bilden wenig Conidien und keine scutulösen Haufen, dringen dagegen leicht in den Haarschaft ein und machen die Haare brüchig. Je nachdem der Herpes auf behaarten oder unbehaarten Stellen sich entwickelt, zeigt er auch gewisse Verschiedenheiten.

Herpes tonsurans capillitii bildet pfennig- bis thalergrosse kahle Scheiben (Kaposi), die sich wie schlechte Tonsuren darstellen, innerhalb welcher die Haare abgebrochen sind. Der Boden ist glatt oder mit Schüppchen bedeckt, am Rand der Scheibe etwas geröthet. Dringen die Pilzfäden auch in die Haarbälge, so bilden sich Pusteln und Borken. Solche Scheiben können an mehreren Stellen auftreten und sich stetig vergrössern, bis endlich Heilung eintritt.

An nicht behaarten Stellen bildet der Herpes Bläschen, **H. tons. vesiculosus**, und rothe schuppende Flecken, Scheiben und Kreise, **H. tons. squamosus**. Zuweilen erscheinen an zahlreichen Stellen rothe Flecken, die rasch sich ausdehnen, um ebenso rasch wieder abzuheilen.

Bei Herp. tons. squamosus findet sich der Pilz zwischen den obersten Schichten der kernhaltigen Epidermis, dicht unter der Hornzellenlage (Kaposi).

Gelangt Trichophyton in Nägeln zur Entwickelung, so wird der Nagel trübe, blättert sich auf und wird brüchig, eine Affection, die als **Onychomykosis tonsurans** bezeichnet wird.

Sykosis parasitaria entsteht dadurch, dass die Pilzentwickelung mit einer stärkeren Entzündung der behaarten Haut einhergeht. Es kommt zu Infiltration und Eiterung, d. h. zur Bildung von Pusteln, Abscessen und papillären Wucherungen. Nach Kaposi soll auch das **Ekzema marginatum**, ein Exanthem, welches namentlich an solchen Stellen auftritt, wo zwei Hautflächen einander berühren und die Haut durch Schweiss macerirt wird und das durch Bildung von Bläschen und Borken, welche an der Peripherie einer pigmentirten Fläche sitzen, gekennzeichnet ist, durch Trichophyton tonsurans bedingt sein. Nach Anderen (Pick, v. Hebra) sind die in den Efflorescenzen enthaltenen Pilzelemente kleiner und werden daher als Microsporon minutissimum bezeichnet. Nach H. v. Hebra soll die Impetigo contagiosa (§ 150) durch Trichophyton tonsurans verursacht werden können.

Pityriasis versicolor s. **Dermatomykosis furfuracea** erscheint (Kaposi) in Form von blassgelben oder gelbbraunen bis dunkelbraunen und braunrothen Punkten, linsen- bis flachhandgrossen und über grosse

Hautstrecken gleichmässig ausgebreiteten, bald glatten, glänzenden, bald matten, schilfernden Flecken von unregelmässiger Gestalt. Sie finden sich vorwiegend am Stamme, am Halse und an den Beugeflächen der Extremitäten, niemals an den Händen oder den Füssen oder im Gesicht. Die abgekratzte Epidermis enthält Mycelien und Conidien des Pilzes, den man als **Microsporon furfur** bezeichnet. Derselbe wächst nicht in die Follikel oder in die Haare hinein.

Weiteres über Dermatomykosen ist in § 184 des allgemeinen Theils nachzusehen, wo auch die Literatur angegeben ist.

§ 166. Die **thierischen Parasiten**, welche auf und in der Haut vorkommen, sind bereits im allgemeinen Theil aufgeführt und ihre Wirkung auf die Haut beschrieben worden. Eine besondere Besprechung erheischt nur die **Krätze**, **Scabies**, welche durch das Eindringen des **Acarus scabiei** (vergl. d. allg. Theil § 185) in die Epidermis hervorgerufen wird.

Die Milbe dringt an irgend einer Stelle in die Hornschicht ein, durchsetzt dieselbe in schräger Richtung und gelangt so in das Rete Malpighii, sogar bis in die Nähe des Papillarkörpers. Wird sie durch nachrückendes Epithel emporgehoben, so gräbt sie sich von neuem in die Tiefe und bildet so schräg durch die Haut ziehende Gänge von unregelmässig zackig-bogenförmigem Verlauf, welche die Länge von 1—2 cm erreichen. Die Milbe sitzt am Ende des Ganges (Fig. 235 *d*), in welchem sie bei ihrem Vordringen Excremente (*f*) in Form gelber, brauner und schwarzer Kügelchen und Körner hinterlässt. Die Weibchen legen in den Gängen ihre Eier ab, so dass man in denselben junge Milben (*e*) in den verschiedensten Entwickelungsstadien vorfindet.

Fig. 235. Scabies. *a* Hornschicht der Epidermis, von zahlreichen Milbengängen durchsetzt. *b* Schleimschicht und mächtig vergrösserter, zellig infiltrirter Papillarkörper. *c* Zellig infiltrirte Cutis. *d* Durchschnitt durch eine ausgewachsene Krätzmilbe. *e* Eier und Embryonen verschiedener Grösse. *f* Koth. Karminpräparat. Vergr. 20.

In Folge des Reizes, den die Milbe ausübt, sowie auch in Folge des durch das Jucken veranlassten Kratzens kommt es zu ekzematösen Entzündungen, zur Bildung von Pusteln und Bläschen. Auch unter der Krätzmilbe kann sich Eiter ansammeln.

Bei langer Dauer des Processes kann die Haut sehr erhebliche Veränderungen erleiden. Die dicht von Milbengängen durchsetzte Hornschicht der Epidermis (*a*) wird hypertrophisch. Die Cutis bleibt zellig infiltrirt (*c*)

und verdickt sich, und die Papillen (*b*) wachsen nicht unbedeutend in die Länge.

Eine weitere durch Coccidien verursachte Hautkrankheit ist das **Epithelioma contagiosum** (Molluscum contagiosum, endocystisches Condylom, Sebumwarze) (Fig. 236), eine geschwulstartige Bildung, welche in Form kleiner, etwa erbsengrosser, wachsartig

Fig. 236. Epithelioma contagiosum im grössten Durchschnitt. *a* Epidermis. *b* Bindegewebe. *c* Talgdrüsen. *d* Drusenähnliche epitheliale Wucherungen. *e* Parasiten. *g* Mit verhornten Epithelien und Parasiten gefüllter Ausführungsgang. In MÜLLER'scher Flüssigkeit gehärtetes, mit Hämatoxylin und Eosin gefärbtes, in Kanadabalsam eingeschlossenes Präparat. Vergr. 15.

glänzender Knötchen mit einer centralen Delle auftritt. Das Epitheliom besteht aus einer drusenähnlichen epithelialen Neubildung (Fig. 236 *a*), welche von dem Deckepithel der Haut ausgeht und die Parasiten (*e f*) in grossen Mengen einschliess. (Weiteres enthält § 203 des allgemeinen Theils.)

Literatur über Epithelioma contagiosum.

Balzer *et* **Grandhomme**, *Arch. de phys.* 1886.
Bateman, *Delineations of cutaneous diseases, London* 1817 *Fl. LXI.*
Bizzozero *und* **Manfredi**, *Arch. per le Scienze Med. Vol. I* 1876.
Böck, C., *Vierteljahrsschr. f. Derm. u. Syph. II* 1875.
Caspary, *Vierteljahrsschr. f. Derm. u. Syph. X.*
Geber, *Vierteljahrsschr. f. Derm. u. Syph. IX* 1882.
Neisser, *Ueber das Epithelioma contagiosum, Vierteljahrsschr. f. Derm. XV* 1888.
Simon, O., *Deutsche med. Wochenschrift* 1876.
Thin, *Journ. of Anat. and Phys. vol.* 16, 1881.
Virchow, *sein Arch.* 33. *Bd.*

VI. Erworbene entzündliche Hypertrophieen der Haut.

§ 167. Die in den letzten Paragraphen abgehandelten Entzündungsprocesse haben im Allgemeinen das Gemeinsame, dass die Gewebebildung nur eine untergeordnete Rolle spielt und sich im Grossen und Ganzen darauf beschränkt, allfällig durch die Entzündung verloren gegangene Theile wieder zu ersetzen. Selbst die Granulationen bildenden Entzündungen pflegen entweder mit narbiger Atrophie oder mit Gewebszerfall und Geschwürsbildung zu enden.

Es ist indessen dies nicht durchgehends der Fall, sondern es kommt

unter verschiedenen Verhältnissen vor, dass im Anschluss an chronische Entzündungsprocesse eine **Hyperplasie des Gewebes** auftritt, und es kann dieselbe sowohl die epithelialen als die bindegewebigen Theile der Haut betreffen.

Wird eine Hautstelle häufig auf mechanische Weise lädirt und stellen sich in Folge dessen wiederholt Hyperämieen und leichte Entzündungen ein, so kann die Epidermis im Laufe der Zeit hypertrophiren. Betrifft diese Hypertrophie hauptsächlich die Hornschicht der Epidermis, und bilden sich dabei flache hornartige Verdickungen, so bezeichnet man dieselben als **Schwielen (Callositas, Tyloma)**. Sie entwickeln sich am häufigsten an Händen und Füssen.

Nehmen die schwieligen Verdickungen der Hornschicht der Epidermis zu und dringen sie dabei auch nach der Tiefe vor, so dass sie auf den Papillarkörper drücken, denselben verdrängen und zur Atrophie bringen, so bezeichnet man die veränderte Stelle als einen **Leichdorn** oder ein **Hühnerauge (Clavus)**. Zufolge des starken Reizes, welchen die verdickte Hornschicht namentlich bei äusserem Druck auf den Papillarkörper ausübt, besteht in letzterem eine mehr oder minder intensive Entzündung, die sich oft in erheblicher Röthung und Schwellung des Gewebes äussert und unter Umständen sogar in Eiterung ihren Ausgang nimmt.

Bildet an irgend einer Stelle der Haut die hypertrophirende Hornschicht der Epidermis statt scheibenförmiger Verdickungen Thierhörnern ähnliche oder krallenartige Erhebungen (Fig. 237 u. 238), so bezeichnet

Fig. 237.

Fig. 238.

Fig. 237. Abgetragenes Cornu cutaneum vom Handrücken. Natürl. Grösse.

Fig. 238. Abgetragenes Cornu cutaneum vom Arm. Natürl. Grösse.

man diese Hypertrophie als ein **Hauthorn, Cornu cutaneum**. Dasselbe kann nicht unerhebliche Grössen erreichen; an seiner Basis sind meist einige Hautpapillen hypertrophisch und mehr oder weniger verlängert. Sie entstehen bald auf anscheinend normaler Haut, ohne äussere Veranlassung, bald auch wieder in Narben oder in Atheromen oder auf Geschwülsten und die Schichtung der epidermoidalen Massen steht senkrecht zur Oberfläche der Haut.

Besteht an irgend einer Stelle der Haut ein chronischer Reizzustand, so kann sich eine locale Hypertrophie des Papillarkörpers ausbilden, bei welcher die einzelnen Papillen in die Länge wachsen (Fig. 239 *a*) und häufig zugleich sich verzweigen. Es entstehen danach Bildungen, welche man als **entzündliche fibröse Papillome** bezeichnen kann. Meist werden sie **spitze Condylome** oder **Condylomata acuminata** genannt.

Sie kommen besonders häufig an den äusseren Geschlechtstheilen und in der Umgebung des Anus vor und entwickeln sich hier in Folge

chronischer Reizzustände, welche durch Entzündungen der Harnröhre oder durch schankröse Geschwüre und durch Zersetzungen des Präputialsecretes etc. unterhalten werden. Anfänglich nur kleine papillöse Erhebungen bildend, können sie allmählich zu bedeutender Grösse heranwachsen, so dass sie schliesslich blumenkohlartige derbe, zumeist weiss aussehende Gewächse von der Grösse einer Walnuss, ja sogar eines Apfels bilden. Dabei pflegt mit dem Wachsthum auch die Verzweigung der Papillen zuzunehmen. Die vergrösserten Papillen (*a*) bestehen aus gefässhaltigem Bindegewebe, doch enthalten sie meist mehr oder weniger zahlreiche Rundzellen, und auch der Boden, auf dem sie stehen, ist zellig infiltrirt und in Wucherung. Häufig findet sich in ihrer Umgebung auch eine Lymphangoitis, kenntlich an einer meist in Herden auftretenden Anhäufung von Rundzellen theils im Innern, theils in der Umgebung der abführenden Lymphgefässe.

Fig. 239. Condyloma acuminatum. *a* Vergrösserte und verzweigte Papillen. *b* Epidermis. Injectionspräparat mit Hämatoxylin gefärbt. Vergr. 20.

Das Epithel (*b*) ist über den hyperplastischen Papillen verdickt und gleicht einen Theil der durch die Verzweigung der Papillen bedingten Unebenheiten aus, doch betrifft dies nur die kleinen Zweige, so dass der papillöse Bau des Gewächses schon makroskopisch erkennbar bleibt.

Entzündliche fibröse Papillome und papillöse Granulome (§ 161) sind Bildungen, welche histogenetisch und ätiologisch einander nahe stehen und auch nicht streng von einander geschieden werden können.

§ 168. Als **erworbene Elephantiasis** oder **Elephantiasis Arabum** oder **Pachydermia acquisita** bezeichnet man eine über grössere Strecken ausgebreitete hyperplastische Verdickung der Haut und des Unterhautzellgewebes (Fig. 240). Die Veränderung ist die Folge eines chronischen Leidens, das in vielen tropischen und subtropischen Gegenden, wie z. B. in Arabien, Aegypten, in Vorderindien, auf manchen Inseln des indischen Archipels, in Centralamerika, in Brasilien endemisch auftritt, in Europa dagegen eine sporadisch vorkommende Krankheit bildet.

Sowohl bei der endemisch als bei der sporadisch auftretenden Elephantiasis kann man zwei Hauptgruppen unterscheiden, von denen die eine durch einen Beginn mit Entzündungserscheinungen, häufig auch mit Fieber, die andere durch eine allmähliche entzündungslose Entwickelung des Leidens charakterisirt ist. Die Entzündungserscheinungen bestehen sowohl bei der epidemischen als bei der sporadischen Form meist in erysipelähnlichen und lymphangoitischen Processen, welche sich von Zeit zu Zeit wiederholen und schliesslich bleibende Schwellungen hinterlassen. Die Aetiologie dieser Erscheinungen ist grösstentheils nicht bekannt. Bei der epidemischen Form hängt der Process in manchen Fällen mit der

Invasion der Filaria Bankrofti (vergl. den allgem. Theil § 194), welche mit ihren Embryonen die Lymphgefässe bewohnt und Lymphstauungen und Entzündungen, namentlich im Gebiete der äusseren Genitalien, des Oberschenkels und der Bauchhöhle veranlasst, zusammen, doch verursacht nicht jede Invasion der Filaria neben Lymphstauung auch Elephantiasis, und bei der Mehrzahl der untersuchten Fälle von epidemischer Elephantiasis sind Filarien nicht nachgewiesen. Die sporadische, entzündliche Elephantiasis kann, von den erwähnten Formen abgesehen, durch die verschiedensten chronischen oder häufig sich wiederholenden Entzündungsprocesse zur Entwickelung gebracht werden, so z. B. durch chronische Ekzeme, Tuberculose der Haut und der an die Haut angrenzenden Knochen, chronische, durch Anwesenheit von Fremdkörpern verursachte Entzündungen, venöse Stauungen und varicöse Geschwüre, Prurigo, syphilitische Periostitis, chronische Entzündungen der Scheide und der Vulva etc. Lymphstauungen, welche durch Drüsenerkrankungen oder durch irgend eine andere Ursache herbeigeführt werden, können die Entstehung der Elephantiasis begünstigen, führen aber an und für sich nicht zu Gewebshyperplasie.

Fig. 240. Elephantiasis cruris lymphangiectatica.

Die Aetiologie der ohne Entzündungserscheinungen sich entwickelnden Elephantiasis ist noch dunkel, doch ist es höchst wahrscheinlich, dass sie, auch wenn sie erst mehrere oder zahlreiche Jahre nach der Geburt zu bemerkbarer Grösse heranwächst (Fig. 240), zum Theil auf angeborenen, also in der intrauterinen Entwickelung erworbenen oder ererbten pathologischen Zuständen beruht (vergl. § 169 bis § 172).

Hat die Gewebshyperplasie im Laufe der Jahre eine erhebliche Grösse erreicht (Fig. 240), so können sich noch nachträglich erysipelähnliche Entzündungen zu wiederholten Malen einstellen, ein Beweis, dass das veränderte Gewebe zu Entzündung besonders disponirt ist.

Die erworbene Elephantiasis kann an den verschiedensten Stellen vorkommen, tritt aber am häufigsten an den unteren Extremitäten (Fig. 240) und den äusseren Geschlechtstheilen auf. Durch die mächtigen Verdickungen, welche die Haut und das subcutane Bindegewebe erfahren, werden die erkrankten Theile stets mehr oder weniger verunstaltet. Der Unterschenkel wird durch dieselben plump und unförmlich. Reichen die Verdickungen bis auf den Fuss, so geht die Abgrenzung des letzteren gegen den Unterschenkel mehr und mehr verloren, die untere Extremität wird einem Elephantenfusse ähnlich. Befällt die Affection den Hoden-

sack, so wächst derselbe zu einer mächtigen Geschwulstmasse heran, welche ein Gewicht von 50 Kilogramm und mehr erreichen kann.

Elephantiastisch verdickte Hauttheile bestehen bald aus einem dichten, harten, weissen, speckigen, derben (Eleph. dura), bald aus einem weicheren, mehr grauweissen, schlaffen Gewebe (E. mollis). Von der Schnittfläche fliesst meist ziemlich reichliche, mitunter sogar sehr viel Gewebslymphe ab. Im letzteren Falle enthält das Gewebe oft weite, klaffende Lymphgefässe (E. lymphangiectatica).

Die Blutgefässe sind bald auffallend weit und dickwandig, bald unverändert. Neben der Haut ist auch das subcutane Gewebe, mitunter auch das Bindegewebe der in der Tiefe gelegenen Theile hyperplasirt. Die Oberfläche der Haut ist bald glatt und die Hornschicht nicht verändert (E. glabra), bald ist sie mehr warzig (E. verrucosa) oder knotig (tuberosa) oder mit papillären Wucherungen (E. papillomatosa) besetzt. Oft ist auch die Hornschicht verdickt und bildet eine zusammenhängende dicke Hornlage oder Schuppen, Platten und Schilder, eine Hyperplasie der Hornschicht, welche man als **erworbene Ichthyosis** (vergl. § 172) oder als **Keratosis** bezeichnet.

Die Structur der elephantiastisch verdickten Haut ist kaum in zwei Fällen vollkommen gleich. Bei jenen Formen, die sich in Folge ekzematöser und ulceröser Processe entwickeln, pflegt auch das Gewebe zellreich zu sein und kann stellenweise ganz den Charakter von Granulationsgewebe tragen. Bei tuberculösen Formen (§ 162) enthält das hyperplastische Gewebe auch Tuberkel; oft sind die Lymphgefässe und ihre Umgebung mit Zellen vollgepfropft.

Im Gegensatz dazu giebt es Fälle, in denen das Gewebe zellarm, grobfaserig, derb ist. Es macht den Eindruck, als ob die Fibrillenbündel der Haut nicht vermehrt, sondern nur verdickt wären. Zwischen diesen Extremen stehen zahlreiche Uebergangsformen, bei welchen einerseits der Zellreichthum des Gewebes erheblich variirt, andererseits auch die Grösse der Faserbündel und die Dicke der einzelnen Fäserchen sehr verschieden ist.

Eine sehr eigenthümliche, in ihrer Genese unerklärte Affection (vergl. Erben, *zur Frage über die Aetiologie des Scleroderma*, *Vierteljahrsschr. f. Dermatologie XV 1888*), die bei Erwachsenen vorkommt, ist das Scleroderma, d. h. eine ohne äussere Veranlassung ziemlich rasch auftretende, local beschränkte oder ausgebreitete Verhärtung der Haut, die entweder stationär bleibt oder progressiv weiterschreitet, oder wieder verschwindet, um von neuem aufzutreten und schliesslich einer Atrophie Platz zu machen. Sie kann sowohl am Stamme als im Gesicht und an den Extremitäten auftreten. Die Haut fühlt sich an der betreffenden Stelle bretthart an, wie ein gefrorener Leichnam (Kaposi). Nach den Angaben der Autoren ist an solchen Stellen der Faserfilz der Haut verdickt, das Gewebe stellenweise kleinzellig infiltrirt (Chiari, *Vierteljahrsschr. f. Dermatol. und Syph. V*). Heller fand in einem Falle von Scleroderma Obliteration des Ductus thoracicus (*Deutsch. Arch. f. klin. Med. X 1872*).

Als Scleroderma neonatorum bezeichnet man eine Verhärtung des Zellgewebes, welche zuweilen bei Kindern in den ersten Lebensmonaten auftritt und namentlich Unterschenkel und Füsse befällt. Nach Langer (*Wiener akad. Sitzungsber. 1881*) beruht diese Verhärtung darauf, dass beim Sinken der Körpertemperatur in Collapszuständen das Fett des Panniculus

erstarrt. Das Fett von Kindern enthält mehr Palmitin- und Stearinsäure als das der Erwachsenen, dagegen weniger Oelsäure. Es schmilzt daher erst bei 45° C. Das Fett der Erwachsenen trennt sich bei Zimmertemperatur in 2 Schichten. Die obere flüssige erstarrt bei 0° C, die untere krümelige wird bei 36° C flüssig.

Literatur über Elephantiasis acquisita.

Esmarch *und* **Kulenkampff**, *Die elephantiastischen Formen, Hamburg* 1885.
Vanlair, *Virch. Arch.* 52. *Bd.*
Virchow, *Die krankhaften Geschwülste I.*
Volkmann, *Beiträge zur Chirurgie.*

VII. Nicht entzündliche, zum Theil auf congenitaler Anlage beruhende Hypertrophieen, Muttermäler, Warzen und Geschwülste der Haut.

§ 169. Die **Haut** und das subcutane Gewebe gehören zu denjenigen Organen des menschlichen Körpers, welche überaus häufig der **Sitz localer Missbildungen** sind, welche entweder schon bei der Geburt erkennbar sind, oder aber in den Jahren des Wachsthums, selten später sich aus verborgenen Keimen zu sichtbaren Bildungen entwickeln. An dieser pathologischen Entwickelung können sämmtliche Bestandtheile der Haut gleichmässig Theil nehmen, doch gelangen häufig nur einzelne Theile derselben zu einer pathologischen Ausbildung, und demgemäss wechselt auch ihre Erscheinung. Bei einer Gruppe dieser Veränderungen sind namentlich die Epithelien, zum Theil auch der Papillarkörper, bei einer zweiten das Bindegewebe des Corium oder des subcutanen Gewebes oder beider zugleich, bei einer dritten die Lymphgefässe, bei einer vierten die Blutgefässe, bei einer fünften die Nerven, bei einer sechsten mehrere der genannten Gewebe wesentlich betheiligt resp. verändert und pathologisch entwickelt.

In manchen Fällen hat die veränderte Hautstelle an Masse nicht zugenommen, und es ist das **normale Gewebe nur durch ein pathologisches substituirt.** In anderen Fällen findet im Erkrankungsgebiet eine Volumszunahme statt, und es entstehen dadurch Gewebsbildungen, welche, falls sie umschrieben sind, den **Tumoren**, falls sie sich über grössere Bezirke verbreiten und dieselben vergrössern und zugleich verunstalten, der **Elephantiasis** zugezählt werden.

Ist ein ganzer Körpertheil, z. B. ein Finger oder eine Extremität oder eine Kopfhälfte, abnorm gross, dabei aber von normalem Bau, so bezeichnet man dies als partiellen R i e s e n w u c h s.

Eine scharfe Grenze zwischen allen diesen Bildungen besteht dabei nicht, sie gehen vielmehr vielfach ineinander über.

Die als **Riesenwuchs** bezeichnete Veränderung ist meist schon bei der Geburt vorhanden, doch nimmt weiterhin die Grösse des betreffenden Körperabschnittes, theils dem allgemeinen Wachsthum entsprechend, theils in stärkerem Maasse als die übrigen Theile, zu. Ist innerhalb eines vergrösserten Gliedes ein Gewebe stärker hyperplasirt als das andere, so nähert sich der Riesenwuchs der Elephantiasis und geht schliesslich in dieselbe über. Am häufigsten handelt es sich alsdann um eine abnorme Entwickelung von Bindegewebe oder von Fettgewebe, seltener von Knochengewebe. Die nicht hyperplasirten Theile können atrophisch sein (vergl. § 59 und § 138 des allgem. Theils).

§ 170. Hauptmissbildungen, welche wesentlich durch eine **pathologische Entwickelung des Lymphgefässsystemes** charakterisirt sind, haben ihren Sitz theils im Corium selbst, theils im subcutanen Gewebe und sind bald auf kleinere umschriebene Gebiete beschränkt, bald über grössere Bezirke, z. B. über eine ganze Extremität oder einen grossen Theil derselben ausgebreitet. Sind sie nur geringfügig, so kann ihre Anwesenheit unerkannt bleiben, sind sie bedeutend, so bilden sich umschriebene Gewächse, welche als **Lymphangiome**, zum Theil auch als Cystenhygrome bezeichnet werden; bedingen sie eine Vergrösserung eines Körperabschnittes, z. B. einer grossen Schamlippe oder eines Unterschenkels, so werden sie der **Elephantiasis lymphangiectatica** zugezählt.

Die Lymphangiome sind, wie bereits im allgemeinen Theile erwähnt wurde, durch die Entwickelung weiter (Fig. 241 *a*), zum Theil cystisch entarteter Lymphgefässe charakterisirt und haben ihren Sitz entweder im Corium oder im subcutanen Gewebe (Fig. 241) oder in beiden zugleich. Im Unterhautzellgewebe sind namentlich die Fettläppchen (*c*) der Sitz der ektatischen Lymphgefässe und können schliesslich ganz aus solchen bestehen. Die Lymphe in den Lymphgefässen ist meist klar, doch kommen auch mit milchiger oder auch mit blutiger Flüssigkeit gefüllte Lymphräume vor, letzteres namentlich dann, wenn zugleich auch die Blutgefässe (*d*) abnorm stark entwickelt sind.

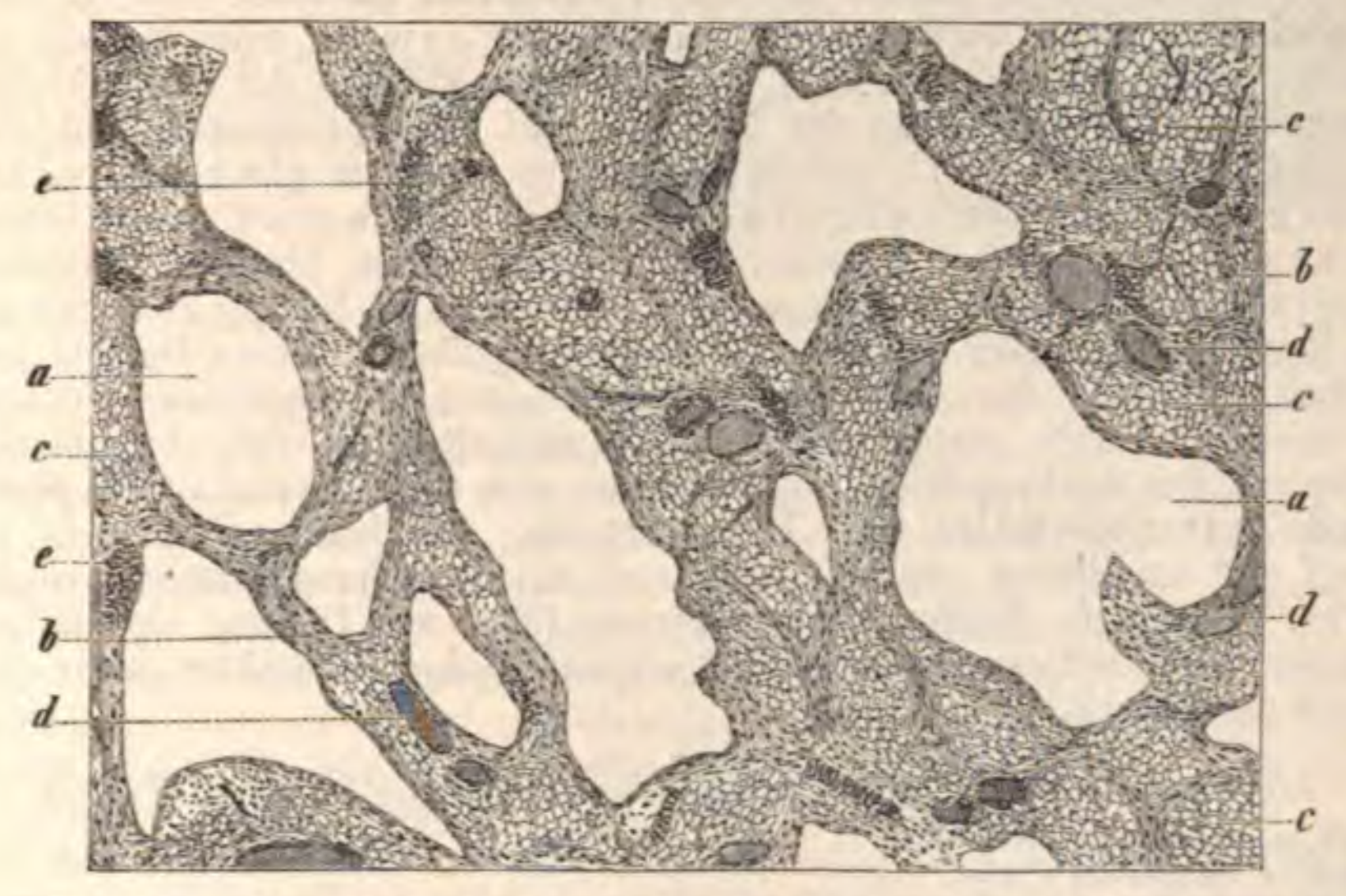

Fig. 241. Lymphangioma cavernosum subcutaneum. *a* Ektatische Lymphgefässe. *b* Bindegewebe. *c* Fettgewebe. *d* Grössere Blutgefässe. *e* Zellige Herde. Kanadabalsampräparat mit Alaunkarmin gefärbt. Vergr. 20.

Die Lymphangiome kommen namentlich am Rumpfe, in der Inguinalgegend, an den äusseren Genitalien und an der Wange vor und bilden entweder schon bei der Geburt Anschwellungen, die sich mit dem Wachsthum des Körpers vergrössern, oder wachsen erst später zu erkennbaren Gewächsen heran. Ragen die Lymphangiome bis dicht unter das Epithel, so kann ein Durchbruch derselben und damit Lymphorrhöe eintreten.

Zuweilen schliesst sich im extrauterinen Leben an die pathologische Entwickelung der Lymphgefässe eine Wucherung des cutanen und des subcutanen Bindegewebes an und es entstehen danach mitunter **lymphangiektatische Elephantiasisformen**, welche sich über grössere Bezirke, z. B. eine ganze Extremität (Fig. 240), ausbreiten und durch die Bildung eines weichen oder festen, auch späterhin an Lymphgefässen reichen Bindegewebes charakterisirt sind. Secundär sich einstellende Entzündung kann die Gewebswucherung steigern.

Die **Angiome** (Fig. 242), welche in den verschiedenen, im allgemeinen Theil (§ 100) beschriebenen Formen vorkommen, liegen ebenfalls theils cutan, theils subcutan, sind theils scharf, theils nur undeutlich

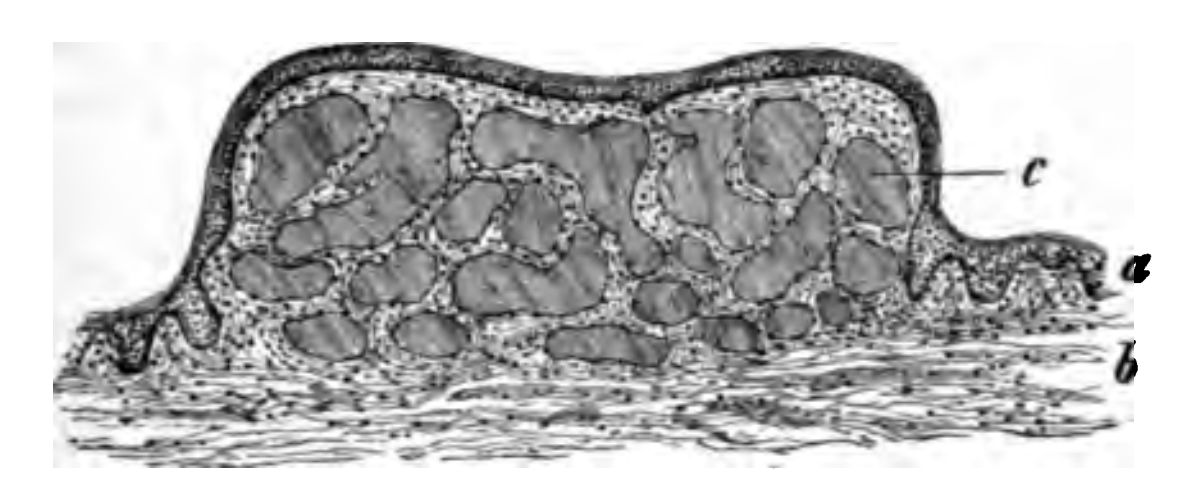

Fig. 242. Hämangioma cavernosum cutaneum congenitum. *a* Epidermis. *b* Corium. *c* Cavernöse Bluträume. Hämatoxylinpräparat Vergr. 20.

gegen die Umgebung abgegrenzt und bilden theils lebhaft rothe, theils blaurothe Fleckchen, welche als **Naevi vasculosi flammei** und **N. vasc. vinosi** bezeichnet werden. Die cutanen Formen nehmen bald nur kleine, umschriebene (Fig. 242), bald grössere Flächen der Haut ein und liegen entweder im Niveau der übrigen Haut oder prominiren über dieselbe (Naevus vascul. prominens), so dass sie glatte, weiche Warzen bilden. Die subcutanen Formen (Naevus vasculosus subcutaneus) bilden mitunter recht umfangreiche, blutreiche Tumoren (Gefässschwamm v. Schuh, cavernöse Blutgeschwulst v. Rokitansky), oder breiten sich wohl auch über grössere Gebiete aus, wobei zugleich das zwischen ihnen gelegene Bindegewebe wuchert. Werden dadurch elephantiastische Verunstaltungen des betreffenden Körpertheiles herbeigeführt, so bezeichnet man den Zustand als **Elephantiasis teleangiectatica** und **E. cavernosa**. Sie kommt besonders am Kopf und am Stamm vor und kann sich mit Lymphangiektasieen combiniren. Reichliche Bindegewebswucherung führt zur Bildung elephantiastischer Hautverdickung, deren teleangiectatischer Charakter mehr und mehr zurücktritt.

Literatur über lymphangiektatische Elephantiasis.

Bryk, *v. Langenbeck's Arch. XXIV.*
Busch, *v. Langenbeck's Arch. XIII.*
Esmarch *und* **Kulenkampff**, *Die elephantiastischen Formen*, *Hamburg* 1885.
Fischer, *Mittheil. a. d. chir. Klin.*, *Breslau* 1880.
Fischer *und* **Waldeyer**, *v. Langenbeck's Arch. XII.*
Köster, *Verhandl d. phys.-med. Ges. N. F. III*
Langhans, *Virch. Arch.* 75. *Bd.*
Neelsen, *Berl. klin. Wochenschr.* 1882.
Quincke, *D. Arch. f. klin. Med. XVI.*
Virchow, *Die krankh. Geschwülste I.*
Wernher, *Die angeb. Cystenhygrome*, *Giessen* 1843.

Literatur über hämangiektatische Elephantiasis.

Esmarch *und* **Kulenkampff**, *l. c.*
Hecker, *Die Lepra arabica.*

Schuh, *Pathol. u. Ther. der Pseudoplasmen, Wien* 1854.
Schüller, *D. Zeitschr. f. Chir. IX.*
Schultze, *ib. XIII.*
Volkmann, *Beiträge zur Chirurgie, Leipzig* 1875.

§ 171. Durch Untersuchungen von P. Bruns, Czerny, Gussenbauer, Genersich, v. Recklinghausen und Anderen ist dargethan, dass verhältnissmässig häufig Geschwülste und elephantiastische Bildungen an der Haut vorkommen, welche von den Nerven der Haut ausgehen, und dass dabei sowohl die Stämme als die feinen Aeste der Hautnerven der Sitz angeborener, späterhin mit der Entwickelung des Körpers zunehmender Entartung sind, welche theils durch eine diffuse, theils durch eine circumscripte fibröse Hyperplasie der bindegewebigen Scheiden der Nerven charakterisirt ist. An den grossen Nerven bilden diese Bindegewebswucherungen cylindrische Verdickungen oder spindelförmige und knotige Anschwellungen, welche die Haut über sich emporheben; an den feinsten Aesten sitzend, machen sie den Eindruck von fibrösen Tumoren, welche in der Haut verborgen sitzen oder über dieselbe vorragen (Fig. 243 *a* und Fig. 244).

Fig. 243. Neurofibroma molluscum. *a* Fibrom. *b* Abgeflachter Papillarkörper. Injectionspräparat mit Hämatoxylin gefärbt. Vergr. 20.

Bis zu den Untersuchungen von v. Recklinghausen, welcher ihren Zusammenhang mit Nerven nachwies, sind die Tumoren als Hautgeschwülste beschrieben worden und haben wegen ihrer weichen, schlaffen Beschaffenheit den Namen **Fibroma molluscum** erhalten.

Die kleinsten dieser Geschwülste sind nur mit dem Mikroskope nachweisbar (Fig. 246 *f*); an sie schliessen sich hirsekorn- bis erbsen- und bohnengrosse Knötchen an, und die grössten dieser Bildungen können die Grösse einer Mannsfaust und mehr erreichen. Kleine Geschwülstchen bestehen aus Spindelzellen und spärlichen feinen Fibrillen, grössere pflegen zellärmer, grobfaseriger und derber zu sein. Die Nerven ziehen entweder durch das Innere der Knoten (Fig. 246 *g*) oder sind auseinandergedrängt (vergl. § 135, Fig. 211, pag. 392).

Die Fibrome, welche nach ihrem Sitz also als **Fibromata neurium** oder als Neurofibrome bezeichnet werden müssen, treten meist multipel, selten solitär auf, und es kann der Körper mit Hunderten dieser Knoten besetzt sein. Einzelne können schon bei der Geburt erkennbar sein, andere werden erst in der Zeit des Wachsthums sichtbar und nehmen mit dem Wachsthum des Körpers zu. Andere gehen auch ein excessives Wachsthum ein und bilden grosse Tumoren, welche man passend als **elephantiastisches Molluscum** (Nelaton) bezeichnet.

Sind die feinen Hautäste der Nerven der Sitz von Fibromen, so sind zuweilen gleichzeitig auch die Nervenstämme, sowie auch die Nerven anderer Organe entartet, doch fehlt häufig eine Veränderung der letzteren, und die Affection ist auf die Haut beschränkt. Hier kann sie sich über

die ganze Körperfläche verbreiten oder sich auf einzelne Nervenbezirke beschränken.

In manchen Fällen kommt es zu einer Entartung eines ganzen Nervengebietes in der Weise, dass sämmtliche Nervenstämme sich verdicken, wahrscheinlich auch sich vermehren, so dass aus den Nerven ein Convolut cylindrischer und kakteenartiger Stränge verdickter Nerven entsteht, die Ranken oder Geflechte bilden und danach auch den Namen von **Rankenneuromen** (P. Bruns) und **plexiformen Neuromen** (Verneuil, vergl. § 135, Fig. 211, pag. 392 und Fig. 213, pag. 394) erhalten haben.

Fig. 244. Multiple Neurofibrome der Haut (nach v. Recklinghausen).

Die Vergrösserung der Tumoren kann wesentlich auf einer Zunahme des Nervengeflechtes beruhen, zuweilen tritt indessen eine hyperplastische Entwickelung des über und zwischen dem Nervengeflecht gelegenen Bindegewebes ein, so dass sich zum Neurofibrom eine mehr oder weniger ausgebreitete Hyperplasie des Corium und des subcutanen Bindegewebes hinzugesellt und die Bildung passend der **Elephantiasis neuromatosa** zugezählt wird.

Die multiplen Nervenfibrome bilden meist scharf abgegrenzte Geschwülste (Fig. 244), zwischen denen die Haut unverändert ist. Es kommt indessen bei Durchsetzung der Haut mit kleinen Neurofibromen (Fig. 246 $f f_1$) vor, dass die Wucherung nicht auf die bindegewebigen Scheiden der Nerven beschränkt bleibt, sondern im Laufe der Zeit, während des Wachsthums oder auch erst später, sich auf das zwischen

den Fibromen gelegene Gewebe (c) verbreitet und so zu einer diffusen Hyperplasie des Corium (c) und des subcutanen Gewebes und damit ebenfalls zu einer **neuromatösen Elephantiasis** (Fig. 245) führt. Ist dabei die äussere Schicht der Haut (Fig. 246 b) frei von Neuromen, so fehlen an der Oberfläche der Haut knotige Tumoren vollkommen, und das Gewebe nimmt entweder ganz gleichmässig an Masse zu, oder es bilden sich lappige, faltige, hängende Hauthyperplasieen (Fig. 245), welche als **Pachydermatocele** (Val. Mott), oder als **Elephantiasis mollis** (Virchow), oder als **Lappenelephantiasis** (Volkmann) bezeichnet werden. Die Oberfläche dieser Hautlappen ist bald glatt, bald runzelig oder etwas höckerig, letzteres dann, wenn im Stratum reticulare (Fig. 246 d_1 e) Wucherungsherde auftreten oder die Papillen (d) sich vergrössern.

Fig. 245. Elephantiasis femorum neuromatosa.

Die kleinen Neurofibrome der Haut sind sehr zellreich und bilden Knoten und Stränge (f) verschiedener Form, welche die Haut in verschiedenen Richtungen durchziehen. Ein Theil derselben begleitet die Gefässe (f_1).

Das zwischen den Neuromen gelegene Bindegewebe (c) zeichnet sich gegenüber dem unveränderten Corium (b) durch grösseren Kernreichthum und feinere Faserung aus, ohne indessen den Zellreichthum der Knoten zu erreichen. In der Umgebung der Gefässe, der Haarbälge und der Schweissdrüsenknäuel (i) und -Kanäle kann die Zellwucherung besonders stark entwickelt sein. Die Fettläppchen des subcutanen Gewebes werden durch wucherndes Bindegewebe (k) substituirt.

Neben der neuromatösen, teleangiektatischen und lymphangiektatischen Elephantiasis kommt noch eine aus angeborener Grundlage sich entwickelnde Hyperplasie der Haut und des subcutanen Gewebes vor, bei welcher die Veränderung gleichmässig alle Theile betrifft, und ein besonderer Ausgangspunkt der Wucherung nicht nachzuweisen ist. Sie bildet Elephantiasisformen, welche nach ihrer Erscheinung der **Lappenelephantiasis** oder Pachydermatocele zuzuzählen sind und namentlich am Gesäss, an den Hüften, am Rücken, an den Schläfen und dem Ohr vorkommen. Ob dabei vielleicht auch nervöse Einflüsse mitspielen, ist nicht sicher zu sagen; v. Recklinghausen hält

Fig. 246. **Haut mit Neurofibromen bei Pachydermie** (Fig. 245). *a* Epidermis. *b* Normales Cutisgewebe. *c* Hyperplastisches zellreiches Cutisgewebe. *d* Vergrösserte Hautpapillen. d_1 Hypertrophie des subpapillären Hautgewebes. *e* Zellige Herde. *f* f_1 Fibrome. *g* Nervenstränge innerhalb der Fibrome. *h* Gefässe. *i* Schweissdrüsenknäuel mit gewucherter Umgebung. *k* Fettläppchen, deren Zellen in Wucherung sind. In Alkohol gehärtetes, in Alaunkarmin gefärbtes, in Kanadabalsam eingeschlossenes Präparat. Vergr. 18.

es für wahrscheinlich, dass sie als neuropathisches Leiden ähnlich dem neuropathischen Papillom (§ 174) entstehen können.

Neuromatöse Elephantiasis kann gleichzeitig mit teleangiektatischer und lymphangiektatischer Elephantiasis vorkommen. Ebenso tritt Elephantiasis nicht selten gleichzeitig mit Gefäss- und Pigmentnaevi (§ 173) auf, und manche Fälle von Pachydermatocele gehen geradezu aus Naevi hervor, so dass die Oberfläche der Hautlappen das für die Naevi charakteristische Aussehen bietet.

Literatur über Elephantiasis.

Bruns, P., *Virch. Arch.* 50. *Bd*
Czerny, *v. Langenbeck's Arch. XVII.*
Danzel, *v. Langenbeck's Arch. II*
Esmarch *und* **Kulenkampff**, *Die elephantiastischen Formen, Hamburg* 1885.
Generisch, *Virch. Arch.* 49. *Bd.*
Gussenbauer, *Prager med. Wochenschr.* 1880.
Jordan, *Pathol. anat. Beitr. zur Elephantiasis congenita, Beitr. v. Ziegl*
Küster, *Berlin. klin. Wochenschr.* 1884.
Lahmann, *Die multipl. Fibrome und ihre Bez. z. d. Neurofibrom*
Nauwerck *und* **Hürthle**, *Beitr. z. path. Anat. v. Ziegler und N*
Philippson, *Beitrag zur Lehre vom Fibroma molluscum, Virc*

v. Recklinghausen, *Die multiplen Fibrome der Haut, Berlin* 1882.
Salomon, *Charité-Annal.* 1877.
Virchow, *Die krankh Geschwülste.*
Weitere Literatur über neuromatöse Elephantiasis enthält § 135.

§ 172. Als **Ichthyosis** oder **Fischschuppenkrankheit** bezeichnet man eine Affection, welche durch die Bildung epidermoidaler Schuppen, Plättchen und Platten oder horniger Warzen charakterisirt ist. Sie beruht auf einer Vegetationsanomalie der Cutis, besonders aber der Epidermis und ist angeboren und hereditär, doch kommen die Erscheinungen

Fig. 247. Ichthyosis congenita.

meist erst im Verlaufe der ersten Lebensjahre zur vollkommenen Entwickelung. LELOIR hat in zwei Fällen Degeneration der Hautnerven der afficirten Theile nachgewiesen und hält die Nervenerkrankung für die Ursache. Ein solcher Zusammenhang wird auch noch dadurch wahrscheinlich gemacht, dass in einzelnen Fällen die Affection auf bestimmte Nervengebiete beschränkt auftritt.

Zu Beginn zeigen sich in der Haut kleine gelb- bis braunrothe, mässig infiltrirte Flecken (RÓNA), über welchen die Hornschicht trockener und glänzender wird. Nach Ausbildung der Erkrankung ist die Hornschicht der Epidermis mächtig verdickt und bildet ein vielfach zerklüftetes Lager. Das Rete Malpighii dagegen ist verhältnissmässig schwach entwickelt und geht rasch und unvermittelt in die Hornschicht über.

Bei der als **Ichthyosis simplex** bezeichneten Form ist der Papillarkörper nicht vergrössert. In den allerleichtesten Fällen (KAPOSI) ist die Haut nur besät mit kleinen Knötchen, die eine Schuppendecke tragen, unter der ein zusammengerolltes Härchen liegt (Lichen piliaris). Sie findet sich namentlich an den Streckseiten der Extremitäten. Erreicht die Erkrankung einen höheren Grad, so bilden sich linsen- bis pfennig-grosse Schüppchen und Plättchen, die in der Mitte festsitzen und der Haut ein gefeldertes Aussehen geben (Ichth. nitida). Weiterhin kann sich die Haut mit missfarbigen, schmutzigen Epidermisschuppen bedecken.

Gesellt sich zu der Hypertrophie der verhornten Epidermis auch noch eine Hypertrophie des Papillarkörpers, so gewinnt die Oberfläche eine höckerige rauhe Beschaffenheit, es bildet sich eine **Ichthyosis hystrix**. Tritt der Process der excessiven Bildung von Hornschichten in einem ganz umschriebenen Bezirk über vergrösserten Papillen auf, so bildet sich eine **ichthyotische Warze**.

Als **Ichthyosis congenita** (Fig. 247) wird eine während des intrauterinen Lebens entstandene hochgradige Verdickung der Hornschicht der Epidermis bezeichnet, bei welcher gleichzeitig die Hornschicht, zum Theil auch die tieferen Schichten der Oberhaut vielfach eingerissen sind, so dass die Körperoberfläche mit Platten und Schildern von erheblicher Dicke bedeckt ist. Die Kinder pflegen dabei in den ersten Tagen nach der Geburt zu Grunde zu gehen. Die Zerklüftung der verhornten Epithellage in einzelne Platten erfolgt wohl dadurch, dass das wachsende Gewebe sie schliesslich da und dort zersprengt.

Nach Beobachtungen von EULENBURG, AMOZAN und GEBER kommt Ichthyosis auch als eine im späteren Leben erworbene Hautkrankheit vor, und zwar nach Neuritis und nach Nervenverletzungen.

Literatur über Ichthyosis.

Carbone, *Ictiosi congenita*, *Arch. per le Science Med.* XV 1891.
Caspari, *Ichthyosis congenita*, *Vierteljahrsschr. f. Derm. und Syph.* XIII 1886.
Esoff, *Virch. Arch.* 69. *Bd.*
v. Hebra, *Die krankh. Veränd. der Haut*, *Braunschweig* 1884.
Kyber, *Wiener med. Jahrb.* 1880.
Lebert, *Ueber Keratom. Breslau* 1864.
Leloir, *Arch. de phys. norm. et pathol.* 1881.
Neumann, *Lehrb. der Hautkrankheiten.*
Róna, *Ichthyosis im Säuglingsalter*, *Arch. f. Dermat.* XXI 1889.
Schabel, *Ichthyosis congenita*, *Stuttgart* 1856.
Unna, *Ueb. Keratoma palmare et plantare congen.*, *Vierteljahrsschr. f. Derm.* X 1883.

§ 173. In der Haut kommen noch eine ganze Reihe eigenthümlicher Bildungen vor, welche sämmtlich durch die Anwesenheit von *Zellnestern und Zellsträngen im Cutisgewebe* gekennzeichnet sind. Meist sind die *Bildungen angeboren oder entstehen in der Entwickelungsperiode*, nur selten treten sie erst im späteren Leben auf.

Die Nester und Stränge (Fig. 248 *d*) bestehen aus Zellen, welche einen epitheloiden Charakter tragen und grosse helle, ovale, bläschenförmige Kerne besitzen. Die Stränge liegen entweder im Stratum reticulare der Cutis oder im Papillarkörper. Sie sind von einander durch gefässhaltiges Bindegewebe (*e*) getrennt, während innerhalb der Zellstränge selbst Gefässe fehlen. Sind nur wenige Zellhaufen im Gewebe, so bilden sie keine prominirenden Herde, sondern nur *Flecken*, sind sie reichlicher, so bedingen sie eine Prominenz der Oberfläche und bilden alsdann die Grundlage verschiedener *nicht entzündlicher Warzen und prominenter Flecken*. Alle diese Bildungen werden am besten als **zellige Naevi** zusammengefasst.

Fig. 248. Durchschnitt durch *zwei Papillen einer rauhen harten Warze*. *a* Verdickte Hornschicht der Epidermis. *b* Epithelperlen. *c* Rete Malpighii. *d* Zellnester und Zellstränge in den Papillen, d_1 im Stratum reticulare. *e* Bindegewebe. Karminpräp. Vergr. 50.

Die Zellherde und Zellstränge sind meist deutlich von einander getrennt und zeigen theilweise eine regelmässige Anordnung in Säulen, welche zu der Oberfläche senkrecht gerichtet sind. Ist ihre Zahl bedeutend und die Menge des noch vorhandenen fibrösen Gewebes gering, so wird ihre Gruppirung undeutlich, und es hat den Anschein, als ob das Gewebe aus gleichmässig vertheilten, nur von Blutgefässen unterbrochenen Zellmassen bestehen würde.

Das über ihnen gelegene Epithellager, sowie das zwischen ihnen liegende Bindegewebe enthalten zuweilen gelbes und braunes Pigment, das oft namentlich in der Umgebung der Gefässe liegt. Ebenso können auch die Zellstränge selbst solches enthalten.

Die pigmentirten Herde bilden die anatomische Grundlage jener Bildungen, die man als Ephelis, Lentigo, Naevus pigmentosus und Xanthelasma bezeichnet.

Die **Epithelien** oder Sommersprossen sind kleine unregelmässig gestaltete bräunliche Hautflecken, welche bei Kindern namentlich im Gesicht auftreten, um später meist wieder zu verschwinden. Sie können sich indessen das ganze Leben hindurch erhalten. Wahrscheinlich sind die Zellnester, welche die Epithelien enthalten, schon vor dem Auftreten des Pigments vorhanden.

Als **Lentigo** bezeichnet man grössere, scharf umschriebene, dunkelbraune Hautflecken, welche angeboren vorkommen oder in den ersten Lebensjahren sich entwickeln und dann unverändert sich erhalten.

Pigmentmäler oder **Naevi pigmentosi** nennt man kleine oder grössere, gelbe bis schwarzbraune, angeborene, im Niveau der Haut gelegene oder über dasselbe erhabene Pigmentflecken. Sie enthalten oft Haare, welche stärker entwickelt sind als diejenigen der Umgebung, und werden alsdann als **Naevi pilosi** bezeichnet.

Stärkere Ausbildung der Zellnester und Stränge in umschriebenen Bezirken führt zur Bildung von **Fleischwarzen**, deren Breitendurchmesser etwa 1—80 mm betragen kann. Haben die Zellhaufen hauptsächlich im Stratum reticulare ihren Sitz und greifen sie nur wenig in den Papillarkörper hinein, so ist die Oberfläche der Warze vollkommen glatt. Entwickeln sie sich in letzterem stärker (Fig. 249 *e*), so wird sie etwas höckerig. Erlangen sie im Papillarkörper ihre stärkste Ausbildung, und verlängern sich die Papillen in erheblichem Maasse, so entstehen papillöse höckerige Warzen (Fig. 248).

Fig. 249. Durchschnitt durch eine weiche Warze. *a* Epidermis. *b* Cutis. *c* Die in der Cutis, *e* die in dem Papillarkörper sitzende zellige Neubildung. Anilinbraunpräparat. Vergr. 10.

Bei den glatten Warzen ist die Epidermis meist nicht verdickt (Fig. 249), die Warze daher weich (Verruca mollis s. carnea, Fleischwarze). Bei den rauhen Warzen ist die Hornschicht der Epidermis meist hypertrophisch (Fig. 248 *a*), und zwischen den verlängerten Papillen bilden sich geschichtete Epithelperlen (*b*). In Folge dessen wird die Warze hart (Verruca dura).

Die verschiedenen Formen der zelligen und der gefässreichen Naevi können gleichzeitig mit elephantiastischen Wucherungen auftreten, und zwar auch unmittelbar über den elephantiastisch verdickten Stellen.

Als **Xanthelasma** oder **Xanthoma** bezeichnet man eine eigenthümliche Pigmentirung der Haut, welche in schwefelgelben und bräunlich-

gelben Flecken auftritt, die entweder im Niveau der übrigen Haut liegen (X. planum) oder in Form von kleinen, zuweilen auch von grösseren Knötchen (X. tuberosum) sich über die Haut erheben. Die Flecken können eine erbliche Familieneigenthümlichkeit bilden und treten am häufigsten an den Augenlidern, seltener über verschiedene Stellen des Körpers verbreitet (X. multiplex) auf. Die Flecken und Knötchen enthalten in einem bindegewebigen Stroma liegende zellige Herde, welche mit den Zellherden der Pigmentnaevi Aehnlichkeit haben, sich von denselben indessen dadurch unterscheiden, dass sie zu einem grossen Theile mit dichtgedrängten Fetttropfen (TOUTON, WALDEYER, KAPOSI u. A.) gefüllt sind. Daneben kommen auch Zellen mit kleinen gelben Pigmentkörnern vor, doch wird nach TOUTON die eigenthümliche Farbe des Xanthoms nicht durch diese, sondern durch Fetteinlagerungen bedingt. Die Wucherung geht wahrscheinlich (DE VINCENTIIS, TOUTON) von den Endothelien der Lymphspalten aus, und man kann die Geschwulst danach als Endothelioma lipomatodes bezeichnen. Von manchen Autoren werden die Zellen den Plasmazellen von WALDEYER oder den Fettbildungszellen von TOLDT zugezählt. Die Zellen sind verschieden gestaltet und sehr verschieden gross, zum Theil mehr- oder vielkernig. Durch starke Zellproduction kann sich die Geschwulst den Sarkomen, durch reichliche Bindegewebsentwickelung den Fibromen nähern und Tumoren bilden, die man als Sarko- und Fibro-Xanthome bezeichnen kann.

Als Xeroderma pigmentosum (KAPOSI), Melanosis lenticularis progressiva (PICK) wird von den Autoren eine eigenartige seltene Hautaffection beschrieben, welche, auf einer angeborenen Anlage beruhend, bei Kindern in der ersten Zeit des extrauterinen Lebens an den belichteten Stellen des Körpers sich entwickelt. Sie beginnt mit wiederholtem Auftreten rother Flecken die unter Schuppung schwinden, schliesslich aber sommersprossenähnliche Pigmentflecke hinterlassen, zu denen sich alsdann auch Gefässektasieen hinzugesellen, während die Haut zugleich glatt und atrophisch wird. Später treten im Gebiete der Erkrankung warzenartige Wucherungen auf, die zu krebsigen Neubildungen sich entwickeln können (vergl. ELSENBERG, Xeroderma pigmentosum, Arch. f. Dermat. XXII 1890).

Literatur über zellige Naevi, Warzen und Pigmentflecken der Haut.

Bogoliubsky, *Die Pigmentflecken der Haut, I.-D. Bern* 1887.
Demiéville, *Ueber Pigmentflecken der Haut, Virch. Arch.* 81. *Bd.* 1880.
Mosengeil, *v. Langenbeck's Arch. XII.*
v. Plauner, *Ein Fall von Naevus congenitus mit excessiver Geschwulstbildung. Vierteljahrsschr. f. Derm. u. Syph. XIV* 1887.
v. Recklinghausen, *Die multiplen Fibrome der Haut, Berlin* 1882.
Variot, *Note sur les lésions de la peau dans la mélanodermie congénitale, Arch. de phys. X* 1887.

Literatur über Xanthom.

Babés, *Arch. de phys. IV* 1884.
Ehrmann, *Ueber multiple symmetrische Xanthelasmen und Lipome, Beitr. z. klin. Chir. IV, Tübingen* 1888.
Geber *und* **Simon,** *Arch. f. Derm. IV* 1872.
Köbner, *Xanthoma entwickelt aus Naevus vasculos. pigmentosus, Vierteljahrsschr. f. Derm. XV* 1888.
Korach, *D. Arch. f. klin. Med. XXXII.*
Lehzen *und* **Knauss,** *Ueber Xanthoma multiplex tuberosum mollusciforme, Virch. Arch.* 116. *Bd.* 1889.

Murchison, *Trans. of the Path. Soc.* 1868.
Poensgen, *Virch. Arch.* 91. *Bd.*
Touton, *Vierteljahrsschr. f. Derm. u. Syph.* 1885.
de Vincentiis, *Arch. ital. de biol.* *IV* 1883.
Waldeyer, *Klin. Monatsbl. f. Augenheilk.* 1871.
Wilson, *On skin diseases.* 1869, *und Journ. of cut. Med.* 1867.

§ 174. Neben den entzündlichen und aus embryonaler Anlage hervorgehenden geschwulstartigen Hautwucherungen gibt es auch abgegrenzte, meist Warzen bildende Hautverdickungen, bei welchen die verschiedenen Bestandtheile der Haut zunehmen, ohne dabei ihre Structur erheblich zu ändern. Sie treten erst in späteren Lebensjahren auf und kommen am häufigsten in der Gesichtshaut vor, wo sie drusige, höckerige, oft mit Haaren besetzte Hauterhebungen bilden. Auf der Nase bilden sie höckerige, ungleichmässige, gelappte Anschwellungen, die man (v. Hebra) als **Rhinophyma** bezeichnet. Der Grund der Verdickung liegt wesentlich in einer Zunahme des Bindegewebes und in einer Vergrösserung, einer Hyperplasie und einer cystischen Dilatation der Talgdrüsen. Zuweilen entwickelt sich auch Fettgewebe in der Cutis. Durch alle diese Processe erheben sich einzelne Theile des Stratum reticulare des Corium mitsammt dem zugehörenden Papillarkörper über das Niveau der Umgebung. Die Epidermis ist bald verdickt, bald unverändert.

Als **neuropathisches Papillom** (Gerhardt) oder Naevus unius lateris (v. Baerensprung) oder Nervennaevus (Th. Simon) werden papilläre warzige Naevi bezeichnet, welche in mehr oder minder grosser Zahl auftreten und in ihrer Verbreitung sich jeweils an das Gebiet eines oder auch mehrerer Hautnerven halten. v. Baerensprung, Gerhardt, v. Recklinghausen und Andere halten die Excrescenzen für neuropathische Bildungen, und es spricht v. Recklinghausen die Vermuthung aus, dass sie als Folge einer congenitalen Neuritis anzusehen seien, die zu vasomotorischen Störungen führe.

Literatur über das neuropathische Papillom.

v. Bärensprung, *Naevus unius lateris, Annalen des Charitékrankh.* *XI* 1863
Esmarch *und* **Kulenkampff**, *Die elephantiastischen Formen, Hamburg* 1885
Haegele. *Ein Fall von Papilloma neuropathicum frontis, I-D. Würzburg* 1886.
Kroener, *Ein Fall von Papilloma neuropathicum, I-D. Würzburg* 1890.
Neumann, *Ueber Naevus papillaris* (*Thomson*). *Oesterr. Jahrb. f. Pädiatrik II* 1877.
v. Recklinghausen. *Ueber die multiplen Fibrome der Haut, Berlin* 1882.
Simon, *Ueber Nervennaevi. Arch. f. Dermat IV* 1872.

§ 175. Unter den von der Cutis ausgehenden **Bindesubstanzgeschwülsten** sind zunächst **Fibrome** anzuführen, welche nicht von den Nerven ausgehen, meist derb sind und rundliche Knoten bilden. Eine besondere seltene Form des Fibromes bildet sodann das **Keloid**, das als knollige oder platten- und streifenförmige oder wohl auch strahlenförmige Geschwulst, welche ihren Sitz unter dem Papillarkörper hat, auftritt. Letzterer ist intact, ebenso auch das Epithel. In ausgebildetem Zustande besteht die Geschwulst fast ganz aus derben Faserbündeln. In jüngeren Entwickelungsstadien enthält sie reichlich Spindelzellen.

Die als **Narben-Keloid** bezeichnete Geschwulstform entwickelt sich von einer Narbe aus, ist also nicht überall von einem intacten Papillarkörper bedeckt. Im Uebrigen kann sie dem ächten Keloid ähnlich sehen.

Leiomyome treten in Form von stecknadelkopf- bis walnussgrossen Knoten, solitär oder multipel auf, sind aber seltene Geschwulstformen. Ihre Entwickelung kann wahrscheinlich sowohl von den glatten Muskelfasern der Arrectores pilorum als auch von der Gefässmuskulatur ausgehen und kann sich in letzterem Falle mit Teleangiektasieen verbinden, so dass Angiomyome entstehen (vergl. § 102, Fig. 159 des allgem. Theils).

Die **Sarkome** der Haut bilden knotige oder papilläre Tumoren, die je nach ihrer Grösse sich mehr oder weniger über das Niveau der Haut erheben. Grössere Sarkome zeigen mitunter die Gestalt eines kurzgestielten Hutpilzes, andere wieder die Form einer grossen papillären Warze. Meist sind sie solitär, doch kommt es vor, dass gleichzeitig oder kurz nacheinander mehrere, mitunter sogar sehr zahlreiche Knoten auftreten.

Sie gehören theils den Rundzellen-, theils den Spindelzellensarkomen, sowie Mischformen an. Verhältnissmässig häufig sind ferner melanotische Sarkome und Alveolärsarkome, welche von den zellreichen Warzen und Pigmentflecken ausgehen und sich in ihrem Bau auch durchaus an dieselben anschliessen. Entwickeln sie sich aus pigmentirten Warzen oder Pigmentflecken, so sind sie ebenfalls pigmentirt. Sie gehören ebenso wie die anderen Rundzellensarkome der Haut zu den bösartigen Sarkomformen.

Wie die Alveolärsarkome, so können auch Spindelzellensarkome aus Warzen oder aus Fibromen hervorgehen. Im Uebrigen können sämmtliche Sarkomformen an Hautstellen sich entwickeln, welche zuvor unverändert aussahen.

Lipome der Haut und des subcutanen Gewebes sind häufig vorkommende Geschwülste und können eine bedeutende Grösse erreichen. Am häufigsten sitzen sie in der Schultergegend.

Seltener als Lipome kommen **Myxome** und **Enchondrome** vor, noch seltener **Osteome**. Myxome und Myxofibrome haben ihren Sitz am häufigsten an den äusseren Theilen des weiblichen Geschlechtsapparates.

Unter den **epithelialen Neubildungen** der Haut ist weitaus die wichtigste der **Krebs** (Kankroid, Epitheliom), dessen Genese bereits im allgemeinen Theil ihre Besprechung gefunden hat. Die epithelialen Wucherungen können sowohl vom Deckepithel als auch vom Epithel der Talgdrüsen und der Haarbälge, wahrscheinlich auch der Schweissdrüsen ausgehen. In den Epithelzapfen vieler Hautkrebse bilden sich geschichtete Kugeln verhornter Epithelien, so dass die Tumoren als Hornkrebse bezeichnet werden. In sehr seltenen Fällen kommen auch Verkalkungen (vergl. § 176) vor.

Thiersch unterscheidet eine flache und eine tiefgreifende Form. Das flache Carcinom kommt namentlich an der Lippe, der Stirn und der Nase vor und ist dadurch ausgezeichnet, dass die Epithelzapfen nur in geringe Tiefe reichen. Meistens präsentirt es sich in Form eines erhabenen Geschwürs mit infiltrirten Rändern, welches durch Zerfall eines primär sich entwickelnden Knotens entstanden ist.

Das Wachsthum dieses Krebses pflegt ein sehr langsames zu sein, und es kann das Geschwür im Centrum vernarben, während die Ulceration an der Peripherie weiterschreitet (vernarbendes Epitheliom). In anderen Fällen geht der Zerfall rascher vor sich, wobei das Geschwür

sowohl in der Breite als nach der Tiefe rasch zunimmt, so dass man dasselbe wohl auch als Ulcus rodens bezeichnet.

Das Stroma geschwürig zerfallender Krebse ist stets mehr oder weniger zellig infiltrirt, nicht selten zeigt es stellenweise ganz den Charakter von Granulationsgewebe. Der flache Epithelkrebs macht selten Metastasen.

Das tiefgreifende Carcinom bildet meistens unregelmässig gestaltete Geschwüre, die ebenfalls aus Zerfall von Knoten entstehen. Aus dem Grunde und von den Rändern des Krebsgeschwüres erheben sich oft mächtige warzige Wucherungen, so dass eine papillomartige Neubildung entsteht. Diese Form des Krebses bildet häufiger Metastasen als die erstgenannte.

Flache und tiefgreifende Formen sind nicht scharf von einander zu trennen, sondern es kommen auch Zwischenformen vor. Infiltration des Gewebes mit Krebszapfen, Wucherung des Bindegewebes und Zerfall können sich in der verschiedenartigsten Weise combiniren und so verschiedene Formen des Krebses erzeugen.

Der Hautkrebs entwickelt sich mit Vorliebe an den Uebergangsstellen der äusseren Haut in eine Schleimhaut, an der Unterlippe, der Nase, den Augenlidern, dem Präputium, dem Anus, den äusseren weiblichen Genitalien etc. Mitunter nimmt er von Warzen oder Hauthörnern oder von Narben und Pusteln und Geschwüren seinen Ausgang und entsteht auch nicht selten auf dem Boden eines floriden Lupus oder in Lupusnarben. Er kann ferner primär auch subcutan auftreten und geht dann zunächst von Epithelien aus, welche Reste von Kiementaschen auskleiden (branchiogene Carcinome) oder nach der Abschnürung des Medullarrohres im subcutanen Gewebe sich erhalten haben. Im übrigen können auch sonst epidermoidale Theile der Haut abgeschnürt werden und später zum Ausgangspunkt tiefsitzender, d. h. mit dem Deckepithel nicht im Zusammenhang stehender epithelialer Wucherungen werden, welche den Charakter von Carcinomen oder auch von papillären Wucherungen tragen und sich meist durch eine knotige Form und scharfe Abgrenzung gegen die Nachbarschaft auszeichnen. Wahrscheinlich geht ein Theil dieser Bildungen von Atheromen (vergl. § 176) oder auch von abgeschnürten Theilen von Haarbälgen aus.

Als eine selten vorkommende Geschwulst ist das Adenom der Schweissdrüsen aufzuführen, welches langsam wachsende kleine Knoten bildet.

Secundäre Hautgeschwülste sind im Ganzen nicht eben häufig, doch können sowohl Bindesubstanz- als auch Epithelgeschwülste Metastasen in der Haut machen. Zunächst sind es die bösartigen Hautgeschwülste selbst, welche innerhalb der Haut sich verbreiten und Tochterknoten bilden. Von den Geschwülsten anderer Organe macht am häufigsten das Carcinom der Mamma Hautmetastasen.

Ueber **Angiome** und **Lymphangiome** vergl. § 170.

Nach Hochsinger und Schiff (*Ueber Leukaemia cutis, Vierteljahrsschr. f. Derm. XIV 1887*) kann die Haut im Verlaufe von Leukämie der Sitz secundärer Lymphombildung werden, wobei die lymphatische Infiltration vornehmlich in den tieferen Schichten der Haut, im Fettgewebe und in der Umgebung der Schweissdrüsenknäuel auftritt.

Literatur über Hautgeschwülste.

Babes, *Keloid, Vierteljahrsschrift f. Derm. u. Syph. VII.*
Bayha, *Ueber Lupuscarcinom, Beitr. z. klin. Chir. v. Bruns III, Tübingen* 1887.
Darier, *Contrib. à l'ét. de l'épithélioma des glandes sudoripares, Arch. de méd. expér. I,* 1889.
Dénériaz, *Étude sur la chéloide, D. in. de Berne, Genève* 1887.
Israel, *Epitheloma folliculare cutis, Festschr. d. Assist. f. Virchow, Berlin* 1891.
Jadassohn, *Multiple Myome der Haut, Virch. Arch.* 121. *Bd.*
Jacobsohn, *Keloid, Arch. f. klin. Chir. XXX.*
Hess, *Subcutane Flimmercyste, Beitr. v. Ziegler VIII* 1890.
Knauss, *Cylinderzellenepitheliom der Schweissdrüsen, Virch. Arch.* 120. *Bd*
Langhans, *Keloid, Virch. Arch.* 40. *Bd.*
Liron, *Sur la chéloide inguinale spontanée, Paris* 1887.
Lukasiewicz, *Multiple Dermatomyome, Arch. f. Derm. XXIV* 1892.
Mathieu, *Quatres cas d'épithélioma bénin, Arch. gén. de méd.* 1881.
Michaleff, *Ein Fall von subcutanem Papillom, I.-D. Freiburg* 1892.
Neelsen, *Keloid, v. Langenbeck's Arch. XXIV.*
Perrin, *De la sarcomatose cutanée, Paris* 1886.
Rigaud, *De l'épithélioma disséminé, Thèse de Paris* 1878.
Thiersch, *Der Epithelkrebs, namentlich der äussern Haut,* 1865.
Volkmann, Rud., *Ueber den primären Krebs der Extremitäten, Volkmann's Samml. klin. Vortr. Nr.* 334/35, 1889.
Yersin, *Tumeur mélanique, Arch. de phys. VII* 1886.
Weitere Literatur enthält § 176.

VIII. Besondere Affectionen der Talgdrüsen, Haare und Nägel.

§ 176. Die **Talgdrüsen** liefern normaler Weise ein fettiges Secret, das in den Epithelien der Drüsen gebildet wird und eine fettige Schmiere bildet. Ist die Secretion über ein gewisses Maass gesteigert, so bezeichnet man die Secretionsanomalie als **Seborrhoea** (Schmeerfluss, Stearrhoea, Tinea, Acne sebacea, Ichthyosis sebacea). Bei der einen Form bilden sich auf der Haut schuppenartige Auflagerungen (Seborrhoea sicca, squamosa, furfuracea), bei der andern ölartige Ueberzüge (Seb. oleosa).

Die Schuppen und Schüppchen werden durch vertrocknenden Talg und verhornte Epithelien gebildet und sind oft durch Verunreinigungen schmutzig gelb und grau oder schwarz gefärbt; zuweilen bilden sich grosse Borken und Lamellen, an deren Unterfläche Fortsätze in die Talgdrüsenmündungen eintreten.

Die Seborrhöe tritt bald local, bald allgemein auf. Im ersteren Fall findet sie sich besonders auf der behaarten Kopfhaut und an den Genitalien. Allgemeine Seborrhöe ist selten, am häufigsten bei Neugeborenen, bei welchen die intensive Talgsecretion, die während des intrauterinen Lebens besteht, post partum noch fortdauert. Die normal im ersten Lebensjahr fortdauernde Talgsecretion am behaarten Kopftheil giebt nicht selten Veranlassung zur Bildung missfarbiger, käsiger, zerklüfteter Borken, des sogen. **Gneis**, der aus Fett, Schmutz, Epidermisschuppen und Haaren besteht.

Jene Seborrhöeformen der behaarten Kopfhaut, bei welchen sich reichlich Schuppen und kleienförmige Massen abstossen, bezeichnet man als **Pityriasis furfuracea capillitii** oder als Porrigo amianthacea; bilden sich grössere, fischschuppenähnliche Tafeln, so spricht man von **Ichthyosis sebacea**.

Verminderung der Talgsecretion, **Asteatotis** s. **Xerodermia**, kommt idiopathisch selten vor, meist ist sie die Folge anderer Erkrankungen, wie von Ichthyosis, Prurigo, Psoriasis, Pityriasis rubra, Lepra. Die Haut wird dabei rissig und trocken und schülfert ab.

Durch **Anhäufung des Talges** in Folge Behinderung seiner Excretion entstehen verschiedene Veränderungen. Die Retention des Epithels und des Fettes erfolgt entweder in der Talgdrüse oder in dem Ausführungsgang. Die Verstopfung geschieht am häufigsten durch Vertrocknung und Verunreinigung des in der Ausgangsöffnung liegenden Talges. Auch Veränderung der Beschaffenheit des Secretes kann Ursache seiner Retention sein. Man unterscheidet folgende Formen:

1. **Comedo**, Mitesser, nennt man einen Pfropf, der sich in dem Ausführungsgang einer Talgdrüse oder in dem gemeinschaftlichen Ausführungsgang dieser und eines Haarbalges gebildet hat. Drängt man den Pfropf durch Druck auf die Haut aus demselben heraus, so erhält mann ein weisses, ziemlich festes, flaschenförmiges oder birnförmiges oder cylindrisches, etwa hirsekorngrosses Klümpchen, dessen äusseres Endstück braun oder schwarz gefärbt ist. Dasselbe besteht aus verhornten Epithelzellen und Talg; häufig enthält es auch ein oder mehrere Härchen.

2. Als **Milium** (Grutum, Hautgries) bezeichnet man ein kleines, weisses oder gelbweisses Hautknötchen, welches durch Ansammlung von Epidermiszellen in den Talgdrüsen entsteht und etwas über die Oberfläche der Haut hervorragt. Bei den in Haarbälge mündenden Talgdrüsen bildet das Milium gelegentlich eine cystische Erweiterung des Haarbalges.

Am häufigsten kommen Milien in der Haut des Augenlides vor.

Schneidet man die Haut ein und entleert den Inhalt des Knötchens, so erhält man eine glatte oder höckerige, gelappte Kugel, die aus epidermoidalen Zellen und Fett besteht.

3. Erleidet an irgend einer Stelle eine Gruppe von Talgdrüsen durch übermässige Epithelansammlung eine Vergrösserung, so bilden sich kleinere oder grössere, mitunter gestielte polypenartige Erhebungen, welche als **Acrochordon** bezeichnet werden. Sie entwickeln sich namentlich bei älteren Individuen und sitzen vornehmlich an den Augenlidern, am Halse und im Nacken.

4. Das **Atherom** (Balggeschwulst, Grützbeutel) entsteht meist durch Ansammlung von Secret im Innern von Talgdrüsengängen und Haarbälgen (Fig. 250 gg_1h), die dadurch zu einer Cyste ausgedehnt werden. Daneben können auch Reste von Kiemengängen oder pathologischer Weise in der Tiefe des Coriums oder des subcutanen Gewebes gelegene epitheliale Bildungen zum Ausgangspunkt von Atheromen werden. Die Cysten können Haselnuss- und Walnussgrösse, sogar Faustgrösse erreichen. Im Centrum des Grützbeutels liegt eine breiige, schmierige Masse, die Fetttröpfchen, abgestossene verhornte Epithelzellen, oft auch Cholesterin enthält; ihr folgt nach aussen eine Lage geschichteter, platter Epithelien. Der Inhalt wird von einer bindegewebigen Kapsel, dem sogen. Balg, umschlossen, welcher bei den aus Haarbälgen und Talgdrüsengängen entstandenen Cysten innen glatt und mit einer mehrfachen Lage platter Zellen bedeckt ist, bei den tiefsitzenden Atheromen, die aus abgeschnürten Epithelkeimen hervorgehen, dagegen meist den Bau der Haut zeigt, und einen Papillarkörper, der mit Hautepithel bedeckt ist, besitzt, somit den Dermoiden zugezählt werden muss.

Sowohl nach Einwirkung von äusseren Schädlichkeiten als auch ohne nachweisbare Ursache können sich im Innern von Atheromen papilläre Wucherungen erheben, so dass endocystische spitze Condylome oder Papillome entstehen. Man kann die ganze Bildung auch den

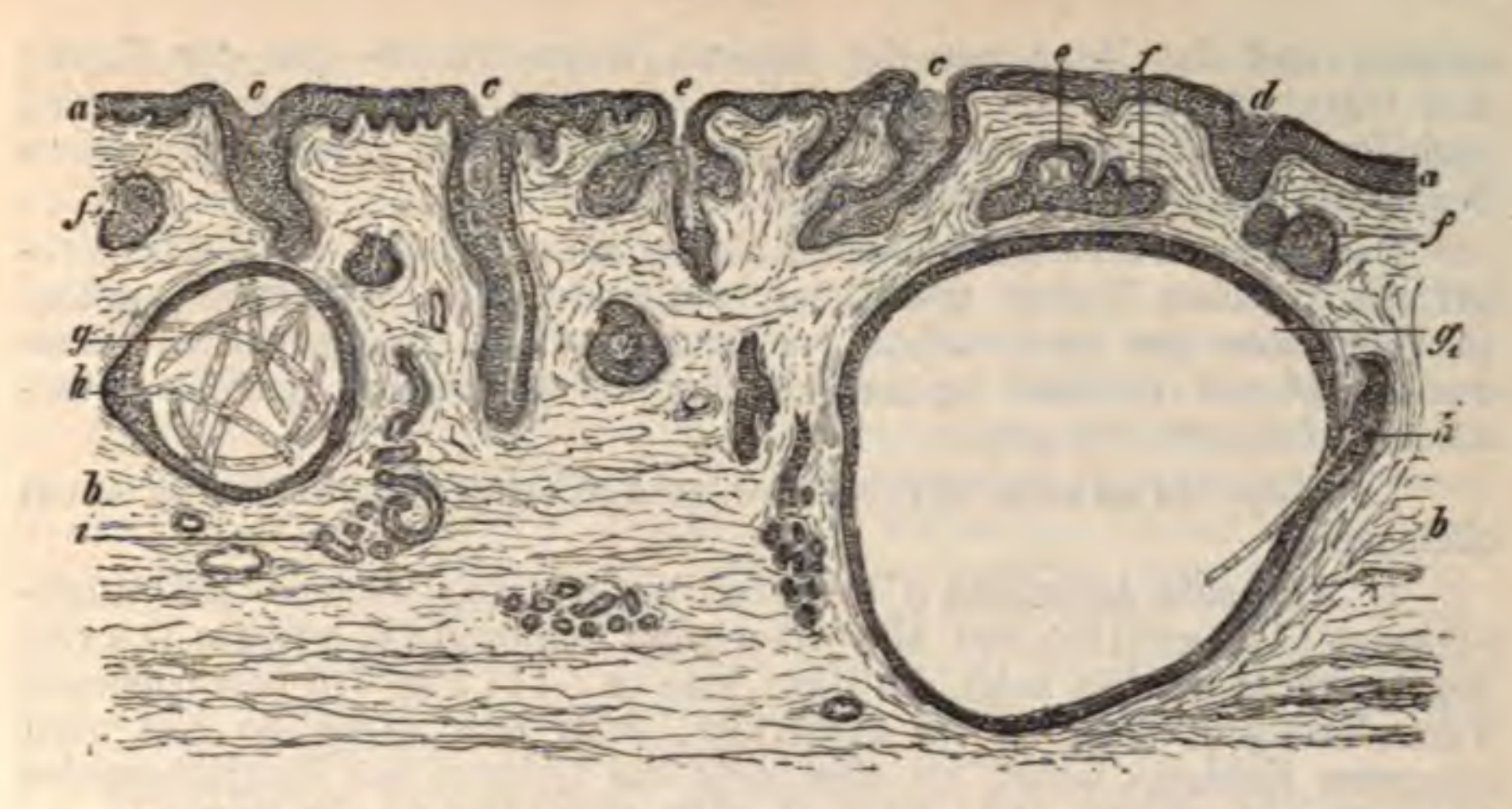

Fig. 250. **Atrophie und cystische Degeneration der Haarbälge und Talgdrüsen der Kopfhaut.** *a* Epidermis. *b* Corium. *c* Atrophische Haarbälge, deren tieferer Theil Lanugohärchen, deren äusserer Theil verhornte Epithelschuppen enthält. *d* Verödeter Haarbalg ohne Haar. *e* Haarbalg mit Talgdrüse. *f* Verkleinerte Talgdrüse. *g* Cyste mit abgestossenen Härchen. g_1 Cyste, welche eine grützeartige Masse enthielt. *h* In der Wand der Cysten festsitzende Härchen. *i* Schweissdrüsen. In Alkohol gehärtetes, mit Bismarckbraun gefärbtes, in Kanadabalsam eingeschlossenes Präparat. Vergr. 20.

proliferen Kystomen zuzählen. Zuweilen wird der ganze Balg mit verzweigt blumenkohlartigen Wucherungen erfüllt. In seltenen Fällen entwickeln sich auch Bildungen, die ihrem Bau nach als Kankroide bezeichnet werden können. Durch secundär sich einstellende ausgedehnte Verhornungsprocesse und durch Verkalkung, von denen die letztere sowohl das Epithel als das Bindegewebe ergreifen kann, entstehen eigenartige harte, zuweilen Osteomen ähnliche Knollen.

Balggeschwülste entwickeln sich am häufigsten in der behaarten Kopfhaut, in der Haut des Nackens und des Gesichtes, seltener an dem Stamm und den Extremitäten.

Literatur über Atherome und von Atheromen ausgehende Tumoren.

Caspary, *Ueber Adenoma sebaceum*, *Arch. f. Derm. XXIII* 1891.
Chenantais, *De l'épithélioma calcifié*, *Thèse de Paris* 1881.
Chiari, *Zur Kenntniss der Atherome, resp. der eingekapselten epidermoidalen Geschwülste im Unterhautzellgewebe*, *Tagebl. d. Naturforscherverss. in Salzburg* 1881; *Ueber die Genese der Atheromcysten*, *Zeitschr. f. Heilk. XII* 1891.
Förster, *Trockenes Kankroid*, *Verh. d. physic.-med. Gesellsch. in Würzburg X.*
Franke, *Ueber das Atherom, besonders mit Bezug auf seine Entstehung*, *Arch. f. klin. Chir. XXXIV* 1886; *Ueber das Atherom v. Langenbeck's Arch.* 34. *Bd.*; *Carcinomatös entartetes Epidermoid*, *Virch. Arch.* 121. *Bd.* 1890.
Lagrange, *Anatomie pathologique et pathogénie du chalazion*, *Paris* 1889.
v. Noorden, *Das verkalkte Epitheliom*, *Beitr. z. klin. Chir. v. Bruns III*, *Tübingen* 1888.
Wernher, *Das Atherom, ein eingebalgtes Epitheliom*, *Virch. Arch.* 8. *Bd.* 1855.
Wilkens, *Ueber die Verknöcherung und Verkalkung der Haut*, *I.-D. Göttingen* 1858.

§ 177. Jedes Haar hat, je nach seiner Grösse, eine typische Lebensdauer. Nach dieser Zeit wird es abgestossen und durch ein anderes ersetzt. Dieser Wechsel geht in der Weise vor sich, dass bei vollendeter Ausbildung des Haares die Neubildung von Zellen über der Haarpapille

aufhört und das Haar mit der inneren Wurzelscheide von der Papille sich trennt, während die Papille selbst atrophirt. Das junge Haar wird nach STIEDA auf einer neuen Papille gebildet. Dicke, grosse Haare leben länger als kleine, schmächtige Haare.

Damit der Haarwuchs derselbe bleibt, muss also ein constantes Verhältniss zwischen Verlust und Ersatz vorhanden sein. Wird dies gestört zu Ungunsten des Nachwuchses, so kommt es zu mangelhaftem Haarwuchs. Diesen Zustand bezeichnet man als **Alopecia**. KAPOSI unterscheidet folgende Formen:

1. **Alopecia adnata**, angeborener, mangelhafter Haarwuchs, ist selten bleibend.

2. **Alopecia acquisita** (Clavities acquisita) erscheint als Altersschwund (A. senilis) und als frühzeitiger Schwund (A. praematura). Bei **Alopecia senilis** zeigt die Haut jene in § 141 Fig. 216 beschriebenen Veränderungen, doch ist zu bemerken, dass man dieselben erst nach längerem Kahlsein findet, sie also nicht die Ursache des Haarschwundes sein können.

Die **Alopecia praematura** tritt sowohl als eine idiopathische, als auch als eine symptomatische Affection auf. Bei der ersteren fallen die Haare ohne nachweisbare Erkrankung aus. Symptomatischer Haarschwund kommt namentlich nach Entzündungsprocessen, welche erhebliche Veränderungen in der behaarten Haut setzen, z. B. nach Ekzem, Erysipel, Lupus, syphilitischen Exanthemen, sowie nach manchen Allgemeinerkrankungen, wie Typhus abdominalis, Syphilis, tuberculöser Kachexie etc. vor. Durch Entzündungsprocesse wird die Haarentwickelung unterbrochen und danach die Abstossung des Haares herbeigeführt. Geht die Papille dabei nicht zu Grunde, so werden später wieder neue Haare gebildet.

Gehen die Haare in der Weise verloren, dass dadurch scheibenförmige kahle Stellen entstehen, so nennt man den Haarschwund eine **Alopecia areata** oder **Area Celsi** oder **Porrigo declavans**. Einige Autoren (GRUBE, MALASSEZ, THIN, EICHHORST, LASSAR) halten dieselbe für eine Pilzaffection, Andere (BÄRENSPRUNG, AUSPITZ, KAPOSI, SCHWIMMER, JOSEPH, MICHELSON, FOURNIER) für eine Trophoneurose. Noch Andere (EICHHOFF) sind der Ansicht, dass Alopecia areata verschiedene Ursachen haben kann. BEHREND hält sie für eine Folge localer Circulationsstörung. Der Haarschwund kann an einer einzigen oder an zahlreichen Stellen auftreten und sich schliesslich über den ganzen behaarten Körper verbreiten. Nach BEHREND zeigen die Haare im Erkrankungsgebiet eine bis in das unterste Wurzelende hinabreichende Luftinfiltration. Früher oder später pflegen sich die kahlen Stellen wieder mit Lanugohärchen und weiterhin mit normalen Haaren zu bedecken.

Findet in jüngeren Jahren, d. h. nach der Pubertätszeit, ein Haarschwund in der Weise statt, dass die Lebensdauer und das Längenwachsthum der Haare abnimmt, so dass die Haare rasch wechseln und der Nachwuchs aus immer dünner und kürzer bleibenden Haaren besteht, während zugleich eine reichere Production von trockenen, mehlartigen Schüppchen stattfindet, so wird der Process als **Alopecia pityrodes** s. **furfuracea** bezeichnet. Haarschwund und Hautabschülferung treten gleichzeitig auf, und das Cutisgewebe ist an der kranken Stelle verdünnt (PINCUS), die Haarbälge verkürzt, atrophisch (Fig. 250 *c*). Die Schuppen sind als krankhaft verändertes, abnorm festes Talgdrüsensecret anzusehen.

Die Ursache der Alopecia pityrodes liegt entweder in einer ererbten Anlage oder in Krankheiten, wie sie bereits namhaft gemacht sind.

Als **Trichorhexis nodosa** bezeichnet man eine Wachsthumsanomalie, welche sich durch knotige Auftreibung in den Haaren mit darauffolgendem Abbrechen derselben charakterisirt. Als eigentliches Leiden ist sie selten, dagegen kommt die Erscheinung an einzelnen Haaren, namentlich des Bartes, häufig vor. Nach MICHELSON ist sie die Folge abnormer Trockenheit des Haares und ist mit Zerklüftungen und Spaltungen des Haares, die häufig an einzelnen Haaren vorkommen, in eine Linie zu setzen.

Bei den als **Ringelhaare** oder **Pili annulati** bezeichneten Haaren (KARSCH, LANDOIS) findet man alternirend weisse und dunkle Stellen, von denen die ersteren aufgetrieben sind und lufterfüllte Spalten (LANDOIS) besitzen. Nach BEHREND kommen in sehr seltenen Fällen auch in regelmässigen Abständen knotig verdickte Haare vor, bei welchen die Internodien die pathologisch veränderten Theile bilden, indem die Haare hier abnorm dünn sind und keinen Markkanal besitzen.

Fehlerhafte und mangelhafte Bildung der Nägel kommt nicht selten vor, ebenso abnorme Dünne und Brüchigkeit und verkehrte Lage derselben, besonders nach Traumen und Entzündungen.

Literatur über Alopecia areata und über Haarregeneration.

v. Bärensprung, *Charité-Annal. VIII.*
Behrend, *Ueber Alopecia areata, Berlin. klin. Wochenschr.* 1887, *Virch. Arch.* 109. *Bd.* 1887, *und* 116. *Bd.* 1889.
Bender, *D. med. Wochenschr.* 1886.
Besnier, *Sur la pelade, Paris* 1888.
Buchner, *Virch. Arch.* 74. *Bd.*
Eichhoff, *Zur Frage der Contagiosität der Alopecia areata, Monatsh. f. pract. Derm.* 1888.
Eichhorst, *Virch. Arch.* 78. *Bd.*
Giovannini, *Ueber die normale Entwickelung und über einige Veränderungen der menschlichen Haare, Vierteljahrsschr. f. Derm. XIV* 1887; *De la régénération des poils après l'épilation, Arch. f. mik. An.* 36. *Bd.* 1890 *und Arch. ital. de biol. XV* 1891; *Rech. sur l'hist. path. de la pelade, Ann. de dermat. II* 1892.
Joseph, *Aetiologie der Alop. areata, Centralbl. f. d. med. Wiss.* 1886, *Monatsh. f. prakt. Derm.* 1886 *und Virch.* 107. *Bd.* 1887.
Lassar, *D. med. Wochenschr.* 1881.
Malassez, *Arch. de phys.* 1874.
Michelson, *Virch. Arch.* 80. *Bd. und v. Ziemssen's Handb. XIV.*
Pincus, *Deutsche Klinik XXI* 1869.
Schein, *Ueber das Wachsthum der Haut und der Haare des Menschen, Arch. f. Derm. XXIV* 1892.
Schultze, *Virch. Arch.* 80. *Bd.*
Schwimmer, *Die neuropath. Dermatosen, Wien* 1882.
v. Sehlen, *Fortschr. d. Med. I u. Virch. Arch.* 99. *Bd.*
Stieda, *Ueber den Haarwechsel, Biol. Centralblatt VII* 1887.

Literatur über Alopecia pityrodes.

Michelson, *l. c.*
Pincus, *Virch. Arch.* 37., 41. *u.* 43. *Bd.*
Unna, *Monatsh. f. prakt. Derm. I* 1882.

Literatur über knotige Haarverdickungen.

Behrend, *Ueber Knotenbildung am Haarschaft, Virch. Arch.* 103. *Bd.*
Beigel, *Sitzber. d. Wien. Akad. XVII* 1855.
Eichhorst, *Fortschritte d. Med. II* 1884.
Landois, *Virch. Arch.* 35. *Bd.*
Lesser, *Ueber Ringelhaare, Vierteljahrsschr. f. Derm. u. Syph.* 1886.
Michelson, *Samml. klin. Vortr. v. Volkmann Nr.* 120 *und v. Ziemssen's Handb. XIV.*
Roeser, *Annal. der dermat. et de syph. IX* 1878.
Wolfberg, *D. med. Wochenschr.* 1884.

[illegible] Eine **abnorm starke Behaarung**, die **Hypertrichosis** [illegible] ist entweder [illegible] eine [illegible] oder [illegible] worbene [illegible] einer [illegible] oder [illegible] [illegible] Leben erworben [illegible]. Im ersteren Falle [illegible] die [illegible] [illegible] welche das ganze Individuum, und eine [illegible] welche nur einzelne Stellen betrifft, unterscheiden.

Die [illegible] Hypertrichosis [illegible] meist als Familieneigenthümlich[illegible] [illegible] kann dabei das [illegible] und die [illegible] sein. [illegible] pathologische Behaarung [illegible] bei Frauen [illegible] [illegible] des männlichen Bartes vor. [illegible] ist ferner eine [illegible] Behaarung an Pigmentmälern und Warzen. Starke Hypertrichosis [illegible] beobachtet [illegible] Spina bifida occulta [illegible] zusammen. Erworbene Hypertrichosis ist in einigen [illegible] nach Spinalerkrankungen [illegible], sowie nach [illegible] Hautreizungen [illegible] beobachtet.

Die **Hypertrophie der Nägel**, **Hyperonychia**, [illegible] eine über [illegible] Norm gehende Massenzunahme und Länge der Nägel, ist eine ziemlich häufige Erscheinung. Die hypertrophischen Nägel sind oft unregelmässig [illegible], höckerig, [illegible]. Wachsen sie [illegible] in die Länge, so [illegible] sie sich krallenartig [illegible] [illegible]. Bei [illegible] Weite kann der Nagel in den Nagelfalz einschneiden [illegible] [illegible] und zu Blutung und Entzündung des Nagelfalzes und [illegible] Umgebung Veranlassung geben.

Die [illegible] Vergrösserung eines Nagels kann ohne erkennbare [illegible] sich einstellen. In anderen Fällen ist sie eine Theilerscheinung von [illegible] oder von Psoriasis oder schliesst sich an Entzündungs[illegible] an.

Literatur über Hypertrichosis.

[illegible] [illegible] XII 1874.
[illegible] [illegible] 44. Bd.
[illegible] [illegible] Prag. med. Wochenschr. [illegible]
[illegible] [illegible] Behaarung d. Menschen. [illegible] 1873.
[illegible] [illegible] 10. Bd.
[illegible] [illegible] über Hypertrichosis. [illegible] VIII 1880.
[illegible] [illegible] Handbuch. II 1884.
[illegible] [illegible] 99. Bd.
[illegible] [illegible] 100. Bd. und v. Ziemssen's Handb. XIV.
[illegible] [illegible] Spina bifida. Virch. Arch. [illegible] 5. Bd.
[illegible] [illegible] 11. Bd.
[illegible] [illegible] VII 1875 u. VIII 1876.

NEUNTER ABSCHNITT.

Pathologische Anatomie des Tractus intestinalis und des Peritoneums.

I. Pathologische Anatomie des Mundes *).

1. Pathologische Anatomie der Weichtheile des Mundes.

§ 179. Die **Entzündungen der Mundschleimhaut** zeigen in ihrem Verlaufe theils Aehnlichkeiten mit den Entzündungen der äusseren Haut, theils mit denjenigen der Schleimhäute.

Die leichteste Form der Entzündung ist das **Erythem**, welches durch mehr oder weniger lebhafte Röthung gekennzeichnet ist, die entweder nach kurzem Bestande wieder schwindet oder in eine etwas hochgradigere, als **Stomatitis katarrhalis** bezeichnete Entzündungsform übergeht. Bei letzterer ist die Schleimhaut lebhaft roth oder blauroth gefärbt, die Secretion ist vermehrt, und das Epithel stösst sich ab. An den Lippen, den Wangen und dem Zahnfleisch ist die Röthung und Schwellung meist gleichmässig ausgebreitet, am harten Gaumen tritt sie in Flecken und Streifen auf. An der Zunge schwellen namentlich die Papillen an, so dass die Zunge eine körnige, höckerige Oberfläche erhält.

Bei reichlichem Austritt von Flüssigkeit aus den Gefässen bilden sich mit heller Flüssigkeit gefüllte **Bläschen**, namentlich an der Zunge, den Lippen und den Wangen, welche ein derberes Epithel tragen, das stellenweise den Austritt der exsudirten Flüssigkeit an die Oberfläche hindert. Auch hier ist wie bei der äusseren Haut mit der Bläschenbildung immer ein Untergang von Epithel verbunden. Unter Umständen können auch die Ausführungsgänge der Schleimdrüsen sich zu kleinen Cystchen erweitern (verg. § 185).

Das Secret frischer acuter Katarrhe ist zellarm; nach einiger Zeit wird es zellreicher. Die Zellen sind theils extravasirte farblose Blutkörperchen, theils desquamirtes Epithel. Bleiben diese an der Oberfläche liegen, so bilden sich weisse oder durch Verunreinigung missfarbene, graue und braune Auflagerungen, die namentlich auf der Zunge eine nicht unerhebliche Mächtigkeit erlangen können. An den Lippen bilden sich nicht

---

*) Die Missbildungen des Mundes sind in § 133 des allgemeinen Theiles abgehandelt.

[illegible]

[illegible] ... **Stomatitis aphthosa** [illegible] Flecken auf der [illegible] Mundschleimhaut [illegible] an der Zunge, den Lippen [illegible] Wangen [illegible] Gaumen [illegible] Gaumenbögen sitzen. Sie sind [illegible] werden [illegible]

Nach E. Fraenkel handelt es sich bei den Aphthen um eine **krupöse Entzündung**, bei welcher das Epithel abgehoben wird und zu Grunde geht, während sich dem Bindegewebe [illegible] aus einem Netzwerk hyaliner glänzender Balken oder feiner Fasern bestehende Massen, an deren Aufbau auch Leukocyten Theil nehmen, anlagern. Man kann danach die Entzündung passend als Stomatitis fibrinosa maculosa oder disseminata bezeichnen.

Die fibrinösen Auflagerungen können allmählich wieder verschwinden, stossen sich aber meist ab, [illegible] sie durch eine regenerative Wucherung des Epithels [illegible] werden. Da durch die Entzündung das Bindegewebe nicht zu [illegible] pflegt, so hinterlassen sie meist keine Geschwüre und Narben, doch kommt es vor, dass in der Umgebung der Aphthen [illegible] Entzündungen sich einstellen. Die Affection tritt in Schüben auf und kann dadurch wochenlang bestehen.

Die Aphthen treten vornehmlich bei Kindern auf, welche zahnen oder an entzündlichen Mundaffectionen leiden, ferner bei Angina und Pneumonie, gastrischen Katarrhen, acuten Exanthemen, Diphtherie, Intermittens, Keuchhusten etc. Bei Erwachsenen sind sie selten, doch kommen sie ebenfalls vor, so namentlich bei Frauen während der Menses und der Schwangerschaft sowie im Wochenbett. Ob Bakterien bei ihrer Bildung eine Rolle spielen, ist noch nicht entschieden.

Ausgebreitete krupöse Entzündungen und diphtheritische Verschorfungen sind in der Mundschleimhaut selten, treten dagegen häufig am weichen Gaumen, an den Gaumenbögen und den Mandeln auf (vergl. § 189).

Corrosive Entzündungen entstehen durch Genuss ätzender Substanzen, pflegen aber hierbei in der Mundhöhle weniger ausgesprochen zu sein als im Pharynx und Oesophagus (vergl. § 191 und § 192).

Literatur über Stomatitis.

Billard, *Traité des maladies des enfants, Paris* 1832.
Bohn, *Die Mundkrankheiten der Kinder, Leipzig* 1866, *und Gerhardt's Handb. d. Kinderkrankheiten IV.*
Bollinger, *Infectionen durch thierische Gifte, Handb. d. spec. Pathol. von v. Ziemssen III.*
Demme, *Maul- und Klauenseuche, Bericht über die Thätigkeit des Kinderspitals in Bern*, 1882.
Fraenkel, E., *Ueber die sog. Stomatitis aphthosa, Virch. Arch.* 113. *Bd.* 1888.
Henoch, *Vorlesungen über Kinderkrankheiten*, 2. *Aufl.*
Pütz, *Seuchen und Herdekrankheiten* 1882.

§ 180. Die **Stomatitis ulcerosa** ist eine Mundaffection, welche stets von der gingivalen Bekleidung der Zähne ausgeht (Bohn). Sie beginnt mit einer Röthung, Schwellung und Lockerung der Gingiva, welche dabei zu einem dicken Wulst wird, von dem aus stumpfe, zapfenartige Fortsätze an den Zahnen sich emporschieben. Häufig treten Blutungen auf.

Im zweiten Stadium des Processes tritt am Rande des geschwellten Zahnfleisches eine Verfärbung ein, worauf das Gewebe zu einer gelblichen, zerreisslichen Masse erweicht und zerfällt, so dass sich Geschwüre bilden, die rasch nach der Tiefe greifen und von erweichtem zerfetztem Gewebe umgeben sind. Die Erkrankung ist bald halbseitig, bald doppelseitig und beginnt mit Vorliebe an den vorderen Zähnen. Von der Gingiva aus kann der Process auf die gegenüberliegenden Theile der Wangen und der Lippen übergreifen. Er kann sich ferner nach der Tiefe auf das Periost des Kiefers ausdehnen und zu Zerstörung des Periostes und zu Nekrose des Knochens führen.

Die Krankheit verläuft meist acut, selten chronisch und tritt besonders bei Kindern auf, ist indessen auch bei Erwachsenen nicht selten. Sie kommt bei Individuen vor, welche schlecht genährt und durch Krankheit heruntergekommen sind, so z. B. in Folge von Tuberculose, erschöpfenden Durchfällen, Typhus, Diabetes, Scorbut. Sie kann ferner auch durch local wirkende Schädlichkeiten verursacht werden, so namentlich durch Quecksilber (Stomatitis mercurialis), Phosphor, Blei und Kupfer, welche, falls sie öfters in den Mund gelangen, chemisch und mechanisch einwirken. Diejenige, welche durch Phosphor hervorgerufen wird, greift leicht in die Tiefe und führt Knochenhautentzündung und Knochennekrose herbei (vergl. § 53 pag. 80). Bei chronischer Bleivergiftung erhält das Zahnfleisch eine bläuliche oder graue Färbung.

Der Stomatitis ulcerosa nahestehend, jedoch ein viel schwereres Leiden ist der **Wangenbrand** oder die **Noma**. Sie schliesst sich entweder an eine Stomatitis ulcerosa an oder beginnt als selbständige Affection. Im ersteren Falle greift der Zerfall des Zahnfleisches rapide um sich, so dass sich das Gewebe rasch in eine pulpöse, fetzige, brandig riechende Masse umwandelt. Im andern Falle entsteht zuerst in der Wangenschleimhaut nahe dem Mundwinkel eine livide Schwellung, in welcher sehr bald ein gelbgrauer Infiltrationsherd erscheint, der rasch zu einer brandigen Masse zerfällt. Mitunter erheben sich dabei Bläschen. Von der Wangenschleimhaut greift der Process auf die äussere Haut über, wobei in letzterer zuerst ein blaurother Fleck erscheint, auf welchem sich zuweilen eine Blase erhebt. Derselbe wird bald schwarz und brandig. In seiner Umgebung ist das Gewebe stark ödematös geschwellt.

Die Affection ist meist einseitig. Hat sich einmal ein brandiger Herd gebildet, so greift die Zerstörung rasch nach allen Seiten um sich

und kann eine kolossale Ausdehnung erreichen, so dass die Nase, die Kieferknochen, das Jochbein etc. der Nekrose verfallen. Der gewöhnliche Ausgang ist der Tod. Nur selten macht der Process Halt und gelangt durch Granulations- und Narbenbildung mit mehr oder minder hochgradiger Verunstaltung des Gesichtes zur Heilung.

Noma kommt am häufigsten zwischen dem 2. und 12. Jahre, selten früher oder später vor. Schwächliche, durch Krankheit heruntergekommene Individuen, die sich unter schlechten hygienischen Bedingungen befinden, werden hauptsächlich davon befallen. Die erkrankten Hautstellen enthalten grosse Mengen von Bakterien, doch ist deren Bedeutung noch nicht klargestellt.

Vereiternde Entzündungen der Mundschleimhaut und der von ihr bedeckten Theile können überall auftreten, haben indessen ihren Sitz am häufigsten in der Zunge und dem Zahnfleisch. An letzterem Orte entstehen sie meist in der Nachbarschaft kranker Zähne, beginnen mit starker Röthung und Schwellung, worauf sich nach einiger Zeit ein Eiterherd bildet. Man nennt eine solche Entzündung **Parulis**. In der Zunge (**Glossitis**) nehmen eiterige Entzündungen von traumatischen Verletzungen oder geschwürigen Processen ihren Ausgang oder schliessen sich an acute Entzündungsprocesse an, wie sie durch das Erysipelgift herbeigeführt werden. Je nach der Genese ist bald die ganze Zunge, bald nur ein Theil derselben geschwellt, und es erstreckt sich auch die Vereiterung auf ein kleineres oder grösseres Gebiet. Der Process heilt nach Entfernung des Eiters durch Narbenbildung.

Literatur über Stomatitis ulcerosa und Noma.

Bohn, *l. c.* § 179.
v. Bruns, *Handb. d. oper. Chir. II Abth.* 1. *Bd.* 1859.
Gierke, *Jahrb. f. Kinderheilk. N. F. I. Bd.* 1859.
Hirsch, *Historisch-geograph. Pathol. III* 1886.
Ranke, *Aetiologie und pathol. Anatomie des nomatösen Brandes, Jahrb. f. Kinderheilk.* 1888.
Schimmelbusch, *Ein Fall von Noma, Dtsch. med. Wochenschr.* 1889.
Struch, *Ueber Noma und deren Pilze, I.-D. Göttingen* 1872.
Woronichin, *Ueber Noma. Jahrb. f. Kinderheilk.* 1887.

§ 181. Bei **Syphilis** können sowohl primäre, als auch secundäre und tertiäre Affectionen in der Mundhöhle auftreten. Die Primäraffectionen sind den in § 163 beschriebenen Primäraffectionen der Haut gleich, kommen am ehesten an den Lippen vor und sind von indolenter Lymphadenitis begleitet.

Von Secundäraffectionen treten zunächst Erytheme in Form kleiner umschriebener rother Flecken der Wangen-, Zungen- und Lippenschleimhaut oder ausgebreiteter Röthung des weichen Gaumens und der Tonsillen (Angina syphilitica erythematosa) auf, innerhalb welcher nicht selten rothe oder weisslich belegte, scharfbegrenzte Erosionen und Fissuren entstehen. Weiterhin bilden sich Schleimhautpapeln in Form kleiner, flacher, rother umschriebener Erhebungen, deren epitheliale Oberfläche später bläulich-weiss, perlfarben wird (Plaques opalines), so dass sie Aetzungen mit Argentum nitricum ähnlich sehen. Sie kommen besonders an den Lippen, den Wangen und der Zunge, nicht selten indessen auch an dem weichen Gaumen, den Tonsillen und der Rachenwand vor. Sie gehen unter Abstossung ihrer Epitheldecke wieder zurück oder vergrössern sich und bilden drüsige, gekörnte und hellroth schimmernde oder weisslich belegte Knötchen

(LANG), aus denen sich durch Zerfall mit nekrotischen Fetzen belegte Geschwürchen, an den Mundwinkeln, dem Zungenrande und an den Gaumenbögen auch Schrunden bilden. Alle diese Bildungen können unter Umständen in grosser Zahl und stellenweise dichtgedrängt auftreten. Recidive nach Abheilung sind häufig.

Gummöse Herde treten in Form linsen- bis bohnengrosser und grösserer Knoten auf, welche namentlich in der Submucosa ihren Sitz haben. Sie sind zu Beginn hart, später erweichen sie, brechen nach aussen durch und bilden auf diese Weise Geschwüre. Nur selten verschwinden sie ohne Durchbruch durch Resorption.

Ränder und Grund der Geschwüre sind infiltrirt und mit nekrotischem Gewebe belegt. Die Ulcerationen greifen oft weit um sich, heilen nur langsam und hinterlassen je nach der Grösse der Zerstörung mehr oder minder tiefgreifende Narben.

An den Lippen, an den Mundwinkeln, den Wangen und dem Zahnfleisch sind die Gummiknoten selten. Häufiger kommen sie in der Zunge, dem weichen Gaumen, dem weichen Ueberzug des harten Gaumens, den Gaumenbögen, den Mandeln und in der Pharynxwand vor und verursachen an diesen Orten ganz bedeutende Defecte, welche auch auf die angrenzenden Knochen übergreifen, wobei es an dem weichen und harten Gaumen nicht selten auch zu Perforationen kommt.

Die narbigen Verunstaltungen der genannten Theile sind nach Ablauf des Processes oft sehr hochgradig. Nach Ulcerationen an der hinteren Rachenwand und dem weichen Gaumen kann eine Verwachsung des letzteren mit ersterer sich einstellen. Der Schlund kann bedeutend verengt werden.

Tuberculose des Mundes schliesst sich am häufigsten an Tuberculose des Gesichtes, der Lunge und des Kehlkopfes an, kann unter Umständen indessen auch primär auftreten. Greift die als Lupus bezeichnete Hauttuberculose auf die Mundschleimhaut über, so bilden sich in derselben rothe knötchen- und knotenförmige zellige Herde, welche der Oberfläche ein granulirtes Aussehen verleihen und durch Zerfall zu Geschwürsbildungen führen können.

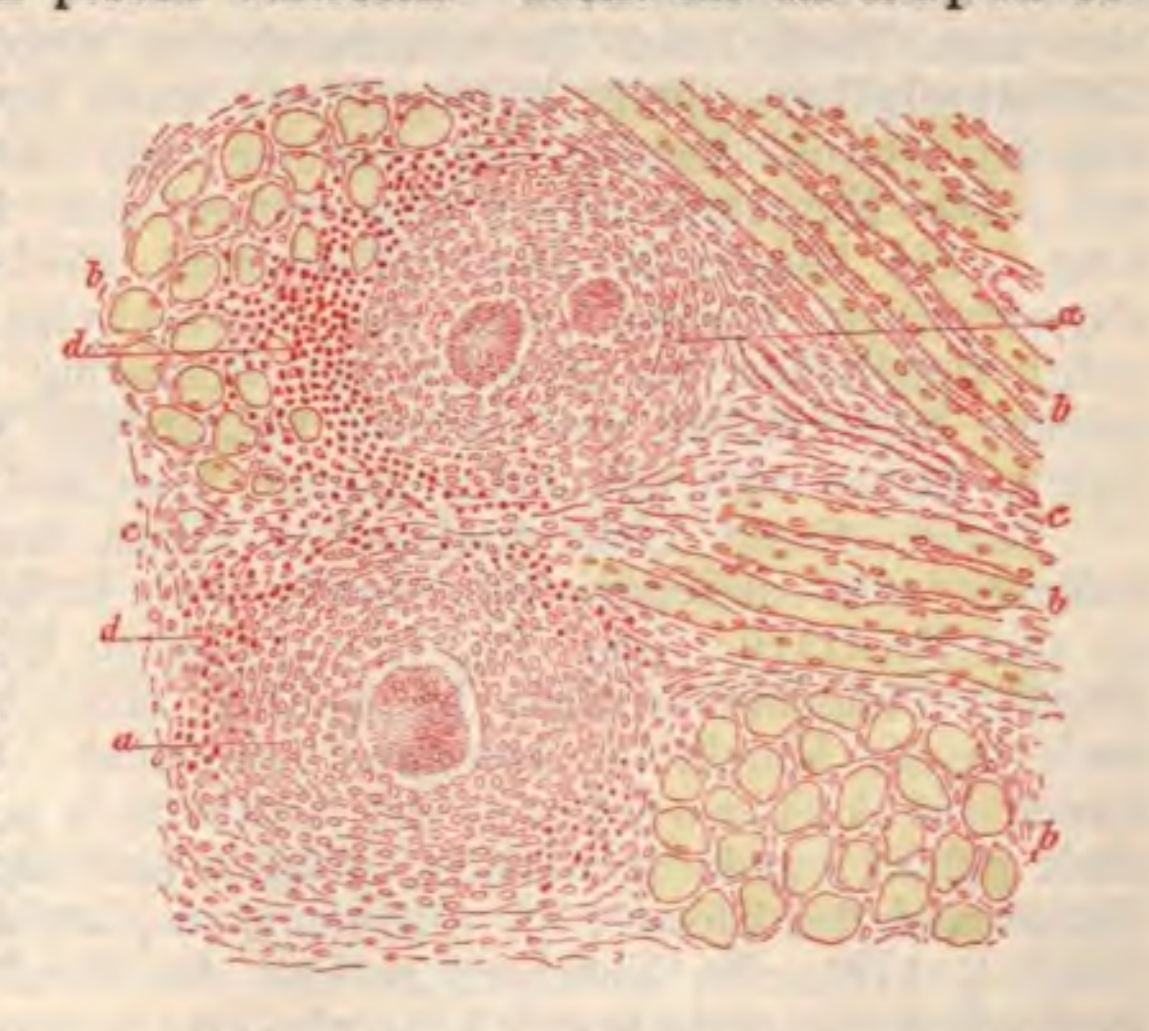

Fig. 251. Tuberculosis linguae. *a* Tuberkel. *b* Längsschnitte, *b*[1] Querschnitte von Muskelzügen. *c* Bindegewebe. *d* Herde kleinzelliger Infiltration. In Alkohol gehärtetes, mit Karmin gefärbtes, in Kanadabalsam eingeschlossenes Präparat. Vergr. 80.

Primäre oder nach Lungen-Kehlkopftuberculose auftretende Tuberculose hat ihren Sitz am häufigsten an den Tonsillen, den Gaumenbögen und der Zunge und bildet ebenso knötchenförmige Einlagerungen, die bei stärkerer Entwickelung der Oberfläche ein höckeriges Aussehen verleihen. In seltenen Fällen bilden sich auch tief in das Gewebsparenchym

eingreifende Knötchenhaufen, die verkäsen, so **namentlich** in der Zunge, deren Muskelparenchym in der Umgebung solcher Knoten bis zu einer bedeutenden Tiefe von grosszelligen Tuberkelknötchen (Fig. 251 *a*) durchsetzt sein kann, in deren Umgebung das Gewebe kleinzellig infiltrirt (*d*) ist.

Durch Zerfall der tuberculösen Herde entstehen unregelmässig gestaltete Geschwüre, welche, je nach der Beschaffenheit der Herde, bald nur flach, bald tiefgreifend sind und in letzterem Falle von infiltrirten, zum Theil überhängenden Rändern umgeben werden.

Literatur über Syphilis des Mundes.

Lancereaux, *Traité hist. et prat. de la syphilis, Paris* 1873.
Lang, *Vorles. über Pathol. u. Ther. d. Syph. II, Wiesbaden* 1885.
Langreuter, *Pharynxstenose, D. Arch. f. klin. Med. XXVII.*
Schech, *Pharynxstenose, D. Arch. f. klin. Med. XVII.*
Weitere diesbezügliche Literatur enthält § 163.

Literatur über Tuberculose des Mundes.

Bender, *Ueber Lupus der Schleimhäute, Vierteljahrsschr. f. Dermat. XV* 1888.
Ducrot, *Étude sur la tuberculose de la bouche, Paris* 1879.
Eichhoff, *Ausgebreitete Tuberculose der Mundschleimhaut, Dtsch. med. Wochenschr.* 1881.
Frank, *Ueber die primären tuberculösen Geschwüre der Zungen- und Mundschleimhaut, Heidelberg* 1880.
Gelade, *De la tuberculose bucco-pharyngée, Paris* 1878.
Hansemann, *Tuberculose der Mundschleimhaut, Virch. Arch.* 103. *Bd.* 1886.
Lambert, *Des ulcérations de la langue dans le cours de la tuberculose, Paris* 1876.
Nedopil, *Zungentuberculose, v. Langenbeck's Arch. XX* 1876 *u. Wiener Klinik*, 9. *H.*, 1881.
Schliferowitsch, *Ueber Tuberculose der Mundhöhle, Dtsch. Zeitschr. f. Chir. XXVI* 1887.
Troisier *et* **Ménétrier**, *Ulc. tubercul. des lèvres, Ét. s. la tub. publ. p. Verneuil III* 1891.
Wagner, *Tuberculose der Zunge, Arch. d. Heilk.* 1862.

§ 182. Die Mundhöhle beherbergt stets eine grosse Menge **pflanzlicher Mikroorganismen**, welche von aussen in sie hineingelangen und hier zum Theil ihren Entwicklungsboden finden. Es sind dies theils **Schimmelpilze**, theils **Sprosspilze**, theils **Spaltpilze**. Von letzteren kommen sowohl Kokken und Sarcine, als auch Bacillen und Spirillen vor. Die Mehrzahl dieser Organismen hat keine pathogene Bedeutung. Sie hausen in den Speiseresten sowie in abgestorbenem und abgestossenem Epithel, sind also Saprophyten. Immerhin können sie unter Umständen bei mangelhafter Reinigung des Mundes faulige Zersetzung herbeiführen und dadurch Entzündung veranlassen. Einige Pilzformen färben sich mit Jod behandelt blau und violett.

Neben diesen nicht pathogenen Pilzen kommen in der Mundhöhle indessen auch pathogene sehr häufig vor. In dieser Hinsicht ist zunächst an den Bacillus der Tuberculose zu erinnern, welcher bei ulcerirender Lungentuberculose im Sputum stets vorhanden ist und daher auch in der Mundhöhle anwesend sein muss. Im allgemeinen Theile ist ferner des Aktinomyces, des Strahlenpilzes, der zur Gattung Cladothrix gehört, gedacht worden, welcher eine eigenartige Erkrankung der Zunge und des Kiefers, die Aktinomykose, herbeiführt (vergl. den allgem. Theil § 178). Im Uebrigen enthält die Mundhöhle nach verschiedenen Beobachtungen nicht selten Eiterkokken sowie Pneumoniekokken und es können dieselben gelegentlich von da aus in die Gewebe oder auch in benachbarte Abschnitte des Darm- und Respirationsapparates gelangen und entsprechende Erkrankungen verursachen.

Als Parasit der Mundhöhle ist ferner der **Soorpilz** (Mykoderma albicans) zu nennen, welcher in der Mundhöhle in Form rundlicher

und ovaler glänzender Zellen und dünner Fäden (Fig. 252) vorkommt und zu Beginn der Ansiedlung hirsekorngrosse weisse Fleckchen bildet, welche als Soor bezeichnet werden. Sie sind bald nur vereinzelt, bald sehr zahlreich, erheben sich etwas über die Oberfläche und sitzen vornehmlich an der inneren Seite der Lippen und auf der Zunge. Durch Wachsthum und Vermehrung können sie zu einer zusammenhängenden Decke confluiren, die entweder weiss oder durch Verunreinigungen gelb, braun, grau oder schwarz gefärbt ist. Nach einiger Zeit stösst sich die Decke ab, die Schleimhaut unter derselben ist geröthet, zuweilen bilden sich kleine Geschwüre. Nach Entfernung der Membran kann sich der Soorbelag wieder ergänzen, er kann ferner sich vom Mund auf Rachen und Oesophagus fortpflanzen.

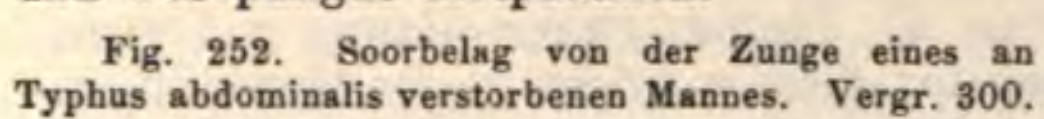

Fig. 252. Soorbelag von der Zunge eines an Typhus abdominalis verstorbenen Mannes. Vergr. 300.

Die Entwickelung des Soorpilzes erfolgt hauptsächlich in den mittleren Lagen des geschichteten Plattenepithels. Die oberen Schichten der Epidermis werden abgehoben und abgestossen. Die Fäden und Conidien schieben sich namentlich zwischen den Epithelzellen durch, können indessen auch in dieselben eindringen und sich dort vermehren.

Von der Mittelschicht können die Pilze nach den tieferen Epithelschichten und von da unter Umständen auch in das Bindegewebe eindringen. Nach Wagner und Buhl können sie sogar in die Blutgefässe gelangen. Ihr Vordringen in die Tiefe ruft Entzündung hervor.

Besonders prädisponirt zu Soor sind Kinder in den ersten Lebensjahren. In den ersten Lebenswochen kann sich Soor in gesunder Schleimhaut entwickeln. Genuss von Milch und Amylaceen sowie mangelhafte Reinigung des Mundes begünstigt die Ansiedelung. Neben Kindern sind es namentlich durch Krankheiten wie Typhus, Septikämie, Phthise etc. heruntergekommene Individuen, welche an Soor erkranken.

Literatur über Mikroorganismen der Mundhöhle.

Biondi, *Die pathogenen Mikroorganismen des Speichels, Zeitschr. f. Hygiene II* 1887.
David, *Les microbes de la bouche, Paris* 1890.
Klebs, *Einige Mykosen der Mundhöhle, Arch. f. exper. Pathol. V* 1876.
Miller, *Die Mikroorganismen der Mundhöhle, Leipzig* 1889.
Netter, *Présence du streptococcus pyogène dans la salive des sujets sains, Bull. méd. II* 1888.
Reubold, *Soor, Virch. Arch. 7. Bd.*
Vignal, *Recherches sur l'action des micro-organismes de la bouche sur quelques substances alimentaires, Arch. de phys. VIII* 1886 *und X* 1887.
Wagner, E., *Soor, Jahrb. f. Kinderheilk. N. F. I* 1868.

§ 183. In der Mundhöhle, namentlich auf der Zunge findet stets eine Desquamation des Epithels statt, welches durch regenerative Wucherung wieder ersetzt wird. Wird aus irgend einem Grunde, z. B. bei Katarrh, die Epithelproduction gesteigert oder die Abstossung des Epithels verringert, so bilden sich auf der Mundschleimhaut, namentlich auf der Zunge **weisse Beläge**. Bei mangelhafter Reinigung werden dieselben häufig noch durch liegengebliebene Speisereste (z. B. Milch) sowie durch massenhaft sich vermehrende Pilze verstärkt, so dass sich eine continuirliche Schicht eines weissen Belages auf der Zunge bildet. Bei Genuss

gefärbter Nahrungsmittel kann dieser Belag die verschiedensten Farben annehmen. Wird der Mund offen gehalten, so trocknet die Schleimhaut ein, es bilden sich Platten und Borken, die durch Risse von einander getrennt sind.

Bei chronischen Reizzuständen, wie sie z. B. durch häufige mechanische und chemische Läsionen (Tabakrauchen), Pilzansiedlungen, Syphilis herbeigeführt werden, geht das Epithel der Mundhöhle zuweilen pathologische Verhornungsprocesse ein, wobei sich weisse Flecken und Streifen theils auf der Zunge, theils auf der Wangenschleimhaut bilden, welche mit verschiedenen Namen belegt worden sind. Die weissen syphilitischen Flecken werden als **Plaques opalines** bezeichnet. SCHWIMMER hat für weisse Flecken den Namen **Leukoplakia** vorgeschlagen, und es wird diese Bezeichnung seither vielfach auf genetisch verschiedene weisse Flecken, welche durch abnorme Epithelverhornung oder Hyperkeratose bedingt sind, angewendet. Andere bezeichnen durch pathologische Epithelverdickung und Epitheldesquamation bedingte Flecken als **Psoriasis** oder **Ichthyosis**. Die als **Lichen ruber planus** und **acuminatus** in der Haut vorkommende Affection bildet in der Mundschleimhaut silberweisse, theils isolirte, theils mit anderen confluirende Plaques, die sich aus dichtstehenden hirsekorngrossen niedrigen Knötchen zusammeusetzen und danach sich rauh anfühlen. In seltenen Fällen entwickeln sich auf der Zunge durch pathologische Wucherung und Verhornung des Epithels über den Papillae filiformes haar- oder borstenartige Gebilde, welche durch diffuse Färbung der verhornenden Zellen (BROSIN) eine braune bis schwarze Farbe annehmen und so eine Veränderung darstellen, welche man als **schwarze Haarzunge** bezeichnen kann. Nach Untersuchungen von DESOIR, RAYNAUD, DINKLER und BROSIN liegen in der Umgebung der verhornten Epithelfäden oft reichliche Bakterien und Fadenpilze, doch sind dieselben nicht die Ursache der eigenartigen Hyperkeratose. Die Veränderung kann nur kurze Zeit bestehen oder viele Jahre dauern.

Hyperplasie des Bindegewebes der Mundschleimhaut und der daran angrenzenden Weichtheile ist entweder die Folge chronischer Entzündungen oder aber angeboren oder wenigstens in den erstens Lebensjahren aus inneren Ursachen entstanden.

Am häufigsten kommen hyperplastische entzündliche Wucherungen am Zahnfleische vor und bilden hier circumscripte, oft tumorartige Verdickungen, welche oft lange den Charakter des Granulationsgewebes beibehalten (Granulome). In der Zunge führen chronische Entzündungen, welche Bindegewebe neu bilden, zu Verhärtungen und Difformirungen. Das Muskelgewebe degenerirt und wird atrophisch.

Die angeborene oder post partum in der ersten Kindheit auftretende Hypertrophie betrifft vornehmlich die Lippen und die Zunge und wird als **Makrocheilie** und **Makroglossie** bezeichnet. Die Lippen können sich dabei zu bedeutenden unförmlichen Wülsten vergrössern. Die Zunge kann so gross werden, dass sie in der Mundhöhle nicht mehr Platz hat, die Zähne nach aussen drängt und schliesslich zwischen den Lippen nach aussen tritt (Prolapsus linguae, Glossocele). Der vorliegende Theil ist meist vertrocknet, von Rissen durchsetzt, häufig über den Zähnen ulcerirt.

Bei der angeborenen Form ist meist die Vergrösserung bei der Geburt noch nicht bedeutend, sondern nimmt erst nach derselben zu. Die Affection wird häufig bei Cretinen beobachtet.

Die Vergrösserung der Zunge und der Lippen ist entweder durch Zunahme sämmtlicher Gewebsbestandtheile, oder aber durch einseitige Zunahme des Bindegewebes oder endlich durch geschwulstartige Bildungen bedingt. Die Gewebszunahme ist entweder total oder partiell; in letzterem Falle können sich Knoten bilden.

Bei der fibrösen Form der Hyperplasie sind die Muskelfasern meist vermindert; das Bindegewebe selbst ist bald fest und derb, bald ziemlich zellreich, stellenweise kleinzellig infiltrirt. Letzteres ist namentlich dann der Fall, wenn an der Oberfläche der prolabirten Zunge Risse und Geschwüre und damit auch Entzündungen sich eingestellt haben. Sehr häufig sind innerhalb des hyperplasirten Bindegewebes die Lymphgefässe erweitert, so dass die Affection den Lymphangiomen und der lymphangiektatischen Elephantiasis zugezählt werden muss.

Unter den **atrophischen** und **degenerativen Processen**, welche an den Geweben der Mundhöhle vorkommen, haben die einfache und die fettige Atrophie sowie die wachsartige Degeneration der Muskelsubstanz der Zunge eine grössere Bedeutung. Sie sind theils Folge localer Ernährungsstörungen, wie sie namentlich durch Entzündung herbeigeführt werden, theils Folge von Störungen der Innervation bei Erkrankungen des Hypoglossus und seines Kernes im verlängerten Marke, wobei die eine Hälfte der Zunge der Atrophie verfallen kann.

Atrophie des Zahnfleisches sowie der Kieferknochen tritt namentlich im höheren Alter sowie nach Verlust der Zähne ein.

Als eine sehr seltene Affection ist noch die Amyloidentartung der Zunge zu nennen. Sie kann sowohl das intermusculäre als auch das Scheimhautbindegewebe betreffen und tritt entweder in abgegrenzten knotenförmigen Herden oder aber mehr in diffuser Verbreitung auf. Die Muskeln sowie die Schleimdrüsen gehen innerhalb amyloid entarteter Theile zu Grunde (vergl. Ziegler, *Amyloide Tumorbildung im Kehlkopf und der Zunge, Virch. Arch. 65. Bd. 1875*).

Literatur über Hypertrophie des Epithels und des Bindegewebes der Zunge.

Bernhardt, *Zur schwarzen Haarzunge, Dermatolog. Studien v. Unna VIII* 1888.
Brosin, *Ueber die schwarze Haarzunge, Dermatolog. Studien v. Unna VII* 1888.
Crocker, *Lichen ruber, Monatsschr. f. prakt. Derm.* 1882.
Deboue, *Le psoriasis buccal, Paris* 1873.
Dessoir, *De la langue noire, Paris* 1878.
Dinkler, *Ein Beitrag zur Pathologie der sog. schwarzen Haarzunge und einer ihr verwandten Zungenschleimhauterkrankung, Virch. Arch.* 118. *Bd.* 1889.
Kaposi, *Art. Lichen, Realencyklop. v. Eulenburg.*
Leloir, *Recherches sur l'anatomie pathologique et la nature de la leukoplasie buccale, Arch. de phys. X* 1887.
Mauriac, *Du psoriasis de la langue et de la muqueuse buccale, Union méd.* 1873 *u.* 1874.
Poster, *Makroglossie, Jahrb. f. Kinderheilk. XVIII* 1882.
Schwimmer, *Leukoplakia, Vierteljahrsschr. f. Derm. und Syph.* 1877 *und* 1878.
Touton, *Lichen ruber, Berl. klin. Wochenschr.* 1886.
Virchow, *Die krankhaften Geschwülste.*
Wegner, *Lymphangiom, v. Langenbeck's Arch. XX* 1876.
Weir, R., *Ichthyosis of the tongue, New-York Med. Journ.* 1875.
Wilson, *Lichen ruber, Journ. of cutan. med. and dis. of the skin III* 1869.
v. Ziemssen, *Handb. d. spec. Pathol. VII.*

Literatur über Hemiatrophie der Zunge.

Artaud, *De l'hémiatrophie de la langue dans le tabes dorsal ataxique, Paris* 1885.
Erb, *Dtsch. Arch. f. klin. Med.* 1885.

Hirt, *Hemiatrophie der Zunge*, *Berlin. klin. Wochenschr.* 1885.
Koch et **Marie**, *Contrib. à l'étude de l'hémiatrophie de la langue. Revue de méd.* VIII 1888.
Pel, *Hemiatrophie der Zunge mit linksseitiger Gaumenlähmung etc., Berl. klin. Wochenschr.* 1887.
Raymond et **Artaud**, *Hémiatrophie de la langue survenue dans le cours d'un tabes dorsal. Arch. de phys.* 1884.
Westphal, *Ueber einen Fall von chron. progressiver Lähmung der Augenmuskeln etc., Arch. f. Psych.* XVIII.

§ 184. Unter den **Geschwülsten**, welche in jüngeren Jahren in den Geweben des Mundes vorkommen, sind die wichtigsten die Angiome und die Lymphangiome. Erstere haben ihren Sitz vornehmlich an der Lippe und bilden blaurothe oder dunkelrothe, zum Theil etwas erhabene Flecken. Die Lymphangiome liegen vornehmlich theils in, theils unter und neben der Zunge, seltener in der Wange und bilden einen Theil der als Makroglossie bezeichneten Zungenveränderungen. Nicht selten besteht die Hauptmasse oder wenigstens ein beträchtlicher Theil des Zungengewebes aus ektatischen Lymphgefässen, ja es kann die ganze Zunge, sowohl die Musculatur, als auch die Mucosa bis in die Papillen hinein in ein schwammiges Gewebe umgewandelt sein, dessen Hohlräume Lymphe enthalten, dessen Masse aus Bindegewebe mit spärlichen oder reichlichen Muskelbündeln besteht. Das Bindegewebe ist bald zellreich, bald zellarm und enthält im ersteren Falle nicht selten Herde lymphadenoiden Gewebes, so dass also eine Combination von Lymphangiom mit Lymphadenom vorliegt. In anderen Fällen enthalten die Balken auffallend viel Fettgewebe, so dass man die Geschwulst als ein Lymphangiolipom bezeichnen muss. Die lymphangiektatischen Hohlräume halten sich in manchen Fällen in bescheidenen Grenzen, in andern dagegen werden sie grösser, so dass kugelige Cysten entstehen, welche die Grösse einer Erbse bis zu der einer mittelgrossen Kirsche erreichen (Cystenhygrom).

Der Sitz der Lymphangiome ist oft ausschliesslich die Zunge; in anderen Fällen greifen sie über das Gebiet derselben hinaus oder entwickeln sich auch wohl ganz ausserhalb des Zungenparenchyms.

Vom Grund der Zunge aus kann sich der cystische Tumor auch nach der Nachbarschaft hin ausbreiten, kann nach dem Pharynx wachsen und in die Gaumenbögen hinaufsteigen.

Unter den angeborenen oder in den ersten Lebensjahren auftretenden Geschwülsten sind ferner Teratome, Lipome, Fibrome, Myxome und Sarkome zu nennen, welche Geschwülste verschiedener Grösse bilden, die da oder dort sitzen. Die Teratome sind theils als autochthone, durch Gewebsverlagerungen innerhalb eines Fötus entstandene Bildungen (Arnold), theils als heterochthone, d. h. als inäquale Doppelmissbildungen anzusehen und bestehen bald nur aus Fett-, Knorpel- und Bindegewebe, das mit behaarter Haut überzogen ist, bald aus Knochen-, Knorpel-, Fett-, Nerven- und Bindegewebe, welches Drüsen, Cysten und Zähne oder rudimentäre Organe einschliessen kann.

Unter den im späteren Leben auftretenden Geschwülsten sind Sarkome und Carcinome am häufigsten. Erstere sitzen meist im Zahnfleisch (Epulis sarcomatosa), seltener an anderen Stellen, und gehen meist von den tiefer liegenden Geweben, namentlich vom Perioste und dem Knochenmarke aus. Sie bilden rundliche, knotige Geschwülste, meist von ziemlich derber Consistenz. Die vom Knochen ausgehenden enthalten häufig Knochenbälkchen (Osteosarkome) sowie Riesenzellen (Riesenzellensarkome).

Der Krebs hat seinen Sitz an den Lippen, der Zunge oder dem

Zahnfleisch. Zu Beginn entwickelt sich ein kleines Knötchen oder eine circumscripte, feste, grauweisse Infiltration der Schleimhaut. Weiterhin bildet sich ein Knoten, der sich mehr oder weniger über die Oberfläche erhebt. Durch Zerfall des Gewebes entstehen alsdann Geschwüre, in deren Umgebung die krebsige Infiltration bald rascher, bald langsamer weiterschreitet. Wird der Krebs nicht entfernt, so können die Zerstörungen eine grosse Ausdehnung erreichen. Es gilt dies namentlich für den Krebs der Zunge und des Zahnfleisches.

Ein seltener epithelialer Tumor ist das Adenom der Schleimdrüsen, welches in Form von Knoten auftritt.

Literatur über Geschwülste der Mundhöhle u. des Rachens.

Arnold, *Ueber behaarte Polypen der Rachen- und Mundhöhle und deren Stellung zu den Teratomen*, *Virch. Arch.* 111. *Bd.*
Arnstein, *Virch. Arch.* 54. *Bd.*
Billroth, *Beiträge zur pathol. Histologie*, *Berlin* 1858.
Esmarch *und* **Kulenkampff**, *Die elephantiastischen Formen*, *Hamb.* 1885.
Gies, *Arch. f. klin. Chir.* 15. *Bd.*
Gosselin, *Lipom der Zunge*, *Paris méd.* 1881 *N.* 20.
v. Langenbeck, *Arch. f. klin. Chir. XXI.*
Maas, *Arch. f. klin. Chir.* 13. *Bd.*
Otto, *Ueber einen congenitalen behaarten Rachenpolypen*, *Virch. Arch.* 115. *Bd.*
Ranke, *Zur Anatomie der serösen Wangencysten*, *v. Langenbeck's Arch.* 22. *Bd.*
Samter, *Lymphangiome der Mundhöhle*, *v. Langenbeck's Arch.* 41. *Bd.* 1891.
Schuchardt, *Ein behaarter Rachenpolyp*, *Centralbl. f. Chir.* 1884.
Virchow, *Virch. Arch.* 7. *Bd.*
Wegner, *Lymphangiom*, *Arch. f. klin. Chir.* 20. *Bd.*
Winiwarter, *Arch. f. klin. Chir.* 16. *Bd.*
Yersin, *Angiome de la langue*, *Arch. de phys. VII* 1886.

§ 185. Wie in § 179 erwähnt wurde, können Schleimdrüsen bei bestehender Entzündung sich durch Secretansammlung zu kleinen Cystchen erweitern. Ferner können erweiterte Lymphgefässe sich in Cysten (Cystenhygrome) umwandeln. Neben diesen Cysten kommt in der Mundhöhle noch eine ganze Reihe **cystischer Bildungen** vor, welche an verschiedenen Stellen, am häufigsten aber unter der Zunge in der nächsten Nachbarschaft des Frenulum linguae ihren Sitz haben. Sie tragen seit langem den Namen **Ranula** oder **Fröschleingeschwulst** und sind von Seiten der Chirurgen vielfach der Gegenstand der Untersuchung gewesen.

Nach v. Recklinghausen entsteht die ächte classische Ranula durch eine cystische Dilatation eines Hauptdrüsenganges der in der Spitze der Zunge gelegenen Blandin-Nuhn'schen Schleimdrüsen, wenn der Ausführungsgang durch entzündliche Vorgänge in seiner Umgebung sowie in seinem Inneren verlegt wird. C. Neumann ist dagegen der Ansicht, dass sie aus den Bochdalek'schen Drüsenschläuchen der Zunge entstehe, und stützt sich dabei namentlich darauf, dass die Ranula flimmerndes Epithel besitzt.

Der Inhalt der aus den Zungenspitzendrüsen entstehenden Ranula besteht aus zäher, schleimiger, glasiger, fadenziehender Flüssigkeit, welche dem Eiweiss ähnlich, farblos oder gelblich bis braun oder röthlich gefärbt ist. Speichel ist in ihr nicht enthalten. Die Cyste ist meist kugelig oder eiförmig.

Neben dieser Ranula im engeren Sinne giebt es unter der Zunge noch eine Reihe cystischer Bildungen, die ebenfalls unter den Begriff Ranula gezählt werden. Zunächst kann der Ductus Whartonianus, der Ausführungsgang der Glandula submaxillaris, sich zu einer Cyste erweitern.

Diese Erweiterungen sind meist spindelförmig oder ampullenförmig oder cylindrisch, können indessen auch eine mehr kugelige Gestalt annehmen. Die Verlegung des Ganges erfolgt am häufigsten in Folge von Entzündungen oder durch Concrementbildung (Speichelsteine).

Wie der Ductus Whartonianus, so können auch die Ausführungsgänge der Glandula sublingualis, die Ductus Rivini und der Ductus Bartholini nach Verlegung ihres Lumens sich erweitern und sublingual gelegene Cysten bilden. Ferner kommen auch Dermoide in dieser Gegend vor. Endlich können Kiemengangscysten am Halse (angeborene Cystenhygrome) sich unter der Zunge vordrängen und so eine Ranula bilden.

Seltener als an den eben besprochenen Orten kommen Cysten innerhalb der musculären Zungensubstanz sowie in der Schleimhaut des Zungengrundes vor. Sie sind meist nur klein, doch wurden in einigen Fällen recht ansehnliche Cysten (Bochdalek, Lotzbeck, Hammerich) beobachtet. Sie entstehen durch Dilatation der Ausgänge jener Drüsenmassen, welche in der Zungenbasis und im Zungengrunde gelegen sind.

Durch cystische Entartung der Lippenschleimdrüsen entstehen gelegentlich ebenfalls Cysten von Erbsen- bis Haselnussgrösse in den Lippen.

Nach Untersuchungen von Virchow, Reubold, Bohn (vergl. Bohn, *Die Mundkrankheiten der Kinder, Leipzig 1866*), Denis, Billard a. A. finden sich bei der Mehrzahl der Neugeborenen in der Schleimhaut des Gaumengewölbes namentlich neben der Raphe und im vorderen Theile hirsekorn- bis stecknadelkopfgrosse und grössere weisse Knötchen, welche sich entweder lange Zeit unverändert erhalten oder ulceriren, so dass kleine Geschwüre entstehen. Diese Knötchen bilden sich in der zweiten Hälfte des Fötallebens durch Epithelanhäufung in den Schleimdrüsen des harten Gaumens. Man bezeichnet sie passend als Schleimhautmilien und als Schleimhautcomedonen.

Literatur über Ranula und andere Zungencysten.

Bochdalek, *Zungencysten, Oesterr. Zeitschr. f. prakt. Heilk. XII* 1866.
Hammerich, *Ueber Schleimcysten der Zungenwurzel, Würzburg* 1877.
Lotzbeck, *Zungencysten, Memorabilien XV* 1870.
Neumann, *Ranula, Arch. f. klin. Chir. XXXVI* 1886.
v. Recklinghausen, *Ueber Ranula, Virch. Arch.* 84. *Bd.* (*enthält die Literatur bis* 1881).
Suzanne, *Recherches anatomiques sur le plancher de la bouche, avec études anatomiques et pathogéniques sur la grenouillette, commune ou sublinguale, Arch. de phys. X* 1887.

2. Pathologisch-anatomische Veränderungen der Zähne.

§ 186. Die wichtigste krankhafte Veränderung der Zähne ist die **Caries**, d. h. ein allmählich fortschreitender Zerfall des Zahnschmelzes und des Zahngewebes.

Bei Beginn der Erkrankung tritt im durchsichtigen Schmelze ein opak weisser, häufig auch ein grüner oder schwarzer Fleck auf, und es beruht diese Verfärbung darauf, dass die Schmelzprismen in ihrem Zusammenhange gelockert, zum Theil auch zerfallen sind. Im weiteren Verlaufe greift der Process auf das Zahngewebe über und führt hier Entkalkung sowie Zerfall herbei.

In der Zone, in welcher der Process vorwärts schreitet, beobachtet man zuerst eine Verbreiterung der Zahnröhrchen (Klebs, Leber, Rottenstein und Miller), während gleichzeitig helle Ringe um sie entstehen.

Weiterhin erkennt man bei mikroskopischer Untersuchung innerhalb der Röhrchen Kokken oder auch stäbchen- und fadenförmige Spaltpilze. Nach Miller wird der Angriff der Zähne durch die Spaltpilze durch saure Gährungen (Milchsäure) der im Munde gelegenen Speisetheile, durch welche der Schmelz und das Zahnbein entkalkt werden, ermöglicht. Nach Schlenker wird durch Pepsin und Säuren, z. B. durch Fruchtsäuren, das Schmelzoberhäutchen abgelöst und dann der Zahn angegriffen. Ebenso können auch mechanische Eingriffe den Schmelz usuriren. Die Auflösung des erweichten Zahnbeines kann durch verschiedene Pilze (Miller) bewirkt werden, indem verschiedene Mundpilze die Fähigkeit besitzen, Eiweiss oder eiweissartige Substanzen aufzulösen, resp. in eine lösliche Modification umzuwandeln. Eine Caries, die von innen den Zahn zerstört, giebt es nicht.

Wie Klebs gezeigt hat, enthält der den Zähnen häufig aufliegende, mörtelartige Zahnbelag neben anderen organischen Massen Kokken und Bacillen, die mit Kalksalzen imprägnirt sind. Klebs hält dafür, dass die genannten Organismen den Kalk aus den passirenden Nahrungsbestandtheilen niederschlagen. Nach Anderen werden die Organismen beim Ausfallen der Kalksalze wie andere organische Substanzen imprägnirt.

Infolge der Caries stellt sich sehr häufig eine Entzündung der Zahnpulpa oder des Periostes der Zahnalveolen ein. Als Entzündungserreger sind in dem zerfallenen Zahnbein anwesende Bakterien anzusehen, welche faulige Zersetzungen hervorrufen.

Die Entzündung der Pulpa sowohl als der Wurzelhaut kann ihren Ausgang in Eiterung nehmen. In diesem Falle ist das Zahnfleisch in der Umgebung des kranken Zahnes geröthet und geschwellt (Parulis). Weiterhin kann die Eiterung auch auf das Zahnfleisch übergreifen, so dass sich in demselben ein Abscess bildet, der schliesslich durchbricht. Hält der eiterige Entzündungsprocess in der Umgebung der Zahnwurzel an, so bildet sich eine eiternde Fistel.

Mitunter greift die Entzündung über das Gebiet der Zahnwurzel hinaus, so dass sich eine ausgedehnte Entzündung der Knochenhaut, eine Periostitis, entwickelt. In Folge dessen können sich grössere Abscesse bilden, auch können Theile der Kieferknochen nekrotisch werden.

Bei chronischer nicht eiteriger Entzündung der blossgelegten Pulpa und des Periostes können sich Granulationswucherungen sowie Knochen- und Dentingewebe bilden.

Literatur über Zahncaries.

Baume, *Odontol. Forschungen II; Lehrb. der Zahnheilkunde, Leipzig* 1890.
Klebs, *Arch. f. exper. Pathol. V und Art. Leptothrix buccalis in Eulenburg's Realencyklop.*
Klenke, *Die Verderbniss der Zähne, Leipzig* 1850.
Leber *und* **Rottenstein**, *Untersuch. üb. d. Caries d. Zähne, Berlin* 1867.
v. Metnitz, *Atlas zur Pathologie der Zähne, Leipzig* 1889—91.
Miller, *Die Mikroorganismen der Mundhöhle, Leipzig* 1889.
Neumann, *Arch. f. klin. Chir. VI.*
Rothmann, *Pathohistologie der Zahnpulpa und der Wurzelhaut, Stuttgart* 1889.
Schlenker, *Zahn- und Mundpflege, St. Gallen* 1883, *u. Unters. über das Wesen der Zahnverderbniss, St. Gallen* 1882.
Wedl, *Pathologie der Zähne, Leipzig* 1870.
Witzel, *Comp. d. Pathol. der Zähne, Hagen i. W.* 1886.
Zopf, *Die Spaltpilze, Breslau* 1883.

§ 187. **Geschwülste**, welche von den Zähnen selbst ausgehen und aus Zahngewebe bestehen, werden als **Odontome** bezeichnet. Sie ent-

wickeln sich aus der Pulpa während der Entwickelung des Zahnes und bilden höckerige Verunstaltungen oder Excrescenzen der Krone oder der Wurzel.

Die im späteren Leben sich bildenden Neubildungen von Zahnsubstanz werden von den Zahnärzten als **Odontinoide** (Ulrich) bezeichnet. Je nachdem sie aus Schmelz oder aus Dentin oder Cement oder aus einer Combination derselben zugleich bestehen, unterscheidet man (Schlenker) Emailoide, Email-Dentinoide, Dentinoide, Dentin-Osteoide und Osteoide. Alle diese Bildungen sind nur klein, oft nur mit der Lupe erkennbar, platt oder rund oder keil-, birnen-, warzenförmig. Die drei erstgenannten entwickeln sich aus Odontoblasten (Schlenker), und zwar sowohl in der Pulpa der Krone als der Wurzeln, und treten namentlich bei Caries, unter Metallfüllungen, nach Periostitis, nach mechanischen Verletzungen, bei Retention der Zähne und als senile Erscheinung auf. Die Osteoide können sich sowohl von der Pulpa als vom Periost aus entwickeln und entstehen aus Osteoblasten.

Als Calcoid bezeichnet Schlenker eine beim Schleifen zerbröckelnde Bildung der Pulpa, welche neben Bindegewebe nur Spuren von dentin- und cementähnlichen Substanzen enthält.

Sarkome, Fibrome, Myxome entwickeln sich in seltenen Fällen aus dem Pulpagewebe zur Zeit der Bildung des Zahnes. Häufiger gehen solche Wucherungen, namentlich Sarkome und Fibrome, von dem Periost des Zahnsäckchens oder des Processus alveolaris des Kiefers oder endlich auch vom Knochenmark des Kiefers und vom Zahnfleisch aus. Alle diese Geschwülste, welche sich neben den Zähnen oder in Zahnlücken erheben, werden als **Epulis** bezeichnet.

Eine besondere Erwähnung verdienen noch die **Kiefercysten**, welche im Kieferfortsatz liegen und mitunter eine nicht unbedeutende Grösse erreichen. Sie sind theils uni-, theils multiloculär; die kleineren sind im Kiefer verborgen, die grösseren treiben die Kieferknochen auseinander und können zu bedeutenden, bis mannsfaustgrossen Geschwulstbildungen heranwachsen, welche aussen mit einer dünnen Knochenlage, zum Theil auch nur von Bindegewebe abgeschlossen sind. Der Inhalt ist meist eine klare, schleimige oder syrupartige, bräunliche, zuweilen cholestearinhaltige Flüssigkeit, in sehr seltenen Fällen kommt auch ein dem Dermoid ähnlicher Inhalt (Mikulicz), d. h. eine epitheliale Masse von blätterigem Bau und perlmutterartigem Glanze, vor.

Diese Cysten gehen alle von Zahncysten aus und können sowohl durch eine cystische Erweiterung des Zahnfaches eines ausgebildeten Zahnes, als auch durch eine entsprechende Entartung von Sprossen der Schmelzkeime und von Zahnsäckchen in der Entwickelung begriffener Zähne entstehen. In den letztgenannten Fällen sind die Cysten mit einem Cylinderepithel bekleidet.

Nach Untersuchungen von Falkson kommt auch ein Cystadenom vor, d. h. eine multiloculäre Cyste, deren einzelne mit Cylinderepithel ausgekleidete Hohlräume durch eine cystische Entartung von den Zahnsäckchen aus neugebildeter drüsenähnlicher Schläuche und Beeren entstanden sind. Nach Beobachtungen von P. Bruns können sich auch Carcinome von da aus entwickeln.

Entsprechend dieser Genese können Wurzeln ausgebildeter Zähne in die Cysten hineinragen, oder es kann die Höhle rudimentäre Zahnkeime in verschiedenen Stadien der Entwickelung oder aber vollständige und meist missbildete Zähne enthalten. Schliesst die Cyste epidermoidale

Massen ein, so muss man annehmen, dass das Epithel der Mundhöhle, welches in früher Entwickelungsperiode die Zahnfurchen in dem Schmelzkeime bildet, späterhin in der Tiefe eine für die betreffende Stelle pathologische Entwickelungsrichtung eingeschlagen hat. In demselben Sinne sind auch centrale Carcinome mit Plattenepithel zu deuten.

Literatur über Geschwülste und Missbildungen der Zähne.

Bartels, *Die Zahnverhältnisse der sogenannten Haarmenschen, Zeitschr. f. Ethnol.* 1876.
Hohl, *Ueber Neubildungen der Zahnpulpa*, 1868.
Kingsleg, *Die Anomalieen der Zahnstellung, Leipzig* 1881.
Schlenker, *Unters. über die Verknöcherung der Zahnnerven, Leipzig* 1883.
Uskoff, *Odontom des Unterkiefers, Virch. Arch.* 85. *Bd.*
Virchow, *Die krankhaften Geschwülste, II,* 1864—65; *Missbildungen der Zähne, Virch. Arch.* 103. *Bd. pag.* 431.

Literatur über Kiefercysten und von Zahnsäckchen ausgehende Tumoren.

Albarran, *Kystes des machoires, Revue de méd. VIII* 1888.
Allgayer, *Centrale Epithelialgeschwülste des Unterkiefers, Beitr. v. Bruns II* 1886.
Falkson, *Beitr. z. Entwickel. d Zahnanlage u. d. Kiefercysten, Virch. Arch.* 76. *Bd.*
Forget, *Kystes des machoires, Paris* 1841; *Des anomalies dentaires, Paris* 1859.
Gosselin, *Gaz. des hôp.* 1855.
Hildebrand, *Durch abnorme Zahnentwickelung bedingte Kiefertumoren, D. Zeitschr. f. Chir.* 31. *Bd.* 1890.
Kruse, *Die Entwickelung cystischer Geschwülste im Unterkiefer, Virch. Arch.* 124. *Bd.*
Magitot, *Mém. s. l. Kystes des machoires, Paris* 1872.
Malassez, *Sur l'existence d'amas epithéliaux autour de la racine des dents chez l'homme adulte et sur le rôle de ces débris épithéliaux paradentaires, Arch. de phys. V.* 1885.
Malgaigne, *Gaz. des hôp.* 1852.
Mikulicz, *Wiener med. Wochenschr.* 1876.
Riedinger, *Verh. d med Ges. zu Würzburg N. F. IX.*
Volkmann, *Virch. Arch.* 24. *Bd*

II. Pathologische Anatomie des weichen Gaumens, der Gaumenbögen, des Pharynx und der Tonsillen.

§ 188. Die Schleimhaut des weichen Gaumens und des Pharynx ist im Allgemeinen der Schleimhaut des Mundes ähnlich gebaut, nur enthält sie reichlicher lymphadenoides Gewebe in Form von knötchenförmigen Herden. In den Tonsillen häuft sich dieses lymphadenoide Gewebe in grossen Massen an. Nach den Untersuchungen von Stöhr wandern aus demselben beständig Rundzellen nach der Oberfläche und durchsetzen das Epithel oft in dichten Schaaren.

Die **Entzündungen** des Gaumens, der Gaumenbögen, der Tonsillen und des Pharynx, die man als **Angina** und als **Pharyngitis** bezeichnet, sind theils Effecte localer Reize, theils symptomatische Affectionen, die bei Allgemeinerkrankungen wie Masern, Scharlach und Pocken auftreten. Die **katarrhalischen Formen** kennzeichnen sich im Beginn durch Röthungen und Schwellungen, die bald diffus ausgebreitet sind, bald mehr in Form von Flecken und Streifen auftreten. Später secernirt die Schleimhaut ein schleimiges oder ein schleimig-eiteriges, selten mit Blut vermischtes Secret, das die Oberfläche mehr oder weniger bedeckt und mit dem gelockerten und desquamirenden Epithel weissliche Auflagerungen bildet.

Bei manchen Entzündungsprocessen, z. B. bei den Entzündungen,

die nach Pockeninfection entstehen, oder die sich gleichzeitig mit Herpes labialis entwickeln, bilden sich Bläschen (Angina vesiculosa), die bald platzen und kleine Substanzverluste im Epithel hinterlassen.

Die **Mandeln** bleiben bei Entzündungen des weichen Gaumens und der Gaumenbögen wohl nie vollkommen unverändert und nehmen in manchen Fällen in hervorragender Weise an der Entzündung Theil (Tonsillitis, Angina tonsillaris, Amygdalitis).

Bei **katarrhalischen Entzündungen** bedeckt sich ihre Oberfläche mit Secret, und gleichzeitig sammeln sich auch in ihren Lacunen emigrirte Zellen und abgestossenes Epithel an und bilden nicht selten aus dem Eingang hervorragende Pfröpfe (lacunärer Katarrh). Bleiben dieselben späterhin in den Krypten liegen, so können sie sich zu einer fettigen Schmiere eindicken und zu Concrementen, **Mandelsteinen**, verkalken, welche etwa hirsekorn- bis bohnengross, selten grösser werden. Häufig geht das angesammelte Secret eine faulige Zersetzung ein, verbreitet einen üblen Geruch und wirkt reizend auf die Umgebung.

Die Schwellung der Mandeln bei Entzündungen schwankt sehr erheblich und hängt offenbar davon ab, ob die Entzündung mehr nur oberflächlich verläuft oder das ganze Parenchym betrifft (parenchymatöse Amygdalitis).

Bei **chronischen Entzündungen des weichen Gaumens und des Pharynx** ist das von der Schleimhaut gelieferte Secret entweder schleimig und schleimig-eiterig oder rein eiterig, grüngelb und trocknet dann zu Borken und Membranen ein, welche nicht selten einen üblen Geruch verbreiten. Mitunter ist die Secretion vermindert oder gänzlich aufgehoben.

Die Schleimhaut des Pharynx selbst ist bald mehr, bald weniger geröthet, zuweilen mit knotigen, wulstigen und papillösen Excrescenzen versehen, welche dem Process den Namen einer **Pharyngitis hyperplastica s. granulosa s. papillomatosa** eingetragen haben. In anderen Fällen ist sie bräunlich-roth, dünn, glatt und glänzend, so dass man den Process als **Pharyngitis atrophicans** bezeichnet hat. Verdickungen und Verdünnungen der Schleimhaut können sich auch untereinander combiniren.

Die Schleimhautverdickungen entstehen in erster Linie durch Zunahme des lymphadenoiden Gewebes der Mucosa und haben danach auch vornehmlich ihren Sitz in der Gegend der Tonsilla pharyngea (der Pars nasalis pharyngis), wo sie mitunter so bedeutend werden, dass der Nasenrachenraum ausgefüllt und die Tubarostien und die Choanen verlegt werden. Eine weitere Ursache papillöser Schleimhautverdickungen liegt in einer Hyperplasie des Bindegewebes (Roth, Mégevand), welche namentlich an den Arcus und den Nischen zwischen denselben, an der seitlichen Rachenwand und dem Zäpfchen auftritt. Das hyperplastische fibröse Gewebe ist meist von Rundzellen mehr oder minder dicht durchsetzt. Sind neben den hyperplastischen Schleimhautverdickungen verdünnte glatte Schleimhautstellen vorhanden, so ist dort das Bindegewebe atrophisch, und das lymphadenoide Gewebe hat abgenommen. Bei weitgehenden Atrophieen, wie sie am häufigsten bei älteren Individuen beobachtet werden, kann die Uvula hochgradig verdünnt sein.

Die Epitheldecke kann über der gewulsteten Schleimhaut ohne auffällige Veränderung sein, ist indessen stets von mehr oder minder reichlichen Mengen von Rundzellen durchsetzt und über dem lymphadenoiden Gewebslager nicht selten verdünnt und rareficirt, zuweilen stellenweise

ulcerirt. Daneben kommen auch circumscripte Epithelverdickungen vor, welche ein weissliches Aussehen zeigen.

Zuweilen finden sich am Rachengewölbe einfache oder mehrkammerige Cysten, welche entweder durch eine cystische Entartung der Bursa pharyngea (einer gegen das Hinterhauptsbein gerichteten Ausstülpung der Rachenschleimhaut, welche sich aus der Embryonalzeit nicht selten erhält) oder aber aus secundär entstandenen Buchten in der Rachentonsille oder auch aus Drüsenausführungsgängen entstehen, bald schleimigen, bald mehr atherombrei-ähnlichen Inhalt einschliessen und mit verschiedenem Epithel ausgekleidet sein können.

Nach häufig sich wiederholenden sowie nach chronischen Entzündungen können die **Mandeln hypertrophisch** werden und dabei sich erheblich vergrössern, so dass sie zwischen den Gaumenbögen weit hervorragen. Die Vergrösserung beruht wesentlich auf einer Zunahme des lymphadenoiden Gewebes, wobei auch die Zahl der Keimcentren und der in denselben sich abspielenden Karyomitosen sich vergrössert. Neben dieser entzündlichen Vergrösserung kommt auch, namentlich während der Kinderjahre, eine **nicht entzündliche Mandelhypertrophie** vor, welche ebenfalls auf einer hxperplastischen Entwickelung sämmtlicher Theile, namentlich aber des lymphadenoiden Gewebes und der Keimcentren beruht. Bei Lymphadenombildungen im Lymphdrüsensystem kann auch das Gewebe der Mandeln in entsprechende Wucherung gerathen.

Aehnlich wie die Mandeln verhalten sich auch die Balgdrüsen und das lymphadenoide Gewebe des Pharynx, und es können dieselben unter Umständen eine ganz bedeutende Hyperplasie eingehen.

Bei chronischen Entzündungen, nach Eiterungen, diphtheritischer Verschorfung, sowie im hohen Alter kann sich eine **Atrophie der Mandeln** einstellen, wobei die Zahl der Leukocyten abnimmt.

Stöhr beobachtete nach andauernden chronischen Pleura-Eiterungen einen Schwund des lymphadenoiden Gewebes der Mandeln und Zungenbalgdrüsen sowie eine Sistirung der Auswanderung von Leukocyten durch das Epithel.

Bei chronischen Entzündungen gesellt sich zum Schwund der Zellen häufig eine Verhärtung des Bindegewebes. Nach destructiven Processen bilden sich Narben. In den Krypten atrophischer Tonsillen liegt meist abgestossenes Epithel. Bei reichlicher Secretansammlung können sie sich zu kleinen Cysten erweitern, deren Inhalt meist gelblich oder weiss und weich ist, zuweilen indessen verkalkt, so dass sich glatte oder höckerige **Steine** bilden.

Unter den **Geschwülsten** der Tonsillen ist das Carcinom die häufigste.

Literatur zur normalen und pathologischen Anatomie der Gaumen- und Rachenschleimhaut und der Mandeln.

Bieckel, *Ausdehnung u. Zusammenhang d. lymph. Gewebes im Rachen, Virch. Arch.* 97. *Bd.*
Drews, *Zellvermehrung in der Tonsilla palatina, Arch. f. mikrosk. Anat. XXIV.*
Flemming, *Zellvermehrung in lymphoidem Gewebe, Arch. f. mikr. Anat. XXIV.*
Hodenpyl, *The Anat. and Phys. of the Tonsils with Reference to the Absorption of Infectious Material, Americ. Journ. of Med. Sc.* 1891.
Killian, *Ueber die Bursa und Tonsilla pharyngea, Morphol. Jahrb. XIII* 1888.
Maier, R., *Anatomie der Tonsillen, Freiburg* 1853.
Mégevand, *Contrib. à l'ét. anat. path. des maladies de la voute du pharynx, Genève* 1887.
Poelchen, *Zur Anatomie des Nasenrachenraums, Virch. Arch.* 119. *Bd.*
Paulsen, *Zellvermehrung in hyperplast. Tonsillen, Arch. f. mikr. Anat. XXIV.*
Passaquay, Réné, *Tumeurs des amygdales, Thèse de Paris* 1873.
Sallard, *Les amygdalites aigues, Paris* 1892.

Siebenmann, *Der chronische Katarrh des Cavum pharyngonasale, Correspbl. f. Schweizer Aerzte* 1889.
Stöhr, *Ueber Mandeln und Balgdrüsen, Virch. Arch. 97. Bd.* und *Ueber Tonsillen bei Pyopneumothorax, Sitzber. d. phys.-med. Ges. in Würzburg für d. J.* 1884.
Suchannek, *Beitrag zur norm. u. path. Anat. d. Rachengewölbes, Beitr. v. Ziegler III* 1888.
Swain, *Die Balgdrüsen und deren Hypertrophie, Dtsch. Arch. f. klin. Med. XXXIX* 1886.
Thornwald, *Ueber die Bedeutung der Bursa pharyngea für Erkennung und Behandlung gewisser Nasenkrankheiten*, 1885.
Trautmann, *Anat., pathol. u. klin. Studien üb. Hyperplasie d. Rachentonsille, Berlin* 1886.
Virchow, *Geschwülste II.*
Wagner, E., *Die Krankheiten des weichen Gaumens, v. Ziemssen's Handb. VII.*
Weber, O., *Handb. d. klin. Chir. von v. Pitha u. Billroth I.*
Wendt, *Die Krankheiten der Nasenrachenhöhle und des Rachens, v. Ziemssen's Handb. d. spec. Pathol. VII.*

§ 189. **Krupöse, diphtheritische** und **gangränöse Entzündungen** des weichen Gaumens, der Gaumenbögen und des Rachens können durch verschiedene Schädlichkeiten hervorgerufen werden, sind indessen am häufigsten durch den Infectionsstoff der Diphtherie, den wir in einem von Löffler, Klebs und Andern beschriebenen Bacillus (vergl. § 169 des allg. Th.) sehen zu dürfen glauben, verursacht. Sodann können auch andere Infectionen, so namentlich Scharlach, seltener Masern, Typhus, Pocken und Dysenterie krupöse, diphtheritische und brandige Entzündungen in dieser Gegend verursachen, doch ist zu bemerken, dass selbst die epidemische Diphtherie und der Scharlach nicht immer schwere Entzündung hervorrufen.

Bei der epidemischen Diphtherie tritt die Entzündung vornehmlich an der Schleimhaut des weichen Gaumens, der Gaumenbögen, der Tonsillen und des Rachens auf, verbreitet sich aber sehr oft auch auf die Nase, den Kehlkopf, die Trachea und die Bronchien, seltener auch auf die Mundschleimhaut und ist mit Schwellung der Halslymphdrüsen verbunden. An den erstgenannten Orten ist sie namentlich durch die Bildung von Auflagerungen charakterisirt, welche anfangs, d. h. am ersten Tage graue, opalescirende oder weisse Flecken, späterhin dickere,

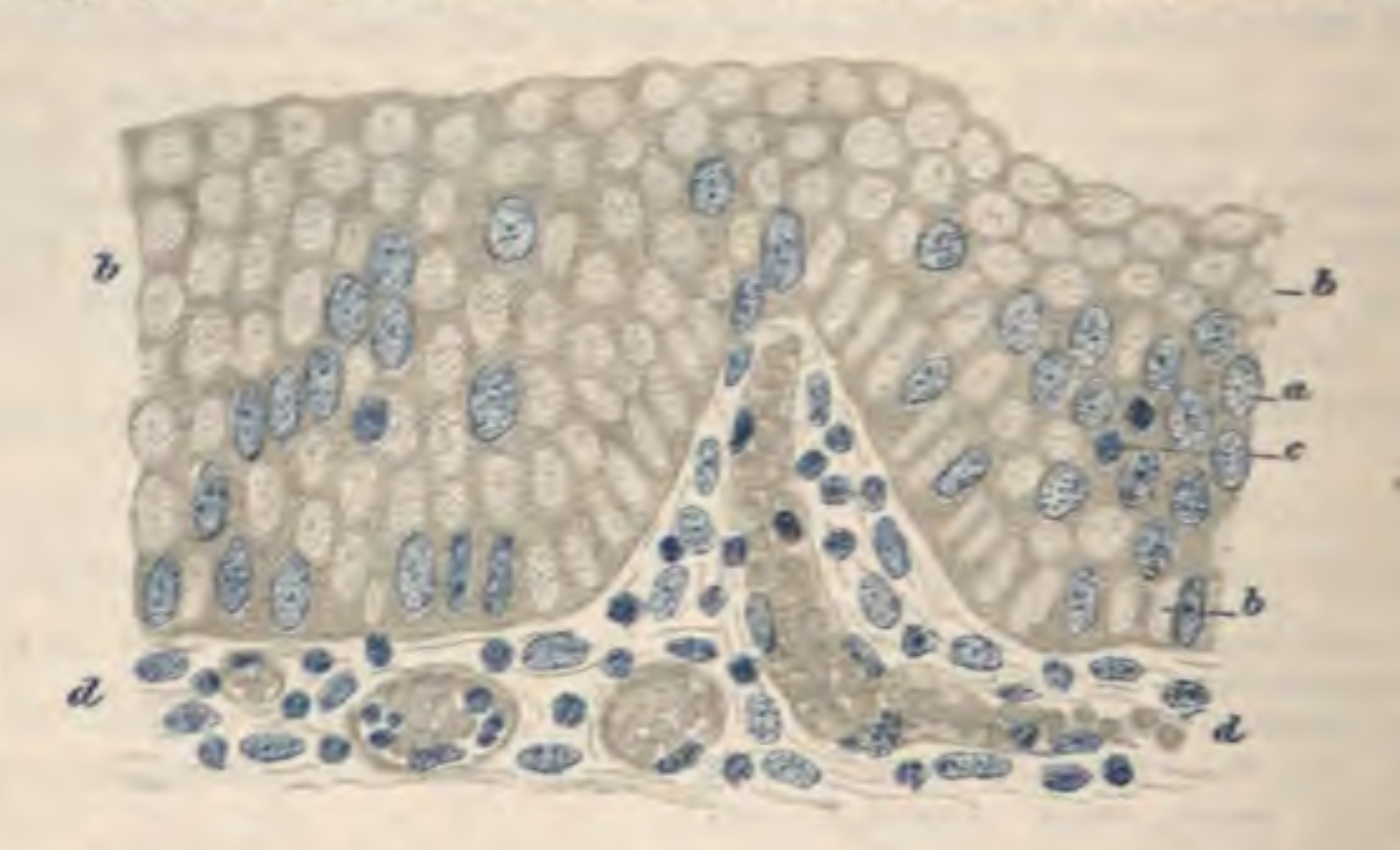

Fig. 253. Diphtheritische Nekrose des Epithels des Kehldeckels von einem Falle von Diphtherie mit krupöser Pharyngitis. *a* Lebendes Epithel mit gut gefärbten Kernen. *b* Nekrotisches Epithel mit ungefärbten Kernen. *c* Im Epithel liegende Leukocyten. *d* Hyperämisches, entzündlich infiltrirtes Bindegewebe. In Müller'scher Flüssigkeit gehärtetes, mit Hämatoxylin gefärbtes, in Kanadabalsam eingeschlossenes Präparat. Vergr. 300.

schmutzig grauweisse oder gelblichweisse Platten bilden, die bald vornehmlich den gerötheten und geschwellten Mandeln, bald auch in mehr oder minder grosser Ausbreitung dem gerötheten weichen Gaumen, dem Zäpfchen, den Gaumenbögen und den Rachenwänden aufliegen und unter Umständen zu grösseren, dicken Membranen zusammenfliessen. Nach ihrer Auf- oder Ablösung hinterlassen sie eine geröthete Fläche, die nur selten und dann meist nur an den Mandeln geschwürige Defecte erkennen lässt, sich aber von neuem mit Auflagerungen bedecken kann. Die Auflagerungen haften in der ersten Zeit ihres Bestehens sowohl am Lebenden als an der Leiche der Unterlage ziemlich fest an und machen dadurch den Eindruck einer oberflächlichen Schleimhautnekrose. Zuweilen lassen sich schon mit blossem Auge zwei bis drei Schichten an den Membranen erkennen, die sich zum Theil von einander abheben lassen, so namentlich an der Uvula, die oft hochgradig geschwellt und von dicken Membranen umhüllt ist.

Die Veränderungen, welche zur Bildung der trüben Flecken führen, haben ihren Sitz vornehmlich im Epithel, welches in Folge der Infection zu einem Theil nekrotisch werden kann (Fig. 253 *b*), nach Untersuchungen von HEUBNER frühe auch von flüssigem, später gerinnendem Exsudat durchsetzt wird, welches die Epithelzellen, namentlich in den verhornenden Lagen auseinanderdrängt.

Das Bindegewebe der Schleimhaut ist dabei hyperämisch und mehr oder weniger entzündlich infiltrirt (Fig. 253 *d*).

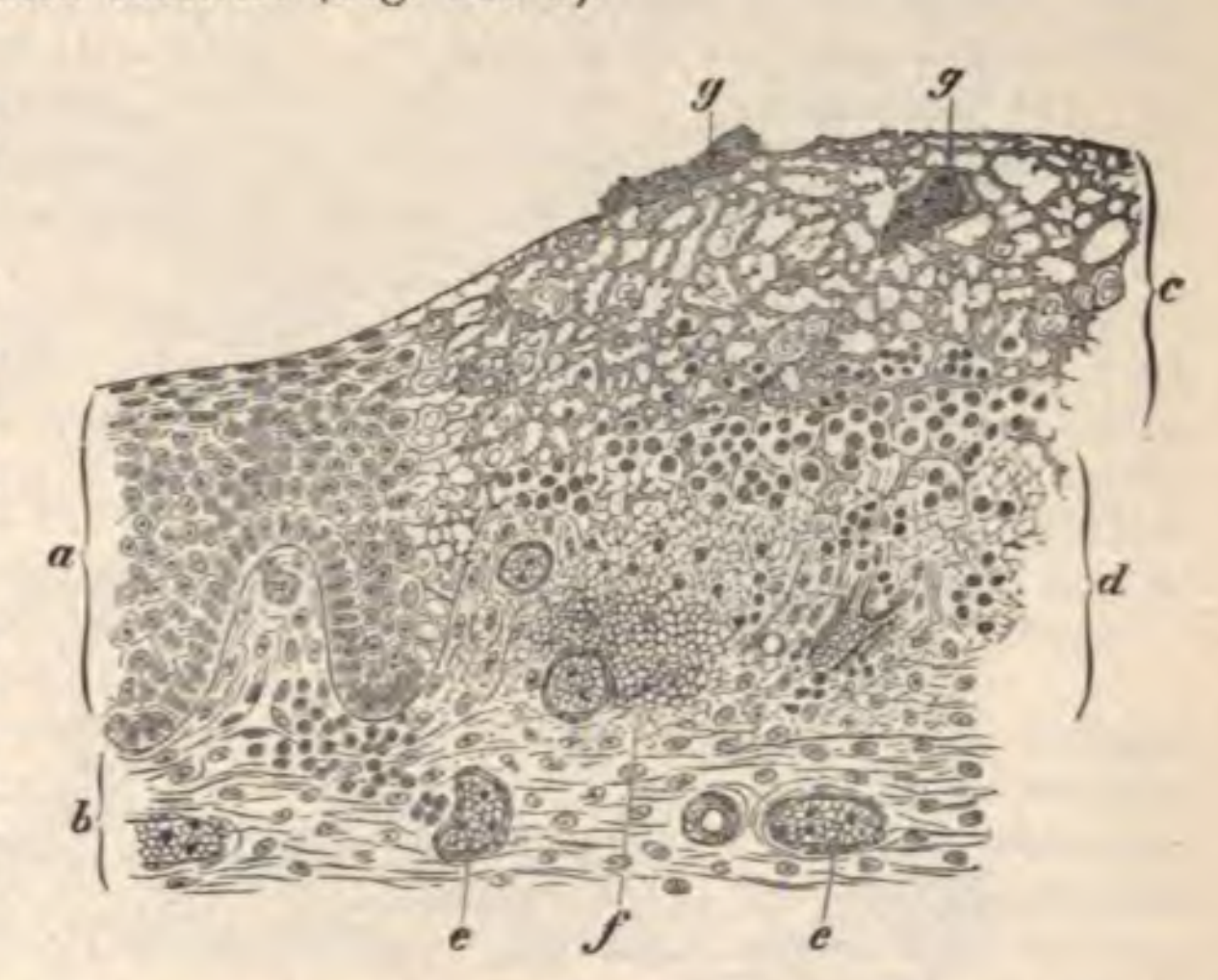

Fig. 254. Durchschnitt durch die Uvula bei diphtherischer krupöser Pharyngitis. *a* Normales Epithel. *b* Schleimhautbindegewebe. *c* Netzförmig angeordnetes Fibrin, welches noch einzelne Epithelien sowie Leukocyten einschliesst. *d* Mit geronnenem Fibrin und Rundzellen infiltrirtes Schleimhautbindegewebe. *e* Blutgefässe. *f* Hämorrhagie. *g* Mikrokokkenballen. In Alkohol gehärtetes, mit Bismarckbraun gefärbtes, in Kanadabalsam eingeschlossenes Präparat. Vergr. 75.

Das degenerirte und von Exsudat durchsetzte Epithel kann schon bald durch Auflösung und Desquamation verloren gehen, doch kann an Orten, die keiner Reibung ausgesetzt sind, die aus Fibrin und verhorntem Epithel bestehende Membran auch haften bleiben (Fig. 255 *a*). Nach Untersuchungen von HEUBNER erhalten sich häufig auch Reste der tieferen Schichten eine Zeit lang, während sich fortgesetzt oder in Schüben flüssige zellenhaltige Exudate aus der entzündeten Schleimhaut an die Oberfläche drängen und hier gerinnen.

Bald früher, bald später (2.—5. Tag) ist indessen das Epithel am Orte der Ausschwitzung ganz oder grösstentheils verloren gegangen und das Bindegewebe statt mit Epithel mit einer netzförmig angeordneten

Fibrinmasse (Fig. 254 *c*) bedeckt, die nur noch wenige, theils erhaltene, theils degenerirte, zuweilen eigenthümlich schollige Epithelzellen einschliesst und sich nach unten in das entzündete und oft ebenfalls von zarten Fibrinfäden durchsetzte Schleimhautgewebe (Fig. 254 *d* u. Fig. 255 *l*) fortsetzt. Es verursacht danach die diphtherische Infection zunächst

Fig. 255. Schnitt aus einer entzündeten und mit einer geschichteten Fibrinmembran bedeckten Uvula bei diphtherischem Krup der Rachenorgane. *a* Oberflächlichste Gerinnungsschicht, welche aus Epithelplatten und Fibrin besteht und von zahlreichen Kokkenballen durchsetzt ist. *b* Zweite Gerinnungsschicht, welche aus einem feinmaschigen Fibrinnetz, das Leukocyten einschliesst, besteht. *c* Dritte, dem Bindegewebe aufliegende Gerinnungsschicht, welche aus einem grossmaschigen Fibrinnetz, das Leukocyten einschliesst, besteht. *d* Zellig infiltrirtes Bindegewebe. *e* Infiltrirte Grenzzone des Schleimhautbindegewebes. *f* Haufen rother Blutkörperchen. *g* Stark gefüllte Blutgefässe. *h* Durch Flüssigkeit, Faserstoff und Leukocyten ausgeweitete Lymphgefässe. *i* Durch Secret erweiterter Ausführungsgang einer Schleimdrüse. *k* Drüsenquerschnitte. *l* Fibrinnetz in den oberflächlichen Bindegewebslagen. In MÜLLER'scher Flüssigkeit gehärtetes, in Celloidin eingebettet geschnittenes, mit Hämatoxylin und Eosin gefärbtes, in Kanadabalsam eingeschlossenes Präparat. Vergr. 50.

eine mit superficieller resp. epithelialer Verschorfung (superficielle Diphtheritis) verbundene Entzündung, der alsbald eine **krupöse Entzündung** nachfolgt.

Haben die Auflagerungen nach mehrtägigem Bestande der Krankheit eine erhebliche Dicke erreicht, so bestehen sie oft aus mehrfachen Lagen von Fibrinmembranen, von denen die oberflächlichste, die zugleich auch die älteste ist, meist zahlreiche, mit der Erkrankung in keinem ursächlichen Zusammenhang stehende Kokkenhaufen (Fig. 255 *a*) enthält, während die anderen Schichten theils aus einem feinmaschigen (*b*), theils auch wieder aus einem grobmaschigen, und dann oft mit den Hauptzügen senkrecht zur Oberfläche stehenden Fibrinnetz (*c*) bestehen, das theils kernhaltige Leukocyten und Flüssigkeit (*b c*), theils auch nur Flüssigkeit, theils auch hyaline blasse, aus abgestorbenen Leukocyten oder auch aus Epithelien entstandene Schollen einschliesst. Nach diesem Bilde zu schliessen, findet die Exsudation und die Gerinnung wohl schubweise statt und beschränkt sich vornehmlich auf jene Stellen, wo das Epithel degenerirt und abgestossen ist, doch kann an solche Stellen angrenzendes Epithel von dem gerinnenden Exsudat überlagert werden. Die in der ersten Zeit sich bildenden Fibrinmembranen (Fig. 255 *b*) pflegen engmaschiger und danach dichter zu sein als die späteren Ausschwitzungen (*c*). Die Löffler'schen Bacillen sind erst vom 2. oder 3. Tage an reichlicher zu finden und liegen namentlich in der dichten Fibrinmembran (Heubner).

Das unter den Krupmembranen liegende Gewebe ist stets mehr oder weniger von Zellen (*d e*), oft auch von fibrinösem Exsudat (*l*), zuweilen auch mit Blut durchsetzt, die Blutgefässe sind hyperämisch (*g*), die Lymphgefässe (*h*) erweitert und mit fibrinhaltiger Flüssigkeit gefüllt, die Schleimdrüsenausführungsgänge (*i*) durch Schleim und abgestossene Epithelien dilatirt.

An den meisten Stellen ist das entzündlich infiltrirte Schleimhautbindegewebe noch erhalten, und es heilt danach die Entzündung nach Abstossung der Membranen und Auflösung und Resorption des Infiltrates ohne Hinterlassung von Narben. Es kommt indessen vor, dass einzelne Partieen nekrotisch werden, dass also eine **herdförmige Diphtheritis des Schleimhautbindegewebes** sich einstellt, wohl am häufigsten an den Mandeln, an denen das lymphadenoide Gewebe besonders leicht zu nekrotisiren scheint.

Wo es zur Nekrose gekommen ist, findet sich bald eine körnige, bald mehr fädige, netzartig angeordnete Fibrinmasse, welche nekrotische Zellen und Trümmer zerfallener Kerne, die zum Theil mit Kernfarbstoffen sich intensiv färbende Körner bilden, einschliesst. In der Schleimhaut sind es namentlich subepithelial gelegene Stellen, welche der Nekrose verfallen. In den Mandeln scheinen dagegen die Keimcentren der Follikel am häufigsten der Sitz einer fibrinösen Infiltration mit consecutiver Nekrose zu sein, und es können sich ähnliche Veränderungen auch in den Keimcentren der anderen Schleimhautfollikel und in den Lymphkolben der zu dieser Gegend und zur Trachea gehörenden Lymphdrüsen einstellen.

Bei Scharlach verbreitet sich die Entzündung sowohl über die Mundschleimhaut als auch über die Rachenhöhle und verbindet sich meist mit starken Drüsenschwellungen, nicht selten auch mit diffuser Entzündung des Zellgewebes am Halse. Die leichtesten Formen tragen den Charakter katarrhalischer, mit starker Röthung einhergehender Entzündungen, bei schwereren Formen bilden sich an den Gaumenbögen und dem

Gaumen oder an den Mandeln und im Rachen gelbe oder weisse Flecken und plattenartige Beläge und grössere Membranen, welche ähnlich wie die diphtherischen Membranen aus geronnenem Fibrin, das abgestossene nekrotische Epithelien einschliessen kann, bestehen. Ebenso ist auch das Schleimhautbindegewebe, ähnlich wie bei Diphtherie, infiltrirt. In den schwersten Formen schliesst sich an die kruppöse Entzündung eine diphtheritische und brandige Verschorfung, welche sowohl Theile der Pharynx- und Gaumen- und Nasenschleimhaut als auch die Mandeln betreffen und zu sehr erheblichen Zerstörungen, die von stinkender eiteriger Secretion der Schleimhäute begleitet sind, führen kann, welche ferner oft auch von Vereiterung und brandiger Nekrose der Lymphdrüsen und des Zellgewebes des Halses gefolgt ist.

Die zuweilen bei Typhus vorkommenden typhösen Geschwüre sitzen meist an den Gaumenbögen (CAHN), sind flach, kreisrund, scharf ausgeschnitten, 1 bis 5 mm im Durchmesser, von einem injicirten Rand umgeben und verheilen in wenigen Tagen.

Phlegmonöse Entzündungen und **Abscesse** kommen im Pharynx und im weichen Gaumen häufiger vor als in der Mundhöhle. Schwellung und Röthung sind im Beginne sehr intensiv. Die Exsudate und die Eitermassen sammeln sich besonders in dem lockeren Gewebe der Submucosa an. Schliesslich bilden sich grössere und kleinere Abscesse, welche zum Durchbruch gelangen. Die häufigsten Ursachen vereiternder Entzündung sind Traumen, denen eine Infection folgt, ferner Scharlach, Rotz, Syphilis, Milzbrand etc. Retropharyngeale Ascesse entstehen mitunter bei Caries der Halswirbelsäule. Gefahr bringen die Abscesse theils durch Arrosion von Blutgefässen, theils durch Verlegung des Einganges in den Kehlkopf, welche namentlich durch die bedeutende ödematöse Schwellung bewirkt wird, die sich in der Umgebung des Abscesses in der Mucosa und der Submucosa einstellt. Im Uebrigen kann sich an diese Entzündungen auch eine septisch-pyämische Allgemeininfection anschliessen.

Die **syphilitischen Erkrankungen** im Bereiche des weichen Gaumens und des Pharynx haben bereits in § 181 ihre Beschreibung gefunden. **Tuberculose** kommt in Form kleinerer oder grösserer subepithelialer tuberkelhaltiger Granulationswucherungen, die ihren Sitz sowohl an dem Gaumen und den Gaumenbögen und den Mandeln als auch in der Pharynxwand haben können, vor. Durch Zerfall der Wucherung entstehen Geschwüre, und es kommen Fälle vor, in denen der grössere Theil der Pharynxschleimhaut in eine Geschwürsfläche umgewandelt wird. Bei Lungenphthise erkranken die Mandeln ausserordentlich häufig an Tuberculose.

Geschwülste sind in dieser Gegend selten, doch kommen sowohl Bindesubstanzgeschwülste als epitheliale Neubildungen und Teratome vor (vergl. § 184) und stellen oft polypöse Bildungen vor.

Soor kommt in derselben Weise vor wie in der Mundhöhle.

Literatur über specifische Entzündungen, Tuberculose und Geschwülste des Gaumens, der Gaumenbögen, der Rachenwände und der Mandeln.

Bouchut, *De l'amygdalite caséeuse, Compt. rend. de l'Ac. d. sc.* 1876.
Bretonneau, *Des inflamm. speciales des tissus muqueux et en particulier de la diphthérite, Paris* 1826.
Büssner, *Primäre Tuberculose des Gaumens, Dtsch. med. Wochenschr.* 1881.
Cahn, *Gaumengeschwüre bei Typhus abdominalis, Berl. klin. Wochenschr.* 1886.
Desplous, *De la tuberculose de l'arrière-bouche, Paris* 1879.

Dmochowski, *Ueber secund. Erkrank. d. Mandeln und Balgdrüsen b. Schwindsüchtigen*, *Beitr. v. Ziegler X* 1891.
Dubler, *Phlegmone des Pharynx*, *Virch. Arch.* 126. *Bd.* 1891.
Francotte, *La diphthérie*, 1885.
Fränkel, *Adenoide Vegetationen*, *D. med. Wochenschr.* 1884.
Gelade, *De la tuberculose bucco-pharyngée*, *Paris* 1878.
Heubner, *Ueber Scharlachdiphtherie*, *Samml. klin. Vortr. Nr.* 322, 1888; *Ueber die diphtheritische Membran*, *Jahrb. f. Kinderheilk. XXX* 1889, *und Verh. d. Congr. f. innere Med. VIII* 1889; *Bemerk. z. Frage d. Scharlachdiphtherie*, *Jahrb. f. Kinderheilk. XXXI* 1890.
Heusinger, *D. Arch. f. klin. Med. II* 1866.
Küssner, *Primäre Tuberculose des Gaumens*, *Dtsch. med. Wochenschr.* 1881.
Lüttich, *Ueber Scharlachangina*, *Beitr. z. path. Anat.*, *Festschr. f. E. Wagner*, *Leipzig* 1887.
Mettenheimer, *D. Ach. f. klin. Med. IV* 1868.
Michel, *Zur Behandl. der Krankh. der Mund-Rachenhöhle*, *Leipzig* 1880.
Oertel, *Pathogenese der epidemischen Diphtherie nach ihrer histologischen Begründung*, *Leipzig* 1887.
Passaquay, Réné, *Tumeurs des amygdales*, *Thèse de Paris* 1873.
Roth, *Die chronische Rachenentzündung*, *Wien* 1883.
Saalfeld, *Ueber die Pharyngitis granulosa*, *Virch. Arch.* 82. *Bd.*
Schweninger, *Diphtheritis*, *Mitth. a. d. path. Institut in München* 1878.
Störck, *Klinik d. Krank. d. Kehlkopfes, der Nase und des Rachens*, *Stuttgart* 1890.
Strassmann, *Tuberculose der Tonsillen*, *Virch. Arch.* 96. *Bd.*
Swain, *Die Balgdrüsen und deren Hypertrophie*, *Dtsch. Arch. f. klin. Med. XXXIX* 1886.
Tangl, *Zur Frage der Scharlachdiphtheritis*, *Centralbl. f. Bakt. X* 1890.
Wagner, E., *Typhöse Angina*, *D. Arch. f. klin. Med. XXXVII* 1885, *und Diphtherie des Gaumens*, *Jahrb. d. Kinderheilk. XXII* 1885.
Wurtz *et* **Bourges**, *Rech. bakt. sur l'angina pseudodiphthérique de la scarlatine*, *Arch. de méd. exp. II* 1890.
Zahn, *Beiträge zur pathologischen Histologie der Diphtheritis*, 1878.

III. Pathologische Anatomie der Speicheldrüsen.

§ 190. Die Speicheldrüsen sind traubenförmige Drüsen, welche ihr Secret in die Mundhöhle entleeren. Unter den Erkrankungen, die sie eingehen, sind die wichtigsten die Entzündungen und die Geschwülste.

Als **Parotitis epidemica** oder Mumps oder Ziegenpeter bezeichnet man eine epidemisch auftretende entzündliche Schwellung der Parotis, wobei auch die Glandula submaxillaris und sublingualis mit befallen werden können. Die Drüsen und das angrenzende Zellgewebe sind geschwellt, teigig anzufühlen.

Aehnliche Schwellungen kommen auch bei verschiedenen Infectionskrankheiten als secundäre Veränderungen vor, so z. B. bei Typhus, Cholera, Pyämie, Syphilis, Diphtherie etc.

Der Process besteht in einer entzündlichen, theils serösen, theils zelligen Infiltration des intra- und periacinösen Bindegewebes. Der Ausgang ist entweder Resolution oder Bindegewebsinduration oder Abscessbildung. Gelegentlich tritt auch Verjauchung ein. Die Mikroorganismen, welche die Entzündung verursachen, dürften wohl meistens von der Mundhöhle aus in das Gebiet der Drüse gerathen und dabei durch die Drüsengänge eindringen. Es liegen wenigstens bei eiterigen Entzündungen die Kokken oft vornehmlich in dem Drüsengange (Hanau, Ziegler).

Als **Angina Ludovici** oder **Cynanche** bezeichnet man eine acute phlegmonöse Entzündung in der Umgebung der Glandula submaxillaris, welche ihren Ausgang in Eiterung oder in Gangrän nimmt.

Neben diesen schweren kommen auch leichtere acute und chronische Entzündungsformen in den Speicheldrüsen vor, welche sich an Traumen oder Secretverhaltung anschliessen; oft ist indessen die Ursache nicht zu eruiren. Bei chronischen Entzündungsprocessen nimmt das Binde-

gewebe zu, während die Drüsensubstanz atrophisch wird. Durch narbige Schrumpfungsprocesse können die Drüsengänge stenosirt und verschlossen werden.

Syphilitische Entzündungen der Speicheldrüsen sind selten, doch sind von LANCEREAUX, FOURNIER, VERNEUIL, LANG und Anderen gummöse Infiltrationen, die theils zu Gewebszerfall, theils zu narbiger Verhärtung des Gewebes führten, beschrieben.

Mit dem Namen **Speichelfisteln** belegt man Kanäle, welche einerseits mit den Ausführungsgängen der Speicheldrüsen in Verbindung stehen, andererseits auch eine Oeffnung an der Oberfläche der äusseren Haut oder in der Schleimhaut der Mundhöhle besitzen. Sie entstehen durch Traumen oder durch perforirende, eiterige Entzündungsprocesse.

Werden an irgend einer Stelle die Gänge der Speicheldrüsen verengt oder das Lumen verlegt, so treten hinter der verengten Stelle durch Secretansammlung **Erweiterungen der Drüsengänge** ein, welche bald gleichmässig cylindrisch, bald mehr spindelig oder ampullenförmig gestaltet sind. Weiterhin bilden sich auch kugelige **Cysten**, welche eine nicht unbeträchtliche Grösse erreichen können.

Die durch Erweiterung der Ausführungsgänge der Submaxillar- und Sublingualdrüsen entstehenden, unter der Zunge hervorragenden Cysten werden ebenso wie die Cysten der Zungenspitzendrüsen als **Ranula** bezeichnet (§ 185).

Im Ductus Stenonianus sowohl als im Ductus Whartonianus können sich **Concremente** bilden, welche aus phosphorsaurem und kohlensaurem Kalk bestehen und zum Theil in ihrem Innern einen durch Zufall in den betreffenden Ausführungsgang gerathenen Fremdkörper enthalten.

In den Speicheldrüsen kommen sowohl **Epithel-**, als auch **Bindesubstanzgeschwülste** vor. Unter den letzteren finden sich Enchondrome, Myxome, Fibrome, Sarkome und Rhabdomyome, welche alle deutlich abgegrenzte Knoten bilden und nicht selten Cysten enthalten (Cystosarkom). Die Carcinome entwickeln sich meist von einer circumscripten Stelle aus, verbreiten sich von da über die Drüse und greifen auf die Nachbarschaft über.

Auffallend häufig tragen die Geschwülste einen gemischten Charakter, besonders in der Parotis, wo sie nebeneinander Knorpel-, Schleim-, Sarkom- und Fasergewebe enthalten (vergl. Fig. 179, pag. 328 des allgem. Theils). Zuweilen zeigen sie eigenthümliche hyaline Bildungen (Cylindrome). Auch Combinationen von Krebs mit Sarkom oder mit Enchondrom sind beobachtet.

Literatur zur pathologischen Anatomie der Speicheldrüsen.

Bruns, *Handb. d. prakt. Chir. II* 1859.
Dittrich, *Eiterige Parotitis. Zeitschr. f. Heilk. XII* 1891.
Fremmert, *Die Parotitis. Dtsch. Arch. f. klin. Med. XXXVIII* 1886.
Griffini e Trombetta, *Chondrocarcinom der Submaxillardrüse, Atti della R. Acad. delle scienze di Torino XVIII* 1889.
Hanau, *Entstehung d. eiterig. Entzündung d. Speicheldrüsen. Beitr. v. Ziegler IV* 1889.
Kaufmann, *Sarkom der Parotis, v. Langenbeck's Arch. XXVI.*
Lang, *Vorles über Pathol. und Ther. d. Syphilis II, Wiesbaden* 1885.
Prudden, *Rhabdomyom. Amer. Journ. of the Med. Sc.* 1883.
Rodrigues, *Du sarcome de la parotide, Paris* 1890.
Tross, *Facettirte Speichelsteine. Beitr. z. path. Anat. v. Ziegler, VIII* 1890.
Vogel, *Parotitis, v. Ziemssen's Handb VII.*

IV. Pathologische Anatomie des Oesophagus.

§ 191. Unter den **Missbildungen des Oesophagus**, welche bei sonst wohl ausgebildeten Früchten vorkommen können, ist zunächst eine in stets annähernd gleicher Form auftretende zu nennen, welche dadurch charakterisirt ist, dass der Oesophagus im obersten Drittel blind endet (Fig. 256 *c*), um nach kurzer Unterbrechung wieder als ein Rohr (*e*) zu beginnen, welches an seinem oberen Ende durch eine Oeffnung (*d*) in der Hinterwand der Luftröhre mit dem Lumen der letzteren in Verbindung steht. Oberes und unteres Ende der beiden Hälften des Oesophagus sind dabei entweder ganz getrennt oder durch einen soliden Strang verbunden. Die Oeffnung in der Trachea liegt verschieden hoch, in sehr seltenen Fällen mündet sie in das obere Oesophagusstück.

Als weitere, ebenfalls seltene Missbildungen sind für sich, d. h. ohne Combination mit anderen Entwickelungsstörungen auftretende Oesophagotrachealfisteln sowie Verschluss und Stenose des Oesophagus zu nennen. Die letztere kommt sowohl im oberen als im unteren Abschnitt des Oesophagus vor und ist ringförmig oder verbreitet sich über eine kleine Strecke des Oesophagusrohres. Endlich kommen im Pharynx laterale Divertikel und Fistelgänge in verschiedener Höhe vor, welche Reste der Kiementaschen darstellen, also als innere unvollständige und vollständige Kiemenfisteln zu bezeichnen sind (v. KOSTANECKI).

Fig. 256. Missbildung des Oesophagus. *a* Zunge. *b* Kehlkopf. *c* Geschlossenes Ende des Oesophagus. *d* Oeffnung in der Hinterwand der Luftröhre. *e* Unterer Theil des Oesophagus. Um 1/3 verkleinert.

Unter den **erworbenen Formveränderungen** sind in erster Linie die **Stenosen** zu nennen, unter denen man (ZENKER, v. ZIEMSSEN) Compressionsstenosen, Obturationsstenosen, Stricturen und spastische Stenosen unterscheiden kann.

Compressionsstenosen werden namentlich durch grosse Strumen, durch Lymphdrüsentumoren des Halses und des Mediastinums, durch Mediastinalsarkome, Aortenaneurysmen etc. herbeigeführt. Sie wirken nur dann erheblich functionsstörend, wenn der Oesophagus von allen Seiten umschlossen wird und nicht ausweichen kann.

Obturationsstenosen entstehen durch Fremdkörper, welche in den Oesophagus gelangen. Entwickeln sich Soorpilze im Oesophagus, so können sie schliesslich ebenfalls eine Stenosirung des Lumens herbeiführen. In sehr seltenen Fällen werden Oesophagusstenosen durch polypöse Schleimhautwucherungen verursacht. Häufig haben krebsige Wucherungen diesen Effect.

Stricturen werden durch Narben und krebsige Entartung verursacht. Schrumpfende Narben entstehen am häufigsten nach Aetzungen des Oesophagus durch Säuren und Alkalien. Je nach der Ausdehnung der Aetzung wechselt auch die Grösse und Festigkeit der Strictur. Nach tiefgreifender Aetzung wird der Oesophagus in ein schwieliges Narbengewebe verwandelt, das nur noch eine feine Sonde durchdringen lässt. Syphilitische Stricturen sind sehr selten, da der Oesophagus nur ausnahmsweise Sitz syphilitischer Entzündungen ist.

Carcinomatöse Stricturen werden dadurch herbeigeführt, dass die krebsige Neubildung die ganze Peripherie des Oesophagus infiltrirt und in ein starres, unnachgiebiges Rohr (Fig. 261 *b*) verwandelt. Häufig findet noch eine Schrumpfung des Gewebes statt. Sie sitzen meist im untersten, selten im obersten Drittel und haben durchschnittlich eine Höhe von 4—10 cm. Die Innenfläche zeigt eine geschwürige Beschaffenheit.

Einfache Ektasieen des Oesophagus entstehen am häufigsten oberhalb von Stenosen des unteren Theiles des Oesophagus (Fig 261 *a*) oder der Cardia und entwickeln sich dann, wenn die Musculatur des Oesophagus erschlafft und in Folge dessen die Ingesten liegen bleiben. Meist ist die Ektasie gleichmässig, doch kann sie auch mehr einseitig sein, so dass sich schliesslich Divertikel bilden. In dem dilatirten Abschnitt sind die Häute meist mehr oder weniger verdickt.

Neben diesen Stauungsektasieen kommen auch Erweiterungen ohne Stenose (Fig. 257) vor, wobei der Oesophagus meist einen spindelförmigen, dickwandigen Sack bildet, indem hauptsächlich die Muscularis, zum Theil indessen auch die Schleimhaut verdickt, nicht selten auch von kleinen Geschwüren durchsetzt ist. Ob die Ursache auf zeitweilige spastische Verengerungen der Cardia, oder ob sie auf abnorme Schwäche der Musculatur zurückzuführen ist, ist schwer zu entscheiden, doch spricht die Dicke der Muscularis mehr für ersteres. Möglich ist auch, dass es sich um Entwickelungsstörungen handelt. Nach Luschka und Zenker kommen circumscripte Ektasieen oberhalb des Zwerchfelles angeboren (Vormagen) vor.

Die **Divertikel** bilden umschriebene Ausbuchtungen der Wand des Oesophagus und des Pharynx unter denen man Pulsions- und Tractionsdivertikel (Zenker) unterscheiden kann.

Die **Pulsionsdivertikel** entstehen durch einen die Wand vorstülpenden Druck von innen. Sie kommen im Gebiet des Pharynx vor, und man kann nach ihrer Lage dorsale und laterale unterscheiden. Die dorsalen Divertikel haben ihren Sitz am untersten Ende des Schlundes und bilden entweder scharf umschriebene, erbsen- bis haselnussgrosse, seichte oder tiefe, nach hinten gerichtete Ausstülpungen, oder aber grössere, zwischen Speiseröhre und Wirbelsäule herabhängende Säcke von kugeliger oder cylindrischer oder birnförmiger Gestalt. Der ziemlich dickwandige Sack besteht hauptsächlich aus der verdickten Mucosa und Submucosa und einer nach aussen davon gelegenen Bindegewebsmembran, während die Musculatur meist entweder ganz fehlt oder nur auf den Hals des Divertikels übergreift. Es bildet also das Divertikel meist eine Schleimhauthernie (Pharyngocele) zwischen den auseinandergedrängten Muskelfasern des Constrictor pharyngis inferior. Sie entstehen nach Zenker in Folge von Herabsetzung der Widerstandsfähigkeit einer Stelle an der hinteren Schlundwand gegenüber dem auf sie wirkenden Drucke beim Schlingacte. Die Widerstandsverminderung

Fig. 257. **Dilatation und Hypertrophie des Oesophagus**, welche mindestens 12 Jahre vor dem Tode schon bestand. *a* Auf 10 cm Umfang erweiterter Oesophagus mit verdickter Wandung und verdickter, wulstiger, von zahlreichen kleinen Ulcerationen durchsetzter Mucosa. *b* Cardia. *c* Magen. Um $^1/_5$ verkleinert.

wird durch Verletzungen der Pharynxwand, z. B. durch Fremdkörper, die stecken bleiben, herbeigeführt.

Da die bei dem Genusse von Nahrung in die Divertikel gelangenden Speisen häufig längere Zeit liegen bleiben und dadurch einen Reiz auf die Schleimhaut ausüben, so entstehen in der Mucosa des Sackes chronische Entzündungen, die zu Verdickung derselben, mitunter auch zur Bildung papillärer Wucherungen führen.

Die lateralen Divertikel entstehen, soweit sie nicht lediglich Kiemengangsreste darstellen, durch secundäre Erweiterung unvollkommener Kiemenfisteln.

Die **Tractionsdivertikel** (Fig. 258 *b*) entstehen durch einen von

aussen wirkenden Zug und haben ihren Sitz meist in der Vorderwand des Oesophagus, am häufigsten in der Höhe der Bifurcation der Trachea. Die Form derselben ist meist die eines schmalen Trichters (*b*) von 2 bis 8 bis 20 mm Tiefe, dessen Spitze gerade nach vorn oder etwas seitlich gerichtet ist; seltener finden sich seichte Gruben. Der Trichter besteht

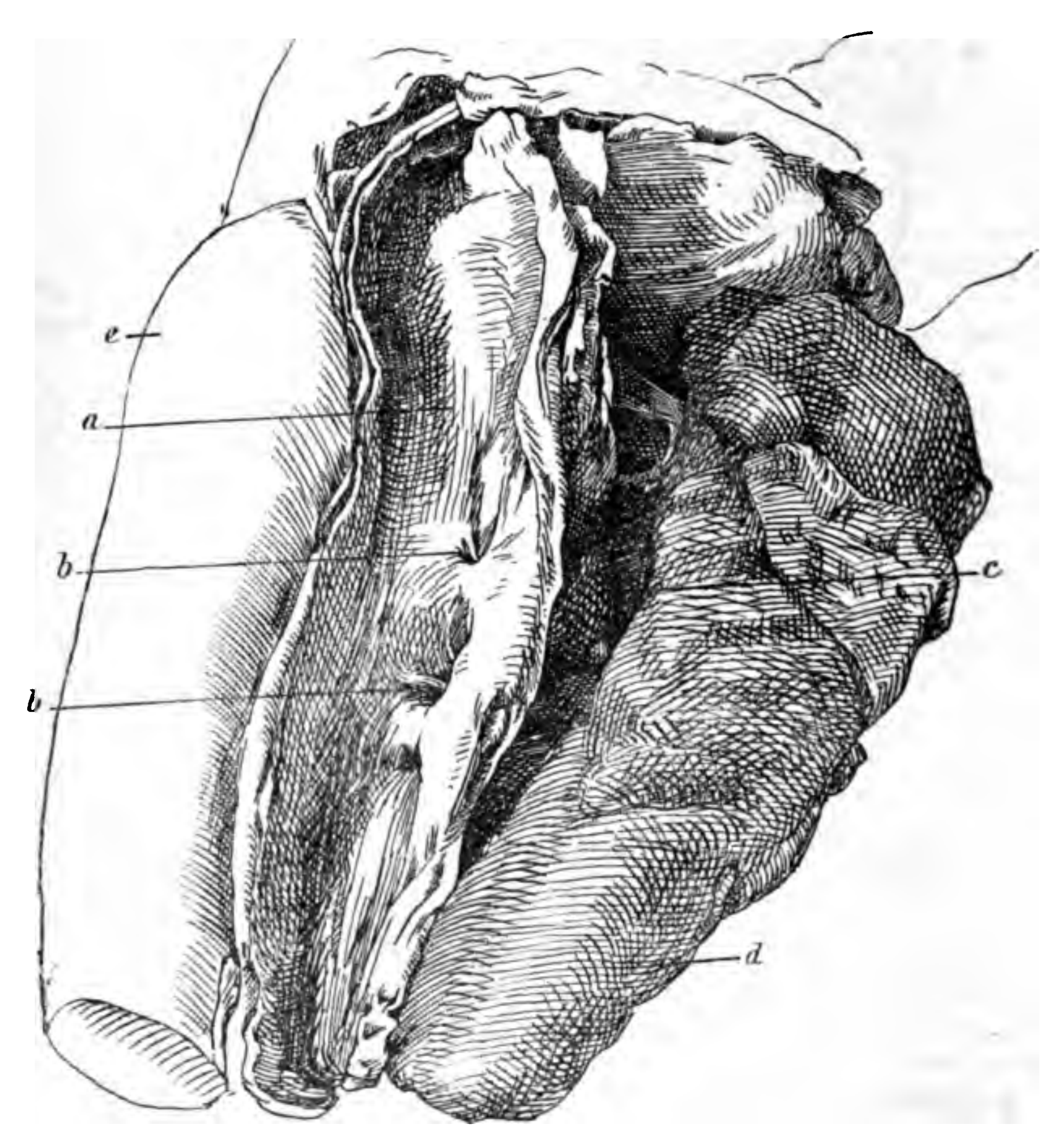

Fig. 258. Tractionsdivertikel des Oesophagus. *a* Oesophagus. *b* Divertikel. *c* Pakete verhärteter und geschrumpfter Lymphdrüsen. *d* Lunge. *e* Aorta thoracica descendens. Um $^1/_6$ verkleinert.

aus der Mucosa und der Submucosa, welche bald ganz, bald nur theilweise, bald gar nicht von Muskeln bedeckt sind. An der Spitze liegt fast stets schwieliges Bindegewebe, welches meist geschrumpfte Bronchialdrüsen (*c*) enthält und mit der Trachea oder einem Bronchus verbunden ist. Nur selten ist kein geschrumpftes Narbengewebe vorhanden. Die Divertikelbildung wird meist durch Entzündungsprocesse veranlasst, welche von Lymphdrüsen ausgehen, dann die Oesophaguswand in Mitleidenschaft ziehen und durch Schrumpfung dieselbe nach aussen zerren. Die Trichter haben keine Tendenz zur Vergrösserung, dagegen können sie perforiren, namentlich wenn sich in ihnen Fremdkörper einklemmen.

Rupturen, d. h. Zerreissungen eines zuvor gesunden Oesophagus sind (abgesehen von den durch äussere Traumen verursachten) selten, doch sind einige Fälle beobachtet, bei denen durch Würgen und Brechen Längsrisse oder Querrisse im unteren Theile des Oesophagus eintraten. Der Zerreissung geht wahrscheinlich eine Erweichung des Oesophagus, eine Oesophagomalacie voran, welche durch die digestive Einwirkung regurgitirten Magensaftes bedingt wird. Sie kommt nicht selten als postmortale Veränderung vor und ist an der grauen und gelben Verfärbung, sowie an der Verquellung und grossen Zerreisslichkeit des Gewebes zu erkennen. Sie kann aber auch schon (ZENKER) in agone auftreten; in sehr seltenen Fällen stellt sie sich auch bei gesunden Individuen ein. Nach QUINCKE, CHIARI und KEHRER kommen auch **Ulcera oesophagi ex digestione** (vergl. Ulcus ventriculi) vor.

Perforationen des Oesophagus und **des Pharynx** entstehen entweder durch Krankheitsprocesse im Oesophagus und im Pharynx selbst, oder in den ihnen benachbarten Theilen. Unter den ersteren geben krebsige Geschwüre (Fig. 260) und Fremdkörper die häufigste Veranlassung zum Durchbruch. Weiterhin kommen auch Aetzungen und einfache Geschwüre in Betracht. Im Gebiet des Pharynx stellt sich brandige Nekrose, die zur Perforation führt, nicht selten an der Vorder- und Hinterwand des hinter dem Ringknorpel gelegenen Abschnittes ein (Fig. 259 *a*) und kommt dadurch zu Stande, dass bei heruntergekommenen bettlägerigen Kranken in Folge allgemeiner Muskelatonie der Kehlkopf nach hinten sinkt und anhaltend der Wirbelsäule aufliegt. Es handelt sich danach um eine Decubitalnekrose. Von aussen brechen namentlich verkäsende und vereiternde Lymphdrüsen, Congestionsabscesse, verjauchende Strumen, Aneurysmen der Aorta thoracica in den Oesophagus ein.

Fig. 259. Decubitalnekrose der Pharynxwand. *a* Defect in der Pharynxwand, in welchem ein Stück des entblössten Ringknorpels sichtbar ist. Um $^1/_6$ verkleinert.

Ein Durchbruch des Oesophagus ist von mehr oder weniger ausgedehnten Entzündungen gefolgt. Am beschränktesten sind dieselben, wenn in der Umgebung der Perforation das Gewebe durch chronische Entzündung verdickt ist. Ist letzteres nicht der Fall, so stellen sich ausgebreitete eiterige und jauchige Entzündungsprocesse in der Nachbarschaft ein.

Hochgradige Erweiterungen der Oesophagealvenen können sich namentlich bei Lebercirrhose bilden und zu erheblichen Blutungen Veranlassung geben.

Fibrinmasse (Fig. 254 *c*) bedeckt, die nur noch wenige, theils erhaltene, theils degenerirte, zuweilen eigenthümlich schollige Epithelzellen einschliesst und sich nach unten in das entzündete und oft ebenfalls von zarten Fibrinfäden durchsetzte Schleimhautgewebe (Fig. 254 *d* u. Fig. 255 *l*) fortsetzt. Es verursacht danach die diphtherische Infection zunächst



Fig. 255. **Schnitt aus einer entzündeten und mit einer geschichteten Fibrinmembran bedeckten Uvula bei diphtherischem Krup der Rachenorgane.** *a* Oberflächlichste Gerinnungsschicht, welche aus Epithelplatten und Fibrin besteht und von zahlreichen Kokkenballen durchsetzt ist. *b* Zweite Gerinnungsschicht, welche aus einem feinmaschigen Fibrinnetz, das Leukocyten einschliesst, besteht. *c* Dritte, dem Bindegewebe aufliegende Gerinnungsschicht, welche aus einem grossmaschigen Fibrinnetz, das Leukocyten einschliesst, besteht. *d* Zellig infiltrirtes Bindegewebe. *e* Infiltrirte Grenzzone des Schleimhautbindegewebes. *f* Haufen rother Blutkörperchen. *g* Stark gefüllte Blutgefässe. *h* Durch Flüssigkeit, Faserstoff und Leukocyten ausgeweitete Lymphgefässe. *i* Durch Secret erweiterter Ausführungsgang einer Schleimdrüse. *k* Drüsenquerschnitte. *l* Fibrinnetz in den oberflächlichen Bindegewebslagen. In MÜLLER'scher Flüssigkeit gehärtetes, in Celloidin eingebettet geschnittenes, mit Hämatoxylin und Eosin gefärbtes, in Kanadabalsam eingeschlossenes Präparat. Vergr. 50.

eine mit superficieller resp. epithelialer Verschorfung (superficielle Diphtheritis) verbundene Entzündung, der alsbald eine **krupöse Entzündung** nachfolgt.

Haben die Auflagerungen nach mehrtägigem Bestande der Krankheit eine erhebliche Dicke erreicht, so bestehen sie oft aus mehrfachen Lagen von Fibrinmembranen, von denen die oberflächlichste, die zugleich auch die älteste ist, meist zahlreiche, mit der Erkrankung in keinem ursächlichen Zusammenhang stehende Kokkenhaufen (Fig. 255 *a*) enthält, während die anderen Schichten theils aus einem feinmaschigen (*b*), theils auch wieder aus einem grobmaschigen, und dann oft mit den Hauptzügen senkrecht zur Oberfläche stehenden Fibrinnetz (*c*) bestehen, das theils kernhaltige Leukocyten und Flüssigkeit (*b c*), theils auch nur Flüssigkeit, theils auch hyaline blasse, aus abgestorbenen Leukocyten oder auch aus Epithelien entstandene Schollen einschliesst. Nach diesem Bilde zu schliessen, findet die Exsudation und die Gerinnung wohl schubweise statt und beschränkt sich vornehmlich auf jene Stellen, wo das Epithel degenerirt und abgestossen ist, doch kann an solche Stellen angrenzendes Epithel von dem gerinnenden Exsudat überlagert werden. Die in der ersten Zeit sich bildenden Fibrinmembranen (Fig. 255 *b*) pflegen engmaschiger und danach dichter zu sein als die späteren Ausschwitzungen (*c*). Die Löffler'schen Bacillen sind erst vom 2. oder 3. Tage an reichlicher zu finden und liegen namentlich in der dichten Fibrinmembran (Heubner).

Das unter den Krupmembranen liegende Gewebe ist stets mehr oder weniger von Zellen (*d e*), oft auch von fibrinösem Exsudat (*l*), zuweilen auch mit Blut durchsetzt, die Blutgefässe sind hyperämisch (*g*), die Lymphgefässe (*h*) erweitert und mit fibrinhaltiger Flüssigkeit gefüllt, die Schleimdrüsenausführungsgänge (*i*) durch Schleim und abgestossene Epithelien dilatirt.

An den meisten Stellen ist das entzündlich infiltrirte Schleimhautbindegewebe noch erhalten, und es heilt danach die Entzündung nach Abstossung der Membranen und Auflösung und Resorption des Infiltrates ohne Hinterlassung von Narben. Es kommt indessen vor, dass einzelne Partieen nekrotisch werden, dass also eine **herdförmige Diphtheritis des Schleimhautbindegewebes** sich einstellt, wohl am häufigsten an den Mandeln, an denen das lymphadenoide Gewebe besonders leicht zu nekrotisiren scheint.

Wo es zur Nekrose gekommen ist, findet sich bald eine körnige, bald mehr fädige, netzartig angeordnete Fibrinmasse, welche nekrotische Zellen und Trümmer zerfallener Kerne, die zum Theil mit Kernfarbstoffen sich intensiv färbende Körner bilden, einschliesst. In der Schleimhaut sind es namentlich subepithelial gelegene Stellen, welche der Nekrose verfallen. In den Mandeln scheinen dagegen die Keimcentren der Follikel am häufigsten der Sitz einer fibrinösen Infiltration mit consecutiver Nekrose zu sein, und es können sich ähnliche Veränderungen auch in den Keimcentren der anderen Schleimhautfollikel und in den Lymphkolben der zu dieser Gegend und zur Trachea gehörenden Lymphdrüsen einstellen.

Bei Scharlach verbreitet sich die Entzündung sowohl über die Mundschleimhaut als auch über die Rachenhöhle und verbindet sich meist mit starken Drüsenschwellungen, nicht selten auch mit diffuser Entzündung des Zellgewebes am Halse. Die leichtesten Formen tragen den Charakter katarrhalischer, mit starker Röthung einhergehender Entzündungen, bei schwereren Formen bilden sich an den Gaumenbögen und dem

wird von Krebszellennestern durchsetzt. Weiterhin können auch die Trachea, die Bronchien, das Pericard, das Herz, die Pleura und die Lungen etc. krebsig infiltrirt werden. Bei tiefgreifender Geschwürsbildung wird der Oesophagus perforirt (Fig. 260 *d*). Von da schreitet der ulceröse Zerfall auch auf die Nachbarschaft über. Das Gewebe ist stets mehr oder weniger entzündet.

Der Oesophaguskrebs ist ein Plattenepithelkrebs.

Ueber Soor s. § 182 Fig. 252.

Literatur zur pathologischen Anatomie des Oesophagus.

Beck, *Tuberculose des Oesophagus, Prager med. Wochenschr.* 1884.
Behrer, *Ulcus ex digestione, Dtsch. Arch. f. klin. Med. XXXVI* 1885.
Bendz, H., *Varicen des Oesophagus, Nordiskt med. Archiv XVI* 1884.
Brösike, *Divertikel der Seitenwand des Pharynx, Virch. Arch.* 98. *Bd.* 1884.
Chiari, *Divertikelbildung, Prager med. Wochenschr.* 1884, *und Ulcus ex digestione, ib.* 1884.
v. Hacker, *Ueber die nach Verätzungen entstehenden Speiseröhrenverengerungen, Wien* 1889.
Kehrer, *Ulcus ex digestione, Dtsch. Arch. f. klin. Med. XXXVI* 1885.
König, *Die Krankheiten des unteren Theils des Pharynx und des Oesophagus, Deutsche Chirurgie,* 35. *Lief.*
v. Kostanecki, *Zur Kenntniss der Pharynxdivertikel, Virch. Arch.* 117. *Bd.* 1889.
Lang, *Vorles. üb. Path. u. Ther. d. Syphilis II, Wiesbaden* 1885.
Langerhans, *Soor des Oesophagus mit eiteriger Entzündung der Schleimhaut, Virch. Arch.* 109. *Bd.* 1887.
Leichtenstern, *Sackartige Erweiterung d. Oesophagus, D. med. Woch.* 1891.
Leven, *Blinde Endigung des Halstheils der Speiseröhre und directe Fortsetzung ihrer Pars thoracica in die Luftröhre, Virch. Arch.* 114. *Bd.* 1888.
Luschka, *Blinde Endigung des Halstheils der Speiseröhre und Communication ihrer Pars thoracica mit der Luftröhre, Virch. Arch.* 47. *Bd.* 1869.
Mazzotti, *Tuberculose, Rivista clinica* 1885.
Quincke, *Ulcus ex digestione, Dtsch. Arch. f. klin. Med. XXIV* 1879.
Rubeli, *Ueber den Oesophagus des Menschen und versch. Hausthiere, I.-D. Bern* 1889.
Schmidt, M. B., *Ueber die Localisation des Soorpilzes in den Luftwegen und sein Eindringen in das Bindegewebe der Oesophagusschleimhaut, Beitr. z. path. Anat. v. Ziegler VIII* 1890.
Steffen, *Syphilis des Oesophagus, Jahrb. f. Kinderheilk. II.*
Virchow, *Die krankhaften Geschwülste II und III.*
Weichselbaum, *Tuberculose des Oesophagus, Wiener med. Wochenschr.* 1884.
Weinlechner, *Syphilis des Oesophagus, Wiener med. Wochenschr.* 1880.
West, *Syphilis, Dubl. Quart. Journ.* 1860, *und Lancet* 1872.
Zahn, *Perforation der Aorta bei Oesophaguskrebs, Virch. Arch.* 117. *Bd.*
Zenker *und* **v. Ziemssen**, *Krankheiten des Oesophagus, v. Ziemssen's Handb. der spec. Path. VII.*

V. Pathologische Anatomie des Magens.

1. Missbildungen und erworbene Form- und Lageveränderungen des Magens, Hypertrophie und Atrophie der Magenwände.

§ 193. Unter den **Missbildungen des Magens** ist zunächst der Mangel desselben, welcher bei Acephalen vorkommt, zu nennen. Abnorme Kleinheit findet sich in seltenen Fällen bei sonst gut ausgebildeten Früchten. Vollkommener Verschluss des Pylorus ist sehr selten, häufiger dagegen eine abnorme Enge desselben (R. Maier).

Unter den angeborenen Formanomalieen sind Einschnürungen zu erwähnen, wodurch der Magen eine Sanduhrform erhält; ferner Scheidewandbildungen.

Bei Situs transversus, bei Persistenz einer Bauchspalte, bei congenitalen Defecten des Zwerchfells zeigt auch der Magen eine abnorme Lagerung. Zuweilen erhält sich die fötale senkrechte Stellung desselben im späteren Leben.

Unter den **erworbenen Form-** und **Lageveränderungen** ist die Erweiterung des Magens die häufigste und stellt sich namentlich in Folge abnormer Enge des Ostium pyloricum ein, und zwar ebensowohl nach angeborener als nach erworbener Stenose. In anderen Fällen ist Magenerweiterung eine Folge von abnormer Lagerung und Verwachsungen des Magens, oder von abnormer Ausdehnung durch Ingesta oder von Texturveränderungen der Magenwand.

Bei starker Dilatation nimmt der Magen einen grossen Theil der Bauchhöhle ein und erstreckt sich namentlich weiter nach abwärts als normal; ist sie sehr bedeutend, so reicht er von der linken Zwerchfellkuppe bis an die Symphyse, so dass er sogar die Blase comprimirt und nahezu sämmtliche Dünndarmschlingen bedeckt. Die linke Hälfte der kleinen Curvatur steht in directer Verlängerung des Oesophagus der Wirbelsäule parallel; der Pylorustheil derselben setzt sich in spitzem Winkel davon ab und zieht nach oben gegen die Leber. Die grosse Curvatur liegt bis zur Umbiegungsstelle in die Pars pylorica der linken Bauchwand an. Der Pylorus ist mehr oder weniger nach abwärts gezerrt, das Ligamentum hepato-duodenale verlängert. Je nach der Genese sind die Häute des Magens durchgehends verdünnt oder aber theilweise, namentlich in der Pars pylorica, verdickt.

Erworbene Verengerungen des Magens sind entweder Folgezustände von Verminderung der Arbeit des Magens bei mangelhafter Nahrungszufuhr, oder von Ulcerationen, Entzündungen und Geschwulstbildungen desselben, welche ihren Ausgang in narbige Induration und Schrumpfung nehmen. Endlich kann auch eine Entzündung des Bauchfells mit Ausgang in Schrumpfung (Peritonitis deformans) eine Verkleinerung des Magens herbeiführen.

Stenosen des Ostium pyloricum kommen vornehmlich durch vernarbende runde Magengeschwüre und Neubildungen der Schleimhaut, sowie durch alle jene Processe zu Stande, welche, wie dies namentlich bei ulcerirendem Carcinom vorkommt, zur Verhärtung und Verdickung der Magenwände führen.

Partielle Formveränderungen haben ihre Ursachen in örtlichen Erkrankungen. Bei Vernarbung von Geschwüren bilden sich oft da und dort, besonders an der kleinen Curvatur, Einschnürungen und Retractionen, so dass der Magen eine Sanduhrform erhält. Bei hochgradiger Schrumpfung der kleinen Curvatur wird die Cardia dicht an den Pylorus herangezogen. Auch ausserhalb der Magenwandung in der Umgebung derselben ablaufende, vernarbende Entzündungsprocesse können Difformirungen des Magens nach sich ziehen, ebenso auch Geschwulstbildungen in der Magenwand.

Divertikel des Magens sind sehr selten.

Lageveränderungen des Magens sind entweder durch Veränderungen der Nachbarschaft des Magens oder durch Erkrankungen des Magens selbst bedingt.

Erhebliche **Verdickungen der Magenwände** sind am häufigsten durch carcinomatöse Neubildungen (vergl. § 199) bedingt und betreffen meist die Pars pylorica. Die Verdickung der Magenwand kann dabei sowohl durch krebsige Wucherungen als durch Bindegewebsneubildung, zum Theil auch durch Hypertrophie der Muscularis bedingt sein. Entzündliche Processe führen nur sehr selten zu bedeutender Verdickung und Verhärtung der Magenwände (vergl. § 195).

Hypertrophie der Muscularis des Magens entwickelt sich am

häufigsten in Folge von Verengerung des Pylorusostiums, kann sich indessen auch in Folge von krebsiger und entzündlicher Magenerkrankung sowie von functionellen Störungen, die ohne nachweisbare Pylorusstenose verlaufen, entwickeln. Sie betrifft vornehmlich die Pars pylorica, deren Musculatur unter Umständen eine ganz bedeutende Dicke erreicht.

Atrophie der Magenwände findet man bei kachektischen Zuständen, sowie bei Dilatation des Magens. Unter ähnlichen und anderen Verhältnissen beobachtet man an den Muskelzellen auch fettige Entartungen. Bei hyperplastischen Zuständen des Bindegewebes ist das Muskelgewebe ebenfalls nicht selten atrophisch und das Drüsengewebe der Mucosa vermindert und degenerirt (vergl. § 195).

Literatur über Missbildungen und erworbene Formveränderungen des Magens.

Demme, *Magenerweiterung beim Kinde, Jahresbericht des Kinderspitales Bern* 1882.
Ewald, *Die Krankheiten des Magens, Berlin* 1888.
Kussmaul, *Dtsch. Arch. f. klin. Med. VI.*
Landerer, *Die angeborene Stenose des Pylorus, Tübingen* 1879.
Leube. *Die Krankheiten des Magens, Handb. der spec. Pathol. von v. Ziemssen VII, und Dtsch. Arch. f. klin. Med. XXIII und XXXIII.*
Machon, *Contrib. à l'étude de la dilatation de l'estomac chez les enfants, Genève* 1887.
Maier, R., *Angeborene Pylorusstenose, Virch. Arch.* 102. *Bd.*
Nauwerck, *Hypertrophische Stenose des Pylorus, D. Arch. f. klin. Med. XXI* 1878.
Penzoldt, *Die Magenerweiterung, Erlangen* 1875.
Pertik, *Zur Aetiologie der Magenerweiterung, Virch. Arch.* 114 *Bd.*
Poensgen, *Die motorischen Verrichtungen des menschlichen Magens, Strassburg* 1882.
Thiébaut, *De la dilatation de l'estomac, Paris* 1882.

2. Corrosionen, Degenerationen und Entzündungen des Magens.

§ 194. Werden Speisen und Getränke aufgenommen, so bleiben sie im Magen kürzere oder längere Zeit liegen und werden theils von der Schleimhaut resorbirt, theils durch den Pförtner in den Dünndarm geschafft, viele von den genossenen Substanzen indessen erst, nachdem sie unter dem Einfluss des Magensaftes bestimmte Veränderungen erlitten haben.

Die Ingesta üben stets einen gewissen Reiz auf die Magenwände, namentlich auf die Schleimhaut, aus, und es äusserst sich dieser Einfluss vornehmlich durch die Auslösung der dem Magen zukommenden Functionen, wobei sowohl die Muscularis als die Schleimhaut in Thätigkeit tritt, letztere vornehmlich dadurch, dass ihre Drüsen Secret liefern, während das Oberflächenepithel mehr oder weniger Schleim producirt.

Unter den Substanzen, welche in den Magen gelangen können, giebt es sehr viele, welche schon vermöge ihrer chemisch-physikalischen Beschaffenheit einen pathologischen Reiz auf die Magenwand ausüben, und es können auch schon die gewohnten Nahrungsmittel, wenn sie zu kalt oder zu heiss genossen werden, schädlich wirken. Unter den Substanzen, welche bei Genuss in dieser oder jener Form schädlich wirken, sind vornehmlich diejenigen zu nennen, welche zu den Aetzgiften gezählt werden, ferner alle Substanzen, welche stark wasserentziehend wirken.

Werden von den gewohnten Nahrungsmitteln übermässige Mengen in den Magen eingeführt, so dass der Magen sie nicht bewältigen, d. h. in normaler Weise verdauen und nach einer gewissen Zeit weiter befördern kann, so können auch daraus schädliche Einwirkungen auf die

Magenschleimhaut entstehen. Besonders intensiv werden diese schädlichen Einwirkungen dann sich gestalten, wenn der Magen aus irgend einem Grunde, etwa in Folge von Pylorusenge oder von Schwäche der Musculatur oder von bindegewebiger Verhärturg der Wände, sich seines Inhaltes zu keiner Zeit völlig zu entledigen vermag und wenn im Inhalt des Magens sich Mikroorganismen befinden, welche Gährungen, z. B. milchsauere, buttersauere oder essigsauere Gährungen, oder faulige Zersetzungen bewirken, deren Producte schädigend auf die Schleimhaut einwirken und die Functionen des Magens stören und hemmen.

Die **pathologischen Einwirkungen von Seiten des Mageninhaltes** können sowohl eine abnorme Steigerung als auch eine Schwächung und Aufhebung der Magenfunctionen bedingen. Viele führen indessen auch zu anatomisch nachweisbaren Veränderungen, so namentlich zu Hyperämie, vermehrter Schleimproduction, Degeneration des Deckepithels und der Drüsenzellen, Entzündungen sowie zu mehr oder weniger ausgedehnter Gewebsnekrose.

Am intensivsten sind die Veränderungen der Magenwände bei der **Einwirkung von Aetzgiften**, welche je nach ihrer Concentration sowohl Corrosionen oder Verschorfungen als auch Degenerationen und Entzündungen verursachen können. Oft erstrecken sich die Veränderungen auch auf den Mund, den Pharynx und den Oesophagus, sowie auf den Dünndarm, indem die Schleimhaut des letzteren gegen ätzende Substanzen selbst bei starker Verdünnung derselben sehr empfindlich ist.

In starker Concentration bewirken Aetzgifte eine Verschorfung (A. Lesser). Bei Schwefelsäure ist dieselbe grauweiss, derb, trocken und brüchig. Die einzelnen Elemente sind gleich nach der Verschorfung noch erhalten, aber trübe. Aehnlich ist der Schorf bei Salzsäure. Salpetersäure erzeugt gelbe und orangefarbene Verschorfung. Weniger stark geätzte Theile sind hellviolett oder grauweiss gefärbt.

Oxalsäure bewirkt nur kleine, oberflächliche, weisse oder grauweisse Verschorfung.

Concentrirte Kalilauge wirkt ähnlich wie Schwefelsäure, nur sind die Schorfe weniger brüchig. Bei langer Anwesenheit von Alkali werden die von ihm berührten Theile transparent.

Sublimat, Carbolsäure und Arsenik erzeugen weisse Aetzschorfe.

Die Mineralsäuren und Alkalien bewirken die tiefgreifendsten Verschorfungen. Es können nicht nur sämmtliche Magenhäute absterben, sondern es kann die Ertödtung und grauweisse Verfärbung auch auf die Nachbarorgane, namentlich auf Leber und Milz, übergreifen, so dass sie am Orte der Wirkung wie gekocht aussehen.

In der Umgebung des Schorfes, sowie an solchen Stellen, wo die Aetzgifte in diluirter Form zur Einwirkung gelangten, stellt sich eine mehr oder minder heftige, häufig hämorrhagische Entzündung ein. Daher kommt es, dass die afficirten Theile später braun, braungrün und schwarz aussehen. Mit der Entzündung tritt auch eine Erweichung des Schorfes ein, namentlich frühe bei Säuren, weniger bei Alkalien. Weiterhin wird das abgetödtete Gewebe abgestossen und verflüssigt.

Heftige Entzündungen erregen namentlich die Mineralsäuren, weniger Oxalsäure, Sublimat, Carbolsäure und Arsenik. Doch ist zu bemerken, dass letztere oft eine starke Schleimproduction bewirken, und dass die schorfartigen derben Bildungen, welche die Innenfläche des Magens, namentlich auf der Höhe der Schleimhautfalten, bedecken, zum Theil nichts

anderes als coagulirte Schleimmassen darstellen. Nach Beobachtungen von KAUFMANN können sich nach Sublimatvergiftung Kalkkrümel im Epithel ablagern und gelblich-weisse Flecken bilden.

Stirbt der Vergiftete nicht, so kann der Process unter Narbenbildung heilen. An Stellen, wo die Aetzmittel stark gewirkt haben, kann die Drüsenschicht ganz zu Grunde gegangen, die Muscularis mucose und die Submucosa verhärtet sein. Ist durch die Aetzung nur die innere Lage der Mucosa zerstört worden, so enthält danach das narbig indurirte Gewebe noch Drüsenreste, welche zum Theil zu kleinen Cystchen entartet sein können, so dass die Innenfläche der Narbe dicht mit Cystchen besetzt ist. Bei ausgedehnten Verschorfungen entstehen manchmal hochgradige Stenosen des Magens und des Darmes.

Hämatogene Degenerationen der Magenschleimhaut kommen namentlich im Verlaufe von Infectionen und Intoxicationen, z. B. von Variola, Sepsis, Typhus abdominalis, ulceröser Lungentuberculose und Phosphorvergiftung, chronischer Bleivergiftung, Nephritis vor, und sind namentlich durch trübe Schwellung, fettige Degeneration und Desquamation der Drüsenepithelien, welche der Magenschleimhaut ein trübes, weissliches Aussehen geben, gekennzeichnet. Zuweilen sind auch Schrumpfungen oder Quellungen und Vacuolenbildung zu beobachten. Diese Veränderungen können sich mit entzündlicher Infiltration und Bindegewebswucherung combiniren, so namentlich bei Magenerkrankung bei Phthisis (MARFAN, SCHWALBE, STINZING). Letzteres dürfte zum Theil durch verschluckte Sputa verursasht werden.

Bei Amyloidentartung anderer Organe ist zuweilen auch der Blutgefässbindegewebsapparat der Magenschleimhaut der Sitz von Amyloidablagerung.

Literatur über die Wirkung von Aetzgiften und anderen Giften auf den Darmkanal.

Böhm, *Handb. d. spec. Pathol. von v. Ziemssen XV*.
Caspar-Liman, *Handb. der gerichtlichen Medicin, Berlin* 1889.
Ebstein, *Ueber die Veränderungen, welche die Magenschleimhaut durch die Einverleibung von Alkohol und Phosphor in den Magen erleidet, Virch. Arch.* 55. *Bd.*
Filehne, *Ueber die Entstehung der pathologisch-anatomischen Veränderung des Magens bei Arsenikvergiftung und über die chemische Theorie der Arsenikwirkung, Virch. Arch.* 83. *Bd.*
Kaufmann, *Die Sublimatvergiftung, Breslau* 1888, *und Virch. Arch.* 117. *Bd.* 1889.
Lesser, *Die anatomischen Veränderungen des Verdauungskanals durch Aetzgifte, Virch. Arch.* 83. *Bd.* 1881.
Letulle *et* **Vaquez**, *Empoisonnement par l'acide chlorhydrique, Arch. de phys. I* 1889.
Lewy, B., *Zur patholog. Anatomie des Magens (Salpetersäurevergiftung), Beitr. z. pathol. Anat. v. Ziegler I, Jena* 1886.
Lösch, *Allg. Wien. med. Zeitung* 1881.
Maier, R., *Untersuchungen über Bleivergiftung, Virch. Arch.* 90. *Bd.*
Sachs, *Zur Kenntniss der Magenschleimhaut in krankhaften Zuständen, Arch. f. exper. Pathologie XXII* 1887.
Virchow, *Charité-Annalen VI* 1881, *und Der Zustand des Magens bei Phosphorvergiftung, sein Arch.* 81. *Bd.*

Literatur über secundäre Magenveränderungen bei Infectionskrankheiten und andern Erkrankungen.

Edinger, *Zur Kenntniss der Drüsenzellen des Magens, Arch. f. mikrosk. Anatomie XVII.*
Fenwick, W., *Ueber den Zusammenhang einiger krankhafter Zustände des Magens mit anderen Organerkrankungen, Virch. Arch.* 118. *Bd.* 1889.
Kupffer, *Epithel und Drüsen des menschlichen Magens, München* 1883.
Marfan, *Troubles et lésions gastriques dans la phthisie pulmonaire, Paris* 1887.
Sachs, *Zur Kenntniss der Magenschleimhaut in krankhaften Zuständen, Arch. f. exper. Pathologie XXIX* 1888.

Schwabe, *Die Gastritis der Phthisiker*, *Virch. Arch.* 117. *Bd.*
Smirnow, *Ueber Gastritis membranacea und diphtheritica*, *Virch. Arch.* 113. *Bd.*
Stinzing, *Zur Structur der erkrankten Magenschleimhaut*, *Münch. med. Wochenschr.* 1889.

§ 195. Die **Entzündungen des Magens** sind meistens durch Veränderungen seines Inhalts (vergl. § 194) verursacht, doch kommen auch hämatogene gastritische Processe vor, und es können unter Umständen auch Entzündungen der Umgebung auf die Magenwand übergreifen. Hat sich im Magen durch irgend welche schädliche Einflüsse eine **acute katarrhalische Gastritis** eingestellt und ist dieselbe noch frisch, so ist die Schleimhaut dunkelroth und geschwellt und kann da oder dort kleine Hämorrhagieen zeigen. Die Oberfläche ist mit einem glasig-zähen, fadenziehenden Belag bedeckt, welcher aus Schleim, schleimig degenerirten Epithelzellen und aus Rundzellen besteht. Das Cylinderepithel der Drüsenausführungsgänge, welches schon normaler Weise grosse Mengen von Schleim aus seinem Protoplasma producirt, zeigt die höchsten Grade der Verschleimung und ist vielfach in Desquamation begriffen. Das Epithel der Labdrüsen liegt regellos im Lumen derselben und ist stärker als gewöhnlich gekörnt. Die Blutgefässe des interglandulären Bindegewebes sind hochgradig gefüllt, das Gewebe selbst zellig infiltrirt, zuweilen da und dort von Hämorrhagieen durchsetzt, nam entlichin der Umgebung der venösen Gefässe. Auch das subglanduläre Gewebe, nicht selten auch die Submucosa, ist stellenweise infiltrirt, und in den Lymphgefässen sind die Endothelien geschwollen, desquamirt und zum Theil mehrkernig. Diese Entzündungserscheinungen sind bald über den ganzen Magen ausgebreitet, bald mehr lokal auf einzelne Herde, nicht selten auf die Pars pylorica beschränkt.

Krupöse und diphtheritische Entzündungen sind, sofern man von den durch Aetzungen (§ 194) bedingten Magenveränderungen absieht, selten. Am häufigsten kommen sie bei Diphtherie, Scharlach und Blattern und bei septischer Infection des Nabels von Neugeborenen zur Beobachtung. Die krupösen Exsudate bilden mehr oder weniger umfangreiche, nur selten indessen über einen grossen Theil des Magens sich ausbreitende graugelbe oder weissliche Membranen, welche der gerötheten Schleimhaut anfliegen. Bei Diphtheritis nekrotisiren entweder nur die oberflächlichen Schichten in Form kleiner grauer Herde, oder es greift die Nekrose in die Tiefe, so dass streckenweise die ganze Mucosa in einen weissen oder grauen oder schwärzlichen Schorf verwandelt wird.

Die grosse Mehrzahl der Magenentzündungen sind vorübergehende Affectionen, welche in Heilung ausgehen, doch kann der Process auch als ein chronisches Leiden auftreten und zu dauernden Veränderungen führen.

Zunächst kann die entzündliche Infiltration sowie die Desquamation und der Zerfall des Epithels höhere Grade erreichen. Hält der Process zugleich längere Zeit an und wird die Regeneration des Epithels eine ungenügende, so kann sich schliesslich eine **partielle Verödung des Drüsengewebes** einstellen. Gewebsvereiterung und diphtheritische Verschorfung führen auch zu Zerfall des Bindegewebes, und es sind auch allfällig sich einstellende dichtere hämorrhagische Infiltrationen von Gewebsnekrose und Gewebsauflösung, welche unter dem Einfluss des Magensaftes sich vollzieht (vergl. § 197), gefolgt. Alle diese Processe führen schliesslich zu einem mehr oder minder weit gehenden Verlust von Schleimhautgewebe, welcher je nach der Genese bald über

grössere Bezirke sich ausbreitet, bald nur kleinere umschriebene Theile betrifft und alsdann zunächst in der Form von oberflächlichen oder auch tiefgreifenden Geschwüren auftritt.

In welcher Weise bei Sectionen sich vorfindende Defecte der Magenschleimhaut entstanden sind, lässt sich nicht immer bestimmen, indem Aetzungen, chronische Katarrhe, hämorrhagische und diphtheritische Verschorfungen schliesslich zu ähnlichen Endresultaten führen können.
Nicht selten ist der Befund einer mehr oder minder bedeutenden **Atrophie der Magenschleimhaut** zu erheben und kann sowohl als eine für sich bestehende, als auch andere Processe, namentlich Krebsgeschwüre begleitende Veränderung auftreten. Geringe Grade diffuser Atrophie entziehen sich bei der makroskopischen Untersuchung des Magens der Erkenntniss. Bei höheren Graden der Atrophie ist die Schleimhaut bald auffallend dünn und glatt (Fig. 262 *b*), bald ist sie mit kleinen Höckern, Leisten und grösseren polypösen Erhebungen (*c*) besetzt, so dass man den Zustand als **Polyposis ventriculi** oder auch als Etat mamelonné bezeichnet.

Wo die Schleimhaut glatt und dünn ist, da hat auch das Drüsen-

Fig. 262. Atrophie der Magenschleimhaut mit Polyposis. *a* Normal aussehende Mucosa. *b* Atrophische glatte Mucosa. *c* Polypen. Natürl. Grösse.

gewebe mehr oder weniger (Fig. 263 *a* und Fig. 264 aa_1) abgenommen und es kommen Fälle vor, in denen über grössere Bezirke die Schleimhaut ganz drüsenlos ist oder nur noch ganz vereinzelte Drüsen (Fig. 264 a_1),

Fig. 263. Durchschnitt durch einen Magen mit mässig atrophischer, indurirter Mucosa. *a* Mucosa, deren Drüsen (*e*) atrophisch und deren Bindegewebe (*d*) hypertrophisch sind. *b* Submucosa. *c* Muscularis. In Alkohol gehärtetes, mit Hämatoxylin gefärbtes, in Kanadabalsam eingeschlossenes Präparat. Vergr. 8.

von denen zuweilen ein Theil cystisch erweitert ist, einschliesst, so dass die Mucosa wesentlich nur aus Bindegewebe besteht. In anderen Fällen ist der Drüsenschwund geringer, so dass die Magenschleimhaut nur etwa um ein Drittel oder die Hälfte gegen die Norm verdünnt erscheint (Fig. 263 *a*). Es kommen auch Fälle zur Beobachtung, in denen eine mässig atrophische Schleimhaut noch umschriebene, flache, nicht scharf abgegrenzte Geschwüre bildende Defecte enthält, in deren Gebiet die Drüsenschicht ganz fehlt.

Der Magen ist bei ausgebreiteter Atrophie der Mucosa gewöhnlich erweitert, seltener verkleinert.

Das Bindegewebe der atrophischen Schleimhaut erscheint bald nur wenig, bald erheblich verändert und kann sowohl in den tiefen als auch in den oberflächlichen Schichten hyperplasirt (Fig. 263 *d*) sein, so dass man von einer **atrophischen Induration** sprechen kann.

Zuweilen enthält die Mucosa auch kleinzellige Infiltrationsherde, mitunter auch Pigmentkörner, welche der Innenfläche des Magens eine graue Färbung verleihen. Mitunter liegen im Gewebe auch eigenthümliche hyaline Schollen.

Fig. 264. Durchschnitt durch eine Magenwand mit hochgradig atrophischer Schleimhaut. *a* a_1 Drüsenschicht der atrophischen Mucosa. *b* Muscularis mucosae. *d* Submucosa. *e* Muscularis. In Alkohol gehärtetes, mit Karmin gefärbtes, in Kanadabalsam eingelegtes Präparat. Vergr. 16.

Das Epithel der Drüsen kann zur Zeit des Ablaufs entzündlicher Processe zum Theil in Degeneration begriffen sein. Nach abgelaufener Erkrankung enthalten die Drüsen oft nicht nur in den Ausführungsgängen, sondern auch in den tiefen Schleimhautlagen hohes Cylinderepithel (Fig. 265 a), und es sind auch die cystisch dilatirten Drüsen mit Cylinderepithelien, die oft die Form von Becherzellen (Fig. 265 c) haben, ausgekleidet.

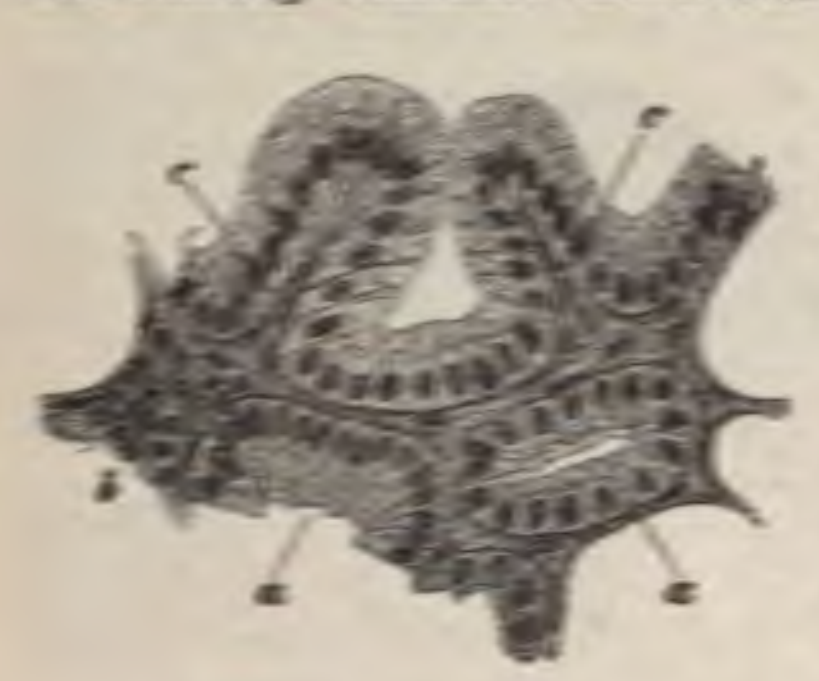

Fig. 265. Schnitt aus einem Magenpolypen. a Drüsenschläuche mit Cylinderepithel. b Zellig infiltrirtes Stroma. c Papilläre Wucherungen innerhalb einer cystisch entarteten Drüse. Hämatoxylinpräparat. Vergr. 300.

Enthält eine atrophische Schleimhaut **polypöse Erhebungen**, so bestehen dieselben bald aus Resten wenig, bald auch wieder stark veränderter Schleimhaut. Sehr häufig ist innerhalb der Polypen sowohl das Bindegewebe (Fig. 263 d), als auch das Drüsengewebe gewuchert, letzteres zugleich atypisch gebaut, vielfach cystisch degenerirt. Zuweilen haben sich in den Cysten papilläre, mit Cylinderepithel bekleidete Wucherungen (Fig. 265 c) gebildet.

Das Bindegewebe der Submucosa und der Muscularis ist in den meisten Fällen von Atrophie der Schleimhaut nicht erheblich verändert, zuweilen indessen etwas hypertrophisch und bei bestehender Entzündung auch da oder dort zellig infiltrirt. Stärkere hypertrophische Verdickungen des Bindegewebes der Submucosa und der Muscularis sind fast immer Folgezustände krebsiger Erkrankungen (vergl. § 199), doch kommen namentlich nach Aetzungen nicht unbeträchtliche, meist mit Schrumpfung des Magens verbundene Bindegewebshypertrophieen der genannten Magenhäute vor und es können in sehr seltenen Fällen auch andere entzündliche Magenerkrankungen zu einer fibrösen Verhärtung der Magenwände führen.

Alle hypertrophischen Bindegewebswucherungen, auch diejenigen, welche im Gefolge krebsiger Erkrankungen sich einstellen, betreffen meist die Pars pylorica des Magens. Die Musculatur ist im erkrankten Bezirk verdickt, kann indessen auch unter der Bindegewebswucherung atrophiren.

Literatur über Gastritis und Atrophie der Magenschleimhaut.

Brissaud, *Du polyadénome gastrique*, *Arch. gén. de méd.* 1885.
Ewald, *Klinik der Verdauungskrankheiten II*, *Berlin* 1888.
Fenwick, *On atrophy of the stomach etc.*, *London* 1880.
Fischl, *Beitr. z. norm. u. path. Histologie des Säuglingsmagens*, *Zeitschr. f. Heilk. XII* 1891.
Hanot et Gombault, *Étude sur la gastrite chronique avec sclérose sousmuqueuse hypertrophique et rétro-péritonite calleuse*, *Arch. de phys. IX* 1882.
Langerhans, *Ein Fall von Gastritis chronica cystica proliferans*, *Virch. Arch.* 116. *Bd.*
Lewy, B., *Chronische Gastritis mit Atrophie der Mucosa*, *Beitr. z. path. Anat. u. Phys. von Ziegler und Nauwerck*, *I*, 1886, *und Ein Fall von vollständiger Atrophie der Magenschleimhaut*, *Berl. klin. Wochenschr.* 1887.
Menetrier, *Des polyadénomes gastriques etc.*, *Arch. de phys. I* 1888.
Meyer, *Zur Kenntniss der sog. Magenatrophie*, *Zeitschr. f. klin. Med. XVI* 1889.
Nothnagel, *Cirrhotische Verkleinerung des Magens und Schwund der Labdrüsen*, *Dtsch. Arch. f. klin. Med.* 24. *Bd.*

Rossoni, *Un caso d'inflammazione cirrotica dello stomaco con atrofia glandolare, Lo Sperim.* 1883.
Thiébaut, *De la dilatation de l'estomac, Paris* 1882.
Weitere diesbezügliche Literatur enthalten § 194 *und* § 196.

§ 196. **Entzündungen**, welche **durch specifische Bakterien** hervorgerufen werden und zugleich ein charakteristisches Gepräge tragen, sind im Ganzen im Magen selten, indem die besonderen Verhältnisse im Magen, wohl vornehmlich durch die Anwesenheit des saueren Magensaftes gegeben, der Entwickelung und Ansiedelung der meisten pathogenen Bakterien hinderlich sind, so dass die betreffenden specifischen Infectionen nur ausnahmsweise eintreten.

Dass **Diphtherie** und **Pocken** unter Umständen auch im Magen zu Entzündungen führen, ist bereits (§ 195) erwähnt worden.

Durch **Eiterkokken** bedingte Infectionen, welche in Form von **phlegmonösen Entzündungen** auftreten, sind selten, kommen indessen sowohl in Herden als in diffuser Ausbreitung vor und haben ihren Sitz hauptsächlich in der Submucosa.

Bei der circumscripten Form bilden sich kleinere oder grössere Abscesse, die nach innen durchbrechen. Bei diffuser Ausbreitung des Processes ist zu Beginn die Submucosa hochgradig geschwellt und verdickt, die Mucosa bald unverändert, bald mässig geschwellt. Das Exsudat der Submucosa hat eine sulzig-eiterige Beschaffenheit und verleiht dem Gewebe eine weisse oder gelblich-weisse trübe Färbung. Bei geeigneter Behandlung lassen sich im entzündeten Bezirk neben Eiterkörperchen (Fig. 266 *a*) und Fibrin grosse Mengen von Kokken nachweisen, welche wenigstens in einem Theil der Fälle der Gattung Streptococcus



Fig. 266. Phlegmone ventriculi. *a* Rundzelle. *b* Rundzelle mit Streptokokken im Innern. *c* Freie Streptokokken. Mit Gentianaviolett und Jod behandeltes, in Kanadabalsam eingeschlossenes Präparat. Vergr. 500.

(Fig. 266 *c*) angehören und theils frei im Gewebe liegen (*c*), theils von Zellen eingeschlossen sind (*b*). Die Mucosa ist in mässigem Grade kleinzellig infiltrirt. Zuweilen greift die Infiltration auf die Muscularis über, namentlich längs der bindegewebigen Septen. Von da aus kann die Serosa in Mitleidenschaft gezogen werden. Beide Häute schwellen dabei an, und letztere bedeckt sich mit eiterigen oder eiterig-fibrinösen Auflagerungen.

Nach Verlauf einer gewissen Zeit schmilzt das Gewebe der Submucosa ein, und der Eiter bricht da und dort durch die Mucosa durch, so dass letztere durchlöchert wird. Die Muscularis vereitert zuweilen ebenfalls. Stirbt der Patient nicht, so können kleinere Eiterherde unter Hinterlassung einer Narbe heilen. Bei grösseren Herden bleibt nicht selten ein Theil der submucösen Höhle erhalten und wird mit Epithel ausgekleidet. Entsprechend den zahlreichen Perforationsstellen in der Mucosa ist die innere Decke dieser Höhle vielfach durchlöchert.

Milzbrandpusteln (vergl. § 215) sowie **typhöse Infiltrationen** und **Geschwüre** (vergl. § 212) sind im Magen selten.

Syphilis und **Tuberculose** localisiren sich ebenfalls nur selten im Magen. Dagegen kommen bei Lungenphthisis oft Magenentzündungen vor (MARFAN), welche wahrscheinlich zum Theil durch die verschluckten bakterienhaltigen Sputa verursacht werden.

Literatur über die specifischen im Magen vorkommenden Bakterien und Magenentzündungen.

Barbacci, *Una rara forma di tuberculosi gastrica, Speriment XLIV* 1890.
de Bari, *Zur Kenntniss der niederen Organismen im Mageninhalt, Arch. f. exper. Path. XX.*
Chiari, *Ueber Magensyphilis, Internat. Beitr., Festschr. f. Virchow II, Berlin* 1891.
Cohn, *Dtsch. Arch. f. klin. Med. XXXIV.*
Fraenkel, C., *Ueber einen Fall von Gastritis emphysematosa acuta, wahrscheinlich mykotischen Ursprungs, Virch. Arch.* 118. *Bd.* 1889.
Kundrat, *Gerhardt's Handb. d. Kinderkrankh. IV.*
Lang, *Vorles. über Path. u. Ther. d. Syph., Wiesbaden* 1885.
Litten, *Ulcus ventriculi tuberculosum, Virch. Arch.* 67. *Bd.*
Löschner, *Jahrb. f. Kinderheilk.* 1865.
Marfan, *Troubles et lésions gastriques dans la phthisie pulmonaire, Paris* 1887.
v. Recklinghausen, *Multiple Nekrosen der Magenschleimhaut, Virch. Arch.* 30. *Bd.* 1864.
Sébillon, *De la gastrite phlegmoneuse, Thèse de Paris* 1885.
Seitz, *Diphtherie und Krup, Berlin* 1877.
Serafini, *Contrib. alla casuistica della tuberculosis dello stomaco, Ann. clin. dell' Ospedale degl' Incurabili, Napoli* 1888.
Smirnow, *Ueber Gastritis membranacea und diphtheritica, Virch. Arch.* 113. *Bd.*
Steiner *und* **Neureuter**, *Prager Vierteljahrsschr.* 1866.
Weitere diesbezügliche Literatur enthält § 195.

3. Gastromalacie. Blutungen. Hämorrhagische und ischämische Erosionen. Rundes Magengeschwür oder Ulcus ventriculi et duodeni ex digestione.

§ 197. Die Magenschleimhaut geht nach dem Tode meist sehr bald Veränderungen ein, indem die verdauende Wirkung des Magensaftes auf das abgestorbene Gewebe sich geltend macht. Besonders rasch tritt dieselbe dann ein, wenn reichlich Magensaft oder saure pathologische Zersetzungsproducte vorhanden sind. Wird dadurch die Magenwand erweicht, macerirt und aufgelöst, so wird der Process als **cadaveröse Gastromalacie** bezeichnet.

Zunächst kommt es zur Auflösung der Blutkörperchen und zu Imbibition des Gewebes mit dem diffundirenden Blutfarbstoff, welcher bald eine braune oder schwarze Färbung annimmt, indem die Säure des Magens das Hämoglobin in Hämatin umwandelt. Weiterhin tritt eine Selbstverdauung des Magens ein. Die Schleimhaut, sowie auch die Muscularis und die Serosa werden in eine weiche, leicht zerreissliche, pulpöse, zunderartige Masse verwandelt, die je nach dem Blutgehalt bald grauweiss, bald grau, bald graulichschwarz bis dunkelschwarz aussieht. Fasst man den Magen an, so bricht häufig der Inhalt desselben durch. Ab und zu greift die Maceration noch über das Gebiet der Magenwände hinaus, so z. B. auf das Zwerchfell. Es kann sogar geschehen, dass Magenwand und Zwerchfell zugleich zersetzt werden, so dass der Mageninhalt sich in die Brusthöhle ergiesst. Am häufigsten beobachtet man diese postmortale Magenerweichung bei Kindern, in deren Magen reichlich Milch vorhanden ist.

Ist der Inhalt des Magens reich an Säure, und ist die Circulation innerhalb der Magenschleimhaut geschwächt, so kann unter Umständen eine Verdauung und Maceration schon während des Lebens sich einstellen; doch ist sie auch in diesem Falle meist eine sub finem sich einstellende Erscheinung.

Wird in irgend einem Bezirk des oberflächlich gelegenen Theils der Magenschleimhaut die Circulation schwerer geschädigt und aufgehoben, so macht sich ebenfalls sehr bald die verdauende Wirkung des Magensaftes geltend und führt zu einer Auflösung des durch die Circulationsstörung abgestorbenen Gewebes und damit zu einer **Erosion oder Geschwürsbildung**. Sieht man von den durch Aetzung (§ 194) und Entzündung (§ 195 u. § 196) bedingten Schädigungen der Schleimhaut ab, so sind schwerere Circulationsstörungen sicherlich am häufigsten durch **Blutungen** bedingt, und zwar durch solche, welche nicht nur zu einem Erguss von Blut an die Oberfläche, sondern zugleich auch zu einer blutigen Infiltration der Schleimhaut selbst führen. Unter Umständen kann auch eine durch Arterienverengerung und -Verschluss bedingte **Ischämie** zu einer localen Nekrose der Mucosa und damit zu Geschwürsbildung führen.

Die Magenschleimhaut ist sehr geneigt zu Blutungen. Verletzungen derselben durch verschluckte feste Körper oder Aetzgifte, entzündliche Alterationen der Gefässwände, ulceröse Processe, venöse Stauungen, wie sie durch verschiedene Lebererkrankungen sowie durch Herzfehler im Gebiete der Pfortader herbeigeführt werden, Scorbut, gelbes Fieber, acute gelbe Leberatrophie, Typhus etc., kurz sowohl locale Läsionen, als auch allgemeine Infectionskrankheiten und Constitutionsanomalieen und Veränderungen der allgemeinen Blutbeschaffenheit können Magenblutungen herbeiführen. In seltenen Fällen sind primäre Degenerationen der Gefässstämme des Magens und der angrenzenden Theile, d. h. atheromatöse Entartung und Aneurysmenbildung die Ursache.

Massige Blutungen kommen am häufigsten im Verlauf des Magengeschwürs (§ 198) und des Carcinoms (§ 199) zur Beobachtung und erfolgen aus arrodirten und geborstenen grösseren Gefässen.

Das an die Oberfläche des Magens austretende Blut, dessen Menge sehr verschieden sein kann, wird bald braun bis schwarz gefärbt, indem die Säure des Magens das Hämoglobin in Hämatin verwandelt.

Hämorrhagisch infiltrirtes Schleimhautgewebe ist roth oder braunroth oder mehr grauschwarz gefärbt. Ist die Blutung nicht mit Aufhebung der Circulation im infiltrirten Gebiet verbunden, so erleidet das ausgetretene Blut dieselben Veränderungen wie in anderen Geweben. Durch Pigmentbildung können die betreffenden Stellen eine graue Färbung erhalten. Nekrose und Auflösung des infiltrirten Gewebes führt zur Bildung von Substanzverlusten, die man als **hämorrhagische Erosionen** bezeichnet.

In der Schleimhaut des Magens entstandene **Defecte heilen**, sofern nicht besondere Verhältnisse vorliegen, in derselben Weise wie in anderen Schleimhäuten. Die Heilung erfolgt durch eine mit entzündlichen Erscheinungen sich verbindende regenerative Wucherung der an den Defect angrenzenden Schleimhaut, und es wird nicht nur *neues Bindegewebe*, sondern auch *Deckepithel* und *Drüsengewebe neugebildet*.

Anders verhält sich die Sache, wenn in einem Magen besondere Verhältnisse vorliegen, welche der Heilung hemmend entgegentreten, wenn entweder Säure in übermässiger Menge vorhanden ist, oder wenn in dem erodirten Bezirk die Circulationsverhältnisse aus localer oder allgemeiner Ursache (allgemeine Anämie) sich ungünstig gestalten. In einem solchen Falle genügt das den Grund des Defectes durchströmende Blut nicht, um das Gewebe vor der Einwirkung des Magensaftes zu schützen.

Derselbe löst die entblössten Gewebslagen nach und nach auf, es entsteht ein allmählich sich vergrösserndes Geschwür, ein **Ulcus ex digestione**. Seine Vergrösserung wird vornehmlich durch den Eintritt einer Thrombose im Grunde der Erosion begünstigt.

Eine eigenartige Form von Blutungen wird durch die Melaena neonatorum gebildet. Es ist dies eine Gastro-Enterorrhagie, eine Blutung aus Magen und Darm, welche sich bei Neugeborenen in den ersten Lebenswochen, am häufigsten am 1. bis 3. Tage einstellt.

Sie kommt sowohl bei kräftigen als bei asphyktisch geborenen Kindern vor und ist wahrscheinlich durch die nach der Geburt eintretenden Circulationsstörungen, bei welchen leicht Stauungen eintreten, veranlasst. Wird dabei das Schleimhautgewebe blutig infiltrirt, so können sich später Geschwüre bilden. Am häufigsten geschieht dies im Magen und im Duodenum. Nach LANDAU sollen auch Embolieen der Magen- und Darmarterien, welche von losgelösten Thromben der Nabelvene und des Ductus Botalli stammen, hämorrhagische Infarcte, Blutungen und Geschwüre des Magens und des Duodenums veranlassen können. NEUMANN sucht die Blutungen auf Infection, die eine hämorrhagische Diathese verursacht, zurückzuführen.

Literatur über Gastromalacie.

Kundrat *und* **Wiederhöfer**, *Gerhardt's Handb. d. Kinderkrankh. IV.*
Leube. *v. Ziemssen's Handb. VII.*
Thorspecken, *Dtsch. Arch. f. klin. Med. XXIII.*

Literatur über Melaena neonatorum.

Buhl, *Klinik f. Geburtskunde*, 1864.
Homén, *Melaena neonatorum*, *Centralbl. f. allg. Path. II* 1892.
Landau, *Ueber Melaena der Neugeborenen*, *Breslau* 1874.
Neumann, *Melaena neonatorum*, *Arch. f. Kinderheilk. XII* 1891.
Rehn, *Centralzeitung f. Kinderheilk. I. Jahrg.*
Spiegelberg, *Jahrb. f. Kinderheilk. II N. F.* 1869.
Wiederhöfer, *Handb. d. Kinderkrankh. v. Gerhardt IV. Bd.*

§ 198. Das **Ulcus rotundum** s. Ulcus ex digestione ist eine nur dem Magen und dem Duodenum, in sehr seltenen Fällen auch dem untersten Theile des Oesophagus zukommende Geschwürsbildung, welche durch die digestive Wirkung des Magensaftes (§ 197) entsteht und eine local fortschreitende Gewebsnekrose mit nachfolgender Auflösung darstellt.

Ein ausgebildetes Ulcus rotundum (Fig. 267 *a*) hat einen Durchmesser von etwa 1—6 cm und besitzt eine flach trichterförmige Gestalt, indem der Substanzverlust in der Mucosa grösser ist als in den oberen Schichten der Muscularis, und dieser wieder grösser als in den tieferen Schichten. An der Grenze von Submucosa und Muscularis kann man meist eine Terrasse unterscheiden.

Bei älteren Geschwüren verliert sich dieses Verhältniss oft wieder, indem der Substanzverlust in der Muscularis und der Serosa ebenso gross wird wie in der Schleimhaut. Der Breitendurchmesser solcher Geschwüre kann 8—12 cm und mehr betragen.

Hat das Geschwür, was nicht selten geschieht, die ganze Wandung durchbrochen, so findet man meist die benachbarten Theile, z. B. das Pankreas oder die Leber, mit dem Magen durch Adhäsionen fest verwachsen, so dass die genannten Organe den Grund des Defectes bilden. Der Defect ist alsdann oft kesselförmig, d. h. das Loch in der Magen-

Fig. 267 a. Ulcus ventriculi rotundum. Natürliche Grösse.

wand bildet den Eingang in eine durch die angrenzenden Organe gebildete Höhle.

Die Ränder des Geschwürs sind meist glatt und nicht verdickt oder nur leicht geschwellt. Bei grossen Geschwüren ist die Muscularis an die Schleimhaut herangezogen und unter die Schleimhaut hineingekrümmt. Von der Mucosa aus entwickeln sich häufig atypische Epithelwucherungen (Hauser). Dem Zerfall geht meistens eine erhebliche zellige Infiltration nicht voran. Die entzündlichen Processe, die zur Verwachsung des Magens mit den Nachbarorganen und zur Verdickung der Serosa führen, treten erst secundär zu dem progressiven Zerfall hinzu.

Die erste Entstehungsursache eines Ulcus rotundum kann jede Schädlichkeit bilden, welche an irgend einer Stelle des Magens eine erhebliche Gewebsläsion setzt und dadurch dem Magensaft einen gewissen Angriffspunkt verschafft. Wohl am häufigsten dürften indessen venöse Stauungen, Hämorrhagieen, arterielle Anämie (Thrombose, Embolie, Arterienkrampf, Arteriosklerose), hyaline Degeneration der Gefässwände die erste Entstehung veranlassen. In anderen Fällen mögen Traumen oder Aetzungen den Anfang bilden. Vielleicht dass auch specifische Schädlichkeiten eine Rolle spielen.

Das Magengeschwür hat einen chronischen Verlauf. Seine erste Entwickelung geschieht indessen jedenfalls ziemlich rasch. Nach Hautverbrennung z. B. entstehen solche Magen- und Duodenalgeschwüre sehr acut, wahrscheinlich in Folge einer durch zerfallende Blutmassen bewirkten Gefässverstopfung.

Die Geschwüre sitzen zumeist in der Nähe der kleinen Curvatur, mit Vorliebe auch am Pylorus, sodann im Duodenum.

Das ausgebildete runde Magengeschwür kann heilen, und es ist eine vollkommene Heilung nicht nur bei einem auf die Mucosa und die Submucosa beschränkten Defect möglich, sondern selbst auch noch dann, wenn alle Magenwände durchbrochen sind. Die Heilung erfolgt durch regenerative Wucherung des an den Defect angrenzenden Bindegewebes und Drüsengewebes. Ist der Magen ganz durchbrochen, so kann an den Magen angrenzendes Bindegewebe, z. B. Netzgewebe, in den Defect einwachsen und sich mit dem aus der Muscularis und der

Serosa hervorwuchernden Bindegewebe vereinigen und so den Defect ausfüllen. Zufolge der regenerativen Wucherung der Mucosa kann das Geschwür nicht nur durch Bindegewebe und Deckepithel nach innen abgeschlossen werden, sondern es kann sich wieder eine in der Dicke der übrigen Mucosa gleichkommende Drüsenschicht bilden, die dann freilich nicht typisch gestaltete Drüsen zu besitzen pflegt.

Die Muskelfasern scheinen sich nicht wieder zu regeneriren, so dass sowohl in der Muscularis mucosae, als auch in der Muskelwand des Magens die Muskelzüge an Stelle des Geschwüres durch Bindegewebe unterbrochen bleiben und man kann danach eine Narbe an diesen Bindegewebszügen auch dann noch erkennen, wenn durch völlige Ausgleichung des Defectes und durch regenerativen Wiederersatz von Drüsen- und Bindegewebe und durch Heranziehung der benachbarten Theile durch die schrumpfende Narbe an der Innenfläche alle Unebenheiten verschwunden sind.

Kleinere Geschwüre heilen, ohne erhebliche Narben zu hinterlassen. Als Residuen grösserer abgeheilter Geschwüre dagegen findet man strahlige Narben, welche ziemlich bedeutende Difformirungen des Magens herbeiführen können. Sitzt die Narbe in der Nähe des Pylorus, so kann durch die Narbenretraction Stenose des Ostium pylori entstehen.

Eine erhebliche Gefahr für den Träger bilden die Blutungen, die durch Arrosion kleinerer oder grösserer Arterien innerhalb des Ulcus entstehen. Sie können sich öfters wiederholen und Anämie herbeiführen, oder durch ihre Massenhaftigkeit sofort den Tod nach sich ziehen. Bei der Section findet man daher nicht selten im Grunde von Geschwüren theils verschlossene Gefässstümpfe, theils eröffnete Gefässe, aus denen das Blut sich ergossen hatte. Mitunter wird ein grösseres Gefäss, z. B. eine Arteria coronaria oder die Arteria lienalis, arrodirt.

Eine weitere grosse Gefahr bildet der Durchbruch nach der Bauchhöhle, welcher sowohl dann eintreten kann, wenn der Magen eine Verwachsung mit der Nachbarschaft noch nicht eingegangen hat, als auch dann, wenn eine solche bereits eingetreten ist. In letzterem Falle reisst der Magen von der Anheftungsstelle ab, und der Inhalt ergiesst sich in die Bauchhöhle und verursacht heftige Entzündungen.

Die Organe, welche an den Geschwürsgrund angelöthet werden, z. B. das Pankreas oder die Leber, zeigen an der betreffenden Stelle bindegewebige Verdickungen. Es hindert dies indessen nicht, dass mitunter auch ein Durchbruch nach diesen Theilen eintritt, so dass in dem Parenchym der betreffenden Organe Abscesse sich bilden. Ab und zu verwächst der Magen mit dem Duodenum oder dem Colon transversum. Kommt es in diesen Fällen zum Durchbruch, so bilden sich Fistelgänge zwischen den genannten Darmabschnitten und dem Magen. In ähnlicher Weise treten auch Perforationen in die Pleura- und Pericardialhöhle ein, welche in letzterem Falle sogar einen vollkommenen Durchbruch einer Herzwand herbeiführen können.

Literatur über Ulcus rotundum ventriculi et duodeni et oesophagi und über Heilung von Magenwunden.

Böttcher, *Dorpater med. Zeitschr.* 1874.
Decker, *Experimenteller Beitrag zur Aetiologie der Magengeschwüre, Berl. klin. Wochenschr.* 1869.
Gerhardt, *Ueber geschwürige Processe im Magen, Virch. Arch.* 127. *Bd.* 1892.
Griffini u. Vassale, *Ueber die Reproduction der Magenschleimhaut, Beitr. v. Ziegler III* 1888.
Hauser, *Das chronische Magengeschwür, Leipzig* 1883.

Langerhans, *Hämorrhagische Errosion, Virch. Arch.* 124. *Bd.* 1891.
Müller, *Die corrosiven Geschwüre im Magen und Darmkanal, Erlangen* 1860.
v. Openchowski, *Zur pathologischen Anatomie der geschwürigen Processe im Magendarmtractus, Virch. Arch.* 117. *Bd.*
Poggi, *La cicatrisation immédiate des blessures de l'estomac, Beitr. v. Ziegler III* 1888.
Quincke *und* **Dättwyler**, *Mitth. d. Vereins schleswig-holsteiner Aerzte* 1880.
Silbermann, *Experimentelles und Klinisches zur Lehre vom Ulcus ventriculi rotundum, Dtsch. med. Wochenschr.* 1886.
Virchow, *sein Arch.* 5. *Bd.*
Viti, *De una ulceratione varicosa dell' esofago, La Riforma Med.* 1890, *und Rottura del duodeno per trauma e contributo allo studio del processo riparativo nell' ulcera duodenale cronica, Riforma Med.* 1889.
Welti, *Ueber die Todesursachen nach Hautverbrennung, Beitr. v. Ziegler IV* 1889.
Wiktorowsky, *Virch. Arch.* 94. *Bd.*, *und Centralbl. f. d. med. Wiss.* 1884.
v. Ziemssen, *Sammlung klin. Vorträge Nr.* 5.

4. Schleimhautwucherungen und Geschwülste des Magens.

§ 199. Wie in den letzten Paragraphen bereits mehrfach erwähnt worden ist, geht sowohl das Bindegewebe als auch das Epithel der Magenschleimhaut oft Wucherungen ein, welche zunächst die Regeneration verloren gegangener Theile bezwecken, häufig indessen auch zur Bildung neuen Drüsengewebes führen, das in seinem Bau nicht mehr typische Formen repräsentirt, so dass man von **atypischer Drüsenwucherung** sprechen kann. Es kommt dies sowohl im Verlauf zur Atrophie führender Schleimhauterkrankungen (§ 195) als auch am Rande von Geschwüren vor und führt nicht selten zur Bildung von polypösen Excrescenzen, welche man als **Drüsenpolypen** des Magens bezeichnen kann.

Atypische epitheliale Wucherungen, welche zur Bildung infiltrirender epithelialer Gewüchse, d. h. also zu **Carcinomen** führen, stellen sich im Magen ebenfalls verhältnissmässig sehr häufig ein und können sowohl von einer zuvor anscheinend normalen als auch von einer bereits veränderten, atrophischen oder Geschwüre enthaltenden Magenschleimhaut ihren Ausgang nehmen. Die dabei auftretende Gewebsneubildung hat also ihren Sitz zunächst in der Mucosa (Fig. 268 *a*), breitet sich aber sehr bald in der Submucosa (*b*) aus, so dass oft die grosse Haupt-

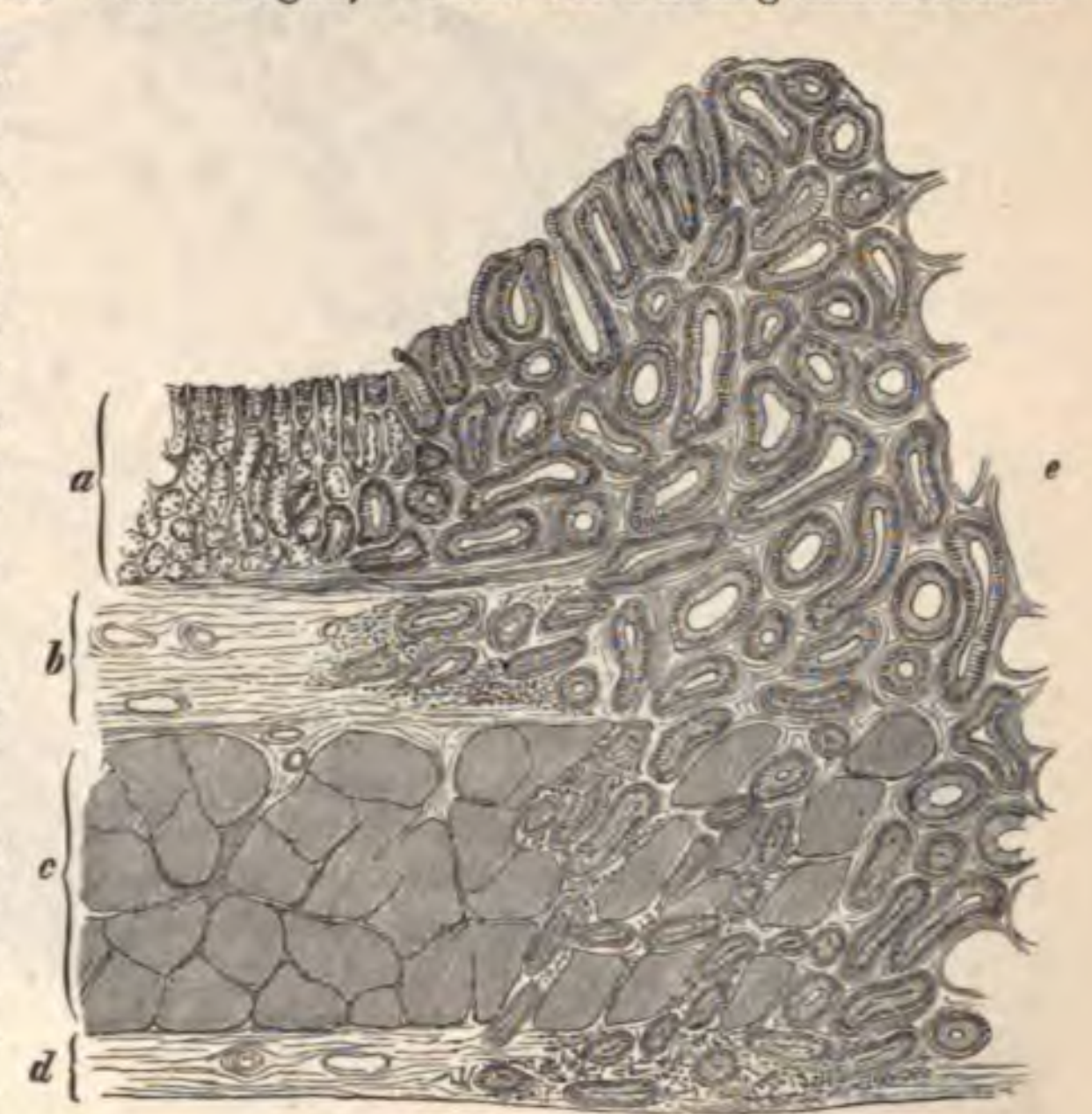

Fig. 268. Adenocarcinoma ventriculi (schematisirt). *a* Mucosa. *b* Submucosa. *c* Muscularis. *d* Serosa. *e* Neubildung. In Alkohol gehärtetes, mit Hämatoxylin gefärbtes, in Kanadabalsam eingeschlossenes Präparat. Vergr. 25.

masse des Tumors unter der Mucosa in der Submucosa steckt. Von da greift die krebsige Infiltration auf die Muscularis (*c*) und die Serosa (*d*) über.

In der Serosa verbreitet sich der Krebs meist in Form discreter Knötchen und Knoten, welche äusserlich sichtbar sind und dem Verlauf der Lymphgefässe folgen. Weiterhin kann er auch in die venöse Blutbahn einbrechen, so dass carcinomatöse Thromben entstehen, welche an der Aussenfläche des Magens, namentlich in der Pars pylorica Züge flacher Knoten bilden.

Frühzeitig vergrössern sich auch die hinter der kleinen Curvatur gelegenen Lymphdrüsen und wandeln sich nicht selten in grosse Krebsknoten um. Ebenso kann der Process auf das Netz übergreifen und hier zu diffuser Gewebsverdickung und zur Bildung massenhafter Knoten führen. In anderen Fällen treten allgemeine Bauchfell-, Leber-, Lungenmetastasen etc. auf. Am häufigsten sind die Lebermetastasen, welche durch die Pfortaderäste vermittelt werden.

Der Magenkrebs tritt am häufigsten in Form erhabener, fungöser, weicher Tumoren in der Pars pylorica und an der kleinen Curvatur (Fig. 269) auf, seltener bilden sich Tumoren im Fundus oder an der Cardia oder diffus ausgebreitete Infiltrationen. Hat die in das Lumen des Magens prominirende Neubildung eine gewisse Grösse erreicht, so pflegt in den centralen Theilen ein nekrotischer Zerfall einzutreten; es bildet sich ein Krebsgeschwür (Fig. 270 *b*), welches sich vor anderen Geschwüren meist durch wallartig aufgeworfene Ränder auszeichnet. Der

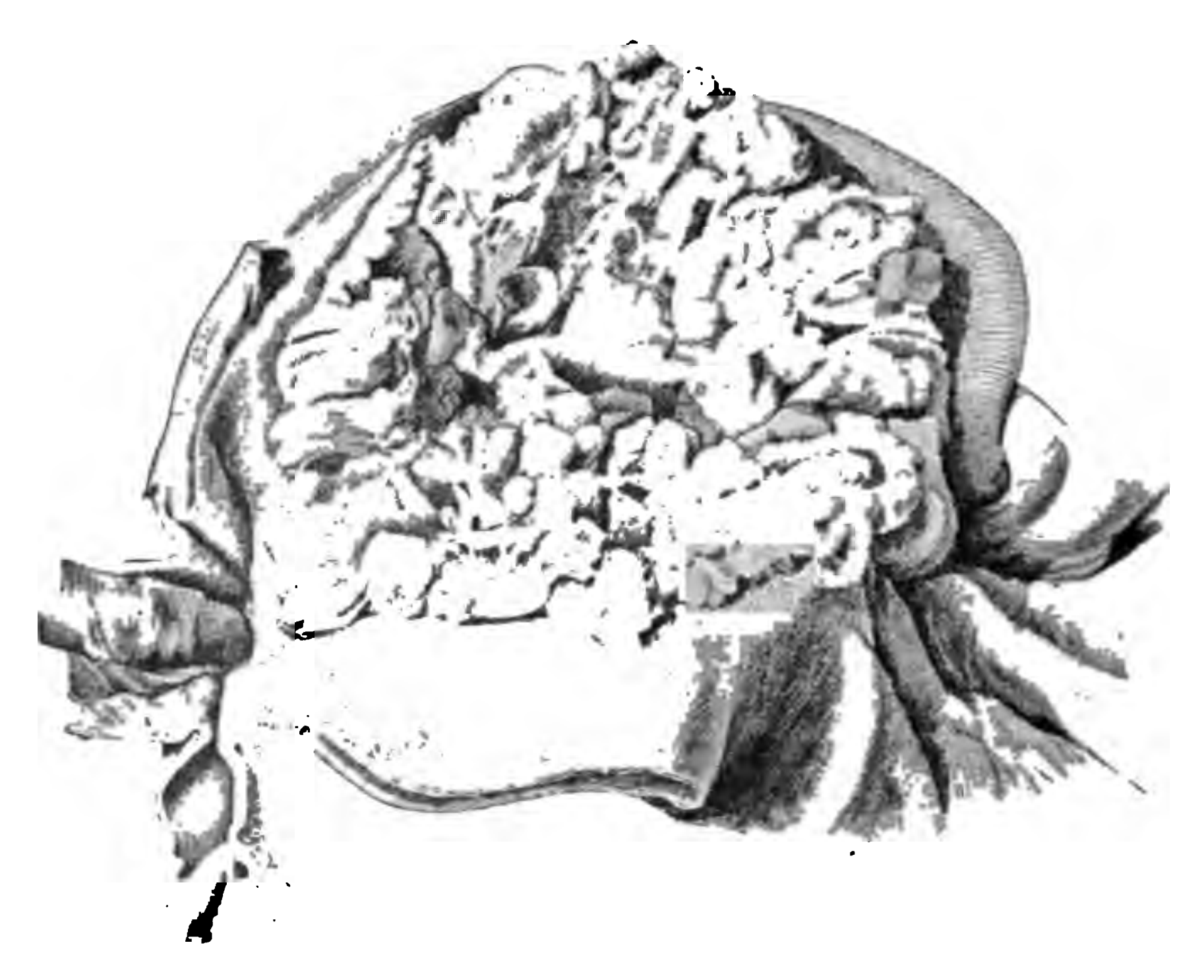

Fig. 269. Fungöses Carcinom des Magens in der Nähe des Pylorus. Um $^1/_6$ verkleinert.

Grund des Geschwüres wird meistens von der Submucosa gebildet, welche entweder durch krebsige Infiltration oder durch fibröse Hyperplasie verdickt ist. Sehr häufig ist auch das Bindegewebe der Muscularis und der Serosa in grosser Ausdehnung hyperplasirt, oder auch krebsig infiltrirt, so dass die ganze Pars pylorica verhärtet und verdickt ist (Fig. 270 *b*).

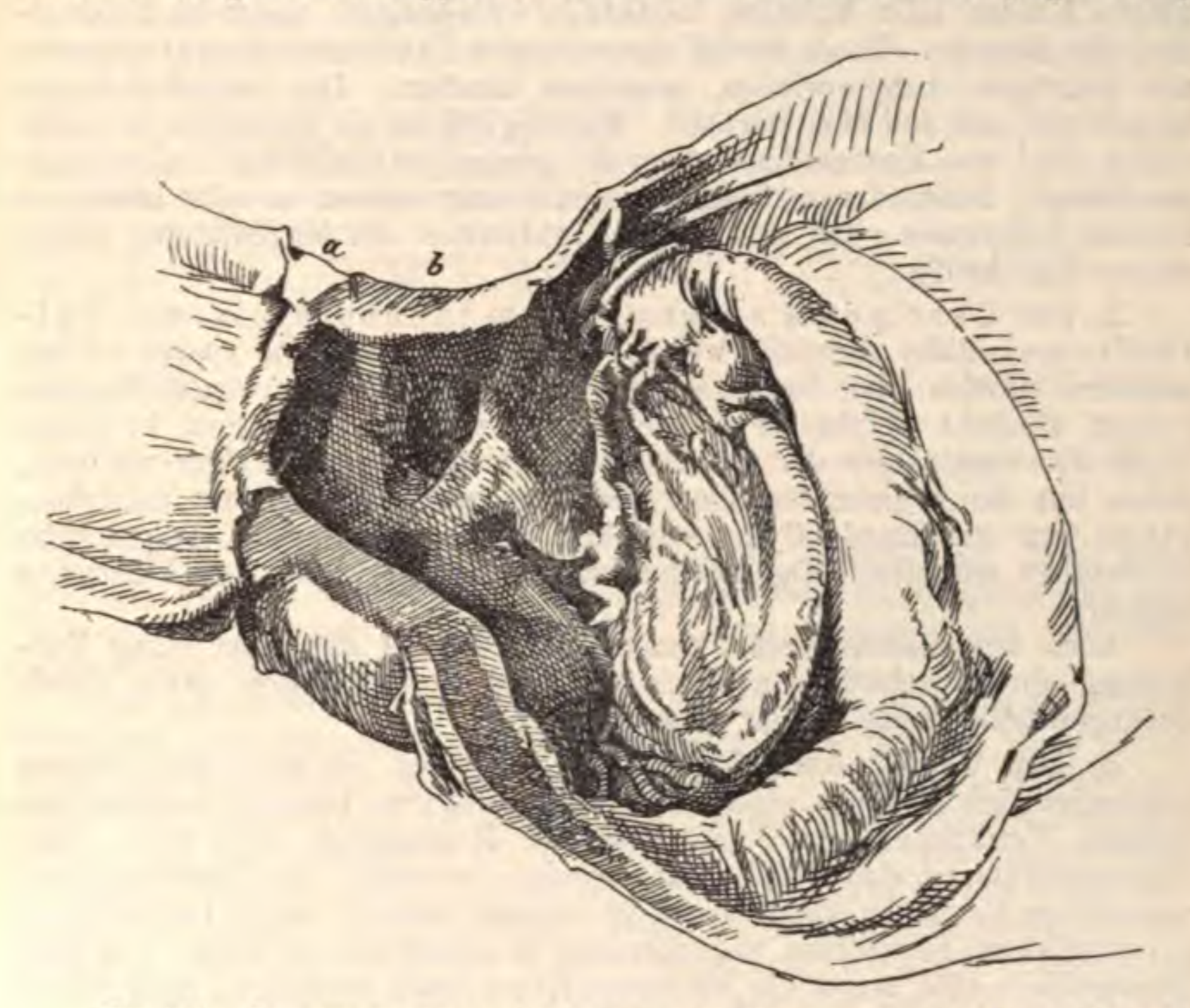

Fig. 270. Carcinomatöse Stenose der Pars pylorica des Magens. *a* Pylorus. *b* Krebsiges Geschwür, in dessen Grund die Magengegend verdickt und verhärtet ist. Um $^1/_4$ verkleinert.

Der Zeitpunkt, in welchem der Zerfall der Wucherung beginnt, ist sehr verschieden, und so kommt es, dass die in das Innere des Magens vorragende Neubildung in den einen Fällen oft bedeutende Höhen- und Flächenausdehnung (Fig. 269) gewinnt und grosse fungöse und polypöse Tumoren bildet, während in anderen Fällen schon in kleinen Tumoren ein Zerfall sich einstellt, so dass sofort sich Geschwüre bilden. Ja, es kommen Fälle vor, in denen prominente umgrenzte Tumoren überhaupt kaum gebildet werden und der Process von Anbeginn an wesentlich nur durch eine krebsige Infiltration der Submucosa und der übrigen Magenhäute, welche rasch grosse Ausbreitung erlangt, charakterisirt ist.

Nicht selten zerfällt die Neubildung an der Innenfläche des Magens ganz, so dass die Geschwürsfläche vollkommen glatt wird. Ist in einem solchen Falle die Submucosa, die Muscularis und die Serosa nicht sichtbar von Krebszellennestern durchsetzt, sondern nur durch Bindegewebshyperplasie verhärtet, so macht die ganze Affection den Eindruck einer gutartigen fibrösen Induration. Es kommen Fälle vor, in denen selbst die mikroskopische Untersuchung nirgends Krebszellenherde mehr nach-

zuweisen vermag, so dass lediglich aus etwa vorhandenen Metastasen zu ersehen ist, dass es sich um eine krebsige Affection handelt.

Nach dem Bau kann man im Magen fünf Hauptformen des Carcinoms unterscheiden.

1) Das Carcinoma medullare (Fig. 269) bildet schwammige weiche Knoten oder wulstige, beetartige Erhebungen, meist im Pylorustheil des Magens. Durch Zerfall der centralen Theile entstehen Geschwüre mit wulstigen, aufgeworfenen, markigen Rändern. Die Geschwulst entwickelt sich aus den Magendrüsen. Histologisch ist sie durch eine äusserst reiche Zahl von Krebszellennestern bei gering entwickeltem Stroma ausgezeichnet. Unter der zerfallenden Neubildung kommt es sehr häufig zu fibröser Induration oder zu krebsiger Infiltration der Magenhäute. Metastasen sind häufig.

2) Das Carcinoma adenomatosum (Adenocarcinoma, Epithelioma) bildet ebenfalls weiche, knotige Tumoren, die später zu Geschwüren werden. Die Neubildung ist histologisch durch schlauchförmigen Drüsen ähnliche Gebilde (Fig. 268 *e*) ausgezeichnet, doch geht in einem Theil der Geschwulst der Drüsencharakter mehr oder weniger verloren, indem aus den schlauchförmigen Bildungen grössere Zellnester entstehen, welche nur am Rande Cylinderepithel, im Innern dagegen polymorphe Krebszellen enthalten. Das Stroma ist schwach entwickelt, oft kleinzellig infiltrirt.

Auch bei diesem Krebs kommt nach Zerfall der Neubildung Verhärtung des Geschwürgrundes durch krebsige Infiltration sowie durch Bindegewebshyperplasie sehr gewöhnlich vor.

3) Das Carcinoma fibrosum oder der Skirrh des Magens präsentirt sich in Form einer vornehmlich die Pars pylorica betreffenden diffusen Verdickung und Verhärtung der Magenwände (Fig. 270). Das Pylorusostium ist dabei mehr oder weniger verengt. Die Innenfläche der verhärteten Partie ist theils von Schleimhaut bedeckt, theils liegt derbes, der verdickten Submucosa angehörendes Bindegewebe zu Tage. Auf dem Durchschnitt sind meist die einzelnen Häute noch erkennbar, aber durch Bindegewebshyperplasie stark verdickt.

Was man Skirrh nennt, ist sehr wahrscheinlich nur eine theils krebsige, theils fibröse Verhärtung der Magenwände, die sich secundär nach dem Zerfall eines weichen Carcinoms gebildet hat.

4) Das Carcinoma colloides s. gelatinosum erscheint theils in Form knotiger Tumoren, theils als diffus ausgebreitete Infiltration der Magenwand. In beiden Fällen enthält die Neubildung gallertig durchscheinende Herde oder besteht nahezu ganz aus gallertigem Gewebe. Zuweilen verbreitet sich die Geschwulst auch auf das Peritoneum und bildet hier in kurzer Zeit umfangreiche, gallertig durchscheinende, mehr oder weniger reichlich vascularisirte Gewebsmassen.

Die Gallertmassen entstehen theils aus den Krebszellen selbst, theils aus dem bindegewebigem Stroma.

5) Plattenepithelkrebse kommen im Magen nur selten vor und haben ihren Sitz an der Cardia und deren Umgebung.

Die **Bindesubstanzgeschwülste** spielen unter den Magentumoren eine sehr unbedeutende Rolle. In seltenen Fällen kommen knotenförmige Sarkome, Lipome, Fibrome und Myome zur Beobachtung, die meist nach innen, selten nach aussen vorragen.

Literatur über Adenom und Carcinom des Magens.

Brault, *Origine non-bactérienne du carcinome, Arch. gén. de méd.* 1885.
Brinaud, *Du polyadénome gastrique, Arch. gén. de méd.* 1885.
Cornils, *Développement histologique des tumeurs éphithéliales, Journ. de l'anat.* 1865.
Hauser, *Das chronische Magengeschwür, sein Vernarbungsprocess und dessen Beziehungen zur Entwickelung des Magencarcinoms, Leipzig* 1883; *Das Cylinderepithelcarcinom des Magens und des Dickdarms, Jena* 1890.
Häberlin, *Ueber die Verbreitung und die Aetiologie des Magenkrebses, Dtsch. Arch. f. klin. Med.* 44. *Bd.*
Israel, *Die ersten Anfänge d. Magenkrebses, Berl. klin. Woch.* 1890.
Köster, *Die Entwickelung der Carcinome.* 1869
Kunze, *Myome des Magens, v. Langenbeck's Arch.* 40. *Bd.* 1890
Menetrier, *Des polyadénomes gastriques et de leurs rapports avec le cancer de l'estomac, Arch. de phys. I* 1888.
Raymond, *Note sur le développement du cancer de l'estomac, Revue de méd. IX* 1889.
Waldeyer, *Die Entwickelung des Carcinoms, Virch. Arch.* 55. *Bd.* 1872.

VI. Pathologische Anatomie des Dünndarms und des Dickdarms.

1. Die Missbildungen und angeborenen Lageveränderungen des Darmkanals.

§ 200. Totaler **Mangel** sowie **grössere Defecte** des Darmrohres kommen nur bei hochgradiger sonstiger Missbildung (Acardiacus) vor. Etwas häufiger sind **kleine Defecte**, **Verengerungen** und **Obliterationen** und **Divertikel**.

Am häufigsten kommen Störungen der Entwickelung des Afters vor. Zunächst kann hier eine **Allantoiskloake** bestehen bleiben, d. h. es besitzt das neugeborene Kind noch eine Kloake, in welche Harnblase und Darmrohr münden. Oft ist dabei die Blase gespalten und der Dickdarm defect, so dass das Ileum in die Kloake einmündet. Bei minder hochgradiger Hemmung ist nur die Trennung des Enddarmes vom Sinus urogenitalis, d. h. von den Geschlechts- und Nierenausführungsgängen unvollkommen. Da gleichzeitig die anale Darmöffnung, die durch Einstülpung von aussen entsteht, fehlt, so bezeichnet man den Zustand als **Atresia ani** und unterscheidet, je nachdem der Darm mit der Blase oder der Urethra oder der Scheide zusammenhängt, eine Atresia ani vesicalis, urethralis und vaginalis.

Ist das Rectum vollständig vom Sinus urogenitalis abgelöst, aber gleichwohl nicht mit der Aftereinstülpung im Zusammenhang, so bezeichnet man die Missbildung als Atresia ani simplex. Das Rectum ist dabei oft mangelhaft gebildet.

Scheidewandbildungen in der Continuität des Darmes sind selten.

Nicht selten ist dagegen eine **abnorme Kürze** oder eine **abnorme Länge** des Darmkanales.

Eine häufige Missbildung ist das **Meckel'sche Darmdivertikel**, d. h. ein dem Dünndarm etwa einen Meter oberhalb der Ileocoecalklappe aufsitzendes, meist cylindrisches, nicht selten am Ende etwas erweitertes Anhängsel, das als ein persistirender Rest des Ductus omphalo-mesentericus (vergl. d. allg. Theil § 134) anzusehen ist. In seltenen Fällen ist dasselbe durch einen Strang mit dem Nabel verbunden, noch seltener mündet es unter dem Nabel nach aussen, doch kommen Fälle vor, in denen abgeschnürte Stücke desselben im Nabel geschwulstartige Bildungen, sog. Adenome bilden, welche dem Bau des Divertikels entsprechend sich aus den nämlichen Bestandtheilen zusammensetzen, wie die Darmwand.

Andere **Divertikel** und **Erweiterungen** des Darmes werden namentlich am Dickdarm beobachtet und können durch Kothansammlung eine sehr bedeutende Grösse erreichen.

Sind irgendwo in den Bauchdecken Spaltbildungen vorhanden, oder besitzt die Peritonealhöhle abnorme Ausstülpungen, so lagern sich sehr gewöhnlich Darmschlingen in diese Oeffnungen ein.

Lagert sich ein Darmstück in eine Peritonealausstülpung, so wird dies als **Hernie** (§ 201) bezeichnet, tritt es dagegen durch einen Defect nach aussen, als **Prolaps**.

Auch innerhalb der Bauchhöhle zeigt der Darm sehr häufig eine **abnorme Lage**, gleichzeitig oft verbunden mit einer abnormen Kürze oder Länge einzelner Abschnitte. Am leichtesten lassen sich diese Abweichungen der Lage am Dickdarm, der an bestimmten Stellen fixirt ist, nachweisen. Sehr schwankend ist z. B. die Lage des Coecums, dass bald unterhalb der Linea innominata, bald oberhalb derselben liegt. Ferner ist sowohl die Flexura hepatica als auch die Flexura linealis bald höher, bald tiefer gelegen. Sehr wechselnd ist die Länge des S. romanum und des Colon transversum. Letzteres kann unter Umständen nahezu ganz fehlen, indem das Colon descendens dicht neben dem Colon ascendens auf der rechten Körperhälfte hinuntersteigt etc.

Als besondere, mit einer Missbildung des Darmes zusammenhängende Bildungen verdienen die **Enterokystome** (Roth) Erwähnung. Es sind dies congenitale, mit Flüssigkeit gefüllte Säcke, deren Wand die Structur des Darmkanales besitzt. Nach ihrer Genese kann man (Roth) 2 Formen unterscheiden:

1) Cystische Säcke, welche durch Verschliessung eines normal angelegten Darmes entstehen.

2) Cysten, welche auf eine unregelmässige Entwickelung des Darmrohres zurückzuführen sind. Die überschüssigen und cystisch entarteten Darmstücke gehören entweder einem rudimentären Zwilling an oder entstehen aus missbildeten Stellen des Darmrohres, am häufigsten aus dem Meckel'schen Divertikel. Sie können bei Zunahme ihrer Grösse durch Secretansammlung von ihrem Mutterboden verschoben werden und liegen entweder in der Bauchhöhle oder innerhalb der Bauchwand im Nabel.

Literatur über Darmmissbildungen.

Demme, *XXII. Bericht über die Thätigkeit des Jenner'schen Kinderspitals, Bern* 1885.
Dittrich, *Ueber Enterokystome, Zeitschr. f. Heilk. VI* 1885, *und Prag. med. Wochenschr.* 1889.
Eppinger, *Atresia ani, Prager med. Wochenschr.* 1880.
Fütterer, *Erweiterung der Flexura sigmoidea, Virch. Arch.* 106. *Bd.*
Gärtner, *Atresie des Darmes, Jahrb. f. Kinderheilk. XX* 1883.
Grawitz, *Schleimhäutige Scheidewände und Darmdivertikel, Virch. Arch.* 68. *Bd.*
van Heukelom, *Die Genese der Ectopia ventriculi, Virch. Arch.* 111. *Bd.*
Leichtenstern, *Atresie des Darmes, v. Ziemssen's Handb. VII.*
Roth, *Ueber Missbild. im Bereiche des Ductus omphalo-mesentericus, Virch. Arch.* 86. *Bd.* 1881.
Tillmanns, *Ueber angeborenen Prolaps von Magenschleimhaut durch den Nabelring, Dtsch. Zeitschr. f. Chir. XVIII.*
Zumwinkel, *Subcutane Dottergangscyste des Nabels, v. Langenbeck's Arch.* 40. *Bd.* 1890.

2. Erworbene Form- und Lageveränderungen.

§ 201. Als **Hernie** oder **Eingeweidebruch** bezeichnet man den Austritt eines Baucheingeweides aus der Bauchhöhle nach aussen oder nach einer anderen Körperhöhle.

Bei den **äusseren Brüchen** (Fig. 271) treten vom Bauchfell bedeckte

Eingeweide durch einen physiologischen, aber pathologisch erweiterten oder durch einen pathologischerweise gebildeten Spalt in die nach aussen vom Bauchfell gelegenen Gewebe und drängen weiterhin auch die äussere Haut vor sich her.

Das austretende Eingeweide (*c*) liegt danach in einer Peritonealausstülpung (*d*), und diese ist der **Bruchsack**. Derselbe fehlt nur dann, wenn er durch ein Trauma zerrissen ist, oder wenn extraperitoneal gelegene Theile eines Eingeweides (Coecum, Harnblase) durch eine Oeffnung der Fascien und Muskeln des Bauches vortreten.

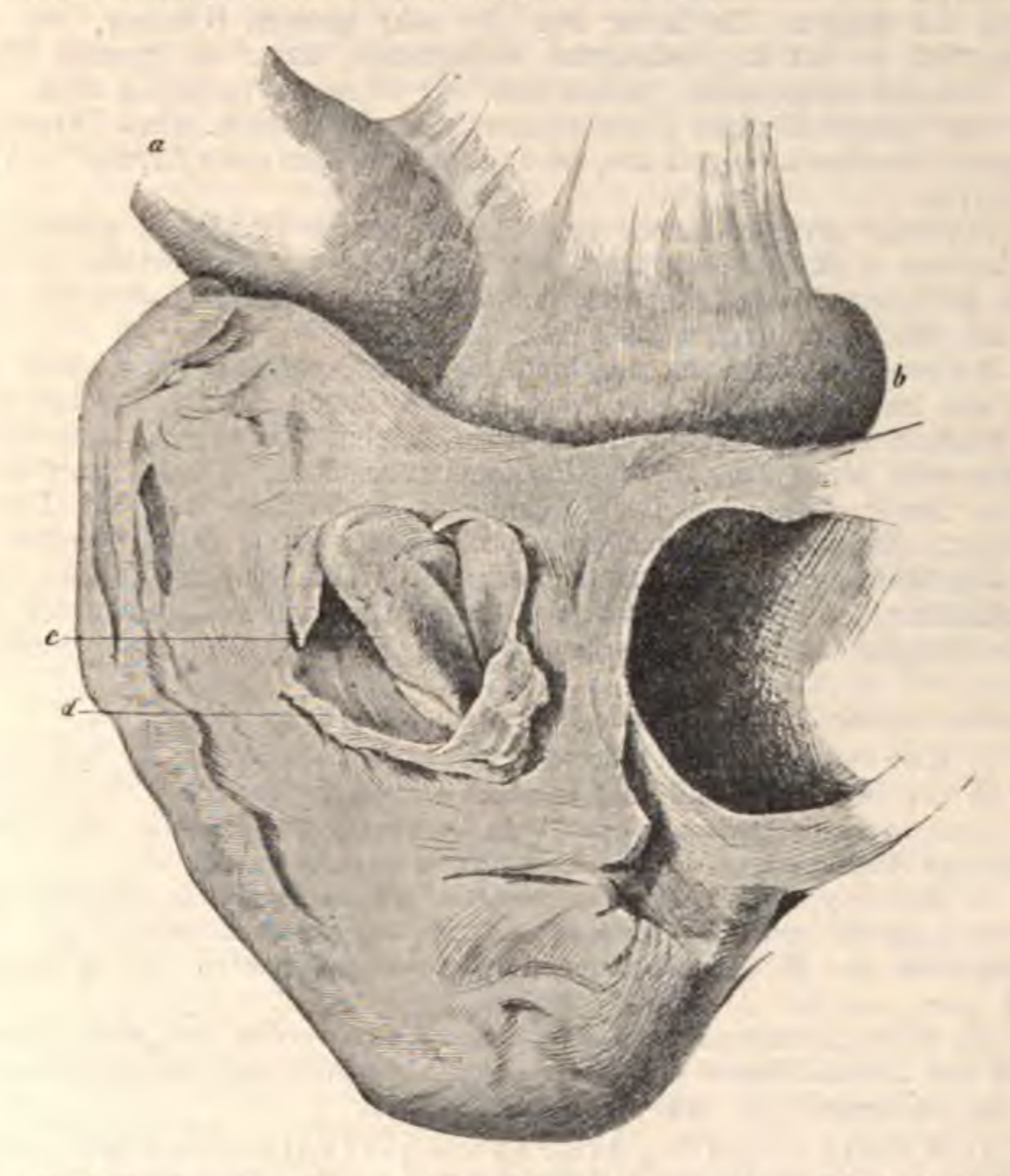

Fig. 271. Hernia foraminis ovalis incarcerata. *a* Eintretende Darmschlinge. *b* Austretende Darmschlinge. *c* Im Bruchsack liegendes Darmstück. *d* Bruchsack.

Die mit dem Bruchsack sich vorstülpenden Gewebe bezeichnet man als **accessorische Hüllen** des Bruchsackes. Die innerste Lage derselben besteht aus dem subserösen Zellgewebe, das meist verdickt ist (Fascia peritonei). Bei Schenkel- und Leistenhernien folgt darauf noch die Fascia propria, welche sich vom äusseren Rande der Bruchpforte aus bildet.

Im ersten Beginn ist die Peritonealausstülpung muldenförmig; ein ausgebildeter Bruchsack ist im Grossen und Ganzen beutelförmig. Die

Stelle, an welcher der Beutel durch die Fascien und Muskeln hindurch nach aussen tritt, bezeichnet man als die **Bruchpforte**, den in letzterer gelegenen Theil des Bruchsackes als **Bruchsackhals**. Am Eintritt in die Bruchpforte bildet das Peritoneum radiär von der Oeffnung ausgehende Falten.

Der **Inhalt eines Bruches** wird durch die verschiedenen Eingeweide des Bauches gebildet. Am häufigsten tritt ein Netz- oder Dünndarmstück (*a*, *b*) in den Bruchsack ein, seltener schon das Coecum und der Dickdarm, noch seltener andere Eingeweide, wie die Ovarien, die Harnblase, der Magen, die Leber etc. In sehr grossen Brüchen, wie sie namentlich in der Inguinalgegend vorkommen, kann ein grosser Theil der Unterleibseingeweide, namentlich des Darmes, enthalten sein. Ist nur ein Wandtheil eines Darmstückes oder ein MECKEL'sches Divertikel in einen Bruchsack eingetreten, so spricht man von einer LITTRE'schen Hernie.

Bei einer grossen Anzahl von Hernien ist der Bruchsack präformirt. So können z. B. Leistenbrüche durch Eintritt von Eingeweiden in den offen gebliebenen Vaginalfortsatz entstehen. Es gilt dies namentlich für die bei Kindern auftretenden Leistenhernien.

Andere Hernien entstehen dadurch, dass auf das Peritoneum ein Zug von aussen eingeübt wird. So kann z. B. ein Lipom, welches sich im Septum crurale entwickelt und bei seinem Wachsthum mehr nach aussen tritt, einen Zug auf das Peritoneum ausüben, sofern es mit demselben fester verbunden ist. Aehnliches beobachtet man bei Nabelbrüchen. Endlich kann auch eine locale Veränderung des Widerstandes der Bauchdecken, ein Auseinanderweichen der Muskeln und Fascien, eine Erschlaffung des Peritoneums Veranlassung dazu werden, dass unter den Einwirkungen des exspiratorischen Druckes das Peritoneum sich ausstülpt.

Man unterscheidet folgende Formen äusserer Hernien:

1) Hernia inguinalis, die Leistenhernie. Sie hat ihren Sitz in der Inguinalgegend und entsteht entweder durch Offenbleiben des Processus vaginalis peritonei nach dem Descensus testiculorum oder durch secundäre Ausbuchtung des Peritoneums in den Leistenkanal.

Je nachdem die Ausstülpung von der Fovea inguinalis externa oder interna ausgeht, unterscheidet man äussere und innere Leistenbrüche. Die Bruchpforte der H. externa liegt nach aussen, diejenige der H. interna nach innen von der Arteria epigastrica.

Die Leistenhernien können sehr umfangreich werden und einen grossen Theil der Darmschlingen enthalten. Unter sämmtlichen Hernien kommen sie am häufigsten vor, namentlich bei Männern.

2) Hernia cruralis, die Schenkelhernie. Sie entsteht durch Ausstülpung des Peritoneums längs der unter dem Ligamentum Poupartii austretenden grossen Gefässstämme. Sie kommt ebenfalls häufig vor, besonders bei Frauen.

3) Hernia foraminis ovalis (Fig. 271). Dieselbe stülpt sich neben dem Nervus obturatorius und der Arteria obturatoria nach aussen; ist nicht häufig.

4) Hernia ischiadica bildet sich durch Vorwölbung des Peritoneums durch die Incisura ischiadica; ist selten.

5) Hernia perinealis tritt zwischen den Fasern des Levator ani aus; ist selten.

6) Hernia umbilicalis. Sie findet sich entweder angeboren als Vorlagerung einer Darmschlinge in dem erweiterten Nabelstrang, oder sie ist erworben und bildet sich durch das Eindringen eines Netz- oder Darmstückes in den Nabelring. Letzteres beobachtet man am häufigsten bei Frauen, die geboren haben.

7) Hernia abdominalis entsteht nach starker Dehnung oder Verletzung der Bauchdecken durch Ausstülpung des Bauchfelles zwischen die auseinanderweichenden Muskeln.

§ 202. Hat sich irgendwo ein Bruch gebildet, so pflegen in demselben sich **weitere Veränderungen** einzustellen. Zunächst kann der Bruch im Laufe der Zeit durch Eintritt neuer Eingeweide sich vergrössern. Der Bruchsack dehnt sich dabei aus und wird verdünnt, oder es werden neue Theile des Peritoneums in den Bruchsack einbezogen.

In Folge häufiger mechanischer Läsionen stellen sich weiterhin ganz gewöhnlich leichte **Entzündungen** ein. Dieselben haben zur Folge, dass der Bruchsack sich verdickt, dass namentlich auch innerhalb der Bruchforte die Falten des Peritoneums untereinander verwachsen, so dass sich ein fester, nicht mehr dehnbarer Bruchsackhals bildet. Auch die Serosa des ausgetretenen Darmes und seines Mesenteriums, sowie etwa vorliegende Netzstücke erleiden durch die Entzündung Verdickungen. Endlich können sich auch Verwachsungen theils zwischen den vorgelagerten Eingeweiden, theils zwischen diesen und dem Bruchsack bilden. Besonders leicht verwächst das Netz mit dem Bruchsack.

Die genannten Veränderungen haben nur selten eine Heilung, d. h. einen Verschluss und eine Verödung des leeren Bruchsackes zur Folge; weit häufiger verschlimmern sie das Leiden. Durch die Verdickungen des serösen Ueberzuges, sowie durch die genannten Verwachsungen wird die Beweglichkeit der vorliegenden Darmtheile mehr und mehr verringert. Der Bruchsackhals wird enger und schnürt den eintretenden Darm mehr und mehr ein. Schliesslich wird die Reposition der Contenta des Sackes in die Bauchhöhle unmöglich. Aus dem ursprünglich reponiblen Bruch wird ein irreponibler.

Werden in einem reponiblen oder irreponiblen Bruch durch irgend einen Vorgang die vorgelagerten Eingeweide oder Theile derselben so eingeschnürt, dass der Inhalt des Darmes nicht mehr fortbewegt werden kann und die Blutcirculation hochgradig gehemmt wird, so sagt man, dass der Bruch sich eingeklemmt hat.

Diese **Einklemmung, Incarceratio**, kann zunächst schon durch eine Verengerung des Bruchsackhalses und der Bruchpforte herbeigeführt werden. Ebenso können aber auch Einschnürungen im Bruchsacke selbst eine Einklemmung verursachen. Endlich können sich Darmschlingen zwischen Verwachsungsfäden im Innern des Bruchsackes, oder in Lücken des vorgefallenen Netzes einklemmen, oder es kann ein Netzklumpen sich in den Bruchsackhals legen und so den Darm comprimiren u. s. w.

Eine enge Bruchpforte, eine Verwachsungsmembran etc. kann eine Darmschlinge einklemmen, ohne dass dieselbe durch Vermehrung des Inhalts besonders ausgedehnt wurde. Es kann dies z. B. in acuter Weise geschehen dadurch, dass ein Darmstück bei Erhöhung des Drucks im Unterleib durch eine enge Bruchpforte gedrängt wird (elastische Einklemmung). Häufiger wird die Incarceration dadurch bewirkt, dass bei enger Pforte sich das Darmstück durch Vermehrung des Inhaltes erweitert (Kotheinklemmung). Durch Ansammlung von Inhalt

dehnt sich zunächst die in den Bruchsack eintretende **Schlinge aus**, drückt die austretende Schlinge zusammen und **knickt sie ab**, so dass Kothstauung eintritt, welche die Peristaltik schwächt (Kocher). Weiterhin wird auch der zuführende Schenkel verschlossen, indem die stark geblähte Darmschlinge durch den gespannten Bruchsack an den engen Bruchsackhals angepresst wird.

Wird eine Darmschlinge oder ein Stück Netz eingeengt und eingeklemmt, so treten in denselben Störungen der Circulation auf. Vor allem wird der Abfluss des venösen Blutes gehemmt, so dass sich venöse Stauungen, Transsudation von Flüssigkeit und Hämorrhagieen einstellen. Dadurch wird die Darmschlinge schwarzroth und schwillt an, und im Bruchsack sammelt sich Flüssigkeit an, beides Momente, welche die Spannung im Bruchsack sowie die Einklemmung steigern.

Wird die Einklemmung nicht gehoben, so wird der Darm früher oder später brandig, und im Bruchsack stellt sich eine heftige Entzündung ein. Der Darm wird dabei missfarbig, schwarzroth oder blauschwarz. Am Orte der Einklemmung ist er meist blasser, grauweiss. Nach einiger Zeit erfolgt Perforation, und an der Grenze von Lebendem und Todtem, d. h. also am inneren Rande der Einschnürung stellt sich eine eiterige Entzündung ein.

§ 203. Incarceration einer Darmschlinge mit Undurchgängigkeit und Kothstauung kommt nicht nur in äusseren Hernien, sondern auch innerhalb der Leibeshöhle vor. Man fasst sie unter dem Namen **innere Einklemmungen** zusammen.

Zunächst ist hervorzuheben, dass auch im inneren der Bauchhöhle äusserlich nicht sichtbare, normale Taschen und angeborene abnorme Ausstülpungen des Bauchfelles vorkommen, in welche Darmschlingen eintreten und sich in derselben Weise einklemmen können, wie in äusseren Hernien. Sie werden als **innere Hernien** bezeichnet. Hierher gehören die Bursa omentalis, welche von Magen, Pankreas, Leber und Milz begrenzt ist und durch das Foramen Winslowii zwischen Ligamentum hepatoduodenale und duodenorenale mit dem grossen Bauchfellraum in Verbindung steht, ferner die Fossa duodeno-jejunalis, welche im Anfangstheil des Mesenteriums des Dünndarmes auf den Wirbelkörpern liegt; ferner die Fossa subcoecalis, die auf der medianen Seite des Coecums, und die Fossa intersigmoidea, welche an der unteren Fläche des Mesocolon der Flexura sigmoidea liegt. In alle diese Taschen können Darmstücke eintreten. Die Fossa duodeno-jejunalis kann sogar den ganzen Dünndarm aufnehmen (Hernia retroperitonealis).

In seltenen Fällen finden sich auch im Zwechfell Ausstülpungen, welche Baucheingeweide aufnehmen (Hernia diaphragmatica). Häufiger treten Eingeweide durch Risse und Defecte im Zwerchfell in die Brusthöhle ein.

Finden sich in der Unterleibshöhle pathologisch neugebildete Verwachsungs-Membranen und Fäden, zwischen denen Lücken und Taschen sich bilden, so können auch in diese Darmschlingen eintreten (Fig. 272). Ist die Oeffnung, durch welche eine Schlinge geschlüpft ist, klein, oder knickt sich die Schlinge ab, so können auch hierbei Kothstauungen und schliesslich Einklemmungen (Fig. 272) mit all den schlimmen oben erwähnten Folgen auftreten. Aehnliches kann endlich auch geschehen, wenn im Mesenterium oder im Netz abnorme Lücken vorhanden sind und Därme hindurchschlüpfen.

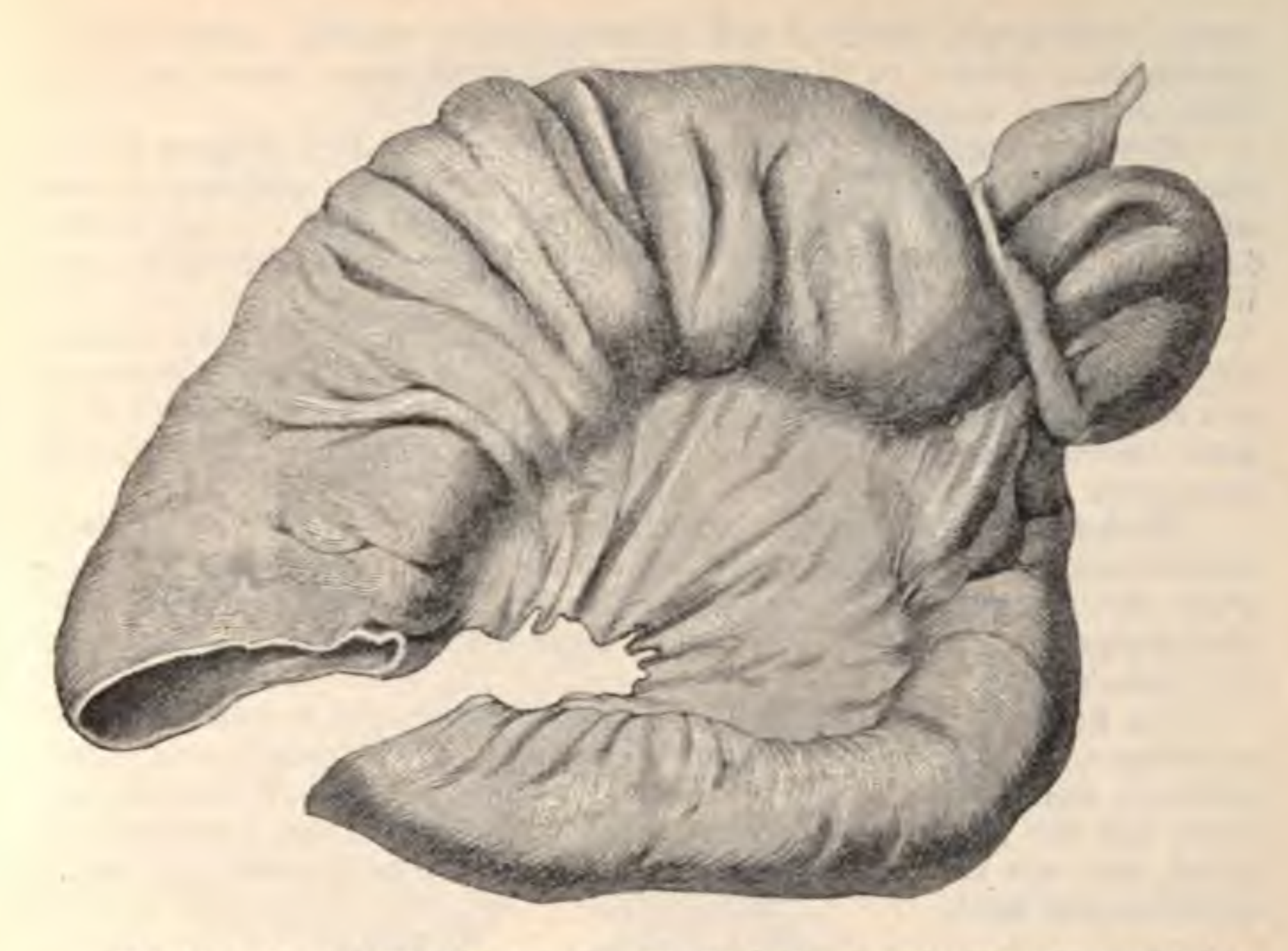

Fig. 272. Innere Einklemmung. Ein Stück einer Dünndarmschlinge ist zwischen Verwachsungsstränge eingetreten, welche sich zwischen einer verkästen Lymphdrüse und der Darmwand gebildet hatten.

Eine weitere Ursache innerer Einklemmung sind **Axendrehungen des Darmes (Volvulus)**. Sie kommen nur an beweglichen Abschnitten des Darmes vor und werden theils durch die peristaltische Bewegung selbst, namentlich bei ungleicher Füllung des Darmkanales, theils durch äussere Einflüsse, z. B. durch Contusionen, verursacht. Die Drehung erfolgt um die Axe des Gekröses, so dass die Schenkel des gedrehten Darmstückes an der Wurzel des Mesenteriums sich kreuzen. Durch die Drehung wird das Lumen des Darmes verschlossen und die Circulation im Mesenterium gehemmt. Der Rückgang derselben wird theils durch die Schwere des gefüllten Darmstückes, theils durch Compression von Seiten anderer Darmschlingen unmöglich gemacht.

Sowohl bei Achsendrehung der Flexura sigmoidea, als auch bei Axendrehung des Dünndarmes kann es zu einer **Knotenbildung** zwischen ersterer und letzterem kommen. Es wird dabei der fixe Punkt der gedrehten Schlinge von der anderen Darmschlinge umfasst.

§ 204. **Stenose** und **Atresie** des Darmes wird nicht selten durch Entzündungsprocesse hervorgerufen, welche in der Darmwand selbst ihren Sitz haben. Es geschieht dies entweder in der Weise, dass indurirende und narbenbildende Entzündungen sich in der Darmserosa und deren Umgebung entwickeln und bei der Schrumpfung das Darmlumen verengen, oder aber so, dass ulceröse Entzündungen im Innern des Darmes vernarben und dabei zu Schrumpfung führen.

Einen ähnlichen Effect wie ulceröse Entzündungen haben auch ulce-

rirende Carcinome, deren Grund Schrumpfungen eingeht. Auch durch Geschwülste, welche im Darm sich entwickeln oder von aussen auf den Darm drücken, kann das Darmlumen verengt werden.

Erweiterungen des Darmlumens kommen am häufigsten durch Kothretention zu Stande. Selbstverständlich kann auch jeder andere sich ansammelnde Darminhalt, z. B. Gas, den Darm ausdehnen. Auch durch Geschwülste wird er gelegentlich erweitert. Ebenso kann Schlaffheit der Wand Ursache der Dilatation sein.

Meist sind alle Häute erweitert. Verhältnissmässig selten weicht die Muscularis stellenweise auseinander, während die Mucosa und Serosa sich in Form von kleineren oder grösseren **Divertikeln** ausbuchten. Mitunter bilden sich auch Divertikel durch locale Ausbuchtung sämmtlicher Darmhäute.

Perforationen des Darmes sind am häufigsten Folge von Texturveränderungen, namentlich von Geschwürsbildungen im Innern, von Nekrose der Darmwand und von Maceration derselben durch eiterige Entzündungsprocesse in der Umgebung. Nicht selten geben auch Traumen die Veranlassung.

Die Folge derselben ist, falls sich die Ränder nicht sofort aneinanderlegen, allgemeine oder locale Peritonitis durch Austritt von Koth. Letztere stellt sich namentlich dann ein, wenn vor der Perforation der Darm mit der Nachbarschaft verwachsen war. Tritt dabei Koth aus, so bildet sich ein Kothabscess, der nach aussen oder nach dem Darm durchbrechen kann.

§ 205. Eine nicht selten zu beobachtende Lageveränderung des Darmes ist die **Intussusception** oder **Invagination** (Fig. 273), bei welcher sich meist ein höher gelegenes Darmstück in ein tiefer gelegenes einstülpt. Nur selten ist das Umgekehrte der Fall. Am häufigsten findet man frische Invagination im Verlaufe des Dünndarmes von Kindern, welche an Gehirnkrankheiten und Darmaffectionen gestorben sind.

Der Grad der Invagination ist sehr verschieden. Bei Beweglichkeit des eintretenden Darmstückes können grosse Darmabschnitte ineinandergestülpt werden. So kann z. B. der unterste Theil des Dünndarmes mit dem Coecum in den Dickdarm eintreten und sich allmählich so weit vorschieben, dass die Ileocoecalklappe in die Flexura sigmoidea und schliesslich in das Rectum gelangt. In anderen Fällen stülpt sich der obere Theil des Dickdarmes in den unteren ein (Fig. 273).

Durch Zerrung des Gekröses und durch Compression der Gefässe kommt es zu Hyperämie und ödematöser Schwellung des betreffenden Darmabschnittes. Weiterhin schliessen sich entzündliche Processe an, die zu Verklebung und Verwachsung der in einander geschobenen Stücke führen können. Nicht selten tritt Nekrose und Gangrän des Darmes ein. Verhältnissmässig günstig ist es, wenn dabei nur der innere und mittlere Theil abstirbt und ausgestossen wird. Verwächst danach das obere Stück mit dem unteren, so kann der Process abheilen.

Die Ursache der Invagination ist nicht immer mit Sicherheit anzugeben. Nach LEICHTENSTERN ist die Parese eines begrenzten Darmabschnittes die Ursache. Wenn dieselbe irgendwo eintritt, so genügt eine energische Peristaltik des höher gelegenen Darmes, um ein Stück in den paralytischen Theil einzuschieben.

Als **Prolaps** des Darmes bezeichnet man einen Vorfall desselben durch eine normale oder pathologische Oeffnung. Von normalen Oeff-

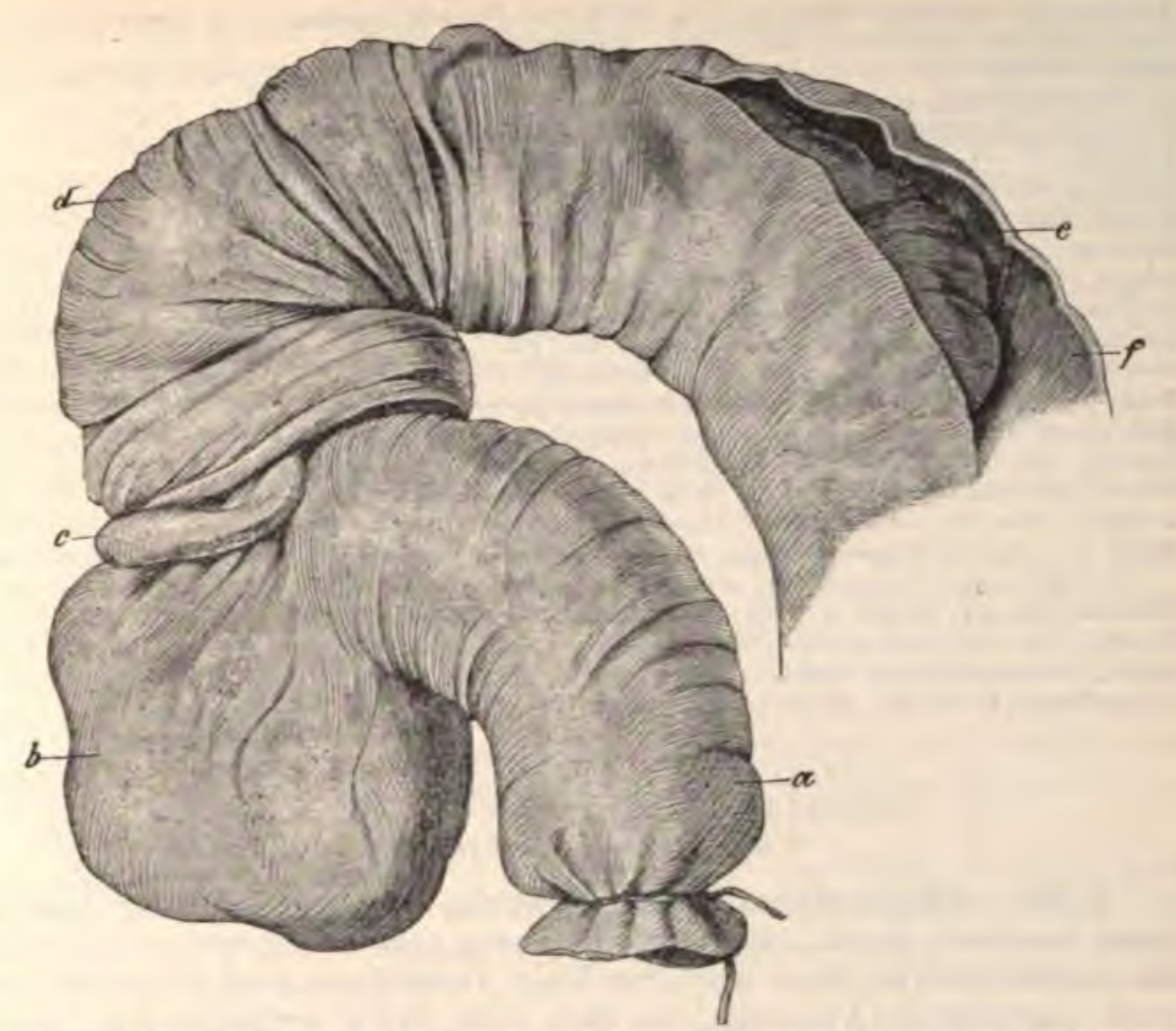

Fig. 273. Intussusception des oberen Dickdarmes in den unteren Dickdarm. *a* Unteres Ende des Ileums. *b* Coecum. *c* Processus vermiformis. *d* Colon transversum. *e* Eingeschlüpfter Theil des Dickdarmes. *f* Colon descendens.

nungen kommt nur der Anus in Betracht, durch welchen das Rectum sich ausstülpen kann. Man beobachtet dies z. B. bei heftiger Anwendung der Bauchpresse, namentlich wenn der Darm durch chronische Entzündungen schlaff geworden ist. Der ausgestülpte Mastdarm bildet eine mit Schleimhaut bedeckte Geschwulst, in welcher sich häufig Entzündung und Gangrän einstellen, namentlich wenn der Prolaps nicht zurückgeht.

Literatur zu § 201—205.

d'Ajutolo, *Due sacchi erniarii con polipo sieroso nello stesso individuo, Bologna* 1887.
Basch, *Brucheinklemmung, v. Langenbeck's Arch. XIX.*
Bidder, *Brucheinklemmung, v. Langenbeck's Arch. XVIII.*
Bönicken, *Ueber Bakterien des Bruchwassers eingeklemmter Hernien, Virch. Arch.* 120. *Bd.*
Brunner, *Herniologische Beobachtungen, Beitr. z. klin. Chir. v. Bruns IV* 1889.
Chiari, *Ueber eine intrauterin entstandene von Darmatresie gefolgte Intussusception des Ileums, Prager med. Wochenschr.* 1888.
Cornil *et* **Tchistowitch**, *Lésions de l'intestin dans les hernies étranglées, Arch. de méd. expér. I* 1889.
Duret, *Des variétés rares de la hernie inguinale, Paris* 1883.
Englisch, *Ueber Hernia obturatoria, Wien* 1891.
Eppinger, *Beitr. z. Path. d. Hernien in der Leistengegend, Internat. Beitr., Festschr. f. Virchow II* 1891.
Esau. *Axendrehung, Dtsch. Arch. f. klin. Med. XVI* 1875.
Fleiner, *Darminvagination, Virch. Arch.* 101. *Bd.*
Garrè, *Die Hernia ischiadica, Beitr. v. Bruns IX* 1892.
Graser, *Die Unterleibsbrüche, Wiesbaden* 1891.
Herzog, *Die Rückbildung des Nabels und der Nabelgefässe, München* 1892.

Hildebrandt, *Zusammenstellung von 177 Fällen von Brucheinklemmung, I.-D. Breslau* 1869
Kaufmann, *Zwerchfellshernie, Dtsch. med. Wochenschr.* 1887.
Klemm, *Studien über die pathologisch-anatomischen Veränderungen am Darm in Folge von Brucheinklemmung, Dorpat* 1890.
Kocher, *Brucheinklemmung. Dtsch. Zeitschr. f. Chir. VIII.*
Korkweg, *Brucheinklemmung, v. Langenbeck's Arch. XXII.*
Krönlein, *Herniologische Beobachtungen, v. Langenbeck's Arch. XIX und XXV.*
Küster, *Beitrag zu der Lehre von den Hernien, Verh. d. D. Ges. f. Chirurgie XV* 1886.
Küttner, *Innere Incarceration, Virch. Arch.* 43 *Bd.*
Lacher, *Ueber Zwerchfellhernien, Dtsch. Arch. f. klin Med. XXVII* 1880.
Leichtenstern, *v. Ziemssen's Handb. d spec. Path. VII.*
Leubuscher, *Darminvagination, Virch Arch.* 85. *Bd.*
Lossen, *Brucheinklemmung, Verh. d Deutsch. Ges. f. Chir. III u IV Congr.* 1874 u. 1875.
Pohl, *Befund einer durch viele Jahre getragenen Darmintussusception, Prag. med. Woch.* 1883.
Rafinesque, *Étude sur les invaginations intestinales chroniques, Thèse de Paris* 1878.
Reichel, *Die Lehre von der Brucheinklemmung. Stuttgart* 1886.
Roser, *Brucheinklemmung, Arch f. Heilk* 1860 *u. Centralbl. f. Chir.* 1874.
Rumpel, *Ueber den interstitiellen Leistenbruch, I.-D. Marburg* 1887.
Sachs. H., *Untersuchungen über den Processus vaginalis peritonei als prädisponirendes Element für die äussere Leistenhernie, Arch. f. klin. Chir. XXXVI* 1887.
Schmidt, *Hernien, Handb. d. Chir. von v. Pitha und Billroth III.*
Thoma, *Vier Fälle von Hernia diaphragmatica, Virch. Arch.* 88. *Bd.*
Treves, *Darmobstruction, Leipzig* 1886.
Wiederhofer, *Gerhardt's Handb. d. Kinderkrankh. IV* 1880.

3. Circulationsstörungen, Blutungen und Degenerationen.

§ 206. **Circulationsstörungen**, welche in Hyperämie oder Anämie ihren Ausdruck finden, kommen im Darme sehr häufig vor, doch giebt der Sectionsbefund über das dem Tode vorausgegangene Verhalten nur ganz ungenügend Auskunft, so dass man unter Verhältnissen, unter denen während des Lebens congestive Hyperämieen bestanden haben müssen, nach dem Tode oft keinerlei Hyperämie mehr nachzuweisen vermag.

Congestive Hyperämie, welche sich vornehmlich durch lebhafte Röthung der Schleimhaut zu erkennen giebt, unter Umständen auch zu Blutungen führt, kann sowohl eine Folge von reizender Beschaffenheit des Darminhaltes als auch einer an anderer Stelle ausgelösten Einwirkung auf die Innervation der Blutgefässe sein. **Stauungshyperämie** kommt in allgemeiner Verbreitung vornehmlich bei allgemeinen Stauungen im grossen Kreislauf, sowie bei Lebererkrankungen, welche eine partielle Verödung der Pfortaderverzweigungen bedingen, sodann auch bei Verengerung und Verschliessung der Pfortader selbst vor, doch ist zu bemerken, dass sich die Stauung im Darm meist weniger stark geltend macht als im Magen. Locale Stauungen kommen am häufigsten durch Compression der mesenterialen Gefässe von Darmschlingen, die in einem Bruchsack liegen oder irgendwo eingeschnürt und comprimirt werden, selten durch thrombotischen Verschluss von mesenterialen Gefässen zu Stande. Die Behinderung des Blutabflusses bei fortgesetztem Zufluss führt oft nicht nur zu blaurother und schwarzrother Färbung der Mucosa, sondern auch der Serosa und der Muscularis.

Blutungen können sich sowohl an active als an passive Hyperämieen anschliessen und betreffen am häufigsten die Schleimhaut, von der namentlich das Zottengewebe leicht Blut austreten lässt. Sie sind im Uebrigen eine häufige Erscheinung verschiedener entzündlicher Erkrankungen, so z. B. jener, welche bei Dysenterie und Typhus abdominalis eintreten und

kommen sowohl zu Beginn entzündlicher Affectionen als auch im Gefolge von geschwürigem Zerfall der Schleimhaut vor. Sie sind bald auf eine einzige oder auf einige wenige Stellen beschränkt, bald über ein grosses Gebiet ausgebreitet, und es kommen bei angeborener oder erworbener Hämophilie, sowie auch im Gefolge neurotischer Congestionen Darmblutungen vor, die sich über den grössten Theil des Darmes erstrecken. Das in den Darm ergossene Blut nimmt bei längerem Verweilen im Darm eine braunschwarze bis schwarze Färbung an und bildet dann meist eine schmierige Masse. In die Schleimhaut ausgetretenes Blut führt nach einiger Zeit zur Bildung schiefergrauer bis schwarz gefärbter Flecken, die lange Zeit sich erhalten können. Nach dichter hämorrhagischer Infarcirung der Schleimhaut, welche zu einer Aufhebung der Circulation führt, wird das Gewebe nekrotisch, stösst sich nach einiger Zeit ab und hinterlässt einen Substanzverlust.

Bei hochgradigen localen Circulationsstörungen, wie sie durch Compression und thrombotischen Verschluss der Venen, mitunter auch durch embolischen und thrombotischen Verschluss der Arteria mesenterica superior und ihrer Aeste verursacht werden, kommt es nicht nur zu Schleimhautblutungen, sondern zu blutigen Infarcirungen der ganzen Darmwand, so dass die betroffenen Darmschlingen ein blauschwarzes Aussehen erhalten und weiterhin in Folge der sistirten Circulation der Nekrose verfallen.

Oedeme des Darmrohres kommen sowohl als Folgen von Stauungen, als auch von Alterationen der Gefässwände vor, letzteres namentlich als Begleit- und Theilerscheinung von Entzündungen. Oedem der Submucosa kann eine bedeutende Verdickung des Darms bedingen; die Schleimhaut erscheint zugleich wie gequollen und schwappt bei Bewegung.

Atrophie der Darmschleimhaut, die durch Drüsenschwund charakterisirt ist, ist ein überaus häufiger Befund, der namentlich im Dickdarm und hier wieder besonders im Coecum zu erheben ist und einen Folgezustand von voraufgegangenen Entzündungsprocessen darstellt (vergl. § 208). Unter den **degenerativen Veränderungen** ist in erster Linie die **amyloide Entartung** des Blutgefässbindegewebsapparates zu nennen, welche namentlich in der Mucosa und Submucosa, seltener in der Muskelwand ihren Sitz hat. Sie tritt meist unter denselben Verhältnissen wie die Amyloidentartung der drüsigen Organe auf, kommt indessen in seltenen Fällen auch unter anderen uns unbekannten Bedingungen zur Entwickelung. Die amyloid entartete Schleimhaut ist meist blass; hochgradige Entartung kann eine Verhärtung bedingen.

Die **Muscularis des Darmes** zeigt nur selten auffällige Veränderungen, doch können sich in den Muskelzellen verschiedene Degenerationen einstellen, so namentlich fettige Degeneration (Wagner), hyaline Degeneration mit Bildung hyaliner Schollen (Beneke) und Pigmententartung (Scheimpflug). Nach Nothnagel kommt auch eine angeborene Atrophie, eine Hypoplasie der Darmmusculatur vor. Bei Infectionskrankheiten, Intoxicationen, bei allgemeinen Ernährungsstörungen und bei Erkrankungen des Centralnervensystems scheinen sich nach Untersuchungen von Scheimpflug, Blaschko und Sasaki Degenerationen an den nervösen Apparaten des Darmes einstellen zu können.

Literatur über Circulationsstörungen, Blutungen und Degenerationen in der Darmwand.

Adenot, *Thrombose de l'artère mesént. infér., Revue de méd. X*, 1890.
Beneke, *Hyaline Degeneration der glatten Muskelfasern, Virch. Arch.* 99. *Bd.* 1885.
Blaschko, *Mittheilung über eine Erkrankung der sympathischen Geflechte der Darmwand, Virch. Arch.* 94. *Bd.* 1883.
Cheyron-Lagrèze, *Étude sur les ulcérations gastro-intéstinales consécutives aux oblitérations artérielles, Thèse de Paris* 1881.
Edinger, *Amyloidentartung der Musculatur, Dtsch. Arch. f. klin. Med.* 29. *Bd.* 1881.
Faber, *Die Embolie der Arteria mesenterica superior, Dtsch. Arch. f. klin. Med.* 1875
Firket et **Malvoz**, *Thrombose des branches de l'artère mesent. sup. et infarctus de l'intestin grêle, Arch. de méd. exp. III* 1891.
Grawitz, *Embolie der Arteria mesaraica superior, Virch. Arch.* 110. *Bd.*
Kaufmann, *Ueber den Verschluss der Arteria mesenterica superior durch Embolie, Virch. Arch.* 116. *Bd.* 1889.
Kyber, *Amyloidentartung, Virch. Arch.* 81. *Bd.* 1880.
Lesser, *Die anatomischen Veränderungen des Verdauungskanales durch Aetzgifte, Virch. Arch.* 83. *Bd.* 1881.
Litten, *Folgen des Verschlusses der Art. mesenterica superior, Virch. Arch.* 63. *Bd.* 1875.
Moyes, *Embolism of the sup. mesent. artery. Glasgow Med. Journ.* 1880.
Neumann, E., *Zur Histologie der amyloiden Darmerkrankung, Arch. d. Heilk. IX* 1868.
Nothnagel, *Beitr. zur Phys. und Pathol. des Darms, Berlin* 1884.
Ponfick, *Embolie der Art. mesenterica sup., Virch. Arch.* 50. *Bd.*
Sasaki, *Ueber Veränderungen in den nervösen Apparaten der Darmwand bei perniciöser Anämie und bei allgemeiner Atrophie, Virch. Arch.* 96. *Bd.* 1884.
Scheimpflug, *Zeitschr. f. klin. Med. IX.*
Wagner, E., *Ueber eine eigenthümliche primäre Fettmetamorphose der Muskelhaut des Dünndarms, Arch. d. Heilk. II* 1861.
Wild, *Beiträge zur Kenntniss der amyloiden und hyalinen Degeneration des Bindegewebes, Beitr. z. path. Anat. v. Ziegler I* 1886.

4. Die Entzündungen der Darmschleimhaut und deren Folgezustände.

a) Entzündungen, welche durch verschiedene, nicht specifische Schädlichkeiten hervorgerufen werden.

§ 207. Die **Entzündungen des Darmkanales** sind in den meisten Fällen durch Veränderung des Darminhaltes verursacht; doch können auch von der Blut- und der Säftemasse des Körpers aus wirkende Stoffe, können Infectionen und Intoxicationen (z. B. durch Arsenik, Sublimat, septische Stoffe), die nicht vom Darm ausgehen, Exsudationen in den Darm und entzündliche Veränderungen in der Darmschleimhaut verursachen.

Einen schädlichen, reizenden Einfluss kann der Darminhalt schon dann ausüben, wenn er allzu lange im Darme verbleibt und unter dem Einfluss der im Darm stets in Menge vorhandenen Bakterien abnorme Zersetzungen eingeht. Es kann sich dies namentlich im Gebiete des Dickdarmes, in welchem ja der Darminhalt schon normaler Weise faulige Zersetzungen eingeht, ereignen, fehlt indessen auch nicht im Dünndarm, indem sich auch hier abnorme, oft saure Gährungen einstellen können. Diese Zersetzungen können schon durch die Wirkung der stets im Darm vorhandenen Bakterien herbeigeführt werden, doch kommt es nicht selten zu Einfuhr von besonderen Bakterien mit der Nahrung, und es sind z. B. ein Theil der als Fleisch- und Wurst- und Käsevergiftung bekannten, mit Darmentzündung verbundenen Erkrankungen auf abnorme Fäulnissgährung zurückzuführen, welche unter dem Einfluss mit der verdorbenen Nahrung genossener Bakterien entstehen. In anderen Fällen

werden auch Bakterien eingeführt, welche nicht nur im Darminhalt sich vermehren, sondern zugleich auch da oder dort in dem Gewebe sich ansiedeln und dadurch Gewebsveränderungen verursachen. In noch anderen Fällen werden nur giftige, chemische Producte durch Bakterien bewirkter Zersetzungen, oft auch von anderen Pflanzen oder von Thieren producirte Gifte mit den Speisen und den Getränken aufgenommen. Endlich giebt es auch sonst noch eine grosse Zahl chemisch und physikalisch wirkender, z. Th. ätzender Substanzen, welche, in den Darm aufgenommen, Entzündung verursachen (vergl. § 194).

Die häufigste Form der Darmentzündung ist die **Enteritis katarrhalis**, welche bald ein seröses, bald ein schleimiges, bald ein eiteriges, bald ein gemischtes Secret liefert. Bei acutem Katarrh ist die Schleimhaut hyperämisch und geschwellt, ihr Gewebe stärker als gewöhnlich durchfeuchtet und häufig auch von mehr oder minder zahlreichen Rundzellen, da und dort oft auch von Blut durchsetzt. Das Epithel zeigt eine gesteigerte Verschleimung und stösst sich oft in reichlichem Maasse ab, und es kann danach die geröthete Schleimhaut mit reichlichem Schleim oder auch mit trüber Flüssigkeit belegt sein. Nach Böhm erfolgt eine besonders reichliche Epitheldesquamation bei Vergiftung mit Arsenik und mit den Gliedern der Muscaringruppe; es sind indessen auch zahlreiche andere Katarrhe mit starken Epithelverlusten verbunden, so namentlich jene Katarrhe, welche bei Cholera auftreten. Bei der als Enteritis membranacea bezeichneten chronischen Erkrankung findet eine enorme Schleimproduction und Epitheldesquamation statt, so dass cylindrische und hautartige Massen entleert werden.

Die meisten Katarrhe verlaufen acut und enden mit Heilung, doch hinterlassen sie nicht selten bleibende Veränderungen. Chronische Katarrhe kommen namentlich bei anhaltender Einfuhr reizender Substanzen in den Darmkanal und bei abnormer Zersetzung des Derminhaltes, sowie bei Stauungen im Pfortadergebiet vor.

Die Muscularis mucosae ist bei allen diesen Processen meist nur wenig verändert. Nur selten sind ihre Muskelfasern verdünnt, atrophisch oder in fettiger Degeneration. Die Submucosa ist meist unverändert, kann indessen während des Verlaufes des Entzündungsprocesses zellig infiltrirt sein.

Trägt ein **Katarrh eiterigen** oder **schleimig-eiterigen** Charakter, so dass die Oberfläche der Schleimhaut sich mit Eiter oder schleimig-eiterigen Massen bedeckt, so pflegt auch die Infiltration der Schleimhaut eine besonders dichte zu sein (Fig. 274 d d_1) und kann stellenweise so dicht werden, dass dadurch das Drüsengewebe ganz verdeckt wird. Unter diesen Verhältnissen kommt es alsdann häufig zu partieller **Vereiterung** der Schleimhaut, wobei das Gewebe herdweise abstirbt (*f*) und sich auflöst, so dass sich mehr oder minder umfangreiche, von zellig infiltrirtem Gewebe umgrenzte **Geschwüre** (*g*) in der Schleimhaut bilden. Die abgestorbenen Gewebsfetzen bilden dabei oft einen kleienartigen Belag, welcher mit dem Eiter der Oberfläche die stark geschwellte und geröthete Schleimhaut bedeckt. Die Submucosa (*b*) ist meist von einer reichlichen Menge von Rundzellen (*e*) durchsetzt. In seltenen Fällen bilden sich auch submucöse Abscesse, die später durchbrechen und Hohlgeschwüre hinterlassen. Es kommen ferner auch in seltenen Fällen über grössere Gebiete ausgebreitete phlegmonöse eiterig-seröse Infiltrationen der Submucosa vor.

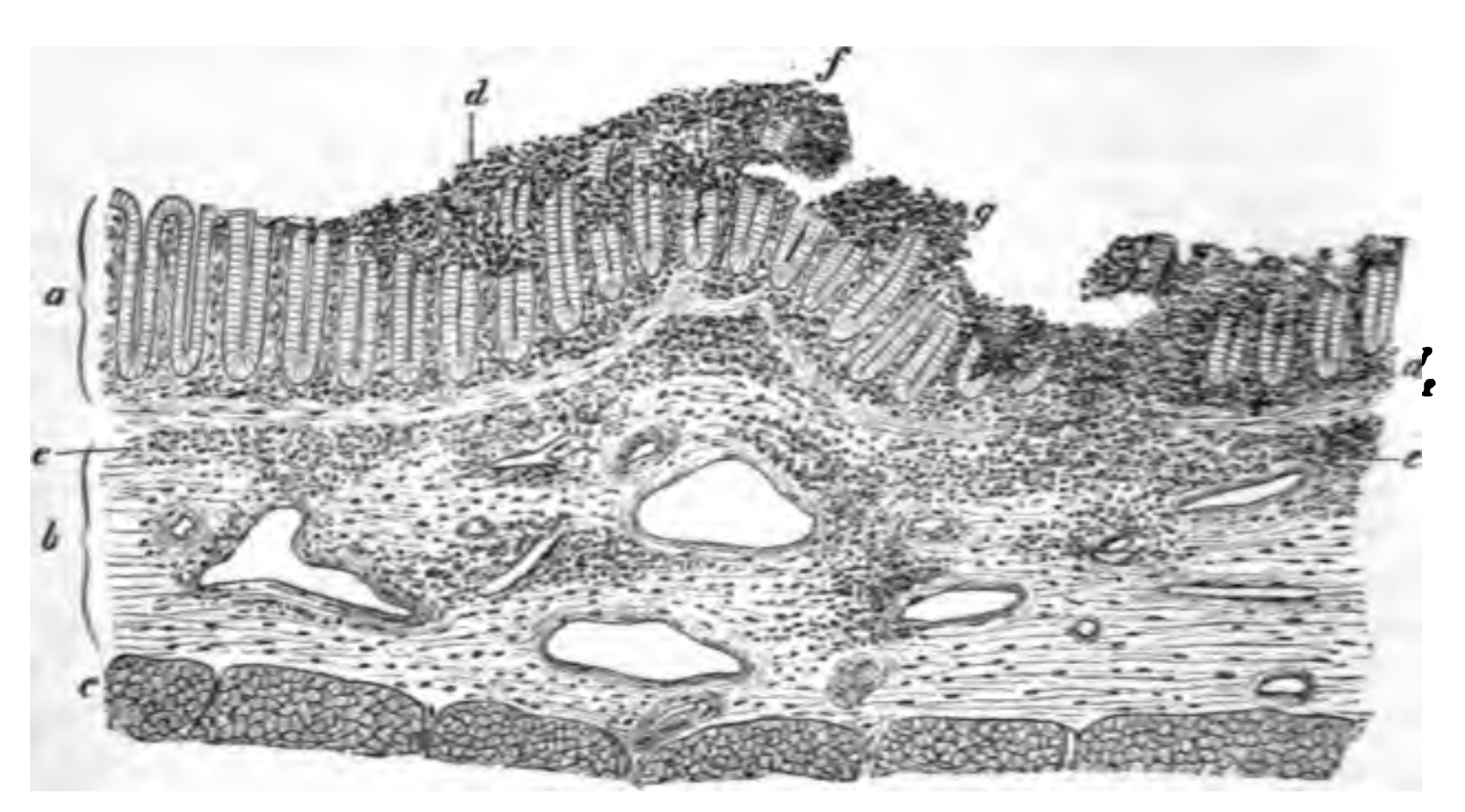

Fig. 274. Vereiterung und nekrotischer Zerfall der Schleimhaut des Dickdarmes bei Dysenterie. Durchschnitt durch die Mucosa (a) und Submucosa (b) des Dickdarms. c Muscularis. d Interglanduläre, d_1 subglanduläre Infiltration der Mucosa. e Infiltrationsherde in der Submucosa. f Infiltrirte obere Drüsenschicht, im Abstossen begriffen. g Geschwür, dessen Grund zellig infiltrirt ist. Hämatoxylinpräparat. Vergr. 25.

Erfolgt die Mortification des Gewebes in grösseren Herden, so gewinnt der Process mehr und mehr den Charakter einer **diphtheritischen Entzündung**, und es lässt sich auch eine scharfe Grenze zwischen letzterer und der Vereiterung mit moleculärer Abbröckelung des Gewebes nicht ziehen. Bilden sich umfangreichere Gewebsnekrosen (vergl. p. 544, Fig. 280 und 281), so erscheinen an der Oberfläche der geschwellten und gerötheten Schleimhaut grauweisse oder schiefergraue oder gelblich gefärbte Schorfe, welche mit Vorliebe die Kämme der Schleimhautfalten einnehmen. Stossen sich weiterhin diese Schorfe ab, so bleiben mehr oder minder umfangreiche **Geschwüre** zurück, welche untereinander confluiren und dadurch eine ganz bedeutende Grösse erreichen können. Nicht selten wird der grössere Theil der Schleimhaut zerstört (Fig. 275 *a*) so dass nur noch Inseln von Schleimhautgewebe (*b*) übrig bleiben, die zufolge ihrer entzündlichen Schwellung meist stark über die geschwürigen Partieen vorragen.

Bei diphtheritischen Entzündungsprocessen pflegt sowohl die Mucosa als auch die Submucosa stark mit zelligem und serösem, zum Theil auch fibrinösem Exsudat durchsetzt zu sein (Fig. 274 *e*). Nicht selten sind sie stellenweise auch blutig infiltrirt. Muscularis und Serosa sind zuweilen ebenfalls zellig infiltrirt.

Zur Verschwärung der Mucosa führende Dickdarmentzündungen werden gerne als **Dysenterie** (vergl. § 210) bezeichnet.

Sie sind meist Folgezustände von fauligen Zersetzungen des Darminhaltes oder von specifischen Darminfectionen, können sich indessen auch bei Vergiftungen, z. B. bei Arsenik- und Sublimatvergiftungen, sowie bei septischen Intoxicationen einstellen. Nach Kaufmann ist die Ursache der bei Sublimatintoxicationen auftretenden schweren hämorrhagischen und verschorfenden Dickdarmentzündung in Stasen und Thrombosen innerhalb der Gefässe der Darmschleimhaut gelegen.

Krupöse Entzündungen, welche durch die Bildung von geronnenen,

Fig. 275. Innenfläche des Dickdarmes nach partieller diphtheritischer Verschwärung der Mucosa (Dysenterie). *a* Glatte atrophische indurirte Mucosa. *b* Mucosa mit erhaltener Drüsenschicht.

bald in Form von kleinen Fetzen, bald in grossen Membranen auftretenden Massen charakterirt sind, kommen nicht selten neben katarrhalischen und diphtheritischen Entzündungen vor, und es kann z. B. bei Dysenterie die Entzündung im Dickdarm vornehmlich einen diphtheritischen Charakter zeigen, während im Dünndarm vornehmlich katarrhalische und krupöse Processe sich abspielen. Unter Umständen sind diphtheritische Schorfe noch von Gerinnungsmembranen überlagert.

Hämorrhagieen kommen bei allen Darmentzündungen sehr häufig vor und haben am häufigsten in den Kämmen der Schleimhautfalten ihren Sitz. Das diphtheritisch verschorfende Gewebe ist nicht selten zu einem grossen Theil hämorrhagisch infiltrirt, und es mischt sich oft auch Blut dem an die Oberfläche austretenden Exsudat bei.

Die **solitären** und die **agminirten Lymphknötchen** des Darmes zeigen in vielen Fällen keine nennenswerthe Betheiligung an den entzündlichen Schleimhauterkrankungen und sind danach oft schwer oder gar nicht zu erkennen. In anderen Fällen sind sie dagegen geschwollen und ragen alsdann in Form von weissen oder grauweissen, zuweilen von einem rothen Hof umgebenen Knötchen über die Oberfläche hervor. Bei Schwellung der PEYER'schen Plaques können in ihrem Gebiet sowohl Knötchen, als auch netzförmig gestaltete Erhebungen, welche kleine Grübchen einschliessen, auftreten. Bei starken Schwellungen kann auch der ganze Plaque sich beetartig über die Oberfläche erheben und dabei eine glatte oder auch eine wulstige Oberfläche besitzen. Alle diese Zustände werden als **Enteritis follicularis** bezeichnet.

Die Schwellung der Lymphknötchen kann zunächst auf einer Hypertrophie derselben (Fig 276 *g*) beruhen, wobei freilich oft schwer zu entscheiden ist, inwieweit diese Hypertrophie als eine physiologische, lediglich auf eine individuelle Variation des bei den einzelnen Individuen sehr verschieden entwickelten lymphadenoiden Gewebes des Darmes, wie weit als eine durch Infection oder Intoxication verursachte Veränderung

anzusehen ist. Am häufigsten begegnet man diesen Zuständen bei Kindern und unter diesen vornehmlich bei solchen, die an Diphtherie (Fig. 276) zu Grunde gegangen sind. Das Keimcentrum der Knötchen ist dabei vergrössert, die Zahl der Lymphzellen, welche aus dem Knötchen nach der Oberfläche des Darmes wandern (Fig. 276 h i), gegen die Norm vermehrt.

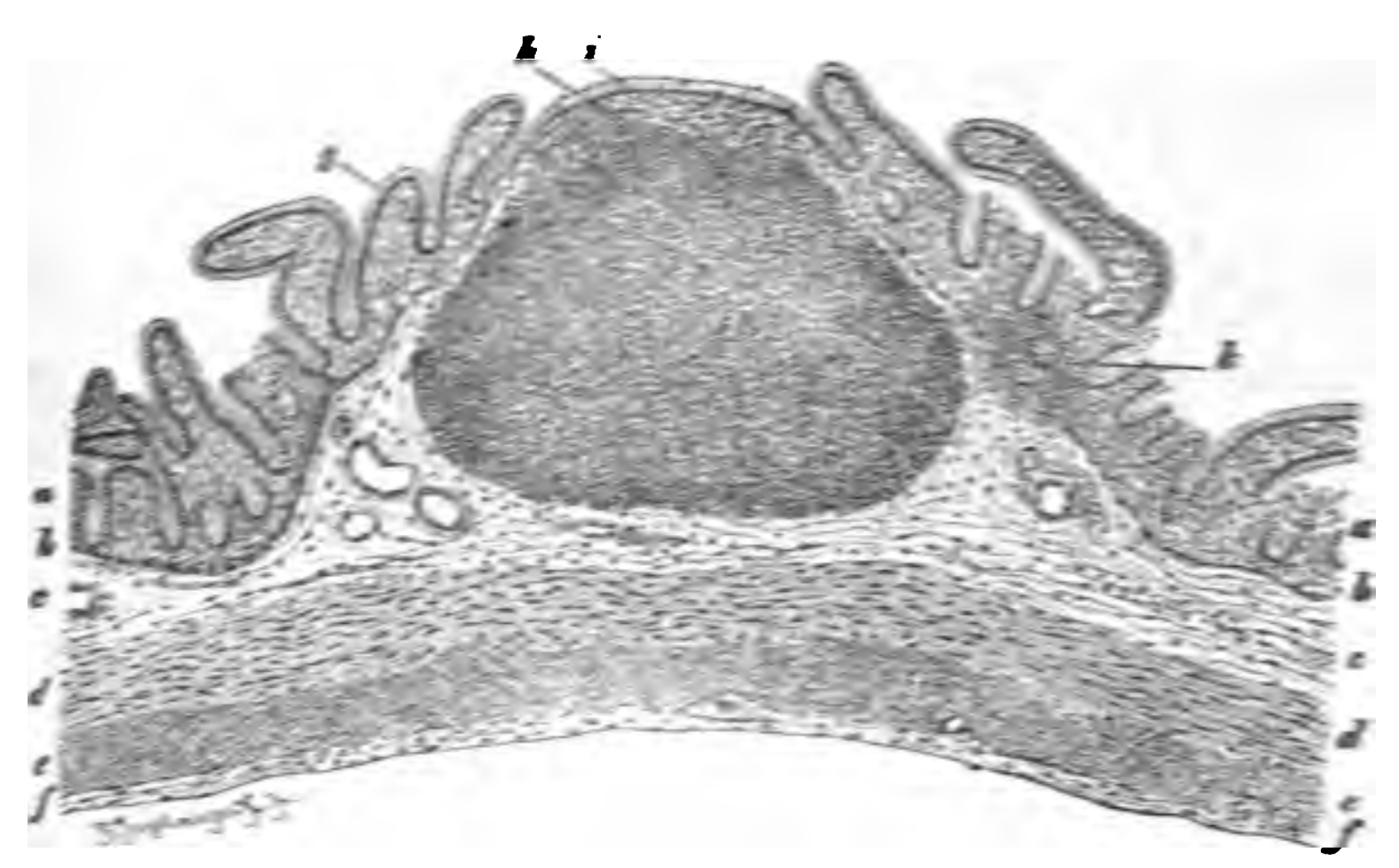

Fig. 276. Durchschnitt durch einen hypertrophischen Follikel des Dünndarmes eines an Diphtherie verstorbenen Kindes. *a* Drüsenschicht der Mucosa. *b* Muscularis mucosae. *c* Submucosa. *d* Innere, *e* äussere Muskelschicht. *f* Serosa. *g* Follikel. *h* Ueber dem Follikel gelegenes, von Leukocyten durchsetztes Bindegewebe. *i* Von Leukocyten durchsetztes Epithel. *k* Kleinzelliger Herd in der Mucosa. In MÜLLER'scher Flüssigkeit gehärtetes, mit Hämatoxylin gefärbtes, in Kanadabalsam eingeschlossenes Präparat. Vergr. 30.

In vielen Fällen ist die Schwellung der Solitärfollikel und der Plaques wesentlich durch eine stärkere Anhäufung von Lymphkörperchen in den sie umgebenden Lymphbahnen, sodann auch durch eine perifolliculäre zellige Infiltration bedingt, und es sind die Bildung von leistenförmigen netzartigen Erhabenheiten in den PEYER'schen Plaques, sowie die gleichmässige Schwellung derselben wesentlich auf diese Veränderungen (vergl. § 212) zurückzuführen.

Die Schwellungen der Follikel und die perifolliculäre Infiltration können wieder zurückgehen, wobei die Zahl der Zellen wieder abnimmt und die Infiltration verschwindet. Zuweilen kommt es indessen zu einer V e r e i t e r u n g des folliculären und perifolliculären Gewebes, zur Bildung von **Follicularabscessen** und nach deren Durchbruch zu **Folliculargeschwüren**, welche, entsprechend der Gestaltung und dem Sitz der Follikel, kesselförmige, in die Submucosa reichende Substanzverluste mit überhängenden Rändern und relativ enger Oeffnung darstellen. Durch Fortschreiten der Vereiterung und durch Confluenz benachbarter Geschwüre können sich grössere buchtige Geschwüre bilden.

Die **Lymphgefässe der Darmwand** sind bei Entzündungen wohl immer mehr oder weniger betheiligt und schliessen oft reichliche Mengen von Leukocyten, zuweilen auch Fibrin ein. Oft enthalten sie auch desquamirtes Endothel, und bei Entzündungen, welche bereits einige Zeit gedauert haben, sind sie oft mit grossen, zum Theil mehrkernigen,

epithelioiden Zellen, welche wohl gewucherte Endothelien sind, gefüllt, so namentlich im Gebiet der Musculatur und der Serosa.

§ 208. Die leichteren Formen der **Katarrhe heilen**, ohne bleibende Veränderungen zu hinterlassen, indem nach Ablauf der Entzündung das Exsudat resorbirt, das verloren gegangene Epithel durch regenerative Wucherung der in den Lieberkühn'schen Krypten gelegenen Epithelien wieder ersetzt wird. Bei lang anhaltenden Katarrhen kann indessen dieser Wiederersatz ein unvollkommener werden, so dass schliesslich eine durch Abnahme des Drüsengewebes charakterisirte Atrophie der Schleimhaut sich einstellt. Selbstverständlich ist dies noch viel mehr der Fall, wenn die Entzündung zu Gewebsvereiterung und diphtheritischer Verschorfung und damit zu Zerstörung ganzer Schleimhautpartieen führt.

So kommt es denn, dass **Atrophie der Darmschleimhaut** (Fig. 278) einen ausserordentlich häufigen Befund bei der Section bildet. Es stellen sich zwar nach Verlust von Schleimhautgewebe stets **regenerative Wucherungen** (Fig. 277 *h i k*) ein, und es findet nicht nur eine Ueberhäutung der von Epithel entblössten Stelle, sondern auch eine Neubildung von Bindegewebe und von Drüsengewebe statt.

Fig. 277. Heilung eines Dünndarmgeschwüres unter Bildung neuer Drüsenschläuche in der Submucosa. *a* Mucosa. *b* Submucosa. *c d* Muscularis. *e* Serosa. *f* Rest des noch nicht vom Epithel überzogenen Geschwürsgrundes. *g* Ueberhängender Geschwürsrand. *h* Mit Epithel bedeckter Geschwürsgrund. *i* Neugebildete, in der Submucosa gelegene Drüsen. *k* Tiefe, mit Epithel ausgekleidete Bucht. In Müller'scher Flüssigkeit, Alkohol und Celloidin gehärtetes, mit Hämatoxylin gefärbtes, in Kanadabalsam eingeschlossenes Präparat. Vergr. 20.

Es können sogar in die Submucosa reichende Geschwüre (Fig. 277 *f*) wieder mit Epithel überzogen (*h k*) und das angrenzende submucöse Gewebe von neugebildeten Drüsen durchsetzt (*i*) und durch Hebung des Grundes durch wucherndes Bindegewebe die Vertiefung wieder ausgeglichen werden. Gleichwohl bleibt oft die Regeneration eine unvollkommene, und zwar selbst nach Processen, welche sich auf die Drüsenschicht der Schleimhaut beschränken.

So kommt es denn, dass eine mehr oder minder ausgesprochene Atrophie einzelner Partieen der Darmschleimhaut bei Erwachsenen in der Mehrzahl der Fälle (nach NOTHNAGEL bei [illegible]) sich nachweisen lässt, namentlich im Gebiete des Dickdarms und hier wieder am häufigsten im Coecum und im Colon ascendens, weniger häufig im

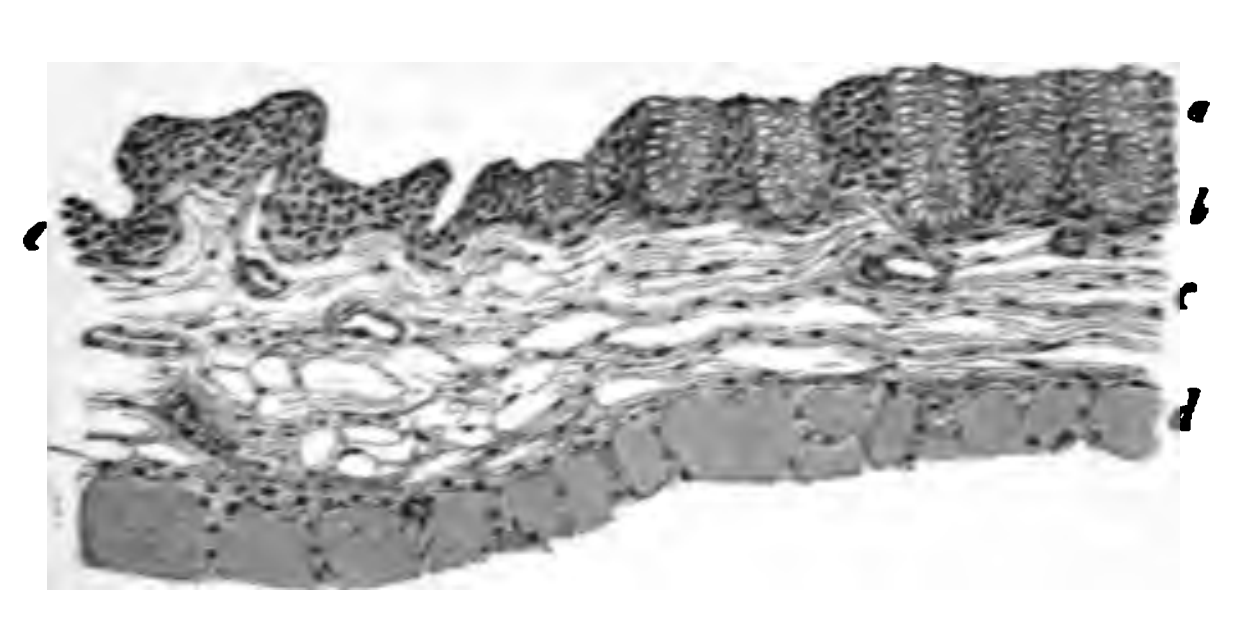

Fig. 278 Durchschnitt durch die Mucosa und Submucosa eines atrophischen Dickdarms *a* Auf die Hälfte ihrer Höhe reducirte Drüsenschicht. *b* Muscularis mucosae *c* Submucosa. *d* Muscularis *e* Total atrophirte Schleimhaut. In MÜLLER'scher Flüssigkeit und Alkohol gehärtetes, in Alaunkarmin gefärbtes und in Kanadabalsam eingeschlossenes Präparat Vergr. 80.

übrigen Dickdarm und im Ileum. Nicht selten entbehrt dabei die Schleimhaut stellenweise einer Drüsenschicht (Fig. 278 *e*) ganz, an anderen Stellen sind die Drüsen mehr oder weniger verkürzt (*a d*).

Geht die Mucosa durch verschwärende Processe über grössere Gebiete ganz zu Grunde, so bleibt auch ein regenerativer Wiederersatz der Drüsengewebes in diesen Gebieten aus, und es wird die Auskleidung des Darmes durch Bindegewebe gebildet, das entweder von der Muscularis mucosae oder der Submucosa gebildet wird, von denen die letztere sich im Anschluss an Entzündungen oft

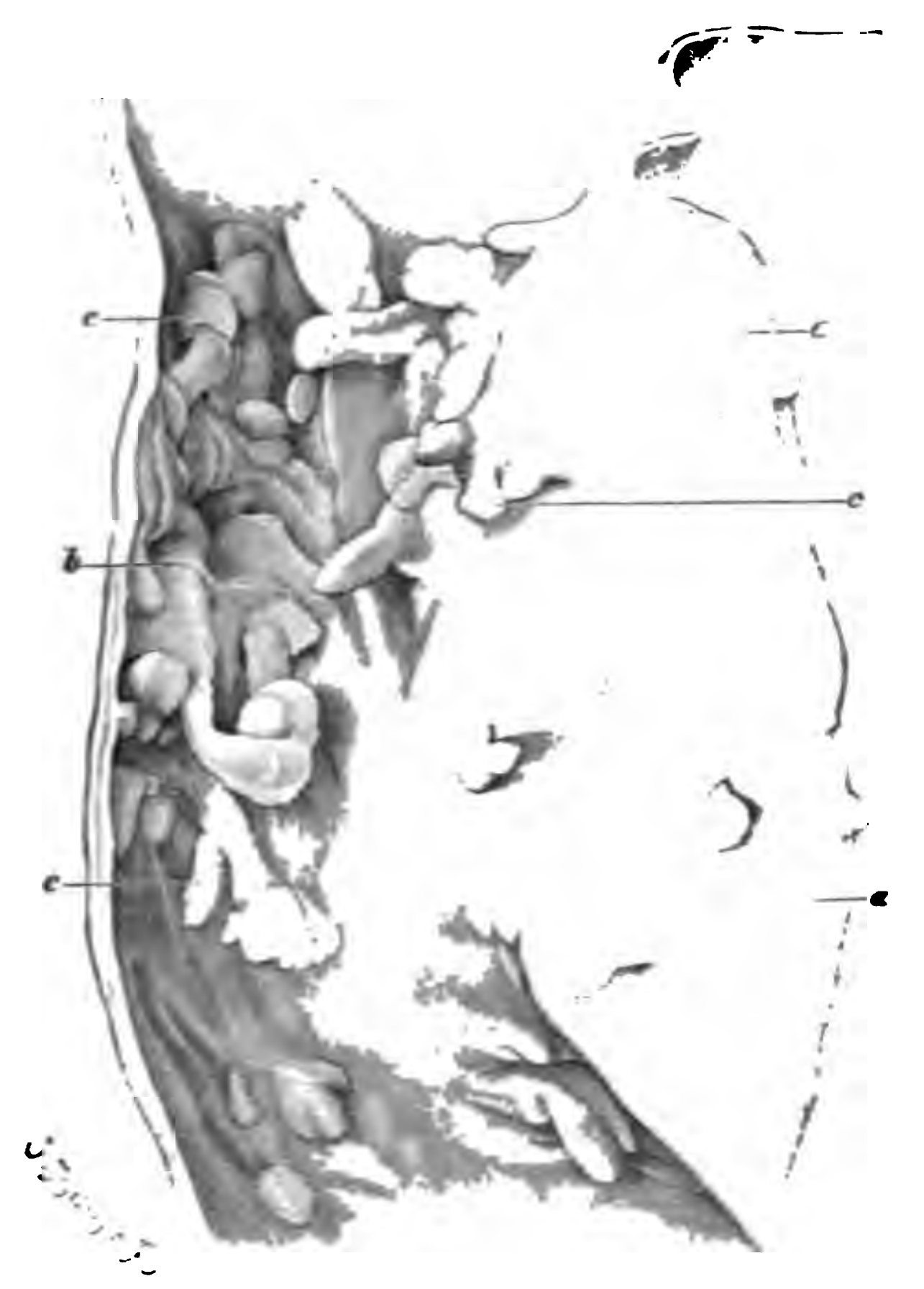

Fig. 279. Polyposis intestini crassi nach chronischer Dysenterie *a* Glatte atrophische, mit spärlichen Polypen bedeckte drüsenlose Schleimhaut. *b* Drüsenhaltige Schleimhaut. *c* Schleimhautpolypen.

ganz bedeutend verdickt und unter Umständen eine schwielige Beschaffenheit annimmt. Erstreckt sich die Bindegewebshypertrophie, die auch noch in die Darmmusculatur eingreifen kann, über die ganze Circumferenz des Darmes oder über einen grossen Theil derselben, so kommt es zu mehr oder minder ausgebreiteten, oft erheblichen Darmstenosen.

Die ihrer Drüsenschicht ganz oder grösstentheils entbehrende Innenfläche der Darmwand kann vollständig glatt aussehen (Fig. 279 *a*). Nicht selten ist indessen die glatte Fläche von **Wülsten** und **polypösen Bildungen** unterbrochen (Fig. 279 *b c*). Beide stellen nichts anderes als Schleimhautreste dar, in denen das Drüsengewebe, oft auch das Bindegewebe mehr oder weniger gewuchert ist.

Nicht selten enthalten sie nicht nur abnorm grosse und geschlängelte, sondern auch abnorm verzweigte Drüsenschläuche, oft auch durch Secretverhaltung in den Drüsen entstandene **Cysten.** Zuweilen entwickeln sich letztere auch durch Secretansammlung in Räumen, welche sich dadurch gebildet haben, dass Hohlgeschwüre (Fig. 279 *f*) sich mit Epithel und Drüsen auskleideten und alsdann Schleim secernirten.

Die polypöse Prominenz der drüsen- und cystenhaltigen Schleimhautinseln beruht theils auf der Vertiefung der Umgebung, theils auf Massenzunahme der Schleimhautreste selbst, doch findet oft auch noch eine Zerrung der prominenten Theile durch den vorbeiziehenden Darminhalt und die Peristaltik des Darmes statt und kann es bewirken, dass die Polypen schliesslich langgestielt werden.

Literatur zur pathologischen Anatomie und Aetiologie der Darmentzündungen.

Baginsky, *Darmkatarrh, D. med. Wochenschr.* 1885; *Ueber Gährungsvorgänge im kindlichen Darmkanal, ib.* 1888; *Ueber Cholera infantum, Arch. f. Kinderheilk. XII* 1890.

Bertrand *et* **Fontan,** *De l'entéro-colite chronique endémique des pays chauds, Paris* 1887.

Damaschino, *Maladies des voies digestives, Paris* 1880.

v. Davidoff, *Beziehungen des Darmepithels zum lymphoiden Gewebe, Arch. f. mikr. Anat. XXIX* 1887.

Escherich, *Die Darmbakterien des Säuglings, Stuttgart* 1886; *Ueber Darmbakterien im Allgemeinen und diejenigen der Säuglinge im Besonderen, sowie die Beziehungen der letzteren zur Aetiologie der Darmerkrankungen, Centralbl. f. Bakt. I* 1887, *und Die Gährungsvorgänge im kindlichen Darmkanal, Dtsch. med. Wochenschr.* 1888.

Fraenkel, E., *Ueber Cysten im Darmkanal, Virch. Arch.* 87. *Bd.* 1882.

Gairdner *and* **Coats,** *Lectures to Practitioners on the diseases classified by the Registrar-general as Tabes mesenterica, London* 1888.

Grawitz, *Ueber die Dickdarmentzündung bei acuter Quecksilbervergiftung, Dtsch. med. Wochenschrift* 1888.

Heidenhain, *Beiträge zur Histologie und Physiologie der Dünndarmschleimhaut, Pflüger's Arch.* 43. *Bd.* 1889.

Kaufmann, *Die Sublimatintoxication, Berlin* 1888, *und Virch. Arch.* 117. *Bd.* 1889.

Kitagawa, *Enteritis membranacea, Zeitschr. f. klin. Med.* 18. *Bd.* 1890.

Krysinski, *Ueber Enteritis membranacea, Jena* 1884.

Kundrat, *Handb. d. Kinderkrankh. v. Gerhardt IV.*

Kunkel, *Ueber die acute Quecksilbervergiftung, Sitzber. d. phys.-med. Ges. zu Würzburg* 1889.

Kussmaul *und* **Maier,** *Dtsch. Arch. f. klin. Med. IV.*

Lesage, *De la dyspepsie et la diarrhée verte des enfants de premier age, Revue de méd. VII* 1887; *Du bacille de la diarrhée verte des enfants de premier age, Arch. de phys. I* 1888.

Nothnagel, *Beiträge zur Physiol. und Pathol. des Darmes, Berlin* 1884.

Passow, *Quantit. Verhalten der Solitärfollikel und Plaques im Dünndarm, Virch. Arch.* 101. *Bd.*

Schwarck, *Krup und Diphtheritis d. Darmkanals, I.-D. Bonn* 1880.

Stöhr, *Ueber die Lymphknötchen des Darms, Arch. f. mikr. Anat. XXXIII* 1889.

Virchow, *Historisches, Kritisches und Positives zur Lehre der Unterleibsaffectionen, sein Arch.* 5. *Bd.* 1853, *und Kriegstyphus und Ruhr, ib.* 52. *Bd.* 1871.

Wagner, *Arch. d. Heilk. II* 1868.

Woodward, *The medic. and surgical History of the war of rebellion Part. II Vol. I Med. History,* 1879.

Weitere Literatur enthalten § 209 *u.* § 210.

§ 209. Je nach dem Sitz hat man die Entzündungsprocesse im Darm, von denen manche in den localen anatomischen Verhältnissen begründete Eigenthümlichkeiten zeigen, mit verschiedenen Namen belegt. Die hierher gehörenden Hauptformen sind folgende:

1) **Duodenitis**, die Entzündung des Duodenums, kommt meistens gleichzeitig mit Entzündung des Magens vor. Sie führt nicht selten zu Verstopfung des Ductus choledochus und damit zu Stauung der Galle und zu Ikterus (katarrhalischer Ikterus).

Dem Duodenum kommt auch ein dem Magenulcus entsprechendes rundes Geschwür zu.

2) **Ileitis**, die Entzündung des Ileums, zeichnet sich häufig durch Schwellung der solitären und agminirten Follikel aus. Die ersteren bilden röthliche oder grauweisse prominirende Knötchen, die Plaques beetartige Erhebungen von grauer oder grauweisser Farbe, innerhalb welcher man zahlreiche grübchenförmige Vertiefungen sieht. Durch Zerfall der geschwellten Follikel bilden sich Folliculargeschwüre.

3) Als **Typhlitis** und **Perityphlitis** bezeichnet man Entzündungen des Coecums und des Processus vermiformis und deren Umgebung.

Der Processus vermiformis ist im höchsten Grade zu Retention von Substanzen aller Art geeignet. Es bleiben sehr häufig Ingesta, wie z. B. Trauben-, Apfel- und Kirschkerne etc. sowie Koth in demselben liegen, erregen durch ihre Anwesenheit Entzündung und incrustiren sich gelegentlich mit Phosphaten und Carbonaten (Kothsteine).

Die durch die Fremdkörper erregte Entzündung greift nicht selten auf sämmtliche Häute des Processus vermiformis und schliesslich auch auf die Umgebung über, wobei es zu Nekrose und Gangrän der verschiedenen Häute und zu Perforation des Processus kommen kann.

Verhältnissmässig günstig ist der Verlauf, wenn die Entzündung local bleibt, die exsudativen Processe ein gewisses Maass nicht überschreiten und der Process seinen Ausgang in Bildung von Verwachsungsmembranen nimmt. Weit schlimmer ist der Fall, wenn vor Ausbildung von Verwachsungen Perforation des Processus eintritt. Tödtliche Peritonitis pflegt dann der Ausgang zu sein. Kommt es nach Bildung von Verwachsungen zu Perforation, so entstehen abgesackte Kothabscesse, die später nach innen sowohl als nach aussen durchbrechen können. Nicht selten verödet der Processus durch Verwachsungen. Obliterirt der Wurmfortsatz in seinem inneren Theil, während der äussere sich erhält, so kann letzterer durch angesammeltes Schleimhautsecret zu einer Cyste sich erweitern.

Typhlitis und Perityphlitis können auch durch Fortleitung einer Entzündung des Dickdarmes auf das Coecum und den Wurmfortsatz entstehen. So können namentlich dysenterische, tuberculöse und typhöse Entzündungen sich auf den Wurmfortsatz verbreiten und hier zu Geschwürsbildung führen.

4) Die **Colitis** oder die Entzündung des Dickdarms kann unter Umständen schon durch stagnirende Kothmassen verursacht werden, in anderen Fällen ist sie Symptom einer septischen Allgemeininfection, sehr oft auch Effect local wirkender specifischer Gifte (vergl. § 210 bis § 216).

5) Die **Proctitis**, die Entzündung des Rectums, zeigt in manchen Beziehungen Uebereinstimmung mit den Entzündungen des Processus vermiformis, indem auch hier unter den ätiologischen Momenten die Anwesenheit von Fremdkörpern und Koth eine grosse Rolle spielt. Daneben

können auch Circulationsstörungen in den Venen des Mastdarms sowie traumatische Verletzungen, z. B. bei Verabreichung von Klystiren zu Entzündungen Veranlassung geben.

Im Verlaufe der Proctitis bilden sich häufig Geschwüre, ebenso auch fibröse Verdickungen und Verhärtungen der Submucosa und Mucosa, sowie polypöse Excrescenzen. Die Oberfläche pflegt mit schleimig-eiterigem Belag bedeckt zu sein. Greift die Entzündung und die Geschwürsbildung auf die tieferen Schichten der Rectalwand über, so kommt es zu Infiltration und Hyperplasie des benachbarten Zellgewebes, oder zur Bildung perirectaler Abscesse und Jaucheherde (Periproctitis). Von den Geschwüren der Mucosa und Submucosa aus bilden sich Gänge und Taschen in die Nachbarschaft hinein, unvollkommene innere Fisteln, welche sich mit Epithel bedecken können. Brechen abgeschlossene periproctale Abscesse nach aussen durch, so entstehen unvollkommene äussere Fisteln. Stehen diese Fisteln gleichzeitig mit der Aussenwelt und mit dem Rectum durch eine Oeffnung in Verbindung, so nennt man sie vollständige Mastdarmfisteln. Auch nach der Blase und beim Weibe nach der Scheide hin können sich Fistelgänge bilden.

Aehnliche Veränderungen wie durch nicht specifische Entzündungserreger können auch durch specifische Gifte, wie z. B. durch das Gift der Syphilis, der Tuberculose, der Dysenterie, sowie durch ulcerirende Carcinome hervorgerufen werden. Es giebt endlich auch eine primäre Periproctitis ohne vorhergehende Ulcerationen im Rectum, besonders bei Pyämie, Typhus abdominalis, acutem Gelenkrheumatismus und puerperaler Sepsis.

Literatur über Typhlitis, Perityphlitis und Proctitis.

Bauer, *v. Ziemssen's Handb. VIII.*
Bierhoff, *D. Arch. f. klin. Med. XXXVII.*
Cornil, *Arch. de phys. III* 1873.
Esmarch, *Die Krankheiten des Mastdarms und des Afters, Dtsch. Chirurgie Lief.* 48.
Graser, *Wurmfortsatzperitonitis, v. Langenbeck's Arch.* 41. *Bd.* 1891.
Matterstock, *Gerhardt's Handb. d. Kinderkrankh. IV.*
Nickel, *Ueber die sog. syphilitischen Mastdarmgeschwüre, Virch. Arch.* 127. *Bd.* 1892.
Nordmann, *Clysmatische Läsionen des Mastdarms, I.-D. Basel* 1887.
Paltauf, *Spontane Dickdarmruptur bei Neugeborenen, Virch. Arch.* 111. *Bd.*
Poelchen, *Aetiologie der stricturirenden Mastdarmgeschwüre, Virch. Arch.* 127. *Bd.* 1892.
Steiner, *Zur pathol. Anat. d. Wurmfortsatzes, I.-D. Basel* 1882.
Wölfler, *Arch. f. klin. Chir. XXI.*

b) Entzündungen, welche durch specifische Gifte hervorgerufen werden.

§ 210. Die **Dysenterie** ist eine epidemisch oder sporadisch auftretende entzündliche Affection der dicken Gedärme, welche einem specifischen Infectionsstoffe ihre Entstehung verdankt. Das Gift der epidemisch auftretenden Dysenterie ist nicht bekannt, es ist indessen wahrscheinlich, dass die verschiedenen Epidemieen nicht immer durch die nämliche Schädlichkeit verursacht werden, dass danach unter dem Begriffe Dysenterie ätiologisch verschiedene Darmaffectionen vereinigt werden, dass z. B. die Dysenterie in Aegypten eine andere Ursache hat als die in unseren Gegenden epidemisch auftretende, und diese wieder eine andere als sporadisch auftretende Formen. Unter Umständen können schon abnorme Zersetzungen des Darminhaltes, sowie auch Sublimat- und Calomel-

vergiftungen und septische Infectionen Entzündungsprocesse hervorrufen, welche nach ihrem Verlauf der Dysenterie zugezählt werden.

Sehr wahrscheinlich sind die epidemisch auftretenden Formen zum Theil auf bakteritische Infection zurückzuführen; es kommen wenigstens unter den in Deutschland local auftretenden Epidemieen Dysenterieformen vor, bei denen Spaltpilze in einer Weise im Gewebe des Darmes verbreitet sind (Fig. 280 *f g h* und Fig. 281 *e*), dass ihre pathogene Bedeutung kaum zweifelhaft erscheint. Es sind dies sehr kleine Bacillen (Fig. 280 *f g h*), welche theils zerstreut (*a*), theils in Schwärmen (*f g h*)



Fig. 280. Bacillöse Diphtheritis des Dickdarmes. *a* Nekrotisches Gewebe mit Bacillen. *b* Drüse mit nekrotischem Epithel. *c* Drüse mit abgestossenem Epithel. *d* Bindegewebe. *e* Degenerirte und abgestossene Epithelzellen. *f* Bacillen im Lumen der Drüse. *g* Unter dem Epithel gelegenes Bacillenlager. *h* Bacillenschwärme im Bindegewebe. In Alkohol gehärtetes, mit Gentianaviolett gefärbtes, in Kanadabalsam eingeschlossenes Präparat. Vergr. 300.

auftreten und zwar sowohl in den Drüsen (*f*), als auch unter dem Epithel der Drüsen (*g*) und im Bindegewebe (*h*). Ihre Vermehrung im Gewebe ist von Entzündung (Fig. 281 *h*) und Gewebsnekrose (Fig. 280 *a b* und Fig. 281 *a g*) und Gewebsdegeneration (Fig. 280 *e*) gefolgt. Nach Kartulis soll die tropische Dysenterie, wie sie in Aegypten und Griechenland vorkommt, durch Amöben verursacht werden und es be-

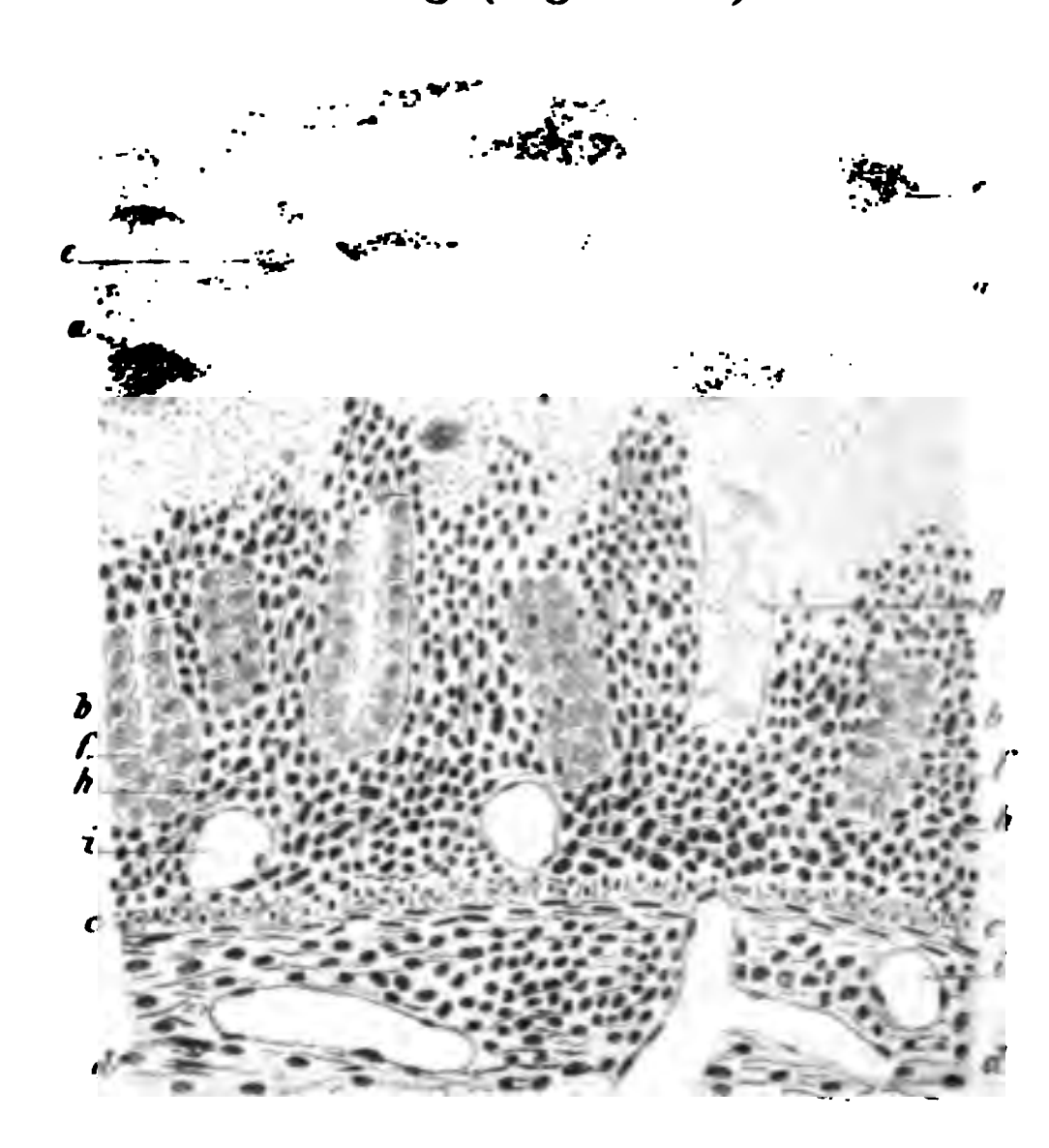

Fig. 281. Bacillöse Diphtheritis des Dickdarmes (Dysenterie). *a* Nekrotischer, von Bacillen durchsetzter Theil der Drüsenschicht der Mucosa. *b* Erhaltene Drüse. *c* Muscularis mucosae. *d* Submucosa. *e* Schwärme von Bacillen. *f* Drüsen mit erhaltenem Epithel. *g* Drüse mit nekrotischem Epithel und Bacillen. *h* Zellig infiltrirtes Bindegewebe. *i* Blutgefässe. In Alkohol gehärtetes, mit Gentianaviolett behandeltes, in Kanadabalsam eingeschlossenes Präparat. Vergr. 80.

richten Osler, Councilman und Lafleur über entsprechende Befunde bei Dysenterie in Nordamerika, Fenoglio über solche in Italien.

Anatomisch ist die Dysenterie eine nach Intensität und Extensität in den einzelnen Fällen verschiedene Darmentzündung. Sie kann auf das Rectum, die Flexura sigmoidea und den unteren Theil des Colon beschränkt sein oder bis zur Ileocoecalklappe und hinauf in den Dünndarm reichen. Es kann ferner zugleich auch die Intensität der Entzündung an den einzelnen Stellen verschieden sein.

In frischen Fällen ist die Schleimhaut intensiv congestionirt und geschwellt, häufig von Hämorrhagieen durchsetzt, die Oberfläche mit einer hühnereiweissähnlichen, mit blutigen Streifen vermischten Flüssigkeit bedeckt. Sehr bald gewinnt das Secret indessen einen eiterigen, z. Th. auch blutigen Charakter, ferner treten die bereits in § 207 erwähnten kleienförmigen Beläge auf, ein Zeichen, dass superficielle Nekrose sowie Zerfall des Gewebes eingetreten sind. Weiterhin stellen sich auch für das unbewaffnete Auge erkennbare Substanzverluste ein.

Man kann eine katarrhalische und eine diphtheritische Form unterscheiden, doch gehen beide Formen ohne Grenze ineinander über. Bei den leichteren Formen ist der Zerfall des Gewebes zunächst ein oberflächlicher (Fig. 274 *f*, pag. 536), der allmählich in die Tiefe (*g*) greift, bei schweren Formen kann an einer gegebenen Stelle die ganze Drüsenschicht der Mucosa oder wenigstens der grössere Theil derselben (Fig. 281 *a*) gleichzeitig absterben. Sie wird dabei meist zu einer trübkörnigen Masse, in welcher die Contouren der einzelnen Structurbestandtheile, sowie auch die Kerne der Zellen mehr und mehr verschwinden. Die nekrotischen Herde sind häufig auf die Höhen der Schleimhautfalten beschränkt, so dass nur diese missfarbig, grauweiss oder grau oder schwarz aussehen, während die dazwischen gelegenen Theile eine dunkelrothe oder graurothe Farbe besitzen. In anderen Fällen bilden sie einen kleienförmigen, theils haftenden, theils lösbaren Belag, seltener umfangreiche, zusammenhängende, nekrotische Platten.

Unter den nekrotischen Herden ist das Gewebe immer stark zellig infiltrirt (Fig. 274 d_1 und Fig. 281 *h*). Die Infiltration kann die ganze Submucosa durchsetzen (Fig. 274 *e*) und schliesslich auch auf die Muscularis übergreifen. Auch die Lymphfollikel nehmen an der Schwellung Theil und können ulceriren. Zuweilen wird ein Theil der Mucosa durch Eiterung unterminirt, worauf dann ganze Gewebsstücke zur Ablösung kommen.

Sowie Theile der Mucosa sich abstossen, bilden sich selbstverständlich Geschwüre, welche je nach der Extensität und Intensität des Processes bald nur spärlich, klein und oberflächlich, bald grösser, tiefgreifend und über weitere Strecken ausgedehnt sind. Mitunter bleiben in grösseren Darmabschnitten nur noch kleine Schleimhautinseln (Fig. 275, pag. 537) stehen.

Der Process kann auf verschiedenen Stadien stehen bleiben und zur Heilung kommen. Bei geringen Substanzverlusten bleibt nur eine mehr oder minder hochgradige Atrophie der Mucosa zurück. Grössere Geschwüre hinterlassen atrophische narbige Stellen. Sind die destructiven Processe sehr bedeutend und wird die Entzündung chronisch, so geht in einem grossen Theile des Dickdarmes die Drüsenschicht der Mucosa ganz oder theilweise verloren (Fig. 275 *a*, pag. 537), während die freigelegten tieferen Theile der Mucosa und Submucosa sich verhärten. Auch die übrigen Theile der Darmwand können derb, verdickt, unnach-

giebig werden. Gleichzeitig wird der Umfang des Darmes mehr oder weniger verringert, nicht selten so bedeutend, dass man nur noch mit Mühe einen Finger durch das Lumen durchführen kann. Die inselförmigen Schleimhautreste bilden nicht selten papillöse und polypöse Excrescenzen (Fig. 279, pag. 540).

In den verhärteten narbigen Darmtheilen ist das Bindegewebe der Submucosa sowie der noch erhaltenen Mucosa vermehrt und dichter, häufig noch zellig infiltrirt. Drüsen können ganz fehlen, an anderen Stellen sind noch Reste, d. h. die untersten Theile derselben vorhanden; nicht selten bilden sich durch Erweiterung abgeschnürter Drüsentheile oder durch Secretansammlung in Hohlgeschwüren, die sich mit Epithel ausgekleidet haben, mit Cylinderepithel ausgekleidete Cysten, die auch in die Submucosa hineinreichen können. Die Muscularis ist von derben Bindegewebszügen durchsetzt.

Literatur über Dysenterie.

Basch, *Anatomische und klinische Untersuchungen über Dysenterie*, *Virch. Arch.* 45 *Bd.* 1869.
Bertrand *et* **Fontan**, *De l'entéro-colite chronique endémique des pays chauds*, *Paris* 1887.
Cornil, *Note sur l'anatomie pathologique des ulcérations intestinales dans la dysentérie*, *Arch. de phys.* V 1883, *und Le microbe de la dysentérie*, *La sem méd.* 1888.
Councilman *and* **Lafleur**, *Amoebic Dysenterie*, *Johns Hopkins Hosp. Rep. II*, *Baltimore* 1891.
Cruveilhier, *Atlas*, *Livr.* 38.
Eichhorst, *Eulenburg's Realencyklop. Art. Ruhr.*
Fenoglio, *Entéro-colite par amoebas coli*, *Arch. ital. de biol. XIV* 1890.
Heubner, *Arch. d. Heilk. XII und v. Ziemssen's Handb. II.*
Kartulis, *Dysenterieamöben*, *Centralbl. f. Bakt. II* 1889 *und VII* 1890.
Kelsch, *Contrib. à l'anat. pathol. de la dysentérie chronique*, *Arch. d. phys.* V 1873.
Leyden, *Samml. klin. Vortr. von Volkmann N.* 2.
Maggiora, *Quelques observ. microsc. et bactér. faites durant une épidémie d'entéro-colite dysentérique*, *Arch. ital de biol. XVI* 1891; *Mikr. u. bakt. Beobacht. b. dysent. Dickdarmentzündung*, *Centralbl. f. Bakt. XI* 1892.
Ogata, *Zur Aetiologie der Dysenterie*, *Centralbl. f. Bakt XI* 1892.
Osler, *Ueber die bei Dysenterie u. dysent. Leberabscessen vorh. Amöben*, *Centralbl. f. Bakt. VII* 1890.
Rokitansky, *Oesterr. Jahrb. XX und Handb. d. path. Anat. III.*
Woodward, *The medical and surgical History of the war of the rebellion*, *Part second.* 1879.

§ 211. Die **Cholera epidemica** s. **asiatica** ist anatomisch durch eine über den ganzen Darm sich erstreckende acute Entzündung charakterisirt, bei welcher eine äusserst copiöse Menge von Flüssigkeit in den Darmkanal transsudirt. Sterben die von der Cholera Befallenen in den ersten Tagen der Erkrankung, so enthält der Darm eine reichliche Menge einer trüben, grauweissen, geruchlosen, alkalischen, oft mit Flocken vermischten Flüssigkeit. Die Schleimhaut des Dünndarms ist injicirt, rosaroth gefärbt, feucht, geschwellt, oft da und dort von Hämorrhagieen durchsetzt. Meist ist auch die Serosa des Darmes injicirt und getrübt und fühlt sich klebrig an. Das Epithel der oberflächlich gelegenen Theile der Lieberkühn'schen Krypten ist in den ersten Stunden der Erkrankung in Verschleimung und Desquamation begriffen und die Oberfläche des Darmes daher mit haftendem Schleim bedeckt. Später ist das Epithel zu einem grossen Theil abgestossen und der transsudirten Flüssigkeit beigemischt. Das Bindegewebe der Mucosa, zum Theil auch der Submucosa, ist von ziemlich zahlreichen Rundzellen durchsetzt; mitunter liegen zellige Herde auch in der Serosa. Die folliculären Apparate des Dünndarms sind mehr oder weniger geschwellt, grauweiss oder hellröthlich, von einem hyperämischen Saum umgeben. Am stärksten pflegt das Ileum verändert zu sein. Der Dickdarm ist zu Beginn oft wenig verändert.

Tritt der Tod in einem späteren Stadium der Krankheit ein, so ist der Inhalt meist spärlich und nicht mehr so dünnflüssig, auch mehr gallig gefärbt, im Dickdarm finden sich sogar harte Kothballen. Die Schleimhaut ist bald blass, bald schiefrig gefärbt, bald injicirt und von Hämorrhagieen durchsetzt. Noch später, im Typhoidstadium, finden sich Geschwüre, welche durch diphtherische Gewebsverschorfung entstanden sind, namentlich im Dickdarm und in dem unteren Theile des Dünndarmes. Nicht selten sieht der Darm ähnlich wie bei Dysenterie aus.

Die Ursache der Cholera ist die im allgemeinen Theile als **Kommabacillus** beschriebene, von Koch entdeckte Spirille (vergl. § 180 des allg. Theils). Bei frischen Fällen finden sich grosse Mengen derselben sowohl im Darminhalt und in den verschleimenden und sich abstossenden Lagen des Epithels, als auch in dem Lumen der Krypten und zwischen und unter deren Epithelzellen und im subepithelialen Bindegewebe. Die Spirillen bilden bei ihrer Vermehrung ein Gift, welches das Darmepithel schädigt und resorbirt auf den Gesammtorganismus giftig wirkt, vornehmlich aber die Gefässe lähmt. Der saure Magensaft des gesunden Magens ist der Spirillenentwickelung hinderlich; Störung der Magenfunction prädisponirt danach zu Cholerainfection.

Die **Cholera nostras** s. **europaea** ist anatomisch durch ähnliche Veränderungen im Darm wie die asiatische Cholera charakterisirt, darf aber ätiologisch nicht mit derselben identificirt werden. Entscheidend für die Diagnose kann, abgesehen von dem Verlaufe der Epidemie, nur der sichere Nachweis der für die Cholera asiatica charakteristischen Spirille sein, welche in eigenartiger Weise in Culturen sich vermehrt und auf Thiere in bestimmter Weise wirkt. Es ist indessen zu bemerken, dass nach Untersuchungen von Finkler und Prior im Stuhl an Cholera nostras Leidender Spirillen vorkommen können, welche in ihrem morphologischen und biologischen Verhalten den Choleraspirillen sehr ähnlich sehen, so dass nur Reinkulturen einen Entscheid geben können (vergl. § 180 des allg. Theils).

Literatur zur pathologischen Anatomie der Cholera.

Doyen, *Rech. anatomiques et expérim. sur le choléra épidémique, Arch. de phys. VI* 1885.
v. Ermengem, *Rech. sur le microbe du Cholera asiatique, Bruxelles* 1885.
Kelsch *et* **Vaillard**, *Contribution à l'anatomie pathologique du choléra asiatique, Arch. de phys. V* 1885 *u. Revue d'hygiène* 1885.
Koch, *Deutsche Vierteljahrsschr. f. öff. Gesundheitspflege XVI* 1884, *u. Conferenz zur Erörterung der Cholerafrage, Dtsch. med. Wochenschr.* 1884 *u.* 1885.
Koch *und* **Gaffky**, *Bericht über die Thätigkeit der zur Erforschung der Cholera im Jahre* 1883 *nach Egypten und Indien entsandten Commission, Arbeiten aus dem K. Gesundheitsamte, Berlin* 1887.
Nicati *et* **Rietsch**, *Rech. sur le Cholera, Paris* 1886.
Pfeiffer, *Cholerafrage bis Ende* 1886, *D. med. Wochenschr.* 1886 *u.* 1887.
Rossbach, *v. Ziemssen's Handb. II* 1886.

§ 212. Der **Typhus abdominalis** ist eine Infectionskrankheit, welche ihre Entstehung wahrscheinlich der Invasion eines Bacillus in den Darm verdankt (vergl. d. allgem. Theil § 167).

Die Darmveränderungen bei Typhus abdominalis haben hauptsächlich im untersten Theil des Ileums und im obersten des Dickdarmes, seltener höher oben oder tiefer unten ihren Sitz. Im Wesentlichen handelt es sich um eine nekrotisirende Infiltration der folliculären Apparate und ihrer Umgebung, begleitet von einer katarrhalischen Entzündung der übrigen Schleimhaut.

In den ersten Tagen sind die Schleimhaut des untern Theiles des Ileum sowie die darin enthaltenen Plaques intensiv geröthet und gleichmässig geschwellt. Weiterhin wird die Schwellung der Plaques stärker, d. h. es bilden sich innerhalb derselben erhabene Leisten und Wülste (Fig. 282), die in ihrer Anordnung und Configuration den Windungen eines Gehirnes nicht unähnlich sehen. Diese Schwellung breitet

Fig. 282. Schwellung der Solitärfollikel und der PEYER'schen Plaques bei Typhus abdominalis. Um $^1/_8$ verkleinert.

sich bald rascher, bald langsamer über die ganzen Plaques aus, so dass sie, in toto betrachtet, beetartig erhaben erscheinen. Hat die Schwellung ihren Höhepunkt erreicht, so kann man meist auch nicht mehr einzelne Wülste unterscheiden, sondern es ist die Oberfläche mehr glatt, nur von kleinen Grübchen unterbrochen, die dem Sitz der Follikel entsprechen. Gleichzeitig bilden sich an Stelle der Solitärfollikel rundliche Knoten (Fig. 282).

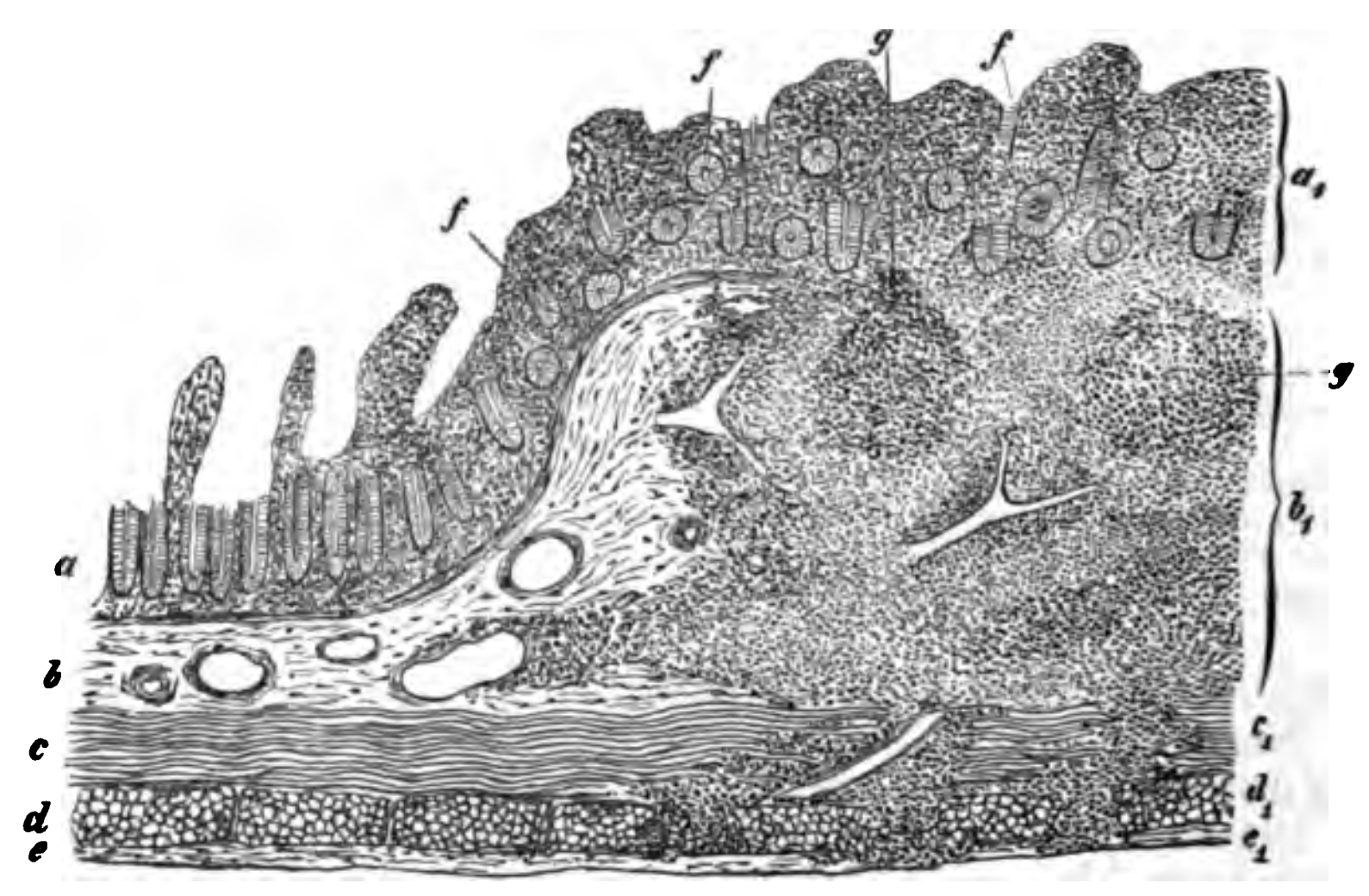

Fig. 283. Typhus abdominalis. Schnitt durch den Rand einer geschwellten PEYER'schen Plaque. *a* Mucosa. *b* Submucosa. *c* Muscularis interna. *d* Muscularis externa. *e* Serosa. a_1 b_1 c_1 d_1 e_1 Die verschiedenen Darmwandschichten infiltrirt. *f* Angeschnittene LIEBERKÜHN'sche Drüsen. *g* Follikel. In Alkohol gehärtetes, mit Bismarckbraun gefärbtes, in Kanadabalsam eingeschlossenes Präparat. Vergr. 15.

Mit der Ausbildung der Schwellung erhalten die Plaques und die Follikel, die ursprünglich intensiv geröthet waren, ein markweisses Aussehen.

Die Schwellung der Plaques und der Solitärfollikel ist im Wesentlichen durch eine äusserst dichte zellige Infiltration der Mucosa (Figur 283 a_1) und Submucosa (b_1) bedingt, welche theils auf eine zellige Exsudation, theils auf eine zellige Wucherung des folliculären und des peri- und interfolliculären Gewebes zurückzuführen ist. In der Mucosa sind die Drüsen (f) durch die zelligen Massen auseinandergedrängt und aus ihrer Lage gebracht. Die Submucosa ist im ganzen Gebiet der Plaques gleichmässig infiltrirt (b_1). In frühen Stadien sind die geschwollenen Follikel (g) innerhalb des Infiltrates noch deutlich erkennbar, später nicht mehr.

An der zelligen Infiltration und Wucherung participirt, wenn auch in beschränktem Maasse, die Muskelschicht (c_1 d_1), ja selbst die Serosa (e_1).

Die Zahl der geschwellten Plaques und Solitärfollikel ist sehr verschieden. Nicht selten sind nur einige wenige oder sogar nur eine Plaque erheblich geschwellt, in anderen Fällen reicht die Affection bis hoch in das Jejunum hinauf; noch abwärts kann sie sich bis zum Anus erstrecken.

In der zweiten Woche des Typhus pflegt eine partielle Nekrotisirung der geschwellten Plaques (Fig. 284) einzutreten, welche

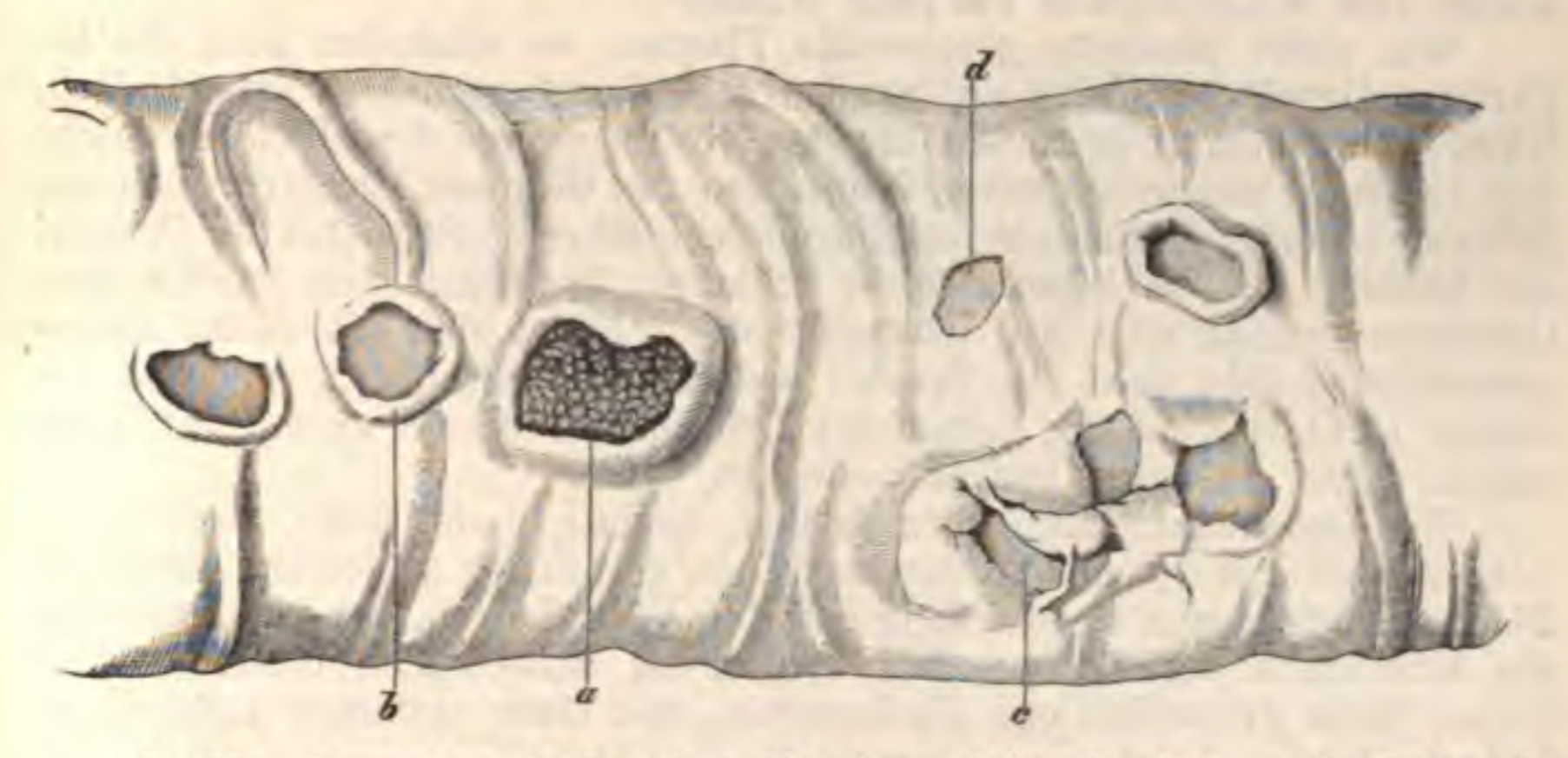

Fig. 284. Darmgeschwüre bei Typhus abdominalis. *a* Geschwür mit festsitzendem nekrotischem Schorf. *b* Gereinigtes Geschwür mit infiltrirtem Rand. *d* Geschwür mit abgeschwollenen Rändern. *c* PEYER'sche Plaque, mit mehrfachen Geschwüren. *d* Geschwür mit abgeschwelltem Rande. Natürl. Grösse.

entweder den ganzen centralen Theil der Plaques (a) einnimmt oder innerhalb derselben mehrere kleinere Schorfe bildet, welche sehr bald durch Zerfall an der Oberfläche ein zerfetztes Aussehen gewinnen und durch Imbibition mit Galle eine gelbe oder graugelbe oder gelbbraune Farbe erhalten. Nach Untersuchungen von MARCHAND können sich an der Oberfläche der geschwellten Plaques auch krupöse Auflagerungen bilden, welche an der Unterlage festsitzen und danach ebenfalls das Bild eines haftenden Schorfes bieten. Im weiteren Verlaufe lockert sich der Zusammenhang der krupösen Auflagerungen und der nekrotisch gewordenen Theile mit dem noch erhaltenen Gewebe, wobei es durch Gefässarrosion zu Blutungen kommen kann.

Nach ihrer Losstossung, die nach wenigen Tagen erfolgt, hinterlassen sie einen Substanzverlust (*bc*), dessen Grund meist glatt und gereinigt erscheint. Die Ränder des Geschwüres sind um diese Zeit noch infiltrirt und geschwellt.

Die Geschwüre bleiben meistens auf das Gebiet der Plaques sowie der Solitärfollikel und ihrer nächsten Umgebung beschränkt, doch kommt es, namentlich an der Ileocoecalklappe vor, dass auch noch grössere oder kleinere Abschnitte der benachbarten Schleimhaut der Nekrose verfallen. Gewöhnlich nekrotisirt nur die Mucosa und die Submucosa. Zuweilen werden indessen auch Theile der Muscularis und schliesslich auch der Serosa zerstört, doch erreicht die Grösse der Nekrose in den letztgenannten Theilen nie dieselbe Ausdehnung, wie in der Mucosa und Submucosa.

Greifen die Entzündung und die Nekrose auch auf die äusseren Darmhäute über, so kann Perforation des Darmes und danach Peritonitis eintreten.

Die Rückbildungs- und Heilungsvorgänge an den erkrankten Theilen können in verschiedenen Stadien der Affection beginnen. Tritt keine Nekrose ein, so schwellen die Plaques durch Resorption des Infiltrates ab, werden dabei schlaff und gleichzeitig auch wieder hyperämisch. Durch Austritt von rothen Blutkörperchen aus den Gefässen wird das Gewebe mehr oder weniger ausgesprochen blutig infiltrirt, so dass die Plaques später eine schiefergraue Färbung erhalten.

Wie nicht ulcerirte geschwellte Plaques, so schwellen auch die infiltrirten Geschwürsränder ab, werden schlaff und erscheinen hyperämisch. Nicht selten kommt es zu bedeutenden Blutungen aus denselben, die nicht nur zu einer hämorrhagischen Infiltration des Gewebes, sondern auch zur Bildung blutiger Ergüsse in das Darmlumen führen. Schreitet der Process der Heilung vor, so legen sich die schlaffen, überhängenden Ränder dem Geschwürsgrunde an. Auf letzterem selbst bildet sich ein zartes Keimgewebe, das sehr bald mit Epithel bedeckt und mit neuen, zunächst indessen nicht regelmässig gelagerten Drüsenschläuchen, welche der Muscularis direct aufliegen können, versehen wird.

Wo Geschwüre ihren Sitz gehabt haben, findet man noch lange nach Ablauf des Typhus in den erkrankt gewesenen schieferig gefärbten Plaques seichte, glatte, schieferig gefärbte Vertiefungen, innerhalb welcher die Muscularis des Darmes nur von einem zellreichen, theils drüsenfreien, theils drüsenhaltigen Bindegewebe und einer einfachen Epithellage bedeckt ist.

In den ersten acht bis zehn Tagen enthalten die geschwellten Plaques kurze Bacillen. Nach A. Pfeiffer lassen sich die Bacillen unter Umständen auch im Darminhalt und im Stuhlgang nachweisen.

Mit der Entzündung der lymphatischen Apparate des Darmes geht jeweilen auch eine Entzündung der zugehörigen Lymphdrüsen parallel, die ebenfalls zu partieller Gewebsnekrose führen kann.

Literatur über die Veränderungen des Darms bei Typhus abdominalis und über Typhusbacillen.

Cygnäus, *Studien über den Typhusbacillus, Beitr. z. path. Anat. v. Ziegler VII* 1890.

Hoffmann, C. E. E., *Untersuchungen über die pathologisch-anatomischen Veränderungen der Organe bei Abdominaltyphus*, 1869.

Klein, *Report on the intim changes in enteric or typhoid fever, Reports of the medical office of the Privy Council, London* 1875.

Marchand, *Zur Kenntniss der Darmveränderungen beim Typhus abdominalis, Centralbl. f. allg. Path. I* 1890.

Liebermeister, *v. Ziemssen's Handb. d. spec. Pathol. II*, 3. *Aufl.* 1886.
Virchow, *Kriegstyphus und Ruhr, sein Arch.* 52. *Bd.*
Zülzer, *Eulenburg's Realencyklop. Art. Abdominaltyphus.*
Weitere Literatur über Typhus und Typhusbacillen enthält § 167 *des allg. Theils.*

§ 213. Die **Tuberculose des Darmes** ist eine der allerhäufigsten Darmaffectionen und hat ihren Sitz hauptsächlich im Gebiete der lymphadenoiden Apparate. Am häufigsten ist die Gegend der Ileocoecalklappe erkrankt, doch ist nicht selten auch der Dickdarm bis hinunter zum Anus afficirt und es kann die Erkrankung bis hinauf zum Duodenum reichen.

Im ersten Beginn bilden sich innerhalb von Plaques oder an Stellen, wo Solitärfollikel sitzen, knötchenförmige Erhebungen, die vom Epithel bedeckt sind. Nach einer gewissen Zeit erscheint innerhalb dieser Herde ein gelbweisser Punkt als Zeichen der im Centrum des Herdes eingetretenen Nekrose und Verkäsung. Durch Zerfall bildet sich ein mit infiltrirten Rändern versehenes Geschwür (Fig. 285 *h*), in dessen Grund und Umgebung neue Tuberkel entstehen ($i\ i_1$), zwischen denen das Gewebe zellig infiltrirt ist. Greift die Verkäsung und der Zerfall auch auf diese Theile über, so vergrössert sich das Geschwür und verschmilzt nicht selten mit benachbarten Zerfallshöhlen (h_1) oder Geschwüren.

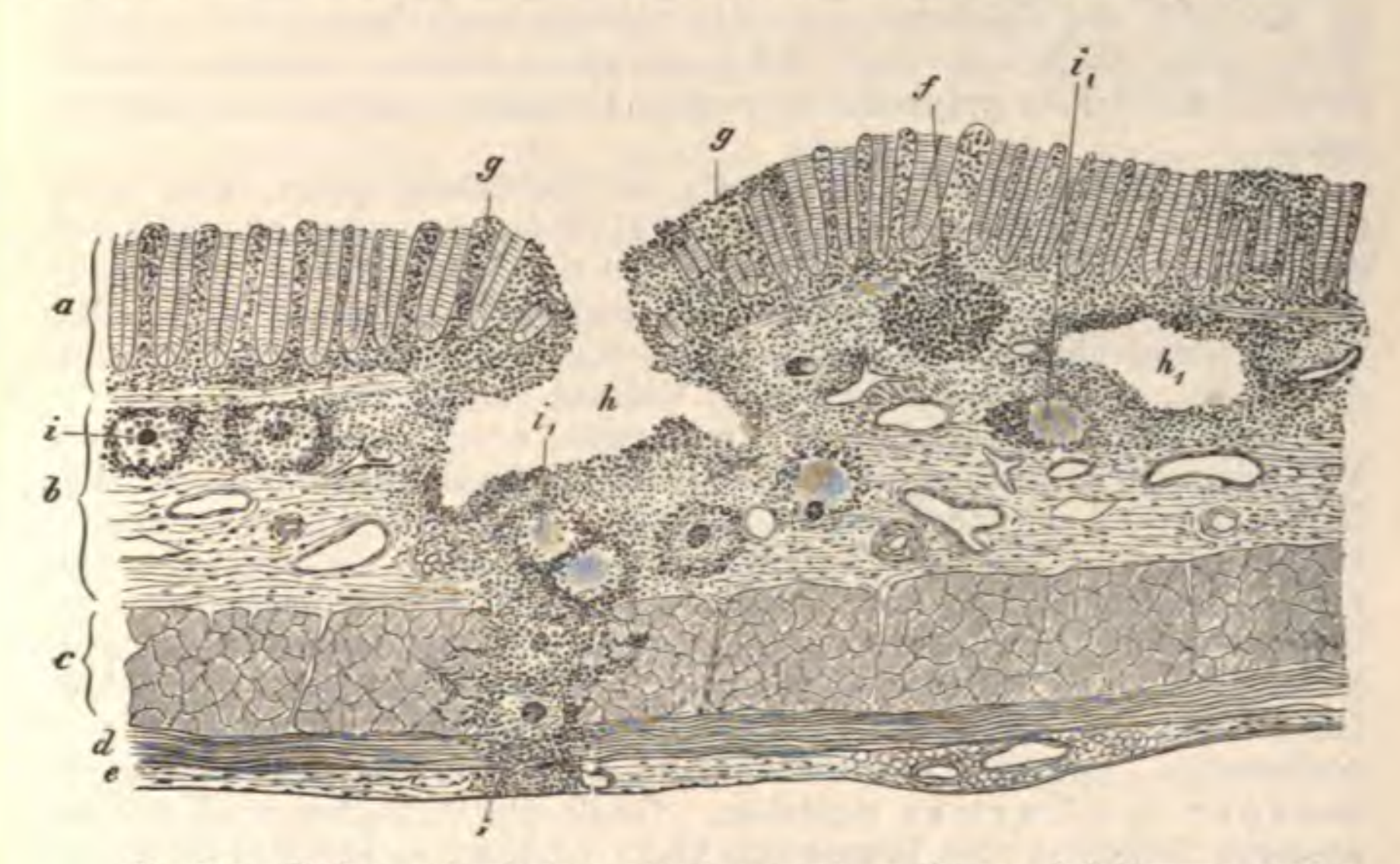

Fig. 285. Tuberculosis intestini crassi. *a* Mucosa. *b* Submucosa. *c* Muscularis interna. *d* Muscularis externa. *e* Serosa. *f* Solitärer Follikel. *g* Zellige Infiltration der Mucosa. *h* Geschwür. h_1 Submucöser Erweichungsherd. *i* Frische und i_1 verkäste Tuberkel. Bismarckbraunpräparat. Vergr. 30.

Grössere Geschwüre (Fig. 286 *b*) pflegen eine sehr unregelmässige Beschaffenheit zu zeigen. Manche sind rundlich, andere mehr länglich und dann häufig mit der Längsaxe dem Umkreise des Darmes gleichgerichtet (gürtelförmige Geschwüre), andere wieder sind sehr vielgestaltig, buchtig.

Die Ränder sind gemeiniglich infiltrirt, bei grossen Geschwüren jedoch nicht regelmässig. Da und dort finden sich in dem grauen oder graurothen Infiltrationswalle gelbe, nekrotische, knötchenförmige Herde,

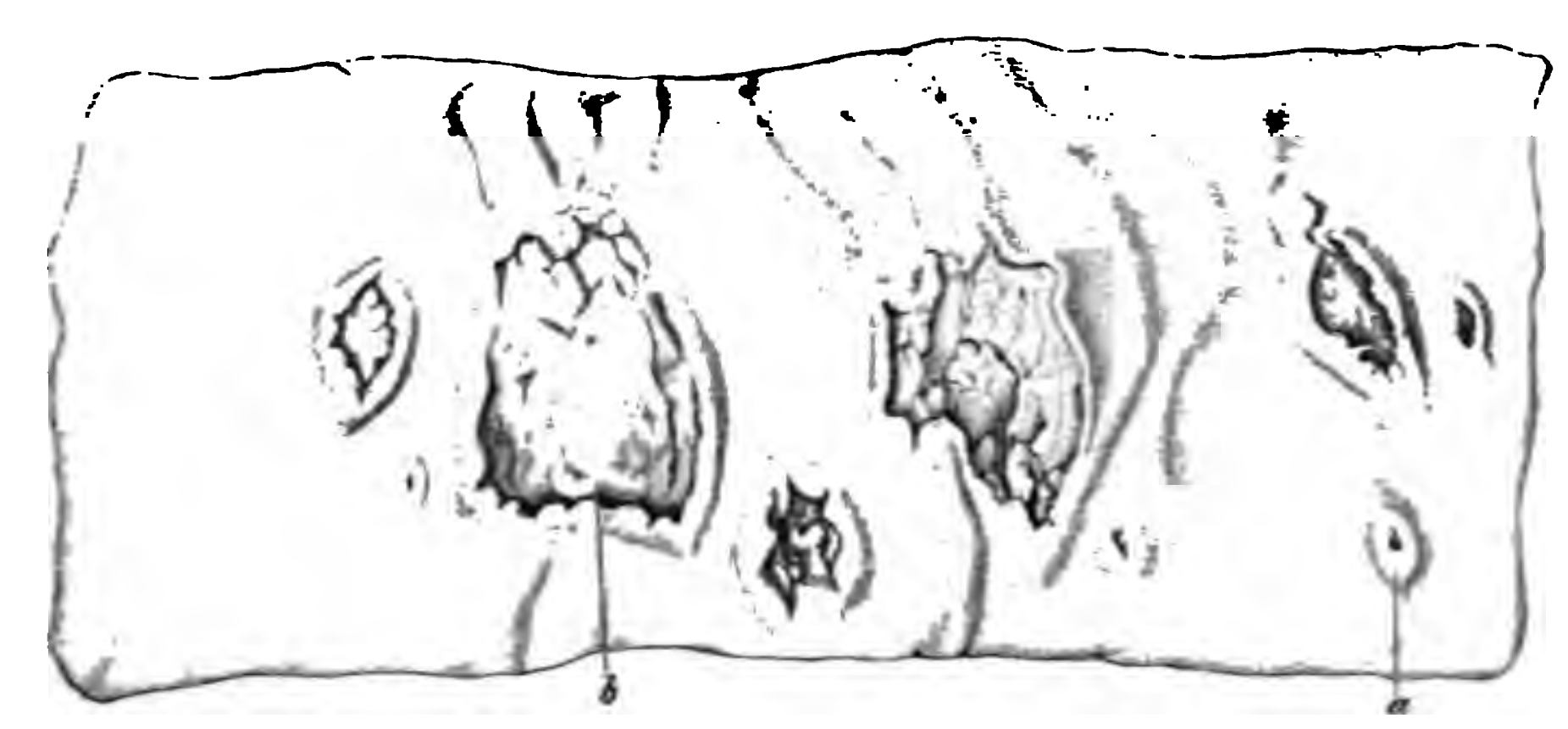

Fig. 286. Tuberculöse Darmgeschwüre. *a* Kleine Follicularverschwärung. *b* Grosses Geschwür.

und auch im Grunde gewahrt man oft graue und gelbe Knötchen. Dabei ist die Tiefe des Geschwüres an den verschiedenen Stellen oft ungleich. Nicht selten bleiben innerhalb des Geschwüres einzelne Schleimhautinseln erhalten und bilden graurothe oder graue Erhebungen auf dem Geschwürsboden.

Von der Submucosa aus greift die Tuberkeleruption sehr häufig auch auf die Muscularis (Fig. 285 *c d i*) über und erreicht schliesslich die Serosa. Sie befolgt dabei den durch die Lymphgefässe vorgezeichneten Weg. In der Serosa bilden sich nicht selten Gruppen und Reihen von Tuberkelknötchen, in deren Umgebung das Gewebe durch Injection zahlreicher, zum Theil neugebildeter Gefässe geröthet ist.

Stillstand der Verschwärung und mehr oder weniger vollkommene Vernarbung tritt nur selten ein; gewöhnlich schreitet die knötchenförmige Infiltration und der Zerfall bis zum letalen Ende stetig weiter. Erfährt im Grunde gürtelförmiger Geschwüre das erkrankte Darmgewebe eine narbige Schrumpfung, oder erreichen die Tuberkelbildungen und die damit verbundenen Bindegewebshypertrophieen eine sehr bedeutende Mächtigkeit, und treten etwa auch noch Verwachsungen des erkrankten Darmes mit der Nachbarschaft ein, so kann sich eine mehr oder minder hochgradige, zuweilen die Fortbewegung des Darminhaltes aufhebende Stenose des Darmes einstellen. Greift die Ulceration auch auf die äusseren Schichten der Darmwand über, so kann es zur Perforation des Darmes und damit zu eiteriger oder jauchiger Peritonitis kommen. Bei ulceröser Tuberculose des Rectums bilden sich nicht selten perirectale Abscesse und weiterhin äussere und innere oder auch totale Fisteln.

Literatur über Darmtuberculose.

Baumgarten, *Ueber Tuberkel und Tuberculose, Zeitschr. f. klin. Med. XI* 1885.
Biedert, *Die Tuberculose des Darms und der lymphatischen Apparate, Jahrb. f. Kinderheilk. XXI* 1884.
Dobroklowsky, *De la pénétrat. du bac. tub. à travers la muqueuse intest., Arch. de méd. exp. II* 1890.
Frerichs, *Beitr. zur Lehre von der Tuberculose.* 1882.
Girode, *Contrib. à l'étude de l'intestin des tuberculeux, Thèse de Paris* 1888.
Gottsacker, *Zur Histogenese der tuberculösen Darmgeschwüre, I.-D. Bonn* 1880.

Herxheimer, *Ueber Bacillen in geschlossenen, verkästen Darmfollikeln*, *Dtsch. med. Wochenschrift* 1885.
Litten, *Tuberculöse Darmstenose*, *Zeitschr. f. klin. Med. II* 1881.
Spillmann, *De la tuberculisation du tube digestif*, *Thèse de Paris* 1878.
Tchistowitch, *Contrib. à l'étude de la tuberculose intéstinale chez l'homme*, *Annal. de l'Inst. Pasteur III* 1889.
Volkmann, *Tuberculöse Anusfisteln*, *von Langenbeck's Arch.* 32. *Bd.* 1886.
Widerhofer, *Gerhardt's Handb. d. Kinderkrankh. IV* 1880.

§ 214. **Syphilis des Darmes** kommt am häufigsten im Rectum dicht oberhalb des Anus vor, und es können sich hier sowohl Primäraffectionen als auch Papeln und gummöse Entzündungsherde bilden. Primäraffectionen kommen am ehesten bei passiver Paederastie vor und führen bald zu Geschwürsbildungen. Papeln treten am häufigsten gleichzeitig mit Papeln in der Umgebung des Anus auf und exulceriren ebenfalls. Die gummösen Entzündungsherde haben ihren Sitz vornehmlich in der Submucosa und führen bei ihrem Zerfall und Durchbruch zu buchtigen Hohlgeschwüren. Unter Umständen kann die Mucosa bis zu zehn und zwölf Centimeter über dem Anus grösstentheils zerstört werden, so dass nur noch kleine rundliche und streifenförmige, zudem häufig noch unterminirte Inseln von Schleimhaut vorhanden sind. Ist der Process noch frisch, so secerniren die Geschwüre Eiter. Bei Heilung verhärtet sich das unterliegende Gewebe und schrumpft zugleich, so dass der Mastdarm verengt wird.

In seltenen Fällen treten gummöse Herde auch im perirectalen Gewebe auf. Durch Zerfall und Durchbruch nach dem Rectum oder nach der Haut können sie zur Bildung äusserer oder innerer Fistelgänge führen.

Im Colon und im Dünndarm sind syphilitische Entzündungen sehr selten, doch sind mehrfach Geschwüre und strahlige Narben, sowie knotenförmige oder auch mehr diffuse, die ganze Darmwand durchsetzende Infiltrationen beobachtet, welche nur als syphilitische gedeutet werden konnten. Am häufigsten kommt Darmsyphilis bei hereditär syphilitischen Kindern vor und ist bald durch umschriebene gummöse Herde, bald durch mehr diffus ausgebreitete mucöse und submucöse Wucherungen charakterisirt, die theils in den Plaques, theils ausserhalb derselben sitzen und zu Geschwüren zerfallen, welche zuweilen gürtelförmig den Darm umgreifen.

Literatur über Syphilis des Darmes.

Bärensprung, *Charité-Annal. VI* 1855.
Baumgarten, *Congenitale Darmsyphilis*, *Virch. Arch.* 97. *Bd.*
Dittrich, *Prager Vierteljahrsschr. XXVI* 1850.
Eberth, *Hereditäre Syphilis*, *Virch. Arch.* 40. *Bd.*
Förster, *Hereditäre Syphilis*, *Würzb. med Zeitschr. IV* 1863.
Hayem *et* **Tissier**, *De la syphilis de l'intéstin*, *Revue de méd. IX* 1889.
Huet, *Ueber syph. Affect. des Mastdarms*, *Behrend's Syphilidol.*, *N. R. II* 1860.
Israel, O., *Ueber eine seltene Form von Ringgeschwüren des Darmes*, *Charité-Ann. IX* 1884.
Lancereaux, *Traité histor. et prat. de la syphilis.* 1873.
Lang, *Vorles. über Path. und Ther. d. Syph.*, *Wiesbaden* 1885.
Meschede, *Virch. Arch.* 37. *Bd.*
Mracek, *Hereditäre Syphilis*, *Vierteljahrsschr. f. Derm. u. Syph. X* 1883.
Oser, *Drei Fälle von Enteritis syphil.*, *Arch. f. Derm. und Syph. III* 1871.
Rieder, *Darmerkrank. b. acquir. Syph*, *Jahrb. d. Hamburger Krankenanst. I* 1890.
Roth, *Hereditäre Syphilis*, *Virch. Arch.* 43. *Bd.*
Schott, *Hereditäre Syphilis*, *Jahrb. f. Kinderheilk.* 1861.
Schwimmer, *Arch. f. Derm. und Syph.* 1873.
Virchow, *Die krankhaften Geschwülste.*

§ 215. Als **Anthrax intestinalis** bezeichnet man eine durch Milzbrandbacillen hervorgerufene Darmerkrankung, wobei die Bacillen sowohl direct mit der Nahrung (primärer Anthrax), als auch von einer anderen Infectionsstelle aus durch das Blut (secundärer Anthrax) in das Gewebe des Darmes gelangt sein können.

Am häufigsten localisirt sich der Process im Jejunum, Duodenum und Ileum, seltener im Magen und im Dickdarm. Die Erkrankungsherde sind zum Theil denjenigen der Haut ähnlich und bestehen aus linsen- bis bohnengrossen und grösseren schwarzrothen oder braunrothen, hämorrhagischen Herden mit graugelblichem oder grüngelblichem, missfarbigem Schorf im Centrum. In anderen Fällen sind die Kämme der Falten geschwollen und hämorrhagisch infiltrirt und an den prominentesten Theilen verschorft. Mucosa und Submucosa sind im Gebiete der Herde blutig infiltrirt. In der Umgebung ist das Gewebe ödematös und hyperämisch. Sowohl innerhalb dieser Herde als in der Umgebung enthält das Gewebe Bacillen, besonders in den Blut- und Lymphgefässen, und ebenso lassen sie sich auch in den geschwellten Lymphdrüsen nachweisen.

Der Darmmilzbrand ist mehrfach auch als **Intestinalmykose** oder als Enteromykosis bacteritica bezeichnet worden; es ist jedoch diese Bezeichnung ein Sammelbegriff, unter welchem auch andere nicht näher gekannte mykotische Darmaffectionen beschrieben worden sind. Häufig werden auch die **Fleischvergiftungen**, d. h. Erkrankungen nach Genuss von Fleisch an Sepsis zu Grunde gegangener Thiere, oder von faulendem Fleisch der Intestinalmykose zugezählt, wobei theils einfache Katarrhe, theils krupöse und diphtheritische Processe, theils dem Milzbrand, theils dem Abdominaltyphus ähnliche Darmveränderungen, sowie schwere Vergiftungserscheinungen, welche wahrscheinlich auf die Einwirkung von Fäulnissalkaloiden zurückzuführen sind, auftreten. Die Production der Ptomaine kann sowohl vor als nach Aufnahme des Fleisches erfolgen. In letzterem Falle sind im Darm sich vermehrende Bakterien die Ursache, und sie können sich in einzelnen Fällen auch in dem Gewebe der Darmwand ansiedeln und örtliche Veränderungen verursachen.

Ueber **Darmaktinomykose** s. d. allgem. Theil § 178.

Literatur über Anthrax des Darmes.

Albrecht, *Petersb. med. Wochenschr.* 1878 *und* 1879.
Bollinger, *v. Ziemssen's Handb. III.*
Bouisson, *Note sur un cas de charbon intéstinal. Arch. de méd. expér. I* 1889.
Buhl, *Zeitschr. f. Biol. VI* 1871.
Fischl, *Arch. f. exper. Path. XVI.*
Leube *und* **Müller**, *Dtsch. Arch. f. klin. Med. XII* 1874.
Münch, *Centralbl. f. d. med. Wiss.* 1871.
Neyding, *Vierteljahrsschr. f. ger. Med. X* 1869.
Raimbert, *Traité des maladies charbonneuses, Paris* 1859.
Straus, *Le charbon des animaux et de l'homme, Paris* 1886, *und Arch. de phys. I* 1883.
Vierhuff, *Ueber Anthrax intestinalis, Dorpat* 1885.
Wagner, E., *Arch. d. Heilk.* 1874.
Waldeyer, *Virch. Arch.* 52. *Bd.*
Zangger, *Arch. f. Thierheilk. XXIV, Zürich* 1871.

Literatur über Enteromykosis und Fleischvergiftungen.

Bollinger, *Zur Aetiol. d. Infectionskrankheiten, München* 1881.
Friedberger *und* **Fröhner**, *Lehrb. d. sp. Path. u. Ther. d. Hausthiere, Stuttgart* 1885.
Gärtner, *Ueber die Fleischvergiftung von Frankenhausen a. Kyffh. und den Erreger derselben, Bresl. ärztl. Zeitschr.* 1888.

Huber, *Arch. d. Heilk. XIX.*
Nauwerck, *Münchener med. Wochenschr.* 1886.
Quincke, *Ueber Fleischvergiftung, Mittheil. d. Ver. Schleswig-Holst. Aerzte* 10. *H.* 1885.
v. Recklinghausen, *Virch. Arch.* 30. *Bd.*
Schmidt-Mühlheim, *Handb. d. Fleischkunde*, 1884.
v. Wahl, *Virch. Arch.* 21. *Bd.*
Walder, *Berl. klin. Wochenschr.* 1878.
Wyss, *Correspbl. f. Schweizer Aerzte* 1880.

5. Regenerative und hypertrophische Schleimhautwucherungen und Geschwülste des Darmes.

§ 216. Wie bereits bei Besprechung der entzündlichen Affectionen mehrfach erwähnt wurde, ist das mucöse und submucöse Gewebe des Darmes nicht selten der Sitz **regenerativer** und **hypertrophischer Wucherungen**, welche sowohl das Bindegewebe als auch das Epithel betreffen können. Diese Wucherungen sind meistens durch Gewebszerstörung und entzündliche, zum Theil infectiöse Processe verursacht, doch können sie sich auch einstellen, ohne dass wir eine solche Ursache nachweisen können.

Das **wuchernde Bindegewebe** producirt meist wieder Bindegewebe und führt dadurch theils zu umschriebenen bindegewebigen Excrescenzen, theils, und zwar häufiger, zu Verdickung und Verhärtung der Mucosa und Submucosa. Zuweilen bildet sich indessen vornehmlich **lymphadenoides Gewebe**, welches zunächst durch eine **hypertrophische Wucherung der Lymphknötchen** (Fig. 276, pag. 538) entsteht, sich indessen auch ausserhalb derselben **im submucösen Bindegewebe** entwickeln kann. Es kommen solche hypertrophische Schwellungen zuweilen im Verlaufe von Infectionen, z. B. von Diphtherie vor, sind indessen häufig auch nur der Ausdruck einer individuell starken Entwickelung des lymphadenoiden Gewebes. Am hochgradigsten werden diese Wucherungen bei jenen, in ihrer Aetiologie noch unaufgeklärten Processen, welche wir passend als einfache und leukämische Adenie bezeichnen (vergl. § 40), indem hierbei an Stelle der Lymphfollikel sich ganz ansehnliche Knötchen, Knoten und flächenhaft ausgebreitete lymphadenoide Wucherungen bilden können, welche auf dem Durchschnitt ein markiges, röthlichweisses oder grauweisses Aussehen zeigen.

Das **wuchernde Epithel** producirt theils Deckepithel, theils neue Drüsen (vergl. § 208, Fig. 277), wobei die Zellproduction vornehmlich von dem tiefern Theile der Lieberkühn'schen Krypten ausgeht. Die Wucherung trägt oft einen evident regenerativen Charakter, indem der Rand und der Grund von Geschwüren (Fig. 277) mit drüsenhaltigem Gewebe überdeckt werden. Nicht selten ist die Gewebsneubildung indessen eine solche, die zu **Hypertrophie** führt, so dass in umschriebenen Bezirken Schleimhautverdickungen und Polypen entstehen (vgl. Fig. 279 *c* pag. 540), welche wegen ihres Reichthums an Drüsen gewöhnlich als **Drüsenpolypen** bezeichnet werden. Sie gelangen am häufigsten in den dicken Gedärmen, die durch voraufgegangene dysenterische Processe verändert sind, zur Beobachtung, kommen indessen auch im Dünndarm vor und sitzen zuweilen in einer Schleimhaut, an der Zeichen voraufgegangener Entzündungen fehlen.

Die in den Polypen gelegenen Drüsen sind theils einfache, theils verzweigte, mit hohem Cylinderepithel ausgekleidete Schläuche (Fig. 287 *a b*), von denen einzelne durch Secretansammlung cystisch erweitert sein können.

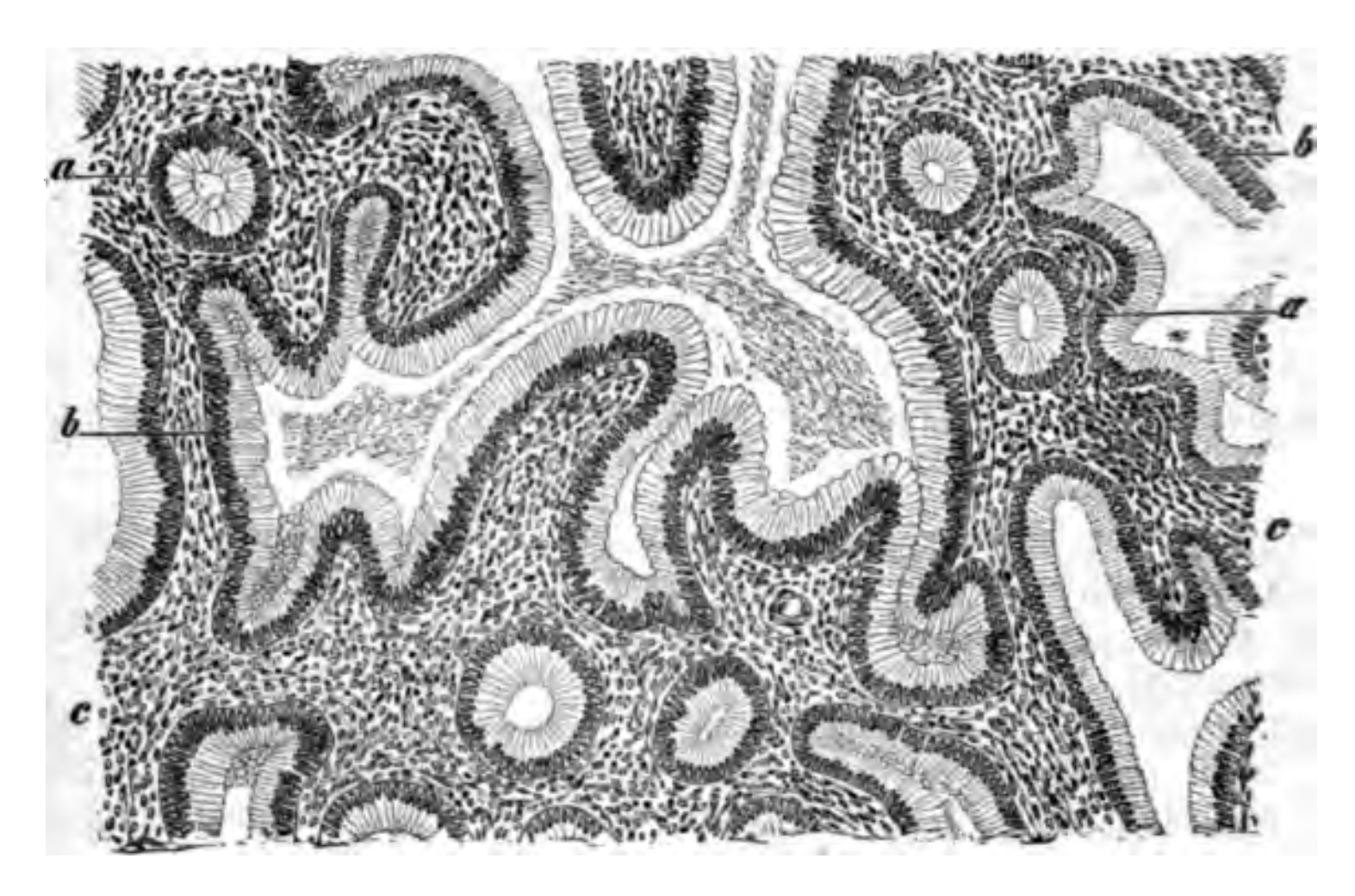

Fig. 287. Drüsenpolyp des Darmes. *a* Querschnitte von Drüsenschläuchen. *b* Längsschnitte verzweigter Drüsen. *c* Zellreiches Stroma. In Alkohol gehärtetes, mit Alaunkarmin gefärbtes, in Kanadabalsam eingeschlossenes Präparat. Vergr. 80.

Die drüsigen Wucherungen sind also nicht mehr vollkommen typisch, doch pflegen die gutartigen Polypen ein einfaches Cylinderepithel zu besitzen.

Solange eine epitheliale Wucherung der Mucosa sich auf den Ort ihrer Entstehung beschränkt, sich also an der Oberfläche hält und nicht in die Tiefe greift, ist sie eine gutartige, bricht sie dagegen in die benachbarten Gewebe, dringt sie durch die Muscularis mucosae in die Submucosa und in die Muscularis, so muss sie als eine bösartige angesehen und den **Carcinomen** zugezählt werden. In vielen Fällen lässt sich der

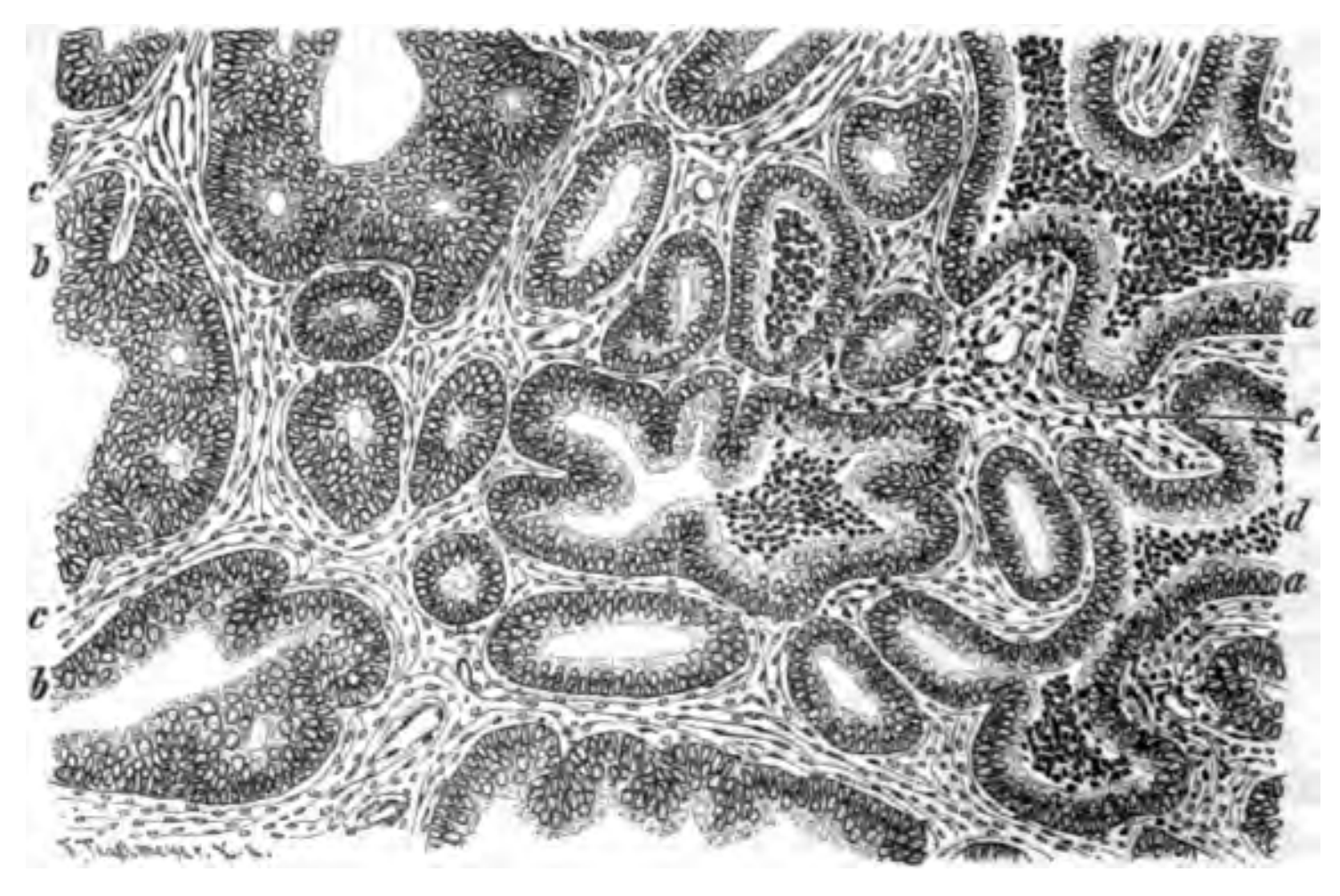

Fig. 288. Adenocarcinoma recti. *a* Verzweigte Drüsenschläuche mit mehrfachem Epithellager. *b* Schläuche mit stärker gewuchertem Epithel und papillären Erhebungen. *c* c_1 Stroma. *d* Rundzellenanhäufung. Behandlung wie bei Fig. 287. Vergr. 80.

maligne Charakter der Neubildung nach dem Einbruch in die Submucosa oder auch schon vorher daran erkennen, dass die atypische Gestaltung der Drüsen zunimmt und die Drüsenschläuche ein stärker wucherndes, geschichtetes Epithel (Fig. 288 *a b*) erhalten. Allein es kommen auch maligne krebsige Wucherungen vor, in welchen die epithelialen Wucherungen längere Zeit den Charakter verzweigter, mit einfachem Cylinderepithel ausgekleideter Drüsenschläuche beibehalten, so dass an excidirten Stückchen, welche über den Sitz der Geschwulst keinen Aufschluss geben, eine sichere Erkenntniss der Natur der Wucherung nicht immer möglich ist.

Krebse, welche den Drüsentypus noch mehr oder weniger vollkommen beibehalten haben und danach als Adenocarcinome bezeichnet werden, gehören zu den häufigsten Formen der Darmkrebse. Sie bilden meist fungöse und papillöse Wucherungen, an deren Basis die Darmwand infiltrirt und danach verdickt ist. Daneben kommen indessen auch nicht selten Krebse vor, die nach ihrem Bau den Gallertkrebsen, dem Carcinoma simplex und dem Carcinoma scirrhosum zugezählt werden müssen (vergl. § 199, Magencarcinome).

Darmkrebse finden sich am häufigsten im Rectum sowie an der Flexura iliaca, Fl. lienalis, Fl. hepatica coli und im Coecum. Die im Mastdarm sitzenden Carcinome breiten sich bald nur über die nächste Nachbarschaft des Anus aus, bald greifen sie auch auf höher gelegene Theile über und können das Darmrohr in einer Länge von 10 cm und mehr infiltriren.

Im Dünndarm sind Carcinome selten, etwas häufiger treten sie im Duodenum, namentlich in der Umgebung der Papille des Ductus choledochus auf.

Die Darmcarcinome bilden entweder solitäre, scharf abgegrenzte, fungöse, weiche Tumoren, oder aber über grössere Strecken ausgebreitete papillöse Wucherungen. Häufig tritt schon frühzeitig eine krebsige Infiltration der Darmwand ein, wodurch dieselbe verdickt und verhärtet wird. Betrifft die Infiltration den ganzen Umfang des Darmes, so wird derselbe in ein dickwandiges starres Rohr verwandelt. Am häufigsten geschieht dies im Rectum, seltener im Colon.

In sehr vielen Fällen ist zur Zeit der anatomischen Untersuchung die Neubildung an der Oberfläche bereits zerfallen, so dass man nur noch ein Geschwür vor sich hat, dessen Ränder von krebsigen Wucherungen besetzt sind. Nicht selten sind auch die letzteren zerfallen, so dass das Geschwür einem entzündlich entstandenen ähnlich wird. Grund und Rand der Geschwüre sind alsdann häufig narbig geschrumpft und der Darm dadurch verengt, namentlich wenn die Geschwüre gürtelförmig den ganzen Umkreis des Darmes umfassen.

Ulceriren die Darmkrebse und greifen sie in die äusseren Schichten der Darmwand über, so kommt es sehr gewöhnlich zu Bindegewebs- und Gefässneubildung in der Serosa, welche zu Verwachsung des betreffenden Darmstückes mit der Nachbarschaft führt. Mitunter tritt auch Perforation der Krebsgeschwüre ein. Häufig bilden sich Metastasen in den Lymphdrüsen, dem Peritoneum und der Leber.

Neubildungen aus der Gruppe der **Bindesubstanzgeschwülste** kommen im Darm selten vor und haben eine weit geringere Bedeutung als die Krebse. Am häufigsten beobachtet man Fibrome und Lipome, seltener Myome, Angiome und Sarkome.

Sie entwickeln sich theils von der Mucosa und Submucosa, theils

von der Muscularis und der Serosa aus. Ragen sie in Form von Polypen in das Innere des Darmes, so können sie das Lumen verlegen oder durch Zerrung Invagination hervorrufen. Gestielte Geschwülste können ferner durch die Peristaltik des Darmes nach und nach immer mehr von ihrem Mutterboden abgezerrt, schliesslich abgerissen und mit dem Koth nach aussen geschafft werden.

Literatur über Darmgeschwülste.

Bardenheuer, *Multiple Drüsenwuch. der Dickdarmschleimhaut neben Carcinoma recti, v. Langenbeck's Arch.* 41. *Bd.* 1891.
Böttcher, *Zur path. Anat. d. Lungen u. des Darms bei Leukämie, Virch. Arch.* 37. *Bd.* 1866.
Du Castel, *Cancer de l'iléon, Arch. gén. de méd.* 1882.
Esmarch, *Die Krankheiten des Mastdarms und des Afters, Deutsche Chirurgie* 48. *Lief.*
Friedreich, *Leukämie, Virch. Arch.* 12. *Bd.* 1857.
Hauser, *Das Cylinderepithelcarcinom d. Magens u. d. Dickdarms, Jena* 1890.
Hausmann, *Contrib. à l'histoire du cancer de l'intestin, Thèse de Paris* 1882.
Journet, *Étude sur le cancer de la terminaison de l'intestin grêle, Thèse de Paris* 1883.
Langhans, *Ein Drüsenpolyp des Ileums, Virch. Arch.* 38. *Bd.*
Leichtenstern, *Darmverengerungen, v. Ziemssen's Handb. d. spec. Pathol. VII.*
Leube, *Krankheiten des Darms, v. Ziemssen's Handb. VII.*
Lubarsch, *Ueber den primären Krebs des Ileums nebst Bemerkungen über das gleichzeitige Vorkommen von Krebs und Tuberculose, Virch. Arch.* 111. *Bd.* 1888.
Pick, *Primäres Sarkom des Dünndarmes, Prag. med. Wochenschr.* 1884.
Przewoski, *Cylangiome in d. Mucosa u. Submucosa, Centralbl. f. allg. Path. I* 1890.
Taylor, *Lymphoma of the small intestine, Pathol. Transact. XXVIII* 1877.
Virchow, *Die krankhaften Geschwülste,* 1865.
Waldeyer, *Die Entwickelung der Carcinome, Virch. Arch.* 41. *und* 55. *Bd.*

6. Parasiten des Darmes. Darmsteine.

§ 217. Sowohl die pflanzlichen als die thierischen Parasiten des Darmes haben bereits im allgemeinen Theil ihre Besprechung gefunden.

Unter den **pflanzlichen Parasiten** spielen jedenfalls **Spaltpilze** die Hauptrolle. Da der Darm beständig verschiedene Spaltpilzformen beherbergt, so hält es schwer, zu entscheiden, inwieweit verschiedene Darmaffectionen, namentlich Entzündungen, durch die gewöhnlich vorkommenden Spaltpilze (bei Stagnation des Darminhaltes) oder durch specifische Pilzformen hervorgerufen werden. Wie oben bereits mitgetheilt worden ist, kommen dem Typhus, der Tuberculose, dem Milzbrande, der Aktinomykose, der Cholera, wahrscheinlich auch der eigentlichen Dysenterie specifische Spaltpilzformen zu.

In seltenen Fällen gelangt auch der Soorpilz im Darme zur Entwickelung.

Von den **thierischen Parasiten** kommen folgende im Darme vor:

1) Cercomonas intestinalis, Paramecium coli und Amoeba coli.
2) Taenia mediocanellata s. saginata.
3) Taenia solium.
4) Taenia nana und T. cucumerina.
5) Bothriocephalus latus.
6) Ascaris lumbricoides und A. mystax.
7) Trichina spiralis.
8) Trichocephalus dispar.
9) Oxyuris vermicularis.
10) Anchylostoma duodenale und Anguillula stercoralis und A. intestinalis.

Unter den **Fremdkörpern**, welche im Darme vorkommen, gewähren hauptsächlich jene pathologisch-anatomisches Interesse, welche im Darme selbst entstehen.

Abgesehen von eingedickten Kothmassen, welche eine feste, harte Beschaffenheit annehmen können, kommen auch steinartige Concremente, sogen. **Enterolithen** im Darme vor. Sie bilden sich vornehmlich im Coecum, im Wurmfortsatz und im Dickdarm, seltener im Dünndarm, und liegen meist in Divertikeln. Man kann drei Formen unterscheiden (Leube):

1) Schwere, steinharte, concentrisch geschichtete Concretionen, deren einzelne Lagen abwechselnd weiss, gelb und braun gefärbt sind. Sie bestehen aus phosphorsaurer Magnesia, Ammoniakmagnesia und organischen Bestandtheilen. Sie erreichen selten mehr als Kastaniengrösse und sind meist abgerundet. Häufig enthalten sie in ihrem Innern einen Fremdkörper.

2) Enterolithen von geringem specifischem Gewicht und regelmässiger Gestalt, porös, festweich. Sie bestehen aus einer verfilzten Masse unverdaulicher Pflanzenreste, in deren Interstitien sich kothige und erdige, kalkige Massen eingelagert haben.

3) Steine, welche durch längeren Genuss mineralischer Arzneimittel, z. Kreide oder Magnesia, entstanden sind.

Zu diesen im Darme selbst gebildeten Steinen kommen noch **Gallensteine**, welche aus den Gallengängen in den Darm getreten sind.

Sowohl im Körper selbst gebildete, als auch von aussen eingeführte Fremdkörper können eine Obturation des Darmes herbeiführen. Häufig geschieht dies z. B. in der Ampulle des Mastdarmes. Abgesehen von der durch ihre Anwesenheit bedingten Kothstauung erregen sie Entzündungen, die ihren Ausgang in Ulceration und Geschwürsbildung nehmen und zu Perforation des Darmes führen können.

Nothnagel (*Zeitschr. f. klin. Med., III*) fand in Darmentleerungen häufig eine eigene Art von Monaden. Todt bilden dieselben kreisrunde, wenig lichtbrechende, scharf contourirte Kugeln. Lebend sind sie birnförmig und besitzen am dünneren Ende eine Spitze mit einem Geisselfaden. der lebhafte Schwingungen ausführt. Daneben werden auch Gestaltveränderungen ausgeführt. Sie sind wahrscheinlich ganz harmlose Schmarotzer.

Bei Pferden und Rindern sind Darmsteine viel häufiger als beim Menschen, indem sie meist unverdaute Pflanzenreste und abgeleckte Haare im Darmkanal haben, welche den Ausgangspunkt von Concrementen bilden können. Die eigentlichen Steine, die namentlich beim Pferde vorkommen, sind ziemlich harte Kugeln, die hauptsächlich aus phosphorsaurer Magnesia bestehen. Die falschen Steine bestehen aus Haaren und Pflanzenfasern, die mehr oder weniger incrustirt sind. Mitunter kommen Bälle vor, die fast ganz aus Haaren (Aegagropili oder Bezoare) bestehen. Bei Wiederkäuern liegen sie meist im Pansen oder der Haube, bei Schweinen häufiger im Dünndarm.

Nach Schuberg enthalten die Kothsteine von Pflanzenfressern hauptsächlich Carbonate, diejenigen von Fleischfressern Phosphate. Bei dem Menschen schwankt ihre Zusammensetzung je nach der Nahrnng.

Literatur über die Bakterien des Darmes.

Baginsky, *Zur Biologie der normalen Milchkothbakterien*, *Zeitschr. f. phys. Chem. XII* 1888.
Bienstock, *Fortschritte der Med. I, und Zeitschr. f. klin. Med. VII.*
Brieger, *Berl. klin. Wochenschr.* 1884.

Escherich, *Die Darmbacillen des Säuglings*, *Stuttgart* 1886, *und Ueber Darmbakterien im Allgemeinen und diejenigen der Säuglinge im Besonderen, sowie die Beziehungen der letzteren zur Aetiologie der Darmerkrankungen, Historisches Referat, Centralbl. f. Bakt. I* 1887.
Vignal, *Rech. sur les micro-organismes des matières fécales, Arch. de phys. X* 1887.

Literatur über Darmsteine.

Friedberger *und* **Fröhner**, *Lehrb. der spec. Pathol. der Hausthiere, Stuttgart* 1885.
Leube, *Krankheiten des Darmes, v. Ziemssen's Handb. der spec. Pathol. VII.*
Schuberg, *Beitrag zur Kenntniss der Entstehung, des inneren Baues und der chemischen Zusammensetzung von Kothsteinen, Virch. Arch.* 90. *Bd.* 1882.

VII. Die krankhaften Veränderungen des Peritoneums.

§ 218. Das **Peritoneum** ist eine mit einem einfachen Plattenepithel bedeckte Bindegewebsmembran, welche die Bauchhöhle auskleidet und die in der Bauchhöhle gelegenen Organe überdeckt und gegen den Bauchraum abgrenzt.

Am häufigsten erkrankt das Bauchfell secundär nach Erkrankung der in der Bauchhöhle gelegenen Organe, doch kommen auch pathologische Processe vor, welche wesentlich oder ausschliesslich in dem Bauchfell ihren Sitz haben und auch primär in demselben auftreten.

Bei **congestiven Hyperämieen**, wie sie namentlich zu Beginn acuter Entzündungen und bei plötzlicher Abnahme des in der Bauchhöhle vorhandenen Druckes, sowie bei Eruption von Tuberkeln und metastatischen Geschwülsten auftreten, ist die Serosa lebhaft geröthet, die feinen Gefässe stark injicirt. Bei **Stauungshyperämieen** sind namentlich die Venen stark gefüllt und bei längerer Dauer der Stauung oft nicht unerheblich erweitert.

Blutungen treten sowohl in Form von Petechien oder Ekchymosen und grossen Sugillationen, als auch in Form von Blutbeulen und hämorrhagischen Infarcten auf und werden durch Traumen, Entzündungen, Gefässwandveränderungen, Gefässverstopfungen, hämorrhagische Diathese, Stauungen etc. verursacht. Im subserösen Zellgewebe, namentlich in der Umgebung der Niere und des Pankreas, treten mitunter spontane Gefässzerreissungen mit so massenhaften Blutungen auf, dass der Tod dadurch herbeigeführt wird.

Ergiessungen von Blut in die Bauchhöhle kommen am ehesten bei Verletzung und Zerreissung der in derselben gelegenen Organe, sowie bei spontanen Blutungen aus Ovarien und Tuben und aus den Eihäuten intraabdominal oder in den Tuben gelegener Früchte vor und können ebenfalls durch ihre Massenhaftigkeit das Leben bedrohen.

Sehr häufig bluten auch Gefässe, die sich bei Entzündung, bei Tuberkel- und Geschwulstentwickelung neugebildet haben, wobei das Blut theils in die Gewebe selbst, theils in die Bauchhöhle gelangt.

Das ins Gewebe ergossene Blut erleidet die im allgemeinen Theil (§ 55) beschriebenen Veränderungen und hinterlässt oft schiefrige Pigmentirungen. Das in der Bauchhöhle liegende Blut wird grösstentheils wieder resorbirt, besonders rasch der flüssig bleibende Antheil, langsamer die geronnenen Massen, welche nur allmählich aufgelöst und in die Säftemasse aufgenommen werden können und in ihrer Umgebung eine Entzündung und Bindegewebswucherung veranlassen, unter deren Einfluss dann die Resorption erfolgt.

Flüssigkeitsansammlungen in der Bauchhöhle, die nicht von Ent-

zündungen herrühren, werden als **Ascites** bezeichnet und kommen am häufigsten bei Herz-, Leber- und Nierenleiden und bei Lungenemphysem vor, wobei die Ursache der Flüssigkeitsansammlung in venösen Stauungen und in Gefässwandveränderungen gelegen ist. Sie ist ferner eine häufige Begleiterscheinung von Geschwulstbildungen im Unterleib. Nach Quincke kommt Ascites bei jungen Mädchen im Entwickelungsalter ohne erkennbare Veranlassung vor und schwindet dann mit Eintritt der Menses.

Die Flüssigkeit des Ascites ist an morphologischen Bestandtheilen meist arm und enthält nur spärliche abgestossene Epithelzellen, die meist Fetttröpfchen einschliessen und zum Theil auch schon in Zerfall begriffen sind, ferner spärliche Lymphkörperchen, die zum Theil gequollen sind. Sie ist danach klar, farblos oder leicht gelblich gefärbt, enthält keine oder nur zarte, gallertig aussehende Fibrinflocken. Ist nach dem Tode längere Zeit verstrichen, so kann sie durch abgestossenes Epithel leicht getrübt sein. Besteht zugleich Ikterus, so kann auch das Transsudat ikterisch gefärbt sein; durch Blutaustritt erhält es eine rothe Farbe.

Besteht irgendwo eine offene Verbindung der Bauchlymphgefässe mit der Leibeshöhle, so kann das Transsudat eine chylöse, weisse, milchige Beschaffenheit erhalten und wird dann als **Hydrops chylosus** bezeichnet. Es kommt dies namentlich nach Zerreissung des Ductus thoracicus, bei hochgradiger Lymphstauung, bei Anwesenheit von Filaria Bankrofti in den Lymphgefässen und bei Lymphangiektasieen im Gebiete der Bauchlymphgefässe vor.

Die unmittelbare Folge des Ascites ist eine Ausdehnung des Unterleibs und eine Erhöhung des Druckes in demselben. Bei hochgradigem Ascites wird das Zwerchfell nach oben gedrängt und die Athmung behindert. Unter Umständen kann der Nabel ausgebuchtet und da oder dort grangränös werden, so dass ein Durchbruch nach aussen erfolgt.

Nach langem Bestande von Hydrops bilden sich am Peritoneum oft weissliche Trübungen, Verdickungen und Verwachsungen zwischen benachbarten Theilen. Die Trübung ist wesentlich dadurch veranlasst, dass sich ein epithelialer Katarrh einstellt, wobei die Epithelien anschwellen, sich theilen und sich abstossen und dabei zum Theil verfetten. Im Bindegewebe besteht häufig eine kleinzellige Infiltration, sowie Wucherung der fixen Zellen, worauf es zu Bindegewebsneubildung und damit zu Verdickungen der Serosa und zu Verwachsungen kommt.

Literatur über Aufsaugung von Milch, gefärbten Flüssigkeiten, Bakterien etc. aus der Bauchhöhle.

Cordua, *Ueber den Resorptionsmechanismus von Blutergüssen, Berlin* 1877.
Fubini, *Velocité d'absorpt. de la cavité periton., Arch. ital. de biol. XIV* 1891.
Ledderhose, *Beitr. zur Kenntniss des Verhaltens von Blutergüssen in serösen Höhlen, I.-D. Strassburg* 1886.
Pisenti, *Sul potere d'assorbimento degli organi della cavità peritoneale, Lavori dell' Ist. an. patol. di Perugia* 1890.
Ponfick, *Virch. Arch.* 48. *Bd.*
v Recklinghausen, *Zur Fettresorption, Virch. Arch.* 26. *Bd.*
Wegner, *Chirurgische Beobachtungen über die Peritonealhöhle, Verhandl. d. Dtsch. Ges. f. Chir. V. Congr. Berlin* 1877.

Literatur über Hydrops chylosus.

Bianchi, *Lo Sperimentale* 1886.
Letulle, *Revue de méd.* 1884.
Pérée, *Étude sur les épanchements chyliformes des cavités séreuses, Thèse de Paris* 1881.

Quincke, *Dtsch. Arch. f. klin. Med.* XVI 1875.
Reichenbach, *Chylöser Ascites, Virch. Arch.* 123. *Bd.* 1891.
Renvers, *Ascites chylosus, Berl. klin. Woch.* 1890.
Straus, *Arch. de phys.* VII 1886.

§ 219. Die acute Entzündung des Bauchfells, die **acute Peritonitis**, geht meist von irgend einem Organe des Unterleibs aus und ist danach zunächst eine Localerkrankung, verbreitet sich jedoch sehr leicht über das ganze Bauchfell, namentlich wenn ein heftig wirkender oder einer Vermehrung fähiger Entzündungserreger in die Bauchhöhle hineingeräth. In selteneren Fällen ist die Erkrankung auf hämatogene Infection zurückzuführen. Schwerere eiterige und eiterig-seröse oder serös-fibrinöse Entzündungen werden am häufigsten durch Eiterung erregende Streptokokken verursacht, doch können auch Staphylokokken sowie der Diplococcus pneumoniae zu solchen Entzündungen führen. Zuweilen finden sich im Exsudate auch Bacillen, die wohl meist aus dem Darm stammen und bald schon während des Lebens, bald erst nach dem Tode in das Exsudat gelangt sind.

Der Eintritt einer Infection wird besonders durch die Anwesenheit von Blut, Fibrin, Transsudaten, Koth, nekrotischem oder wenigstens im Absterben begriffenem Gewebe in die Bauchhöhle begünstigt. Nach Operationen in der Bauchhöhle auftretende schwere Peritonitiden sind meist durch gewöhnliche Eiterkokken verursacht, doch können sich in zurückgebliebenen Blutgerinnseln und in nekrotischem Gewebe auch andere Bakterien entwickeln, welche faulige Zersetzungen bewirken.

Als häufige Ursachen von Peritonitis sind hervorzuheben: Traumen verschiedener Art, puerperale Infectionen des Genitalapparates, Perforation des Magens oder des Darmes, oder des Processus vermiformis mit Austritt von Koth, Entzündungen des Darmes, des Magens, der Leber, der Gallenblase, der inneren Geschlechtstheile, der Harnblase, des Pankreas, der Nieren, der Wirbelsäule und des Beckens, der Pleura und des Zwerchfells, sofern dieselben bis an das Peritoneum heranreichen, ferner Geschwüre des Darmkanales, die bis auf die Serosa sich erstrecken, Gangrän des Darmes oder des Netzes, oder irgend eines anderen in der Bauchhöhle gelegenen Organes, wie sie namentlich in eingeklemmten Hernien, bei Intussusceptionen, bei Axendrehungen und nach arteriellem Gefässverschluss vorkommt.

Bei Neugeborenen geht Peritonitis nicht selten von dem entzündeten oder gangränös gewordenen Nabel aus.

Hämatogene acute diffuse Peritonitis kommt namentlich bei Nephritis, Pyämie, Polyarthritis rheumatica und acuten Exanthemen vor, doch sind diese Formen selten und treten gegenüber den von den Organen des Unterleibes und der angrenzenden Theile ausgehenden numerisch ganz in den Hintergrund. Noch seltener ist es, dass Peritonitis als einziges Symptom einer Infection auftritt.

Nicht selten findet man serös-fibrinöse und hämorrhagische Peritonitis bei Neugeborenen, die an Syphilis leiden, doch ist dies kein sicheres Zeichen von Syphilis, da auch nicht syphilitische Neugeborene daran erkranken und zu Grunde gehen können.

Der Charakter der Entzündung wird im Wesentlichen durch die Entstehungsursache bestimmt. An Darm- und Magenperforationen, an Darmgangrän, an Durchbruch von Leber- und Milzabscessen, an eiterige Parametritis etc. sich anschliessende Entzündungen tragen meist einen eiterigen Charakter und verbreiten sich, falls nicht schon Ver-

wachsungen in der Bauchhöhle bestehen, meist über das ganze Bauchfell. Die hyperämische, zuweilen da oder dort von kleinen Hämorrhagieen durchsetzte Serosa bedeckt sich dabei mit gelblich-weissem, dünnflüssigem oder rahmigem Eiter; bei stärkerer Exsudation sammelt sich auch Eiter in den abhängigen Theilen der Bauchhöhle an, und es kann schliesslich die Bauchhöhle durch eiterige Flüssigkeit mächtig ausgedehnt werden.

Die Darmschlingen sind mehr oder minder aufgetrieben, ihre Wand durchfeuchtet, zerreisslich. Beim Anfassen löst sich die Serosa leicht von der Muscularis ab. Sehr oft sind die Darmschlingen unter einander verklebt, und die freien Flächen des Bauchfells mit weichen, gelblichweissen Flocken bedeckt, welche nichts anderes als mit Eiterkörperchen durchsetzte Fibringerinnsel sind. Handelt es sich um eine Folge von Darmperforation, so enthält der Eiter häufig Koth und ist stinkend und missfarbig, und an den hochgelegenen Theilen der Bauchhöhle sammelt sich Gas an, welches bei Eröffnung der Bauchhöhle mit zischendem Geräusch entweicht. Nicht selten zeigen auch bei puerperaler Peritonitis auftretende Exsudate eine putride Beschaffenheit.

Leichtere Formen der Entzündung schliessen sich namentlich an Entzündungen und nicht perforirende Abscess- und Geschwürsbildungen des Darmes, der Leber, der Milz und des Genitalapparates, des perirenalen Gewebes und der Harnblase an und führen je nach der Heftigkeit der Reizung zu umschriebenen oder ausgebreiteten Exsudationen, welche bald mehr einen eiterig-serösen, bald einen eiterig-fibrinösen oder rein fibrinösen Charakter tragen. Zuweilen treten auch kleine Blutungen auf.

Fig. 289. Entzündetes Netz vom Menschen. *a* Normaler Netzbalken mit normalem Epithel (*b*). *c* Kleinere Arterie. *d* Vene mit ihren zuführenden Capillaren; im Innern derselben Randstellung der farblosen Blutkörperchen. *e* Emigrirte oder in Emigration begriffene Zellen. *f* Desquamirtes und in Zerfall begriffenes Epithel. f_1 Wucherndes Epithel. *g* Ausgetretene rothe Blutkörperchen. Mit Osmiumsäure fixirtes, in Glycerin eingelegtes Präparat. Verg. 200.

Ist vor Beginn der Entzündung bereits hydropische Flüssigkeit in der Bauchhöhle, so trübt sich dieselbe, und es scheiden sich oft auch gelbiche Fibrinflocken ab. Zu Beginn ist das Gewebe hyperämisch (Fig. 289 *c d*), von Flüssigkeit nnd ausgewanderten Rundzellen (*e*) durchsetzt, das Epithel schwillt an und wuchert (*f*), oder stösst sich ab (*f*) und zerfällt. Bei fibrinösen Entzündungen kann es sich auch in kernlose Schollen umwandeln. Später wird die Oberfläche von Exsudat überlagert.

Schwere, allgemein ausgebreitete Peritonitis pflegt den Tod herbeizuführen. Leichtere und auf umschriebene Gebiete beschränkte Formen heilen in der Regel, wobei das Exsudat resorbirt wird. Abgeschlossene Eiterherde können dabei nach aussen, z. B. durch den Nabel oder in angrenzende Darmschlingen oder in den Magen oder auch in die Brusthöhle und das Pericard oder in die Blase und die Scheide durchbrechen.

Heilung nach Resorption oder Entleerung der Exsudate erfolgt unter Neubildung von gefässreichem, zartem, durchscheinendem Keimgewebe, das später zu derbem Bindegewebe wird. Es entstehen auf diese Weise bindegewebige Auflagerungen auf der Serosa, sowie Verwachsungen benachbarter Organe (Peritonitis adhaesiva), wobei die Verbindung bald nur durch Fäden und zarte Membranen, bald durch dichtes, straffes, keine Verschiebung der verbundenen Flächen mehr gestattendes Bindegewebe hergestellt wird.

Der Magen kann auf diese Weise fest mit der Unterfläche der Leber, die obere Fläche der letzteren mit dem Zwerchfell, die Milz mit dem Magenfundus und mit dem Zwerchfell und der äusseren Bauchwand, das Netz mit der Bauchwand und den anliegenden Gedärmen und die Gedärme selbst unter sich mehr oder minder fest verbunden sein, und von Uterus und Ovarium ziehen Stränge und Membranen nach den verschiedenen Stellen der Beckenserosa oder auch zu anliegenden Gedärmen. Häufig geht das Netz im Bereiche von Entzündungen eine Schrumpfung und Verhärtung ein, wobei seine Blätter fest unter einander verwachsen. War das Mesenterium der Darmschlingen stark ergriffen, so kann es sich ebenfalls erheblich verdicken und zugleich verkürzen. In seltenen Fällen erleidet auch die Darm- oder die Magenserosa eine solche Verhärtung und Schrumpfung, dass die betreffenden Darmabschnitte an Ausdehnungsfähigkeit Einbusse erleiden (Peritonitis deformans).

Chronische Peritonitis schliesst sich am häufigsten an acute Entzündungen an und kann wie diese sowohl als ein localer, wie auch als ein über das ganze Peritoneum verbreiteter Process verlaufen. Sind nach acuten Entzündungen Exsudate zurückgeblieben, oder bestehen besondere Verhältnisse, wie z. B. eine Perforation des Wurmfortsatzes mit Bildung abgeschlossener, oder mit dem Darm communicirender Eiterhöhlen, so können von da aus stets wieder neue Reizungen des Peritoneums und damit neue Entzündungen ausgehen, zu Folge deren die Gewebsverdickungen und die Verwachsungen zunehmen. In ähnlicher Weise können infectiöse Peritonealentzündungen von Zeit zu Zeit wieder erwachen, wenn der Erreger der Entzündung nicht abstirbt, sondern sich erhält und vermehrt und neue Entzündungen verursacht, ein Verhältnis, das, wie es scheint, namentlich nach gonorrhoischer Perimetritis und Parametritis gegeben ist, indessen auch Affectionen zukommt, die durch andere Kokken, z. B. durch Streptococcus pyogenes, verursacht werden.

In seltenen Fällen können sich auch nach diffuser Peritonitis in den Verwachsungsmembranen und in dem verdickten Peritoneum von Zeit zu Zeit neue Exsudationen und danach wieder Bindegewebswucherungen

einstellen, welche die Verdickungen und Schrumpfungen des Peritoneums sowie Verwachsungen immer mehr steigern (Peritonitis deformans). Es kann auf diese Weise schliesslich das gesammte Convolut der Darmschlingen zu einem Klumpen zusammenschrumpfen, der nur noch einen kleinen Theil der Bauchhöhle einnimmt, während der übrige Theil von Flüssigkeit ausgefüllt wird. Das Peritoneum ist dabei meist in eine glänzend weisse, derbe Bindegewebsmembran umgewandelt.

Im Uebrigen treten chronische oder häufig sich wiederholende leichte acute Entzündungen bei chronischen Stauungen im Unterleib (vergl. § 218), namentlich nach Lebercirrhose, sowie auch bei der Entwickelung grosser Unterleibstumoren auf und führen zu Verdickungen, Verwachsungen und Schrumpfungen der Blätter der Serosa. Nur sehr selten entwickelt sich eine chronische (nicht tuberculöse) Peritonitis schleichend, ohne acuten Anfang, und ohne dass Erkrankungen der Unterleibsorgane oder Stauungen die Ursachen bilden.

Literatur über acute Peritonitis.

Bamberger, *Virch. Handb. d. spec. Pathol. VI.*
Bauer, *Die Krankheiten des Peritoneums, v. Ziemssen's Handb. d. spec. Pathol. VIII.*
Bumm, *Zur Aetiologie der septischen Peritonitis, Münchener med. Wochenschr.* 1889.
Cornil *et* **Ranvier**, *Man. d'histol. pathol., Paris* 1881.
Fraenkel, E., *Zur Aetiologie der Peritonitis, Münch. med. Wochenschr.* 1890.
Gauderon, *De la péritonite idiopathique aiguë etc., Thèse de Paris* 1876.
Grawitz, *Statist. u. exper. Beitrag zur Kenntniss der Peritonitis, Charité-An. XI* 1886.
Kaiser, *Spontane Peritonitis. D. Arch. f. klin. Med. XVII.*
Kundrat, *Oest. med. Jahrb. II* 1871.
Laruelle, *Étude bactériologique sur les péritonites par perforation, La Cellule V* 1889.
Leyden, *Spontane Peritonitis, D. med. Wochenschr.* 1884 *Nr.* 17.
Malvoz, *Le bacterium coli commune comme agent habituel des peritonites d'orgine intestinale, Arch. de méd. expér. III* 1891.
Pawlowsky, *Zur Lehre von der Aetiologie, der Entstehungsweise und den Formen der acuten Peritonitis, Virch. Arch.* 117. *Bd.* 1889.
Reichel, *Aetiol. d. sept. Peritonitis, D. Zeitschr. f. Chir.* 30. *Bd.* 1890.
Traube, *Ges. Abhandl., Berlin* 1871.
Waterhouse, *Experimentelle Untersuchungen über Peritonitis, Virch. Arch.* 119. *Bd.* 1890.
Weichselbaum, *Der Diplococcus pneumoniae als Ursache der primären acuten Peritonitis, Centralbl. f. Bakt. V* 1889.

Literatur über allgemeine chronische Peritonitis.

Bäumler, *Virch. Arch.* 59. *Bd.*
Friedreich, *Virch. Arch.* 58. *Bd.*
Hanot *et* **Gombault**, *Arch. de phys.* 1882.
Manolesco, *Lés. du périt. dans l'alcoolisme, Thèse de Paris* 1879.
Poulin, *Étude sur les atrophies viscérales consée. aux inflam. chron. des séreuses, Thèse de Paris* 1881.
Sireday *et* **Daulois**, *Dict. de méd. et de chir. XXVI art. Péritonite.*
Steibel, *Contrib. à l'étude de l'atrophie simple du foie à la suite des périhépatites chroniques, Thèse de Paris* 1875.
Vierordt, *Die einfache chronische Exsudativperitonitis, Tübingen* 1884.
Eine Literaturzusammenstellung über chronische Peritonitis enthält das Januarheft der Arch. gén. de méd. 1884.

§ 220. Die **Tuberculose des Bauchfells** ist entweder eine hämatogene und dann meist Theilerscheinung einer mehr oder minder verbreiteten hämatogenen Miliartuberculose, oder aber eine lymphogene und schliesst sich dann an Tuberculose in der Bauchhöhle eingelagerter oder derselben benachbarter Organe an. So kann z. B. eine Tuberculose des Darmes oder der Tuben oder der Wirbelsäule auf das Peritoneum sich verbreiten, und eine Tuberculose der Lunge kann zur Infection der Pleura und weiterhin des Peritoneums führen. Unter Umständen wird das Peri-

toneum auch inficirt, ohne dass der Weg, den die Bacillen genommen haben, zu eruiren ist.

Nach Einfuhr von Tuberkelbacillen in die Gefässe des Bauchfells bei Dissemination von Tuberkelbacillen auf dem Blutwege bilden sich im Peritoneum graue Tuberkel, ohne dass im Uebrigen das Gewebe verändert erscheint, und es kann selbst über den im Gewebe steckenden Tuberkeln das Epithel unverändert sein.

Gerathen vom Darm oder von irgend einer anderen Stelle aus Tuberkelbacillen in die Lymphgefässe des angrenzenden Peritonealbezirkes, so entstehen oft nur ganz beschränkte, dem Verlauf der Lymphgefässe fogende Tuberkel und Tuberkelconglomerate, welche von einem entzündeten hyperämischen Hofe, in welchem sich weiterhin gefässreiches Keimgewebe bildet, umgeben sind.

Gelangen Bacillen auch in die Bauchhöhle selbst, so kann in kurzer Zeit eine Dissemination der Tuberkeleruption über einen grossen Theil des Bauchfells oder über das ganze Peritoneum erfolgen, so dass dasselbe mehr oder minder dicht mit Knötchen besetzt wird. Unter solchen Verhältnissen pflegen erhebliche Entzündungen nicht auszubleiben. Das Bauchfell ist hyperämisch, das Epithel geräth in Wucherung (Fig. 290 *d*) und stösst sich in reichlichen Massen ab, und aus den Gefässen treten farblose Blutkörperchen und mehr oder minder reichliche Flüssigkeit, häufig auch rothe Blutkörperchen aus, welche das Exsudat in der Bauchhöhle blutig färben und im Gewebe kleine, rothe, späterhin schiefergrau werdende Ekchymosen bilden.

Fig. 290. Tuberculosis omenti. *a* Tuberkelcentrum. *b* Zellen mit epithelialem Charakter. *c* Lymphatische Elemente. *d* Gewucherte Epithelien der Umgebung. Karminpräparat. Vergr. 200.

Vereinzelte Infectionsherde scheinen unter Umständen abheilen zu können. Meist entwickelt sich indessen der Process, falls das betreffende Individuum mittlerweile nicht stirbt, weiter. Es bilden sich grössere Tuberkel (Fig. 291) und knotige Conglomerate und weiterhin plattenförmig gestaltete Käseherde, welche sich der Oberfläche der Organe auflagern. Zwischen den Peritonealblättern bilden sich Verwachsungen durch junges Bindegewebe (Fig. 291), das Netz wird von Tuberkeln und Tuberkelgruppen durchsetzt, verdickt sich und schrumpft zu einer harten, schürzenartig die Därme überlagernden Platte oder auch wohl zu einem derben Strang. Das Mesenterium verhärtet sich ebenfalls und verkürzt sich und ist zugleich mit Tuberkeln mehr oder minder dicht besetzt.

Fig. 291. Mit Tuberkeln besetzte und untereinander durch Adhäsionsmembranen verbundene Darmschlingen. Um $^1/_3$ verkleinert.

Die Menge des flüssigen Exsudates ist bald gering, bald ziemlich bedeutend und trägt bald einen serösen, bald einen serös-fibrinösen, bald einen hämorrhagischen, bald einen eiterigen oder eiterig-fibrinösen, unter Umständen auch jauchig-eiterigen Charakter. In letzterem Falle dürfte es sich wohl meist um Mischinfectionen handeln, wobei es indessen noch unentschieden ist, ob der Process von Anfang an eine Mischinfection war oder ob erst secundär vom Darm aus Eiterung und Jauchung erregende Bakterien in die Bauchhöhle gelangt sind. Dauert der Process lange Zeit, ohne zur Eiterung zu führen, so können schliesslich so ausgedehnte Verwachsungen der Gedärme auftreten, dass dieselben eine fest zusammenhängende Masse bilden.

In seltenen Fällen wird der Darm da oder dort durchbrochen, am ehesten dann, wenn zugleich auch tuberculöse Darmgeschwüre vorhanden sind.

Literatur über Tuberculose des Peritoneums.

Albanus, *Petersburger med. Zeitschr.* 1870.
Billioti, *Tuberculose du péritoine chez l'adulte, Thèse de Paris* 1873.
Borschke, *Pathogenese der Peritonitis tuberculosa, Virch. Arch.* 127. *Bd.* 1892.
Förster, *Würzburger med. Zeitschr. I* 1860.

Hegar, *Die Entstehung, Diagnose und chirurgische Behandlung der Genitaltuberculose des Weibes, Stuttgart* 1886.
Hémey, *De la péritonite tuberculeuse, Thèse de Paris* 1866.
Hoffmann, *De la péritonite tuberculeuse, Thèse de Paris* 1866.
Klebs, *Virch. Arch.* 44. *Bd.*
Schmalmack, *Die pathologische Anatomie der tuberculösen Peritonitis, I.-D. Kiel* 1889, *ref. Centralbl. f. Bakt. VII* 1890.
Uhland, *Zur Kenntniss der Genitaltuberculose des Weibes, Beitr. v. Ziegler II* 1888.
Vierordt, *Ueber die Tuberculose der serösen Häute, Zeitschr. f. klin. Med. XIII* 1887.
Ziegler, *Samml. klin Vortr. v. Volkmann Nr.* 150.

§ 221. **Primäre Geschwülste** des Peritoneums sind selten. Unter den epithelialen nehmen das Hauptinteresse jene in Anspruch, welche bis jetzt von den Autoren (Wagner, Schulz, Birch-Hirschfeld, Neelsen) als Endothelkrebse beschrieben worden sind. Es sind dies Geschwülste, welche am häufigsten in der Pleura, seltener im Peritoneum ihren Sitz haben und meist in Form multipler flacher und untereinander verschmelzender oder durch Stränge verbundener weisser Knoten, seltener als mächtige, markige, solitäre Tumoren auftreten, in deren Umgebung die Pleura oder das Peritoneum mehr oder weniger verdickt zu sein pflegt. Meist ist ein seröses oder serös-fibrinöses blutiges Exsudat vorhanden.

Histologisch ist die Geschwulst ausgezeichnet durch die Bildung epithelialer Zellnester und Zellstränge (Wagner, Schulz, Neelsen), die in der Peripherie zum Theil sogar aus Cylinderzellen bestehen. Die Zellnester und Stränge liegen in einem derben Bindegewebsstroma, entsprechen in ihrer Vertheilung durchaus dem Verlauf der Lymphgefässe und sollen durch Wucherung der Lymphgefässendothelien entstehen. Da es sich indessen nachweisen lässt, dass auch das oberflächliche Epithel in lebhafter Wucherung begriffen ist (Neelsen) und zum Theil cylindrische Zellen liefert, so liegt es näher, die Geschwulstentwickelung auf eine Wucherung des Epithels der Leibeshöhle zurückzuführen und die Geschwülste danach den epithelialen Geschwülsten, den echten Krebsen zuzählen.

Unter den Bindesubstanzgeschwülsten kommen Lipome, Fibrome und Myxome am häufigsten vor, doch sind sie selten. Sehr selten sind Sarkome. Lipome entstehen am häufigsten durch geschwulstartige Vergrösserung der Appendices epiploicae des Dickdarmes. Gestielte Lipome können sich losreissen und freie Peritonealkörper bilden, die verkalken. Waldeyer hat aus der Bauchhöhle ein plexiformes Angiosarkom, Weichselbaum ein Chylangiom des Mesenteriums beschrieben.

Häufiger als von der Serosa selbst gehen Geschwülste von dem subserösen Gewebe aus, namentlich Fibrome, Lipome und Sarkome.

Von **secundären Geschwülsten** sind Krebse, welche von den Organen des Unterleibes ausgehen, am häufigsten und bilden meist scharf abgegrenzte Knoten und Knötchen, und es kommen Fälle vor, in denen innerhalb weniger Wochen das ganze Peritoneum mit miliaren Tuberkeln ähnlichen, oder auch grösseren markigen (Fig. 292) oder derben Wucherungen besetzt wird. Die Umgebung der Knoten ist bald wenig verändert, bald erheblich verdickt, hyperplasirt, indurirt und stark vascularisirt. Sitzen die Knoten dicht beisammen, so kann die betreffende Stelle der Serosa, z. B. das Netz, in eine dicke, höckerige Schwarte umgewandelt werden.

In seltenen Fällen verbreitet sich die Carcinombildung mehr diffus, so namentlich bei Gallertkrebsen des Darmtractus oder des Ovariums,

Fig. 292. **Blumenkohlartige, papilläre Krebsknoten** an der Unterfläche des Zwerchfells, entstanden als Metastase eines krebsigen Kystoma papilliferum des Ovariums.

die auf die Bauchserosa übergreifen und die ganze Bauchhöhle mit gallertigen Massen füllen können.

Aehnliche metastatische Knoten können auch Sarkome bilden, doch sind sie weit seltener.

Verhältnissmässig häufig ist die Leibeshöhle, namentlich der Bauchraum, der Sitz von **Dermoiden** und **teratoiden Fötalinclusionen**. Erstere finden sich besonders häufig bei Frauen, bei denen sie in den Ovarien oder deren Umgebung ihren Sitz haben. Die Fötalinclusionen können an verschiedenen Stellen liegen und bilden mit der Umgebung verwachsene Cysten, welche verschiedene Gewebsformationen einschliessen.

Cysten mit serösem Inhalt finden sich namentlich in der Umgebung des weiblichen Geschlechtsapparates (s. diesen), mit dem sie auch zusammenhängen. Es kommen indessen auch an anderen Stellen des Bauchfelles sitzende Cysten verschiedener Grösse zur Beobachtung, von denen die einen sich in Adhäsionsmembranen entwickeln, während die anderen ohne voraufgegangene Entzündung auftreten. Es giebt Fälle, in denen die Bauchhöhle mit mehr oder weniger zahlreichen gestielten und zum Theil traubenartig aneinanderhängenden, erbsen- bis walnussgrossen

zartwandigen Blasen besetzt ist. Nach ihrem Bau ist die Bildung als **cystisches Lymphangiom** anzusehen.

Von **thierischen Parasiten** hat der Echinococcus einige Bedeutung. Er kann in den serösen Höhlen Blasen von erheblicher Grösse bilden, welche mit der Umgebung durch Bindegewebsadhäsionen verbunden sind. Cysticerken, die gelegentlich da oder dort gefunden werden, verursachen kaum je gefährliche Störungen. Ab und zu gelangen Darmparasiten, namentlich Spulwürmer, in die Bauchhöhle, und zwar namentlich dann, wenn die Darmwand lädirt ist, doch können Spulwürmer sich auch durch eine intacte Darmwand durchbohren.

Trichinenembryonen, welche bei ihrer Auswanderung aus dem Darm in die Bauchhöhle gelangen, halten sich in derselben nicht auf, sondern wandern weiter nach den Muskeln.

Literatur über Krebs der serösen Häute.

Birch-Hirschfeld, *Patholog. Anatomie.*
Böhme, *Sarkocarcinom, Virch. Arch.* 81. *Bd.*
Boström, *D. Arch. f. klin. Med* 1881.
Gross, *Philadelphia Med. Times* 1878.
Hubl, *Wiener med. Wochenschr.* 1879 *Nr.* 52.
de Massy, G., *Gaz. des Hôpitaux* 1867.
Neelsen, *D. Arch. f. klin. Med.* 31. *Bd.*
Schulz, R., *Arch. d. Heilk. XVII.*
Thierfelder, *Atlas der pathol Histol. Taf. XXII.*
Wagner, *Das tuberkelähnliche Lymphadenom, Arch. d. Heilk. XI.*

Literatur über Bindesubstanzgeschwülste des Peritoneums.

Baender, *Sarkomatöse Geschwülste des Peritoneums, I.-D. Greifswald* 1891.
Kelly, *Philadelph. Med. Times* 1876.
Killian, *Retroperiton. Cyste mit chylusartigem Inhalt, Berl. klin. Wochenschr.* 1886.
Legg, Wickham. *St. Barthol Hosp. Reports XI.*
Olshausen, *Cystischer Peritonealtumor, Centralbl. f. Gyn.* 1882.
Péan, *Des tumeurs végét. du péritoine à forme colloide myxomateuse, La Sem. méd.* 1886.
Rokitansky, *Patholog. Anatomie*
Sabourin, *Bull. de la Soc. anat. de Paris* 1876.
Virchow, *Geschwülste*
Viti, *Considerazioni sulla genesi di un singolare tumore cistico del peritoneo, Riforma Med.* 1889.
Waldeyer, *Virch. Arch.* 55. *Bd.*
Weichselbaum, *Chylangioma cavernosum, Virch. Arch.* 64. *Bd.*

ZEHNTER ABSCHNITT.

Pathologische Anatomie der Leber, der Gallengänge, der Gallenblase und des Pankreas.

I. Pathologische Anatomie der Leber.

1. Missbildungen und erworbene Form- und Lageveränderungen.

§ 222. **Missbildungen** der Leber sind nicht häufig und haben im Ganzen eine geringe medicinische Bedeutung. Sehr selten ist Mangel der Leber, namentlich bei Früchten, die im Uebrigen keine bedeutende Missbildung zeigen. Häufiger kommen angeborene Abweichungen von der normalen Gestalt vor, wie z. B. das Fehlen einzelner Lappen, oder abnorme Lappung. In einigen Fällen sind Nebenlebern in Form kleiner Knötchen beobachtet, welche im Ligamentum suspensorium ihren Sitz hatten. Mangel der Gallenblase ist mehrfach beobachtet worden, ebenso auch eine angeborene Verengerung und Erweiterung der Gallengänge und abnorme Einmündung des Ductus choledochus in den Darm.

Unter den **abnormen angeborenen Lagerungen** ist die Verlagerung nach links bei Situs viscerum transversus, sowie der Vorfall in die Brusthöhle bei Defecten im Zwerchfell, oder nach aussen bei Defecten in den Bauchdecken besonders hervorzuheben.

Erworbene Formveränderungen sind sehr häufig bei Texturerkrankungen des Leberparenchyms (vergl. Cirrhose § 231, Syphilis § 232, Krebs § 235), sowie auch bei krankhaften Veränderungen der benachbarten Organe. So tritt z. B. bei Individuen, welche sich schnüren und dadurch den unteren Theil des Brustkorbes nach innen drängen, sehr häufig eine Difformirung der Leber ein, welche man als **Schnürleber** bezeichnet. Am häufigsten erscheint dabei der dem Rippenbogenrande anliegende Theil der Leber eingedrückt, der bindegewebige Ueberzug an der betreffenden Stelle weisslich verdickt und das darunter liegende Gewebe atrophisch bis zum völligen Schwunde zahlreicher Acini. Ist diese Furche sehr tiefgreifend, so wird dadurch der rechte Leberlappen in eine obere, grössere und eine untere, kleinere Hälfte getrennt, und es kann der untere Theil schliesslich sehr beweglich werden und sich nach oben umschlagen.

Nicht selten bilden sich an der Aussenfläche des rechten Leberlappens flache Furchen, welche dem Verlaufe der Rippen entsprechen.

Noch häufiger sind an der oberen Fläche des rechten Lappens in sagittaler Richtung verlaufende Furchen, welche dadurch entstehen, dass Muskelbündel des die Leber überlagernden Zwerchfelles stärker vorspringen und eine entsprechende Vertiefung in der Leber bewirken. Man kann sie danach als **Zwerchfellfurchen** bezeichnen.

Aufhebung des normal auf der Leber lastenden Druckes kann zur Folge haben, dass die Leber an der entlasteten Stelle sich ausbuchtet; so kann sich z. B. durch traumatisch entstandene Zwerchfelldefecte leicht Lebergewebe in Form eines conischen Zapfens in die Brusthöhle vordrängen.

Erworbene Lageveränderungen kommen besonders dadurch zu Stande, dass sich die Leber um ihre transversale Axe dreht, so dass der Stand des vorderen Leberrandes je nach der Füllung des Unterleibes erheblich wechselt. Weit seltener liegt die Leber abnorm tief, so dass das Ligamentum suspensorium verlängert ist (Hepar mobile). Am ehesten beobachtet man dies bei hochgradigen Magenektasieen, die bei schlaffen Bauchdecken auftreten. Bei Abflachung der rechten Zwerchfellwölbung durch pleuritische Exsudate oder durch Pneumothorax wird die Leber nach abwärts gedrängt.

Literatur über Form- und Lageveränderungen der Leber.

Cantani, *Hepar mobile, Ann. univers. di Medic., Milano* 1866.
Hasse, *Bewegung des Zwerchfells und ihr Einfluss auf die Unterleibsorgane, Arch. f. Anat. u. Phys.* 1886, *und Anat. Anzeiger I* 1886.
Kranold, *Zur Casuistik der Wanderleber, I.-D. Tübingen* 1884.
Landau, *Die Wanderleber und der Hängebauch der Frauen, Berlin* 1885.
Leopold, *Hepar mobile, Arch. f. Gyn. VII* 1874.
Liebermeister, *Beitr. zur patholog. Anat. u. Klinik der Leberkrankheiten. Tübingen* 1864.
Sabourin, *Rech. s. l'anat. norm. et pathol. de la glande biliaire, Paris* 1888.
Thierfelder, *Hepar mobile, v. Ziemssen's Handb. VIII.*
Viola, *Contrib. allo studio delle alterazioni di prima formazione della cistifellea, Lavori dell' Ist. anat. pat. di Perugia, dir. dal Prof. Pisenti* 1890.
Winkler, *Hepar mobile, Arch. f. Gyn IV* 1872.

2. Circulationsstörungen der Leber und deren Folgen. Cyanotische Atrophie.

§ 223. Anämische Zustände in der Leber sind entweder Theilerscheinung allgemeiner Anämie oder aber Effect local wirkender Ursachen. So kann z. B. Druck auf die Leber, ferner Schwellung der Leberzellen selbst eine Verminderung des Blutgehaltes der Lebercapillaren herbeiführen. Das anämische Gewebe ist blass, im Uebrigen je nach dem Gehalt der Leberzellen an Gallenpigment und Fett bald mehr gelblich, bald mehr bräunlich gefärbt. Man darf jedoch bei Beurtheilung solcher Zustände an der Leiche nicht vergessen, dass nach dem Tode durch die Gerinnung der Leberzellen, ebenso durch allfälligen, von den Nachbarorganen auf die Leber ausgeübten Druck die Blutvertheilung und damit auch der Blutgehalt einzelner Theile der Leber sich erheblich ändern kann.

Congestive Hyperämie der Leber ist eine sehr häufige Erscheinung und kommt sowohl unter physiologischen Verhältnissen, z. B. nach der Mahlzeit, als auch bei pathologischen Zuständen vor, so z. B. im Beginn acuter Entzündungen, sowie nach verschiedenen Affectionen, welche einen vermehrten Blutzufluss nach dem Darm zur Folge haben. Durch mächtigen Blutzufluss kann die Leber nicht unerheblich vergrössert werden.

Das Leberparenchym zeigt dabei eine dunkel blaurothe oder braunrothe Farbe.

Allgemeine **Blutstauungen**, wie sie bei Stenose und Insufficienz der Mitralis und der Tricuspidalis, bei Erlahmung der Herzthätigkeit, bei Lungenemphysem, bei indurativer Verödung der Lunge, bei rechtsseitigem pleuritischem Exsudate etc. auftreten, führen, da die Leber sehr nahe am Herzen liegt, zur Ueberfüllung der Lebervenen und ihrer Aeste mit Blut, welche oft sehr bedeutend wird.

Hat die Stauung nur kurze Zeit bestanden, so ist die Leber gross und blutreich; besonders die Centren der Acini sind dunkel blauroth. Hat die Stauung lange Zeit angehalten, so ist die Leber meist etwas verkleinert, die Oberfläche nicht selten etwas uneben, granulirt, leicht höckerig. Die Schnittfläche zeigt das exquisite Bild einer sogenannten **Muscatnussleber**, indem die centralen Theile der Acini tief schwarzroth, meist auch unter die Schnittfläche eingesunken sind, während die Peripherie der Acini je nach dem Fettgehalt der Zellen bald dunkelbraun bis hellbraun, bald gelbbraun bis gelbweiss gefärbt ist und oft etwas über die Schnittfläche vorquillt. Geht die Veränderung noch weiter, so überwiegen die dunkelblaurothen Partieen, und stellenweise fehlt helleres Gewebe ganz. Gleichzeitig sind die Acini verkleinert.

Wie die mikroskopische Untersuchung lehrt, sind die Venen der Leber, namentlich die Venulae centrales und ebenso auch das ihnen zunächst liegende Capillargebiet erweitert. Bei höheren Graden der Erkrankung sind sämmtliche Capillaren der Acini dilatirt. Die Leberzellen zwischen den erweiterten Capillaren sind stets mehr oder weniger atrophisch, meist zugleich von gelben und braunen Pigmentkörnern durchsetzt, und es liegen solche Pigmentkörner auch in der Umgebung und in der Wand der Centralvenen. Die Degeneration ist im Centrum der Acini stets am weitesten vorgeschritten. Bei langer Dauer der Circulationsstörungen und starker Dilatation der Capillaren kann ein Theil der Leberzellen ganz zu Grunde gegangen sein, so dass zwischen den weiten Capillaren nur noch gelbe und gelbbraune Pigmentkörner und Pigmentschollen liegen. Das periportale Bindegewebe der Leber ist meist unverändert, doch kommt es ab und zu vor, dass dasselbe hypertrophisch und zellig infiltrirt ist.

Entsprechend dem Sitz und der Genese der Atrophie bezeichnet man diese Lebererkrankung als c e n t r a l e r o t h e A t r o p h i e oder besser noch als **cyanotische** oder **Stauungs-Atrophie**.

Verschluss der Lebergefässe durch Thrombose und Embolie oder durch Endarteriitis kann verschiedene Folgen nach sich ziehen.

Plötzlicher Verschluss der Pfortader bewirkt Sistirung der Gallensecretion; bei allmählich eintretendem Verschlusse dagegen fährt die Leber fort, Galle zu produciren.

Die Leber selbst wird durch den Verschluss der Pfortader oder eines oder mehrerer Hauptäste derselben in ihrem Bestande nicht gefährdet, da das durch die Arteria hepatica der Leber zugeführte Blut genügt, um die Ernährung derselben zu besorgen.

Bei allmählich eintretendem und länger dauerndem Verschlusse der Pfortader oder einzelner Aeste derselben erweitern sich die arteriellen Bahnen und versorgen die Leber nicht nur mit nutritivem, sondern auch mit functionellem Blute. Nur durch den Verschluss der kleinsten interlobulären Pfortaderäste, mit deren Blut das Arterienblut sich vereint, wird die Circulation unterbrochen oder wenigstens ungenügend, so dass

das Lebergewebe nekrotisirt oder wenigstens atrophisch wird. Schmorl und Prutz sahen Thrombosen der Pfortaderäste mit hämorrhagischen und anämischen Nekrosen bei Eklampsie.

Verschluss einzelner Arterienäste hat für die Leber meist keine nachtheiligen Folgen, indem die Leberarterie hinlängliche Anastomosen besitzt, um hinter der verstopften Stelle die Circulation zu erhalten. Nur ab und zu kommt es vor, namentlich bei schwacher Füllung des Gefässsystems und bei allgemein herabgesetzter Circulation, dass hinter der verstopften Stelle die Vis a tergo nicht genügt, um eine ununterbrochene Circulation zu unterhalten. In diesem Falle kann es zu Stauungen in dem betreffenden Gefässgebiet und zu Austritt von Blut in das Gewebe, zu **hämorrhagischer Infiltration** kommen. Diese Infiltration pflegt indessen meist nicht so bedeutend zu sein, dass die Erkennung der Leberacini unmöglich würde, dagegen können schon geringere Grade der arteriellen Anämie Atrophie des Lebergewebes zur Folge haben.

Experimentell lassen sich hämorrhagische Infarkte dadurch erhalten (Rattone), dass man die Leberarterie unterbindet und gleichzeitig Pfortaderäste durch Embolie verschliesst. Das von jeglicher arterieller Blutzufuhr abgeschnittene Gewebe verfällt der Nekrose.

Blutungen in der Leber können auch durch Veränderung der Gefässwände (Purpura haemorrhagica, Phosphorvergiftung), sowie durch Behinderung des Blutabflusses (Thrombose der Lebervenen) herbeigeführt werden.

Literatur über die normalen Circulationsverhältnisse und über Circulationsstörungen und Blutungen in der Leber.

Charcot, *Leçons sur les maladies du foie et des reins*, *Paris* 1882.
Cohnheim, *Vorlesungen über allgemeine Pathologie*, *Leipzig* 1882.
Cohnheim *und* **Litten**, *Ueber Circulationsstörungen in der Leber*, *Virch. Arch.* 67. *Bd.*
Frerichs, *Klinik der Leberkrankheiten I*, *Braunschweig* 1858.
Gintrac, *Observ. et rech. s. l'oblit. de la veine porte*, *Journ. méd. de Bordeaux* 1856.
Jürgens, *Leberhämorrhagieen bei Eklampsie*, *Berl. klin. Wochenschr.* 1886.
Litten, *Zur Lehre von der Lebercirrhose* (*Ueber die Circulationsverhältnisse in der Leber*), *Münchn. med. Wochenschr.* 1890 *p.* 68.
Nonne, *D. Arch. f. klin. Med.* XXXVII 1885.
Parmentier, *Ét. clin et anatomo-pathol. sur le foie cardiaque*, *Paris* 1890.
Prutz, *Verhalten der Leber bei puerperaler Eklampsie*, *I.-D. Königsberg* 1892.
Rattone, *Sugli infarti emorragici del fegato*, *Arch. per le Scienze Med.* XII 1888.
Rattone *et* **Mondino**, *Sur la circulation du sang dans le foie*, *Arch. ital. de biol.* XII 1889.
Solowieff, *Veränderungen der Leber unter dem Einfluss künstlicher Verstopfung der Pfortader*, *Virch Arch.* 62. *Bd.*
Schmorl, *Organbefunde bei Eklampsie*, *Centralbl. f. allg. Path.* II *p.* 803.
Stannius, *Ueber krankh. Verschl. gross. Venenstämme d. Körpers* 1839.
Tappeiner, *Folge der Pfortaderunterbindung*, *Ludwig's Arbeiten*, *Jahrgang* 1872.

3. Die hämatogenen Infiltrationen und Degenerationen und die Entzündungen der Leber.

§ 224. Die Leber besitzt ein enorm stark entwickeltes und weites Capillarsystem. Ferner steht das Blut, welches ihr von der Pfortader zugeführt wird, unter sehr geringem Drucke; es ist daher auch die Circulation in der Leber eine langsame. Die Folge davon ist, dass Fremdkörper im Blute sich mit besonderer Vorliebe in der Leber ablagern, und zwar sowohl solche, welche ihr von der Arterie, als auch solche, welche ihr von der Pfortader aus zugeführt werden. Eine der

häufigsten hieraus entstehenden Leberinfiltrationen ist die **Pigmentinfiltration**.

Enthält das Blut reichliche Mengen von zerfallenen Blutkörperchen oder von Pigmentkörnern und gelangen dieselben in die Leber, so bleiben sie zunächst zum Theil in den Capillaren des periportalen Bindegewebes (Fig. 293 *d*) und des peripher gelegenen Pfortadergebietes der Acini (*e*) liegen. Weiterhin treten sie theilweise aus dem Gefässsystem aus und lagern sich namentlich im periportalen Bindegewebe, zum Theil auch innerhalb der Leberacini selbst ab. Nach v. RECKLINGHAUSEN, PONFICK, HOFFMANN, LANGERHANS, POPOFF, ASCH und Anderen werden die Pigmentkörner im periportalen Bindegewebe namentlich von den Bindegewebszellen, innerhalb der Acini von den KUPFFER'schen Sternzellen, d. h. ein- und mehrstrahligen Zellen, welche sich theils den Leberzellen, theils den Capillaren innig anschmiegen, aufgenommen. Ist die Menge des circulirenden Pigmentes sehr reichlich, so kann die Ablagerung eine so bedeutende werden, dass das Gewebe durch das Pigment vollkommen verdeckt wird (*d*), dass man weder die Gallengänge noch die Leberzellenbalken in der Peripherie der Acini mehr erkennen kann.

Das Pigment, welches durch den Zerfall der rothen Blutkörperchen entsteht, ist bald gelb, bald rothbraun oder braun bis schwarz. Demgemäss erhält auch die infiltrirte Leber eine entsprechende Färbung. Da die Ablagerung, wenn auch nicht ausschliesslich, so doch hauptsächlich im Pfortadergebiet der Acini erfolgt, so erstreckt sich auch die Pigmentirung wesentlich nur auf letzteres (Fig. 293), so dass es in höchst auffälliger Weise gegenüber dem pigmentlosen oder wenigstens verhältnissmässig pigmentarmen Centrum der Acini hervortritt.

Fig. 293. Pigmentinfiltration der Leber nach Resorption eines Blutextravasates. *a* Acini. *b* Peritoneum. *c* Pfortaderäste. *d* Infiltrirtes periportales Bindegewebe. *e* Innerhalb der Lebercapillaren gelegenes Pigment. *f* Venulae centrales. In Alkohol gehärtetes, mit Karmin gefärbtes, in Kanadabalsam eingeschlossenes Präparat. Vergr. 20.

Ist der Zerfall des Blutes längere Zeit über die Norm gesteigert, ein Verhältniss, wie es bei manchen Formen perniciöser Anämie gegeben ist, so kann es auch zu einer **Infiltration der Leberzellen mit Pigment** kommen und es giebt Fälle, in denen fast sämmtliche Leberzellenbalken in der Nachbarschaft der Gallencapillaren gelbe oder braungelbe oder orangefarbene Körner (von Hämosiderin) (Fig. 294 *a*) enthalten, so dass die Leber eine rothbraune, fast rostfarbene Färbung erhält.

Nach Quincke enthalten die Leberzellen ferner auch noch farblose, eisenhaltige Körner, die sich bei der Behandlung mikroskopischer Schnitte mit NH_4S durch die schwarzgrüne Färbung, die sie annehmen, nachweisen lassen.

Die Ablagerung dieser Substanz in der Leber ist wohl am besten durch die Annahme zu erklären, dass in Folge des gesteigerten Blutzerfalles die Abscheidung des Eisens und der Farbstoffe durch die Leberzellen nicht mehr mit der Zufuhr von Eisen und Pigment Schritt hält. Begünstigt wird eine solche Ablagerung wahrscheinlich auch durch eine Herabsetzung der Leberthätigkeit in Folge der vorhandenen Anämie. Bei hochgradiger Anämie tritt neben der Pigmentablagerung auch eine Verfettung der Leberzellen ein, kenntlich an der Bildung zahlreicher kleinster Fetttröpfchen (Fig. 294 *b*).

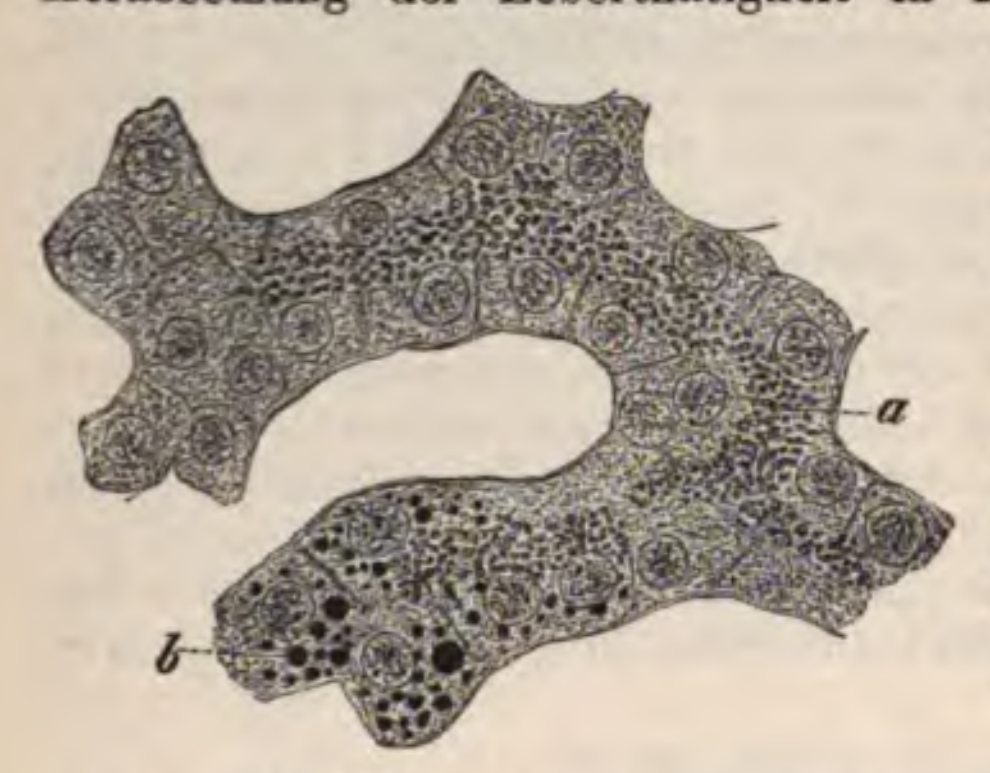

Fig. 294. Infiltration der Leberzellenbalken mit gelben Hämosiderinkörnern (*a*) bei perniciöser Anämie. *b* Fettig degenerirte Zellen. Mit Osmiumsäure und Karmin behandeltes, in Glycerin eingeschlossenes Präparat. Vergr. 250.

Bei Malaria finden sich plasmodien- und pigmenthaltige Zellen nicht nur in den Blutgefässen, sondern es können auch die Kupffer'schen und die Leberzellen Pigmentkörner enthalten (Guarneri). Gelangt Kohlenstaub in das Blut, so kann auch dieses in der Leber abgelagert werden.

Circuliren im Blute, wie dies bei Leukämie der Fall ist, abnorm reichliche Mengen von farblosen Blutkörperchen, so lagern sich auch diese mit Vorliebe in der Leber ab, es bildet sich eine **leukämische Infiltration**. Wahrscheinlich findet auch noch eine Vermehrung der Leukocyten innerhalb der Leber statt. In Folge dessen schwillt die Leber an, und die Acini erscheinen durchgehends von einander durch eine mehr oder weniger breite Zone eines grauweissen Gewebes getrennt. Zuweilen entstehen neben diesen mehr gleichmässig verbreiteten Infiltrationen noch knotenförmige Zellanhäufungen, innerhalb welcher das Gewebe stärker aufgelockert wird, so dass es den Charakter des lymphadenoiden Gewebes erhält.

Wie blande, so können sich auch schädlich wirkende Fremdkörper in der Leber ablagern, unter denen Mikroparasiten die Hauptrolle spielen, indem ihre Ansiedelungen Nekrose des Lebergewebes und Entzündung verursachen können.

Literatur über Ablagerung von Pigment, Fett, Kohle injicirtem Zinnober etc. in der Leber.

Arnold, *Untersuchungen über Staubinhalation, Leipzig* 1885.
Arnstein, *Virch. Arch.* 61. *Bd.*
Asch, *Ueber Ablagerung von Fett und Pigment in den Sternzellen der Leber, I.-D. Bonn* 1884.
Frerichs, *Klinik der Leberkrankheiten I u. II* 1858—1861.
Guarneri, *Ricerche sulle alterazioni del fegato nella infezione malaria, Atti della R. Accad. di Roma Anno XIII serie II vol. III, Roma* 1887.
Hindenlang, *Virch. Arch.* 79. *Bd.*
Hoffmann *und* **Langerhans**, *Virch. Arch.* 48. *Bd.*

Kupffer, *Arch. f. mikrosk. Anat. XII.*
Litten, *D. med. Wochenschr.* 1883.
Miura, *Virch. Arch.* 97. *Bd.*
Peters, *Ueber Siderosis, I.-D. Kiel* 1881.
v. Platen, *Virch. Arch.* 74. *Bd.*
Ponfick, *Virch. Arch.* 48. *Bd.*
Popoff, *Virch. Arch.* 82. *Bd.*
Quincke, *D. Arch. f. klin. Med.* 25., 27. *und* 33. *Bd.*
v. Recklinghausen, *Virch. Arch.* 28. *Bd. und Würzburger Verhandl. N. F. II* 1878.
v. Recklinghausen *und* **Hoffmann**, *Centralbl. f. d. med. Wiss.* 1867.
Rothe, P., *Ueber die Sternzellen der Leber, I.-D. München* 1882.
Schmidt, *Beitr. z. Physiologie der Leber, Biolog. Centralbl. X* 1890.
Soyka, *Prager med. Wochenschr.* 1878.
Stern, *Auftreten von Oxyhämoglobin in der Galle, Virch. Arch.* 123. *Bd.*
Welch, *Cirrhosis hepatis anthracotica, Johns Hopkins Hosp., Bull. Vol. II. Baltimore* 1891.

§ 225. Sowohl Hungerzustände, welche in verhältnissmässig rascher Zeit zum Tode führen, als auch chronische Ernährungsstörungen, die über lange Zeiträume sich erstrecken, können eine weitgehende **Atrophie** der Leber zur Folge haben. Nach Versuchen von Bidder, Schmidt und Voit kann die Leber bei Hunden und Katzen im Hungerzustande zwei Dritttheile ihres Volumens verlieren. Die Volumsabnahme ist wesentlich durch eine Verkleinerung der Leberzellen bedingt.

Bei marantischen Individuen kann, gleichgültig ob der Marasmus ein seniler ist oder ob er durch irgend ein Organleiden bedingt wird, die Leber ebenfalls sehr bedeutend an Masse verlieren, so dass sie bis auf ein Dritttheil ihres ursprünglichen Volumens zusammenschrumpft.

Die Atrophie ist meistens keine ganz gleichmässige, indem die Ränder der Leber in höherem Grade atrophieren als die übrigen Theile. Häufig ist namentlich der vordere Rand des rechten, sowie der Rand des linken Lappens stark geschrumpft. Bei sehr weitgehender Atrophie kann an den letztgenannten Stellen, mitunter auch an anderen Partieen der Leber, z. B. längs des Ligamentum suspensorium, die Drüsensubstanz ganz verschwinden.

Die Atrophie beruht lediglich auf einem Schwunde der Leberzellen, welche dabei zunächst kleiner werden (Fig. 296 *A*) und schliesslich ganz verloren gehen. In Folge dessen werden die Leberzellenbalken und die Acini immer kleiner, und die Pfortaderzüge (Fig. 295 *d*) rücken einander immer näher. Schwinden die Acini ganz, so bleiben zwischen den einander äusserst nahegerückten Zügen des periportalen Bindegewebes (*d*) nur noch schmale Züge eines schlaffen Bindegewebes (*e*), das wesentlich aus collabirten Capillaren entstanden ist, übrig. Die Gallengänge bleiben dabei meist erhalten (*f*) und scheinen zum Theil sogar vermehrt zu sein. Wenigstens liegen im Schnitt durch das Pfortaderbindegewebe oft ganze Gruppen von Gallengangsquerschnitten (*f*).

Das atrophische Gewebe ist meist zellarm, doch können sich, namentlich wenn Gallenstauung besteht, Entzündungen einstellen.

An den Rändern bildet der bleibende Bindgewebsrest einen häutigen Anhang, an der Oberfläche präsentirt sich die atrophische Partie wie eine weisse Verdickung der Serosa. Durch den Schwund des rechten Lappens rückt gewissermaassen die Gallenblase unter der Leber hervor und ragt weit über den Rand derselben hinaus.

Wo das Leberparenchym noch erhalten ist, erscheinen auf dem Durchschnitt die Acini klein, wenigstens theilweise, gleichzeitig pflegen sie braun gefärbt zu sein, indem ein Theil der atrophischen Leberzellen von Pigmentkörnern (Fig. 296 *A*) durchsetzt ist.

Fig. 295. Schnitt durch die oberflächlichsten Schichten einer hochgradig atrophischen Leber. *a* Peritonealüberzug. *b* Total atrophirtes Lebergewebe. *c* Drüsenläppchen. *d* Periportales Bindegewebe mit Gefässen und Gallengängen (*f*). *e* Rest des früheren Drüsengewebes, aus Bindegewebe bestehend. *g* Grosse Venen. *h* Centralvenen. In Alkohol gehärtetes, mit Karmin gefärbtes, in Kanadabalsam eingeschlossenes Präparat. Vergr. 30.

Die eben besprochene Atrophie ist eine über die ganze Leber verbreitete Affection, die ihre Ursache in einer Verringerung der Nahrungszufuhr zu der Leber hat. Sie kommt danach namentlich in höherem Alter vor und wird durch Verengerung der Leberarterien begünstigt. Im Uebrigen kommt **Atrophie der Leberzellen** in überaus zahlreichen Fällen als Folgezustand localer Leberaffectionen vor. So tritt z. B. ganz constant eine Atrophie der Leberzellen bei lange andauernden Stauungen im Venensystem der Leber (§ 223) ein. Es atrophiren ferner die Leberzellen sehr gewöhnlich in Fällen, in denen das Bindegewebe der Leber hyperplastisch wird (§ 230), also bei indurirender Hepatitis. Auch Druck von aussen oder von innen bringt die Leberzellen zum Schwunde. Letzteres beobachtet man namentlich in der Umgebung von Geschwülsten oder Echinokokken, die sich im Leberparenchym entwickeln, ebenso auch bei Amyloidleber. Die Leberzellen sind dabei meist difformirt (Fig. 296 *B*), plattgedrückt oder zu Spindeln ausgezogen oder sonst in irgend einer Weise verunstaltet.

Fig. 296. Atrophische Leberzellen. *A* Einfache Atrophie mit Pigmentablagerungen. *B* Durch Compression difformirte atrophische Leberzellen. Vergrösserung 250.

Die atrophischen Leberzellen sind sehr häufig mit braunen und gelben Pigmentkörnern erfüllt, so dass man von einer Pigmentatrophie sprechen kann. Die Entstehung dieses Pigmentes ist wohl weniger auf eine Wiederaufnahme bereits gebildeter und abgeschiedener Galle, als vielmehr auf eine Störung der Gallenbildung zu beziehen. In manchen Fällen mag auch ein verstärkter Zerfall des Blutes die Ursache der Pigmentirung sein (§ 224).

Nach Frerichs beträgt das absolute Lebergewicht bei gesunden Individuen in mittleren Lebensjahren 0,82—2,1 kg. Zum Körpergewicht verhält es sich wie 1:24 bis 1:40.

Nach Beobachtungen von Taruffi, Mattei und Anderen kommt auch eine colloide Degeneration der Leberzellen vor.

Literatur über colloide Entartung und einfache Atrophie des Lebergewebes.

Boi-Teissier, *Contrib. à l'étude du foie senile, Revue de med. VII* 1887.
Czerny, *Rückbildungsvorgänge an der Leber, Arch. f. mikr. An.* 35. *Bd. ref. C. f. a. P. I.*
Mattei, *Di una nuova alterazione del fegato, Lo Sperimentale* 1886.
Taruffi, *Degenerazione colloide del fegato, Memorie della R. Accad. delle Scienze del Istituto di Bologna* 1880 *und* 1887.

§ 226. Die Leber eines gesunden Menschen enthält fast constant eine gewisse Menge **Fett**, das in Form von kleinen und grossen Tropfen in den Leberzellen (Fig. 297 *a b c*) und in den Sternzellen (v. Platen) liegt. Dieses Fett ist theils der Leber als solches zugeführt und in derselben abgelagert worden, theils ist es an Ort und Stelle aus Eiweiss abgeschieden. Das zugeführte Fett ist entweder Nahrungsfett, oder es ist dasselbe irgendwo im Organismus aus Eiweiss gebildet und von da nach der Leber verbracht worden.

Unter pathologischen Verhältnissen erfährt der Fettgehalt der Leber sehr häufig eine abnorme Vermehrung, welche entweder auf eine Steigerung der Production oder der Zufuhr, oder auf eine Verminderung des Verbrauches, oder endlich auf beides zugleich zurückzuführen ist.

Fig. 297. Fetthaltige Leberzellen. *b* Zelle mit einem grossen, *a* und *c* Zellen mit mehreren kleinen Fetttropfen. *d* Zelle mit zahlreichen kleinen Tröpfchen. *e* und *f* Zellen in fettigen Zerfall begriffen. Vergr. 400.

Steigt der Fettgehalt der Leber in Folge von Steigerung der Zufuhr oder von Verminderung der Abfuhr, wird also Fett in der Leber aufgestapelt, so bezeichnet man die Leber als eine **Fettleber**. Ist die Menge des retinirten Fettes bedeutend, so erscheint die Leber vergrössert, fühlt sich nach dem Erkalten der Leiche auffallend fest an, ist blutarm und zeigt eine gleichmässig opak gelbweisse Färbung. Die einzelnen Acini sind etwas vergrössert.

Ist der Fettgehalt der Leber nur mässig, so beschränkt er sich meist hauptsächlich auf die Peripherie der Acini. In Folge dessen ist nur die letztere gelbweiss, während das Centrum braun oder rothbraun gefärbt ist. Man hat das Bild der **fetthaltigen Muscatnussleber**. Ist der Fettgehalt noch geringer, so kommt die rothbraune Farbe mehr und mehr im ganzen Acinus zur Geltung.

Fettreiche Lebern finden sich namentlich bei fettleibigen Individuen, nicht selten indessen auch bei schlecht genährten Lungenkranken. Bei letzteren ist die Ursache der Fettanhäufung theils in einer Steigerung der Fettbildung aus Eiweiss, theils in einer mangelhaften Verbrennung des Fettes zu suchen.

Das Fett der Fettlebern bildet meist grosse Tropfen, welche die Leberzellen ganz ausfüllen (Fig. 297 *b*), doch ist zu bemerken, dass es im Beginn der Ablagerung in kleinen Tröpfchen (*a*) auftritt, und dass auch bei der Resorption von Fett die grossen Tropfen in kleine Tröpfchen zerfallen.

Bildet sich in der Leber eine abnorm reichliche Menge von Fett durch eine Verstärkung des Eiweisszerfalles und wird dabei das verbrauchte Eiweiss in ungenügendem Maasse wieder ersetzt, so trägt der ganze Vorgang einen evident degenerativen Charakter und wird als **fettige Degeneration** bezeichnet. Ist dieselbe nur mässig stark entwickelt, so sind die Leberzellen von Fetttröpfchen mehr oder weniger dicht durchsetzt (Fig. 207 *d*), dabei aber noch wohl erhalten. Bei hochgradiger Entartung können die Zellen vollkommen zerfallen (*e f*).

Eine uncomplicirte fettige Degeneration der Leberzellen, bei welcher der Process von Anfang an durch Bildung kleinster Fetttröpfchen charakterisirt ist, beobachtet man namentlich bei hochgradigen Anämieen, z. B. bei der perniciösen Anämie, meist hier mit Pigmentablagerung combinirt (§ 224, Fig. 294).

Oft wird die fettige Degeneration durch die **trübe Schwellung** eingeleitet, bei welcher die Leberzellen anschwellen und undurchsichtig, trübe (Fig. 298) werden, so dass auch die Leber ein trübes, mattgraues oder graugelbes Aussehen erhält. Zuweilen erscheint sie wie gekocht. Die Degeneration kommt bei zahlreichen Infectionskrankheiten, wie z. B. bei Typhus abdominalis, Typhus recurrens, Variola, Scarlatina, Septikämie, Erysipel, gelbem Fieber, sowie bei verschiedenen Intoxicationen, so z. B. bei Vergiftung durch Antimon, Schwefeläther, Arsenik etc. vor. Führt die trübe Schwellung nicht zu einer vollständigen Desorganisation des Protoplasmas, so kann sie sich wieder zurückbilden. Häufig schliesst sich indessen eine fettige Degeneration an, die zum Untergang der betreffenden Zellen führt, so namentlich bei Phosphor- und Arsenikvergiftung, sowie bei einigen Infectionen (vergl. § 227).

Fig. 298. Körnige Trübung der Leberzellen. Von der Leber eines an Septikämie verstorbenen Mannes abgeschabte und in Kochsalzlösung vertheilte Zellen. Vergr. 350.

Hydropische Schwellungen, **vacuoläre Degeneration** und **Zellnekrosen** mit Verlust des Kerns kommen sowohl bei Intoxicationen als auch bei Infectionen vor, so namentlich bei Infectionen mit Eiterkokken, sowie bei Phosphor- und Arsenikvergiftung, bei denen sie sich zu dem Verfettungsprocesse hinzugesellen. Schmorl und Pritz sahen ischämische und hämorrhagische Nekrosen in den Lebern bei Eklampsie. Nach Straus, Roux, Hanot, Gilbert, Doyen und Anderen kommen in der Leber an Cholera Verstorbener grauliche und schmutzig gelbe Herde vor, innerhalb welcher die Zellen sich nicht mehr färben lassen und gequollen sind. Bei Pocken kann das Lebergewebe in kleinsten Herden nekrotisiren (Weigert, Bowen) und danach zum Sitz einer entzündlichen Infiltration werden. Bei Typhus abdominalis kommen neben den diffusen Degenerationen auch

kleine nekrotische Herde, sowie perivasculäre kleinzellige Infiltrationen und Lymphfollikeln ähnliche, umschriebene Zellwucherungen vor, und es lassen sich in diesen Herden (GAFFKY, FRAENKEL, E. SIMMONDS, CYGNAEUS) Bacillen nachweisen. Zelldegeneration, Zellnekrose und Entzündungen (NAUWERCK) lassen sich ferner auch in Fällen jener fieberhaften Gelbsucht, welche als WEIL'sche Krankheit bezeichnet wird, nachweisen. Es kommt also bei verschiedenen Infectionskrankheiten sowohl zu **toxischer Degeneration** als auch zu **specifischer Hepatitis**.

Literatur über Leberveränderungen bei Infectionskrankheiten.

Bowen, *Ueber das Vorkommen pockenähnlicher Gebilde in inneren Organen, Vierteljahrsschr. f. Derm. XIV* 1887.
Chédevergne, *De la fièvre typhoide, Thèse de Paris* 1864.
Cygnaeus, *Studien über den Typhusbacillus, Beitr. v. Ziegler VII* 1890.
Fränkel, E. *und* **Simmonds**, *Untersuchungen über die Aetiologie des Abdominaltyphus, Zeitschr. f. Hyg. II* 1887.
Gaffky, *Typhus, Mittheil. a. d. kais. Gesundheitsamte II.*
Hoffmann, *Untersuchungen über die path. Veränderungen beim Abdominaltyphus, Leipzig* 1869.
Mazzotti, *Osservazioni cliniche ed anatomiche intorno all' itterizia infettiva (Malattia del Weil), Bologna* 1889.
Moroni, *Contr. allo Studio del fegato tifoso, Arch. per le Sc. Med. XVI* 1892.
Nauwerck, *Zur Kenntniss der fieberhaften Gelbsucht, Münchn. med. Wochenschr.* 1888.
Siredey, *Contrib. à l'ét. des altérations du foie dans les maladies infectieuses, Revue de méd. VI* 1886.
Straus, *La Sem. méd.* 1886.
Tschudanowsky, *Zur pathol. Histol. der Leber bei Cholera, Berl. klin. Wochenschr.* 1872.
Wagner, *Zur path. Anat. d. Leber bei Abdominaltyphus, Arch. d. Heilk. I* 1860 *u. II* 1861.
Weigert, *Berl. klin. Wochenschr.* 1874, *und Beiträge zur Lehre von den Pocken,* 1874 *u.* 1875.

Literatur über Leberveränderungen bei Phosphor- und Arsenikvergiftung.

Aufrecht, *Die diffuse Leberentzündung nach Phosphorvergiftung, Dtsch. Arch. f. klin. Med.* 23. *Bd.* 1879.
Cornil *und* **Brault**, *Phosphorvergiftung, Journ. de l'anat. et de la physiol. XVIII, Paris* 1882.
Dinkler, *Ueber Bindewebs- und Gallengangsneubildung in der Leber bei chronischer Phosphorvergiftung und bei acuter Leberatrophie, I.-D. Halle a. S.* 1887.
Fränkel, *Phosphorvergiftung, Berl. klin. Wochenschr.* 1878 *Nr.* 19.
Gianturco *und* **Stampacchia**, *Unters. über die Alterationen des Leberparenchyms bei Arsenikvergiftung, Centralbl. f. allg. Pathol. I* 1890 *p.* 103.
Krönig, *Die Genese der chronischen interstitiellen Phosphorhepatitis, Virch. Arch.* 110. *Bd.*
Leyden *und* **Munk**, *Die acute Phosphorvergiftung, Berlin* 1865.
Prutz, *Verhalten der Leber bei puerperaler Eklampsie, I.-D. Königsberg* 1892.
Saikowsky, *Die Fettmetamorphose der Organe nach innerem Gebrauch von Phosphor, Antimon und Arsenik, Virch. Arch.* 34. *Bd.*
Stolnikow, *Vorgänge in den Leberzellen, insbesondere bei Phosphorvergiftung, Arch. f. Anat. und Phys. Supplementb.* 1887.
Wegner, *Der Einfluss des Phosphors auf den Organismus, Virch. Arch.* 55. *Bd.* 1872.
Weyl, *Arch. d. Heilk. XIX.*
Wolkow, *Arsenikvergiftung, Virch. Arch.* 127. *Bd.* 1892.
Ziegler *und* **Obolonsky**, *Experimentelle Untersuchungen über die Wirkung des Arseniks u. des Phosphors auf die Leber und die Nieren, Beitr. v. Ziegler II* 1888.

§ 227. Bei jenen Zuständen, welche man als **acute gelbe Leberatrophie** bezeichnet, wird die Leber binnen wenigen Tagen oder binnen wenigen Wochen ganz erheblich, oft um die Hälfte kleiner. Sie ist dann meist äusserst schlaff und weich, stellenweise giebt sie oft fast das Gefühl der Fluctuation. In anderen Fällen ist sie derber, fester. Die Oberfläche ist bald glatt, bald gerunzelt.

Auf dem Durchschnitt ist das Parenchym meist ockergelb gefärbt, die Zeichnung der Acini undeutlich, verwischt. Zuweilen finden sich

neben gelben auch hellroth bis dunkelroth gefärbte (rothe Atrophie) Partieen.

Die Acini selbst sind entweder durchgehends gleich gefärbt oder lassen verschieden gefärbte Zonen erkennen, wobei die Peripherie mehr grau oder graugelb und etwas durchscheinend ist, während die mittleren und centralen Theile ockergelb sind. Mitunter zeichnen sich die centralen Theile der Läppchen durch eine stärkere Röthung aus.

Die Verschiedenheiten in Grösse, Consistenz und Farbe des Leberparenchyms sind theils durch den Zustand der Leberzellen, theils durch den Blutgehalt der Gefässe bedingt.

Was zunächst die Leberzellen betrifft, so beobachtet man an ihnen die verschiedensten Stadien der Degeneration von der hydropischen Schwellung und körnigen Trübung bis zum vollkommenen fettig-albuminösen Zerfall. Gleichzeitig lockert sich der Zusammenhang der einzelnen Leberzellen untereinander. In den ockergelben Partieen sind normale Leberzellen nur noch spärlich vorhanden. Die am besten erhaltenen Zellen sind meist getrübt und enthalten Körnchen und Tröpfchen, die stärker veränderten sind von kleineren und grösseren Fetttröpfchen ganz durchsetzt, manche gleichzeitig in Zerfall (Fig. 297 *e f*) und Auflösung begriffen. In den graugelb durchscheinenden Partieen ist die Zahl der erhaltenen Leberzellen nur noch sehr gering. Die meisten sind zerfallen, so dass nur noch regellos vertheilte Haufen von farblosen Albumin-Körnern, gelben Pigmentkörnern und von kleineren und grösseren Fetttröpfchen zu sehen sind. An manchen Stellen sind die Detritusmassen bereits aufgelöst und durch die Lymphgefässe abgeführt, so dass die Räume zwischen den Capillaren grösstentheils nur mit Flüssigkeit gefüllt sind.

Die Füllung der Blutgefässe ist sehr verschieden, und es hängt wesentlich von ihr ab, ob das Parenchym neben der gelben oder graugelben Farbe des zerfallenden Lebergewebes noch einen rothen Ton beigemischt erhält. Die rothe Atrophie ist nur eine durch verhältnissmässig reichen Blutgehalt ausgezeichnete gelbe Atrophie. Selbstverständlich kommt die rothe Blutfarbe hauptsächlich dann zur Geltung, wenn der fettige Detritus bereits resorbirt ist. Im Gewebe liegende Pigmentkörner geben dem Ganzen ein rostfarbenes oder bräunliches Colorit.

In späteren Stadien des Processes findet sich im Pfortaderbindegewebe eine geringfügige Anhäufung lymphatischer Rundzellen, während bei frischen Affectionen diese kleinzellige Infiltration fehlt. Ferner findet man in vorgeschrittenen Fällen nebst Fett auch Leucin und Tyrosin. Die Epithelien der kleinen Gallengänge nehmen ebenfalls an der Verfettung Theil.

Die **Aetiologie** der acuten gelben Leberatrophie ist keine einheitliche. In einzelnen Fällen ist sie eine Folgeerscheinung bekannter Infectionskrankheiten, namentlich septischer Wundinfectionen. In anderen Fällen ist ihre Ursache unbekannt, und sie tritt scheinbar als ein für sich bestehendes eigenartiges Leiden auf. Wahrscheinlich handelt es sich auch in diesen letztgenannten Fällen um eine mit Intoxication verbundene Infectionskrankheit, welche durch Mikroorganismen hervorgerufen wird.

Neben mikroparasitären Infectionen können auch Vergiftungen mit chemisch wirksamen Substanzen, namentlich mit Phosphor und Arsenik, sehr hochgradige, der besprochenen gelben Leberatrophie sehr ähnliche Degenerationsprocesse hervorrufen. Schon wenige Tage nach

Eintritt einer Phosphorintoxication kann ein grosser Theil der Leberzellen fettig degenerirt sein, und die ersten Veränderungen treten schon nach 6—12—24 Stunden ein, und zwar zunächst im peripheren Theil der Acini. Zuerst werden die Zellen trübe und quellen auf; dann sieht man Fetttröpfchen auftreten, die nicht selten zu grössern Tropfen zusammenfliessen, namentlich dann, wenn die Zelle zerfällt.

Das Parenchym der in fettiger Degeneration befindlichen Phosphorleber ist gelb oder graugelb gefärbt und fettig und teigig anzufühlen.

In den ersten Tagen der Vergiftung, bevor ein völliger Zerfall eines Theils der Leberzellen und eine Resorption der Zerfallsproducte sich eingestellt haben, ist sie vergrössert. Häufig bilden sich kleine Extravasate. Treten die Blutungen nur innerhalb des Pfortadergebietes auf, so entstehen eigenthümlich rosettenartige, rothe Zeichnungen. Zuweilen ist die Leber etwas ikterisch gefärbt. Bei weit vorgeschrittenem Zerfall des Lebergewebes sistirt die Bildung von Galle mehr oder weniger. In späteren Stadien des Processes treten, wie bei der gewöhnlichen gelben Atrophie, Leucin und Tyrosin auf.

Bei vorgeschrittener infectiöser oder toxischer Degeneration enthält das Gewebe da und dort Nester und zu Balken und Schläuchen geordnete Züge von grossen epithelialen Zellen. Sie werden für Drüsenzellen gehalten, von denen bei allfälliger Heilung die Regeneration ausgeht, und sollen nach den Einen Abkömmlinge von Gallengangsepithelien, nach Anderen dagegen Reste von Leberzellenbalken sein. Soweit sich dies aus histologischen Präparaten erkennen lässt, können diese Zellzüge sowohl Gallengängen als erhalten gebliebenen Leberzellen entsprechen, welche durch Wucherung neues Lebergewebe bilden. Früher oder später stellen sich auch Wucherungsvorgänge am Blutgefässbindegewebsapparat ein, und es können dieselben sich auch schon zu einer Zeit vorfinden, in welcher das Drüsengewebe lediglich degenerative Veränderungen erfährt.

Literatur über acute gelbe Leberatrophie.

Affanasiew, *Ueber anat. Veränderungen der Leber während verschiedener Thätigkeitszustände, Pflüger's Arch. f. Physiol. XXX.*
Eppinger, *Prager Vierteljahrsschr.* 125. *Bd.* 1875.
Frerichs, *Klinik der Leberkrankh. II.*
van Haren-Norman, *Ein Fall von acuter Leberatrophie, Virch. Arch.* 91. *Bd.*
Hirschberg, *Drei Fälle acuter gelber Leberatrophie, I.-D. Dorpat* 1886.
Hlava, J., *Prager med. Wochenschr.* 1882.
Klebs, *Handb. d. pathol. Anatomie* 1. *Bd.*
Labadie-Lagrave, *Traité des maladies du foie, Paris* 1892.
Lewitzki *und* **Brodowski**, *Acute gelbe Leberatrophie, Virch. Arch.* 70. *Bd.*
Thierfelder, A., *Atlas der pathol. Histologie,* 3. *Lieferung* 1874.
Thierfelder, Th., *Handb. der spec. Pathologie von v. Ziemssen VIII. Bd.*
Waldeyer, *Virch. Arch.* 43. *Bd.*
Winiwarter, *Wien. med. Jahrb.* 1872.
Zenker, *Dtsch. Arch. f. klin. Med. X* 1872.
Zunder, *Virch. Arch.* 59. *Bd.*

§ 228. Die **Amyloidentartung der Leber** hat ihren Sitz vornehmlich an dem intraacinösen Blutgefässsystem (Fig. 299). Im ersten Beginne treten an den Capillaren hyaline Verdickungen auf, die sich wie Auflagerungen auf dem Endothelrohr präsentiren. Nimmt die Masse des Amyloids zu, so erscheinen die Capillaren von glasigen Schollen vollkommen eingescheidet (vergl. den allgem. Theil, § 48, Fig. 46).

Die Leberzellen verhalten sich bei bei dem ganzen Vorgange passiv,

jedenfalls geht nur sehr selten die Amyloidentartung auch auf sie über. Im Beginne der Erkrankung sind sie unverändert; bei Zunahme der Menge des Amyloids werden sie comprimirt und gerathen sehr häufig in Atrophie. Bei sehr weit vorgeschrittener Amyloidenartung gehen sie stellenweise ganz zu Grunde, möglicher Weise wird alsdann ebenfalls Amyloid in ihnen abgelagert. Wo sie noch erhalten sind, schliessen sie sehr häufig Fett theils in grossen, theils in kleinen Tropfen ein.

Abgesehen von den intraacinösen Capillaren bildet sich Amyloid auch in den Gefässwänden des interacinösen Bindegewebes (*c*).

Die Amyloidentartung tritt meist über die ganze Leber verbreitet auf. Wo sie in erheblicher Menge vorhanden ist, gewinnt das Leberparenchym eine hellgraubraune oder hellgraue Farbe und eine durchscheinende, gekochtem Speck ähnliche Beschaffenheit. Nicht selten finden sich diese durchscheinenden Flecken hauptsächlich in den mittleren Zonen der Acini (Fig. 299), während das Gebiet der Venulae centrales, sowie die Portalzonen verhältnissmässig frei bleiben. In anderen Fällen ist eine besondere Gruppirung der amyloiden Herde nicht wahrnehmbar.

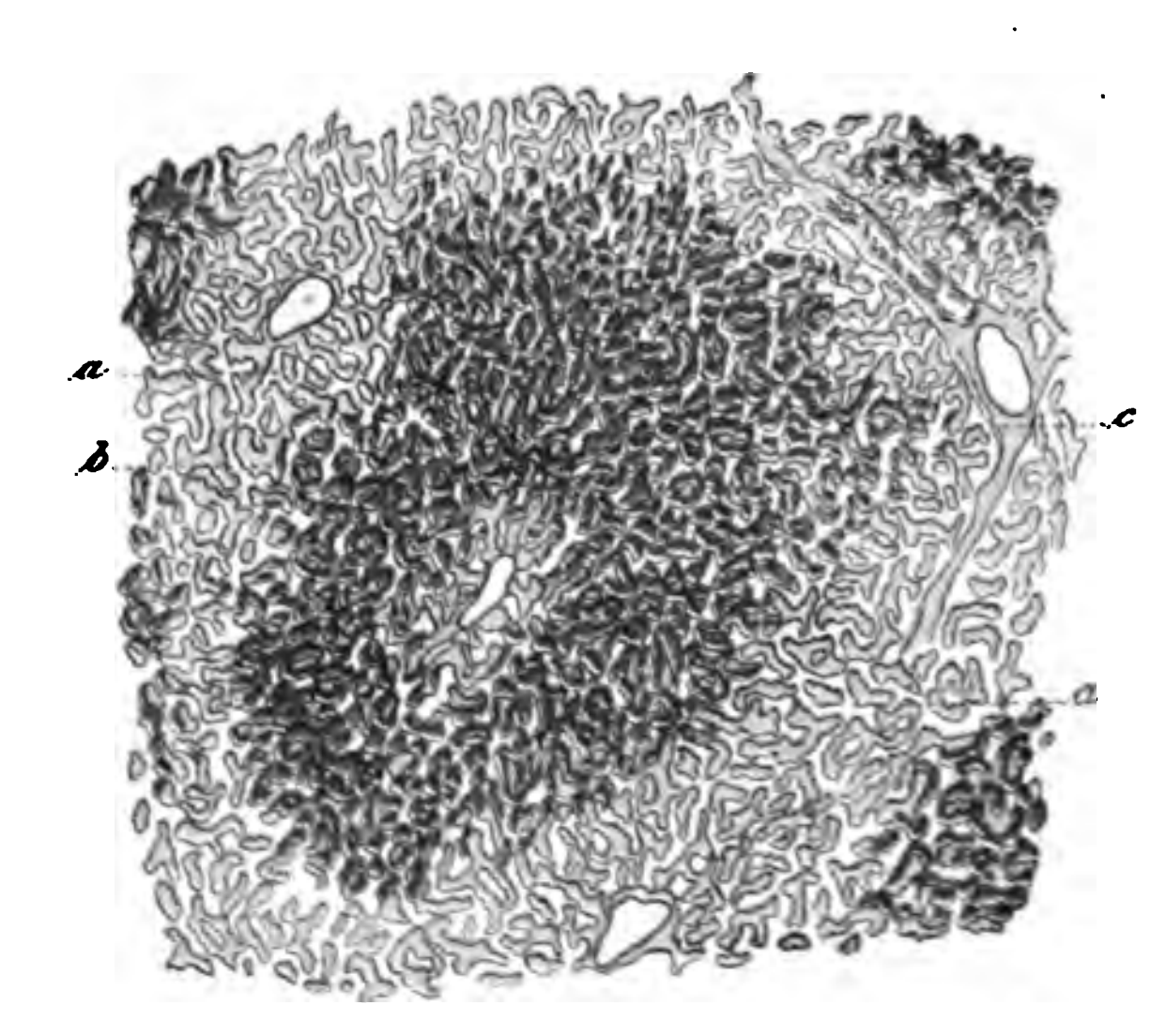

Fig. 299. Mit Jodlösung behandelter Schnitt aus einer amyloid entarteten Leber. *a* Normales, *b* amyloid entartetes Lebergewebe. *c* GLISSON'sche Kapsel. Vergr. 35.

Das amyloidfreie Lebergewebe kann verschieden aussehen. Sind die Leberzellen fettfrei, so pflegt dasselbe eine bräunliche oder röthlichbraune Farbe zu zeigen. Fettgehalt giebt ihm ein gelbweisses Aussehen.

Stärkere Amyloidentartung der Leber ist immer auch mit einer erheblichen Vergrösserung derselben verbunden. Die Ränder der Leber sind dabei verdickt und abgerundet, die Oberfläche glatt, die Serosa nicht verdickt. Gleichzeitig wird das Gewebe fester und resistenter. Der Blutgehalt ist schwankend, meist jedoch gering, wenigstens innerhalb der amyloid entarteten Theile.

Die über die ganze Leber ausgebreitete Amyloidentartung findet sich namentlich bei kachektischen Zuständen, wie sie durch Tuberculose, chronische Eiterungen, Syphilis etc. hervorgerufen werden. Meist sind gleichzeitig auch andere Organe, namentlich die Milz, der Darm und die Nieren amyloid degenerirt.

Nicht selten ist die Leber gleichzeitig noch in anderer Weise erkrankt. So enthält sie z. B. bei bestehender Tuberculose oft Tuberkel, bei Syphilis ist sie Sitz einer Hyperplasie des periportalen Bindegewebes. Mitunter enthält sie auch gummöse Herde.

Weit seltener als die gleichmässig über die ganze Leber verbreitete ist die local beschränkte Amyloidentartung, doch kommt sie ab und zu vor und kann nur einzelne Gefässe betreffen. Ferner sind Fälle beobachtet, in denen die Amyloidsubstanz circumscripte Knoten bildete.

Literatur über Amyloidentartung der Leber.

Birch-Hirschfeld, *Ueber das Verhalten der Leberzellen bei Amyloidleber, Beitr. z. path. Anat., Festschr. f. E. Wagner, Leipzig* 1887.
Böttcher, *Virch. Arch. 72. Bd.*
Cornil, *Arch. de physiol. normal. et pathol. II* 1875.
Heschl, *Sitzungsber. d. K. K. Akad. d. Wiss. III Abth. LXXIV* 1876.
Schütte, *Die amyl. Degeneration der Leber, I.-D. Bonn* 1877.
Wagner, E., *Arch. d. Heilk. II. Bd.*

§ 229. Bei den degenerativen Veränderungen, welche in § 226 und § 227 beschrieben worden sind, findet man nicht selten mehr oder minder ausgebreitete zellige Infiltrationen, sowie Exsudationen, und man kann daraus Veranlassung nehmen, die betreffenden Parenchymdegenerationen den entzündlichen Erkrankungen zuzuzählen und als **Hepatitis parenchymatosa** zu bezeichnen. Es gilt dies namentlich für alle jene Fälle, in denen es zum Untergang und zum Zerfall von Drüsenparenchym kommt, indem hierbei entzündliche Exsudationen sowie Gewebswucherungen bei hinlänglicher Dauer des Processes wohl niemals ganz ausbleiben.

Bei den in Nachstehendem zu beschreibenden Entzündungen bei der eiterigen und der proliferirenden Hepatitis treten die entzündlichen Exsudationen sowie die Wucherung des Blutgefäss-Bindegewebsapparates stärker in den Vordergrund, und man pflegt danach diese Processe der parenchymatösen Hepatitis als **interstitielle Hepatitisformen** gegenüberzustellen.

Eine eiterige Entzündung der Leber, eine **Hepatitis suppurativa**, entsteht dann, wenn Eiterung erregende Bakterien entweder aus der Aussenwelt oder aus einem anderen Gewebe des Organismus in die Leber gelangen.

Spaltpilze können zunächst direct von aussen durch eine die Bauchdecken perforirende Wunde in die Leber gerathen. Des Weiteren kann auch eine eiterige Entzündung irgend eines der benachbarten Organe und Gewebe auf das Lebergewebe übergreifen, wobei es sich um ein Fortschreiten des Entzündungsprocesses per contiguitatem, zum Theil auch auf den Bahnen der Lymphgefässe handelt.

Häufiger als durch diese beiden Processe entstehen Lebereiterungen durch Spaltpilze, welche durch den Blutstrom der Leber zugetragen werden, und zwar entweder durch die Pfortader oder aber durch die Leberarterie. Nur ausnahmsweise und nur unter besonderen Umständen wird dagegen ein Infectionsstoff von der Vena cava aus durch die Lebervenen in die Leber gelangen. Bei Neugeborenen kann endlich auch durch die Nabelvenen der Entzündungserreger der Leber zugeführt werden.

Am häufigsten erfolgt eine Infection der Leber auf den genannten Wegen dann, wenn innerhalb des Körpers, z. B. im Darm, oder in äusseren Wunden bereits eine Colonisation von Pilzen stattgefunden hat. Es handelt sich also um metastatische Entzündungen. Stellen sich dieselben im Anschluss an Infection von Wunden der äusseren

[illegible] so passirt das Gift, ehe es in die Leber gelangt, die Lunge und kann dort ebenfalls zu Eiterungen führen.

[illegible], bei denen nicht an irgend einer Stelle des Körpers der [illegible] nachgewiesen werden kann, bei welchen also die [illegible] primär auftritt, sind in gemässigten Zonen selten. In den Tropen dagegen, wo Leberabscesse gerade besonders häufig vorkommen, [illegible] der Entzündungserreger nicht selten nur in der Leber [illegible] Veränderungen. In anderen häufigen Fällen schliesst sich die [illegible] an Dysenterie an. Kartulis ist der Meinung, dass vom Darm aus [illegible] Amöben die Infection der Leber vermitteln.

[illegible] Kokken der Pyämie auf dem Blutwege in die Leber gelangt, so siedeln sie sich zunächst innerhalb der Capillaren [illegible] und Fig. [illegible]), eventuell auch innerhalb kleiner Venen an [illegible] Kolonieen bilden, welche die Lumina mehr oder weniger ausfüllen und ausdehnen. Anfänglich erscheint das angrenzende Lebergewebe noch unverändert. Nach einer gewissen Zeit dagegen werden die Leberzellen trübe, zerfallen auf ver- [illegible] Art und zerfallen alsdann in grosse und kleine Bruchstücke (Fig. [illegible]).

[illegible]

[illegible]

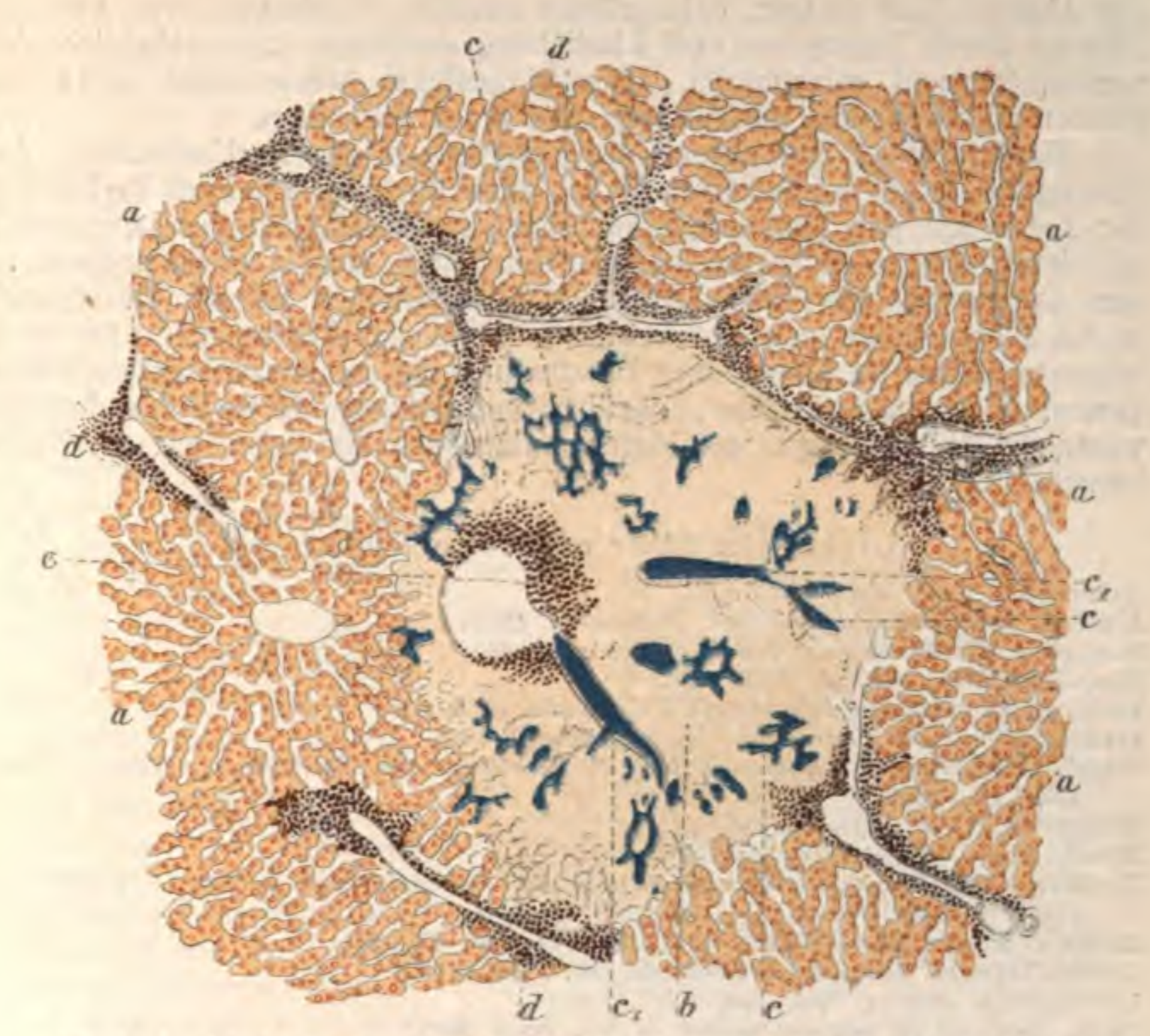

Fig. 301. Metastatische Mikrokokkenansiedelung in der Leber. *a* Normale Leberläppchen. *b* Nekrotisches Leberläppchen. *c* Mit Mikrokokken gefüllte Capillaren und (c_1) Venen. *d* Periportale kleinzellige Infiltration. *e* Anhäufung kleiner Rundzellen theils innerhalb, theils ausserhalb einer Vene, in welche eine mit Mikrokokken gefüllte Venula centralis (c_1) einmündet. Nach der GRAM'schen Methode mit Gentianaviolett und Vesuvin gefärbtes, in Kanadabalsam eingeschlossenes Präparat. Vergr. 40.

Bei Eiterungen, die nach Einwirkung von Traumen entstehen, tragen selbstverständlich auch die Herde die Spuren der stattgehabten Verletzung. Bei Gallengangsabscessen pflegt der Eiter mit Gallenconcrementen untermischt zu sein, und die kleinsten Herde liegen in der Umgebung von Gallengängen. Nach Beobachtungen von GEIGEL scheint auch eine Infection des Pfortaderblutes von entzündeten Gallengängen aus, die ihr venöses Blut an die Pfortader abgeben, vorzukommen, wonach Abscesse in dem Verzweigungsgebiet der Pfortader auftreten können. Liegt ein Abscess dicht unter der Serosa, so ist auch diese der Sitz einer mehr oder weniger intensiven Entzündung.

Umfangreiche Abscesse können einen ganzen Lappen einnehmen. Kleine Abscesse können untereinander zu grösseren verschmelzen.

In sehr vielen Fällen führen die Leberabscesse oder die Primärerkrankung, die ihre Bildung veranlasst hatte, zum Tode. Ist letzteres nicht der Fall, so werden die Abscesse von Granulationsgewebe umhüllt und gegen die Umgebung durch eine Membran abgegrenzt. Kleine Abscesse können durch Resorption des Eiters vollkommen verschwinden, so dass an ihrer Stelle nur eine Narbe bleibt, welche je nach der Grösse

der Absesse bald kleiner, bald grösser ausfällt. Umfangreichere Abscesse können durch Resorption und Eindickung des Eiters ganz erheblich sich verkleinern und schrumpfen. Die eingedickte Masse wird stets von dichtem Bindegewebe umschlossen und kann verkalken.

Häufig erfolgt Durchbruch des Abscesses in die Nachbarschaft. Am günstigsten ist es im letzteren Falle, wenn der Abscess, nach Verlöthung der Leber mit der Bauchwand oder dem Zwerchfell und der Lunge oder mit dem Darm, nach aussen oder in den Darm oder in einen angrenzenden Lungenbronchus durchbricht. Weit schlimmer ist ein Durchbruch in die Pleura oder den Herzbeutel oder in das Peritoneum. Ob es in letzteren Fällen zu allgemeiner Entzündung der genannten serösen Häute kommt oder nur zu localer, darüber entscheiden die in Folge der Anwesenheit des Abscesses gebildeten Adhäsionen der Leber mit der Nachbarschaft.

Literatur über eiterige Hepatitis.

Ackermann, *Virch. Arch.* 45. *Bd.*
Altschul, *Leberabscess*, *Prager med. Wochenschr.* 1885.
Bamberger, *Handb. d spec. Pathol. v. Virchow* 1864.
Birch-Hirschfeld, *Arch. d. Heilk. XIV.*
Böckling, 36 *Fälle von Leberabscess. I.-D. Berlin* 1868.
Frerichs, *Klinik der Leberkrankh. II, Braunschweig* 1861.
Geigel, *Ueber Hepatitis suppurativa und ihr Verhältniss zur Cholelithiasis*, *Zeitschr. f. klin. Med. XVI* 1889.
Heinemann, *Virch. Arch.* 58. *Bd.*
Hirsch, *Handb. d. histor.-geograph. Pathol. II.*
Kartulis, *Ueber tropische Leberabscesse und ihr Verhältniss zur Dysenterie*, *Virch. Arch.* 118. *Bd.* 1889.
Kelsch *et* **Kiener**, *Abscès dysentériques*, *Arch. de phys. IV* 1884.
Labadie-Lagrave, *Traité des maladies du foie, Paris* 1892.
Lebert, *Dtsch. Arch. f. klin. Med. VI.*
Rouis, *Rech. sur les suppurat. endém. du foie, Paris* 1860.
Thierfelder, **A.**, *Atlas d. pathol. Histol. Taf. XV.*
Thierfelder, **Th.**, *v. Ziemssen's Handb. VII.*
Traube, *Ges. Abhandl. II.*
Virchow, *sein Arch.* 4. *Bd.*

§ 230. Die **diffuse, chronische, indurirende Hepatitis** ist am häufigsten ein hämatogener Process, kann indessen auch im Anschluss an Veränderungen der Gallenwege entstehen und wird dann als biliäre Hepatitis (vergl. § 240) bezeichnet. Was im Einzelfalle die Erkrankung veranlasst, darüber wissen wir bei der hämatogenen Form wenig Sicheres zu sagen. Möglich ist, dass namentlich vom Darm aus resorbirte Substanzen die Ursache des Processes sind. Von zahlreichen Autoren wird dem Alkohol unter den ätiologischen Momenten eine Hauptrolle zuertheilt. Wahrscheinlich können indessen sehr verschiedene Substanzen, welche theils mit der Nahrung aufgenommen werden, theils Producte abnormer Zersetzungen im Darm, theils vielleicht auch Producte eines abnormen Stoffwechsels sind, die entsprechende Veränderungen verursachen, und es dürften in manchen Fällen auch infectiöse Processe und die damit zusammenhängende Production toxischer Substanzen die Ursache der Affection bilden. In manchen Fällen handelt es sich um Folgen syphilitischer Infectionen.

Die chronische Hepatitis ist anatomisch wesentlich durch viererlei Veränderungen gekennzeichnet, nämlich durch eine **kleinzellige Infiltration** des Gewebes, die meist im periportalen Bindegewebe (Fig. 302*b* und Fig. 303*e*) am stärksten ausgesprochen ist, zweitens durch eine

Neubildung von Bindegewebe an der Peripherie (Fig. 303 *b* und Fig. 306 *b*), häufig auch im Innern der Acini (Fig. 304 *d f* und Fig. 305 *a b*), drittens durch eine **Atrophie des Lebergewebes** (Fig. 303 a_1), viertens durch **Wucherung der Gallengänge** (Fig. 303 *d*). In einem Theil der Fälle kommt es auch zu einer **Wucherung des Lebergewebes.**

Nach den vorliegenden anatomischen und experimentellen Untersuchungen kann eine Degeneration des Epithels den Ausgangspunkt des Processes bilden (Phosphorvergiftung, Gallenstauung, anämische Nekrose nach Gefässobliteration und Verstopfung), allein es liegen zur Zeit keine Gründe vor, anzunehmen, dass dies bei allen chronischen Hepatitisformen der Fall ist. Das Vorkommen interstitieller Leberentzündung ohne erhebliche Epitheldegenerationen (Fig. 302), das Auftreten ausgedehnter Bindegewebswucherungen (Fig. 304) bei geringfügiger Entzündung und bei Abwesenheit der Wucherung voraufgehender degenerativer Processe am Epithel machen es im Gegentheil im höchsten Grade wahrscheinlich, dass der Process in verschiedener Weise beginnen kann, und das für die Verschiedenheit des Beginnes wesentlich die Aetiologie maassgebend ist.

Fig. 302. Hepatitis interstitialis recens. *a* Normales Lebergewebe. *b* Zellig infiltrirtes periportales Bindegewebe. In MÜLLER'scher Flüssigkeit und Alkohol gehärtetes, mit Hämatoxylin gefärbtes, in Kanadabalsam eingeschlossenes Präparat. Vergr. 80.

Es ist danach die Bezeichnung chronische Hepatitis ein Sammelbegriff, der ätiologisch verschiedene Affectionen unter sich vereinigt, doch erscheint derselbe insofern geeignet, die hierher gehörenden Affectionen zusammenzufassen, als im Verlaufe des Processes entzündliche Veränderungen, kenntlich an einer kleinzelligen Infiltration des Gewebes, wohl niemals ganz fehlen und auch zur Zeit der Untersuchung fast immer in mehr oder minder grosser Verbreitung vorhanden sind.

In weiter vorgeschrittenen Stadien tritt ausnahmslos die Vermehrung des Bindegewebes der Leber (Fig. 303 *b*) in den Vordergrund der Erscheinungen, und die Art seiner Verbreitung giebt dem betreffenden Fall sein charakteristisches Gepräge.

In manchen Fällen ist die Bindegewebsneubildung wesentlich auf das Gebiet des periportalen Bindegewebes beschränkt (Fig. 303 *b* und Fig. 306 *b*) und ist durch eine Wucherung des letzteren, sowie der Gefässe entstanden.

Gewöhnlich greift indessen die Bindegewebsneubildung in mehr oder minder grosser Ausdehnung auf das Gebiet der Leberläppchen selbst über und schiebt sich hier in erster Linie innerhalb der Capillarbahnen (Fig. 304 *b*) vor. Demgemäss erscheinen innerhalb der Capillaren grosse, feingekörnte Fibroblasten (*d*) mit grossen ovalen, bläschenförmigen Kernen, welche sich in verschiedener Weise untereinander verbinden und weiter-

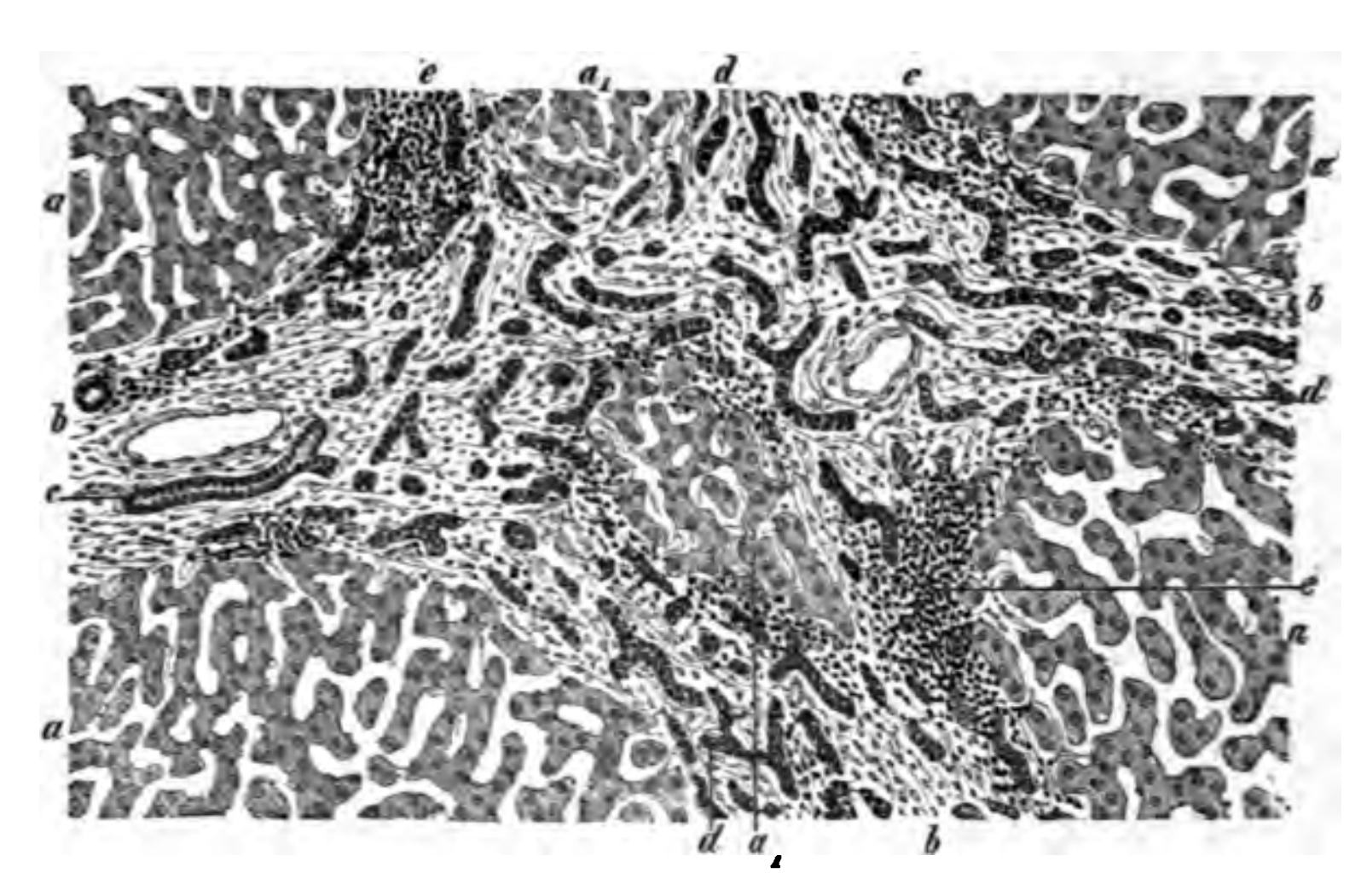

Fig. 303. **Bindegewebshyperplasie und Gallengangswucherungen bei Hepatitis chronica.** *a* a_1 Leberläppchen. *b* Hyperthophisches Bindegewebe. *c* Alte Gallengänge. *d* Neugebildete Gallengänge. *e* Kleinzellige Herde. In Alkohol gehärtetes, mit Hämatoxylin gefärbtes, in Kanadabalsam eingeschlossenes Präparat. Vergr. 60.

hin faseriges Bindegewebe (*f*) bilden. Nach einiger Zeit treten auch neue Blutgefässe (*g*) auf, welche in die Peripherie der Acini hineinwachsen und wahrscheinlich aus Sprossen der Capillaren des Leberbindegewebes entstanden sind.



Fig. 304. **Intravasculäre Bindegewebsentwickelung bei hypertrophischer Bindegewebsinduration der Leber.** *a* Leberzellenbalken. *b* Capillarwände. *c* Capillarkerne. *d* Bildungszellen. *e* Leukocyten. *f* Faseriges Bindegewebe mit verschieden gestalteten Zellen. *g* Neugebildete, aus dem periportalen Bindegewebe in das Keimgewebe eintretende Capillare. In Alkohol gehärtetes, mit Pikrokarmin gefärbtes, in Kanadabalsam eingeschlossenes Präparat. Vergr. 300.

Das Lebergewebe kann sich im Gebiete der Bindegewebsneubildung unter Umständen auffallend lange erhalten (Fig. 304 *a*), geht indessen häufiger zu einem grossen Theil durch atrophische Schrumpfung und fettige Degeneration zu Grunde. Mitunter eilt der Zerfall des Lebergewebes der Bindegewebsneubildung auch voraus und ist alsdann entweder abhängig von der den ganzen Process in Scene setzenden Schädlichkeit, oder aber von Circulationsstörungen, die sich zufolge der Erkrankung der Glisson'schen Kapsel und der intraacinösen Capillaren eingestellt haben.

Bei erheblicher Bindegewebsneubildung geht stets ein Theil der alten Gefässbahn an der Peripherie und im Innern der Acini zu Grunde, und es können nicht nur die Capillaren, sondern auch die interlobulären Pfortaderäste durch Bindegewebsneubildung und Thrombose obliteriren, so dass die Pfortadercirculation häufig in erheblichem Maasse behindert ist und das Blut sich im Stamme und in den Wurzeln der Pfortader staut. Das Gebiet der Leberarterien mit ihren Capillaren pflegt sich dagegen zu vergrössern und es können die Arterien im gewissen Sinne vicariirend für die obliterirte Pfortader eintreten.

Von zahlreichen Leberzellenbalken des von Bindegewebe durchwachsenen Gebietes bleibt häufig nichts als eine mehr oder minder grosse Menge von Pigmentkörnern übrig, und es kann sich das wuchernde Bindegewebe nicht nur innerhalb der Capillarbahnen ausbreiten, sondern auch

Fig. 305. Cirrhosis hepatis atrophica granulosa. *a* Reste des Lebergewebes. *b* Neugebildetes Bindegewebe. *c* Gallengänge. *d* Kleinzellige Infiltration. *e* Interlobuläre Pfortaderäste. Von der Leberarterie aus mit blauem Leim injicirtes, in Alkohol gehärtetes, mit Karmin gefärbtes Präparat. Vergr. 25.

die Stellen der früheren Leberzellen in Besitz nehmen. Immerhin pflegen sich innerhalb des hyperplastischen Bindegewebes da und dort auch Leberzellen zu erhalten, welche wahrscheinlich zwischen den Gallengängen der GLISSON'schen Kapsel und den Resten des Lebergewebes eine Verbindung unterhalten. Es giebt auch Fälle, in denen das Lebergewebe stellenweise in Wucherung geräth. Die Gallengänge können durch das wuchernde Bindegewebe da und dort zur Verlegung und Obliteration gebracht werden, so dass die Galle nicht mehr durchgehends abgeschieden werden kann und sich staut und da und dort gelbe und braune Pigmentkörner und Schollen abscheidet. Daneben wachsen andere Gallengänge wieder aus und bilden sehr zahlreiche neue Gallenkanäle (Fig. 303 *d*), doch dürften wohl die meisten derselben nicht mit functionirendem Lebergewebe in Verbindung treten.

In Folge der Hemmung der Pfortadercirculation innerhalb der Leber erweitern sich die normaler Weise nur schwach entwickelten Verbindungen der Venae gastricae mit den V. oesophageae, der V. gastricae und der V. lienalis mit den Venen der Nierenkapsel, der V. hämorrhoidales mit den V. lumbales und den V. spermaticae und der V. subserosae des Ligamentum umbilicale mit den subcutanen Bauchvenen rings um den Nabel (Caput Medusae).

§ 231. Die **Ausbreitung der Bindegewebsneubildung** ist in erster Linie abhängig von der Ausbreitung, welche das schädliche Agens in der Leber findet. Schon die von den Verzweigungen der Pfortader und der Leberarterie ausgehende **hämatogene Hepatitis** bietet in dieser Hinsicht erhebliche Differenzen, indem der Process sich ebensowohl auf einzelne Zweige der genannten Gefässe beschränken, als auch das ganze Gefässgebiet gleichmässig befallen kann. Im ersteren Falle werden sich nur da und dort Entzündungs- und Wucherungsherde bilden, während im letzteren die interacinösen Theile der Leber durchgehends afficirt sein werden. Verbreiten sich die Entzündungen und die Wucherungen vom periportalen Bindegewebe aus auf das Innere der Acini und greifen sie auch auf das Gebiet der Venulae centrales über, so erhält der Process den Charakter einer diffusen Erkrankung.

Beginnt der Process mit einer entzündlichen Infiltration, so muss dies zu einer Schwellung der Leber führen, welche um so bedeutender ausfällt, je ausgedehnter die Entzündung ist. Die kleinsten Herde lassen sich mit unbewaffnetem Auge nicht erkennen, grössere Herde zeigen eine graue oder grauröthliche Färbung.

Entwickelt sich im Laufe der Zeit Bindegewebe, so wird zunächst die Vergrösserung der Leber noch zunehmen und muss am bedeutendsten bei jenen Formen sein, bei welchen die Wucherung sich über das ganze Gebiet der Pfortaderverzweigung ausbreitet und von da aus auch in das Innere der Acini eindringt, bei welchen ferner auch das Lebergewebe nicht oder in nur unbedeutender Ausdehnung entartet, an anderen Stellen sogar wuchert.

Erfährt eine Leber unter Entwickelung von Bindegewebe eine erhebliche Vergrösserung und Verhärtung, so bezeichnet man den Zustand passend als **hyperplastische Bindegewebsinduration**. Es kommen Fälle dieser Erkrankung zur Beobachtung, in denen die Leber eine ganz bedeutende Grössenzunahme aufweist, so dass sie ein Gewicht von 3 bis 4 kg erreicht. In einem Theile der Fälle ist die Oberfläche dabei voll-

kommen glatt, das Parenchym derb, zäh, bald hellgelb, bald mehr graugrün oder rothbraun oder braun gefärbt, je nach dem Gehalt an Blut und an retinirter Galle und körnigem Pigment. Meist ist zugleich die acinöse Structur verwischt, die Schnittfläche gleichmässig glatt, nur durch Gefässlumina unterbrochen. In anderen Fällen ist die Oberfläche höckerig oder granulirt, und es gehen von den eingezogenen Stellen derbe weissliche oder röthliche Bindegewebszüge aus, welche auf der Schnittfläche in Form eines Netzes das bald rothbraun, bald gelbgrün und gelb gefärbte, gallig pigmentirte und verhärtete Lebergewebe durchziehen.

Die mikroskopische Untersuchung ergiebt, dass in beiden Fällen das Bindegewebe der Leber stark zugenommen hat, und zwar sowohl zwischen als innerhalb der Acini, wobei nur die Vertheilung im ersteren Falle eine weit gleichmässigere ist. Die Leberzellenbalken zeigen nur sehr geringe degenerative Veränderungen, und es kann eine Verfettung der Leberzellen selbst an Stellen fehlen, wo dieselben ganz von Bindegewebe umschlossen sind. Die Grösse und der Chromatinreichthum mancher Kerne und die Grösse der Zellen selbst machen es im Gegentheil wahrscheinlich, dass bei diesem Process auch eine Wucherung der Leberzellen stattfindet, und es steht damit auch in Uebereinstimmung, dass die kolossale Massenzunahme des Lebergewebes nicht lediglich durch die Bindegewebsneubildung sich erklären lässt. Es kommen endlich auch an Leichenpräparaten Kernformen zur Beobachtung, die man wohl nicht anders denn als schlecht erhaltene Kerntheilungsfiguren deuten kann.

Findet innerhalb einer Leber eine Bindegewebsentwickelung statt, während gleichzeitig das Lebergewebe einer weitgehenden Degeneration und Atrophie verfällt, und übertrifft der Gewebsschwund die Gewebsneubildung, so kommt es zu einer Verkleinerung und Schrumpfung der Leber und damit zu jenem Zustande, den man als **atrophische Lebercirrhose** oder auch als **Laennec'sche Cirrhose** bezeichnet. Die Leber ist dabei stets granulirt (Fig. 307) oder höckerig (Fig. 308), zugleich verhärtet

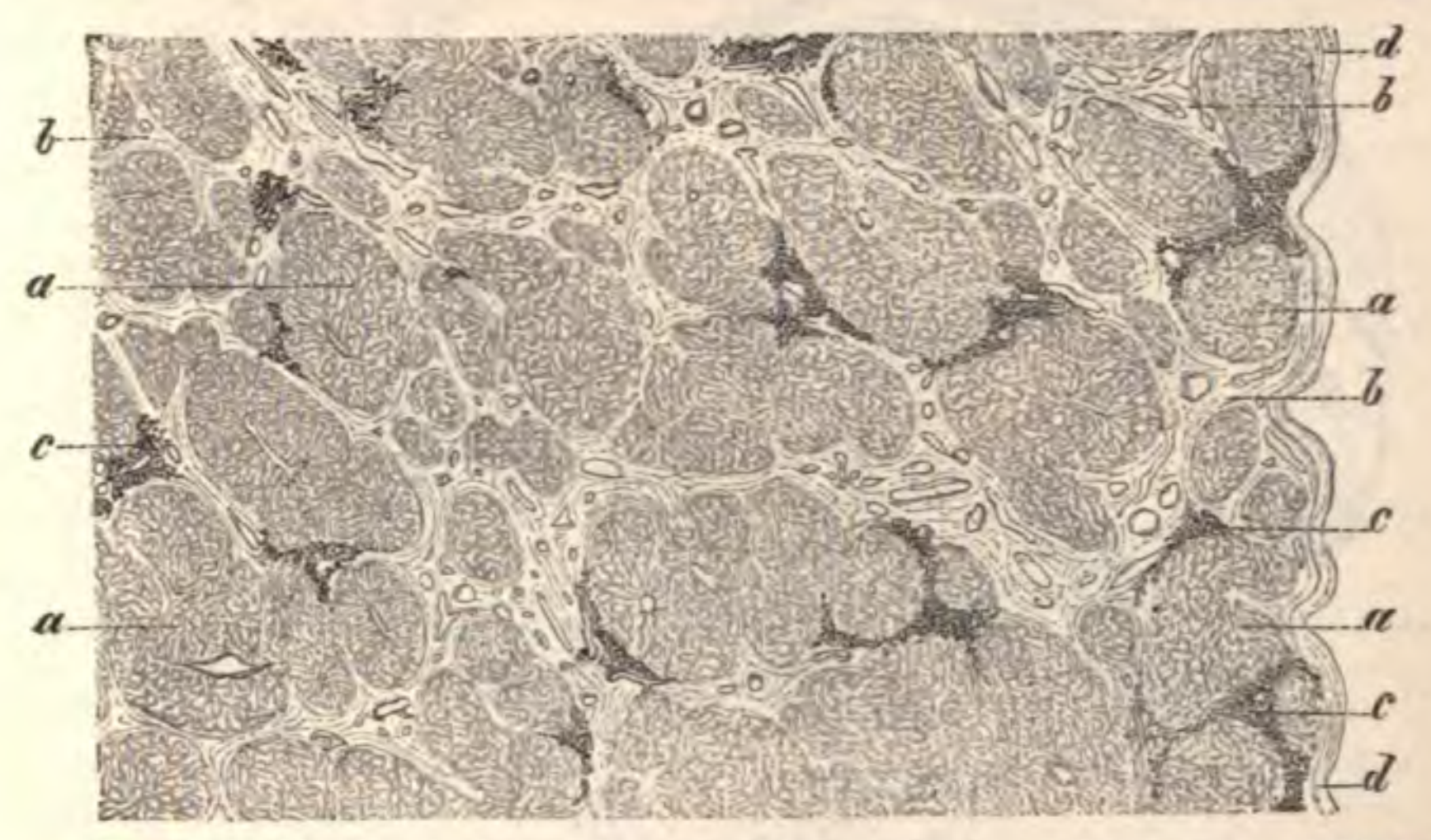

Fig. 306. Cirrhosis hepatis atrophica. *a* Inseln von Lebergewebe. *b* Bindegewebszüge mit reichlichen Gefässen. *c* Kleinzellige Infiltration. *d* Verdickter Peritonealüberzug. In Alkohol gehärtetes, mit Karmin gefärbtes, in Kanadabalsam eingeschlossenes Präparat. Vergr. 8.

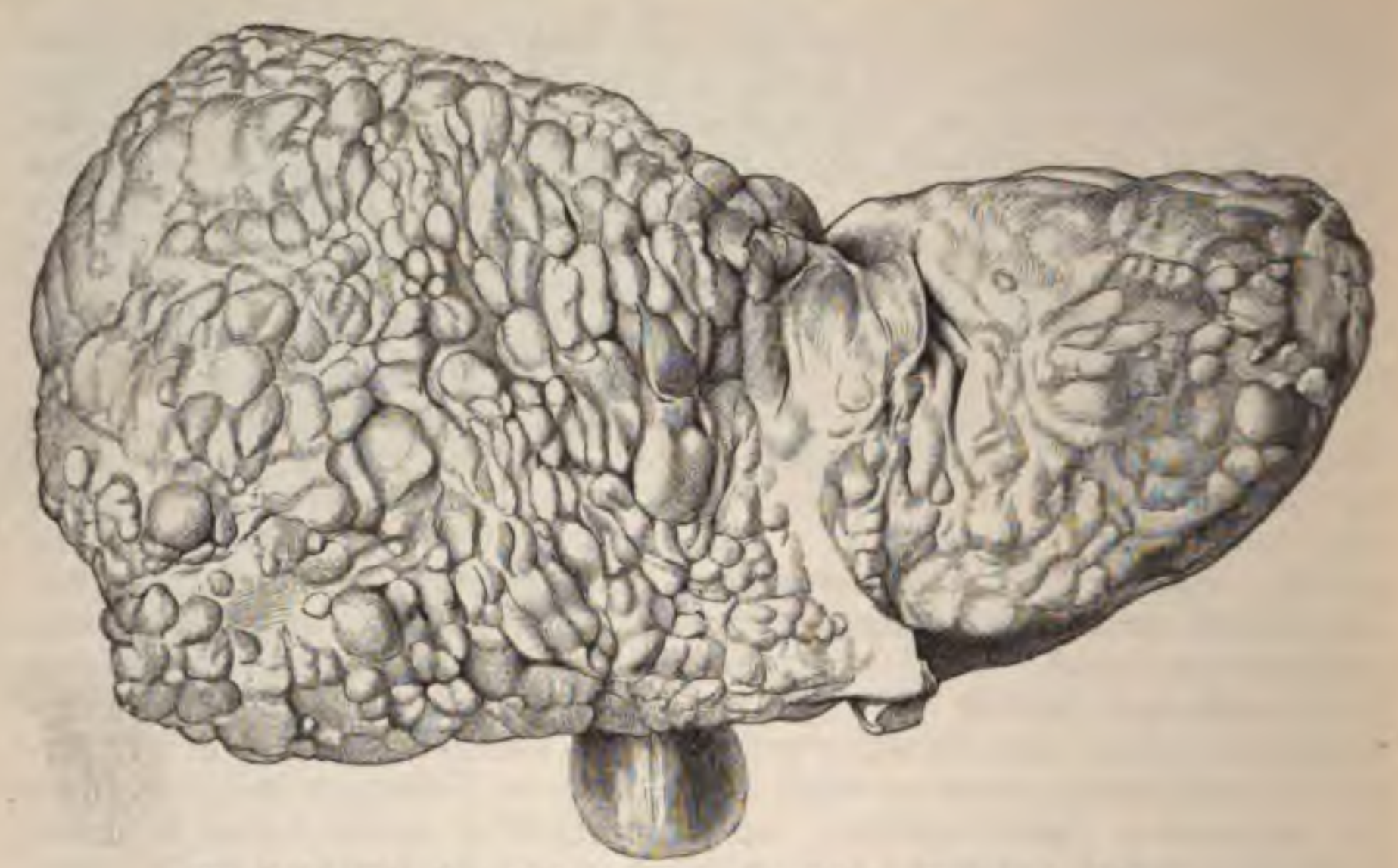

Fig. 307. Cirrhosis hepatis atrophica. $^1/_2$ natürl. Grösse.

und von Bindegewebszügen durchzogen (Fig. 306 *b*), welche theils zellarm, theils zellreich (*c*) und kleinzellig infiltrirt sind und Inseln von Lebergewebe (*a*) zwischen sich einschliessen. Erstreckt sich die Bindegewebswucherung auf das Gebiet der kleinen Pfortaderäste (Fig. 306), und werden da und dort auch noch die Acini selbst von Bindegewebszügen durchzogen, so sind die Leberinseln klein (Fig. 306 *a* u. Fig. 307); ist die

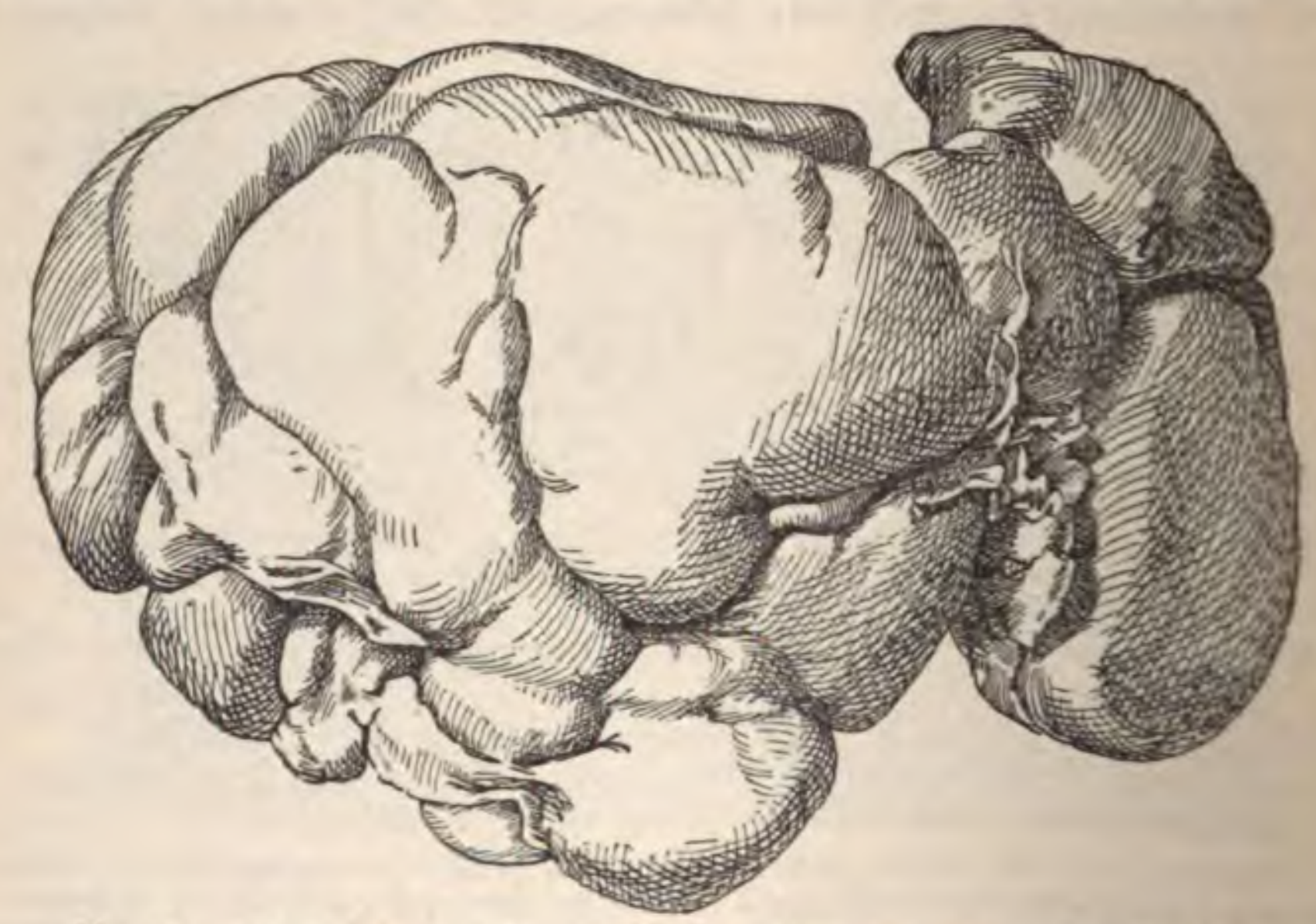

Fig. 308. Gelappte Leber. Ansicht von oben und vorn, um die Hälfte verkleinert.

kommen glatt, das Parenchym derb, zäh, bald hellgelb, bald mehr graugrün oder rothbraun oder braun gefärbt, je nach dem Gehalt an Blut und an retinirter Galle und körnigem Pigment. Meist ist zugleich die acinöse Structur verwischt, die Schnittfläche gleichmässig glatt, nur durch Gefässlumina unterbrochen. In anderen Fällen ist die Oberfläche höckerig oder granulirt, und es gehen von den eingezogenen Stellen derbe weissliche oder röthliche Bindegewebszüge aus, welche auf der Schnittfläche in Form eines Netzes das bald rothbraun, bald gelbgrün und gelb gefärbte, gallig pigmentirte und verhärtete Lebergewebe durchziehen.

Die mikroskopische Untersuchung ergiebt, dass in beiden Fällen das Bindegewebe der Leber stark zugenommen hat, und zwar sowohl zwischen als innerhalb der Acini, wobei nur die Vertheilung im ersteren Falle eine weit gleichmässigere ist. Die Leberzellenbalken zeigen nur sehr geringe degenerative Veränderungen, und es kann eine Verfettung der Leberzellen selbst an Stellen fehlen, wo dieselben ganz von Bindegewebe umschlossen sind. Die Grösse und der Chromatinreichthum mancher Kerne und die Grösse der Zellen selbst machen es im Gegentheil wahrscheinlich, dass bei diesem Process auch eine Wucherung der Leberzellen stattfindet, und es steht damit auch in Uebereinstimmung, dass die kolossale Massenzunahme des Lebergewebes nicht lediglich durch die Bindegewebsneubildung sich erklären lässt. Es kommen endlich auch an Leichenpräparaten Kernformen zur Beobachtung, die man wohl nicht anders denn als schlecht erhaltene Kerntheilungsfiguren deuten kann.

Findet innerhalb einer Leber eine Bindegewebsentwickelung statt, während gleichzeitig das Lebergewebe einer weitgehenden Degeneration und Atrophie verfällt, und übertrifft der Gewebsschwund die Gewebsneubildung, so kommt es zu einer Verkleinerung und Schrumpfung der Leber und damit zu jenem Zustande, den man als **atrophische Lebercirrhose** oder auch als **Laennec'sche Cirrhose** bezeichnet. Die Leber ist dabei stets granulirt (Fig. 307) oder höckerig (Fig. 308), zugleich verhärtet

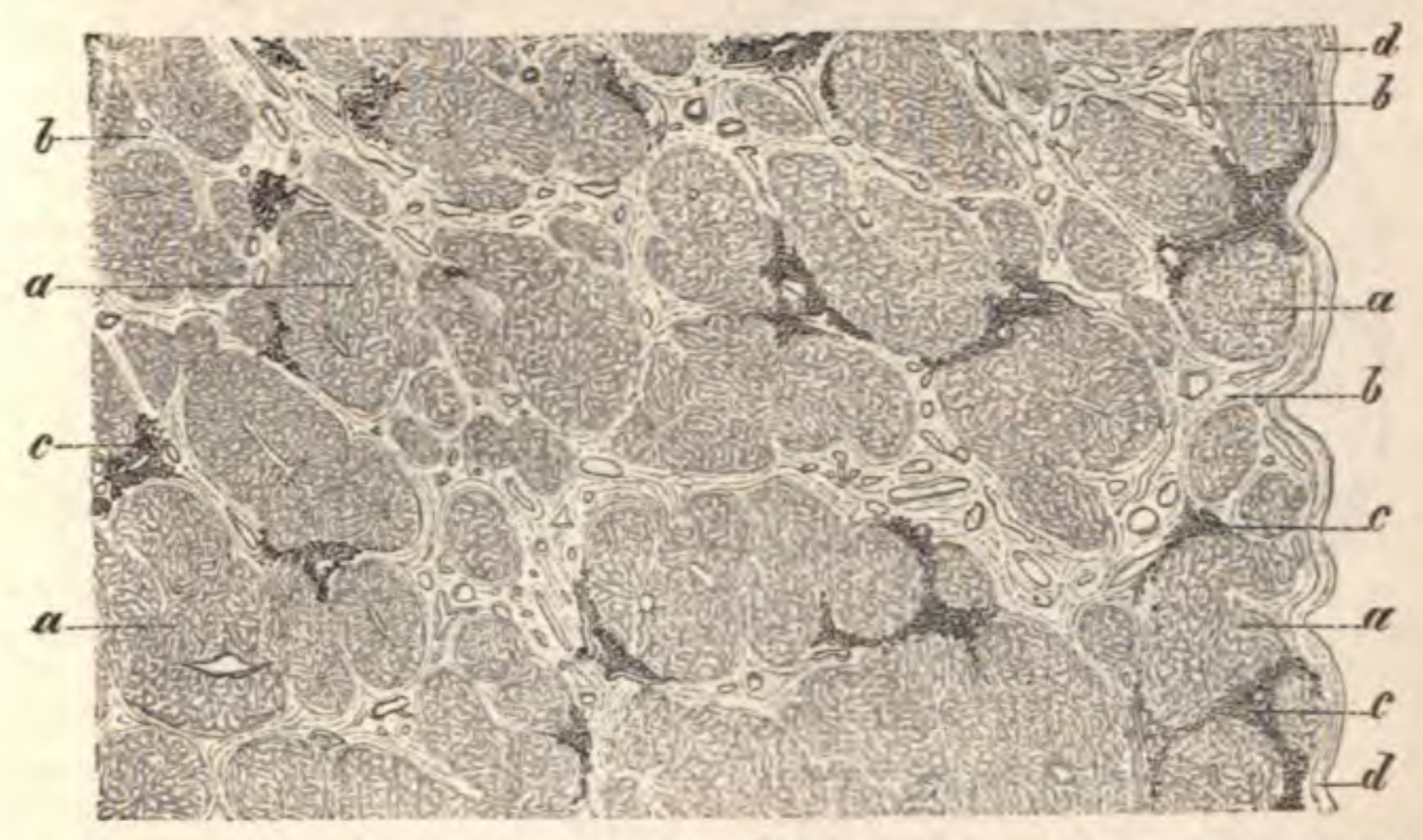

Fig. 306. Cirrhosis hepatis atrophica. *a* Inseln von Lebergewebe. *b* Bindegewebszüge mit reichlichen Gefässen. *c* Kleinzellige Infiltration. *d* Verdickter Peritonealüberzug. In Alkohol gehärtetes, mit Karmin gefärbtes, in Kanadabalsam eingeschlossenes Präparat. Vergr. 8.

v. Kahlden, *Lebercirrhose im Kindesalter*, *Münchn. med. Wochenschr.* 1888; *Exp. Unters über die Wirkung des Alkohols auf Leber u. Nieren*, *Beitr. v. Ziegler IX* 1891.
Küssner, *Samml klin. Vorträge v Volkmann N.* 141.
Laennec, *Traité de l'auscultation médiate.*
Labadie-Lagrave, *Traité des maladies du foie, Paris* 1892.
Langowoi, *Ueber die Alterationen des Gefässsystems und der inneren Organe in Folge von Cantharidin, Fortschr. d. Med II* 1884.
Liebermeister, *Beiträge zur patholog. Anatomie und Klinik der Leberkrankheiten*, 1864.
Litten, *Charité-Annalen V* 1878.
Lusst, *Étude sur un cas de cirrhose hypertroph. graisseuse, Arch. de méd. expér. II* 1890.
Mangelsdorf, *D. Arch. f. klin Med. XXXI.*
Nicati et Richaud, *Travaux du laboratoire de la rue des Fabres à Marseille* 1881.
Ondrej, *Étude histol. et expér. sur les cirrhoses du foie, Arch. bohèmes de méd. II* 1887.
Popoff, *Virch Arch.* 81. *Bd.*
Posner, *Virch. Arch.* 79. *Bd.*
Pupier, *Action des boissons dites spiritueuses sur le foie, Arch. de phys. I* 1888.
Rosenstein, *Hypertrophische Cirrhose, Berl. klin. Wochenschr.* 1890
Rosenstein und Stadelmann, *Chronische Leberentzündungen, Centralbl. f. allg. Path. III.* 1892.
Sabourin, *Cirrhose atrophique graisseuse, Revue de méd.* 1884; *Contrib. à l'étude des lés. du parench. hép. dans la cirrhose, Essai sur l'adénome du foie, Thèse de Paris* 1891, *et Sur la cirrhose hypertroph., Arch. de phys.* 1880; *Rech. sur l'anat. norm. et path. de la glande biliaire, Paris* 1888.
Simons, *D Arch. f. klin. Med. XXVII.*
Straus et Blocq, *Étude expérimentale sur la cirrhose alcoolique. Arch. de phys. X* 1887.
Surre, *Étude sur diverses formes de sclérose hépatique, Paris* 1879.
Thierfelder, *Atlas d. pathol. Histol.*
Thierfelder, Th, *v. Ziemssen's Handb. d. spec. Pathol. VIII.*
Wyss, *Virch. Arch.* 35. *Bd.*
Zenker, *D. Arch. f. klin. Med. X.*
Ziegler und Obolonsky, *Experimentelle Untersuchungen über die Wirkungen des Arseniks und des Phosphors auf die Leber und die Nieren, Beitr. z. path. Anat. v. Ziegler II, Jena* 1887.
Weitere diesbezügliche Literatur enthalten § 226 *und* § 240.

§ 232. Unter dem Einflusse der **acquirirten Syphilis** können in der Leber Entzündungsprocesse auftreten, welche sich histologisch in nichts von den eben betrachteten Formen der Cirrhose unterscheiden, doch ist zu bemerken, dass sich die Erkrankung auch bei Verbreitung über die ganze Leber meist auf einzelne Pfortadergebiete beschränkt, so dass die narbige Schrumpfung der erkrankten Theile zu einer Leberlappung (Fig. 309) führt.

Häufiger als in dieser ausgebreiteten Form tritt die Syphilis der Leber in einzelnen a b g e g r e n z t e n E n t z ü n d u n g s h e r d e n auf, von denen man an der Leiche meist nur die Endstadien trifft.

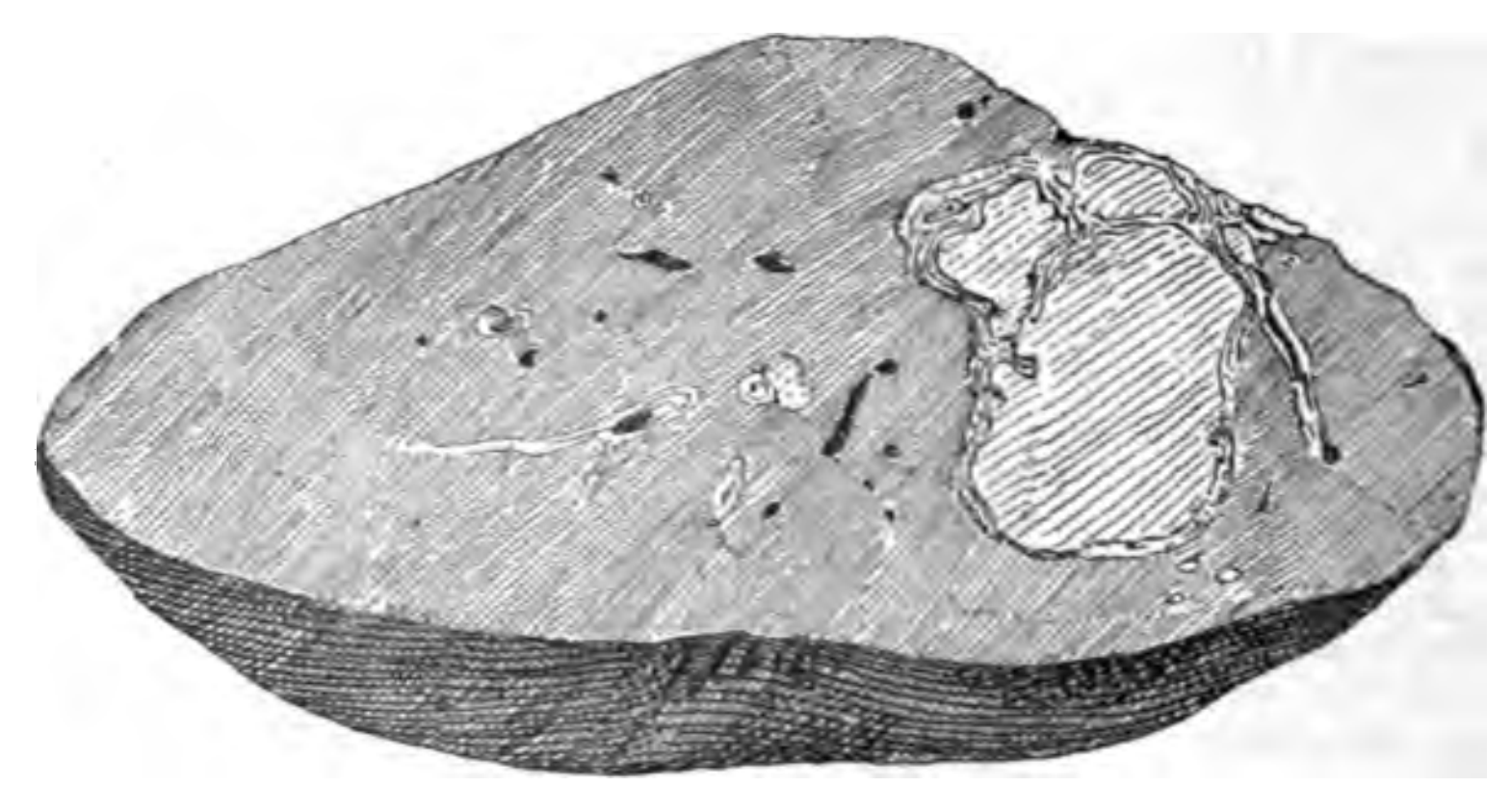

Fig. 309. Sagittalschnitt durch den linken L e b e r l a p p e n, in dessen Parenchym grosse v e r k ä s t e G u m m i k n o t e n sitzen. Um $^1/_{10}$ verkleinert.

Da oder dort, am häufigsten in der Nachbarschaft des Ligamentum suspensorium hepatis, ist die Oberfläche der Leber narbig eingezogen und gleichzeitig die Serosa verdickt. Schneidet man an Stelle der Einziehung durch, so stösst man auf einen grösseren oder kleineren Bindegewebsherd, von dem aus nach verschiedenen Richtungen Bindegewebszüge in die Lebersubstanz ausstrahlen (Fig. 310 *d*). Das Lebergewebe zwischen den Narbenzügen ist atrophisch, braun, die Acini klein. Je

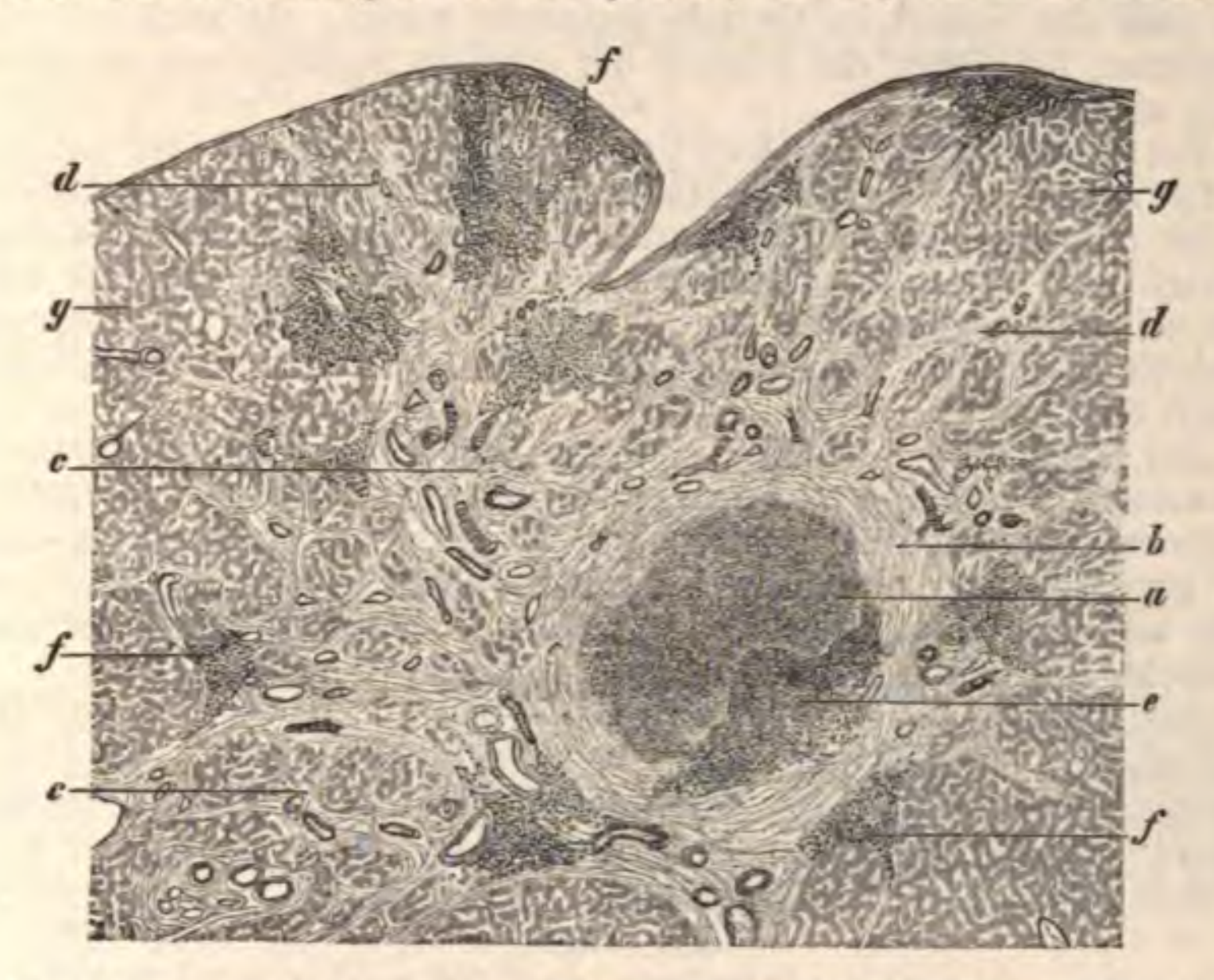

Fig. 310. Gumma hepatis. *a* Käsiger Knoten. *b* Dichtes Bindegewebe. *c* Bindegewebe mit Resten von Lebergewebe. *d* In das Lebergewebe ausstrahlende Bindegewebszüge. *e* Zelliger Herd am Ende des Käseknotens. *f* Zellige Herde innerhalb der bindegewebigen Ausstrahlungen. *g* Lebergewebe. In Alkohol gehärtetes, mit Alaunkarmin gefärbtes und in Kanadabalsam eingeschlossenes Präparat. Vergr. 12.

mehr man sich dem Centrum des Herdes nähert, desto mehr wird das Lebergewebe auf kleine Inseln reducirt (*c*), und schliesslich verschwindet dasselbe ganz (*b*). Diese Veränderungen sind nicht selten das Einzige, was man in späteren Stadien vorfindet. In anderen Fällen schliesst der Bindegewebsherd einen oder mehrere käsige Knoten von Hirsekorn- bis Walnussgrösse (Fig. 309 u. Fig. 310 *a*), selten noch grössere Knoten ein, welche als **Gummata** bezeichnet werden. Ist der Process noch verhältnissmässig frisch, so können die käsigen Massen von einem zelligen Hofe umgeben sein. Später sind sie unmittelbar von derbem, zellarmem Bindegewebe (Fig. 309) umschlossen, doch pflegt das erkrankte Gebiet auch nach Jahren da und dort (Fig. 310 *ef*) kleinzellige Herde zu enthalten. Wie die Untersuchung frischer Herde ergiebt, handelt es sich zu Beginn um eine herdförmige Entzündung, in Folge deren mehr oder weniger Lebergewebe zerstört wird. Im weiteren Verlaufe kann ein Theil des entzündlich infiltrirten Gewebes nekrotisch werden, während in der Umgebung sich Bindegewebe bildet, welches den nekrotischen Herd sowie die noch erhaltenen Leberinseln einschliesst.

Neben den subserös gelegenen Herden enthält die Leber nicht selten

auch tiefer sitzende; die Zahl derselben schwankt von 1—30 und mehr. Sind die Narben sehr zahlreich, so wird die Leber gelappt.

Wie bei acquirirter, so treten auch bei **hereditärer Syphilis** Lebererkrankungen auf, und zwar sowohl in Form zelliger Infiltrationen und mehr oder weniger ausgebreiteter Bindegewebsindurationen als in Form gummöser Herde. Diese Veränderungen finden sich sowohl bei Früchten, die frühzeitig abgestorben oder während oder kurze Zeit nach der Geburt zu Grunde gegangen waren, als auch bei solchen Individuen, bei denen die Zeichen der ererbten Syphilis erst im späteren Leben auftraten.

Bei geringfügiger leukocytärer Infiltration ist die Leber für die makroskopische Betrachtung nicht verändert, und man findet erst bei der mikroskopischen Untersuchung, dass das Parenchym kleinzellig infiltrirt ist. Meist ist besonders das periportale Lebergebiet afficirt, nicht selten liegen indessen die zelligen Herde auch im Innern der Acini, wobei die Rundzellen oft hauptsächlich innerhalb der Lebercapillaren angehäuft sind.

Bei hochgradiger syphilitischer Entartung ist die Leber durch ausgedehnte Bindegewebsentwickelung erheblich vergrössert und gleichzeitig verhärtet. Das Parenchym ist entweder gleichmässig hellgelb oder graugelb, oder aber dem Feuerstein ähnlich (GUBLER), gelb, rothbraun und graubraun gefleckt. Die acinöse Structur ist mehr oder weniger verwischt, die Schnittfläche von gleichmässiger Beschaffenheit.

Die Verhärtung und Vergrösserung der Leber wird durch Bindegewebsneubildung bedingt, welche bald in gleichmässiger, bald in ungleichmässiger Ausbreitung nicht nur das periportale Gewebe durchsetzt, sondern, den Blutgefässen folgend, die ganzen Acini durchzieht, so dass die Mehrzahl der Leberzellenbalken, sofern sie noch erhalten sind, von den zugehörenden Capillaren (Fig. 311) durch eine mehr oder minder dicke Lage eines theils homogenen, zellarmen, theils mehr faserigen und zellreichen Bindegewebes getrennt ist. Die Leberzellen zwischen dem hyperplastischen Bindegewebe sind mehr oder weniger difformirt und atrophisch; stellenweise fehlen sie ganz.

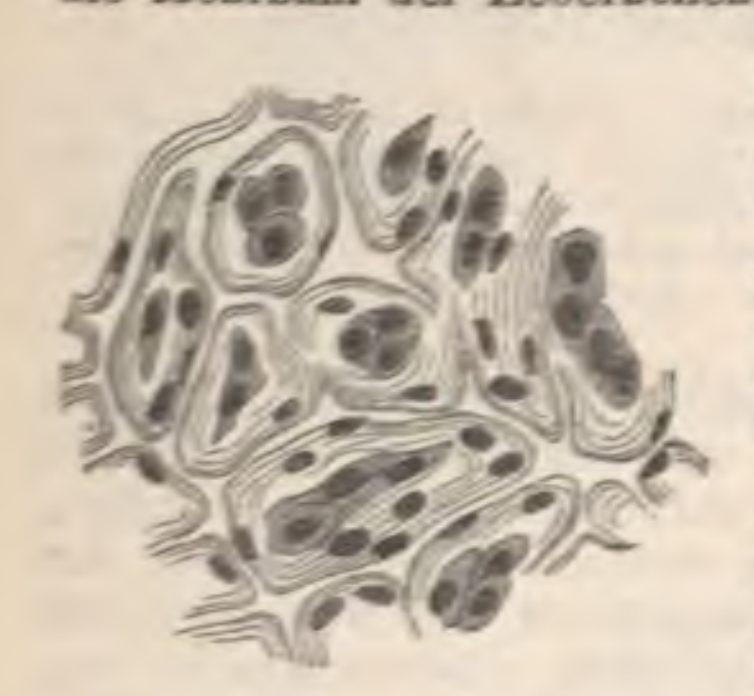

Fig. 311. Diffuse Bindegewebsentwickelung in der Leber bei hereditärer Syphilis. Die atrophischen Leberzellen sind durchgehends durch Bindegewebe von den Blutcapillaren getrennt. Nach einem Injectionspräparat. Vergr. 150.

Neben dieser diffusen Bindegewebshyperplasie, die nach Obigem zu einer hypertrophischen Bindegewebsinduration der Leber führt, kommen bei hereditärer Syphilis auch Lebererkrankungen vor, welche sich nach ihrer anatomischen Beschaffenheit der gewöhnlichen atrophischen Cirrhose anschliessen. Es giebt ferner Fälle, in denen die Bindegewebshyperplasie auf die Umgebung der grossen Pfortaderäste und die Porta hepatis beschränkt ist und hier eine ganz bedeutende Mächtigkeit erlangt. Nach BECK kommen Fälle vor, in denen die Bindegewebswucherung auch auf die Wände der grossen ausführenden Gallengänge und der Gallenblase übergreift, so dass dieselben mächtig verdickt werden.

Die gummöse Form der hereditär syphilitischen Hepatitis stimmt im Allgemeinen mit der gummösen Hepatitis bei erworbener Syphilis überein. Kleine zellige Herde, die oft in grosser Zahl in der Leber vorkommen, werden wohl auch als miliare Syphilome bezeichnet. Bei ausgedehnter syphilitischer Hepatitis finden sich meist auch perihepatitische Veränderungen, und zwar entweder frische Exsudationen oder membranöse Verwachsungen mit der Umgebung.

Literatur über Syphilis der Leber.

Bärensprung, *Die hereditäre Syphilis*, *Berlin* 1864.
Beck, *Cong. Lues d. Gallenblase u. d. Gallenwege*, *Prag. med. Wochenschr.* 1884.
Birch-Hirschfeld, *Handb. d. Kinderkrankh. v. Gerhardt IV.*
Chiari, *Lues hered. d. Gallenwege*, *Prag. med. Wochenschr.* 1885.
Chvostek, *Vierteljahrsschr. f. Dermat. u. Syphilis VIII* 1881.
Frerichs, *Klinik der Leberkrankheiten II.*
Freund, *Jahrb. d. Kinderheilk. N. F. IX* 1875.
Hintzen, *Beiträge zur Lehre von der congenitalen Syphilis*, *I.-D. Tübingen* 1869.
Hutinel *et* **Hudelo**, *Ét. sur les lésions syphilitiques du foie chez les foetus et les nouveau-nés*, *Arch. de méd. exp. II* 1890.
Labadie-Lagrave, *Traité des maladies du foie*, *Paris* 1892.
Lancereaux, *Traité de la syphilis*, *Paris* 1873.
Lang, *Vorles. über Pathol. u. Ther. d. Syphilis*, *Wiesbaden* 1885.
Schüppel, *Arch. d. Heilk. XI.*
Virchow, *Die krankh. Geschwülste II.*
Wagner, E., *Arch. d. Heilk. V.*

§ 233. Die **Tuberculose der Leber** tritt in drei Hauptformen auf, und zwar als Miliartuberculose, als tuberculöse Hepatitis, und in Form von Solitärtuberkeln. Die Miliartuberculose ist meist Theilerscheinung einer über mehrere Organe oder über den Gesammtorganismus verbreiteten Miliartuberculose, wobei sich in der Leber kleine, oft kaum erkennbare oder etwas grössere, graue und gelbe, mitunter gallig gefärbte Knötchen (Fig. 312) bilden, welche theils im periportalen Bindegewebe (*a*), theils im Innern der Acini (*b*) sitzen.

Fig. 312. Tuberculosis miliaris hepatis. *a* Ausgebildeter Tuberkel. *b* Kleinzelliger Herd. Karminpräparat. Vergr. 150.

Nicht selten finden sich neben Knötchen auch kleinzellige Infiltrationsherde.

Bei der Ausbildung der Knötchen geht das Lebergewebe innerhalb der Tuberkel zu Grunde, wobei die Leberzellen zu kernlosen Schollen werden. Sind Gallengänge in einem Tuberkel eingeschlossen, so kann deren Epithel, namentlich wenn dasselbe zu einem Klumpen sich zusammenballt, einer Riesenzelle sehr ähnlich sehen. Nach Arnold kommt innerhalb von tuberculösen Herden auch eine Neubildung von Gallengängen vor. In grösseren Knötchen pflegt sich eine centrale Erweichung einzustellen, so dass kleine Höhlen mit eiterigem, oft gallig gefärbtem Inhalt entstehen.

Bei der zweiten, selteneren Form der Lebertuberculose, der chroni-

schen tuberculösen Hepatitis, ist die Leber nicht nur der Sitz einer Knötchenbildung, sondern gleichzeitig auch einer **Bindegewebshyperplasie**. Das Parenchym ist von mehr oder weniger mächtigen Bindegewebszügen durchsetzt, welche theils kleine graue, theils grössere gelbe oder gallig gefärbte käsige Knötchen beherbergen. Die dritte Form der Lebertuberculose, welche durch Bildung vereinzelter grosser **erweichender Käseknoten**, welche den Solitärtuberkeln des Gehirnes ähnlich sehen, ausgezeichnet ist, ist sehr selten.

Bei **Lepra** treten Bacillenherde auch in der Leber auf, namentlich im periportalen Gewebe und in der Peripherie der Acini, und führen zur Bildung zelliger Herde, welche die charakteristischen, mit Bacillen gefüllten grossen Zellen enthalten.

Literatur über Tuberculose der Leber.

Arnold, *Ueber Lebertuberculose*, *Virch. Arch.* 82. *Bd.*
Lauth, *Essai sur la cirrhose tuberculeuse*, *Thèse de Paris* 1888.
Orth, *Ueber localisirte Tuberculose der Leber*, *Virch. Arch.* 66. *Bd.*
Simmonds, *Dtsch. Arch. f. klin. Med.* 27. *Bd.* 1880.
Wagner, *Arch. d. Heilk. II* 1861.

4. Regenerative und hypertrophische Wucherungen des Lebergewebes. Geschwülste und thierische Parasiten der Leber.

§ 234. Die Leber gehört zu denjenigen Organen, deren Gewebe einer bedeutenden Wucherung fähig sind, und es gilt dies nicht nur für die bindegewebigen, sondern auch für die epithelialen Bestandtheile.

Wird das Lebergewebe durch irgend ein Trauma oder einen operativen Eingriff verletzt, so stellen sich in der Nachbarschaft zunächst Blutungen und Entzündungsvorgänge, schon bald indessen auch **regenerative Wucherungen** ein. Nach Untersuchungen, die wesentlich an Ratten, Katzen, Meerschweinchen und Kaninchen angestellt worden sind (v. Podwyssozki), können sich Wucherungen des Leberparenchyms nicht nur in nächster Nachbarschaft der Verletzungen, sondern auch sehr entfernt davon, unter Umständen in dem grössten Theil der Leber oder auch in der ganzen Leber einstellen, so namentlich nach umfangreichen Leberverletzungen bei Katzen und Ratten. Es gehen sonach die Leberzellen nach Verletzung der Leber eine mehr oder weniger

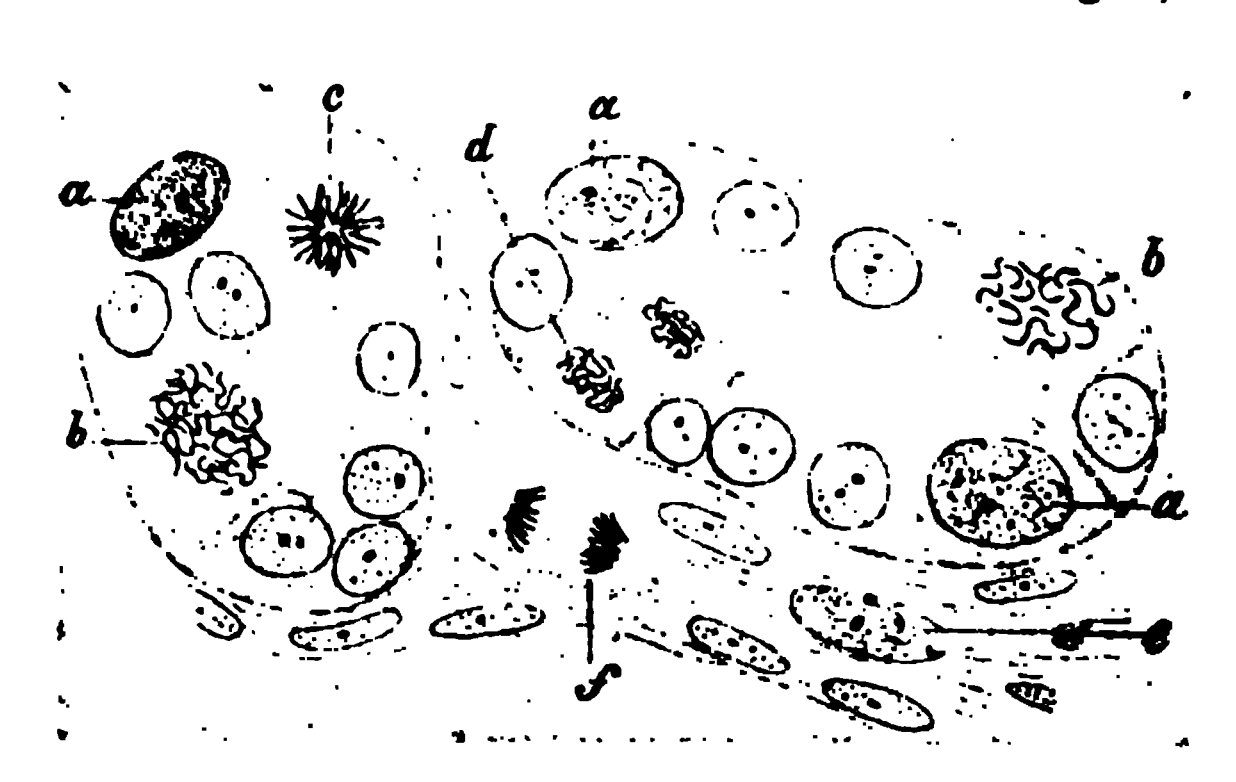

Fig. 313. Regenerative Wucherung der Gallengangsepithelien in der Nachbarschaft einer vor 5 Tagen gesetzten Leberwunde (nach Podwyssozki). *a* Vergrösserter Kern einer Epithelzelle mit vermehrtem Chromatin. *b* Epithelzelle mit Mutterknäuel. *c* Epithelzelle mit Mutterstern. *d* Epithelzelle mit Tochterknäuel. *f* Bindegewebszelle mit Tochterstern. In Flemming'schem Säuregemisch gehärtetes, mit Safranin und Pikrinsäure gefärbtes Präparat. Vergr. 400.

ausgebreitete Wucherung ein, welche zu einer Zunahme des Lebergewebes führt, so dass sich das anschwellende Lebergewebe gegen den durch die Operation gesetzten Defect vordrängt und den Defect dadurch mehr oder weniger ersetzt. In der nächsten Nachbarschaft des Defectes selbst stellt sich eine Wucherung sämmtlicher Gewebsbestandtheile, vornehmlich aber des Bindegewebes (Fig. 313 *f*), sodann auch der Gallengänge (*a b c*) ein, und sie hat zur Folge, dass sich an Stelle der Verletzung Keimgewebe und weiterhin Narbengewebe bildet, welches die Wunde schliesst und von den wuchernden Gallengängen aus zugleich auch mit neuen Gallengängen versehen wird, von denen ein Theil sich durch Umgestaltungsvorgänge, welche den in der Entwickelungszeit sich vollziehenden entsprechen, in Lebergewebe umwandelt.

In welcher Weise sich die regenerativen Vorgänge nach Verletzungen der Leber des Menschen abspielen, ist noch nicht in hinlänglicher Weise untersucht. Aus den unter pathologischen Bedingungen beim Menschen erhobenen Befunden lässt sich indessen mit Sicherheit sagen, dass beim Menschen sowohl die Leberzellenbalken, als auch die Gallengänge regenerative und hypertrophische Wucherungen eingehen. Es spielen regenerative Vorgänge zweifellos nicht nur bei der Wiederherstellung der Leber nach Degenerationen, die durch Intoxicationen und Infectionen verursacht worden sind (§ 226 und § 227), eine hochwichtge Rolle, sie treten viel mehr auch bei traumatischen Verletzungen ein und begleiten auch einen Theil der Erkrankungen, welche wir der chronischen Hepatitis zuzählen, namentlich jener Formen, welche (vergl. § 231) mit einer Volumszunahme der Leber verbunden sind. Sie stellen sich ferner auch dann ein, wenn Lebergewebe durch syphilitische Processe oder durch Echinokokkenentwickelung zu einen Theil zu Grunde geht, indem der restirende Theil eine compensatorische Hypertrophie eingeht. Bei Thieren kann nach Entfernung von zwei bis drei Viertel der Leber der Rest des Lebergewebes in verhältnissmässig kurzer Zeit eine solche compensatorische Hypertrophie erfahren, dass das Volumen der Leber die ursprüngliche Grösse wieder erreicht (Ponfick).

In einzelnen Fällen hat man auch eine abnorme Grösse der Leber bei normaler Structur als angeborenen Zustand beobachtet, und bei rachitischen Kindern sind nach Beneke auffallend grosse Lebern nicht selten. Auch bei Erwachsenen kommen abnorm grosse Lebern zur Beobachtung, ohne dass man eine Ursache dafür angeben könnte. Da indessen das Volumen der Leber bei verschiedenen Individuen nicht unerheblich schwankt, so hält es schwer, eine Grenze zwishen normalen und pathologischen Zuständen zu ziehen. Die Angabe, dass bei Diabetes die Leber sehr gross gefunden wird, gilt jedenfalls nicht für alle Fälle.

In sehr seltenen Fällen kommen abgegrenzte knotige Wucherungen in der Leber vor, welche aus auffallend grosszelligem Lebergewebe bestehen.

Nach Hoffmann (*Veränd. der Organe bei Abdominaltyphus, Leipzig 1869*) kommen normaler Weise auf 100 Leberzellen 110 bis 116 Kerne. Bei Lebern, in welchen nach Degenerationsprocessen (z. B. bei Typhus) regenerative Vorgänge sich eingestellt haben, steigt die Zahl der Kerne auf 136 bis 150 pro 100 Zellen und auf 1000 einkernige Zellen kommen im Mittel 444 zweikernige, 45 dreikernige (bei gesunden nur 2), 14 vierkernige, 10 fünfkernige und 1 sechskernige. Zugleich ist die Grösse der Zellen sehr ungleich.

Literatur über regenerative und hypertrophische Wucherungen der Leber.

Colucci, *Arch. ital. de biol. III* 1883, *und Studi et. osservat. sull. anat. patol. del fegato, Bologna* 1883.
Comalis, *Internat. Monatsschr. f. Anat. u. Histol. IV* 1886.
Friedreich, *Ueber multiple knotige Hyperplasie der Leber und Milz, Virch. Arch.* 33. *Bd.* 1865.
Griffini, *Sulla rigenerazione parziale del fegato, Arch. p. l. Scienze Med. VII* 1883 *und Arch. ital. de biol. V.*
Hess, *Z. Lehre v. d. traumatischen Leberrupturen, Virch. Arch.* 121. *Bd.*
Meister, *Regeneration der Leber, Centralbl. f. allg. Path. II* 1891.
Petrone, *Arch. ital. de biol. V.*
Podwyssozki, *Experimentelle Untersuchung über die Regeneration der Drüsengewebe, Beitr. z. path. Anat. v. Ziegler I* 1886.
Ponfick, *Experimentelle Beiträge zur Pathologie der Leber, Virch. Arch.* 118. *u.* 119. *Bd.* 1889 *u.* 1890; *Rekreation der Leber beim Menschen, Festschr. d. Assist. f. Virchow, Berlin* 1891.
Sabourin, *La glande biliaire et l'hyperplasie nodulaire du foie, Revue de méd. IV* 1884.
Simmonds, *Die knotige Hyperplasie und das Adenom der Leber, Dtsch. Arch. f. klin. Med.* 34. *Bd.* 1884.
Tizzoni, *Atti della R. Accad. dei Lincei und Arch. ital. de biol. III* 1883.
Ughetti, *Giorn. internaz. delle Sc. Med. VII* 1885.
Ziegler *und* **Obolonsky**, *Experim. Untersuchungen über die Wirkung des Arseniks und des Phosphors auf die Leber und die Nieren, Beitr. v. Ziegler II* 1887.
Ziegler, *Ueb. d. Ursachen patholog. Gewebswucherungen, Internat. Beitr., Festschr. f. Virchow II, Berlin* 1891.
Weitere diesbezügliche Literatur enthält § 226.

§ 235. **Primäre Geschwülste** der Leber sind im ganzen ziemlich selten, es ist dagegen die Leber sehr häufig der Sitz **secundärer Geschwülste**, namentlich secundärer Carcinome.

Unter den **epithelialen Formen** primärer Tumoren ist zunächst das **Adenom** zu nennen, welches in der Leber in Form multipler mohnkorn- bis hirsekorngrosser Knoten auftritt, deren Schnittfläche grauweiss, oder gelblichweiss, oder röthlich oder bräunlich gefärbt ist. Die kleinsten Knötchen erscheinen unvermittelt ins Lebergewebe eingesetzt, grössere besitzen eine bindegewebige Kapsel und zeigen nicht selten Erweichungsherde. Bei massenhafter Bildung von Knoten kann die Leber hochgradig vergrössert sein, und es erscheinen an der Oberfläche rundliche Höcker. Metastasen sind nur in einem Falle (Greenfield) gefunden worden.

Die einzelnen Knoten bestehen, abgesehen von dem gefässhaltigen Bindegewebsgerüste, aus gewundenen und untereinander anastomosirenden Drüsenschläuchen, welche den gewundenen Harnkanälchen ähnlich sehen. Nach Rindfleisch und Eberth entwickeln sich diese Drüsenschläuche aus Leberzellenbalken, deren Elemente in Wucherung gerathen und sich zu schlauchförmigen Drüsen gruppiren. Bei dem weiteren Wachsthum der anfänglich kleinen Knötchen werden theils neue Leberzellen in den Wucherungsprocess hineingezogen, theils werden von den bereits ausgebildeten Drüsenschläuchen, unter Verdrängung des umgebenden Lebergewebes, neue Sprossen getrieben. Nach Bonome und Anderen kommen auch tubuläre Adenome vor, welche von den Gallengängen ausgehen, in die Acini einwachsen und das Lebergewebe substituiren. Es können sich ferner auch von den Gallengängen ausgehende multiloculäre Cystadenome (vergl. § 239 Fig. 323) bilden, die zu bedeutenden Tumoren heranwachsen.

Der **primäre Leberkrebs** tritt in drei Hauptformen auf.

Die erste Hauptform bilden jene Fälle, in denen sich nur ein Knoten (Fig. 314 *a*) oder einige wenige Knoten entwickeln

(Cancer massif), welche da oder dort, am häufigsten im rechten Lappen ihren Sitz haben. Der einzelne Knoten (*a*) kann eine recht bedeutende Grösse erlangen, so dass der betreffende Leberlappen erheblich vergrössert und gleichzeitig zu einem grossen Theile aus Geschwulstgewebe zusammengesetzt ist.

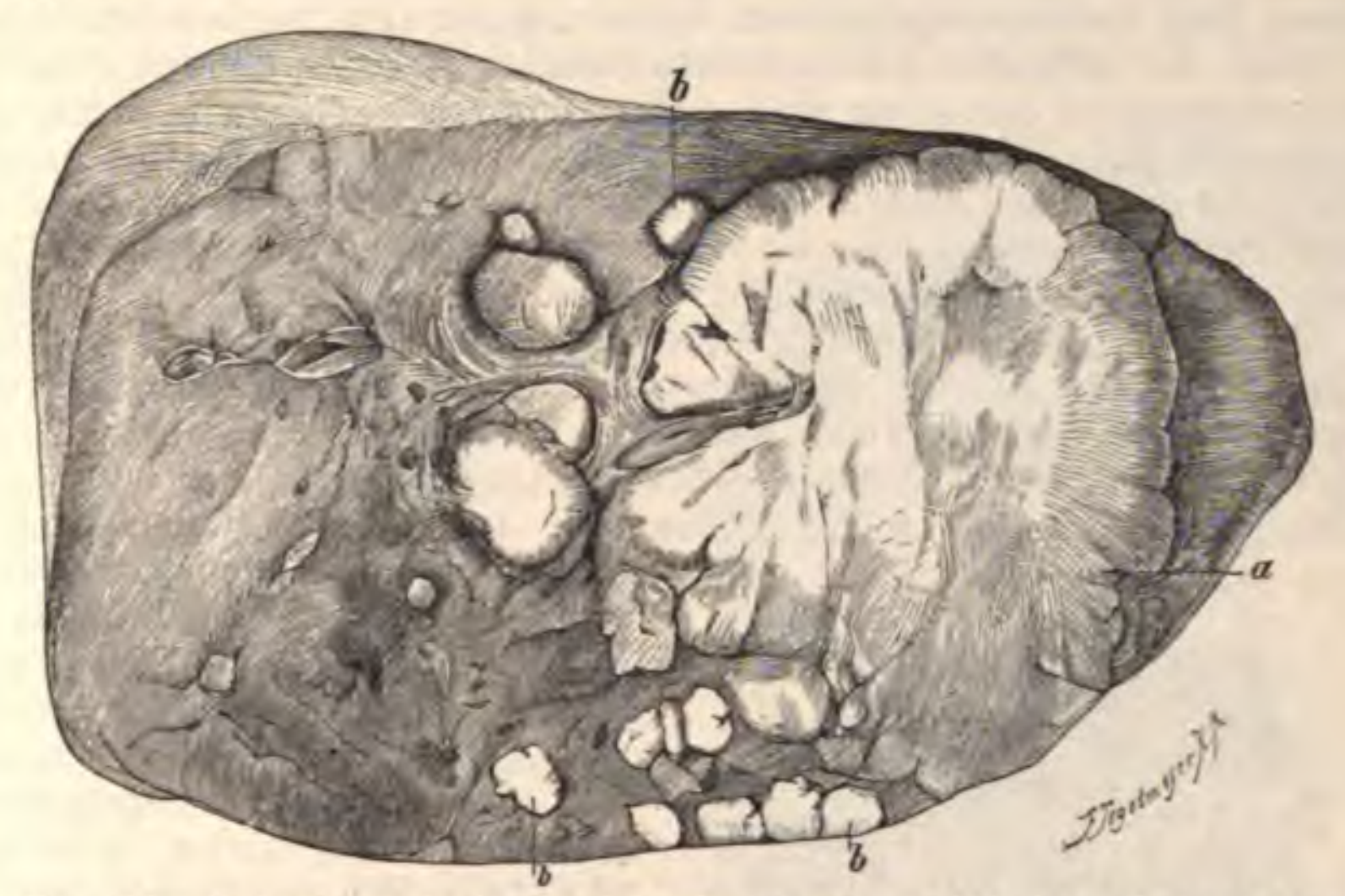

Fig. 314. Primäres Lebercarcinom (*a*) mit multiplen Metastasen (*b*) innerhalb der Leber selbst. Etwas über die Hälfte verkleinerte Figur.

Die Knoten sind meist kugelig und bestehen aus einem bald weichen, bald derben, weissen oder leicht gerötheten Gewebe, das von der Schnittfläche mehr oder weniger, mitunter jedoch nur sehr wenig Saft abstreichen lässt. Das Gewebe des Tumors ist stellenweise scharf von dem Lebergewebe abgegrenzt, und letzteres sichtlich verdrängt und verschoben, die Gallengänge und Gefässe oft comprimirt. An anderen Stellen geht der Tumor allmählich in das Lebergewebe über und bricht zuweilen auch in die grossen Gefässstämme oder auch in grosse Gallengänge ein.

Grosse Knoten enthalten im Innern oft nekrotische und erweichte Herde, sowie Hämorrhagieen. Liegt der Krebs unter der Serosa und wird in seinem Innern ein Theil des zerfallenen Gewebes resorbirt, so erhält der Knoten an der Oberfläche eine Delle. Zuweilen bilden sich im Laufe der Zeit Metastasen (*b*) innerhalb der Leber, so dass die Leber von zahlreichen Knoten durchsetzt wird (Cancer nodulaire).

Bei der zweiten Hauptform, die man am besten als diffuse krebsige Entartung der Leber (Cancer avec cirrhose) bezeichnet, ist die Leber mehr oder weniger, oft erheblich vergrössert, die Serosa meist etwas verdickt, die Oberfläche höckerig, ähnlich wie bei der atrophischen Cirrhose. Auch auf der Schnittfläche sieht die Leber einer cirrhotischen Leber ähnlich, indem das ganze Parenchym von anastomosirenden Bindegewebszügen durchsetzt wird, welche kleine Inseln eines weichen, etwas über das Niveau der Bindegewebszüge vortretenden, weisslichen oder röthlichen oder gallig pigmentirten Gewebes zwischen sich fassen. Zum Unterschiede von gewöhnlicher Cirrhose zeigen diese Inseln

grossentheils einen krebsigen Bau. Der Tumor kann aus dem tubulären Adenom hervorgehen.

Bei der dritten Hauptform des Leberkrebses ist das periportale Bindegewebe der Sitz der Krebsknoten. Ueberall, wo Pfortaderäste verlaufen, sieht man dieselben begleitet von weissen, schwellenden, dicht aneinandergelagerten, unter einander verschmelzenden Knoten, die längs der grösseren Pfortaderäste ziemlich gross, in den feineren Verzweigungen meist nur klein sind. Die kleinsten Knötchen besitzen etwa die Grösse eines Mohnkornes. Der Durchmesser der grösseren erreicht etwa 3—4 cm. Die Leber ist im Ganzen erheblich vergrössert. Dagegen erscheint die Oberfläche, da die Knoten hauptsächlich in der Tiefe sitzen, glatt, nur an der Porta hepatis sind sie äusserlich sichtbar.

In ihrem Bau bieten die Lebercarcinome meist nichts Besonderes (Fig. 315). Die in den Epithelnestern enthaltenen Zellen sind meist polymorph, in den einzelnen Fällen in der Grösse wechselnd. Krebse mit Cylinderepithel (Laveran, Hanot) sind selten. Die epithelialen Zellen bilden oft nur solide Zellnester. In anderen Fällen sind sie Drüsenbildungen ähnlich, indem die periphere Lage der Zellen aus Cylinderepithel besteht. Zuweilen beschränkt sich der Inhalt der Alveolen auf einen Cylinderepithelbesatz. Soweit sich dies an Schnittpräparaten erkennen lässt, kann die epitheliale Wucherung sowohl von Leberzellen als von Gallengangsepithelien (Fig. 315) ausgehen.

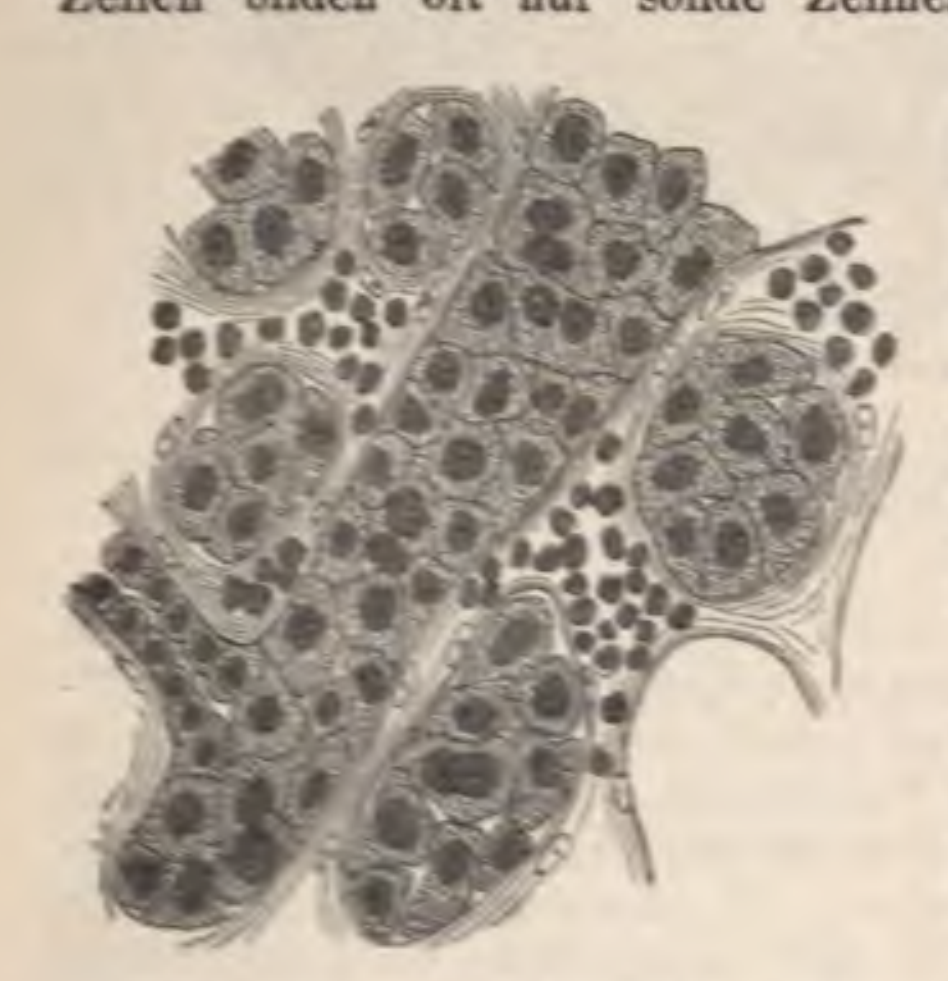

Fig. 315. Carcinoma duct. billiferorum. Links unten steht ein Krebszellennest mit einem Gallengang in Verbindung. In Alkohol gehärtetes, mit Hämatoxylin gefärbtes, in Kanadabalsam eingeschlossenes Präparat. Vergr. 200.

Metastatische Carcinome der Leber entwickeln sich am häufigsten nach Carcinomen des Darmtractus, seltener des Uterus, des Pankreas und der Mamma. Die Entwickelung der Knoten geht von zelligen Krebskeimen aus, welche innerhalb der Gefässbahn (Fig. 316) liegen und bei ihrem weiteren Wachsthum theils das Lebergewebe verdrängen, theils den Gefässbahnen folgend das Lebergewebe infiltriren (Fig. 317) und die Leberzellen zur Atrophie und zum Schwund bringen, während der Blutgefässbindegewebsapparat der Leber in Wucherung geräth. Ob stellenweise auch die Leberzellen wuchern, ist nicht entschieden.

Die Krebsmetastasen treten bald nur in wenigen, bald in ausserordentlich zahlreichen Herden auf und es kommen Fälle vor, in denen die Leber zu einem grossen Theil von miliaren und submiliaren Knötchen durchsetzt ist. Bei weiterer Entwickelung wachsen die Herde zu Knötchen und Knoten von 0,5—5—10 cm und mehr Durchm. heran.

Subserös gelegene kleine Knoten präsentiren sich an der Aussenfläche der Leber als kleine weissliche Flecken, grössere ragen etwas über das Niveau der Lebersubstanz hervor und sind häufig gedellt. Die Serosa pflegt über denselben stark injicirt zu sein. Sind die Krebs-

knoten zahlreich und gross, so ist auch die Leber mehr oder weniger, oft ganz kolossal vergrössert, und ihre Oberfläche gleichzeitig höckerig. Bei schlaffen Bauchdecken kann man die am vorderen Leberrande sitzenden Knoten von aussen durchfühlen. Die Schnittfläche der Knoten ist meist weiss oder gelblich weiss oder etwas geröthet.

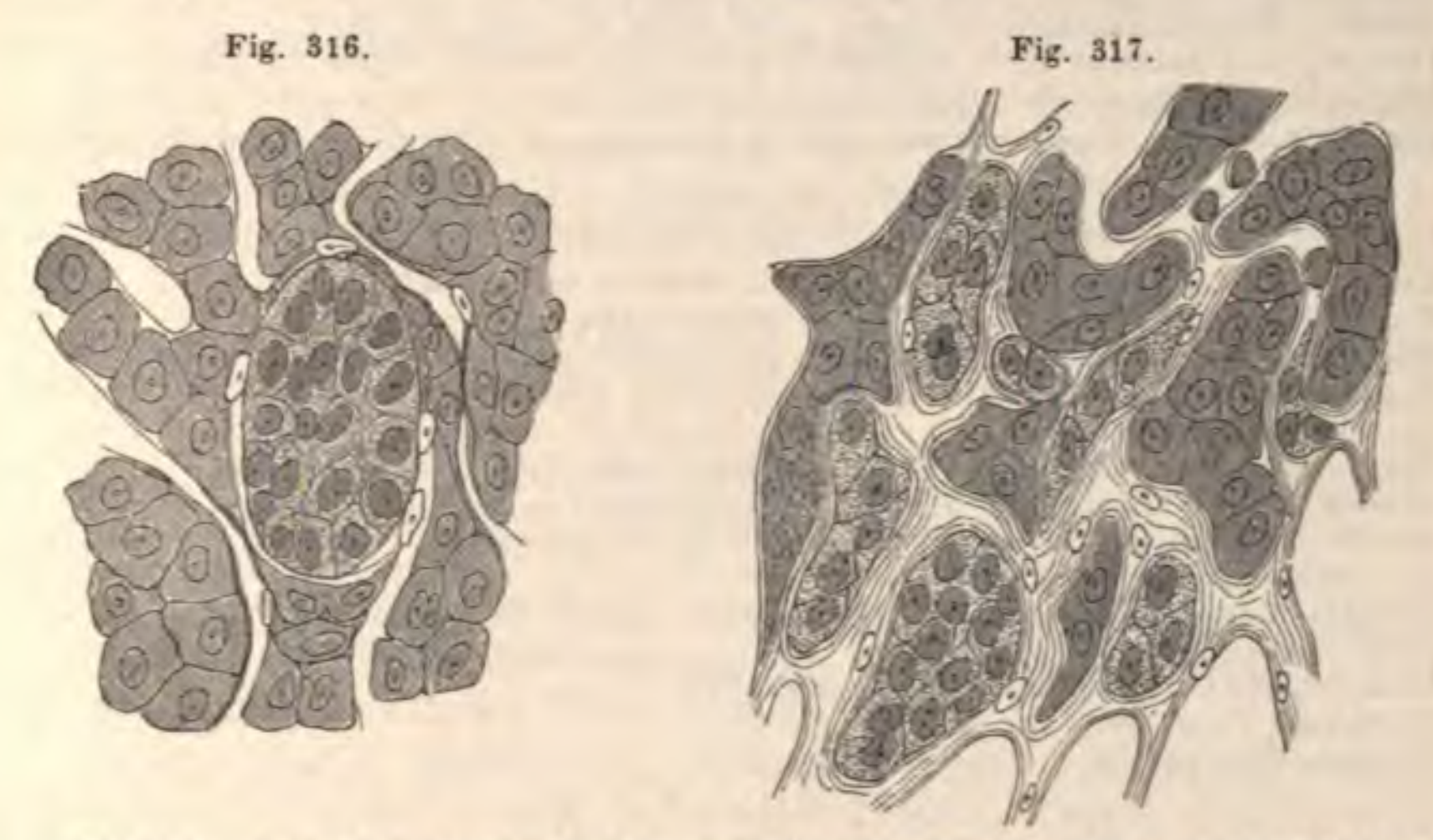

Fig. 316. Fig. 317.

Fig. 316. Schnitt durch einen in der ersten Entwickelung begriffenen embolischen Krebskeim innerhalb einer Lebercapillare, aus einem Adenocarcinom des Magens stammend. Hämatoxylinpräparat. Vergr. 300.

Fig. 317. Wachsthumsgrenze eines metastatischen Krebsknotens, welcher sich nach Carcinom des Pankreas entwickelt hatte. Hämatoxylinpräparat. Vergr. 250.

Grössere Knoten sind in den centralen Theilen häufig opak weiss, verfettet und erweicht, so dass man bei dem Abstreichen der Schnittfläche eine breiige Masse erhält. Auch käsige und hämorrhagische Herde kommen in denselben vor.

Gegen das Lebergewebe, welches sichtlich verdrängt wird, sind die Knoten theils scharf abgegrenzt, theils gehen sie allmählich in das Leberparenchym über. Letzteres beobachtet man namentlich bei kleinen, ersteres bei grösseren Knoten, doch ist auch hier die Beschaffenheit und der Bau des primären Krebses von Einfluss, indem die Metastasen der Adenocarcinome des Magens und des Darms das Gewebe mehr zu verdrängen, die Metastasen der harten Pankreas-, Oesophagus- und Mammakrebse das Lebergewebe zu infiltriren pflegen.

Das Lebergewebe selbst ist bald braun, bald gelb, bald gelbgrün gefärbt. Letzteres ist ein Zeichen eingetretener Gallenstauung. Bei Anwesenheit zahlreicher Knoten ist das Parenchym auf schmale Züge zwischen den einzelnen Krebsherden reducirt.

Cysten mit epithelialer Auskleidung der Cystenwände gehen von präexistirenden oder neugebildeten Gallengängen aus (vergl. § 239).

Knötchen von Nebennierengewebe sind in der Leber in einigen wenigen Fällen beobachtet.

Literatur über Adenom und Nebennierengewebe in der Leber.

Beneke, *Leberadenom*, *Beitr. v. Ziegler XI* 1891.
Bonome, *Contrib. allo studio degli adenomi del fegato*, *Arch. per le Sc. Med. XIII* 1889.

Eberth, *Das Adenom der Leber*, *Virch. Arch.* 43. *Bd.* 1868.
Greenfield, *Transact. of the Path. Soc. XXV* 1874.
Griesinger, *Leberadenoid*, *Arch. d. Heilk. V* 1864.
v. Hippel, *Cystadenom der Gallengänge*, *Virch. Arch.* 123. *Bd.*
Hoffmann, *Adenom der Leber*, *Virch. Arch.* 39. *Bd.* 1867.
Kelsch *et* **Kiener**, *Contrib. à l'hist. de l'adénome du foie*, *Arch. de physiol.* 1876.
Rindfleisch, *Leberadenoid*, *Arch. f. Heilk. V* 1864.
Rovighi, *Adenoma racemoso del fegato*, *Arch. per le Sc. Med. VII* 1883.
Schmorl, *Zur Kenntniss der accessorischen Nebennieren*, *Beitr. v. Ziegler IX* 1891.
Siegmund, *Cystadenom der Leber*, *Virch. Arch.* 115. *Bd.*
Simmonds, *Knotige Hyperplasie und Adenom der Leber*, *D. Arch. f. klin. Med. XXXIV.*

Literatur über Krebs der Leber.

Babes, *Sur le cancer primitif du foie*, *Arch. roum. de méd. I* 1888.
Birch-Hirschfeld, *Gerhardt's Handb. der Kinderkrankh.*
Brissaud, *Adénome et cancer. hép.*, *Arch. gén. de méd.* 1885.
Hanot *et* **Gilbert**, *Études sur les maladies du foie I*, *Paris* 1888 (*Monographie der Geschwülste mit Literaturübersicht*).
Harris, *Entwickelung des primären Leberkrebses*, *Virch. Arch.* 100. *Bd.*
Laveran, *Observ. d'épithéliome à cellules cylindr. primit. du foie*, *Arch. d. phys.* 1880.
Martin, *Carcinom und Adenom der Leber beim Pferde*, *Jahresber. d. Thierarzneischule München* 1882—83.
Naunyn, *Entwickelung der Leberkrebse*, *Reichert's und du Bois-Reymond's Arch.* 1866.
Perls, *Virch. Arch.* 56. *Bd.*
Schüppel, *Spec. Pathologie von v. Ziemssen VIII.*
Waldeyer, *Virch. Arch.* 55. *Bd.*
Weigert, *ibid.* 67. *Bd.*

§ 236. Die meisten **Bindesubstanzgeschwülste** kommen in der Leber primär sehr selten vor; nur das **cavernöse Angiom** ist häufig und bildet hirsekorn- bis faustgrosse Herde, welche eine entsprechend grosse Partie des Lebergewebes substituiren. Eine Vergrösserung der Leber wird durch diese Tumoren nicht bedingt.

Unter der Serosa gelegene Angiome präsentiren sich als dunkel blaurothe Flecken. Auf dem Durchschnitt sind dieselben dunkelroth gefärbt, doch kann man bei grösseren Knoten sehr deutlich den schwammigen Bau des Gewebes erkennen und die hellen Bindegewebssepten von dem blutigen Inhalt der cavernösen Hohlräume unterscheiden.

Grössere Herde grenzen sich gegen das Lebergewebe durch eine Bindegewebskapsel ab, kleine dagegen sind ohne eine solche in das Lebergewebe eingesetzt.

Das cavernöse Angiom der Leber entsteht durch locale cavernöse Entartung des Capillarnetzes der Leber (Fig. 318), wobei es sich wesentlich um eine Dilatation der Capillaren unter gleichzeitigem Schwunde der Leberzellen handelt. Wucherungsvorgänge treten secundär in den Gefässwänden und im Gewebe zwischen den Gefässen, sowie in der Peripherie der Herde ein. Die Kapsel der grösseren Herde wird im Wesentlichen von dem periportalen Bindegewebe gebildet. Die Dicke der zwischen den cavernösen Räumen befindlichen Septen ist verschieden, meist jedoch

Fig. 318. Schnitt aus dem Entwickelungsrande eines kleinen cavernösen Angioms der Leber. Vergr. 150.

nicht bedeutend. Thrombosen und daran sich anschliessende Bindegewebswucherungen führen zur Bildung schwieliger Herde im Innern der Angiome.

Der cavernöse Tumor ist danach keine eigentliche Neubildung, sondern verdankt seine Entstehung einer localen Umgestaltung des Gewebes. Er entwickelt sich am häufigsten in atrophischen Lebern bejahrter Individuen und tritt dann oft multipel auf, so dass die Leber von cavernösen Herden verschiedenster Grösse durchsetzt ist.

Primäre **Fibrome** können in Form zahlreicher Knötchen und Knoten auftreten, welche sich in einem Theil der Fälle vom Sympathicus aus entwickeln, danach also zu den **Neurofibromen** gehören und als Theilerscheinung einer über das Nervensystem verbreiteten multiplen Fibrombildung auftreten.

Primäre Sarkome der Leber sind sehr selten und nur in wenigen Fällen beschrieben. Nach den vorliegenden Untersuchungen (Arnold) können dieselben sowohl von Bindegewebsmassen im Leberhilus als auch von den bindegewebigen Umscheidungen der grösseren Gefässe und Gallengänge und vom interacinösen Bindegewebe aus sich entwickeln, wobei die Geschwulstwucherung sich vornehmlich in der Umgebung der Gefässe vollzieht. Sie bilden mehr oder weniger umfangreiche Knoten, welche einzeln oder in grösserer Zahl innerhalb der Leber liegen und auch ausserhalb der Leber Metastasen bilden können.

Neben solchen ungefärbten Sarkomen sollen auch **melanotische Sarkome** in der Leber primär vorkommen (Block, Belin), doch ist dies noch nicht durch vollkommen einwandfreie Untersuchungen sichergestellt, indem die Möglichkeit einer secundären Entstehung nicht ausgeschlossen ist. Gewöhnlich entwickeln sich die Melanosarkome der Leber secundär, nach primären Melanosarkomen des Auges, der Haut oder des Anus und des Rectums. Die Leber wird dabei entweder von braunen und schwarzen Knötchen und Knoten durchsetzt oder entartet mehr diffus und erhält dabei ein granitartiges Aussehen, indem graue, gelbe, braune und schwarze Einlagerungen in bunter Mannigfaltigkeit miteinander abwechseln. An dem Aufbau der Geschwulstherde, die theils den Alveolärsarkomen, theils den Spindelzellensarkomen angehören, nehmen die Endothelien der Blutgefässe hervorragenden Antheil.

Myxome und Chondrome kommen in der Leber nur äusserst selten vor.

Cysten der Leber, welche durch Lymphgefässerweiterungen entstehen, sind sehr selten.

Literatur über Bindesubstanzgeschwülste der Leber.

Arnold, *Primäre Angiosarkome der Leber, Beitr. z. path. Anat. v. Ziegler VIII* 1890.
Belin, *Observat. de mélanose dans un cas de carcinome mélanique du foie, France méd.* 1887.
Beneke, *Zur Genese der Leberangiome, Virch. Arch.* 119. *Bd.* 1890.
Block, *Primäres melanotisches Endotheliom, Arch. d. Heilk. XVI* 1875.
Chervinsky, *Angiome caverneux multiple chez un enfant de six mois, Arch. de phys.* 1885.
Förster, *Sarkome, Illustr. med. Zeitung III.*
Hanot et **Gilbert**, *Études sur les maladies du foie I, Paris* 1888 (*Monographische Bearbeitung der Geschwülste mit Literaturübersicht*).
Lancereaux, *Traité d'anat pathol. I* 1875.
Litten, *Secundäres Melanosarkom, Dtsch. med. Wochenschr.* 1889.
Orth, *Primäres Lebersarkom. I.-D. Strassburg* 1885.
Pisenti, *Fibromi multipli del fegato, Lavori compiuti nell' istituto anatomo-patologico dir. dal Prof. Pisenti, Perugia* 1886.
Podrouzek, *Zur Casuistik der Lebersarkome, Prager med. Wochenschr* 1888.
Windrath, *Ueber Sarkombildungen der Leber. I.-D. Freiburg i. B.* 1885.

§ 237. Die Leber des Menschen wird von einigen thierischen Parasiten als andauernder Standort aufgesucht. Die Species, welche in derselben vorkommen, sind: der Echinococcus, das Distoma hepaticum, das Dist. lanceolatum, das Dist. haematobium, das Pentastoma denticulatum, sowie die sogen. Psorospermien. Alle diese Parasiten haben bereits im allgemeinen Theile ihre Besprechung gefunden. An dieser Stelle soll daher nur noch Einiges über den Echinococcus nachgetragen werden.

Derselbe kommt in der Leber meist in Form walnussgrosser, einfacher Blasen vor, deren Wand durch eine innere Chitin- und eine äussere Bindegewebsmasse gebildet wird, von denen die letztere eine bedeutende Dicke erreichen kann.

Lebt der Echinococcus noch, so beherbergt die Blase eine klare Flüssigkeit, und an der Innenfläche findet sich eine weissliche Parenchymlage, auf welcher kleine, weissliche Knötchen, die Brutkapseln mit den Scolices sitzen.

Seltener als dieser einfache Echinococcus findet sich in der Leber eine Echinococcusblase mit inneren oder äusseren Tochterblasen.

Sehr oft ist der Echinococcus bei der Untersuchung abgestorben und die Flüssigkeit ganz oder theilweise resorbirt. In diesem Falle ist die Chitinkapsel geschrumpft, bildet Falten und enthält in ihrem Inneren eine käsige, breiige oder verkalkte, mörtelartige, weisse Masse. Nicht selten lassen sich in letzterer noch Häkchen nachweisen. Erreichen die Blasen erhebliche Grösse, so können dieselben in die Nachbarschaft durchbrechen, z. B. nach aussen, oder in den Darm oder in das Peritoneum. Gelegentlich kommt es auch zu Entzündungen in der Umgebung der Blasen.

Der Echinococcus multilocularis (Fig. 319) bildet harte derbe Knoten, welche einen grossen Theil eines Leberlappens einnehmen

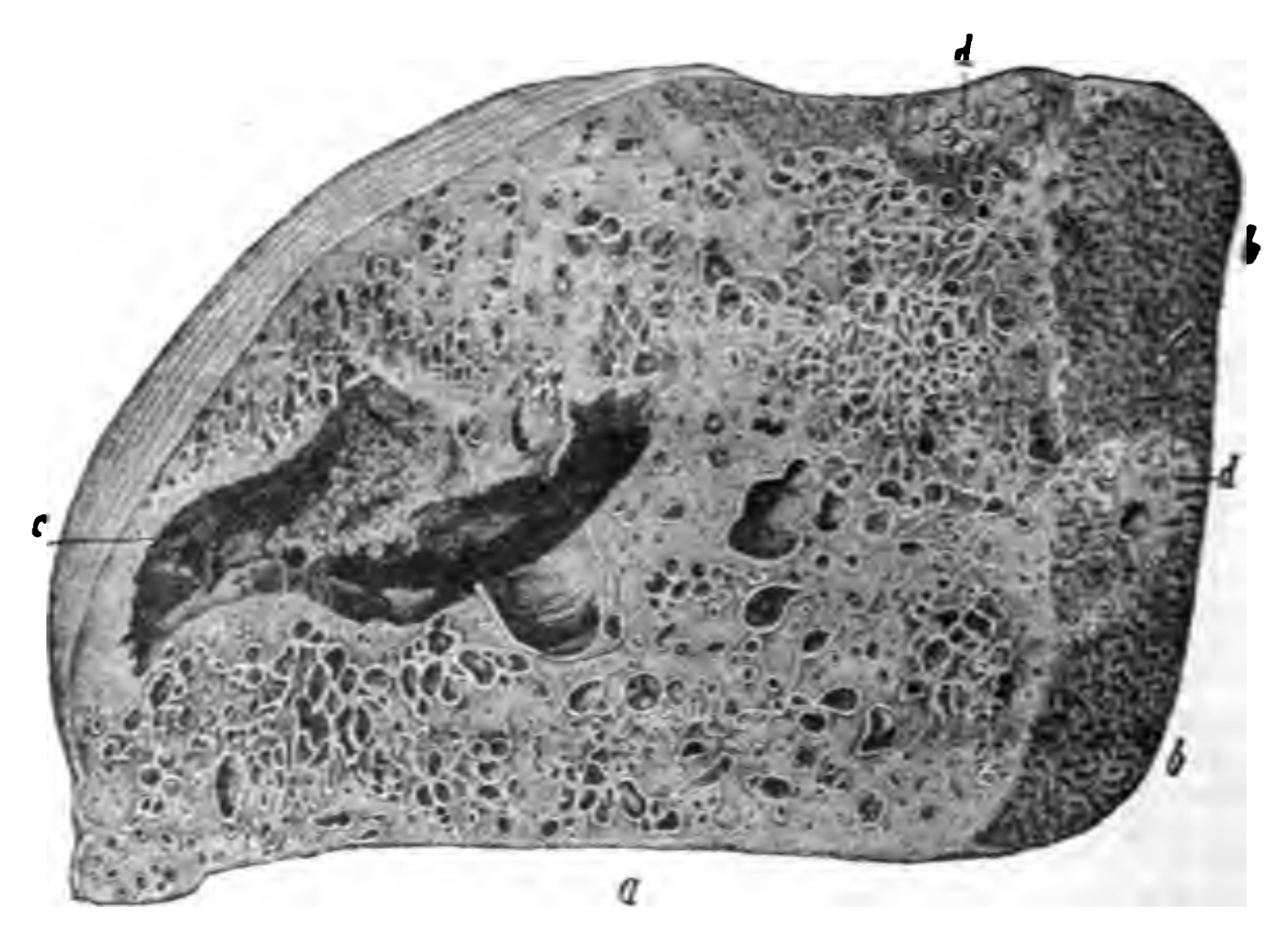

Fig. 319. Stück aus einem Echinococcus multilocularis im Durchschnitt. a Alveolar gebautes Echinococcusgewebe. b Lebergewebe. c Erweichungshöhle. d Frische Knötchen. Natürl. Grösse.

und denselben zugleich erheblich vergrössern können. Sie bestehen aus hartem, derbem, weissem oder zum Theil gallig pigmentirtem Bindegewebe, welches kleinere und grössere Gallertherde einschliesst. Ueberschreitet der Tumor die Grösse einer Mannsfaust, so treten in den centralen Theilen meist Erweichungen ein. Bei dem Wachsthum des Echinococcus erscheinen in der Nachbarschaft gelbe oder hellgelbbraune Flecken (*d*), die sich bald zu kleinen Bläschen mit derber Wand und gallertigem Inhalt umbilden und mit benachbarten Bläschen verschmelzen. Durch Zerfall der centralen Theile bilden sich oft sehr umfangreiche Höhlen (*c*).

II. Die Veränderungen der Gallenblase und der Gallengänge und die biliären Lebererkrankungen.

§ 238. Die wichtigste **Abnormität des Inhaltes** der Gallengänge und der Gallenblase bilden die **Gallenconcremente** und die **Gallensteine**. Sie finden sich bei älteren Individuen sehr häufig, namentlich in der Gallenblase. Die Concremente bilden krümelige und körnige gelbe, braune und schwarze Massen. Die Steine, deren Umfang zwischen der Grösse eines Mohnkornes und derjenigen eines Hühnereies schwankt, sind theils rund oder oval, theils eckig und facettirt (Fig. 320). Letzteres ist dann der Fall, wenn dieselben in der Gallenblase in Mehrzahl vorhanden sind, die erstere Form dagegen findet sich in Fällen, in denen in der Gallenblase oder in den Gallengängen die Steine vereinzelt liegen.

Fig. 320. Facettirte Gallensteine. Natürl. Grösse.

Farbe, Consistenz und Gewicht der Steine wechselt nach der Zusammensetzung. Meist sind sie ziemlich weich, die Oberfläche bald hell grauweiss, bald gelblich oder braun bis schwarzbraun, bald gefleckt, bald glatt, bald rauh.

Auf der Schnittfläche sieht man meist einen dunkeln Kern, der aus Pigmentkalk (Bilirubincalcium) besteht und von einer helleren dickeren Schale mit strahlig krystallinischem Gefüge umgeben ist. Letztere besteht grösstentheils aus Cholesterin. Je nachdem diese oder jene Substanz die Hauptmasse bildet, kann man verschiedene Formen unterscheiden.

1) Cholesterinsteine enthalten in der Regel einen pigmentirten Kern, kommen sowohl einzeln als auch in Mehrzahl vor, sind graulich-weiss oder gelblich-weiss, glatt oder rauh, etwas durchscheinend, an der Oberfläche zuweilen matt glänzend. Sie haben eine strahlige, krystallinische, oft geschichtete Bruchfläche; ihre Consistenz ist weich, Beimengung von Gallenfarbstoff färbt sie gelb oder braun. Beimengung von Kalksalzen gibt ihnen eine kreideartige Beschaffenheit.

2) Die Cholesterin-Gallenfarbstoffsteine sind die häu-

figsten. Je nach dem Farbstoffgehalt sind sie bald gelb, bald braun, bald schwarz, bald braungrün, bald in den einzelnen Schichten verschieden gefärbt. Nicht selten bilden sie sich in ungeheuren Mengen und dehnen dadurch die Gallenblase oder die Gallengänge mächtig aus. Auch diese Steine enthalten zuweilen reichlich Calciumcarbonat und Magnesiasalze.

3) Reine Bilirubin- und Biliverdincalciumsteine sind selten und meist klein, rostfarben bis schwarz.

4) Calciumcarbonatsteine sind sehr selten.

Die **Entstehung der Gallensteine** ist auf eine Incrustation von einem organischen Substrat (vergl. § 53 des allgem. Theils) zurückzuführen, zu welchem die Schleimhaut der Gallengänge und der Gallenblase das Material liefert. Demgemäss bleibt auch bei Auflösung des Cholesterins und des Pigmentkalkes ein stickstoffhaltiges, oft deutlich geschichtetes Stroma (Fig. 321) zurück, in dessen Spalten die krystallinischen Massen eingelagert waren.

Die Gallensteine bilden sich namentlich in hohem Alter. Stagnation und Zersetzung der Galle begünstigt ihre Entstehung und es kann demnach Schnürung des Thorax mit Compression der Leber von Gallensteinbildung, gefolgt sein. Das Material zur Bildung der Steine wird vornehmlich von desquamirtem, zerfallendem Epithel geliefert. Es werden danach namentlich auch katarrhalische Zustände der Schleimhaut, die man als eine Angiocholitis katarrhalis bezeichnen kann, für die Gallensteinbildung günstige Verhältnisse bieten. Nach NAUNYN ist es nicht unwahrscheinlich, dass in einem Theil der Fälle Bakterien die Ursache der Angiocholitis und damit auch der Steinbildung sind.



Fig. 321. Durchschnitt durch einen kleinen Cholesterinstein nach Entfernung des Cholesterins. Vergr. 15.

Die **Folgen der Gallensteinbildung** gestalten sich verschieden. Nicht selten bleiben, selbst wenn Steine in grosser Zahl in der Gallenblase vorhanden sind, erhebliche Veränderungen der Blasenwand aus. Heftige Beschwerden (Gallensteinkolik) rufen sie hervor, wenn sie im Ductus choledochus (Fig. 322 *a*) oder im Ductus hepaticus stecken bleiben.

Nicht selten nämlich werden sowohl in der Blase gebildete, als auch in den Gallengängen selbst entstandene Steine durch den Ductus choledochus in den Darm entleert. Gelingt dies nicht und bleibt der Stein stecken, so tritt Gallenstauung ein, die sich zunächst in einer Erweiterunk der Gallengänge (*d f*) und in einer ikterischen, gelben, braunen oder grünen Färbung der Leber zu erkennen giebt. Später kann eine Degeneration der Leberzellen, sowie Entzündung (§ 240) sich einstellen. Auch die Umgebung eines Gallensteines kann sich entzünden und ulce-

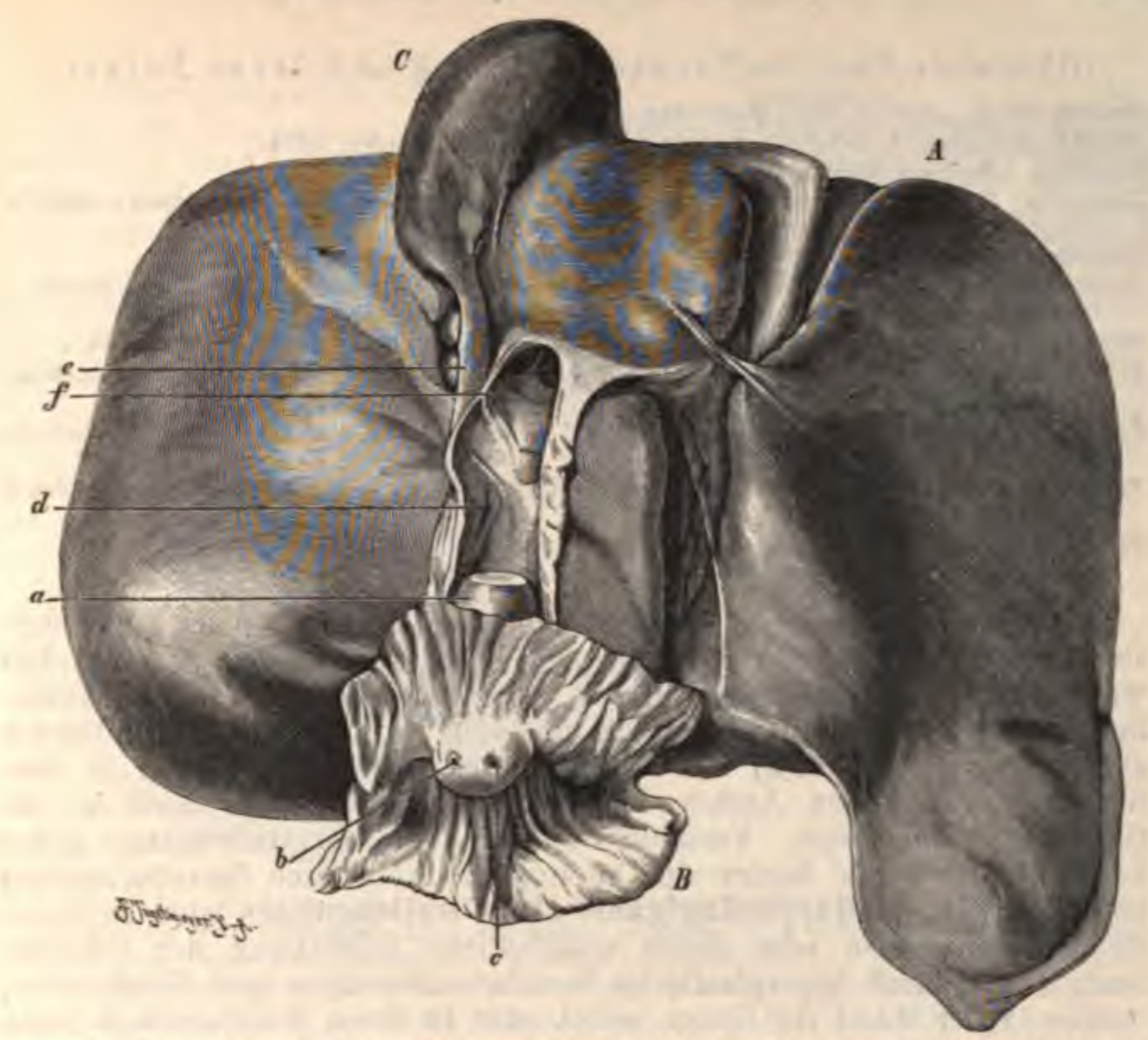

Fig. 322. Verschluss des Ductus choledochus durch Gallensteine und Erweiterung der Gallengänge. Ansicht der Unterfläche der Leber und eines Stückes des eröffneten Duodenums auf die Hälfte verkleinert. *A* Leber. *B* Stück des Duodenums. *C* Gallenblase. *a* Gallenstein. *b* Durch den Gallenstein nach dem Darmlumen vorgedrängtes Ostium des Ductus choledochus. *c* Verdünnte, dem Durchbruch nahe Stelle der vorgetriebenen Darmwand. *d* Erweiterter Ductus choledochus. *e* Ductus cysticus. *f* Ductus hepaticus.

riren. Sitzt ein Stein im Ductus choledochus dicht am Duodenum, so tritt allmählich da oder dort eine Ulceration des Ganges und der Darmwand (Fig. 322 *c*) ein und der Stein geräth auf diese Weise in das Duodenum. Stellen sich zufolge der durch Anwesenheit eines Steines erregten Entzündung Verwachsungen zwischen der Gallenblase und dem Duodenum oder dem Dickdarm ein, und treten danach Ulcerationen der Gallenblasenwand auf, so können Steine aus der Gallenblase direct in den Darmkanal gerathen. In ungünstigen Fällen findet ein Durchbruch nach dem Peritonealraum oder in das retroperitoneale Zellgewebe statt, oder es pflanzt sich wenigstens die Entzündung auf das Bauchfell fort.

In der Umgebung von **Concrementen** innerhalb der in der Leber gelegenen **Gallengänge** kommt es ebenfalls nicht selten zu mehr oder minder intensiver Entzündung. Dieselbe kann sich auf eine mässige zellige Infiltration in der Wand des Gallenganges und in deren Nachbarschaft beschränken und bei längerer Dauer ihren Ausgang in Bindegewebsneubildung nehmen (vergl. § 240). In anderen Fällen wird, namentlich wenn die Galle sich zersetzt, die Entzündung intensiver, und es bilden sich Abscesse, welche perforiren und zu localer oder allgemeiner Peritonitis Veranlassung geben können.

Literatur über Gallensteinbildung und deren Folgen.

Beneke, *Dtsch. Arch. f. klin. Med.* 1876.
Fiedler, *Jahresber. d. Gesellsch. f. Natur- und Heilk. zu Dresden*, 1879.
Frerichs, *Leberkrankheiten II.*
Janowsky, *Ueber die Veränd. der Gallenblase bei Vorhandensein von Gallensteinen*, *Beitr. v. Ziegler X* 1891.
Konitzky, *Cystische Erweiterung des Ductus choledochus, I.-D. Marburg* 1888.
Marchand, *Ueber eine häufige Ursache der Gallensteinbildung beim weiblichen Geschlecht*, *D. med. Wochenschr.* 1888.
Naunyn, *Die Gallensteinkrankheiten*, *Verh. d. X. Congr. f. inn. Med. Wiesbaden* 1891.
Peterssen-Borstel, *Gallensteinbildung in ihrer Beziehung zu Krebs und Endarteriitis chron.* *I.-D. Kiel* 1883.
Posner, *Studien über Steinbildung I*, *Zeitschr. f. klin. Med. IX*, und *Dtsch. med. Wochenschr.* 1880 und 1886.
Roth, *Correspond.-Blatt f. Schweizer Aerzte XI* 1881; *Ueber Cholelithiasis*, *Festschr. d. Assist. f. Virch. Berlin* 1891.
Schüppel, *v. Ziemssen's Handb. d. spec. Pathol. VIII.*

§ 239. Werden die grossen Gallengänge an irgend einer Stelle verstopft, so kommt es in den peripher gelegenen Theilen zu einer **Erweiterung der Gallengänge** durch Secretanhäufung, deren Sitz natürlich von dem Sitz der Verstopfung abhängig ist. Verschluss des Ductus choledochus (Fig. 322 *a*) hat eine Stauung der Galle sowohl in dem Stamme (*d*) und den Aesten der Gallengänge (*e f*), als auch in der Gallenblase zur Folge. Verschluss eines Astes der Gallengänge selbst kann natürlich nur hinter der verstopften Stelle eine Secretanhäufung bewirken. Die **Undurchgängigkeit eines Gallenganges** wird entweder durch Concretionen oder durch entzündliche Schwellung der Schleimhaut, sowie durch hyperplastische Gewebswucherungen und Geschwülste, welche in der Wand der Gänge selbst oder in deren Nachbarschaft ihren Sitz haben, verursacht. Gelegentlich können auch Parasiten (Distoma, Spulwürmer) Gallengänge verstopfen und sich danach, falls sie absterben, incrustiren.

Ist der Ductus cysticus verschlossen, so sammelt sich in der Gallenblase nicht selten Schleimhautsecret, das namentlich von den Schleimdrüsen stammt, an. Wird sie dadurch erweitert, so bezeichnet man den Zustand als **Hydrops vesicae felleae**.

Wird ein Stück eines Gallenganges aus irgend einem Grunde abgeschnürt, so kann dasselbe durch Ansammlung eines schleimigen Secretes erweitert werden, so dass sich kleinere oder grössere glattwandige **Cysten** bilden. Solche Cysten treten bald einzeln, bald multipel (Fig. 323 *c d*) auf und können stellenweise so dicht liegen, dass das Gewebe nur noch aus Cysten (*e*) zusammengesetzt ist und man von einer cystischen Degeneration der Leber sprechen kann. Die einzelnen Cysten sind bald nur klein, stecknadelkopf- bis erbsengross, bald grösser (*c*) und können die Grösse einer Mannsfaust, ja sogar eines Kindskopfes erreichen. Die Cystenwände sind meist dünn und können sowohl mit Plattenepithel, als auch mit einfachem und flimmerndem Cylinderepithel ausgekleidet sein.

Die Cystenbildung kann zunächst von Vasa aberrantia der Gallengänge (v. Recklinghausen), wie sie namentlich unter der Serosa und am häutigen Rande der Leber vorkommen, ausgehen, sitzen aber zuweilen durch das ganze Parenchym der Leber zerstreut (Fig. 323). Vielleicht können auch diese aus aberrirenden Gallengängen hervorgehen und würden alsdann in letzter Linie auf eine pathologische Entwickelung des Gallen-

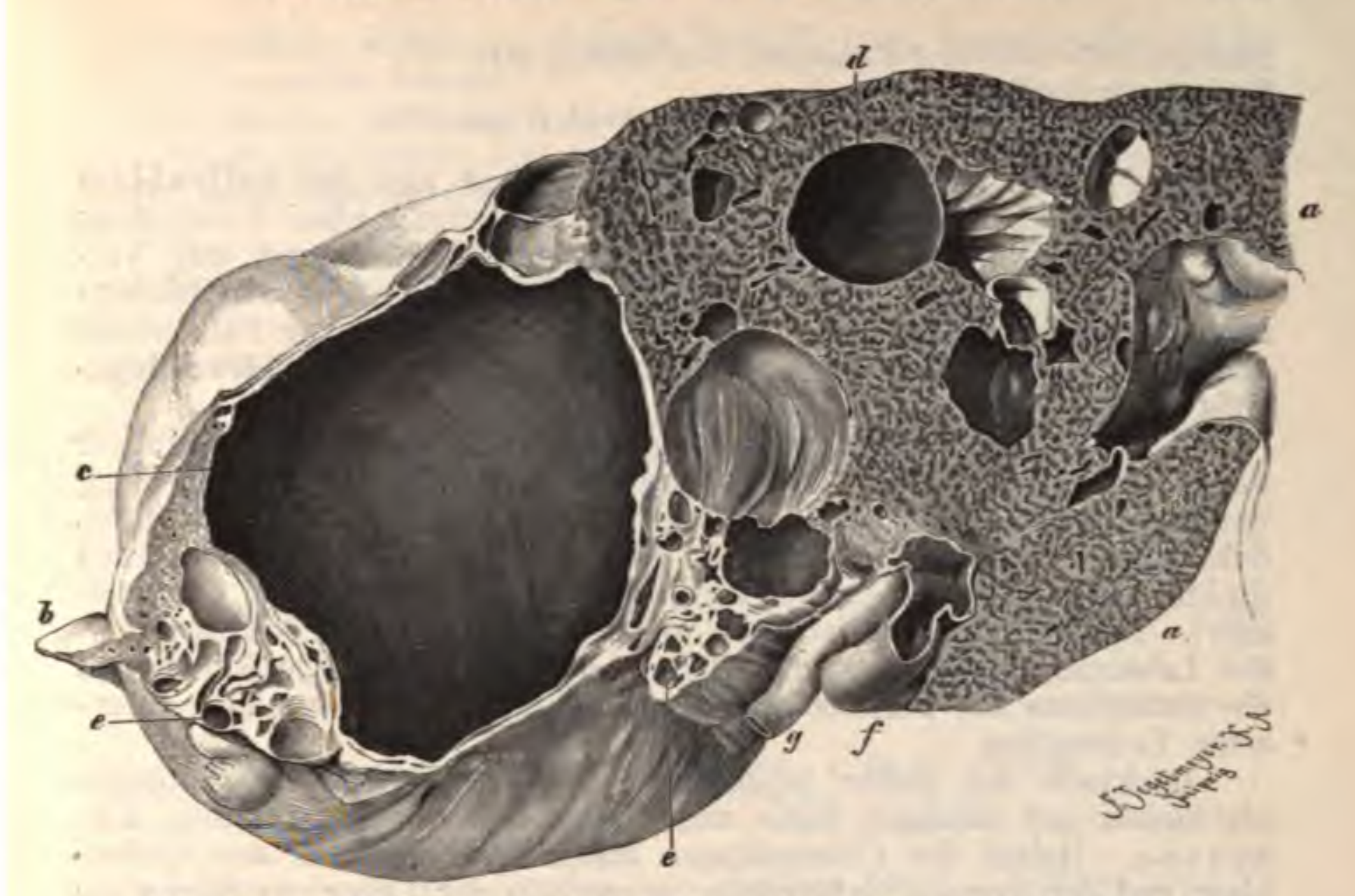

Fig. 323. Multiple Cystenbildung in der Leber im Durchschnitt gesehen. *a* Leberparenchym. *b* Häutiger Rand des linken Lappens. *c d* Grössere Cysten. *e* Gruppe kleinerer nur durch Bindegewebe von einander getrennter Cysten. *f* Pfortader. *g* Leberarterie. (Die Gallengänge in der Nachbarschaft der Cysten sind an vielen Stellen stark vermehrt und erweitert.) $^{2}/_{3}$ der natürl. Grösse.

gangsystems zurückzuführen sein. Es ist indessen zu bemerken, dass bei multipler Cystenbildung sich zuweilen eine sehr erhebliche Vermehrung und Erweiterung der Gallengänge in der Nachbarschaft der Cysten, oder auch entfernt von denselben nachweisen lässt, so dass man also die Bildung den Adenokystomen zuzählen kann.

Wird in eine von der Gallenzufuhr ausgeschlossene Gallenblase kein Schleimhautsecret ergossen, so kann der Inhalt sich eindicken und sogar verkreiden. Die **Gallenblase schrumpft** alsdann mehr oder weniger stark. Hat sich zu irgend einer Zeit Entzündung eingestellt, so kann ihre Wand gleichzeitig verdickt und stellenweise ulcerirt sein.

Literatur über Gallengangscysten und über Obliteration der Gallengänge.

Bard *et* **Lemoine**, *De la maladie kystique essentielle des organes glandulaires*, *Arch. gén. de méd.* 1890.
Combis, *Contrib. à l'ét. des kystes du foie et des reins*, *Paris* 1877.
Eberth, *Cyste mit Flimmerepithel*, *Virch. Arch.* 35. *Bd.*
Friedreich, *Cysten mit Flimmerepithel*, *Virch. Arch.* 11. *Bd.* 1856.
Hanot *et* **Gilbert**, *Étude sur les maladies du foie I*, *Paris* 1888.
v. Hippel, *Multiple Cystadenome d. Gallengänge*, *Virch. Arch.* 123. *Bd.*
Juhel-Rénoy, *Dégénérescence kystique du foie et des reins*, *Revue de méd. I* 1881.
Lomer, *Congenitale Obliteration der Gallengänge*, *Virch. Arch.* 99. *Bd.*
Michalowicz, *Dégénér. kystique des reins et du foie*, *Thèse de Paris* 1876.
v. Recklinghausen, *Flimmercyste der Leber*, *Virch. Arch.* 84. *Bd.*
Sabourin, *Contrib. à l'étude de la dégénéresc. kystique des reins et du foie*, *Arch. de phys.* 1882, *und Progrès méd.* 1884.
Siegmund, *Ueber eine cystische Geschwulst der Leber*, *Virch. Arch.* 115. *Bd.*

Terburgh, *Ueber Leber- und Nierencysten, I.-D. Freiburg* 1891.
Virchow, *Die krankh. Geschwülste I.*
Witzel, *Hemicephalus mit grossen Lebercysten, Centralbl. f. Gyn.* 1880.

§ 240. Die **Entzündung der Gallengänge** und der **Gallenblase** ist eine Affection, welche sowohl durch Fortleitung einer Entzündung vom Darmkanal aus, als auch durch Stauung, Veränderung und Verunreinigung der Galle, sowie durch Verunreinigung des die Schleimhaut durchströmenden Blutes entsteht und nicht selten zur Entzündung der Glisson'schen Kapsel und des Leberparenchymes, **zu biliärer Hepatitis** führt.

Leichtere Grade der Entzündung können durch Bildung schleimiger Secretmassen, sowie durch Schwellung der Schleimhaut eine Verstopfung der Gallenwege und dadurch Gallenretention und Ikterus herbeiführen. Schwerere Entzündungsformen sind durch eiteriges Secret und durch diphtheritische Gewebsverschorfungen und Geschwürsbildungen charakterisirt. Das Bindegewebe ist dabei stark infiltrirt; in der Nachbarschaft der Lebergallengänge ist nicht selten auch die Glisson'sche Kapsel, um die Gallenblase das Peritoneum der Sitz einer mehr oder minder intensiven Entzündung.

Innerhalb der Leber präsentiren sich vereiternde Entzündungen als kleine, mit flüssiger Galle und Gallenconcretionen gemischte Abscesse. Haben die Entzündungen ihren Sitz innerhalb der Gallenblase und der grossen Gallengänge ausserhalb der Leber, so führen sie leicht zu Peritonitis, ebenso auch subserös gelegene Abscesse innerhalb der Leber.

Lang anhaltende Entzündungen der Gallenblase führen nicht selten zu bindegewebiger Verdickung der Blasenwände, sowie zu Verwachsungen derselben mit der Umgebung, wobei die Blase häufig schrumpft. In der Umgebung der Gallengänge wird das Bindegewebe der Glisson'schen Kapsel mehr oder weniger hypertrophisch. Mitunter beobachtet man in der Gallenblase und den grossen Gallengängen auch papillöse Wucherungen.

Hält in einer Leber die Entzündung der Gallengänge längere Zeit an, oder ist die Abfuhr der Galle durch längere Zeit hindurch behindert, so können sich sowohl in der Glisson'schen Kapsel, als auch innerhalb der Leberacini gallige Concretionen in Form kleiner gelber und brauner Körner bilden. Die Leberzellen selbst sterben unter dem Einfluss der gestauten Galle da und dort ab, es bilden sich intraacinöse Entzündungsherde, welche weiterhin ihren Ausgang in Abscessbildung oder in Bindegewebsinduration nehmen können, und es kommen Formen von biliärer Hepatitis mit Gallenstauungen vor, bei denen die Bindegewebsinduration eine erhebliche Ausdehnung erreicht, und in einem Theil der Fälle auch mit einer Grössenzunahme der Leber verbunden ist. Ob bei der biliären eiterigen Hepatitis Mikroorganismen die Ursache der Eiterung sind, oder ob die Wirkung der Galle genügt, um eiterige Entzündung zu erregen, ist nicht hinlänglich untersucht. Wahrscheinlich ist, dass auch hierbei Bakterien die Ursache der Eiterung sind. Rovighi hat bei abscedirender biliärer Hepatitis Streptokokken gefunden. Nach Naunyn enthalten entzündete Gallengänge nicht selten Bacillen.

Geschwülste der Gallenblase und der Gallengänge sind selten. Am häufigsten wird **Krebs** beobachtet. Dass manche Leberkrebse von den Gallengängen aus entstehen, ist bereits in § 235 bemerkt worden. Die Krebse der Gallenblase bilden in ihrem Beginne weiche Wucherungen an

der Innenfläche, welche im weiteren Verlaufe ihrer Entwickelung auf die Leber übergreifen können.

Erwähnung verdient, dass destruirende Adenome des Duodenums an der Papille des Ductus choledochus sich entwickeln und den Gang verengen oder verschliessen können.

Charcot, Gombault, Foà, Salvioli, Litten, Steinhaus, Pick, Popoff und Beloussow haben biliäre Hepatitis auf experimentellem Wege durch Unterbindung des Ductus choledochus bei Hunden, Kaninchen und Meerschweinchen erzeugt.

Literatur über biliäre Hepatitis und über Geschwülste der Gallenwege.

Carl, *Hepatitis sequestrans*, *I.-D. Tübingen* 1880.
Charcot, *Leçons sur les maladies du foie et des reins*, *Paris* 1882.
Charrin et **Roger**, *Angiocholites expér. Compt. rend. de la soc. de biol.* 1891.
Dupré, *Les infections biliaires*, *Paris* 1891.
Geigel, *Ueber Hepatitis suppurativa und ihr Verhältniss zur Cholelithiasis*, *Zeitschr. f. klin. Med. XVI* 1889.
Gilbert et **Girode**, *Contr. à l'ét. bactér. des voies bil.*, *La sem. méd.* 1890.
Hanot et **Schachmann**, *Contr. à l'anat. path. de la cirrhose hypertroph. avec ictère chronique*, *Arch. de phys.* 1887.
Janowski, *Zur path. Anat. der biliären Hepatitis*, *Beitr. v. Ziegler XI* 1892.
Létienne, *Rech. bactériolog. sur la bile*, *Arch. de méd. exp. III* 1891.
Naunyn, *Die Gallensteinkrankheiten*, *Verh. d. X. Congr. f. inn. Med. Wiesbaden* 1891 und *Klinik der Cholelithiasis*, *Leipzig* 1892.
Pick, *Leberveränderungen nach Unterbind. d. D. choledoch.*, *Zeitschr. f. Heilk. XI* 1890.
Rovighi, *Ascessi multipli del fegato da angiocolite grave*, *Rivista Clinica di Bologna* 1886.
Sabourin, *Abscès biliaires*, *Le Progrès méd.* 1884.
Scheuthauer, *Abscesse durch Spulwürmer. Jahrb f. Kinderheilk. N. F. XIII.*
Steinhaus, *Folgen des dauernden Verschlusses des Duct. choledoch.*, *Arch. f. exp. Path.* 28. *Bd.* 1891.
Teuffel, *Hepatitis sequestrans*, *I.-D. Tübingen* 1878.
Zenker, *Der primäre Krebs der Gallenblase und seine Beziehungen zu Gallensteinen und Gallenblasennarben*, *I.-D. Erlangen*, *Leipzig* 1889.
Weitere diesbezügliche Literatur enthält § 231.

III. Pathologische Anatomie des Pankreas.

§ 241. Das **Pankreas** ist eine innerhalb der Bauchhöhle gelegene acinöse Drüse, deren Ausführungsgang (Ductus Wirsungianus) sich in die Wand des Duodenums einsenkt, um gemeinsam mit dem Ductus choledochus, seltener für sich allein mit besonderer Oeffnung in das Duodenum zu münden. Das Secret der Bauchspeicheldrüse spielt sowohl bei der Verdauung der stärkehaltigen Nahrungsmittel, als auch bei derjenigen der Albuminate und Fette eine wichtige Rolle.

Im Ganzen sind pathologische Veränderungen des Pankreas nicht eben häufig nachzuweisen, doch kommen verschiedene, sowohl primäre, als secundäre Affectionen vor.

Unter den **Missbildungen** ist die wichtigste die Bildung eines Nebenpankreas in Form eines etwa linsen- bis thalergrossen, flachen, aus Drüsenläppchen zusammengesetzten Gebildes, welches seinen Sitz in der Wand des oberen Theiles des Dünndarms oder des Magens hat. Hier liegt es bald unter der Serosa, bald mehr nach innen gerückt in der Muscularis und der Submucosa. Seine histologische Structur stimmt mit derjenigen des Hauptpankreas überein; mit dem Darmlumen ist es durch einen Ausführungsgang verbunden. Weit seltener als die Bildung eines Nebenpankreas ist die Spaltung des Pankreas in 2 gleiche oder ungleiche Theile. Mangel des Pankreas beobachtet man bei verschie-

denen Missbildungen, die entweder die Gesammtanlage oder wesentlich das Darmrohr betreffen.

Unter den Störungen der Circulation verdient die nicht selten zu beobachtende **Hämorrhagie** hervorgehoben zu werden. Ist dieselbe kurze Zeit vor dem Tode entstanden, so ist des Bindegewebe des Pankreas, häufig auch der Nachbarschaft, von dunklem Blute mehr oder weniger starkt durchsetzt. In selteneren Fällen bilden sich förmliche Blutbeulen. Nach längerem Bestande des Blutergusses ist das Gewebe braun oder schieferig gefärbt.

Diese Blutungen sind meist Folgen von Herz-, Lungen- und Leberleiden, die Stauungshyperämieen im Unterleibe herbeiführen. Sie kommen ferner auch im entzündeten oder durch Geschwulstbildung veränderten Pankreasgewebe vor. Es kommen indessen auch Fälle vor, in welchen eine derartige Erkrankung nicht nachzuweisen ist, bei denen also die Blutung durch locale Ursachen bedingt sein muss, die sich jedoch meist der Erkenntniss entziehen. Nach Ponfick kann die Blutung eine Folge von Gewebsnekrose sein. Die Pankreasblutungen können den Tod des betreffenden Individuums herbeiführen, wahrscheinlich durch Einwirkung auf das Ganglion semilunare und den Plexus solaris.

Literatur zur pathologischen Anatomie des Pankreas.

Balser, *Ueber Fettnekrose, Virch. Arch.* 90. *Bd.*
Boldt, *Statistische Untersuchungen über Erkrankungen des Pankreas nach den Beobachtungen der letzten* 40 *Jahre, I.-D. Berlin* 1882.
Challand, *Hémorrhagie du pancreas, Bullet de la Soc. méd. de la Suisse romande* 1877.
Friedreich, *Handb. d. spec. Pathol. von v. Ziemssen VIII.*
Genersich, *Anomalie des Pankreas. Verh. d. X. internat. med. Congr. III, Berlin* 1891.
Gerhardi, *Pankreaskrankheiten und Ileus, Virch. Arch.* 106. *Bd.*
Hagenbach, *Ueber complicirte Pankreaskrankheiten, Dtsch. Zeitschr. f. Chir., Leipzig* 1887.
Lannois et **Lamoine**, *Contr. à l'ét. des lés. du pancreas dans le diabète, Arch. de méd. exp. III* 1891.
Williamson, *Diabetes mell. and lesions of the Pancreas, Med. Chron. XV* 1892.
Zenker, *Hämorrhagie, Tagebl. d.* 47. *Naturforscherversamml. in Breslau* 1874.

§ 242. **Atrophie** des Pankreas beobachtet man bei marantischen Individuen. Auffällig ist, dass dieselbe nicht selten auch bei Individuen gefunden wird, welche an Diabetes zu Grunde gegangen sind. Auch Druck von Seiten benachbarter Gewebe, sowie Vermehrung des interacinösen Bindegewebes und Fettgewebes kann die Drüsensubstanz zum Schwunde bringen.

Mitunter kommen auch **fettige Degenerationszustände** an den Drüsenzellen des Pankreas vor, welche sich durch eine gelblichweisse Farbe des Parenchyms zu erkennen geben und ebenfalls ihren Ausgang in Atrophie des Drüsengewebes nehmen können.

Als **Lipomatose** kann man eine Veränderung des Pankreas bezeichnen, welche in einer Umwandlung des interacinösen Bindegewebes in Fettgewebe besteht. Zuweilen treten im Fettgewebe Nekrosen auf, die durch eine mattweisse, trübe Färbung ausgezeichnet sind und durch Erweichung zu Cystenbildung oder auch zu Blutungen führen können.

Bei verbreiteter Amyloidentartung verschiedener Organe bildet sich nicht selten auch in den Blutgefässwänden und dem Bindegewebe der Bauchspeicheldrüse **Amyloid**. Die Drüsenzellen dagegen bleiben davon frei, können aber durch fettige Entartung stellenweise zu Grunde gehen.

Im Ductus pankreaticus und seinen Aesten bilden sich bisweilen **Concretionen** (Fig. 324 *e*), welche hauptsächlich aus kohlensaurem und

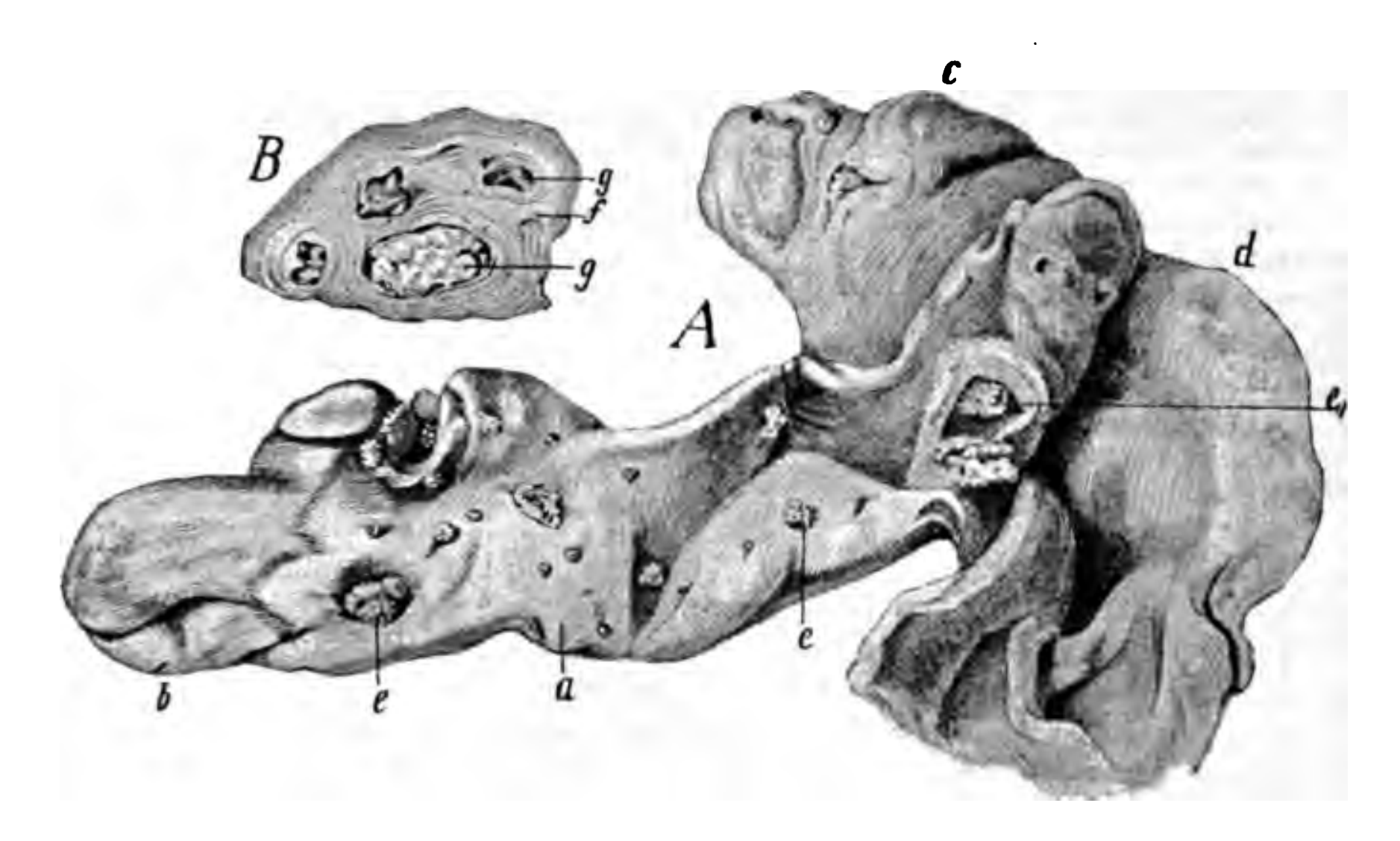

Fig. 324. **Schwielig verhärtetes Pankreas mit Concrementen.** A Pankreas in der Ansicht von oben mit eröffnetem Hauptgang. *a* Eröffneter Ductus pankreaticus erweitert und mit Concrementen (*e*) besetzt, die namentlich da festsitzen, wo Seitengänge abgehen. *b* Schwanzende des Pankreas. *c* Seitlicher Lappen des Pankreas. *d* Aufgeschnittenes Duodenum. *e* e_1 Concremente. B Schnittfläche eines Querschnittes durch den Lappen *c*. *f* Fibrös verhärtetes Stroma. *g* Erweiterte Gänge, mit Concrementen gefüllt. Um $^1/_5$ verkleinert.

phosphorsaurem Kalk bestehen. Die kleinsten Concretionen bilden feine Sandkörner, die grössten werden etwa haselnussgross, sehr selten grösser. Die Steine sind rund oder oval oder zackig und unregelmässig gestaltet; die Oberfläche ist bald glatt, bald höckerig. Die Mehrzahl derselben ist weiss oder grauweiss, seltener sind sie grau oder bräunlich gefärbt. Sie entstehen am häufigsten nach Störungen der Secretion des Pankreas und können gleichzeitig in zahlreichen Exemplaren auftreten (Fig. 324). In ihrer Umgebung stellt sich meist Entzündung ein, welche entweder zu einer Verödung des Drüsengewebes und zu einer Verhärtung des Bindegewebes (Fig. 324 *B f*), oder aber zu Eiterung und Abscedirung führt.

Wird der Ductus Wirsungianns durch Concretionen oder durch entzündliche Veränderungen oder durch Geschwülste verlegt, so kann dies eine cylindrische oder cystische oder rosenkranzförmige Erweiterung (Fig. 324 *Aa* und *Bg*) der hinter denselben gelegenen Theile des Drüsenganges veranlassen. Die daraus entstehenden Cysten werden als **Ranula pankreatica** bezeichnet und können eine ganz bedeutende Grösse erreichen.

Der Inhalt des erweiterten Ganges besteht entweder aus Drüsensecret und Schleim, oder aus Eiter, gelegentlich auch aus blutiger Flüssigkeit (Hämatom). In kleinen Cysten kann er sich auch eindicken und verkreiden. Stellen sich in der Umgebung einer Cyste indurirende Entzündungen ein, so verödet das Drüsengewebe. Weit seltener als die cystische Erweiterung des Hauptganges finden sich cystische Erweiterungen abgegrenzter Abschnitte der kleineren Seitenzweige, doch können dieselben gelegentlich multipel auftreten.

Literatur über Pankreasconcretionen.

Curnow, *Transact. of the Pathol. Soc. XXIV* 1873.
Fauconneau-Dufrèsne, *Traité de l'affection calculeuse du foie et du pancréas, Paris* 1851.
Virchow, *Verhandl. der med.-physik. Gesellsch. zu Würzburg II* 1852.

Literatur über Pankreascysten.

Boeckel, *Des kystes pancréatiques, Paris* 1890.
Hagenbach, *Complicirte Pankreaskrankheiten, Dtsch. Ztschr. f. Chir., Leipzig* 1887.
Hjelt, *Schmidt's Jahrb.* 157. *Bd.* 1873.
Martin, *Pankreascyste, Virch. Arch.* 120. *Bd.* 1890.
Pepper, *Centralbl. f. d. med. Wissensch.* 1871.
v. Recklinghausen, *Virch. Arch.* 30. *Bd.*
Rokitansky, *Lehrb. der pathol. Anatom. III* 1861.
Wyss, *Virch. Arch.* 36. *Bd.*

§ 243. **Entzündungen** des Pankreas sind im Ganzen selten. Je nach der Genese unterscheidet man primäre und secundäre Formen; erstere sind die selteneren, und ihre Ursache ist oft unbekannt; bei letzteren handelt es sich entweder um eine von einem benachbarten Organe auf das Pankreas übergegangene Entzündung oder aber um eine Metastase einer von einem entfernten Organe ausgegangenen Entzündung.

Als leichteste Formen der Entzündung sind jene Schwellungen des Pankreas zu nennen, welche man gelegentlich bei verschiedenen Infectionskrankheiten, namentlich bei Abdominaltyphus beobachtet. Sie sind auf eine Durchsetzung des Bindegewebes mit Flüssigkeit und Zellen, sowie auf eine trübe Schwellung des Epithels zurückzuführen. Ist die Affection frisch, so sieht die Drüse geröthet, ist sie älter, so sieht sie blass, weisslich aus.

Bei der eiterigen Pankreatitis sind entweder einzelne Theile oder die Gesammtmasse des intrapankreatischen, häufig auch des peripankreatischen Bindegewebes in eine eiterig-sulzige Masse umgewandelt. Im weiteren Verlaufe können sich kleinere und grössere Abscesse bilden; es kann sogar zu einer vollständigen Sequestration des Pankreas (Chiari) kommen. Sie tritt am häufigsten als eine Folge eiternder Entzündung in der Nachbarschaft des Pankreas, z. B. in der Bursa omentalis oder im Ductus choledochus, selten als selbständige Erkrankung auf.

Bei der chronischen indurativen Pankreatitis, d. h. bei der Cirrhose des Pankreas (Fig. 324) ist das Bindegewebe innerhalb der Drüse mehr oder weniger verdickt und verhärtet. Häufig ist namentlich der Kopftheil erkrankt, doch kann sich die Verhärtung und die Verödung des Drüsengewebes auch auf das ganze Pankreas erstrecken.

Die indurirende Pankreatitis entsteht am häufigsten durch Uebergreifen einer Entzündung benachbarter Organe, z. B. des Peritoneums oder des Ductus choledochus oder des Magens (bei Ulcus rotundum) auf das Pankreas. In anderen Fällen sind Secretretention sowie Concretionen im Pankreasgang die Veranlassung. Nur selten tritt sie als selbständige Affection auf, doch soll sie (Friedreich) nach übermässigem Alkoholgenuss, sowie unter dem Einflusse constitutioneller acquirirter oder ererbter **Syphilis** vorkommen. In einzelnen Fällen hat man auch **Gummiknoten** beobachtet.

Tuberculose des Pankreas ist sehr selten, doch kommt es bei ausgebreiteter Tuberculose vor, dass auch in ihm sich käsige Knoten bilden. Häufiger als Tuberculose des Pankreas selbst ist eine verkäsende Tuberculose der innerhalb des Gebietes des Pankreas gelegenen Lymphdrüsen.

Unter den **primären Geschwülsten** des Pankreas ist weitaus die wichtigste das Carcinom. Dasselbe bildet meist harte, derbe Knoten, welche ihren Sitz im Kopfe des Pankreas haben. Weiche medullare Carcinome, sowie Gallertkrebse sind dagegen selten, ebenso ist es auch selten, dass ein Krebs im Mittelstücke oder im Schwanze des Pankreas sitzt. Mitunter verbreitet sich ein von dem Kopfe ausgehender Krebs über die ganze Drüse und wandelt dieselbe in eine mehr oder weniger umfangreiche Geschwulstmasse um. Auch auf die Nachbarschaft kann die krebsige Wucherung übergreifen, so namentlich auf den Ductus choledochus, das Duodenum, den Magen, die Gallenblase, die Wirbelsäule, die benachbarten Lymphdrüsen, das Peritoneum, das Netz, die Leber etc. An den letztgenannten Stellen bilden sich oft zahlreiche metastatische Knoten. Greift die Krebswucherung auf den Ductus choledochus über, so entstehen sehr häufig Gallenstauung und Ikterus; innerhalb des Pankreas selbst kann die Verlegung des Ductus Wirsungianus im Kopftheile eine cystische Erweiterung desselben im Schwanztheile zur Folge haben. Werden die benachbarten Venen, z. B. die Vena cava inferior oder die V. portae, oder die V. mesenterica superior von der Neubildung umwachsen, so kann es zu Thrombose derselben und zu erheblichen Circulationsstörungen kommen.

Primäre Sarkome des Pankreas sind ausserordentlich selten.

Unter den **secundären Geschwülsten** hat ebenfalls nur der Krebs eine nennenswerthe Bedeutung. Am häufigsten sind es Krebse des Magens und des Duodenums, welche auf das Pankreas übergreifen. Weit seltener entwickeln sich metastatische Knoten von Carcinomen entfernterer Organe aus.

Literatur über Pankreatitis.

Birch-Hirschfeld, *Arch. d. Heilk. XVI* 1875.
Chiari, *Wiener med. Wochenschr.* 1876 *und* 1880.
Cruveilhier, *Anat. pathol. Tome I Livrais. XV.*
Dittrich, *Ueber genuine acute Pankreasentzündung und über die Bedeutung der Pankreasblutung, Vierteljahrsschr. f. ger. Med. LII* 1890.
Fitz, *Acute Pankreatitis, Boston Med. and Surg. Journ.* 1889; *Acute Pancreatitis, Proc. of the New-York Pathol. Soc. for the year* 1889, *New-York* 1890.
Fränkel, *Zeitschr. f. klin. Med. IV* 1882.
Haidlen, *Acute Pankreatitis im Wochenbett, Centralbl. f. Gyn.* 1884.
Klob, *Oesterr. Zeitschr. f. prakt. Heilk. VI* 1860.
Nathan, *Med. Times and Gaz. II N.* 1052, 1870.

Literatur über Syphilis des Pankreas.

Beck, *Prager med. Wochenschr.* 1884.
Birch-Hirschfeld, *Arch. d. Heilk.* 1875 *und Gerhardt's Handb. der Kinderkrankh. IV.*
Chvostek, *Wiener med. Wochenschr.* 1877.
Hecker, *Virch. Arch.* 17. *Bd.*
Huber, *Arch. d. Heilk.* 1878.
Lancereaux, *Traité de la syphilis, Paris* 1873.

Literatur über Krebs und Sarkom des Pankreas.

Bard *et* **Pic**, *Contrib. à l'étude clin. et anatomo-pathologique du cancer prim. du pancréas, Revue de méd. VIII* 1888.
Chiari, *Metastatisches Sarkom, Prager med. Wochenschr.* 1883.
Davidsohn, *Ueber Krebs der Bauchspeicheldrüsen, I.-D. Berlin* 1872.
Frerichs, *Klinik der Leberkrankheiten I* 1858.
Lücke *und* **Klebs**, *Krebs, Virch. Arch.* 41. *Bd.*
Strümpell, *Krebs, Deutsch. Arch. f. klin. Med. XXII.*
Wagner, E., *Krebs, Arch. d. Heilk. II* 1861.
Wesener, *Krebs, Virch. Arch.* 93. *Bd.*

ELFTER ABSCHNITT.

Pathologische Anatomie des Respirationsapparates.

I. Pathologische Anatomie der Nase und ihrer Nebenhöhlen.

§ 244. Hochgradige angeborene **Missbildungen der Nase** kommen fast nur neben anderweitigen Missbildungen des Gesichtes vor. So kann z. B. bei Kyklopie die Nase vollkommen fehlen oder zu einem rüsselförmigen Organ verunstaltet sein, welches seinen Sitz über dem Auge hat (vergl. § 132 des allg. Th.). Unter den weniger erheblichen Missbildungen sind das Fehlen einzelner Muscheln, die mangelhafte Ausbildung des Septums sowie des Siebbeines und der Nasenbeine, ferner die Verengerung und der Verschluss der Choanen, die Schiefstellung und Verbiegung der Nasenscheidewand, endlich Spaltbildungen im Nasenflügel und in dem Boden der Nase zu nennen.

Blutungen aus der Nasenschleimhaut (**Epistaxis**) kommen sehr häufig vor und erfolgen theils durch Diapedese, theils durch Rhexis. Bei manchen Individuen sind dieselben habituell. Im Uebrigen kommen sie namentlich bei hämorrhagischer Diathese, bei verschiedenen infectiösen Erkrankungen, bei Unregelmässigkeiten der Menstruation, bei Hemmungen des Blutabflusses, bei Nasenentzündungen etc. vor.

Die **Entzündung** der Nasenschleimhaut, die **Rhinitis**, gehört zu den häufigsten Affectionen und trägt meist den Charakter eines schleimigen oder eines eiterigen Katarrhs, seltener einer krupösen oder diphtheritischen oder phlegmonösen oder ulcerösen Entzündung.

Der **acute Katarrh** der Nase wird als **Coryza** bezeichnet und ist die Folge äusserst verschiedener Schädlichkeiten.

Chronischer Nasenkatarrh kommt namentlich bei Scrofulösen, Phthisischen und Syphilitischen, seltener bei gesunden Individuen vor und führt theils zu Verdickungen, theils zu Verdünnungen und Atrophie der Schleimhaut. Tritt letzteres ein, so wird die Nasenhöhle auffallend geräumig, ihre Schleimhaut producirt ein eiteriges, gelbliches oder grünliches Secret, welches sich bei Anwesenheit von Fäulnissorganismen zersetzt, einen stinkenden Geruch verbreitet (**Ozaena simplex**, **Stinknase**) und zu missfarbigen, grünlichen und buntscheckigen Borken und Krusten eintrocknet. Nach SCHUCHARDT geht bei Ozaena das Flimmerepithel der Schleimhaut verloren und wird durch geschichtetes Plattenepithel ersetzt, dessen desquamirende Zellen fauligen Zerfallsprocessen anheim-

fallen. Nach E. FRÄNKEL schwinden in der atrophirenden Schleimhaut namentlich auch die BOWMAN'schen Drüsen. Bei sehr langer Dauer der Erkrankung kann auch der unter der Schleimhaut gelegene Knochen atrophiren. E. FRÄNKEL bezeichnet daher die Ozaena simplex als **Rhinitis chronica atrophica foetida.**

Krupöse und **diphtheritische Entzündungen** treten am häufigsten secundär nach entsprechenden Rachenentzündungen auf. Umschriebene verschorfende Entzündungen, die an der Nasenscheidewand vorkommen und wahrscheinlich durch Eiterkokken verursacht werden, können zu Perforation der Nasenscheidewand führen.

Phlegmonöse Entzündungen mit Vereiterung der Schleimhaut schliessen sich meist an entsprechende Entzündungen in der Nachbarschaft an, können indessen auch auf die Nase beschränkt vorkommen.

Syphilitische Initialsklerosen kommen an der Nase selten vor, etwas häufiger sind **syphilitische Katarrhe (Coryza syphilitica)**, bei denen sich erythematöse Flecken und Papeln bilden, die unter Umständen ulceriren und zu Bildung von Geschwüren und zu nekrotischer Abstossung angrenzender Knorpel- und Knochentheile führen. Noch häufiger sind **gummöse Entzündungen**, welche entweder von der Nasenschleimhaut oder von dem Periost und dem Perichondrium des knöchernen und knorpeligen Nasengerüstes ausgehen und nicht nur zu tiefgreifendem Geschwürszerfall der Weichtheile, sondern auch zu mehr oder minder umfangreicher Zerstörung der knöchernen und der knorpeligen Nasentheile, sowie auch der an die Nase angrenzenden Knochen führen, so dass die Nase in der mannigfaltigsten Weise verunstaltet wird und bei Vernarbung der Geschwürsherde mitunter vollkommen zusammensinkt.

Die erkrankte Schleimhaut producirt namentlich bei diffuser Ausbreitung der gummösen Infiltration ein widerlich riechendes eiteriges, zum Theil zu schmutzigen Borken eintrocknendes Secret, welches der Erkrankung den Namen einer **Ozaena syphilitica** eingetragen hat.

Tuberculose der Nase wird allgemein als selten angesehen, doch ist es wahrscheinlich, dass eine anatomische Untersuchung der Nase häufiger, als man bisher annimmt, eine tuberculöse Erkrankung nachweisen würde, und dass namentlich ein Theil der eiterigen Katarrhe und der Nasenekzeme bei Kindern tuberculöser Natur ist. Anatomisch ist der Process entweder durch tuberculöse Granulationswucherungen oder durch Geschwürsbildung charakterisirt, welche mitunter zu Caries der angrenzenden Knochen führt, wobei sich stinkender Nasenausfluss (Ozaena tuberculosa) einstellt. Lupus des Gesichtes kann auch auf die Nasenschleimhaut übergreifen und zu Infiltrationen führen, die geschwürig zerfallen.

Bei **Rotz** der Nase treten eiterige oder eiterig-blutige Katarrhe auf, und es entstehen in der Schleimhaut circumscripte Knötchen oder auch ausgebreitete Infiltrationen, die vereitern und zu Bildung multipler Geschwürchen führen, die zu grösseren buchtigen Geschwüren verschmelzen, oft auch in die Tiefe greifen, die Knochen blosslegen und dadurch zum Absterben bringen.

Bei **Lepra** bilden sich in der Nase Knoten, die unter Umständen ulceriren.

Alle Nasenentzündungen können auf die **Nebenhöhlen der Nase** übergreifen und hier einen mehr oder weniger selbständigen Verlauf nehmen. Die betreffenden Höhlen füllen sich dabei mit schleimigem oder eiterigem Secret. Von der Stirnhöhle und dem Siebbeinlabyrinth aus

kann die Entzündung auf die Schädelhöhle übergreifen und hier mit einer Meningitis enden.

Literatur über Coryza und Ozaena.

Demme, *Ueber Ozaena, D. med. Woch.* 1891.
Fränkel, B., *Handb. d. spec. Pathol. von v. Ziemssen IV.*
Fränkel, E., *Virch. Arch.* 79., 87. *und* 90. *Bd.*
Gottstein, *Bresl. ärztl. Zeitschr.* 1879 *N.* 17.
Hajek, *Die Bakterien bei der acuten und chronischen Coryza sowie bei der Ozaena und deren Beziehungen zu den genannten Krankheiten, Berl. klin. Wochenschr.* 1888; *Das perfor. Geschwür der Nasenscheidewand, Virch. Arch.* 120. *Bd.* 1890.
Hartmann, *D. med. Wochenschr.* 1878 *N.* 13.
Huppert, *Begriff und Ursachen der Ozaena, I.-D. Strassburg* 1879.
Krause, *Virch. Arch.* 85. *Bd.*
Löwenberg, *D. med. Wochenschr.* 1885.
Mackenzie, *A Contrib. of the Pathological Histology of acute and chronic Coryza, The New-York Med. Journ.* 1885.
Michel, *Krankh. der Nasenhöhle und des Nasenrachenraumes*, 1876.
Schuchardt, *Ueber das Wesen der Ozaena, Samml. klin. Vortr. N.* 340, *Leipzig* 1889, *und v. Langenbeck's Arch.* 39. *Bd.* 1889.

Literatur über Tuberculose der Nase.

Bresgen, *Der chron. Nasen- und Rachenkatarrh, Wien* 1883.
Demme, *Berl. klin. Wochenschr.* 1883.
Kikuzi, *Tuberculose der Nasenschleimhaut, Beitr. z. klin. Chir. v. Bruns III* 1888.
Riedel, *Dtsch. Zeitschr. f. Chir. X.*
Tornwald, *D. Arch. f. Ohrenheilk. X.*
Weichselbaum, *Allg. Wiener med. Zeitung* 1881 *Nr.* 27.
Zuckerkandl, *Norm. und pathol. Anatomie der Nasenhöhle und ihrer pneum. Anhänge, Wien* 1882.

Literatur über Phlegmone und Nebenhöhlen der Nase.

Kohts, *Gerhardt's Handb. der Kinderkrankheiten III.*
Scheff, *Ueber das Empyem der Highmorshöhle u. sein dental. Ursprung, Wien* 1891.
Steiner, *Erweiterung der Stirnhöhlen durch Eiter-, Blut- und Secretansammlung, Concremente und Neubildungen, Arch. f. klin. Chir. XIII.*
Weichselbaum, *Wiener med. Jahrb.* 1881.

§ 245. Die Schleimhaut der Nase und ihrer Nebenhöhlen ist nicht selten der Sitz von **hyperplastischen Wucherungen** und von **Geschwülsten**, welche sich theils als Folge chronischer Entzündungen, theils ohne erkennbare Ursachen entwickeln. Sie bilden theils diffuse Verdickungen, theils polypöse Excrescenzen, die unter dem Namen **Nasenpolypen** zusammengefasst werden.

Die weichen Polypen (Schleimpolypen) sind in ihrem Bau häufig der Schleimhaut durchaus ähnlich, nur zellreicher. Nicht selten sind indessen die in der Wucherung eingeschlossenen Schleimdrüsen cystisch entartet (Blasenpolypen), so namentlich in den Polypen des Atrium Highmori, oder auch vermehrt und vergrössert (adenomatöse Polypen); zuweilen sind auch die Gefässe stark entwickelt (teleangiektatische Polypen).

Eine weitere Gruppe von Polypen besteht aus ödematösem Bindegewebe und Schleimgewebe, muss also den Fibromen und Myxomen zugezählt werden. Sie sind weit durchsichtiger als die erstgenannten und haben meist eine gelbliche Färbung, während die ersteren grau oder grauroth aussehen.

Ferner kommen in der Nase und ihren Nebenhöhlen Sarkome, derbe Fibrome, Osteofibrome, Chondrome, Osteome, Car-

cinome und Dermoide, sowie Mischgeschwülste aus der Bindesubstanzgruppe vor.

Manche derselben gehen nicht von der Scheimhaut, sondern von dem Periost oder dem Knochen aus.

Die Bindesubstanzgeschwülste, namentlich die vom Periost ausgehenden, können eine erhebliche Grösse erlangen, den Raum, in dem sie sich entwickeln, ausdehnen und zu den bestehenden Oeffnungen hinauswuchern.

Die Carcinome entwickeln sich am häufigsten in den äusseren Nasentheilen, gehören also noch zu den Hautcarcinomen. Die von der Schleimhaut ausgehenden bilden höckerige Wucherungen, welche früher oder später ulceriren.

Als **Rhinolithen** bezeichnet man Concremente, welche hauptsächlich aus Kalk bestehen. Sie bilden sich am häufigsten um Fremdkörper, welche in die Nase eingedrungen sind; seltener geben eingedickte Secrete Veranlassung zu ihrer Entstehung.

Von **pflanzlichen Parasiten** kommen in der Nase verschiedene Spaltpilze, Aspergillusarten (Schubert) und der Soorpilz vor. Erstere sind zum grössten Theil harmlose Bewohner des Nasensecretes, können indessen gelegentlich auch Zersetzungen desselben (Ozaena) herbeiführen. Nach v. Besser enthält die gesunde Nasenhöhle nicht selten auch pathogene Bakterien, so namentlich den Diplococcus pneumoniae, Staphylococcus pyogenes aureus, Streptococcus pyogenes und Bacillus pneumoniae. Bei Tuberculose, Rotz und Lepra sind Bacillen die Ursache der Erkrankung.

Literatur über hyperplastische Wucherungen, Geschwülste und pflanzliche Parasiten der Nase.

v. Besser, *Die Bakterien der normalen Luftwege, Beitr. z. path. Anat. v. Ziegler VI* 1889.
Billroth, *Ueber den Bau der Schleimpolypen*, 1855.
Bramann, *Dermoide der Nase, Arbeiten a. d. chir. Universitätsklinik IV, Berlin* 1889.
Fränkel, *Hyperplasie der Nasenmuschelbekleidung, D. med. Wochenschr.* 1884.
Hopmann, *Virch. Arch.* 93. *Bd.*
Kohts, *Die Krankheiten der Nase, Gerhardt's Handb. d. Kinderkrankh. III.*
Schubert, *Mykose von Aspergillus fumigatus, D. Arch. f. klin. Med. XXXVI* 1885.
Tillmanns, *Ueber todte (von ihrem Mutterboden losgelöste) Osteome der Nasen- und Stirnhöhle, Arch. f. klin. Chir. XXXII* 1885.
Virchow, *Die krankhaften Geschwülste I und II.*
Zahn, *Ueber Cysten mit Flimmerepithel im Nasenrachenraum, Dtsch. Chir. XXII* 1885.
Zarniko, *Beitr. z. Histologie der Nasengeschwülste, Virch. Arch.* 128. *Bd.* 1892.

II. Pathologische Anatomie des Kehlkopfes.

§ 246. Vollständiger Mangel des Kehlkopfes ist eine sehr seltene **Missbildung** und kommt nur bei Acardiacus amorphus und bei A. acephalus vor. Erheblich häufiger wird angeborener Defect einzelner Theile, z. B. der Epiglottis oder eines Kehlkopfknorpels oder von Theilen eines solchen, beobachtet. Es kommen ferner Asymmetrie sowie abnorme Grösse oder abnorme Kleinheit des Kehlkopfes vor; letztere namentlich neben Aplasie des Hodens, sowie nach frühzeitiger Kastration. Zuweilen bilden sich überzählige Knorpel; es kann ferner die Epiglottis mehr oder minder tief gespalten sein. Nicht selten sind die Sinus Morgagni abnorm weit; mitunter bilden sich sogar extralaryngeale Säcke, welche mit ersteren communiciren.

Unter den **erworbenen Formveränderungen** verdient die Stenose des Kehlkopfes besonders hervorgehoben zu werden. Sie kann durch Druck von aussen herbeigeführt werden; häufiger hängt sie von Erkrankungen des Kehlkopfes selbst ab, so namentlich von Entzündungen, in deren Gefolge die Schleimhaut stark anschwillt und mit Exsudat überdeckt wird, oder bei welchen sie in narbige Schrumpfung geräth, sowie von Geschwulstbildungen, welche sich im Kehlkopfinnern entwickeln. Functionelle Stenosen können auch durch Lähmung der Glottiserweiterer oder durch spastische Contraction der Glottisverengerer herbeigeführt werden. Endlich können auch Fremdkörper, welche in den Kehlkopf gelangen, diesen Effect haben.

Literatur zur pathologischen Anatomie des Kehlkopfes.

Bresgen. *Pathologie d. Nasen-, Rachen-, Mund- u. Kehlkopfkrankheiten. Wien* 1884.
Bruns, P., *Die Laryngotomie,* 1878.
Cornil et Ranvier. *Manuel d'histol. pathol., Paris* 1882
Eppinger, *Handb. der pathol Anatomie von Klebs* 7. *Lief., Pathol. Anatomie des Kehlkopfs und der Trachea. Berlin* 1880.
Heymann, *Beitrag zur Kenntniss des Epithels und der Drüsen des menschlichen Kehlkopfes im gesunden und kranken Zustande, Virch. Arch.* 118. *Bd.* 1889.
Kanthack, *Studien über die Histologie der Larynxschleimhaut und der Stimmbänder. Virch. Arch.* 117., 118. *und* 119. *Bd.* 1889 *und* 1890.
Mackenzie, *Krankh. d. Halses u. d. Nase. Berlin* 1880.
Madelung, *Mediane Laryngocele. v. Langenbeck's Arch.* 40. *Bd.* 1890.
Rauchfuss, *Gerhardt's Handb. d. Kinderkrankh. III.*
Störk. *Klinik der Krankheiten des Kehlkopfes. Stuttgart* 1880.
v. Ziemssen und Steiner. *v. Ziemssen's Handb. der spec. Pathol. IV.*

§ 247. **Katarrhalische Entzündungen** der Kehlkopfschleimhaut sind durch Röthung und Schwellung sowie durch die Bildung eines schleimigen oder eines eiterigen oder eines serösen Secretes charakterisirt. Letzteres beobachtet man namentlich bei Katarrhen, die sich bei bestehender Stauungshyperämie entwickelt haben. Die Entzündung ist entweder über den ganzen Kehlkopf verbreitet oder auf einzelne Theile, z. B. auf die Stimmbänder oder auf die Epiglottis beschränkt und kann durch die verschiedenartigsten Schädlichkeiten hervorgerufen werden.

Bei längerem Bestande eines Katarrhes bleiben die Blutgefässe andauernd erweitert. Das Epithel wird in vermehrter Menge abgestossen und bildet an den Stimmbändern nicht selten weisse circumscripte oder diffus ausgebreitete Verdickungen. Sowohl das Epithel als das Bindegewebe können von Rundzellen durchsetzt sein. Durch Hypertrophie des letzteren können sich an den Stimmbändern papillöse Erhebungen bilden. Durch Vergrösserung und Erweiterung der Schleimdrüsen erhalten ferner die Unterflächen des Kehldeckels, sowie die falschen Stimmbänder und die Morgagni'schen Taschen zuweilen eine granulirte Beschaffenheit (Laryngitis granulosa). Endlich können durch Zerfall des Epithels und Vereiterung des Bindegewebes Erosionen und Geschwürchen entstehen. Es kommt dies am häufigsten an den Stimmbändern sowie an der hinteren Commissur vor und hängt wohl meist mit der Ansiedlung von Spaltpilzen und von Soorpilzen in dem aufgelockerten Epithel zusammen.

Bei lange dauernden Katarrhen, sowie nach ulcerösen Processen kann ein Theil des Drüsengewebes veröden und die Schleimhaut dünn, atrophisch werden. Nach häufig sich wiederholenden oder andauernden Reizungen entwickelt sich bisweilen eine Hypertrophie des

Plattenepithels, welche der betreffenden Stelle eine weissliche Farbe verleiht und auch auf Stellen sich ausbreitet, die sonst Flimmerepithel tragen. Sie kommt namentlich an den Stimmbändern vor und kann sich mit papillösen Schleimhautverdickungen combiniren (vergl. § 250).

Krupöse Entzündung der Kehlkopfschleimhaut tritt theils primär, theils secundär nach Entzündungen in der Nachbarschaft auf. Am häufigsten kommt sie bei Diphtherie, Blattern, Abdominaltyphus und Cholera vor, kann indessen auch durch Erkältung oder durch eingeathmete reizende Gase, heisse Dämpfe, Fremdkörper hervorgerufen werden. Die Innenfläche des Kehlkopfes ist dabei mit gelblichweissen oder weissen, mehr oder weniger cohärenten Membranen, zuweilen auch nur mit zarten weissen Flocken belegt, welche sich theils leicht abziehen lassen, theils etwas fester der Unterlage anhaften, so namentlich an Stellen, welche geschichtetes Plattenepithel und Papillen besitzen. Die festesten, dicksten Auflagerungen kommen bei Diphtherie vor.

Die krupösen Membranen bestehen theils aus Fibrinfäden und Balken, welche Eiterkörperchen einschliessen, theils aus glänzenden homogenen Schollen. Nach ihrer Wegnahme erscheint die Schleimhaut geröthet, von Epithel entblösst.

Diphtheritische Entzündung mit tiefgreifender Verschorfung und **Gangrän** der Kehlkopfschleimhaut kommen am häufigsten bei Diphtherie und Typhus vor, sind indessen auch bei diesen Krankheiten selten. Man findet dagegen nicht selten kleine, nekrotische Herde im Bindegewebe unter krupösen Auflagerungen des Kehldeckels.

Als **Glottisödem** bezeichnet man eine mehr oder minder hochgradige Schwellung der membranösen Auskleidung des Kehlkopfes, welche durch eine ödematöse Durchtränkung der Mucosa und besonders der Submucosa bedingt ist. Am stärksten pflegt die Schwellung an der Unterfläche des Kehldeckels und an den Ligamenta aryepiglottica und den falschen Stimmbändern zu werden, deren Submucosa locker gebaut ist. An sämmtlichen genannten Stellen können sich solche Wülste bilden, dass das Lumen des Kehlkopfes verlegt wird.

Man kann ein acutes und ein chronisches Oedem unterscheiden. Das erstere ist durch eine entzündliche Exsudation bedingt und tritt namentlich als Complication katarrhalischer, krupöser und diphtheritischer Entzündungen, sowie auch in der Nachbarschaft syphilitischer, tuberculöser und krebsiger Geschwüre und submucöser und perichondritischer Abscesse auf. Auch zu eiterigen Entzündungen des Pharynx, der Schilddrüse und des Bindegewebes am Halse kann es sich hinzugesellen. Seiner Genese entsprechend ist das acute Oedem oft einseitig oder auch auf eine einzige der aufgeführten Stellen beschränkt.

Das chronische Oedem ist meist die Folge von Stauungen bei Herzfehlern und Lungenemphysem, Compression der Halsvenen etc., und von nicht entzündlichen Blut- und Gefässwandveränderungen, tritt meist symmetrisch auf, hat seinen Sitz namentlich an der Unterfläche des Kehldeckels und an den aryepiglottischen Falten, kann indessen in geringerem Grade auch an den Stimmbändern vorkommen. Bestehen im Kehlkopf chronische Entzündungen (Geschwüre, Perichondritis), so können auch entzündliche Oedeme einen mehr chronischen Verlauf nehmen.

Als **Phlegmone laryngis** bezeichnet man eine eiterig seröse und eiterig fibrinöse Infiltration der Submucosa und Mucosa, deren Sitz im Grossen und Ganzen der nämliche ist, wie derjenige des acuten Oedemes.

An die Infiltration schliesst sich eine Vereiterung des Gewebes an, so dass sich submucöse und mucöse **Abscesse** bilden, welche nach ihrem Durchbruch Geschwüre hinterlassen. Dringt die Entzündung in die Tiefe auf die Knorpel, so entsteht eine eiterige Perichondritis (§ 251). Weiterhin kann ein Durchbruch des Eiters nach den Halsmuskeln oder nach dem Pharynx und dem Oesophagus eintreten. Nach Entleerung des Eiters kann der Process unter Narbenbildung zur Heilung gelangen.

Die phlegmonöse Laryngitis schliesst sich zuweilen an krupöse, diphtheritische und gangränöse Entzündungen, sowie an tuberculöse und syphilitische Verschwärungen an. In anderen Fällen sind Entzündungen des Perichondriums oder des Rachens oder der Tonsillen, sodann auch acute Traumen die Veranlassung. Es nehmen ferner nicht selten die bei Typhus, Scharlach und Pyämie auftretenden Kehlkopfentzündungen ihren Ausgang in Eiterung.

Bei **Typhus abdominalis** kommt zunächst eine einfache katarrhalische Laryngitis vor, welche durch Epitheldesquamation, Ekchymosirungen und oberflächliche Erosionen, sowie durch Rhagaden ähnliche Schleimhautdefecte ausgezeichnet ist, die namentlich an den Rändern der Epiglottis ihren Sitz haben. Nicht selten ist die Schleimhaut der unteren Fläche des Kehldeckels, der Vorderwand des Kehlkopfes und der Stimmbänder mit einem kleienförmigen, haftenden oder leicht abziehbaren Belag bedeckt, welcher aus nekrotischem Epithel, Rundzellen, Kokken und Bacillen besteht. Zuweilen finden sich an den wahren und falschen Stimmbändern auch Geschwüre, deren Grund und Rand ebenfalls mit Bakterien belegt ist, und es scheint die Anwesenheit der Bakterien auch die Ursache des Gewebszerfalls zu sein. Wie weit es sich dabei um Typhusbacillen, wie weit um andere secundäre Bakterienansiedelungen handelt, ist noch näher zu untersuchen. Jedenfalls gehört ein Theil der vorhandenen Mikroorganismen nicht zu den Typhusbacillen.

Fig. 325. Variolöse Geschwüre im Kehlkopf und der Trachea. Natürl. Gr.

Weniger häufig als diese Ulcerationen treten in der Laryngealschleimhaut bei Typhus diffuse oder knotige, weiche Schwellungen auf, welche durch eine hochgradige zellige Infiltration bedingt werden. Eppinger bezeichnet sie als specifisch typhöse Affectionen und setzt sie mit den Darminfectionen in eine Linie.

Sie finden sich namentlich an der Basis des Kehldeckels, an den falschen Stimmbändern, an der Innenfläche der Giessbeckenknorpel und an der vorderen Commissur und können durch Zerfall typhöse Geschwüre mit infiltrirten Rändern bilden.

Sowohl die specifisch typhösen als auch die nicht specifischen Verschwärungen können der Fläche nach sich ausbreiten oder nach der Tiefe vordringen

und auf das Perichondrium der verschiedenen Knorpel übergreifen. In Folge dessen entstehen nicht selten umfangreiche Gewebsdefecte, und die ergriffenen Knorpel werden nekrotisch. Letzteres tritt namentlich dann ein, wenn, was nicht selten geschieht, die Perichondritis einen eiterigen oder gangränösen Charakter annimmt.

Die bei **Variola** auftretende Laryngitis ist dadurch ausgezeichnet, dass in der gerötheten Schleimhaut häufig punktförmige, weissliche Flecken oder kleine, hanfkorngrosse Knötchen sich zeigen. Nach Eppinger entstehen erstere durch Trübung und körnige Degeneration, letztere dagegen durch zellige Infiltration des Epithels. Durch Zerfall der infiltrirten Theile entstehen kleine rundliche Geschwüre (Fig. 325). Daneben können sich auch kleienartige Beläge aus nekrotischem Epithel und Eiterkörperchen, oder aber cohärente krupöse Exsudatmembranen bilden.

Bei Variola haemorrhagica treten zu den beschriebenen Erkrankungen noch Blutungen hinzu; ferner können sich in späteren Stadien im Bindegewebe kleine Eiterherde bilden. Grössere perichondritische Abscesse mit Knorpelnekrose treten dagegen nur selten auf.

Scharlach ruft meistens nur katarrhalische, seltener krupöse und diphtheritische Laryngitis hervor, ebenso auch **Masern** und **Typhus exanthematicus**. **Diphtherie** führt bei Mitbetheiligung des Kehlkopfes an den entzündlichen Processen meist zu krupöser Entzündung.

Literatur über Entzündung des Kehlkopfes und deren Folgen.

Landgraf, *Ueber Rachen- u. Kehlkopferkrank. bei Abdominaltyphus. Charité-Ann. XIV* 1889.
Posner, *Untersuchungen über Schleimhautverhornung (Pachydermia mucosae), Virch. Arch.* 118. *Bd.* 1889.
Rheiner, *Ueber den Ulcerationsprocess im Kehlkopf, Virch. Arch.* 5. *Bd.* 1853.
Schottelius, *Katarrhalische Geschwüre, Schriften der Gesellsch. zur Förderung der Naturwissensch. in Marburg XI. Bd.*
Steudener, *Zur Histologie des Croup im Larynx und der Trachea, Virch. Arch.* 54. *Bd.* 1872.
Wagner, *Die Diphtheritis und der Croup des Rachens und der Luftwege in anatomischer Beziehung, Arch. d. Heilk. VII* 1866.
Weigert, *Ueber Croup und Diphtheritis, Virch. Arch.* 70. *Bd.* 1877.
Weitere diesbezügliche Literatur enthalten § 246 *und* § 189.

§ 248. Die **Tuberculose** des Kehlkopfes bildet eine häufige Complication tuberculöser Lungenerkrankungen, tritt dagegen ohne letztere äusserst selten auf. Danach handelt es sich auch meistens um eine durch die bacillenhaltigen Sputa vermittelte Infection; doch kommen auch Fälle vor, in welchen in Folge einer Infection des Blutes oder der Lymphe Tuberkel in der Schleimhaut des Larynx sich entwickeln.

Der Process beginnt nach stattgehabter Infection mit der Bildung kleiner, subepithelial gelegener zelliger Herde, welche in Form grauer Knötchen etwas über die Oberfläche prominiren. Diese Herde können rasch verkäsen, zerfallen, nach aussen durchbrechen und auf diese Weise kleine Geschwüre (Fig. 326 *a*) mit wenig infiltrirtem Rande bilden. In anderen Fällen breitet sich die Wucherung und die zellige Infiltration stärker aus, so dass ein subepitheliales Granulationsgewebe entsteht, welches meist exquisite Tuberkel enthält und je nach seiner Mächtigkeit kleinere und grössere, meist höckerige Schleimhauterhebungen (Fig. 327 *a b*) bildet. Früher oder später stellen sich auch in diesen Verkäsung, Zerfall und damit auch ein Durchbruch der epithelialen Decke ein. Es bilden sich dadurch Geschwüre, deren Rand und Grund mehr oder weniger infiltrirt, nicht selten theilweise schon verkäst sind.

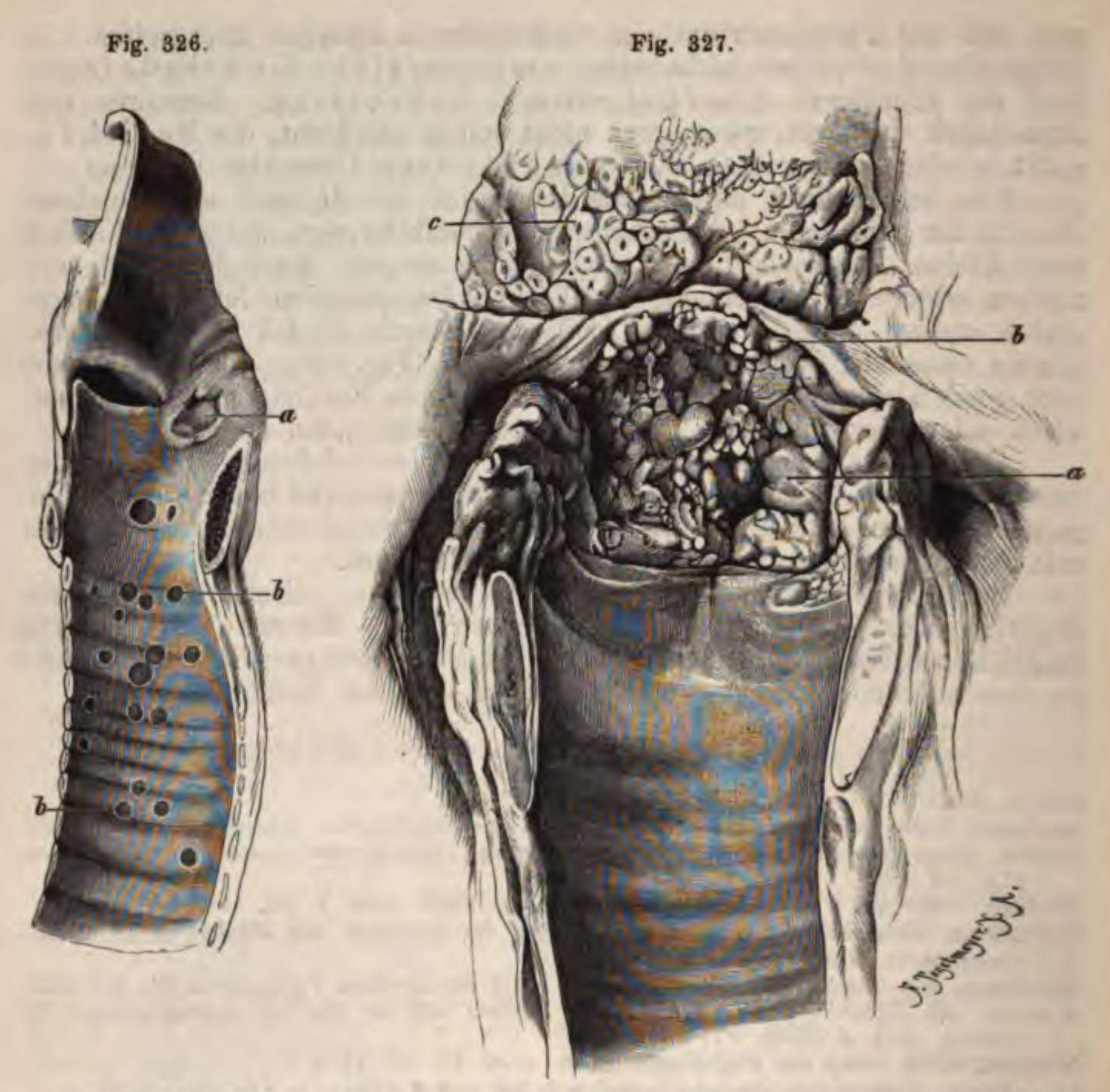

Fig. 326. Tuberculosis laryngis et tracheae ulcerosa. Sagittalschnitt durch den Kehlkopf und die Luftröhre. *a* Tiefgreifendes Geschwür über dem Processus vocalis des Giessbeckenknorpels.

Fig. 327. Tuberculosis laryngis hypertrophica. Ansicht des längsgespaltenen und geöffneten Kehlkopfes von hinten. *a b* Papilläre und knotige Wucherungen an der Vorder- und Seitenwand des Kehlkopfes und an der Hinterfläche des Kehldeckels. *c* Vergrösserte Zungenbalgdrüsen.

An die primären Erkrankungsherde schliessen sich weiterhin secundäre in Form knötchenförmiger Entzündungsherde an, welche ihren Sitz theils in der Mucosa, theils in der Submucosa oder auch im Perichondrium, oder innerhalb der Schleimdrüschen, seltener zwischen den Muskeln haben. Auch aus diesen können sich grössere, tuberkelhaltige Granulationsherde entwickeln, welche später verkäsen. Es geschieht dies namentlich im Perichondrium der verschiedenen Knorpel.

Grössere tuberculöse Granulationen entwickeln sich besonders häufig an der Unterfläche und am Seitenrande des Kehldeckels (Fig. 327 *b*) sowie an der Vorder- und Hinterwand des Kehlkopfes (*a*). An den Stimmbändern dagegen pflegt der Zerfall einzutreten, ehe grössere Granulationen sich entwickelt haben. Eine ausnahmslose Regel existirt indessen im Verlaufe nicht; es muss im Gegentheil betont werden, dass die Ausbrei-

tung der tuberculösen Infiltration und damit auch der geschwürigen Gewebszerstörung eine äusserst verschiedene sein kann, dass in vielen Fällen sich nur kleine Ulcerationen ausbilden, welche sich auf die Stimmbänder oder auch auf die Hinterwand beschränken (Fig. 326 *a*), während in anderen Fällen umfangreiche Theile der Kehlkopfschleimhaut verloren gehen und der nekrotisirende Process auch auf den Knorpel übergreift.

Neben den tuberculösen Verschwärungen besteht stets ein mehr oder minder intensiver Katarrh. Im Anschluss an den geschwürigen Zerfall können sich auch Glottisödeme und phlegmonöse Entzündungen einstellen.

Lupus der Nase und des Rachens kann auf den Kehlkopf übergreifen und zu knotigen und papillären Wucherungen und zu Geschwüren mit verdickten Rändern führen. Bei localer Abheilung der Processe bilden sich Narben und damit mehr oder minder hochgradige Verunstaltungen.

Literatur über Tuberculose des Kehlkopfes.

Biefels, *D. Arch. f. klin. Med. XXX* 1882.
Chiari *und* **Riehl**, *Lupus, Vierteljahrsschr. f. Derm. u. Syph.* 1882.
Cohen, *Americ. Journ. of med. Sc.* 1883.
Garrè, *Primärer Lupus des Kehlkopfeinganges, Dtsch. med. Wochenschr.* 1889.
Heinze, *Die Kehlkopfschwindsucht, Leipzig* 1879.
Heryng, *Die Heilbarkeit der Larynxphthise, Stuttgart* 1887.
Joal, *Arch. gén. de méd.* 1881.
Korkunoff, *Entstehung der tub. Kehlkopfgeschwüre, Dtsch. Arch. f. klin. Med.* 43. *Bd.* 1889.
Mackenzie, J. N., *A Contrib. of the Pathol. Histol. of Laryngo-Tracheal Phthisis, Arch. of Med. New-York* 1882.
Schech, *Samml. klin. Vortr. v. Volkmann N.* 230, 1883.

§ 249. Die **syphilitische Entzündung** des Kehlkopfes kann sich zunächst als Erythem und Katarrh äussern, doch muss hervorgehoben werden, dass hierbei nicht selten schon eine auffallend starke Infiltration der Schleimhaut vorhanden ist.

Weiterhin können Erosionen entstehen, in deren Grunde und Rande die Infiltration besonders mächtig wird und beträchtlich in die Tiefe greift. Durch local gesteigerte entzündliche Infiltrationen können ferner locale grauweisse oder grauröthliche Schleimhauterhebungen (Laryngitis syphilitica papulosa) sich bilden, welche späterhin ebenfalls ulceriren oder sich durch Resorption des Exsudates zurückbilden.

Die Geschwüre, welche durch Zerfall der infiltrirten Schleimhaut entstehen, sind bald nur klein und oberflächlich, bald grösser und tiefer greifend. Der Grund grösserer Geschwüre ist mit einem grauen Belag bedeckt, nach dessen Entfernung das weisslich gefärbte Infiltrat sichtbar wird. Am häufigsten sitzen sie am Kehldeckel, oder an den Stimmbändern und der hinteren Kehlkopfwand. In seltenen Fällen nehmen sie schliesslich den grössten Theil des Kehlkopfinneren ein und legen auch die angrenzenden Knorpel bloss.

Eine zweite Form syphilitischer Kehlkopfgeschwüre entwickelt sich aus gummösen Knoten, welche ihren Sitz vornehmlich in der Submucosa haben und unabhängig von Pharynxerkrankungen auftreten. Am häufigsten kommen sie am Kehldeckel (Fig. 328 *a*) und an den Stimmbändern vor und können in einer solchen Zahl und Grösse auftreten, dass sie das Lumen des Kehlkopfes verlegen.

Kleine Knoten können resorbirt werden, grössere dagegen pflegen im Centrum zu erweichen und nach innen durchzubrechen, so dass kesselförmige Geschwüre mit infiltrirten Rändern (Fig. 328 *a b*) entstehen.

Daneben kann die Infiltration und die Geschwürsbildung auch in die Tiefe greifen und zu Perichondritis und Nekrose des Knorpels führen, wobei die Entzündung häufig einen eiterigen Charakter gewinnt.

Der syphilitische Zerstörungsprocess kann zu jeder Zeit still stehen und unter Bildung von Narbengewebe heilen. Geschieht dies erst spät, so gehen zuvor umfangreiche Theile des Kehlkopfes, z. B. der Kehldeckel, die Stimmbänder etc. verloren. Je grösser die Defecte waren, desto grösser werden im Allgemeinen auch die Narben und die Verunstaltungen des Kehlkopfes ausfallen. Die einzelne Narbe ist weiss, derb und zieht sich stark zusammen, so dass der Kehlkopf nicht selten äusserst difform, und sein Lumen, sowie sein Eingang hochgradig verengt werden. Zuweilen verwachsen benachbarte Theile, z. B. die Stimmbänder untereinander, oder es bilden sich in das Lumen des Kehlkopfes vorspringende Narbenzüge.

Fig. 328. Syphilitische Verschwärung des Kehlkopfes. Sagittalschnitt durch den Kehlkopf und die Trachea. *a* Geschwür. *b* Verdickungen und papilläre Wucherungen am Kehldeckel. *c* Verdickungen und papilläre Wucherungen der linken Kehlkopfwand und des Taschenbandes. Natürl. Grösse.

Die zwischen den Narben gelegene Schleimhaut wird häufig mehr oder weniger nach innen vorgedrängt. Ist sie zugleich noch der Sitz einer entzündlichen Infiltration, oder geht sie in Folge der chronischen Entzündung Wucherungen ein, so bilden sich Wülste (*b*) und polypöse und papillöse (*c*) Erhebungen, welche oft nicht wenig zur Verengerung des Kehlkopflumens beitragen.

Bei **Lepra** können sich im Kehlkopf Knötchen bilden, welche zu grösseren Herden confluiren, so dass Knoten und diffuse Verdickungen der betroffenen Theile entstehen. Durch Schrumpfung, Geschwürsbildung und Vernarbung kann alsdann der Kehlkopf mehr oder minder hochgradige Verunstaltungen erleiden, welche den syphilitischen ähnlich sehen.

Bei **Rotz** kommen im Larynx Entzündungen vor, welche durch Bildung kleiner subepithelialer zelliger Knötchen gekennzeichnet sind. Durch Zerfall derselben entstehen Geschwüre, die durch Confluenz mit anderen mehr oder weniger umfangreiche Zerstörungen herbeiführen.

Ueber **Rhinosklerom** des Kehlkopfs und der Trachea ist § 176 des allgemeinen Theils nachzusehen.

Literatur über Syphilis, Lepra und Rotz des Kehlkopfes.

Bäumler, *Syphilis, Handb. d. spec. Pathol. von v. Ziemssen III, Leipzig* 1886.
Bollinger, *Rotz, v. Ziemssen's Handb. d. spec. Pathol. III.*
Eppinger, *l. c.* §. 246.
Gerhardt *und* **Roth**, *Virch. Arch.* 20. *u.* 21. *Bd.*
Hauff, *Die Rotzkrankheiten beim Menschen, Stuttgart* 1855.
Lang, *Vorles. über Path. u. Ther. d. Syphilis, Wiesbaden* 1885.
Lewin, *Syphilis, Berl. klin. Wochenschr.* 1881 *u. Charité-Annalen VI* 1882.
Schech, *D. Arch. f. klin. Med. XX.*

Sommerbrodt, *Wiener med. Presse* 1870 *Nr.* 20.
Türck, *Atlas der Kehlkopfkrankheiten.*
Virchow, *Die krankhaften Geschwülste II.*

§ 250. **Hyperplastische Schleimhautpolypen** sind nicht häufig, doch kommen an den falschen Stimmbändern wulstige, sowie polypöse Verdickungen vor, welche in ihrem Bau durchaus mit der normalen Schleimhaut übereinstimmen.

Weit häufiger sind papillöse Wucherungen, welche gewöhnlich als **Papillome** oder **papilläre Fibrome** (Fig. 329) bezeichnet werden. Ein Theil derselben gehört zu den entzündlichen Papillomen (vergl. § 247), von anderen lässt sich eine entzündliche Genese nicht nachweisen. Sie kommen am häufigsten an den Stimmbändern vor und können eine mächtige Flächenausbreitung gewinnen. Sie bilden theils einfache, theils verzweigte papilläre Wucherungen, welche in ihrem Bau den spitzen Condylomen entsprechen und danach auch als Condylomata acuminata bezeichnet werden können. Sie besitzen eine epidermoidale Bedeckung aus hypertrophischem,

Fig. 329.

Fig. 330.

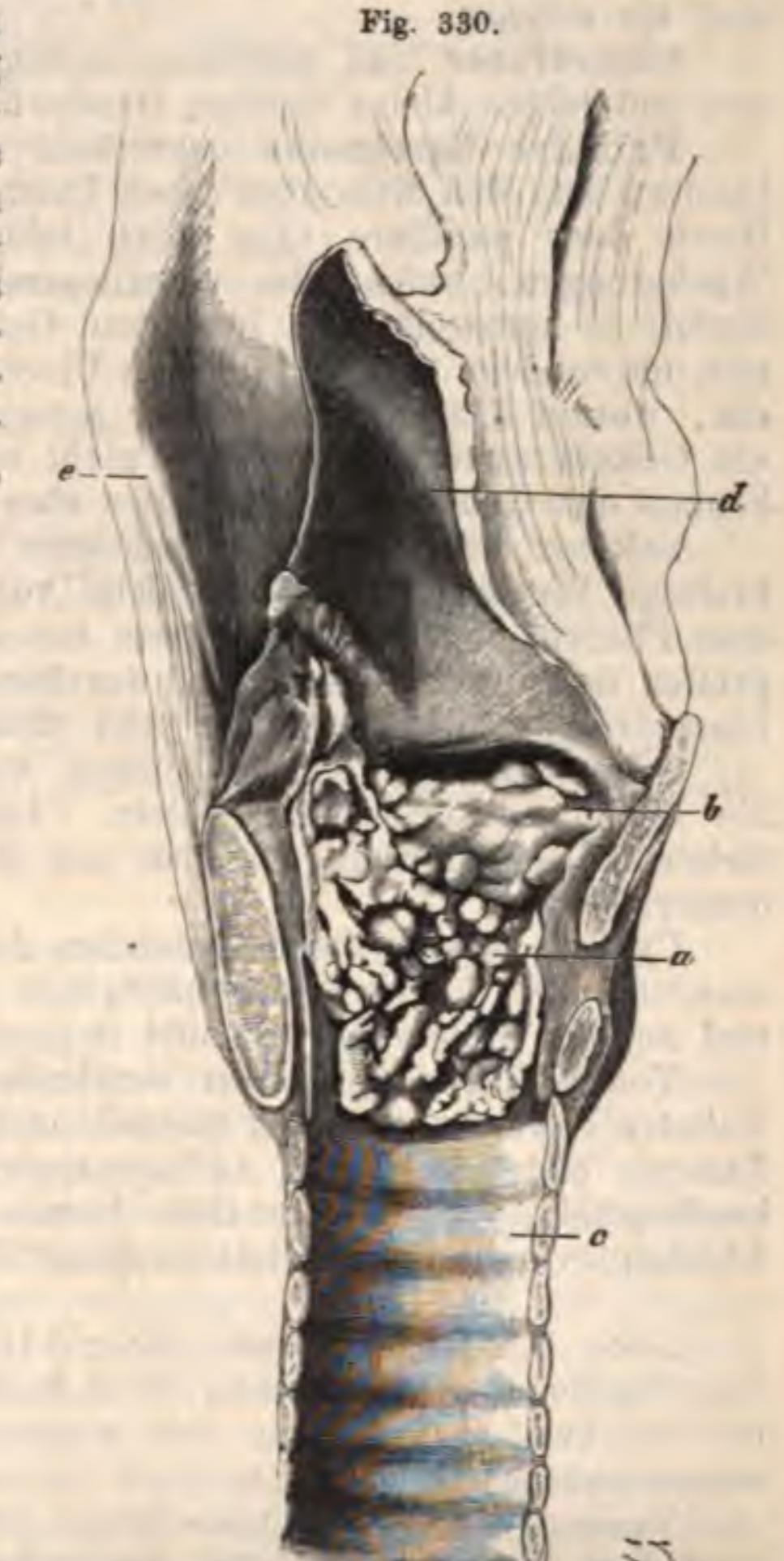

Fig. 329. Fibröse Papillome des Kehlkopfes. *a* Kehldeckel. *b* Verknöcherter Ringknorpel. *c* Schildknorpel der Luftröhre. *e f* Papillome. Natürl. Grösse.

Fig. 330. Krebs des Larynx. Sagittalschnitt durch den Kehlkopf und die Luftröhre. *a* Krebsige Wucherung. *b* Linkes Stimmband. *c* Trachea. *d* I
Kehldeckels. *e* Pharynxwand.

geschichtetem Plattenepithel und einen bindegewebigen Grundstock, der aus einfachen oder verzweigten, oft von Rundzellen durchsetzten, zuweilen an weiten Gefässen reichen Papillen besteht. Sie kommen namentlich bei jugendlichen Individuen zur Entwickelung und bilden sich nicht wieder zurück.

Knotige Fibrome kommen ebenfalls am häufigsten an den Stimmbändern vor. Sie sitzen bald mit breiter, bald mit schmaler Basis auf, sind glatt oder höckerig und haben durchschnittlich Hirsekorn- bis Linsengrösse, können indessen die Grösse einer Haselnuss erreichen. Sie sind bald blutarm, blass, bald blutreich, roth, bald hart, bald weich.

Lipome und **Myxome** sind sehr selten. Etwas häufiger sind **Sarkome**. Sie präsentiren sich ähnlich wie die tuberösen Fibrome, nur sind sie weicher.

Chondrome sind mehrfach beobachtet, sie gehen von den Knorpeln aus und bilden kleine knotige Geschwülstchen.

Primäre Carcinome entwickeln sich namentlich an den Stimmbändern und den MORGAGNI'schen Taschen. Sie bilden entweder knotige Herde oder papilläre (Fig. 330) oder aber flächenhaft ausgebreitete Wucherungen, welche das unterliegende Gewebe infiltriren und durch Zerfall in unregelmässig gestaltete Geschwüre mit höckerigem Grunde sich umwandeln. Im Verlaufe der Ulceration stellt sich meist Entzündung ein, worauf das Geschwür Eiter secernirt. Die Geschwulstbildung und die Gewebszerstörung erreichen nicht selten einen sehr hohen Grad und können das Gebiet des Kehlkopfes überschreiten.

Seltener als primäre Carcinome kommen im Larynx secundäre krebsige Wucherungen vor, welche von dem benachbarten Oesophagus, dem Pharynx und der Schilddrüse aus auf das Gewebe des Larynx übergreifen und durch dessen Wand durchbrechen oder von oben in denselben hineindringen. Noch seltener sind metastatische Carcinome.

Adenome sind nur in einigen wenigen Fällen beobachtet worden. Sie bilden höckerige Geschwülste. Aus Schilddrüsengewebe bestehende Kehlkopftumoren sind von ZIEMSSEN, BRUNS und PALTAUF beschrieben.

Cysten, welche durch Retention des Secretes in Schleimdrüsen entstanden sind, kommen am häufigsten in den MORGAGNI'schen Taschen und auf der Epiglottis vor, sind indessen auch hier ziemlich selten.

Von **Kehlkopfparasiten** verdienen, abgesehen von den bereits erwähnten Bakterien, nur der Soorpilz und die Trichina spiralis Erwähnung. Ersterer bildet weissliche Auflagerungen, letztere kommt in den Kehlkopfmuskeln vor. Gelegentlich können sich auch Spulwürmer in den Kehlkopf verirren und Erstickungsanfälle herbeiführen.

Nach P. BRUNS kamen unter 1100 Neubildungen des Kehlkopfes 602 Papillome, 346 Fibroide, 73 Schleimpolypen, 27 Cysten vor. 76 % der Geschwülste sassen an den wahren Stimmbändern und den vordern Stimmbandcommissuren.

VIRCHOW bezeichnet neuerdings (1887) die epithelialen und bindegewebigen Hyperplasieen der Schleimhaut des Kehlkopfes als Pachydermia laryngis, stellt die papillären Wucherungen den Warzen der Haut gleich und bezeichnet sie demgemäss als Verruca dura. ZENKER und Andere haben sich dieser Auffassung angeschlossen. Berücksichtigt man nicht nur die äussere Form, sondern auch den Bau der hier in Betracht kommenden Bildungen, so ist der Ausdruck Verruca dura unzweckmässig

indem der bindegewebige Theil der papillären Wucherungen nicht mit demjenigen der wahren zelligen Warzen (vergl. § 173 Fig. 248) übereinstimmt, sondern lediglich eine Hypertrophie des Papillarkörpers mit mehr oder weniger reichlicher Entwickelung von Gefässen darstellt. Die bisher übliche Bezeichnung Papillom oder papilläres Fibrom ist danach richtiger. Will man sie mit Hautwucherungen vergleichen, so kann man sie als Feigwarzen oder spitze Condylome bezeichnen.

Literatur über Geschwülste des Kehlkopfes.

Bergengrün, *Verruca dura laryngis, Virch. Arch.* 118. *Bd.* 1889.
Beschorner, *Berl. klin. Wochenschr.* 1877 *N.* 42.
Bruns, P., *Die Laryngotomie zur Entfernung intralaryngealer Neubildungen* 1876, *und Enchondrom, Beitr. z. klin. Chir. III, Tübingen* 1888.
Bruns, V., *Neue Beobachtungen über Kehlkopfpolypen, Tübingen* 1873 *und* 1878.
Burow, *Berlin. klin. Wochenschr.* 13. *Bd. und Laryngosk. Atlas* 1887.
Cervelato, *Cysten, Lo Speriment.* 1881.
Chiari, *Enchondrom, Wiener med. Jahrb.* 1883; *Pachydermia laryngis, Fortschr. d. Med. IX.*
Elsberg, *Angiom, Arch. of Med.* 1884, *ref. Centralbl. f. d. med. Wiss.* 1884.
Fauvel, *Traité des maladies du larynx, Paris* 1877.
Fränkel, B., *Der Kehlkopfkrebs, Dtsch. med. Wochenschr.* 1889.
Hopmann, *Ueber Warzengeschwülste der Respirationsschleimhäute, Samml. klin. Vortr. v. Volkmann N.* 315, *Leipzig* 1888.
Iurasz, *Cysten, D. med. Wochenschr.* 1884.
Krishaber, *Krebs, Gaz. hebdom.* 1879.
Mackenzie, *Essay on Growths in the Larynx, London* 1876.
Moure, *Cysten, Gaz. des hôp.* 1880.
Oertel, *D. Arch. f. klin. Med. XV.*
Paltauf, *Schilddrüsentumoren im Kehlk. u. d. Luftröhre, Beitr. v. Ziegler XV.*
Polewsky, *Pachydermia laryngis, Fortschr. d. Med. IX* 1891.
Putelli, *Ueber Knorpelgeschwülste des Larynx, Med. Jahrb.* 84. *Jahrg., Wien* 1889.
Schwartz, *Des tumeurs du larynx, Paris* 1886.
Sommerbrodt, *Cysten, Bresl. ärztl. Zeitschr.* 1880.
Störk, *Schleimhauthypertrophie, Wiener med. Wochenschr.* 1878.
Virchow, *Ueber Pachydermia laryngis, Berl. klin. Wochenschr. u. Dtsch. med. Woch.* 1887.
Ziegler, *Amyloide Tumorbildung in der Zunge und im Kehlkopf, Virch. Arch.* 65. *Bd.* 1875.

Literatur über Spulwürmer im Kehlkopf.

Fürst, *Wiener med. Wochenschr.* 1879.
Küchenmeister *und* **Zürn**, *Die Parasiten d. Menschen*, 1880.
Mosler, *Zeitschr. f. klin. Med. VI* 1883.

§ 251. Die **Kehlkopfknorpel** erleiden schon unter physiologischen Verhältnissen in höherem Alter Veränderungen, welche theils in einer Zerfaserung, Zerklüftung und Auflösung, theils in einer Umwandlung des Knorpelgewebes in spongiöses Knochengewebe bestehen. Alle diese Vorgänge vollziehen sich in derselben Weise wie jene, welche bei pathologischer Ossification des Skeletknorpels vorkommen. Hat sich ein grosser Theil des Knorpelgewebes in spongiösen Knochen umgewandelt, so kann auch der Knochen theilweise wieder schwinden und durch fetthaltiges Markgewebe ersetzt werden.

Die nämlichen **Erweichungs-** und **Verknöcherungsprocesse** treten nicht selten auch schon in früherem Alter auf, und zwar namentlich dann, wenn der Kehlkopf Sitz chronischer Entzündungen ist. Die Verknöcherung beginnt immer in den tiefen Schichten der Knorpel, kann aber von da aus auch auf die äusseren Theile übergehen.

Bei Ikterus können sich im Knorpel Gallenpigmente, bei Gicht harnsaure Salze ablagern.

Die wichtigste Erkrankung ist die Entzündung des Perichondriums,

die **Perichondritis laryngea**. Sie tritt meist secundär, d. h. im Anschluss an eiterige und ulceröse, tuberculöse und syphilitische Entzündungen und carcinomatöse Geschwulstbildungen der Schleimhaut auf, kommt indessen auch als eine selbständige Affection vor, so namentlich bei Pyämie, Variola, Typhus abdominalis, Choleratyphoid. Zuweilen geben auch Decubitalnekrosen, welche sich bei alten und marantischen Individuen an der Hinterfläche der Ringknorpelplatte in Folge des andauernden Aufliegens des Kehlkopfes auf der Wirbelsäule entwickeln, die Veranlassung, ebenso auch traumatische Verletzungen.

Die Perichondritis trägt am häufigsten einen eiterigen Charakter, doch kommen auch tuberculöse, verkäsende, sowie indurirende Entzündungen vor. Die Entzündung ist fast immer nur über einen Theil des Knorpelgerüstes ausgebreitet, am häufigsten über kleinere oder grössere Theile des Ringknorpels und der Giessbeckenknorpel. Die Ansammlung eines Exsudates an der Oberfläche der Knorpel bewirkt zunächst eine mehr oder weniger erhebliche Schwellung der betreffenden Theile. Weiterhin wird der Knorpel in grösserer oder geringerer Ausdehnung nekrotisch. Bricht der perichondritische Abscess nach aussen oder nach innen durch, so kann der nekrotische Knorpel exfoliirt und ausgestossen werden. An den Durchbruch des Eiters nach innen schliessen sich häufig Entzündungen der Bronchien und der Lunge, an denjenigen nach aussen perilaryngeale Abscessbildungen an.

Nach Entleerung des Eiters und Ausstossung des todten Knorpels kann die Affection durch Granulations- und Narbenbildung heilen. Sind grössere Knorpeltheile oder ganze Knorpel verloren gegangen, so entstehen hochgradige Verunstaltungen. Kleine Defecte im Knorpel, welche durch Verletzungen oder Entzündungen verursacht worden sind, füllen sich mit Bindegewebe. Knorpelreproduction findet nur in sehr geringem Umfange statt. Ebenso wird bei der Heilung von **Knorpelfracturen** und **Laryngotomiewunden** nicht Knorpel, sondern Bindegewebe gebildet.

In seltenen Fällen entstehen an den Kehlkopfknorpeln knorpelige Excrescenzen, sogen. **Ekchondrosen**, nach Verknöcherung der Knorpel auch **Exostosen**. Sie entwickeln sich am häufigsten in der Umgebung der Gelenke, sind meist nur sehr klein und erreichen nur sehr selten die Grösse einer Erbse, doch sind einige Fälle beschrieben, in welchen die Neubildung diese Grösse überstieg.

Literatur über Veränderungen des Kehlkopfknorpels.

Brieger, *Zeitschr. f. klin. Med. III.*
Gerhardt, *Deutsch. Arch. f. klin. Med. XI.*
Lewin, *Zur Lehre von der Perichondritis laryngea, Charité-Annalen XII* 1887.
Mackenzie, *Transact. of the pathol. Society XXII. Bd.*
Schottelius, *Die Kehlkopfknorpel, Wiesbaden* 1879.

III. Pathologische Anatomie der Luftröhre.

§ 252. **Missbildungen** der Trachea sind im Ganzen nicht häufig. Bei Acephalen kann die Trachea ganz fehlen. Lunge und Kehlkopf sind dabei bald vorhanden, bald nicht. In einigen Fällen sind ferner abnorme Kürze, sowie Atresie oder abnorme Enge der Trachea oder eines Hauptbronchus beobachtet. Als Folge einer mangelhaften Trennung von dem Darmrohr kommt ferner eine Communication zwischen der Luftröhre

und dem Oesophagus vor, welche ihren Sitz meist über der Bifurcation hat. Schliessen sich von dieser Communication die beiden Enden, so kann sich aus dem Mittelstück eine schleimartige, mit Flimmerepithel ausgekleidete Cyste bilden.

Nicht selten kommt Mangel einzelner Trachealringe, sowie Verschmelzung oder Spaltung und Vermehrung von solchen vor. Es kann ferner die Theilungsstelle der Trachea abnorm hoch liegen, oder der eparterielle Ast des Stammbronchus auf die Trachea hinaufrücken, so dass die Trachea drei Bronchien abgiebt. Es kann ferner auch die Trachea einen überzähligen Bronchus abgeben, der über dem an gewöhnlicher Stelle gelagerten eparteriellen Aste des rechten Stammbronchus liegt und sich in die Spitze des rechten Oberlappens einsenkt. Nach Untersuchungen von Chiari entspringt aus dem rechten Stammbronchus über dem normalen, eparteriellen Ast noch ein zweiter Ast, welcher einen auf den Stammbronchus gerückten Zweig des eparteriellen Astes darstellt und unter Umständen auf die Trachea hinaufrücken kann. Nach Chiari kann dieser tracheal transponirte zweite eparterielle Ast des rechten Stammbronchus rudimentär bleiben und ein congenitales Divertikel der rechten Trachealwand bilden. Endlich können auch Reste der Kiemenspalten, sogen. angeborene Halsfisteln, in die Trachea einmünden (vergl. § 133 des allg. Th.).

Erworbene Dilatationen der Luftröhre sind im Ganzen nicht häufig, doch kommen sowohl diffuse, als auch ampullenförmige und sackartige Erweiterungen vor und können sich dann bilden, wenn die Exspiration aus irgend einem Grunde gehemmt und die Wand nachgiebiger als in der Norm ist. Die sackartigen circumscripten Erweiterungen haben ihren Sitz an der Hinterwand.

Verengerungen werden am häufigsten durch äussere Compression, seltener durch Structurveränderungen der Luftröhre selbst herbeigeführt. In ersterem Sinne wirken namentlich Strumen, sowie andere am Halse sich entwickelndc Geschwülste, ferner auch peritracheal gelegene Abscesse und Aortenaneurysmen, in letzterem Narben, sowie Gewebsneubildungen im Innern der Luftröhre.

Die Compression kann sowohl eine einseitige, als auch eine doppelseitige sein. Bei lange dauernder Compression kann der Knorpel atrophisch werden (Rose) oder in Bindegewebe sich umwandeln, doch ist zu bemerken, dass man häufig selbst bei hochgradiger Compression degenerative Vorgänge am Knorpel vermisst.

Perforationen der Luftröhre werden, abgesehen von traumatischen Verletzungen, am häufigsten durch krebsige und sarkomatöse Ulcerationen, welche von dem Oesophagus und der Schilddrüse ausgehen, sowie durch Aortenaneurysmen, peritracheale Abscesse und vereiternde Lymphdrüsen, seltener durch ulceröse Processe im Innern der Luftröhre selbst herbeigeführt. Bei Aneurysmen wird die verdünnte Wand des Sackes zwischen den Knorpelringen vorgedrängt; auch die Einwucherung krebsiger oder sarkomatöser Neubildungen, sowie das Eindringen entzündeter Strumen erfolgt zunächst zwischen den Knorpelringen.

Gerathen **Fremdkörper** in die Luftröhre und verweilen dieselben dort längere Zeit, so verursachen sie meist Ulcerationen und Entzündung.

Verletzungen heilen unter Bildung von Narbengewebe. Regeneration von zerstörtem Knorpel kommt nur in sehr geringem Umfange vor.

Literatur über Missbildungen und erworbene Formveränderungen der Trachea.

d'Ajutolo, *Su di una trachea con tre bronchi*, *Memorie d. R. Accademia d. Sc. dell' Istituto di Bologna VI* 1885.
Chiari, *Ueber einen neuen Typus der Missbildungen der Trachea*, *Beitr. v. Ziegler V* 1889; *Ueber das Vorkommen eines doppelten eparteriellen Seitenbronchus an dem rechten Stammbronchus*, *Zeitschr. f. Heilk. X* 1889; *Congen. Divertikel d. r. Stammbronchus*, *Prag. med. Woch.* 1890; *Neue Form der Dreitheilung d. Trachea*, *ib.* 1891.
Cruveilhier, *Traité de l'anatomie pathologique T. II.*
Demme, *Gerhardt's Handb. der Kinderkrankh. III.*
Eppinger, *Pathol. Anatomie des Larynx und der Trachea*, *Handb. v. Klebs*, *Berlin* 1880.
Gerhardt, *D. Arch. f. klin. Med.* 1873.
Gruber, *Virch. Arch.* 47. *Bd.*
Riegel, *v. Ziemssen's Handb. IV.*
Rose, *v. Langenbeck's Arch. XXII.*
Stilling, *Flimmercyste des Mediastinum anticum*, *Virch. Arch.* 114. *Bd.*

§ 253. Die **Entzünduugen** der Trachea bieten gegenüber denjenigen des Larynx wenig Besonderheiten und treten auch häufig gleichzeitig mit jenen auf. Katarrhalische Entzündungen sind theils Folge nicht specifischer Irritamente, theils sind sie Theilerscheinungen von Infectionskrankheiten wie Masern, Pocken, Keuchhusten, Influenza, Syphilis etc. Meist besteht zugleich Laryngitis oder Bronchitis. Krupöse Entzündungen kommen am häufigsten bei Diphtherie vor und sind durch die Bildung einer weissen Exsudatmembran gekennzeichnet. Diphtheritische Verschorfungen der Schleimhaut sind selten.

Miliartuberculose der Trachealschleimhaut ist selten. Häufiger ist die **chronische Tuberculose**, bei welcher sich subepitheliale Wucherungen und zellige Infiltrationen bilden, die später zerfallen, so dass kleinere und grössere Geschwüre (Fig. 326 *b*) entstehen. Zuweilen greifen dieselben auch auf tiefer gelegene Theile über, so dass die Trachealringe theilweise freigelegt werden und durch perichondritische Processe zu Grunde gehen. In seltenen Fällen wird der grössere Theil der Trachealschleimhaut durch die Ulceration zerstört.

Die **syphilitische Erkrankung** äussert sich in derselben Weise wie am Kehlkopf und pflanzt sich auch häufig von letzterem auf die Trachea fort, kann indessen auch selbständig in der Trachea auftreten. In diesen Fällen hat sie ihren Sitz meist in den tieferen Theilen und combinirt sich häufig mit Bronchialsyphilis.

Durch syphilitische Entzündungen können in der Trachea umfangreiche Zerstörungen gesetzt werden, welche auch die Trachealknorpel in Mitleidenschaft ziehen und bei ihrem Abheilen weisse Narben hinterlassen, durch welche die Luftröhre nicht selten verunstaltet und stenosirt wird. War die Entzündung der Fläche nach sehr ausgedehnt, so können in einem grossen Theil der Trachea Narbenzüge zurüchbleiben. An den Rändern der Geschwüre entstehen nicht selten papillöse Wucherungen, welche sich z. Th. mit geschichtetem Plattenepithel bedecken.

Nach Tracheotomie bilden sich zuweilen **Granulationswucherungen**, welche die Trachea in erheblichem Grade verengen.

Primäre Geschwülste der Trachea sind selten. Beobachtet sind Fibrome, Sarkome, Chondrome, Osteome, Adenome und Carcinome. Häufiger kommen secundäre Geschwulstbildungen vor, welche vom Oesophagus oder der Schilddrüse aus in die Trachea eingewuchert sind.

In einigen Fällen sind in der Luftröhre multiple Knochenbildungen beobachtet, welche zierliche Spangen und Platten bildeten, in der Schleim-

haut ihren Sitz hatten und sich in grosser Zahl über die ganze Luftröhre verbreiteten.

Cysten können sich durch Secretretention aus den Schleimdrüsen entwickeln. Sie sitzen meist an der Hinterwand, können Haselnuss- bis Walnussgrösse erreichen und drängen sich dann meist nach aussen in den zwischen Trachea und Oesophagus gelegenen Raum vor. Eppinger hält dafür, dass die Schleimdrüsen auch durch Luft, welche in ihren Ausführungsgang hineingepresst wird, ausgedehnt werden können.

Literatur über Trachealsyphilis.

Fränkel, E., *Ueber Tracheal- und Schilddrüsensyphilis, D. med. Wochenschr.* 1887.
Gerhardt, *D. Arch. f. klin. Med. II* 1867.
Koch, *v. Langenbeck's Arch. XX.*
Kopp, *D. Arch. f. klin. Med. XXXII.*
Rauchfuss, *Gerhardt's Handb. d. Kinderkrankh. III.*
Reger, *D. Arch. f. klin. Med. XXIII.*
Vierling, *D. Arch. f. klin. Med. XXI.*
Waller, *Prager Vierteljahrsschr. II* 1848.

Literatur über Geschwülste der Trachea.

Kopp, *D. Arch. f. klin. Med. XXXII.*
Langhans, *Virch. Arch.* 53. *Bd.*
Pick, *Prim. Krebs, Prag. med. Wochenschr.* 1891.
Rokitansky, *Pathol. Anatomie.*
Schrötter, *Wiener med. Jahrb.* 1868 *u.* 1870.
Simon, *Virch. Arch.* 57. *Bd.*
Steudener, *Virch. Arch.* 42. *Bd.*
Störck, *Handb. d. Chir. v. Pitha und Billroth III.*
Vierling, *D. Arch. f. klin. Med. XXI.*

Literatur über Knochenbildung in der Trachealschleimhaut.

Chiari, *Ges. d. Aerzte zu Wien* 1878.
Dennig, *Knochenbildung in der Trachealschleimhaut, Beitr. z. path. Anat. v. Ziegler II* 1888.
Hammer, *Ueber Knochenbildung in der Trachealschleimhaut, Zeitschr. f. Heilk. X* 1889.
Heimann, *Knochenbildung in der Schleimhaut der Trachea, Virch. Arch.* 116. *Bd.*
Wilks, *Trans. Path. Soc. VII* 1857.

IV. Pathologische Anatomie der Bronchien.

§ 254. Die krankhaften Veränderungen der Bronchien schliessen sich, sofern es sich nur um den nicht respirirenden Theil des Bronchialbaumes handelt, im Allgemeinen enge an die entsprechenden Processe im Kehlkopf und in der Luftröhre an. Es kommen indessen denselben auch mancherlei Eigenthümlichkeiten zu, welche theils in ihrem anatomischen Bau, theils in ihren innigeren Beziehungen zu der Lunge begründet sind.

Die **hyperämischen und anämischen Zustände** der Bronchialschleimhaut bieten nichts Besonderes.

Blutungen treten theils in Form kleinerer Ekchymosen, theils auch in grösseren Extravasaten auf, so dass sich Blut dem Bronchialsecret beimischt. Sie sind theils Folgen von Circulationsstörungen, theils abhängig von Gefäss- und Gewebsalterationen. Bei angeborener oder erworbener hämorrhagischer Diathese, seltener bei katarrhalischer Entzündung kommen selbst abundante Blutungen vor, so dass die Bronchien zum Theil mit Blut gefüllt werden. In der Schleimhaut selbst bilden

sich blutige Suffusionen. Bei Unterdrückung der Menses können vicariirende Bronchialblutungen auftreten.

Das in die Bronchien ergossene Blut kann in die Lunge aspirirt werden und Lungenhämorrhagieen vortäuschen.

Die häufigste Bronchialaffection ist die **Bronchitis**. Bei der **katarrhalischen Bronchitis** (Fig. 331) liefert die Schleimhaut entweder ein schleimiges ($f\ f_1$) oder ein seröses, oder ein eiteriges, oder ein ge-

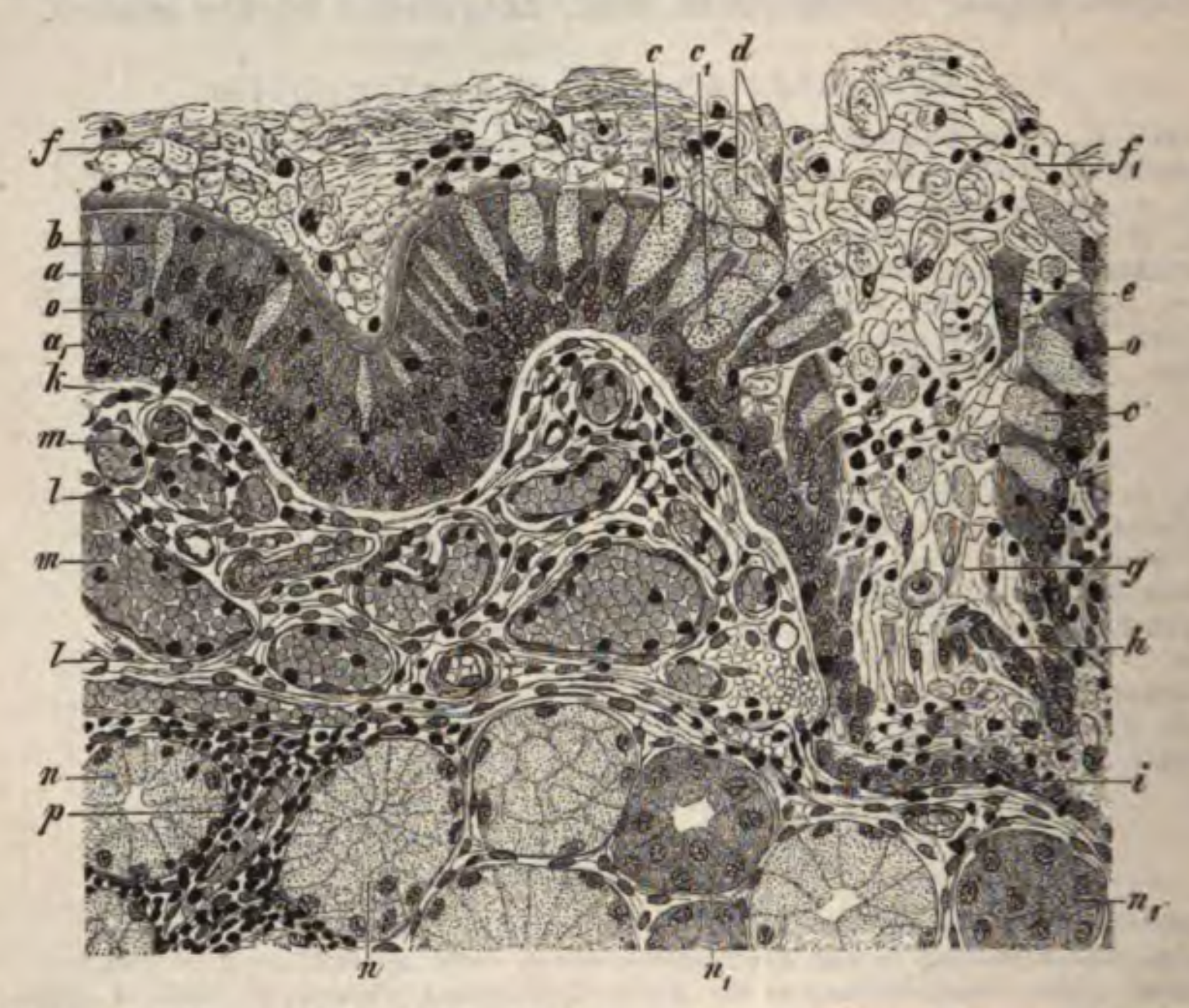

Fig. 331. Bronchitis katarrhalis recens. *a* Flimmerzellen. a_1 Tiefe Zellschichten. *b* Becherzellen. *c* Hochgradig verschleimte Zellen. c_1 Verschleimte Zelle mit verschleimtem Kern. *d* Abgestossene verschleimte Zellen. *e* Abgestossene Flimmerzellen. *f* Aus Schleimtropfen, f_1 aus fädigem Schleim und Eiterkörperchen bestehende Auflagerung. *g* Mit Schleim und Zellen gefüllter Ausführungsgang einer Schleimdrüse. *h* Abgestossenes Epithel des Ausführungsganges. *i* Stehengebliebenes Epithel des Ausführungsganges. *k* Gequollene hyaline Basalmembran. *l* Bindegewebe der Mucosa, zum Theil zellig infiltrirt. *m* Weite Blutgefässe. *n* Mit Schleim gefüllte Schleimdrüsen. n_1 Schleimdrüsenbeeren ohne Schleim. *o* Wanderzellen im Epithel. *p* Zellige Infiltration des Bindegewebes der Schleimdrüsen. In MÜLLER'scher Flüssigkeit und Alkohol gehärtetes, mit Anilinbraun gefärbtes und in Kanadabalsam eingelegtes Präparat. Vergr. 120.

mischtes Secret (Fig. 332 *a b*). Der Schleim, der namentlich bei frischen Katarrhen reichlich secernirt wird, stammt theils von dem Deckepithel, dessen Zellen verschleimen (Fig. 331 *b c* c_1) und den Schleim danach entleeren oder sich abstossen (*d*), theils von den in der Bronchialwand gelegenen Schleimdrüsen (*n*), aus deren Ausführungsgängen hierbei nicht selten ganze Schleimpfröpfe (*g*) austreten. Von Zellen enthalten die verschiedenen katarrhalischen Bronchialsecrete Eiterkörperchen und Epithelien (*e*), welche meistens bald durch Verschleimung (*d*) zu Grunde gehen.

Ist das Secret sehr reichlich und dabei serös, zellenarm, so bezeichnet man die Bronchitis als eine **Bronchorrhoea serosa**, ist es

mehr puriform, als **Bronchoblennorrhoea**. Geräth das Secret durch Fäulnissorganismen in Zersetzung und wird es fötid, so nennt man den Process **fötide** oder **putride Bronchitis**. Bei allen Bronchitisformen ist die Bronchialmucosa von Zellen mehr oder weniger reichlich durchsetzt (Fig. 331 *l o p*), am stärksten bei eiteriger (Fig. 332 c c_1 *d*) und putrider Bronchitis, bei welcher meist auch die äusseren Schichten der Bronchialwand (*d*) und das peribronchiale Gewebe (*e*) infiltrirt sind. Bei eiterigen Formen des Katarrhs kann das von den auswandernden Zellen durchsetzte Epithel stellenweise abgehoben werden (Fig. 322 c_1) und bei

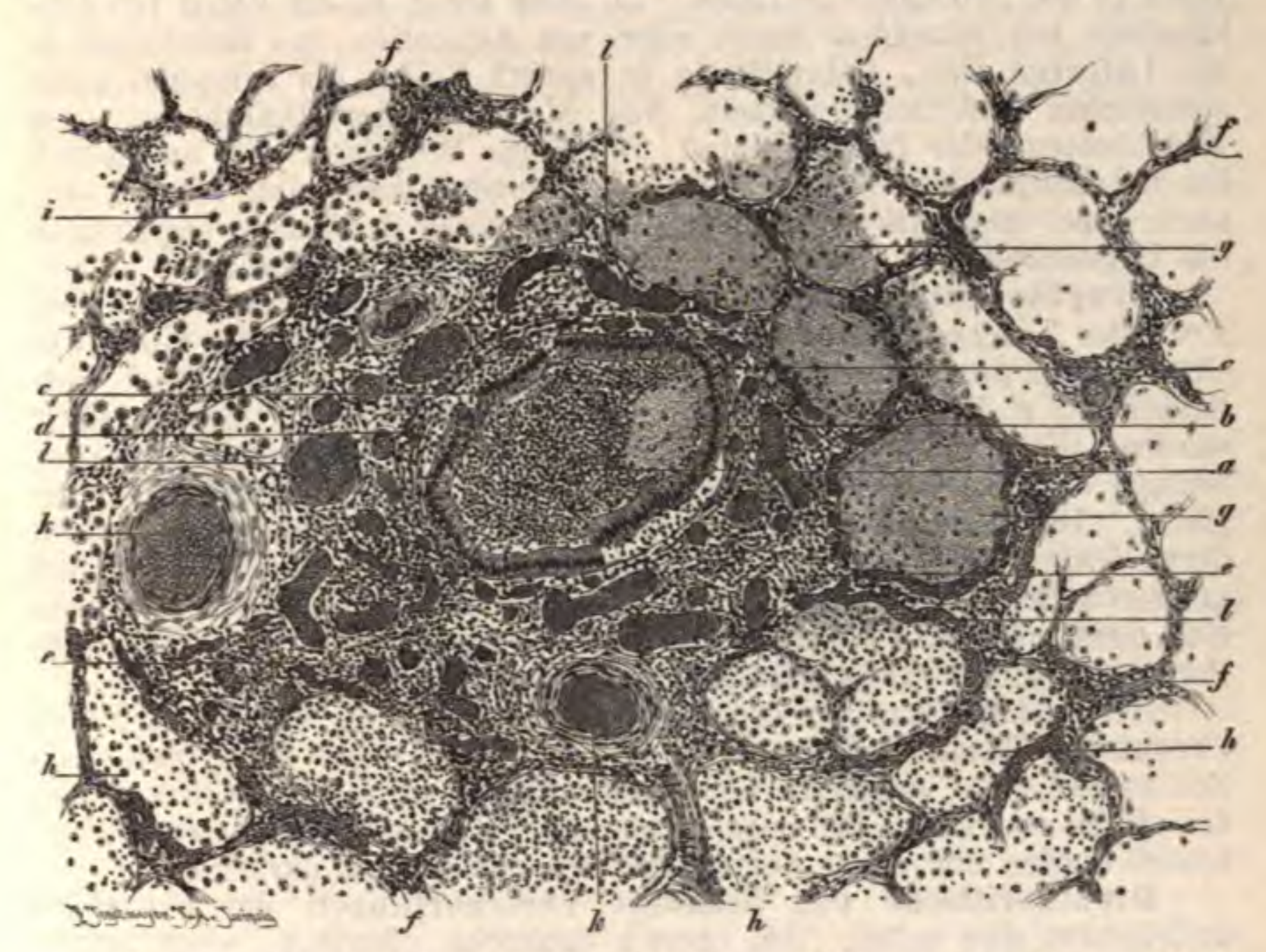

Fig. 332. Eiterige Bronchitis, Peribronchitis und peribronchiale Bronchopneumonie bei einem Kinde von $1^1/_4$ Jahren. *a* Eiteriger, *b* schleimiger Bronchialinhalt. c c_1 Von Rundzellen durchsetztes, theilweise abgehobenes (c_1) Bronchialepithel. *d* Zellig infiltrirte Bronchialwand mit stark gefüllten Blutgefässen. *e* Zellig infiltrirtes peribronchiales und periarterielles Bindegwebe. *f* Septen zwischen den Lungenalveolen, zu einem Theil zellig infiltrirt. *g* Fibrinöses Exsudat in den Alveolen. *h* Alveolen mit zellreichem, *i* solche mit zellarmem Exsudat gefüllt. *k* Lungenarterien im Querschnitt. *l* Stark mit Blut gefüllte bronchiale, peribronchiale und interacinöse Gefässe. In MÜLLERscher Flüssigkeit gehärtetes, in Celloidin eingebettet geschnittenes, mit Hämatoxylin und Eosin gefärbtes, in Kanadabalsam eingeschlossenes Präparat. Vergr. 45.

länger dauernder Entzündung stellenweise durch Verschleimung und Desquamation verloren gehen, so dass es zu Epitheldefecten kommt, wobei an den kleinen Bronchien mit einfachem Epithel (Fig. 332 c c_1) das Epithel stellenweise ganz verloren geht, während bei Bronchien mit geschichtetem Epithel die cubischen Zellen der tieferen Zelllagen sich längere Zeit zu erhalten pflegen. Bei heftigen Entzündungen kann das Epithel auch von Blut durchsetzt und dabei abgehoben werden. Wiederersatz des verloren gegangenen Epithels bei Abheilung des Processes erfolgt durch regenerative Wucherung, und es befindet sich das Epithel schon

während des Verlaufs der Entzündung in Wucherung und producirt dabei verschiedene, oft unregelmässige Zellformen.

Hält eine Bronchitis lange Zeit an, so stellen sich häufig Atrophie der specifischen Bestandtheile (vergl. § 257), stellenweise auch hypertrophische Wucherungen des Bindegewebes (vergl. § 256) ein. Die epitheliale Auskleidung gestaltet sich oft unregelmässig, besteht da und dort aus ein- oder mehrschichtigen cubischen oder platten polymorphen Zellen.

Die katarrhalische Bronchitis wird durch sehr verschiedene Schädlichkeiten verursacht, die theils mit der Athmungsluft, theils mit dem Blute in die Bronchien gelangen. So kann sie z. B. die Folge von Einathmung von reizendem Staub oder von Aspiration von Mundinhalt in die Luftwege sein, während sie in andern Fällen ein Symptom einer specifischen Infectionskrankheit, von Masern, oder Diphtherie, oder Keuchhusten, oder Pocken bildet. Die fötide Bronchitis tritt namentlich bei Bronchiektasieen und in Folge von Lungengangrän auf, kommt aber auch ohne diese Affectionen vor. Stauungen in der Lunge begünstigen die Entstehung von Entzündungen und erschweren die Heilung.

Krupöse Entzündung der Bronchien kommt am häufigsten neben Krup der Trachea, selten ohne letzteren vor und ist meist durch das Gift der Diphtherie verursacht, kann indessen durch verschiedene Schädlichkeiten, z. B. auch durch aspirirte Mundflüssigkeiten, herbeigeführt werden. Ferner ist die krupöse Pneumonie stets von einer mehr oder weniger ausgebreiteten krupösen Exsudation in die kleinen Bronchien begleitet. Die Schleimhaut bedeckt sich dabei mit weisslichen Membranen, deren Dicke, abgesehen von der krupösen Pneumonie, meist nur in den grösseren Bronchien erheblich ist, während in den kleineren Bronchien sich meist nur zarte Fibrinflocken bilden, welche sich allmählich verlieren und durch katarrhalisches Secret ersetzt werden.

Neben diesen acuten Formen krupöser Entzündung kommt auch eine **chronische fibrinöse Bronchitis** vor, bei welcher sich anfallsweise von Zeit zu Zeit feste, cohärente Exsudatmembranen in den Bronchien bilden, die oft in zusammenhängenden, baumförmig verzweigten Massen ausgehustet werden und einen Abguss des Bronchialbaumes darstellen.

Diphtheritische und **brandige Verschorfungen** der Bronchialschleimhaut sind selten. Am ehesten entstehen dieselben, wenn nekrotische brandige Massen aus der Lunge in die Bronchien gelangen, oder wenn heftig wirkende Substanzen in den Bronchialbaum aspirirt werden. Es können sich in Folge dessen hämorrhagische Entzündungen einstellen, und Theile der Schleimhaut oder auch der tieferen Wandschichten brandig werden.

Tuberculose der Bronchien ist eine häufige Begleiterscheinung tuberculöser Erkrankungen der Lunge, hat daher ihren Sitz auch am häufigsten in den kleinen, den tuberculösen Lungenherden am nächsten gelegenen Bronchien, kann sich aber von da aus über einen grossen Theil des Bronchialgebietes verbreiten. Der Process beginnt auch hier mit der Bildung grauer zelliger Knötchen (Fig. 333 *c*), welche etwas über die Oberfläche sich erheben. Durch Zerfall der verkäsenden Knötchen entstehen kleine Geschwüre (*d*), deren

Fig. 333. Tuberculose der Bronchialschleimhaut. *a* Epithel. *b* Bindegewebe der Mucosa, zellig infiltrirt. *c* Tuberkel. *d* Rand eines kleinen Geschwüres. Vergr. 25.

Grund und Rand meist einen nekrotischen, weisslichen Belag besitzen, und deren Umgebung geröthet ist.

Durch stetig fortschreitenden Zerfall des infiltrirten Randes und Grundes können dieselben zu erheblicher Grösse heranwachsen und mit benachbarten Geschwüren verschmelzen, so dass umfangreiche und meist unregelmässig gestaltete, nicht selten zum Theil auf die Bronchialknorpel reichende Geschwürsflächen entstehen. In kleinen Bronchien verfällt nicht selten die ganze Wand der Nekrose und dem Zerfall.

Syphilitische Entzündungen der Bronchien kommen nur selten vor und treten in denselben Formen auf wie in dem Larynx und der Trachea. Sie können umfängliche Zerstörungen herbeiführen und hinterlassen strahlige Narben, durch welche das Bronchialrohr erheblich verunstaltet und verengt werden kann.

Das Gewebe der Bronchialwand enthält schon normaler Weise Lymphkörperchen. In den knorpelhaltigen Bronchien häufen sich dieselben da und dort, namentlich zwischen dem Knorpel und der Muscularis dermaassen an, dass dadurch Knötchen von lymphadenoidem Gewebe entstehen, welche Tuberkeln ähnlich sehen.

Curschmann hat (*D. Arch. f. klin. Med. XXXII*) als Bronchiolitis exsudativa eine eigenartige Form von Bronchitis beschrieben, bei welcher sich $^1/_2$—$^1/_1$ mm dicke und 1—2 cm lange durchscheinende oder grauweisse, oder auch gelbe, zähe Gerinnungen bilden, die aus spiralig gedrehten und gewundenen Fäden und Bändern bestehen, die mehr oder weniger Zellen einschliessen. Sie verdanken ihre Entstehung einem exsudativen Process in den Bronchiolen, den man nach Curschmann weder zum einfachen Katarrh, noch zur krupösen Entzündung zählen kann. Nach O. Vierordt (*Berl. klin. Wochenschr. 1883*) kommen ähnliche Bildungen gelegentlich auch bei anderen Entzündungen, z. B. bei krupöser Pneumonie vor. Nach Leyden und Levi kommen sie namentlich bei Bronchopneumonieen vor, bei welchen in den Alveolen und in den Bronchiolen reichlich Epithel abgestossen wird.

Bei verschiedenen Formen von Bronchitis, namentlich aber bei der krupösen und der exsudativen Bronchiolitis, die mit Asthma bronchiale verbunden ist (Leyden, Levi), enthält das entzündliche Secret Charcot-Leyden'sche Krystalle (vergl. § 46 des allgem. Theils). Nach B. Levi treten sie dann auf, wenn eine starke Desquamation des Epithels stattfindet, und fehlen bei Katarrhen, bei denen die Desquamation gering ist.

Literatur über den Bau der Bronchialwand und über Bronchitis.

Arnold, J., *Ueber das Vorkommen lymphatischen Gewebes in den Lungen, Virch. Arch.* 80. *Bd.*
Auld, *The pathol. Histol. of bronchial affections, London* 1892.
Bühlmann, *Beitrag zur Kenntniss der kranken Schleimhaut der Respirationsorgane und ihrer Producte durch das Mikroskop, Berlin* 1843.
David, *Les microbes de la bronche, Paris* 1890.
Fischer, *Ueber die feineren Veränderungen bei der Bronchitis und Bronchiektasie, Beitr. z. path. Anat. v. Ziegler V* 1889.
Frankenhäuser, *Bau der Tracheobronchialschleimhaut, Petersburg* 1879.
Kölliker, *Zur Kenntniss des Baues der Lunge, Würzburg* 1881.
Model, *Ueber Bronchitis fibrinosa, I.-D. Freiburg* 1890.
Riegel, *Krankheiten der Trachea und Bronchien, v. Ziemssen's Handb. d. spec. Pathol. IV.*
Rossbach, *Ueber die Schleimbildung in den Luftwegen, Festschrift der med. Fakultät zur Feier des Universitätsjubiläums zu Würzburg* 1882.
Sokoloff, *Ueber die Bildung der Eiterzellen und die Veränderungen der Membrana propria der Schleimhaut bei Entzündung der Luftwege, Virch. Arch.* 68. *Bd.*
Weil, *Gerhardt's Handb. der Kinderkrankh. III.*

Literatur über krystallinische Abscheidungen im Sputum.

Charcot, *Gaz. hebdom.* 1860 *Nr.* 47.
Curschmann, *Bronchitis exsudativa, Dtsch. Arch. f. klin. Med. XXXII.*
Huber, *Tyrosin und sein Vorkommen im thierischen Organismus, Arch. d. Heilk. XVIII* 1877.
Kanneberg, *Tyrosinkrystalle im Sputum, Charité-Annal. V* 1878.
Levi, B., *Zeitschr. f. klin. Med. IX* 1885.
Leyden, *Tyrosinkrystalle im Sputum, Virch. Arch.* 74. *Bd.*
Leyden *und* **Salkowski**, *Zur Kenntniss des Bronchialasthma, Virch. Arch.* 54. *Bd.*
Unger, *Centralbl. f. klin. Med.* 1880 *und Verhandl. d. Congr. f. innere Med. in Wiesbaden* 1882.
Zenker, *D. Arch. f. klin. Med. XVIII und XXXII.*

§ 255. **Verengerung** und **Verschluss der Bronchien** treten am häufigsten in Folge von Entzündung ein. Ist die Bronchialwand der Sitz einer entzündlichen Infiltration, und sammeln sich an der Oberfläche Sekret und Exsudate an, so bleibt eine Verengerung des Lumens niemals aus, und häufig genug tritt namentlich bei den kleineren Bronchien Verschluss (Fig. 334 *a b*) ein. In der Mehrzahl der Fälle ist derselbe ein vorübergehender, indem das an der Oberfläche angesammelte Secret, z. B. Schleim, Eiter, krupöse Exsudate etc., durch Expectoration und Resorption wieder entfernt wird und die Schwellung der Bronchialwand schwindet.

Nicht selten jedoch ist die Entfernung des Secretes eine unvollkommene, so dass die Bronchien längere Zeit oder dauernd verstopft bleiben. Es geschieht dies am leichtesten in den Lungenspitzen, in denen die Athmungs-Excursionen geringer sind als anderswo. Ferner wird die dauernde Verstopfung durch Zellreichthum, sowie durch Eindickung des Secretes begünstigt. In demselben Sinne wirkt auch jede bleibende Verdickung der Bronchialwand, gleichgültig, ob sie durch zellige Infiltration oder durch fibröse Hyperplasie bedingt ist.

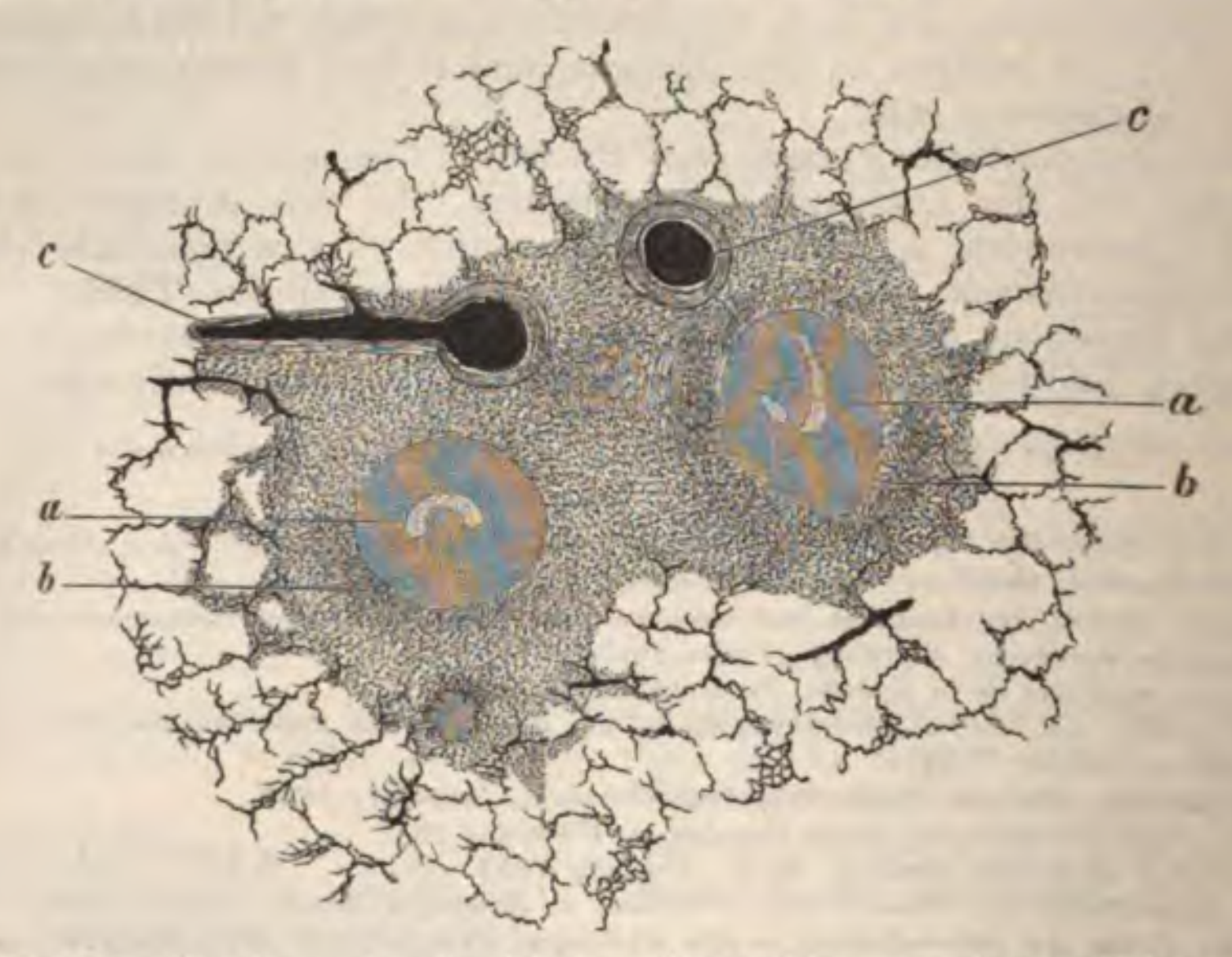

Fig. 334. Zwei verstopfte kleine Bronchien aus einer an Tuberculose erkrankten Lunge. *a* Verkäster Inhalt der Bronchien. *b* Bronchialwand und peribronchiales Bindegewebe, verdickt und zellig infiltrirt. *c* Arterie. Mit Berlinerblau injicirtes und mit ammoniakalischem Karmin gefärbtes Präparat. Vergr. 25.

Dauernde Bronchialverstopfung kann sich an durchaus gutartige, acute oder chronische Entzündungen anschliessen, doch kommt sie bei keiner Entzündungsform so leicht zu Stande als bei der tuberculösen. Es hat dies seinen Grund darin, dass bei letzterer die Wände der erkrankten Bronchiolen verdickt sind, und dass gleichzeitig das Secret zellreich und wasserarm ist.

Da bei chronischer tuberculöser Erkrankung des Lungenparenchyms die Bronchien niemals freibleiben, so fehlt es in solchen Lungen nie an verstopften Bronchiolen (Fig. 334 *a*), ja sie sind meist in sehr grosser Zahl vorhanden und tragen wesentlich zu dem charakteristischen Aussehen derselben bei.

Der Inhalt der verstopften Bronchien gewinnt nach einiger Zeit stets eine käsige Beschaffenheit (*a*), so dass ein Durchschnitt durch einen Bronchus das Bild eines eingekapselten, rundlichen Käseknotens bietet. Nur wenn Bronchien über grössere Strecken mit Käse gefüllt und gleichzeitig der Länge nach durchschnitten sind, sieht man mehr cylindrische oder wenigstens in die Länge gestreckte Käseherde.

Der käsige Inhalt und die Bronchialwand sind entweder scharf von einander getrennt oder gehen mehr allmählich in einander über. Ersteres kommt namentlich bei Verstopfung grösserer Bronchien, letzteres dagegen bei Verschluss kleinster Bronchiolen vor. Die Bronchialwand und das peribronchiale Bindegewebe sind in der Umgebung des Käseherdes meist verdickt, nach katarrhalischen Processen oft rein fibrös, bei Tuberculose dagegen (Fig. 334 *b*) mehr zellig-fibrös, zum Theil auch nekrotisch, kernlos, verkäst.

Die verkästen Secretpfröpfe können im Laufe der Zeit verkalken und Bronchialsteine bilden.

Eine weitere Ursache von Bronchialverstopfungen bilden Fremdkörper, welche in den Bronchialbaum gelangen und sich je nach ihrer Grösse in kleinere oder grössere Bronchien einkeilen. Je nach ihrer chemisch-physikalischen Beschaffenheit verursachen sie theils indurirende, theils eiterige und jauchige Entzündungen.

Gelangen destructive Entzündungen des Bronchialrohres zur Heilung, so können die Bronchien auch durch die sich einstellende narbige Schrumpfung verengt und verschlossen werden; so besonders nach syphilitischen Ulcerationen grösserer Bronchien.

In seltenen Fällen verursachen intrabronchiale Geschwülste Bronchialstenosen.

Eine letzte Form der Bronchialverengerung wird durch Druck von aussen herbeigeführt. Innerhalb der Lunge selbst sind es namentlich Lungengeschwülste sowie entzündliche Herde, am Lungenhilus dagegen vergrösserte Lymphdrüsen, Aortenaneurysmen und Geschwülste des Oesophagus, welche diesen Effect haben können.

§ 256. Nach längerem Bestande einer katarrhalischen Entzündung können sich in der Bronchialschleimhaut Verdickungen und papillöse Wucherungen bilden. Sie kommen indessen nur selten vor, erreichen auch keine erhebliche Ausbreitung und haben daher auch nur eine geringe Bedeutung.

Weit wichtiger sind die **Verhärtungen** und die **Verdickungen der ganzen Bronchialwand**, welche sich an verschiedene Entzündungsformen anschliessen. Am häufigsten stellen sie sich in der Umgebung liegen gebliebener Secretpfröpfe ein, können indessen auch bei offenem Lumen

sich entwickeln und über zahlreiche Zweige des Bronchialbaumes sich ausbreiten. Sie können ferner von der Bronchialwand auf das peribronchiale Bindegewebe und schliesslich auch auf das angrenzende Lungengewebe übergreifen, so dass sich also an die Endobronchitis eine indurative Mesobronchitis und eine **Peribronchitis** (Fig. 332 *e*) mit **peribronchialer Lymphangoitis** anschliesst.

Abgesehen von diesem directen Uebergreifen der Entzündung vom Bronchialrohr auf das peribronchiale Gewebe kann eine indurative Peribronchitis sich auch nach entsprechender Lungenerkrankung entwickeln, indem der Process entweder direct von dem angrenzenden Lungengewebe sich auf das peribronchiale Bindegewebe verbreitet oder aber von den respirirenden Bronchiolen aus sich in den peribronchialen Lymphgefässen fortpflanzt und allmählich am Bronchialbaum hinabrückt. Es kann ferner die Entzündung von der Pleura und den interlobulären Septen aus auf das peribronchiale Bindegewebe, d. h. auf dessen Lymphgefässe übergreifen.

Fig. 335. Peribronchitis fibrosa. *a* Bronchien, zum Theil erweitert. *b* Arterien. *c* Verdicktes peribronchiales Bindegewebe. *d* In das Lungengewebe ausstrahlende fibröse Züge. *e* Durch Secret verschlossene Bronchien mit verdickter Umgebung. *f* Fibröse Herde ohne angeschnittene Bronchien. *g* Verdickte Pleura. *h* Lungengewebe, zum Theil emphysematisch. Mit Pikrokarmin gefärbtes Präparat. Vergr. 4.

Endlich kann in seltenen Fällen die Entzündung ihren Ausgang auch von dem Hilusgewebe und den im Hilus gelegenen Lymphdrüsen nehmen und sich von da in radiärer Richtung im peribronchialen Gewebe verbreiten.

Das Aussehen eines Bronchus, dessen Wand und Umgebung verdickt und verdichtet ist, wechselt je nach den Verhältnissen, unter denen sich der Process entwickelt hat, in erheblichem Maasse. Ist das Lumen noch offen (Fig. 335 *a*), so bildet der Bronchus ein Rohr mit dicken Wandungen, welche gegen das angrenzende Lungenparenchym entweder scharf abgegrenzt sind oder aber Bindegewebsfortsätze (*d*) in dasselbe ausstrahlen lassen.

Ist ein Bronchus mit eingedicktem Secret gefüllt (Fig. 335 *e* und 334 *a*), so bildet seine Wand um letzteres eine dicke Kapsel. Ist das angrenzende Lungengewebe luftleer, collabirt (Fig. 335 *d*) und verhärtet, so geht die verdickte Bronchialwand unmittelbar in das verdichtete Lungengewebe über und ist nur durch die Differenz der Farbe sowie der Consistenz und des Baues von letzterem zu unterscheiden.

In der nämlichen Weise wie indurative Processe können auch vereiternde oder verkäsende Entzündungen auf die peribronchialen Lymphgefässe und das peribronchiale Bindegewebe übergreifen und hier eine erhebliche Ausbreitung erlangen. Bei tuberculöser verkäsender Bronchopneumonie fehlt eine verkäsende Peribronchitis nie, und ebenso bleibt bei Lungenvereiterungen eine eiterige peribronchiale Lymphangoitis wohl niemals ganz aus. Selbstverständlich werden in erster Linie die dem primären Erkrankungsherd zunächst liegenden Bronchiolen und Bronchien von verkäsenden und vereiternden Entzündungsherden umgeben, doch kann der Process sich von da weiter auf benachbarte Gebiete verbreiten.

Da die Peribronchitis ein secundäres Leiden ist, welches sich am häufigsten an bronchitische und pneumonische Processe anschliesst, so ist neben den Bronchien meist auch das Lungen-, häufig auch das Pleuragewebe (Fig. 335 *g*) verändert. Ja es ist meist das Verhältniss ein derartiges, dass die peribronchitischen Processe gegenüber den anderen Veränderungen in den Hintergrund treten.

Immerhin kommen Fälle vor, in denen die peribronchiale Gewebsverdickung in besonders hochgradiger Weise entwickelt ist und daher den Process wesentlich kennzeichnet.

§ 257. Die **Bronchiektasie** oder die Erweiterung der Bronchien tritt theils in Folge einer Steigerung des auf der Bronchialwand lastenden Druckes, theils in Folge einer Veränderung der Textur und Beschaffenheit der Bronchialwand, sowie des umgebenden Lungenparenchyms ein.

Die Erweiterung ist entweder eine cylindrische (Fig. 336) und erstreckt sich über einen bis zahlreiche Bronchialäste, oder sie ist circumscript, spindelförmig oder sackförmig (Fig. 337) und tritt vereinzelt oder multipel auf. Nicht selten sind verschiedene Formen der Erweiterung gleichzeitig vorhanden.

Die Ektasie tritt zunächst als Folge länger dauernder entzündlicher Affectionen auf, durch welche die Bronchialwand an Widerstandskraft und Elasticität eine wesentliche Einbusse erleidet und sich in Folge dessen unter dem Luftdrucke erweitert. Solche Erweiterungen sind meist cylindrisch und betreffen namentlich die Bronchien der unteren Lappen. Giebt die Bronchialwand dem Drucke in ungleicher Weise nach, so erscheint

das erweiterte Rohr zugleich buchtig und zeigt an der Innenfläche zahlreiche circulär oder etwas schräg verlaufende, zum Theil untereinander verbundene, erhabene Leisten oder Rippen (Fig. 336), welche nichts anderes sind als circulär verlaufende Muskelzüge, zum Theil mit elastischem Gewebe, welche sich trotz der Ektasie der Bronchien erhalten haben, während zwischen ihnen das Bindegewebe sich ausgebuchtet hat. Das Schleimhautgewebe ist im Uebrigen mehr oder weniger atrophisch und zellig infiltrirt, die in der Wand gelegenen Knorpelplättchen sind nicht selten theilweise zu Grunde gegangen und durch gefässhaltiges Bindegewebe ersetzt, die Mündungen der Schleimdrüsen trichterförmig erweitert. Die Epithelbekleidung ist zuweilen noch gut erhalten; in anderen Fällen zeigen die Cylinderzellen ausgedehnte Verschleimung oder sind abgestossen, so dass nur kürzere kubische und keulenförmige Zellen ohne Cilien die Innenfläche bedecken. Letzteres findet sich namentlich dann, wenn starker Katarrh besteht.

Fig. 337.

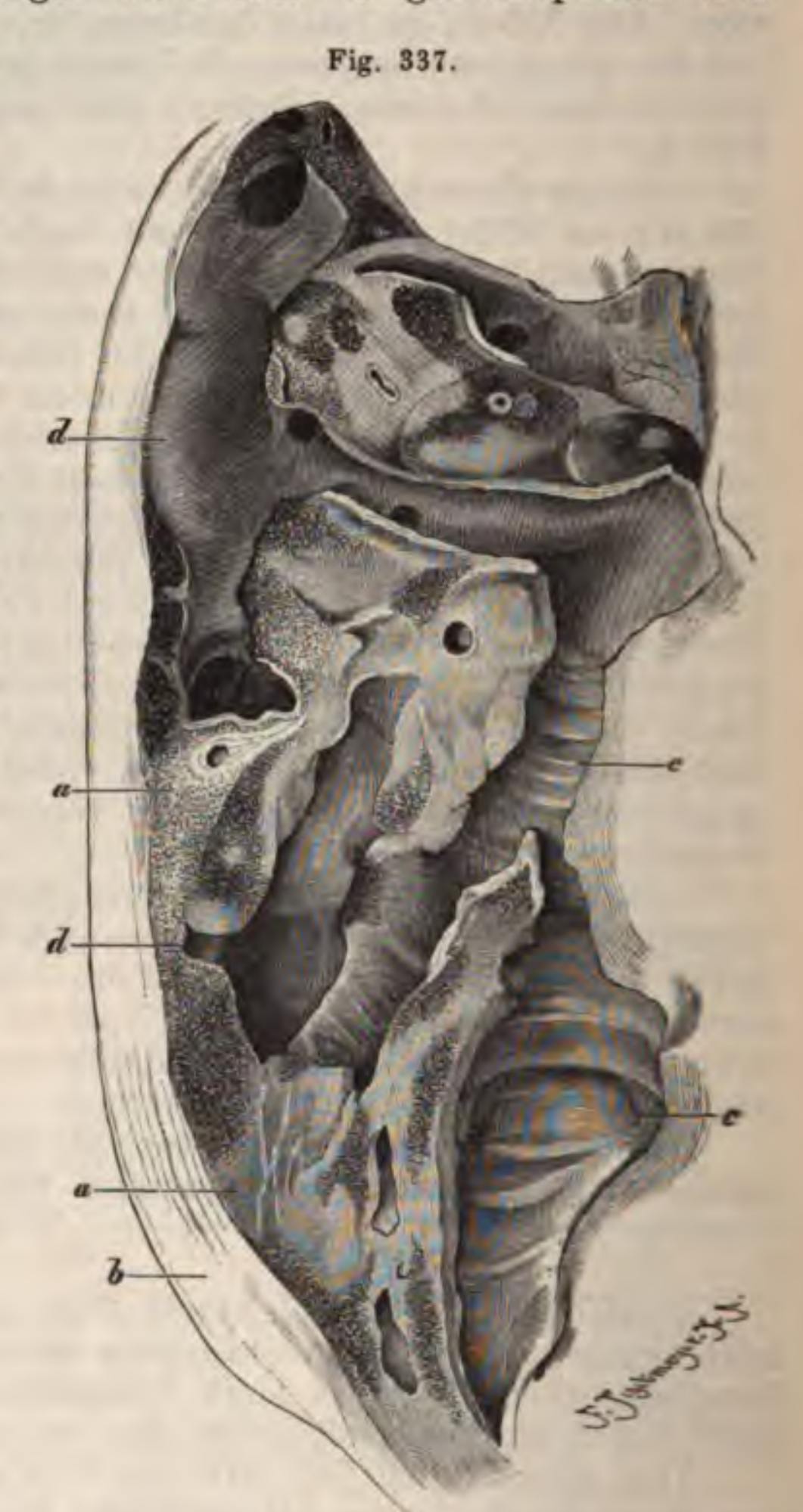

Fig. 336.

Fig. 336. Atrophische cylindrische Bronchiektasie. Erweiterter Bronchus mit rippenartig vorspringenden Querleisten, der Länge nach aufgeschnitten. Nat. Grösse.

Fig. 337. Spindelförmige Bronchiektasieen und bronchiektatische Cavernen bei fibröser Induration des Lungengewebes. *a* Verhärtetes Lungengewebe. *b* Verdickte Pleura. *c* Erweiterter Bronchus. *d* Mit einem Bronchus in Verbindung stehende Caverne. Um $^1/_6$ verkleinert.

Die Entstehung einer Bronchiektasie kann wesentlich dadurch gefördert werden, dass die Zweige des entzündeten Bronchus theilweise für Luft unzugänglich werden, so dass das dem Bronchus zugehörige

Respirationsgebiet schrumpft und verödet (Fig. 337 *a*). In Folge dessen findet bei der Inspiration keine regelmässige Vertheilung der Luft statt, und wenn auch die angrenzenden der Luft noch zugängigen Lungenabschnitte sich compensatorisch erweitern, so wird doch die einstürzende Luft bei Erweiterung des Thorax sich nicht hinlänglich gleichmässig vertheilen können und in höherem Maasse als normal auf dem verstopften Bronchus lasten. Einen ähnlichen Effect haben häufig auch Verwachsungen und Verdickungen der Pleura (*b*) sowie des interlobulären Bindegewebes, welche die Lunge an der Entfaltung hindern und eine gleichmässige Vertheilung der Luft unmöglich machen. Ebenso wirken auch Lungenatelektasen, welche sich bei Kindern nach der Geburt erhalten (§ 260), sowie Missbildungen, bei denen da oder dort die Entwickelung von Alveolen aus den sprossenden Bronchien ausbleibt (vergl. § 259). Schrumpft das Lungengewebe in der Umgebung eines Bronchus, so kann dasselbe unter Umständen auch schon an und für sich einen Zug in radiärer Richtung auf das Bronchialrohr ausüben und so dasselbe erweitern. Endlich kann innerhalb verstopfter Bronchien Secret, das sich auch weiterhin anhäuft, das Lumen in beträchtlichem Maasse erweitern.

Die Erweiterungen, welche unter den letztgenannten Bedingungen entstehen, sind nur zum geringen Theil cylindrisch (Fig. 337). Meist sind sie sackförmig und kugelig oder unregelmässig gestaltet (Fig. 337 *c*), oder es reihen sich im Verlaufe eines Bronchus ovale und kugelige Erweiterungen rosenkranzartig aneinander an. Unter Umständen können sie in indurirten Lungenbezirken so zahlreich werden, dass dieselben ganz mit bronchiektatischen Höhlen durchsetzt sind. In sehr seltenen Fällen entwickeln sich hinter verstopften Stellen mit Schleim gefüllte Cysten.

Die Schleimhaut dieser Bronchiektasieen pflegt dieselhen Veränderungen zu zeigen, wie sie oben beschrieben sind. Nur sehr selten bilden sich in der Schleimhaut papillöse oder polypöse Wucherungen. Die äusseren Theile der Bronchialwand, sowie das peribronchiale Bindegewebe dagegen sind nicht selten erheblich verdickt (hypertrophische Bronchiektasieen), und zwar namentlich dann, wenn auch im Lungenparenchym entzündliche Gewebsindurationen vorhanden sind.

Literatur über Bronchiektasie.

Biermer, *Zur Theorie und Anatomie der Bronchienerweiterung*, *Virch. Arch.* 19. *Bd.* 1860, *und Virchow's Handb. d. spec. Pathol. und Therap. V* 1867.
Buhl, *Lungenentzündung, Tuberculose und Schwindsucht, München* 1872.
Cornil *et* **Ranvier**, *Manuel d'histol. II, Paris* 1882.
Fischer, *Veränderungen bei der Bronchitis und Bronchiektasie, Beitr. v. Ziegler V* 1889.
Fitz, *Beitrag zur feineren Anatomie der Bronchiektasie, Virch. Arch.* 51. *Bd.* 1879.
Grawitz, *Angeborene Bronchiektasie, Virch. Arch.* 82. *Bd.*
Hanot *et* **Gilbert**, *Arch. de phys. IV* 1884.
Jürgensen, *v. Ziemssen's Handb. d. spec. Pathol.* 2. *Aufl. V. Bd.*
Lebert, *Klinik der Brustkrankheiten I.*
Leroy, *Arch. de phys. VI* 1879 *und Pathogénèse des dilatations bronchiques, ibid. IV* 1887.
Riegel, *Die Krankheiten der Trachea und der Bronchien, v. Ziemssen's Handb. d. spec. Pathol. IV.*

§ 258. **Ulcerationen** und **Perforationen der Bronchialwand** schliessen sich entweder an Entzündungen der Innenfläche oder aber an ulceröse Processe in der Umgebung der Bronchien an. Unter den von der Innenfläche ausgehenden Entzündungen sind es namentlich die eiterigen und putriden und die tuberculösen Formen, welche häufiger zu Ulcerationen und Perforationen führen.

Vereiterungen entstehen besonders dann, wenn faulige Massen in die Bronchien aspirirt werden, oder wenn das Bronchialsekret faulige Zersetzungen eingeht. Letzteres geschieht namentlich innerhalb von Bronchiektasieen, in welchen das Secret liegen bleibt.

Stellen sich bei den genannten Affectionen Perforationen der Bronchien ein, und greift die Entzündung auf deren Umgebung über, so bilden sich im peribronchialen Gewebe und im angrenzenden Lungenparenchym Infiltrationsherde, welche je nach der Beschaffenheit der primären Entzündung ihren Ausgang entweder in Verkäsung und nekrotischen Gewebszerfall oder aber in Vereiterung und in putride Gewebsverjauchung nehmen. Zu der eiterigen oder jauchigen oder käsigen Bronchitis gesellt sich eine **eiterige** oder **jauchige** oder **käsige Peribronchitis**, und aus der Bronchiektasie wird durch Zerfall des angrenzenden Gewebes eine **ulceröse bronchiektatische Kaverne** (Fig. 337 *d*). Die peribronchiale Zerfallshöhle liegt entweder zur Seite des primär afficirten Bronchus oder umgreift denselben mehr oder weniger vollkommen.

Die anfänglich meist wohl nur partielle Zerstörung des Bronchus kann mit der Zeit eine totale werden, so dass der Bronchus von innen her in die Zerfallshöhle tritt und letztere also jetzt das scheinbare Ende des Bronchus bildet.

Die Wände sind je nach der Genese des Processes und nach der Zeit der Untersuchung bald in eiterigem und gangränösem, bald in käsigem Zerfall begriffen, bald fest infiltrirt und verhärtet. Der Inhalt der Höhle bildet eine eiterige oder jauchige Masse oder eine mit käsigen Bröckeln vermischte weissliche oder graue Flüssigkeit. Jauchige Massen enthalten Bakterien, häufig auch Leucinkugeln und Tyrosin- und Margarinnadeln.

Im Laufe der Zeit pflegt die Kaverne zu wachsen, und zwar am raschesten, wenn der Process einen eiterigen oder gangränösen Charakter trägt, langsamer, wenn die Entzündung ihren Ausgang in Verkäsung nimmt, am langsamsten, wenn das Lungengewebe durch chronische indurative Entzündungen verhärtet ist. Wie in radiärer Richtung, so kann die Entzündung sich auch längs der Lymphbahnen, also namentlich centripetal innerhalb des peribronchialen Bindegewebes fortpflanzen, so dass sich peribronchitische Vereiterungen und Verkäsungen einstellen.

Ulcerationen und Perforationen der Bronchialwand, welche an deren Aussenflächen beginnen, stellen sich am häufigsten bei vereiternden, gangränescirenden und verkäsenden Entzündungen des Lungenparenchymes ein und gehören zu den häufigsten Vorkommnissen. Seltener brechen verkäsende und vereiternde Lymphdrüsen oder peribronchial gelegene Geschwülste oder Aneurysmen durch die Bronchien durch.

Ist ein Durchbruch in ein Bronchialrohr eingetreten, so gelangen die in der Umgebung der Bronchien gelegenen Zerfallsmassen in grösserer oder geringerer Menge in das Bronchiallumen und können entweder nach aussen befördert oder durch Aspiration in die Verzweigungen anderer Bronchien gerissen werden. In die Zerfallshöhle selbst kann aus dem durchbrochenen Bronchus Luft eintreten, so dass sich eine l u f t h a l t i g e K a v e r n e bildet.

Ueber die **Geschwülste** der Bronchien s. § 282.

V. Pathologische Anatomie der Lunge.

1. Missbildungen der Lunge.

§ 259. Das **respirirende Parenchym der Lunge** setzt sich im Wesentlichen aus den Endverzweigungen der Bronchien und aus Blutgefässen zusammen, doch nimmt an dem Aufbau desselben auch eine gewisse Menge von Bindegewebe Theil, welches die einzelnen Verzweigungen untereinander verbindet und durch Bildung stärkerer Bindegewebszüge das Parenchym in einzelne Läppchen abgrenzt.

Der Uebergang der zuleitenden Röhren in das respirirende Lungenparenchym erfolgt in ganz allmählicher Weise, und zwar dadurch, dass einerseits der Bau der Bronchiolen sich ändert, dass andererseits ihre Wandung zahlreiche hohle Ausstülpungen bildet.

Die Bronchien gehen an ihren Enden eine mehrfache dichotomische Theilung ein, und die aus dieser Theilung hervorgehenden Aeste sind es, welche durch Bildung von Alveolen zum respirirenden Parenchyme werden.

Zunächst treten nur vereinzelte Alveolen, sowie kleine einseitig gelagerte Gruppen von solchen auf (Fig. 338 *B*), so dass der Bronchiolus theilweise in respirirendes Parenchym umgewandelt wird und daher auch den Namen **respirirender Bronchiolus** erhalten hat. Jeder respirirende Bronchiolus theilt sich in 2—3 kleine Aestchen, welche allseitig von Alveolen dicht besetzt sind (*B*) und daher als **Alveolengänge** bezeichnet werden.

Durch stärkere gruppenweise Anhäufung von Alveolen an deren Enden und Seiten bilden sich die **Endsäckchen** oder **Infundibula.**

Werden die Bronchien zu respirirenden Bronchiolen, so verlieren sie die Knorpel, und ihr Epithel gestaltet sich zu einer einfachen Lage niedriger wimperloser Cylinderzellen, welche schliesslich zu Pflasterzellen und grossen polygonalen Platten (Kölliker) werden.

Fig. 338. Corrosionspräparat der Endverzweigungen der Bronchiolen (*B*) und der Lungenarterien (*A*) bei Lupenvergrösserung gezeichnet.

Wird der respirirende Bronchiolus zum Alveolengang, so schwinden die Cylinderzellen ganz, so dass das Epithel lediglich aus kleinen kernhaltigen granulirten Pflasterzellen und aus grösseren hyalinen kernhaltigen und kernlosen Platten besteht. Die Muskelfasern der Bronchiolen erhalten sich auch noch in den Alveolengängen in Form circulär angeordneter Züge, welche am Eingang einer jeden wandständigen Alveole einen Ring bilden.

Die Alveolen haben dasselbe Epithel wie die Alveolengänge. Im Uebrigen besteht ihre Wand aus einer zarten, von einem dichten Gefäss-

netz umsponnenen Bindegewebsmembran, die theils durch diffus verbreitete elastische Fäserchen, theils durch Züge dickerer Bündel elastischer Fasern verstärkt wird. Muskeln fehlen ihr dagegen.

Die Alveolengruppen, welche zu den Endverzweigungen eines respirirenden Bronchiolus gehören, grenzen nicht alle unmittelbar an einander an, sondern lassen Zwischenräume zwischen sich, welche durch andere Alveolengangsysteme ausgefüllt werden. Wo sich die verschiedenen Systeme berühren, treten sie unter Vermittelung von blut- und lymphgefässhaltigem Bindegewebe untereinander in feste Verbindung.

Die Entwickelung der Lunge erleidet im Ganzen nur selten Störungen, welche zu einer **Missbildung** derselben führen, doch kommt eine partielle oder auch über eine ganze Lunge sich ausdehnende **Hypoplasie** und **Agenesie des respirirenden Parenchyms** vor, welche sich mit **diffuser** und **cystischer Bronchiektasie** verbinden kann.

Die Lunge entwickelt sich in der Weise, dass innerhalb eines zell- und gefässreichen Grundgewebes, von einem einfachen Hauptgang abzweigende Drüsenkanäle in stetig zunehmender Verzweigung aussprossen und schliesslich eine grosse Zahl von Endzweigen bilden, denen mit cubischem Epithel ausgekleidete Alveolen aufsitzen, die nach der Geburt bei dem Athmen durch die einstürzende Luft ausgedehnt werden. In sehr seltenen Fällen kann die Entwickelung einer ganzen Lunge vollständig rudimentär bleiben, so dass dieselbe nur ein kleines unscheinbares fleischiges Organ darstellt, welches nur wenige Drüsengänge resp. Bronchien enthält. Häufiger ist, dass nur kleine umschriebene Bezirke etwa die basalen Theile eines Lappens oder nur kleine Abschnitte eines solchen zu mangelhafter Ausbildung gelangen und alsdann aus zell- und gefässreichem Bindegewebe bestehen, dass mehr oder weniger zahlreiche verzweigte Bronchien, aber keine oder wenigstens nur unvollständig entwickelte Alveolen einschliesst. Es kommen ferner auch Fälle vor, in denen die Lunge zwar noch ein ansehnliches, wenn auch gegen die normale Grösse zurückbleibendes Volumen erreicht, aber im Wesentlichen aus einem zellreichen Bindegewebe besteht, das nur Bronchien resp. deren Anlagen, aber keine oder nur ungenügend entwickelte Alveolen enthält (Fig. 339).

Alle die erwähnten Befunde kommen zunächst bei Neugeborenen zur Beobachtung. Allein es muss hervorgehoben werden, dass diese Zustände an und für sich nicht Lebensunfähigkeit bedingen und daher

Fig. 339. Agenesie der linken Lunge eines Erwachsenen mit Ektasie der Bronchien. Querschnitt durch die Spitze der Lunge. Die ganze Lunge ist stark verkleinert und besteht aus einem blutreichen Bindegewebe ohne Alveolen, welches ektatische und verzerrte Bronchien einschliesst. Nat. Gr.

auch bei Kindern verschiedenen Alters, ja auch bei Erwachsenen (Fig. 339 und Fig. 340) sich finden können. Ist die Missbildung eng begrenzt, so wird der noch restirende Teil der Lunge vicariirend sich ausgestalten können; ist eine ganze Lunge oder der grössere Theil einer solchen mangelhaft entwickelt, so muss die gesunde Lunge eine compensatorische Hypertrophie erfahren, und es kommen auch in der That Fälle vor, in denen sie im Wesentlichen die Athmungsfunctionen übernimmt und hypertrophirt und unter Verlagerung des Herzens nach der Seite der missbildeten Lunge den grössten Theil des Thoraxraumes einnimmt.

Die Bronchien des missbildeten Lungengebietes können bei Neugeborenen normal aussehen, sind indessen zuweilen schon in dieser Zeit erweitert, so dass man angeborene cylindrische und cystische Bronchiektasieen innerhalb eines abnorm dichten Lungengewebes findet. Bei längerem Bestande des Lebens kann der missbildete Lungentheil (Fig. 339) durch fortschreitende Ektasie der Bronchien zu einem aus Cysten von Erbsen- bis Hühnereiergrösse zusammengesetzten Organe umgewandelt werden, dessen einzelne Cysten mit den zum Theil ebenfalls erweiterten Hauptbronchien theils durch weite, theils durch enge Oeffnungen in Verbindung stehen (Fig. 340), theils auch völlig abeschlossen erscheinen.

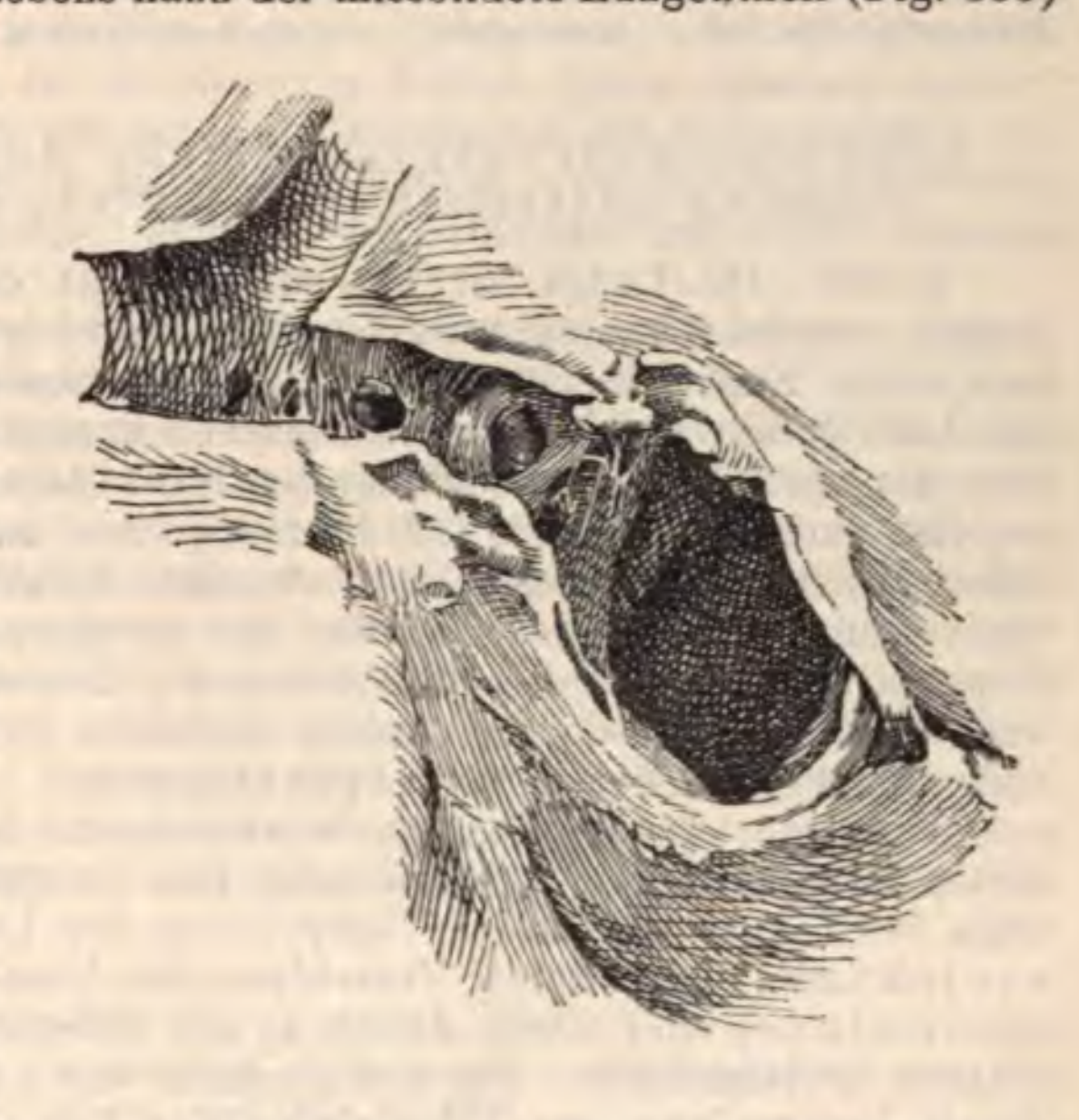

Fig. 340. Sackförmige Bronchiektasie innerhalb eines vollständig dicht gebliebenen Lungenbezirks an der Basis des obersten Lappens der r. Lunge eines Erwachsenen.

Die Wände der Cysten sind theils dünn und zart, theils dicker und besitzen eine epitheliale Auskleidung von flimmerndem Cylinderepithel. Soweit es sich um cystisch entartete grössere Bronchien handelt, kann das Bindegewebe der Wandung Knorpelplättchen einschliessen. Das zwischen den Cysten gelegene Gewebe ist verschieden mächtig entwickelt und besteht aus mehr oder weniger, oft sehr gefässreichem Bindegewebe (Fig. 339).

Insofern keine secundären Veränderungen eingetreten sind, ist das Gewebe im missbildeten Bezirk auch bei Erwachsenen pigmentlos, und es können auch Verwachsungen mit den Costalpleuren in den betreffenden Gebieten ganz fehlen.

Durch Entzündungen, die sich in den ektatischen Hauptbronchien während des Lebens einstellen und auch auf die Cysten verbreiten können, stellen sich mehr oder weniger secundäre Veränderungen, pleuritische Verwachsungen, Gewebsverhärtungen und Secretansammlungen in den

Cysten, mitunter auch Blutungen ein, welche eine braune Pigmentirung hinterlassen können.

Von anderen Missbildungen der Lunge ist wenig zu berichten. Am häufigsten kommt Vermehrung der Lappen vor, doch hat dieselbe nur anatomisches Interesse. In seltenen Fällen kann es im Anschluss an Entwickelungsstörungen zu einer blutigen Dilatation einer Gruppe von Lungenbläschen, zu einem substantiellen Emphysem kommen.

Literatur über Missbildungen der Lunge.

Feustel, *Ueber die späteren Schicksale der Atelektase*, I.-D. *Kiel* 1883.
Fürst, *Gerhardt's Handb. der Kinderkrankheiten III.*
Grawitz, *Ueber angeborene Bronchiektasie*, *Virch. Arch.* 82. *Bd.* 1880.
Heller, *Die Schicksale atelektatischer Lungenabschnitte*, *Dtsch. Arch. f. klin. Med.* 36. *Bd*
v. Kölliker, *Zur Kenntniss des Baues der Lunge*, *Würzburg* 1880.
Meyer, H., *Ueber angeborene blasige Missbildung der Lunge*, *Virch. Arch.* 16. *Bd.* 1859.
Ponfick, *Primäre Atrophie der rechten Lunge*, *Virch. Arch.* 50. *Bd.*
Wollmann, *Ein Fall v. Agenesie der l. Lunge*, I.-D. *Freiburg* 1891.

2. Lungenveränderungen, welche durch Störungen der Athmung entstehen. Atelaktase und Emphysem.

§ 260. Die Lunge ist bis zum Eintritt der Geburt ein compactes Organ, dessen Alveolen zwar bereits vorgebildet, aber durchwegs collabirt sind. Erst mit dem Eintritt der Respiration werden die Alveolen mit Luft gefüllt und zu hohlen Bläschen ausgedehnt. Gleichzeitig plattet sich die epitheliale Auskleidung der Innenfläche ab.

Ist nach der Geburt die Athmung eine mangelhafte oder sind einzelne Bronchien verstopft oder einzelne Theile der Lunge comprimirt oder dehnungsunfähig, so bleibt eine grössere oder geringere Zahl von Läppchen luftleer und behält daher die dichte fleischige Beschaffenheit und die blaurothe oder braunrothe Farbe der fötalen Lunge bei, es bleibt eine **fötale Atelektase** oder **Apneumatosis**.

Wird ein Lungenabschnitt, welcher bereits functionirt hat, aus irgend einem Grunde luftleer, so entsteht eine **erworbene Atelektase**. Dieselbe wird entweder durch Compression der Lunge (Compressionsatelektase) oder durch Verschluss der Bronchien (Obstructionsatelektase) oder durch Anfüllung der Alveolen mit festen und flüssigen Massen herbeigeführt. Die Compression der Lunge wird am häufigsten durch Ansammlung von Flüssigkeit oder Luft in der Pleurahöhle oder durch einen hohen Stand des Zwerchfells verursacht, kann indessen auch die Folge von Aortenaneurysmen, Verbiegungen der Wirbelsäule, Verdickungen und Schrumpfungen der Pleura, Erweiterung des Herzbeutels etc. sein. Je nach den Umständen ist die Compression bald eine partielle, bald eine totale und kann verschiedene Grade erreichen.

Betrifft die Compression die ganze Lunge und ist sie eine hochgradige, so ist die Lunge meist an die Wirbelsäule angepresst und ihr Parenchym erscheint dicht, zäh, luftleer, und meist blass hellröthlich, oder bei Pigmentirung hellgrau gefärbt. Dieselbe Beschaffenheit zeigen auch partielle Compressionsatelektasen, doch ist hierbei das Gewebe nicht selten blutreicher und daher mehr oder weniger geröthet.

Wird ein Bronchus oder Bronchiolus durch Secret oder irgend eine andere Ursache verschlossen, so wird das zugehörige Lungenparenchym stets nach einiger Zeit luftleer. Nach Lichtheim wird zuerst der Sauerstoff, dann die Kohlensäure und schliesslich der Stickstoff vom Blute

absorbirt, und die Lunge zieht sich auf den Fötal-Zustand zusammen. Da innerhalb der collabirten Bezirke Volumsveränderungen des Parenchyms nicht mehr stattfinden und die Capillaren vielfach geschlängelt und geknickt sind, so pflegt sich in ihm eine Stauung einzustellen. In Folge dessen sehen atelektatische Läppchen blauroth aus und sind gegenüber den lufthaltigen etwas zurückgesunken.

Obstructionsatelektasen sind ein überaus häufiges Vorkommniss und begleiten die Entzündung der kleinen Bronchien ganz gewöhlich. Meist treten sie in der Form auf, dass atelektatische, blaurothe Läppchen mit hellröthlichen oder weisslichen, lufthaltigen abwechseln.

Bleibt in einem Lungenabschnitt eine **fötale Atelektase** bestehen, so können sich in demselben ähnliche Veränderungen einstellen, wie sie in § 259 als Folgezustände partieller Agenesie oder Hypoplasie beschrieben sind, nur ist ein Unterschied gegenüber der letzteren darin gegeben, dass in dem dichten Gewebe noch Alveolen liegen, die mit cubischem Epithel ausgekleidet sind. Wie weit dieselben im Laufe der Zeit schwinden, ist schwer zu entscheiden, da ihr späteres Fehlen durch Agenesie erklärt werden kann. Immerhin ist es in Rücksicht auf die Folgezustände erworbener Atelektase möglich und wahrscheinlich, dass dies unter gewissen Bedingungen geschehen kann, während die Bronchien mehr oder weniger ektatisch werden.

Bleibt in einem Lungenabschnitt eine **erworbene Atelektase** längere Zeit bestehen, so können sich als **Folgezustände** derselben Verödungen und Verhärtungen des Lungengewebes einstellen, welche durch Wucherung des Lungenbindegewebes eingeleitet werden und zu einem Untergang der Alveolen führen. Da die Alveolen mit Epithel ausgekleidet sind, welches die Verwachsung der Wände collabirter Alveolen hindert, so kann indessen ein atelektatischer Zustand lange Zeit bestehen, ohne dass eine Obliteration der Alveolen sich einstellt, und es dürfte die letztere jeweilen wohl erst dann zur Entwickelung kommen, wenn sich zur Atelektase eine Entzündung hinzugesellt, so dass man den Process der Lungeninduration wesentlich als eine Folge consecutiver oder vielleicht schon von Anbeginn an vorhandener pneumonischer und bronchopneumonischer Processe (siehe diese) ansehen muss.

Literatur über Atelektase.

Bartels, *Bemerkungen über eine Masernepidemie mit besonderer Berücksichtigung der dabei vorkommenden Lungenaffectionen*, *Virch. Arch.* 21. *Bd.* 1861.
Gerhardt, *Erworbene Lungenatelektase*, *Virch. Arch.* 11. *Bd.*, u. *Handb. d. Kinderkrankh. III.*
Heller *und* **Feustel**, *l. c.* § 259.
Hertz, *v. Ziemssen's Handb. der spec. Path. V.*
Lichtheim, *Versuche über Lungenatelektase*, *Arch. f. exper. Pathol. X* 1879.
Schuchardt, *Hochgradige inveterirte Atelektase der linken Lunge mit compensatorischer Hypertrophie der rechten*, *Virch. Arch.* 101. *Bd.*
Traube, *Ges. Beitr. z. Physiol. und Pathol.*, *Berlin* 1871.
Weber, *Beitr. z. path. Anat. d. Neugeb.*, *Kiel* 1852.

§ 261. Wird der Thorax durch forcirte Inspirationen übermässig erweitert, oder ist nur ein Theil des Lungenparenchyms für Luft zugänglich, während der andere verlegt ist, so werden die offenen Lungenabschnitte durch Luft in übermässiger Weise ausgedehnt, und es entwickelt sich ein Zustand, den man passend als **acutes vesiculäres Emphysem** bezeichnet. Dasselbe kann geschehen, wenn bei Schwellung der Bronchialschleimhaut und bei Ansammlung von Secret in den Bronchien Luft bei der Inspiration noch in das Alveolarparenchym [illegible] en, aber nicht mehr

bei der Exspiration entweichen kann. Die Alveolen sind dabei in ihrer Structur nicht verändert, sondern nur durch Luft über die Norm ausgedehnt. Am häufigsten entwickeln sich diese Zustände im Gefolge bronchopneumonischer Processe. Die geblähten Läppchen sind meist blass, anämisch, und die subpleural gelegenen springen polsterartig über das Niveau der nicht geblähten und der atelektatischen vor.

Wird der Luftdruck innerhalb einer Alveole über eine gewisse Höhe gesteigert, so kann die Alveolenwand bersten, und die Luft tritt in das umliegende Gewebe, namentlich in die Lymphgefässe ein; es entsteht ein **intervesiculöses Emphysem**.

Am häufigsten entwickelt sich dasselbe bei Bronchitiden und Bronchopneumonieen, welche mit heftigem Husten verknüpft sind, und findet sich namentlich bei Kindern, welche bei diesen Affectionen suffuçatorisch zu Grunde gegangen sind. Auch durch Einblasen von Luft bei asphyktischen Neugeborenen kann dasselbe entstehen.

Am häufigsten bersten Alveolen des vorderen Theiles der Oberlappen. Die Luftblasen liegen hauptsächlich subpleural, sind etwa stecknadelkopf- bis erbsengross und können sich von den erstgenannten Stellen aus unter der Pleura bis an den Lungenhilus ziehen und sich schliesslich auch im Fettgewebe des Mediastinums, ja sogar in demjenigen der Haut verbreiten.

Sind die Lungenalveolen dauernd oder wenigstens sehr häufig einer abnormen Dehnung ausgesetzt, so können sich in deren Wand atrophische Zustände, d. h. Defecte einstellen, durch welche die verschiedenen Luftzellen sich vergrössern und das Lungengewebe sich vereinfacht; es bildet sich ein **chronisches** oder **substantielles Emphysem**. Seine Entstehung kann durch nutritive Störungen, wie sie sich z. B. nach Entzündungen, sowie bei senilem Marasmus einstellen, unterstützt werden. Es scheinen auch manche Individuen Lungengewebe von geringer Resistenzfähigkeit zu besitzen.

Die Atrophie der Scheidewände der Alveolen beginnt an jenen Stellen, an welchen dieselben am dünnsten sind, und wird durch eine Erweiterung der intercapillären Räume (Fig. 341 *a*), sowie durch Auseinanderweichen und Schwund (*b*) der feinen elastischen Fäserchen der Alveolenwand eingeleitet.

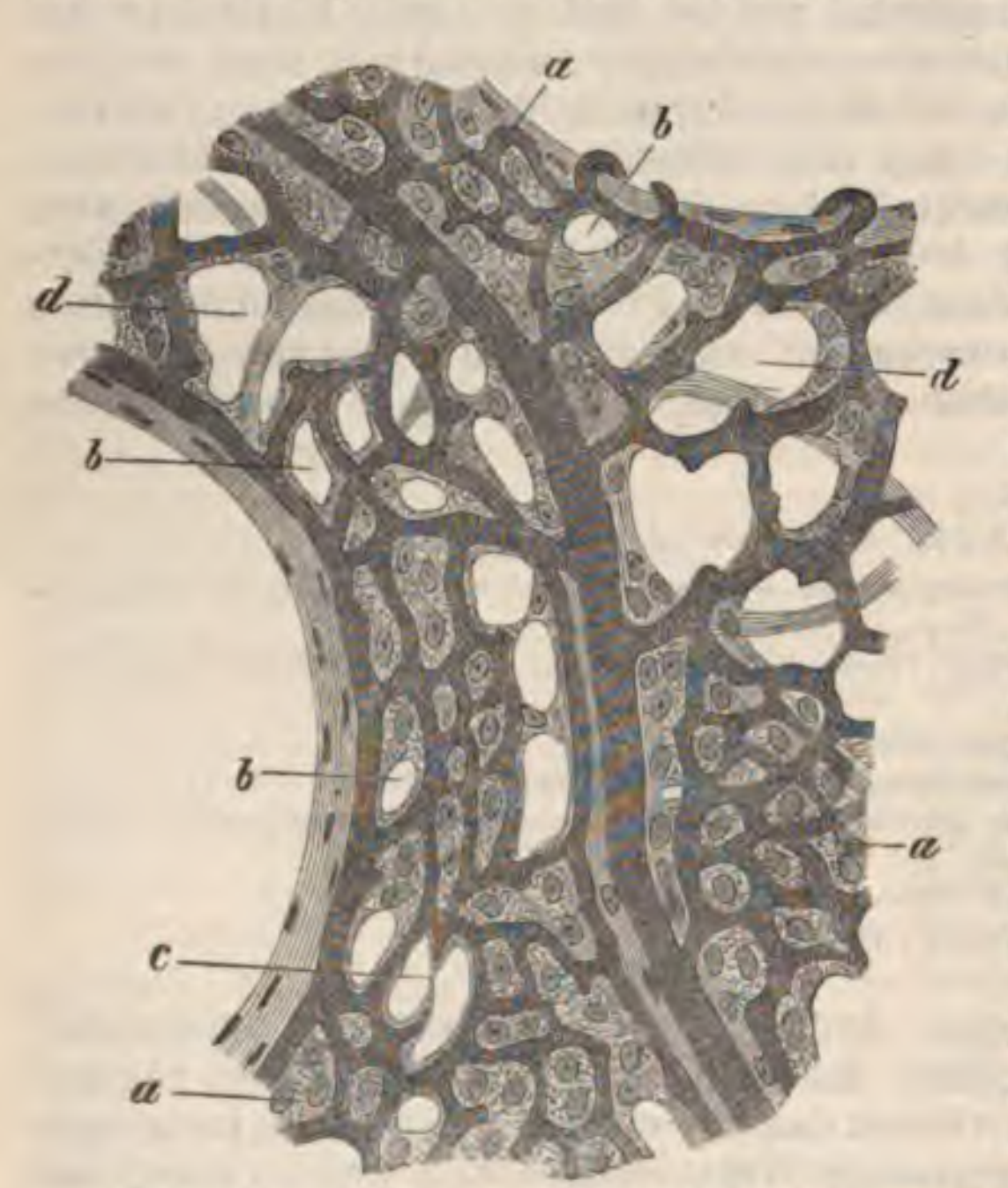

Fig. 341. Emphysema pulmonum. *a* Erweiterte intercapilläre Räume mit Epithelzellen. *b* Lücken in der Alveolenwand (primäre Dehiscenz von Eppinger). *c* Obliterirendes Gefäss. *d* Grössere Defecte in der Alveolenwand (secundäre Dehiscenz) mit grösseren Defecten in der Capillarverzweigung. Injectionspräparat, mit Karmin gefärbt, in Kanadabalsam eingelegt. Vergr. 200.

Weiterhin entstehen in der Wand Lücken, die anfänglich nur klein sind (*b*), später sich indessen erheblich vergrössern (*d*). Gleichzeitig veröden auch die gedehnten Capillaren (*c*) und reissen durch (*d*).

Durch fortgesetzten Schwund kann schliesslich ein grosser Theil der Scheidewände, sowie der zugehörigen Gefässe verloren gehen. Am längsten halten sich die dickeren Faserbündel, welche am Eingang der Alveolen liegen.

Die Epithelien verhalten sich bei dem ganzen Process vollkommen passiv und zeigen häufig Degenerationszustände, namentlich Verfettung. Zuweilen ist das Gewebe entzündlich infiltrirt, doch ist das keine dem Emphysem zukommende Veränderung, sondern eine Folge der bei Emphysematikern so häufigen Katarrhe.

Das substantielle Emphysem kann sich zunächst unter denselben Verhältnissen wie das acute, d. h. bei längere Zeit fortgesetzter abnormer inspiratorischer Dehnung entwickeln, und zwar namentlich dann, wenn Lungenabschnitte dauernd verlegt sind und der Collapsinduration verfallen (Fig. 352 *e*), während benachbarte Theile (Fig. 352 *g*) sich vicariirend erweitern. Man bezeichnet daher auch dieses **Emphysem** als ein **vicariirendes**. Dasselbe tritt bald lobulär, bald lobär auf. Die emphysematösen Läppchen sind gebläht, und die Luftzellen mehr oder weniger gegen die Norm vergrössert.

In anderen Fällen tritt das substantielle Emphysem als Folge dauernder oder häufig sich wiederholender Erhöhung des Exspirationsdruckes ein, d. h. unter Umständen, welche die Entfernung der Luft aus den Alveolen erschweren, den Eintritt derselben aber nicht behindern. Es gilt dies in erster Linie für die wichtigste Form des Emphysems, für das **chronische idiopathische diffuse Lungenemphysem**, welches sich bei Individuen entwickelt, die an chronischem Bronchialkatarrh leiden, oder bei denen zufolge ihrer Beschäftigung die Lunge übermässig in Anspruch genommen oder die exspiratorische Entleerung der Lunge vielfach unterbrochen und gehemmt wird.

Diese Form des Emphysems ist über die ganze Lunge verbreitet, pflegt indessen an den Rändern und Spitzen der Lappen, sowie an der Basis der Unterlappen am stärksten ausgebildet zu sein. Ist das Lungengewebe lufthaltig, so erscheint die Lunge gross, die Ränder gedunsen, abgerundet, an der Basis drängen sich nicht selten einzelne Läppchengruppen in Form halbkugeliger Prominenzen vor. Die Lufträume sind durch Schwund der Septen durchgehends vergrössert, zuweilen so bedeutend, dass sich Blasen bis zu Erbsen- und Haselnussgrösse, sogar bis zu Hühnereigrösse bilden.

Letzteres kommt besonders an den Rändern und an der Basis der Lunge vor und betrifft vornehmlich das subpleural gelegene Lungengewebe. Die kleineren Bläschen (Fig. 342 *a*) entstehen durch Schwund der Alveolarsepten innerhalb eines Infundibularbezirkes. Schwindet auch die Wand der Infundibularblasen, so bilden sich die erwähnten grösseren Blasen (*b*).

Ist die Gewebsatrophie eine hochgradige, so fühlt sich das Lungenparenchym bei Füllung mit Luft auffallend weich und flaumig an, und die Ränder sind stark durchscheinend. Wird die Luft aus der Lunge ausgepresst, so bleibt nur ein schlaffes, an den Randtheilen einer Membran ähnliches Gewebe übrig.

Das chronische idiopathische Emphys[illegible] tritt zuweilen auch als ein local beschränktes Leiden auf, so [illegible] ungenrändern.

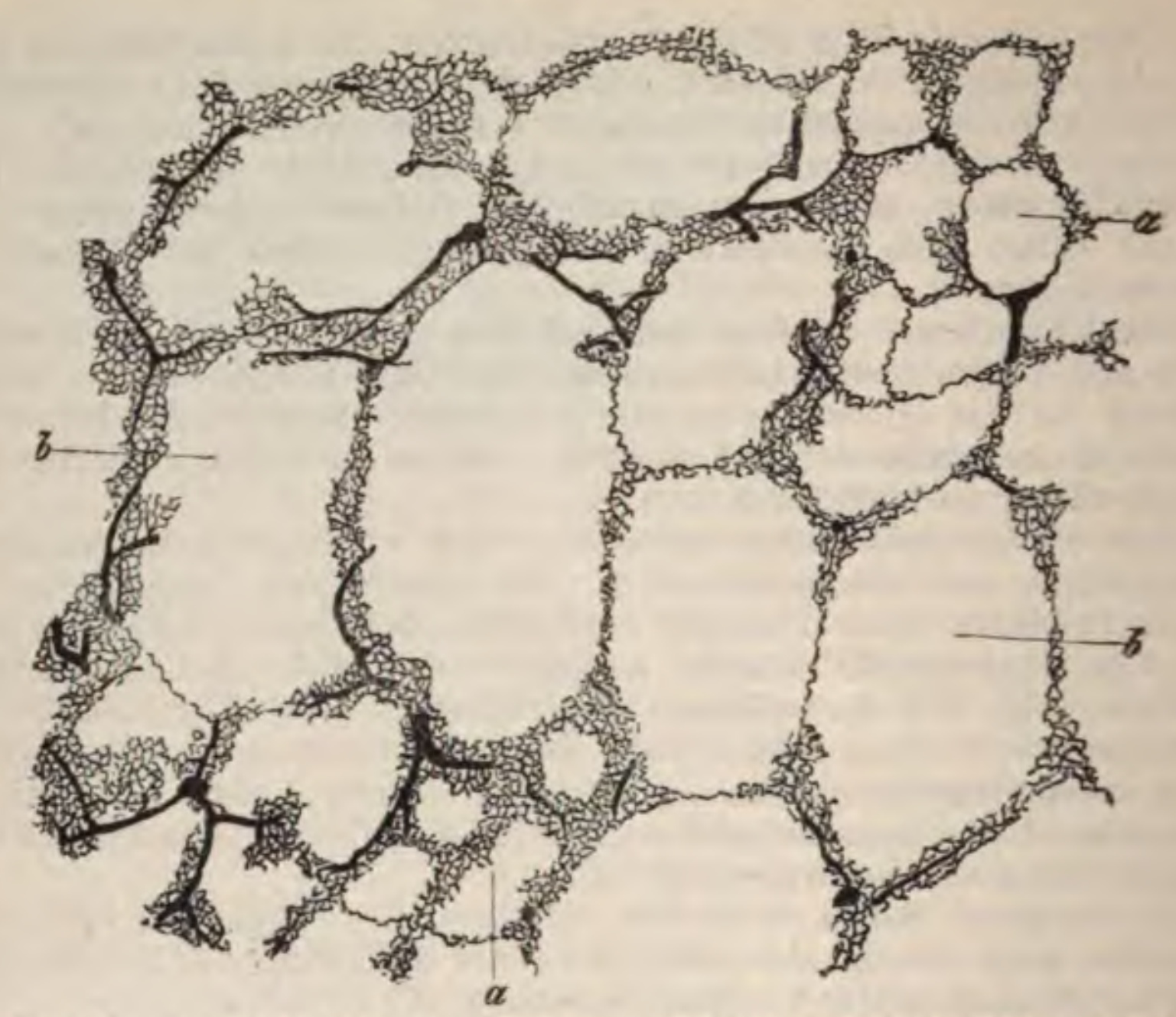

Fig. 342. Emphysema pulmonum. Durch Schwund zahlreicher Septa hochgradig rareficirtes Lungengewebe. *a* Einfache Infundibularblase, durch Atrophie der Alveolarsepta entstanden. *b* Grössere Blasen, durch Atrophie der Wände der Infundibularblasen entstanden. Injectionspräparat. Vergr. 20.

Offenbar sind in diesen Fällen auch die exspiratorischen Hindernisse nur local.

Bilden sich bei localen oder diffusen Emphysemen grössere Blasen, so nennt man das **Emphysem** ein **bullöses**. Die Luft ist aus den grösseren Blasen meist schwer auszupressen.

Tritt Emphysem als eine Erscheinung des höheren Alters auf, so wird es als seniles Emphysem bezeichnet.

Da bei dem Emphysem stets eine grosse Menge von Blutgefässen verloren geht und dadurch das Gebiet der A. pulmonalis eingeengt wird, so stellt sich häufig eine compensirende Hypertrophie des rechten Herzventrikels ein. Die noch erhaltenen Lungengefässe sind oft sichtlich erweitert.

Literatur über Lungenemphysem.

Bayer, *Arch. d. Heilk. II.*
Biermer, *Samml. klin. Vorträge von Volkmann Nr.* 2, *Handb. der spec. Pathol. v. Virchow, und Ueber die acute Lungenblähung, Berl. klin. Wochenschr.* 1886.
Eppinger, *Das Emphysem der Lunge, Vierteljahrsschr. f. prakt. Heilk.* 132. *Bd.*
Fox, W., *An Atlas of the pathological Anatomy of the Lung, London.*
Grawitz, *Ueber Lungenemphysem, D. med. Wochenschr.* 1892 *N.* 10.
Hertz, *Lungenemphysem, Handb. d. spec. Pathol. von v. Ziemssen V.*
Kläsi, *Anatom. Untersuchungen über die Entstehung des vesiculären Lungenemphysems, Virch. Arch.* 104. *Bd.* 1886.
Knauthe, *Schmidt's Jahrb.* 163. *Bd.*
Stömmer, *Ueber das chronische Lungenemphysem beim Pferde, Dtsch. Zeitschr. f. Thiermed. XIII* 1887.
Thierfelder, *Atlas der pathol. Histol. Lief. I, Taf. VI.*
Villemin, *Arch. gén. de méd.* 1865.

3. Die Störungen der Circulation in der Lunge. Hyperämie. Oedem. Blutungen. Braune Lungeninduration.

§ 262. Eine **congestive Hyperämie** der Lunge kann sich in Folge einer Abnahme der Widerstände innerhalb der Lungenbahnen einstellen und wird namentlich durch Reize, welche die Lunge direct treffen und mit der Athmungsluft in dieselbe gelangen, z. B. durch reizende und irrespirable Gase, oder durch kalte oder heisse Luft, unter Umständen wohl auch durch toxisch wirkende Substanzen im Blute, herbeigeführt. Sie ist ferner auch eine Erscheinung, durch welche die entzündlichen Processe eingeleitet werden. Endlich kann auch eine Verlegung grösserer Abschnitte der Lungenarterienbahn eine collaterale Hyperämie in den offen gebliebenen Theilen der Lunge zur Folge haben.

Die congestive Lungenhyperämie ist, sofern sie nicht eine collaterale ist oder auf localen Gewebs- und Gefässveränderungen beruht (vergl. Lungenentzündung) eine diffus über die ganze Lunge verbreitete Erscheinung. Meist ist sie ein transitorischer Zustand, der nur selten das letale Ende herbeiführt (Apoplexia pulmonum vascularis). In letzterem Falle ist die Lunge nach dem Tode gedunsen, fester als gewöhnlich, auf der Schnittfläche gleichmässig dunkelroth gefärbt und nur mässig lufthaltig, indem die Capillaren durchgehends prall gefüllt sind und einen grossen Theil des Alveolarlumens einnehmen. Meist ist auch da und dort etwas Blut aus den Gefässen ausgetreten.

Stauungshyperämie der Lunge tritt ein, wenn der Abfluss des Blutes durch die Lungenvenen gehemmt oder verhindert ist, oder wenn die das Blut durchtreibenden Kräfte eine Schwächung erfahren haben. Sie ist danach ein ausserordentlich häufiger Leichenbefund, indem eine Erlahmung des rechten Ventrikels, sowie eine Abnahme der Respiration die treibenden Kräfte verringern, während eine Erlahmung des linken Ventrikels dem Abfluss des Blutes aus den Lungen Hindernisse entgegensetzt. Ist der Eintritt der Luft bei der Inspiration behindert, so findet auch noch ein Ansaugen von Blut aus den ausserhalb des Brustkorbes gelegenen Gefässen nach dem Brustkorb statt.

Im Uebrigen wird der Abfluss des Blutes aus den Lungen namentlich durch Insufficienz und Stenose der Mitralis, unter Umständen auch durch hochgradige Widerstände im Ostium der Aorta und in der Aorta selbst behindert.

Oertliche Stauungshyperämieen kommen in der Lunge vornehmlich durch locale Aufhebung der Respiration (Atelektase), sodann durch Verengerung und Verschluss der Arterien und Venen zu Stande.

Das Gebiet der Stauung ist jeweilen durch dunkelblaurothe Färbung des Lungengewebes charakterisirt. Bei den sub finem sich einstellenden ausgebreiteten Stauungen im kleinen Kreislauf betrifft die Hyperämie vornehmlich die abhängigen Theile und wird danach auch als hypostatische Hyperämie bezeichnet.

Ist zufolge von Klappenerkrankungen im linken Herzen der Abfluss des venösen Blutes aus der Lunge andauernd behindert, und stellt sich in Folge dieser Rückstauung des Blutes eine Steigerung der Thätigkeit des rechten Herzens und eine anhaltende Drucksteigerung im kleinen Kreislauf ein, so kommt es zu einer mehr oder minder erheblichen Dilatation des Gefässsystems der Lunge, welche sich namentlich an den Capillaren, die dabei ektatisch werden und stärker in das

Lumen der Alveolen vorspringen, geltend macht. Die Lunge gewinnt dabei zumeist nicht unerheblich an Resistenz, so dass man den Zustand als Stauungsinduration der Lunge bezeichnet. In manchen Gebieten ist auch das Lungenbindegewebe verdichtet oder in Entzündung und Wucherung begriffen, doch ist dies weniger eine Folge von Stauung, als vielmehr von häufig wiederkehrenden Blutungen, welche sich in solchen Lungen einzustellen pflegen (vergl. § 264 und § 265).

Anämie der Lunge findet sich als Theilerscheinung einer allgemeinen Anämie. Locale Blutleere ist namentlich Folge von Compression und Blähung der Lunge, sowie von Gefässverstopfungen. Nach dem Tode fliesst das Blut gewöhnlich aus den vorderen Lungentheilen nach den tiefer gelegenen Partieen ab.

§ 263. Als **Oedem der Lunge** bezeichnet man einen Zustand, bei welchem die Alveolen und Bronchiolen, oft auch die Bronchien mit einer serösen, meist mit Luft vermischten Flüssigkeit angefüllt sind, so dass bei Druck auf das Gewebe der durchschnittenen Lunge mehr oder weniger klare, mit Luft gemischte oder luftfreie Flüssigkeit von der Schnittfläche abfliesst.

Dieser Zustand ist ein ausserordentlich häufiger Leichenbefund und ist bald über die ganze Lunge verbreitet, bald auf einen Lappen oder einen Theil eines solchen beschränkt. Das Gewebe ist dabei bald anämisch, bald hyperämisch, und es kann in letzterem Falle auch die in den Alveolen liegende Flüssigkeit eine blutige Färbung zeigen (blutiges Oedem).

Die Flüssigkeit, welche bei Lungenödem in den Alveolen liegt, ist meist arm an festen Bestandtheilen, doch wechselt deren Zahl je nach der Genese des Oedemes. Die wichtigsten und oft ausschliesslich vorhandenen Formbestandtheile bilden von den Alveolenwänden abgehobene Lungenepithelien (Fig. 343), welche in Lungen älterer Individuen meist zu einem Theil schwarze Körner von Kohlenstaub enthalten und mitunter mit denselben dicht erfüllt sind.

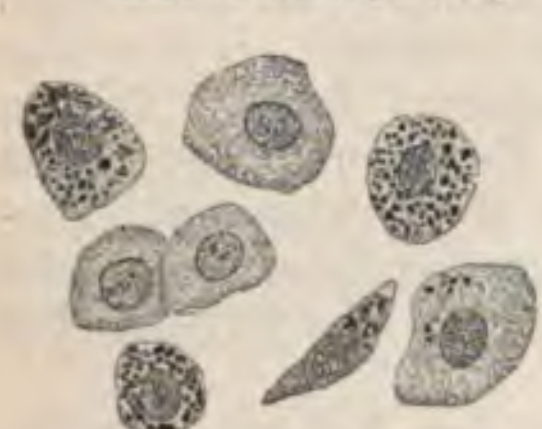

Fig. 343. Desquamirte, zum Theil Kohlenpigment einschliessende Lungenepithelien bei Lungenödem. Aus einem in Müller'scher Flüssigkeit gehärteten, in Celloidin geschnittenen, mit Hämatoxylin und Karmin gefärbten, in Kanadabalsam eingeschlossenen Präparat. Vergr. 300.

Eine erste häufige Form des Lungenödems ist ein Stauungsödem und ist danach mit Hyperämie verbunden und kommt auch namentlich in den abhängigen Theilen vor. Es trägt danach nicht selten einen blutigen Charakter, indem die Stauung schliesslich auch zum Austritt rother Blutkörperchen führt.

Eine zweite, ebenfalls häufige Form des Lungenödems ist dadurch ausgezeichnet, dass die Erscheinungen der Stauung fehlen, dass demgemäss nicht nur die abhängigen Theile der Lunge, sondern auch andere Theile der Lunge der Sitz des Oedems sind, und dass das Lungengewebe oft blutarm oder blutleer ist. Eine Erklärung findet dieses Oedem wohl am ehesten in der Annahme einer gegen das Ende eingetretenen abnormen Durchlässigkeit der Gefässwände, welche sich in Folge der den Tod veranlassenden krankhaften Zustände eingestellt hat und wahrscheinlich auf eine Einwirkung septisch-

toxischer Substanzen zurückgeführt werden darf. Man kann das Oedem danach als ein septisch-toxisches bezeichnen. Einzelne Lungengefässe können dabei hyaline Gerinnungsmassen (THOMA) oder, wenn der Tod nach Gewebszertrümmerung eingetreten ist, auch Fettembolieen enthalten.

Eine dritte Form des Oedems bilden die entzündlichen Oedeme, welche theils in der Nachbarschaft ausgesprochener Entzündungsherde vorkommen, theils auch für sich auftreten, so namentlich im Verlauf septisch-pyämischer Infection. Sie sind dadurch ausgezeichnet, dass die Desquamation des Lungenepithels eine besonders reichliche ist und dass der Eiweissgehalt der transsudirenden Flüssigkeit grösser ist, so dass Härtung der Lunge in Alkohol oder MÜLLER'scher Flüssigkeit da und dort eine Abscheidung körniger Eiweissniederschläge bewirkt.

Das entzündliche Oedem der Lunge ist von dem septisch-toxischen Oedem nicht scharf zu trennen und geht ohne scharfe Grenze in schwerere Formen der Lungenentzündung über. Bei stärker ausgesprochener Entzündung sind der Flüssigkeit auch Leukocyten, zuweilen auch Faserstoff beigemischt, und es erscheint alsdann die Flüssigkeit mehr oder weniger getrübt. Das Lungengewebe ist bei entzündlichem Oedem zur Zeit der Section bald blass, bald geröthet.

Literatur über Lungenödem.

Bouveret, *Oedème pulmonaire brightique, Revue de méd. X* 1890.
Cohnheim, *Allgemeine Pathologie I* 1882.
Grossmann, *Experimentelle Untersuchungen zur Lehre vom acuten allgemeinen Lungenödem, Zeitschr. f. klin. Med. XVI* 1889.
Honnorat, *Processus histologique de l'oedème pulmonaire d'origine cardiaque, Paris* 1887.
Mayer, S., *Wiener akad. Sitzungsber.* 1878 *und Prager med. Wochenschr.* 1880.
Thoma, *Ueber Lungenödem, Petersburger med. Wochenschr.* 1889, *und Arbeiten aus dem pathol. Institut d. Univ. Dorpat* 1889.
Welch, *Zur Pathologie des Lungenödems, Virch. Arch.* 72 *Bd.*

§ 264. **Blutungen** aus den Lungengefässen sind ein überaus häufiges Ereigniss und stellen sich zunächst in Folge von Stauungen ein. Die Menge des dabei austretenden Blutes ist meist nicht so bedeutend, dass eine feste hämorrhagische Infarcirung entstehen würde, doch können sich schliesslich luftleere hämorrhagische schwarzrothe Herde von ziemlichem Umfange bilden.

Treten gleichzeitig mit den rothen Blutkörperchen grössere Mengen seröser Flüssigkeit aus, so bildet sich ein **blutiges Stauungsödem**. Wird dabei die Luft ganz verdrängt, so wird das Lungengewebe schwarzroth, einer weichen, sehr blutreichen Milz nicht unähnlich, und man bezeichnet daher den Zustand auch wohl als **Splenisation** der Lunge. Er tritt am häufigsten als Folge einer sub finem sich ausbildenden Herzerlahmung auf, bei welcher sich das mangelhaft vorwärts getriebene Blut in den tiefsten Theilen der Lunge anhäuft, kann danach als hypostatisches, blutiges Stauungsödem bezeichnet werden. Stellt sich, was sehr häufig geschieht, in dem hypostatischen Stauungsbezirk Entzündung ein, so bezeichnet man den Process als **hypostatische Pneumonie**.

Blutaustritt ist ferner eine überaus häufige Begleit- und Folgeerscheinung chronischer Stauungen, wie sie bei Insufficienz und Stenose der Mitralis in der Lunge bestehen, und stellt sich auch bei pneumonischen und bronchopneumo-

nischen Processen (s. diese) ausserordentlich häufig ein. Bei chronischen Stauungen treten die Blutungen an den verschiedensten Stellen der Lunge auf und sind bald nur klein, bald grösser, so dass schwarzrothe, meist nicht scharf abgegrenzte Herde in der Lunge auftreten. An Mitralfehlern verstorbene Individuen zeigen danach in der Lunge fast immer kleinere oder grössere Blutungen oder Residuen von solchen (vergl. § 265).

Bei frischen Entzündungen treten die rothen Blutkörperchen gleichzeitig mit dem entzündlichen Exsudate aus den Gefässen aus und sind auch ein Bestandtheil des letzteren. In späteren Stadien der Entzündung, wenn das Lungengewebe zerfällt, handelt es sich meist um Berstung kleiner oder grösserer Gefässe, deren Wand ebenfalls der Sitz ulceröser Vorgänge ist. Betrifft der Process grössere Arterienästchen, so buchten sich deren Wände vor ihrer Berstung aus, so dass kleine Aneurysmen entstehen. Am häufigsten geschieht dies im Verlaufe von Arterienästen, welche in der Wand ulcerirender Cavernen gelegen sind. Bersten dieselben, so stellt sich eine mehr oder minder massenhafte Blutung ein, welche die betreffenden Cavernen, sowie auch die zugehörigen Bronchien mehr oder weniger vollkommen erfüllt.

Wird die Lunge durch äussere Traumen, z. B. durch Projectile oder durch Fragmente eingedrückter Rippen zerquetscht und zerrissen, so stellen sich ebenfalls Blutungen ein, deren Mächtigkeit selbstverständlich je nach der Grösse der Verletzung erheblich differiren kann.

Bei stärkeren Blutungen aus geborstenen Arterien gelangen grössere Mengen von Blut auch in die Bronchien und können von da durch die Luftröhre nach aussen treten (Hämoptoë). Ein Theil des in den Bronchien befindlichen Blutes kann indessen auch in die Zweige angrenzender Bronchien und weiterhin in deren Alveolen aspirirt werden. Auf diese Weise entstehen kleinere und grössere hämorrhagische Flecken, welche primären Hämorrhagieen durchaus ähnlich sehen, meist indessen durch ihr multiples Auftreten und durch die Umstände, unter denen sie sich vorfinden, leicht in ihrer Natur und Genese zu erkennen sind.

In selteneren Fällen entstehen Lungenblutungen als Folge einer angeborenen oder erworbenen hämorrhagischen Diathese, z. B. bei Hämophilie, Scorbut, ferner als Folge von Infectionskrankheiten, z. B. nach Scharlach, Typhus, Pocken, endlich auch im Zusammenhange mit Hirnleiden, namentlich mit solchen, welche mit Störungen der Athmung verbunden sind. In letzterem Falle können dieselben sehr erheblich werden und sich über grössere Bezirke der Lunge ausbreiten, so dass ganze Abschnitte der Lunge luftleer und hämorrhagisch infiltrirt sind.

Die festesten hämorrhagischen Infiltrationen, die eigentlichen **hämorrhagischen Infarcte**, bilden sich nach thrombotischem oder embolischem **Verschluss von Lungenarterien**. Sie sitzen meist subpleural, sind scharf gegen die Umgebung abgegrenzt, haben eine rundliche oder kegelförmige Gestalt mit nach aussen gerichteter Basis und sind in frischem Zustande dunkelschwarzroth und fest. Die Emboli stammen aus dem rechten Herzen oder aus den Körpervenen und sitzen meist an den Theilungsstellen der Arterien (reitende Emboli). Die hämorrhagische Infarcirung der Gewebe tritt nach Verstopfung der Arterien dann ein, wenn in das Verbreitungsgebiet der verstopften Arterie nicht hinlänglich Blut aus den angrenzenden Capillaren einströmt, um die Circulation zu

unterhalten. Diese Bedingungen sind namentlich dann gegeben, wenn in der Lunge schon Stauungen bestehen (Insufficienz und Stenose der Mitralis), während bei guten Circulationsverhältnissen die durch die Embolie gesetzte Störung sich wieder ausgleicht.

Die embolischen hämorrhagischen Lungeninfarcte sind durchschnittlich etwa kirschkern- bis hühnereigross, können indessen erheblich grösser werden. Von herdförmig aufgetretenen Stauungsblutungen unterscheiden sie sich hauptsächlich durch die schärfere Abgrenzung, meist auch durch die festere Infiltration des Lungengewebes. Die Pleura ist über frischen Infarcten glänzend, später erscheint sie getrübt und mit zarten Faserstoffauflagerungen bedeckt.

Enthält das Blut (bei Leukämie) eine vermehrte Menge farbloser Blutkörperchen, so können sich dieselben in den Lungengefässen da oder dort in vermehrten Mengen anhäufen. Durch massenhaften Austritt leukämischen Blutes in das Lungengewebe entstehen blassrothe oder gelbrothe leukämische Infarcte.

Literatur über den hämorrhagischen Lungeninfarct.

Cohnheim, *Allgem. Pathologie* 1880 *I.*
Cohnheim *und* **Litten**, *Ueber die Folgen der Embolie der Lungenarterien, Virch. Arch.* 65. *Bd.*
Elbogen, *Prager med. Wochenschr.* 1884.
Gerhardt, *Samml. klin. Vortr. v. Volkmann N.* 91 *u. Handb. der Kinderkrankh. III.*
Grawitz, *Ueber d. hämorrhag. Infarct der Lunge, Festschr. d. Assist. f. Virchow, Berlin* 1891.
Klebs, *Schweiz. Arch. f. Thierheilk* 28. *Bd.* 1886.
Krebs, *Hyaline Thrombose, I.-D. Tübingen* 1887, *ref. in Beitr. v. Ziegler u. Nauwerck II.*
Küttner, *Die Kreislaufverhältnisse der Säugethierlunge, Virch. Arch.* 73. *Bd*
Meissner, *Schmidt's Jahrb. Bd.* 109, 131, 149 *und* 170.
Mögling, *Entstehung des hämorrhagischen Infarcts, Beitr. v. Ziegler I* 1884.
Obermüller, *Hyaline Thrombusbildung u. hämorrhag. Lungeninfarcte, I.-D. Strassburg* 1886.
Panum, *Virch. Arch.* 25. *Bd.*
Penzoldt, *Dtsch. Arch. f. klin. Med. XII.*
v. Recklinghausen, *Deutsche Chirurgie, Lief.* 1 *u.* 2.
Virchow, *Gesammelte Abhandlungen*, 1856.
Willick, *Prager Vierteljahrsschr. L.*
Zuckerkandl, *Ueber Verbindungen zwischen den art. Gefässen der menschlichen Lunge, Sitzber. d. Akad. d. Wiss. LXXXVII.*

Literatur über Lungenblutungen bei Gehirnleiden.

Charcot, *Leçons sur les maladies du syst. nerv.* 1875.
John, *Centralbl. f. d. med. Wiss.* 1874.
Nothnagel, *Centralbl. f. d. med. Wiss.* 1874.
Pinel, *De l'hémorrhagie pulmonaire en rapport avec des lésions du cerveau, Paris* 1876.
Brown-Séquard, *The Lancet I* 1871.

§ 265. Enthalten die Lungenalveolen Flüssigkeit oder Blut, so stellen sich, sofern das Leben nicht in dieser Zeit erlischt, stets Veränderungen ein, welche auf die **Entfernung des pathologischen Inhaltes** gerichtet sind und auch nach einer gewissen Zeit zu einem Verschwinden desselben führen. Flüssigkeit kann bei Wiederherstellung der normalen Circulation und Athmungsfunction der Lunge ausserordentlich rasch wieder resorbirt werden, und es können auch rothe Blutkörperchen durch die interacinösen Lymphbahnen aufgenommen und weitergeführt werden. Der grössere Theil der ausgetretenen rothen Blutkörperchen geht indessen zu Grunde, wobei es ähnlich wie in Extravasaten anderer Gewebe (vergl. den allgem. Theil § 55) theils zu einer Auflösung der Blutkörperchen, theils zur Bildung körniger und scholliger, ungefärbter und gefärbter, gelber und brauner eisenhaltiger Zerfallsproducte des Blutes kommt. Im Anschluss

an letzteres erscheinen in den Alveolen sehr bald Zellen, welche gefärbte Zerfallsproducte der Blutkörperchen einschliessen und danach als **Pigmentkörnchenzellen** bezeichnet werden. Sie treten bei jeder Blutung nach einiger Zeit auf und sind theils abgestossene Lungenepithelien, theils auch aus dem Gefässsystem ausgewanderte Leukocyten, denen sich bei längerer Dauer des Processes auch noch Zellen, die durch Wucherung der Bindegewebszellen der Lunge entstanden sind, beimischen können. Nicht selten sind einzelne Alveolen mit solchen Zellen ganz erfüllt.

Ein Theil dieser Zellen kann aus den Alveolen in die Bronchiolen gelangen und schliesslich mit dem Sputum nach aussen geschafft werden. Da Lungenblutungen während des Lebens besonders häufig bei vorhandenen Stauungen in der Lunge, die von Herzerkrankungen abhängen, vorkommen, so hat man diese Zellen auch mit Vorliebe bei diesen Zuständen untersucht und ihnen sogar den Namen Herzfehlerzellen (Wagner, Hoffmann, Sommerbrodt) beigelegt, eine Benennung, die zwar nicht eben empfehlenswerth ist, die aber insofern eine gewisse Berechtigung hat, als diese Zellen fast nur bei Herzkranken im Sputum zur Beobachtung kommen. Ein anderer Theil des Pigmentes gelangt in die Lymphbahnen der Lunge, in denen es zum Theil den Lymphdrüsen zugeführt, theils auch längere Zeit zurückgehalten wird. Nach einiger Zeit findet man auch im Bindegewebe der Lunge in den Zellen eingeschlossene gelbe und braune Pigmentkörner und -Schollen, so dass sich längere Zeit bestehende fleckige, ockerfarbene oder braune Pigmentirungen der Lunge ausbilden. Sie sind natürlich am stärksten ausgesprochen dann, wenn sowohl die Alveolen als auch das Bindegewebe Pigmentkörnchen enthalten. Finden innerhalb einer Lunge häufig Blutungen statt, ein Fall, der bei Herzkranken mit Stauungen im kleinen Kreislauf häufig gegeben ist, so kann sich im Gebiete der Blutungen als Begleiterscheinung der Resorptionsvorgänge eine ganz bedeutende Bindegewebswucherung einstellen, welche allmählich zu Verdickung der interalveolären Septen und da und dort sogar auch zu indurativer Verhärtung des Lungengewebes mit Verlust der Alveolen führt, so dass sich ein Zustand einstellt, den man in Rücksicht auf den Pigmentreichthum des verdichteten Gewebes passend als **braune Lungeninduration** bezeichnet.

Die Zeit, in welcher von Blut durchsetztes Lungengewebe wieder frei und der Luft zugänglich wird, hängt natürlich von dem Umfang und Dichtigkeit der Blutung ab. Am längsten leisten feste **hämorrhagische Infarcte** der Beseitigung Widerstand, allein auch bei diesen selbst verläuft der Process nicht immer in derselben Weise.

Ist ein Infarct nur klein, und stirbt das Gewebe im infarcirten Bezirk nicht ab, so kann durch Verflüssigung und Resorption des Extravasates im Laufe von Wochen eine Wiederherstellung des Lungengewebes stattfinden, so dass nur eine Pigmentirung und eine Verdichtung die voraufgegangene Veränderung anzeigt. Ist die Infarcirung eines Lungenabschnittes mit einer Nekrose von Lungengewebe verbunden, so heilt der Process, falls nicht eine complicirende Infection die Heilung hindert oder der Tod zu früh eintritt, im Verlaufe von Wochen, eventuell von Monaten unter Hinterlassung einer narbigen Verdichtung des Lungengewebes.

Die Heilungsvorgänge, welche sich in der genannten Zeit vollziehen, bestehen theils in der Resorption des infarcirten Gewebes, die mit der Bildung von Körnchenzellen verbunden ist, theils in der Neubildung von Bindegewebe, welche vornehmlich an der Grenze von Lebendem und

Todtem sich vollzieht und von den sämmtlichen Lungenbestandtheilen ausgeht.

Sind in der Peripherie des Infarctes die Septen der Alveolen noch lebend, so können dieselben durch Wucherung sich verdicken; im Uebrigen wächst das junge Keimgewebe an der Peripherie des Infarctes in die nekrotische Gerinnungsmasse des Infarctes hinein und durchsetzt dieselbe mit Zellzügen und Gefässsprossen, die unter Resorption des Nekrotischen allmählich zu einem Granulationsgewebe und weiterhin zu Bindegewebe sich umgestalten. Auf diese Weise können im Laufe von Monaten umfangreiche Infarcte resorbirt und durch Bindegewebe und Narbengewebe substituirt werden, so dass nur eine bei oberflächlicher Lage eingezogene, von einer verdickten Pleura bedeckte narbige Verdichtung des Lungengewebes zurückbleibt, doch kann es auch vorkommen, dass von dem sich entfärbenden nekrotischen Herde Reste im Innern der Narbe zurückbleiben.

Die nach einem Infarct zurückbleibende Narbe fällt relativ klein aus, da bei Schwund des nekrotischen Herdes ein Theil des frei werdenden Raumes durch compensatorische Ausdehnung des benachbarten Gewebes ausgefüllt wird. Ein Theil der Narbe ist auch nicht dicht, sondern schliesst Alveolen und Bronchien ein, wobei späterhin nicht mehr zu entscheiden ist, wie weit diese erhaltene Reste von Lungengewebe, wie weit neugebildetes Gewebe darstellen.

Während der Heilung des Infarctes werden auch der embolische Pfropf und die darauf niedergeschlagenen Thromben durch Bindegewebe substituirt, wobei die Arterien entweder obliteriren oder nur Wandverdickungen erhalten und zum Theil wieder durchgängig werden.

Sind die Pfröpfe, welche den Infarct verursachten, zugleich Träger von Stoffen, welche faulige Zersetzungen und Eiterungen erregen, oder wird der Infarct mit der Athmungsluft durch Fäulnissorganismen verunreinigt, so treten **brandiger Zerfall** der Infarcte und **Eiterung** ein (vergl. septische Pneumonie, § 273).

Literatur über die Resorption von Lungenextravasaten und über die Lungenveränderungen bei chronischen Stauungen.

Buhl, *Ueber Ektasie der Lungencapillaren, Virch. Arch.* 16. *Bd.*
Dittrich, *Beiträge zur pathol. Anatomie der Lungenkrankheiten, Erlangen* 1850.
Eberth, *Virch. Arch.* 72. *Bd.*
Hertz, *v, Ziemssen's Handb. d. spec. Pathol. V.*
Hoffmann, F. A., *Die Bedeutung der Herzfehlerzellen, D. Arch. f. klin. Med.* 45. *Bd* 1889.
Lenhartz, *Ueber Herzfehlerzellen, Dtsch. med. Wochenschr.* 1889.
Nothnagel, *Die Resorption des Blutes aus dem Bronchialbaum, Virch. Arch.* 71. *Bd.*
Orth, *Virch. Arch.* 58. *Bd.*
Perl-Lipmann, *Exper. Untersuchungen zur Lehre von der Lungenblutung, Virch. Arch.* 51. *Bd.*
Rindfleisch, *Pathologische Gewebelehre.*
Sommerbrodt, *Ueber Genese und Bedeutung der Herzfehlerzellen, Berl. klin. Wochenschr.* 1889, *und Hat das in die Luftwege ergossene Blut ätiologische Bedeutung für die Lungenschwindsucht, Virch. Arch.* 55. *Bd.*
Virchow, *sein Arch.* 1. *Bd.*
Zenker, *Beiträge zur pathol. Anatomie der Lungen, Dresden* 1862.

4. Nicht entzündliche Ernährungsstörungen der Lunge.

§ 266. Die nicht entzündlichen **Degenerationen** des Lungenparenchyms spielen im Ganzen eine sehr untergeordnete Rolle und haben namentlich für den Praktiker keine nennenswerthe Bedeutung. Eine

Ausnahme machen nur das Emphysem und die senile Atrophie, welche in § 261 ihre Besprechung gefunden haben.

Schwellung, Verfettung und Desquamation des Lungenepithels sind Erscheinungen, welche jede erhebliche Transsudation in die Lungenalveolen, sowohl entzündliche als nicht entzündliche, begleiten. Es werden ferner durch verschiedene Schädlichkeiten, welche mit der Athmungsluft in die Alveolen gelangen, Epithel, Blutgefässe und bindegewebiges Lungengerüst in mannigfacher Weise geschädigt, doch treten diese Veränderungen gegenüber der alsbald sich erhebenden Entzündung in den Hintergrund.

Unter den durch Veränderung der Ernährung bedingten Processen ist namentlich die Verfettung des Epithels und die Amyloidentartung der Gefässe zu erwähnen. Erstere kommt z. B. bei Emphysem, ferner auch bei Phosphor- und Arsenikvergiftung vor, letztere unter jenen Verhältnissen, unter denen überhaupt Amyloidentartung auftritt. Es ist indessen zu bemerken, dass die Lunge sehr selten an der Amyloidentartung participirt, und dass meist nur die Gefässwände erkranken. In pneumonischen Exsudaten, in alten Blutherden, in Tuberkeln, in emphysematösen Lungen etc. findet man mitunter Corpora amylacea.

Verkalkung des Lungenbindegewebes ist selten, falls dasselbe nicht durch Entzündung verändert ist. Am ehesten kommt sie unter Verhältnissen vor, bei denen das Knochengewebe stark resorbirt wird.

Literatur über Verkalkung und Verfettung des Lungengewebes.

Chiari, *Kalkablagerung, Wiener med. Wochenschr.* 1878
Cornil *et* **Brault**, *Verfettung nach Phosphorvergiftung, Journ. de l'anat. XVIII* 1882.
Hlava, *Kalkablagerung, Wiener med. Blätter* 1882.
Virchow, *Kalkablagerung, sein Arch.* 8. *u.* 9. *Bd.*

5. Pneumonokoniosen und Entzündungen der Lunge.

a) Pneumonokoniosen und herdförmige bronchopneumonische Processe.

§ 267. Die meisten entzündlichen Herderkrankungen der Lunge entstehen dadurch, dass Entzündung erregende Substanzen mit der eingeathmeten Luft in die Respirationswege gerathen und zunächst am Orte ihrer Ablagerung eine schädliche Wirkung ausüben. Da es sich hierbei um Erkrankungen handelt, welche vom Bronchialbaum aus auf das Lungengewebe übergreifen, so ist es zweckmässig, alle diese Entzündungen unter dem Begriff der **herdförmigen Bronchopneumonieen** zu vereinigen.

Die Substanzen, welche Entzündung zu erregen im Stande sind, gelangen in einem Theil der Fälle mit der Athmung sowohl in die Bronchien als auch in das respirirende Parenchym, so dass Bronchial- und Lungenentzündung Coeffecte derselben Reizwirkung sind. In anderen Fällen gelangt die betreffende Schädlichkeit zunächst nur in die Athmungswege, verbreitet sich erst secundär von da aus auf die Bronchiolen und das respirirende Lungenparenchym, so dass die Bronchopneumonie eine consecutive, secundäre Erkrankung bildet.

Unter den Substanzen, welche, eingeathmet Lungenveränderungen zu erzeugen im Stande sind, kommen zunächst alle diejenigen in Betracht,

welche wir unter den Begriff **Staub** zusammenfassen. Kein Mensch bleibt ganz von der Einathmung von Strassen- und Zimmerstaub verschont, und viele Gewerbe bringen es mit sich, dass grosse Mengen von Staub eingeathmet werden müssen. So werden z. B. von Feuerstein- und Mühlsteinarbeitern, von Steinhauern, Maurern, Töpfern, Cement- und Porzellanarbeitern oft grosse Mengen von Mineralstaub aspirirt. Formenstecher, Metallschleifer, Vergolder, Gürtler, Schriftgiesser etc. sind der Einathmung von Metallstaub ausgesetzt. Müller, Kohlenarbeiter und Kohlenhändler, Schornsteinfeger, Bäcker, Tischler, Seiler, Cigarrenarbeiter, Jutespinnerinnen etc. leben häufig in einer Atmosphäre, welche reichlich vegetabilischen Staub enthält. Von Bürstenbindern, Tapezierern, Friseuren, Tuchscheerern, Hutmachern wird vielfach animalischer Staub eingeathmet, und Glasschleifer, Strassenkehrer etc. sind verschiedenen Staubgemischen ausgesetzt.

Ein grosser Theil des eingeathmeten Staubes schlägt sich schon innerhalb der zur Lunge führenden Wege nieder, ein Theil gelangt indessen namentlich bei tiefen Inspirationen bis in das Lungenparenchym. Hier bleiben viele der eingeführten Partikel zunächst an den Wänden der Alveolen haften, andere dagegen werden bald von den mit den Alveolen in Verbindung stehenden Lymphgefässen aufgenommen und von da dem interlobulären und peribronchialen Gewebe, sowie den Lymphdrüsen am Lungenhilus zugeführt.

Gelangen Staubpartikel in erheblicher Menge in das respirirende Parenchym, so stellt sich eine leichte Entzündung ein, wobei farblose Blutkörperchen aus dem Gefässsystem auswandern und einzelne Lungenepithelien theils aufquellen und sich abstossen, theils auch wieder in Wucherung gerathen.

Die Epithelzellen und die farblosen Blutkörperchen bemächtigen sich der eingedrungenen Fremdkörper (vergl. Fig. 343, pag. 658) und können sich mit ihnen dermaassen anfüllen, dass sie passend als S t a u b - z e l l e n (LANGHANS, v. INS) bezeichnet werden. Ein Theil derselben gelangt in die Bronchiolen und Bronchien und wird schliesslich mit dem Sputum nach aussen geschafft. Ein anderer Theil derselben tritt indessen ebenfalls in die Lymphgefässe über.

Innerhalb der Lymphbahnen können einzelne Staubarten, z. B. kohlensaurer Kalk, aufgelöst werden (v. INS). Unlöslicher Staub wird entweder nach den Lymphdrüsen des Lungenhilus geführt oder bleibt an den Ufern der Lymphgefässe liegen. Es geschieht dies überall, wo Lymphgefässe sich vorfinden, also im interalveolären, interlobulären, subpleuralen, pleuralen, perivasculären und peribronchialen und bronchialen Bindegewebe, mit besonderer Vorliebe aber da, wo im peribronchialen Lymphgefässsystem lymphatische Herde schon normaler Weise eingeschaltet sind. Der Staub liegt im Gewebe theils frei, theils in runden oder in spindeligen und verästigten Zellen eingeschlossen.

Besitzt der in die Lunge gelangte Staub eine Eigenfarbe, so entstehen durch seine Ablagerung **Pigmentirungen** der Lunge. Grössere harte Partikel führen zu **Einlagerung sandartiger Körner** in das Lungengewebe.

Ein Theil der Staubablagerungen, welche besonders auffällige Veränderungen herbeiführen, werden gewöhnlich unter dem Namen der **Pneumonokoniosen** oder der **Staubinhalationskrankheiten** im engeren Sinne zusammengefasst. Die bekannteste und häufigste unter ihnen ist die **Anthrakosis** oder die **Pneumonokoniosis anthrakotica** (ZENKER),

die Ablagerung von Russ und Kohlenstaub, welche eine Schwarzfärbung der Lunge bedingt. Sie ist enorm häufig, fehlt in der Lunge Erwachsener kaum je ganz und ist gewöhnlich in den Spitzentheilen der Lunge am stärksten ausgebildet.

Eine zweite Form ist die **Siderosis** oder die **Pneumonokoniosis siderotica** (Zenker), die Ablagerung von Metallstaub, namentlich von Eisenoxyd und Eisenoxyduloxyd und phosphorsaurem Eisenoxyd. Eisenoxyd wird als Färbemittel (Englischroth) und zur Politur von Spiegelglas verwendet und bedingt eine ziegelrothe, die anderen Eisenpräparate verursachen dagegen eine schwarze Färbung.

Als **Chalicosis** bezeichnet man Ablagerungen von Steinstaub, wobei namentlich Staub von Quarz, Feuerstein und Glas in Betracht kommt. Ablagerungen von Thonstaub, wie sie bei Ultramarin- und Porzellanarbeitern vorkommen, bezeichnet man als **Aluminosis**.

Bei Schleifern bilden sich gemischte Ablagerungen von Stein- und Metallstaub (Grinder's Asthma).

Geringe Mengen der aufgeführten Staubarten bedingen in der Lunge, abgesehen von Pigmentirungen, keine erheblichen Veränderungen. Es gilt dies namentlich für Russ, der selbst bei Ablagerung in grosser Menge das Lungengewebe nicht erheblich schädigt. Bedeutend stärker wirken Stein- und Metallstaub.

Uebersteigt die Menge inhalirten unlöslichen Staubes ein gewisses Maass, und kann derselbe nicht aus dem respirirenden Lungenparenchym weggeschafft werden, so stellen sich nicht nur die oben beschriebenen Entzündungserscheinungen, sondern auch Gewebswucherungen ein, welche im Laufe der Zeit zur Bildung von bindegewebigen Verhärtungsknötchen und Knoten in der Lunge führen. Am ausgeprägtesten kommen solche Veränderungen bei Inhalation von Steinstaub zu Stande, und es kann die Lunge dabei von zahlreichen fibrösen, meist zum Theil schwarz pigmentirten Knötchen und Knoten durchsetzt (Fig. 345 *c d*) werden. Die einzelnen Knötchen sind hirsekorn- bis erbsen- und kirschkerngross und bestehen im ausgebildeten Zustand aus concentrisch angeordnetem Bindegewebe (Fig. 344 *a*), welches den inhalirten Staub einschliesst. In kleinen Knötchen ist das Bindegewebe um ein einziges Centrum gruppirt. Grössere Knoten lassen zahlreiche Centren (Fig. 344 *a*) erkennen.

Fig. 344. Schnitt aus einer Steinhauerlunge mit bronchopneumonischen fibrösen Knoten. *a* Gruppe fibröser Knoten. *b* Normales Lungengewebe. *c* Verdichtetes, aber noch Bronchien, Gefässe und einzelne Alveolen enthaltendes Lungengewebe. In Spiritus gehärtetes und mit Pikrokarmin gefärbtes Präparat. Vergr. 5.

Sind die Knötchen nur spärlich (Fig. 345 *d*) und klein, so ist das dazwischen liegende Gewebe, von Pigmentirungen abgesehen, unverändert, lufthaltig. Liegen die Knötchen nahe bei einander, so pflegt auch das dazwischen liegende Lungengewebe mehr oder weniger stark fibrös ent-

artet und verdichtet (Fig. 344 *c* und Fig. 345 *c* c_1) zu sein und ist stellenweise luftleer. Es kommen Fälle vor, bei denen durch die Knotenbildung und die diffuse Induration grosse Abschnitte der Lunge verhärtet und geschrumpft und luftleer sind (Fig. 344 *c*), so dass man den Zustand passend als **knotige fibröse Lungeninduration** oder als **knotige Cirrhose** bezeichnet. Nach seiner Aetiologie und Genese ist der Process eine chronische **fibröse Inhalationsbronchopneumonie**, indem wenigstens ein Theil der Knötchen nichts anderes darstellt als verödete und verhärtete Alveolengangssysteme. Andere Knötchen entwickeln sich auch von den Lymphgefässen aus, wobei sie theils im Lungengewebe, theils peribronchial und perivasculär liegen. Die Pleura ist über dem verhärteten Gebiete verdickt und verwachsen (Fig. 345 *e f*). Die stärksten

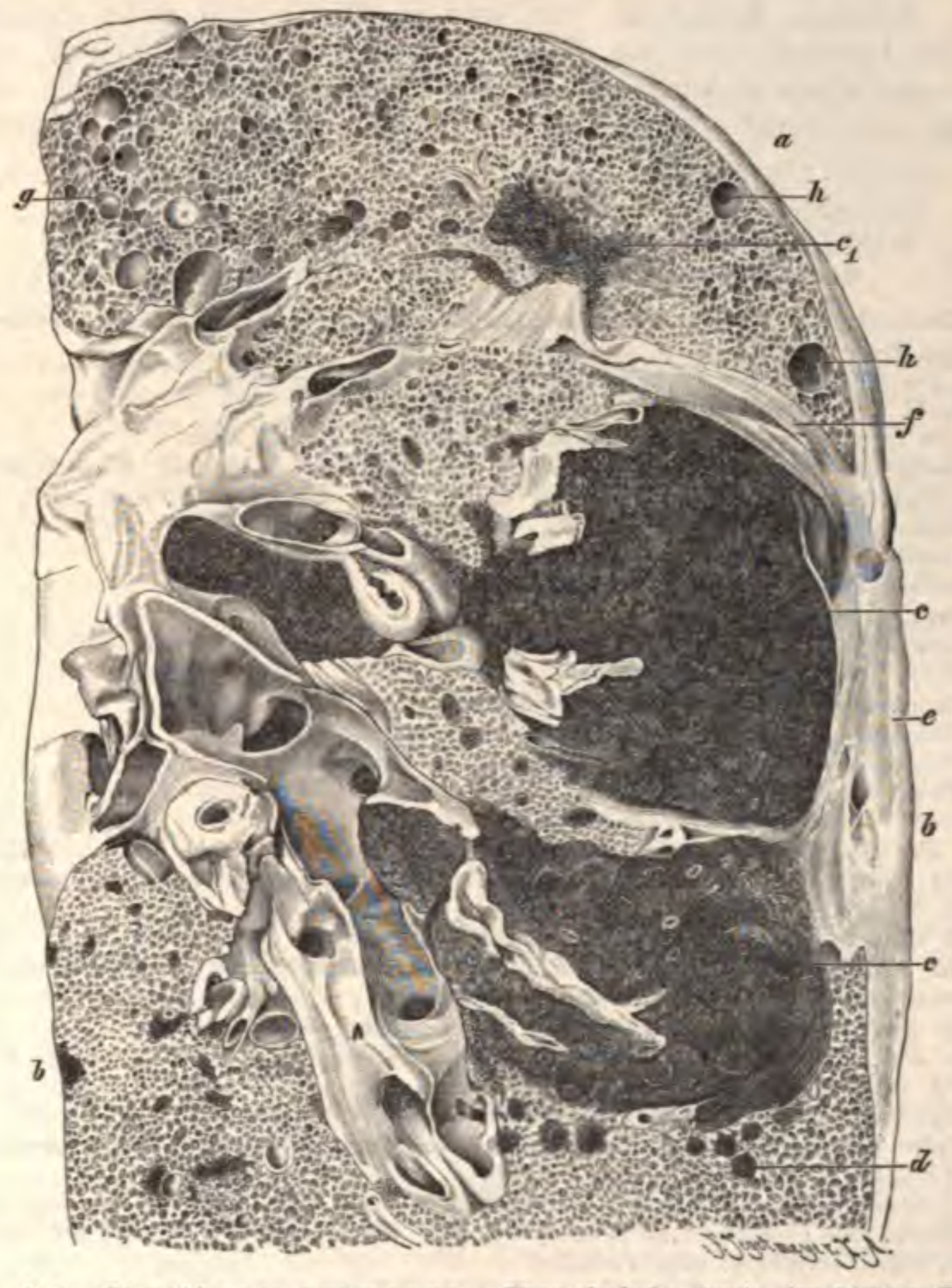

Fig. 345. Chalikosis pulmonum. Frontalschnitt durch den hintern Theil des oberen und die obere Hälfte des Unterlappens der linken Lunge. *a* Oberlappen. *b* Unterlappen. *c* Umfangreiche fibröse, aus runden Knötchen sich zusammensetzende, schwarz pigmentirte Verhärtung. c_1 Kleinerer Verhärtungsbezirk. *d* Vereinzelte pigmentirte fibröse Knötchen. *e* Verdickte Pleura. *f* Verwachsung zwischen beiden Lungenlappen. *g* Emphysematöse Lungenspitze. *h* Emphysematöser Aussenrand des Oberlappens. Nat. Gr.

Veränderungen finden sich gewöhnlich in den Spitzentheilen der Lunge, doch können auch andere Theile (Fig. 345 *c*) der Hauptsitz der Erkrankung sein. Bei starken Lungenverödungen zeigt der noch lufthaltige Theil der Lunge oft ein compensatorisches Emphysem (Fig. 345 *g h*).

Die Lymphgefässe haben ihre Wurzeln in Spalträumen, welche in den Septen zwischen den einzelnen Alveolen gelegen sind. Die daraus hervorgehenden Stämmchen verlaufen theils im peribronchialen und perivasculären, theils im interlobulären, subpleuralen und pleuralen Bindegewebe. Bronchien und Blutgefässe sind von Lymphgefässen in besonders reichem Maasse umgeben.

Im ganzen Verlaufe des Lymphgefässsystems finden sich schon normaler Weise da und dort Häufchen lymphatischer Rundzellen (Friedländer, Arnold, Kölliker), die bald rundlich, bald mehr strangförmig sind. Bei Kindern sind die Herde zellreich, bei Erwachsenen sind sie häufig mehr fibrös und pigmentirt. Das Pigment ist in rundlichen, spindelförmigen oder verästigten Zellen enthalten oder liegt frei zwischen den Zellen.

Literatur über Pneumonokoniosis und über experimentelle Inhalation von Staub.

Arnold, *Staubinhalation und Staubmetastase, Leipzig* 1886; *Geschicke des eingeathmeten Metallstaubes. Beitr. z. path. Anat. v. Ziegler VIII* 1890.
Beleiter, *Zur Kenntniss der Lungenanthrakosis, I.-D. München* 1889.
Buhl, *Tagebl. der Naturforscherers. in München* 1877.
Carrieu, *De la pneumonoconiose anthracotique, Arch. de phys. II* 1888.
Fabine, *Ueber die Inhalation von defibrinirtem Blut, Centralbl. f. d med. Wiss.* 1885.
Fleiner, *Resorption corpusculärer Elemente durch Lunge und Pleura, Virch. Arch.* 112. *Bd.*
Hanau, *Zeitschr. f. klin. Med. XII* 1887.
Hessl, *Vierteljahrsschr. f. gerichtl. Med. N. F. XXXVI* 1882.
Hirt, *Staubinhalationskrankheiten, Breslau* 1871.
v. Ins, *Arch. f. experim. Pathol. V.*
Knauff, *Das Pigment der Respirationsorgane, Virch. Arch.* 39. *Bd.* 1867.
Kussmaul, *D. Arch. f. klin. Med. II.*
Lewin, *Beitr. zur Inhalationstherapie, Berlin* 1863.
Meinel, *Deutsche Vierteljahrschr. f. öffentl. Gesundheitspflege* 1876.
Merkel, *Gewebskrankheiten, v. Ziemssen's Handb. d. spec. Pathol. I.*
Peiper, *Ueber die Resorption durch die Lungen, Zeitschr. f. klin. Med. VIII.*
Robin, *Traité de chimie anatomique,* 1853 *T. III.*
Ruppert, *Experim. Untersuch. über Kohlenstaubinhalation, Virch. Arch.* 72. *Bd.* 1877.
Schottelius, *Experimentelle Untersuchungen über die Wirkung inhalirter Substanzen, Virch. Arch.* 73. *Bd.*
Sehrwald, *Ueber die percutane Injection von Flüssigkeiten in die Trachea, deren Verbreitung in der Lunge und Wirkung auf Lunge und Gesammtorganismus, Gesammelte klinische Arbeiten von Rossbach und Sehrwald, Jena* 1890.
Seligsohn, *Realencyklop. d ges. Heilk. von Eulenburg Art. Staubkrankheiten.*
Seltmann, *Die Anthrakosis der Lungen bei Bergwerksarbeitern, Dtsch. Arch. f. klin. Med.* 2. *Bd.* 1866.
Slavjansky, *Experimentelle Beiträge zur Pneumonokoniosislehre, Virch. Arch.* 48. *Bd.*
Soyka, *Ueber die Wanderung corpusculärer Elemente im Organismus, Prager med. Wochenschrift* 1878.
Traube, *Deutsche Klinik* 1860, *und Kohlenpartikel in der Lunge, Berl. klin. Wochenschr.* 1866.
Tchistowitsch, *Des phénomènes de phagocytose dans les poumons, Ann. de l'inst. Pasteur III* 1889, *ref. Centralbl. f. allg. Pathol. I.*
Villaret *und* **Crocq**, *Ref. in Schmidt's Jahrb.* 116. *und* 126. *Bd.*
Virchow, *Ueber das Lungenschwarz, sein Arch.* 1., 24. *und* 35. *Bd.*
Weichselbaum, *Centralbl. f. d. med. Wiss.* 1882 *und Wiener med. Jahrb.* 1883.
Wyssokowitsch, *Ueber die Passirbarkeit der Lunge für Bakterien, Wiesbaden* 1889, *ref. Centralbl. f. Bakt. VI.*
Zenker, *Ueb. die Staubinhalationskrankheiten der Lunge, D. Arch. f. klin. Med.* 2. *u.* 14. *Bd.*
Weitere diesbezügliche Literatur enthalten § 265 *und* § 268.

§ 268. Lässt man Versuchsthiere mehrere Stunden hindurch mit Wasserdampf zerstäubte, in Zersetzung befindliche und danach reizende organische Substanzen einathmen und wiederholt diese Procedur mehrere Tage, so gelingt es in der Lunge zahlreiche kleinste, grauroth oder grau oder gelblich aussehende Entzündungsherde zu erhalten (Fig. 346 und Fig. 347), welche dadurch entstanden sind, dass die reizenden Substanzen

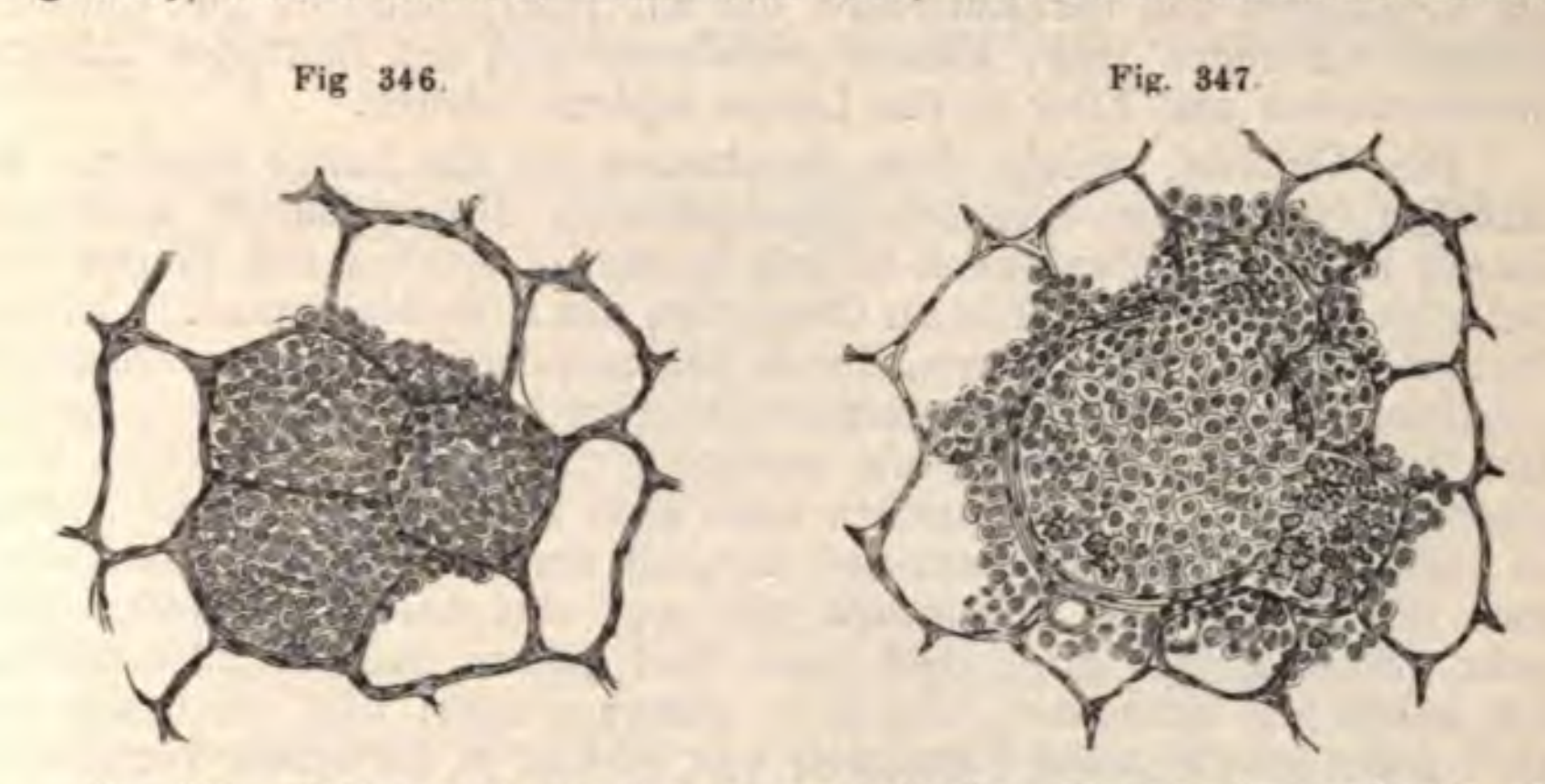

Fig. 346. Miliarer bronchopneumonischer Entzündungsherd, drei Alveolen umfassend. Präparat aus einer Hundelunge, durch Inhalation reizender, mit Wasser zerstäubter Substanzen erhalten. Vergr. 80.

Fig 347. Miliarer bronchopneumonischer Herd, welcher sich über einen respirirenden Bronchiolus und die daran angrenzenden Alveolen verbreitet. Ein Theil der ausgetretenen Zellen mit inhalirtem Staub gefüllt. Präparat aus derselben Lunge wie Fig. 346. Vergr. 80.

in fein vertheilter Form bis an das respirirende Lungenparenchym gelangten und am Orte der Ablagerung eine umschriebene Lungenentzündung verursachten. Die Affection schliesst sich in ihrer Genese durchaus an die durch Aspiration trockenen Staubes hervorgerufenen Lungenerkrankungen an und unterscheidet sich von letzteren nur durch das stärkere Hervortreten der entzündlichen Exsudation, die sich dabei meist in einer Ansammlung reichlicher Zellen, welche zu einem Theil die inhalirten Substanzen einschliessen (Fig. 347), zu erkennen giebt. Man wird danach den Process als eine **acute miliare** durch Inhalation entstandene **Bronchopneumonie** bezeichnen müssen. Der Sitz derselben sind bald die Endsäckchen (Fig. 346), bald die Alveolengänge oder die respirirenden Bronchiolen (Fig. 347) mit dem angrenzenden Lungenparenchym.

Beim Menschen entstehen solche durch Aspiration reizender, von aussen kommender Staubpartikel verursachte Entzündungen nur unter ganz aussergewöhnlichen Bedingungen gleichzeitig in grösserer Zahl, doch gelangen sicherlich nicht selten reizende Staubmassen in diesen oder jenen Theil der Lunge und können dann entsprechende kleine bronchopneumonische Entzündungsherde verursachen, die entweder nach kurzer Zeit abheilen oder aber zur Bildung kleinster fibröser Wucherungen führen.

Umfangreichere **knotenförmige** oder auch **lobuläre bronchopneumonische Herde** entstehen **durch Aspiration** von **reizenden Substanzen**, welche gelegentlich aus Mund, Nase, Rachen, Kehlkopf,

an letzteres erscheinen in den Alveolen sehr bald Zellen, welche gefärbte Zerfallsproducte der Blutkörperchen einschliessen und danach als **Pigmentkörnchenzellen** bezeichnet werden. Sie treten bei jeder Blutung nach einiger Zeit auf und sind theils abgestossene Lungenepithelien, theils auch aus dem Gefässsystem ausgewanderte Leukocyten, denen sich bei längerer Dauer des Processes auch noch Zellen, die durch Wucherung der Bindegewebszellen der Lunge entstanden sind, beimischen können. Nicht selten sind einzelne Alveolen mit solchen Zellen ganz erfüllt.

Ein Theil dieser Zellen kann aus den Alveolen in die Bronchiolen gelangen und schliesslich mit dem Sputum nach aussen geschafft werden. Da Lungenblutungen während des Lebens besonders häufig bei vorhandenen Stauungen in der Lunge, die von Herzerkrankungen abhängen, vorkommen, so hat man diese Zellen auch mit Vorliebe bei diesen Zuständen untersucht und ihnen sogar den Namen Herzfehlerzellen (WAGNER, HOFFMANN, SOMMERBRODT) beigelegt, eine Benennung, die zwar nicht eben empfehlenswerth ist, die aber insofern eine gewisse Berechtigung hat, als diese Zellen fast nur bei Herzkranken im Sputum zur Beobachtung kommen. Ein anderer Theil des Pigmentes gelangt in die Lymphbahnen der Lunge, in denen es zum Theil den Lymphdrüsen zugeführt, theils auch längere Zeit zurückgehalten wird. Nach einiger Zeit findet man auch im Bindegewebe der Lunge in den Zellen eingeschlossene gelbe und braune Pigmentkörner und -Schollen, so dass sich längere Zeit bestehende fleckige, ockerfarbene oder braune Pigmentirungen der Lunge ausbilden. Sie sind natürlich am stärksten ausgesprochen dann, wenn sowohl die Alveolen als auch das Bindegewebe Pigmentkörnchen enthalten. Finden innerhalb einer Lunge häufig Blutungen statt, ein Fall, der bei Herzkranken mit Stauungen im kleinen Kreislauf häufig gegeben ist, so kann sich im Gebiete der Blutungen als Begleiterscheinung der Resorptionsvorgänge eine ganz bedeutende Bindegewebswucherung einstellen, welche allmählich zu Verdickung der interalveolären Septen und da und dort sogar auch zu indurativer Verhärtung des Lungengewebes mit Verlust der Alveolen führt, so dass sich ein Zustand einstellt, den man in Rücksicht auf den Pigmentreichthum des verdichteten Gewebes passend als **braune Lungeninduration** bezeichnet.

Die Zeit, in welcher von Blut durchsetztes Lungengewebe wieder frei und der Luft zugänglich wird, hängt natürlich von dem Umfang und Dichtigkeit der Blutung ab. Am längsten leisten feste **hämorrhagische Infarcte** der Beseitigung Widerstand, allein auch bei diesen selbst verläuft der Process nicht immer in derselben Weise.

Ist ein Infarct nur klein, und stirbt das Gewebe im infarcirten Bezirk nicht ab, so kann durch Verflüssigung und Resorption des Extravasates im Laufe von Wochen eine Wiederherstellung des Lungengewebes stattfinden, so dass nur eine Pigmentirung und eine Verdichtung die voraufgegangene Veränderung anzeigt. Ist die Infarcirung eines Lungenabschnittes mit einer Nekrose von Lungengewebe verbunden, so heilt der Process, falls nicht eine complicirende Infection die Heilung hindert oder der Tod zu früh eintritt, im Verlaufe von Wochen, eventuell von Monaten unter Hinterlassung einer narbigen Verdichtung des Lungengewebes.

Die Heilungsvorgänge, welche sich in der genannten Zeit vollziehen, bestehen theils in der Resorption des infarcirten Gewebes, die mit der Bildung von Körnchenzellen verbunden ist, theils in der Neubildung von Bindegewebe, welche vornehmlich an der Grenze von Lebendem und

Todtem sich vollzieht und von den sämmtlichen Lungenbestandtheilen ausgeht.

Sind in der Peripherie des Infarctes die Septen der Alveolen noch lebend, so können dieselben durch Wucherung sich verdicken; im Uebrigen wächst das junge Keimgewebe an der Peripherie des Infarctes in die nekrotische Gerinnungsmasse des Infarctes hinein und durchsetzt dieselbe mit Zellzügen und Gefässsprossen, die unter Resorption des Nekrotischen allmählich zu einem Granulationsgewebe und weiterhin zu Bindegewebe sich umgestalten. Auf diese Weise können im Laufe von Monaten umfangreiche Infarcte resorbirt und durch Bindegewebe und Narbengewebe substituirt werden, so dass nur eine bei oberflächlicher Lage eingezogene, von einer verdickten Pleura bedeckte narbige Verdichtung des Lungengewebes zurückbleibt, doch kann es auch vorkommen, dass von dem sich entfärbenden nekrotischen Herde Reste im Innern der Narbe zurückbleiben.

Die nach einem Infarct zurückbleibende Narbe fällt relativ klein aus, da bei Schwund des nekrotischen Herdes ein Theil des frei werdenden Raumes durch compensatorische Ausdehnung des benachbarten Gewebes ausgefüllt wird. Ein Theil der Narbe ist auch nicht dicht, sondern schliesst Alveolen und Bronchien ein, wobei späterhin nicht mehr zu entscheiden ist, wie weit diese erhaltene Reste von Lungengewebe, wie weit neugebildetes Gewebe darstellen.

Während der Heilung des Infarctes werden auch der embolische Pfropf und die darauf niedergeschlagenen Thromben durch Bindegewebe substituirt, wobei die Arterien entweder obliteriren oder nur Wandverdickungen erhalten und zum Theil wieder durchgängig werden.

Sind die Pfröpfe, welche den Infarct verursachten, zugleich Träger von Stoffen, welche faulige Zersetzungen und Eiterungen erregen, oder wird der Infarct mit der Athmungsluft durch Fäulnissorganismen verunreinigt, so treten **brandiger Zerfall** der Infarcte und **Eiterung** ein (vergl. septische Pneumonie, § 273).

Literatur über die Resorption von Lungenextravasaten und über die Lungenveränderungen bei chronischen Stauungen.

Buhl, *Ueber Ektasie der Lungencapillaren*, *Virch. Arch.* 16. *Bd.*
Dittrich, *Beiträge zur pathol. Anatomie der Lungenkrankheiten*, *Erlangen* 1850.
Eberth, *Virch. Arch.* 72. *Bd.*
Hertz, *v. Ziemssen's Handb. d. spec. Pathol. V.*
Hoffmann, F. A., *Die Bedeutung der Herzfehlerzellen*. *D. Arch. f. klin. Med.* 45. *Bd.* 1889.
Lenhartz, *Ueber Herzfehlerzellen*, *Dtsch. med. Wochenschr.* 1889.
Nothnagel, *Die Resorption des Blutes aus dem Bronchialbaum*, *Virch. Arch.* 71. *Bd.*
Orth, *Virch. Arch.* 58. *Bd.*
Perl-Lipmann, *Exper. Untersuchungen zur Lehre von der Lungenblutung*, *Virch. Arch.* 51. *Bd.*
Rindfleisch, *Pathologische Gewebelehre.*
Sommerbrodt, *Ueber Genese und Bedeutung der Herzfehlerzellen*, *Berl. klin. Wochenschr.* 1889, *und Hat das in die Luftwege ergossene Blut ätiologische Bedeutung für die Lungenschwindsucht*, *Virch. Arch.* 55. *Bd.*
Virchow, *sein Arch.* 1. *Bd.*
Zenker, *Beiträge zur pathol. Anatomie der Lungen*, *Dresden* 1862.

4. Nicht entzündliche Ernährungsstörungen der Lunge.

§ 266. Die nicht entzündlichen **Degenerationen** des Lungenparenchyms spielen im Ganzen eine sehr untergeordnete Rolle und haben namentlich für den Praktiker keine nennenswerthe Bedeutung. Eine

[illegible] die Wirkung [illegible] Flüssigkeit [illegible] sowie in Zer- [illegible] organischer Substanzen und [illegible] Flüssigkeit [illegible] Experimente [illegible] werden. Zunächst [illegible] Experimente über die sogenannte Vagus- [illegible] eine Lungenentzündung, welche sich nach Lähmung [illegible] Vagus und des [illegible] und welche [illegible] dass [illegible] des Kehlkopfes [illegible] gelangen. Andere [illegible] Wasser [illegible] die Bronchien [illegible] Wasser [illegible]

[illegible]

§ 269. Sind die **Bronchien** oder **Bronchiolen der Sitz einer Entzündung**, so kann der Entzündungsprocess in verschiedener Weise auf das respirirende Lungenparenchym übergreifen. Zunächst kann die durch Hyperämie und zellige Infiltration charakterisirte Entzündung der Bronchialwand (Fig. 350 *d*) direct auf das peribronchiale Gewebe (*e*) und weiterhin auch auf die angrenzenden interalveolären Septen (*f*) übergreifen und damit zu einer entzündlichen Exsudation in die angrenzenden Alveolen (*g h i*) führen, so dass also eine **Peribronchitis** und eine **peribronchiale Bronchopneumonie** sich zur Bronchitis hinzugesellt. Eine weitere Möglichkeit ist die, dass durch Aspiration von Bronchialinhalt sich zur Bronchitis eine **Aspirations-Bronchopneumonie** hinzugesellt. Sehr häufig tritt indessen bei Bronchitis und Bronchiolitis eine Verstopfung der kleinen Bronchien (Fig. 350 *a b*) und damit eine **Atelektase** des zugehörigen Lungenparenchyms ein. Greift, was häufig geschieht, die Entzündung auch in diesem Falle auf das respirirende Parenchym über, so kann dies entweder dadurch geschehen, dass zeitweilige Durchgängigkeit des betreffenden Bronchiolus eine Aspiration ermöglicht, oder aber dadurch, dass die Entzündung continuirlich nach der Peripherie weiterschreitet und auf das respirirende Parenchym übergreift.

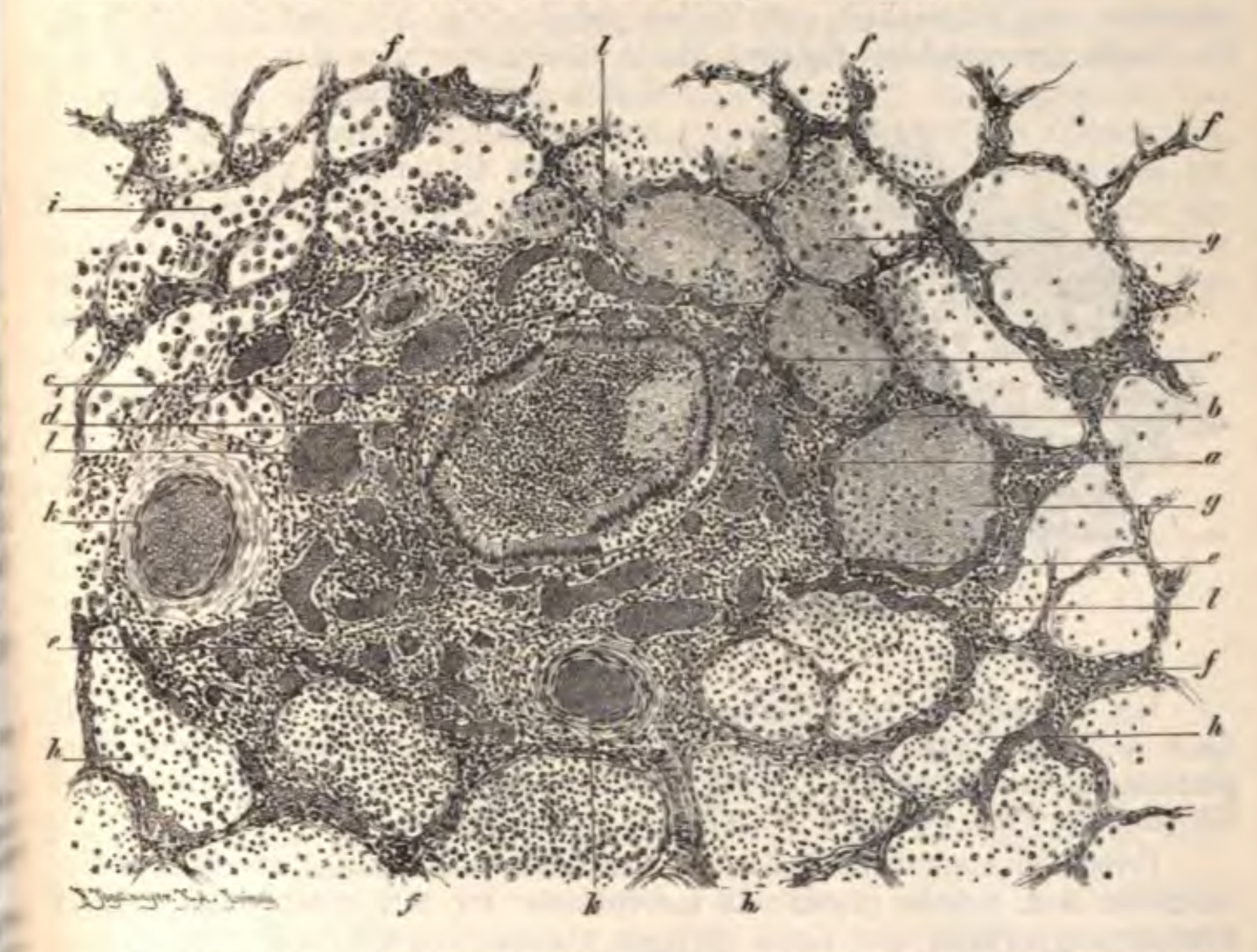

Fig. 350. Eiterige Bronchitis, Peribronchitis und peribronchiale Bronchopneumonie von einem Kinde von $1^1/_4$ Jahren. *a* Eiteriger, *b* schleimiger Bronchialinhalt. *c* c_1 Von Rundzellen durchsetztes, theilweise abgehobenes (c_2) Bronchialepithel. *d* Zellig infiltrirte Bronchialwand mit stark gefüllten Blutgefässen. *e* Zellig infiltrirtes peribronchiales und periarterielles Bindegewebe. *f* Septen zwischen den Lungenalveolen, zu einem Theil zellig infiltrirt. *g* Fibrinöses Exsudat in den Alveolen. *h* Alveole mit zellreichem, *i* solche mit zellarmem Exsudat gefüllt. *k* Lungenarterie im Querschnitt. *l* Stark mit Blut gefüllte bronchiale, peribronchiale und interacinöse Gefässe. In MÜLLER-scher Flüssigkeit gehärtetes, in Celloidin eingebettet geschnittenes, mit Hämatoxylin und Eosin gefärbtes, in Kanadabalsam eingeschlossenes Präparat. Vergr. 45.

Die durch Verschluss der Bronchiolen **atelektatisch gewordenen Läppchen** sehen blauroth aus und erscheinen, soweit sie subpleural liegen, etwas unter die Fläche der benachbarten Lunge zurückgesunken. Lungen von Individuen, die an Bronchiolitis mit Bronchialverstopfung zu Grunde gegangen sind oder wenigstens zur Zeit des Todes daran gelitten haben, sehen danach bunt marmorirt aus, indem blaurothe atelektatische Läppchen mit helleren lufthaltigen Läppchen und Läppchengruppen abwechseln, und es macht sich derselbe Farbenunterschied, wenn auch weniger scharf, auch auf dem Durchschnitt geltend.

Ein atelektatisches Läppchen ist luftleer, blauroth und lässt bei Druck nur etwas Blut austreten. Ist es bereits in Entzündung gerathen, so gewinnt es mehr und mehr eine graurothe bis graue und graugelbe Färbung und lässt bei Druck eine entsprechend gefärbte trübe Flüssigkeit von der Schnittfläche abfliessen. Die Schnittfläche ist meist glatt, kann aber auch eine Körnung bieten.

Das Exsudat, das bei dieser Form der Bronchopneumonie sich bildet, trägt meist einen katarrhalischen Charakter, so dass man demgemäss auch den Process **Bronchopneumonia katarrhalis**, oder kurzweg auch als Katarrhalpneumonie bezeichnet. Es sind demgemäss die Alveolen mit Flüssigkeit und Zellen gefüllt (Fig. 351 und Fig. 350 *h i*), die theils desquamirtes Epithel, theils Eiterkörperchen darstellen. Nicht selten trägt indessen das Exsudat stellenweise auch einen hämorrhagischen Charakter, besteht also wesentlich aus Blut, und ebenso kommen auch krupöse Exsudationen mit Abscheidung von Fibrinfäden (Fig. 350 *g*) vor, Fälle, in denen also die Schnittfläche eine mehr oder minder deutliche „pneumonische Körnung“ zeigt, indem die Exsudatpfropfen aus den Alveolen der Lunge vorragen.

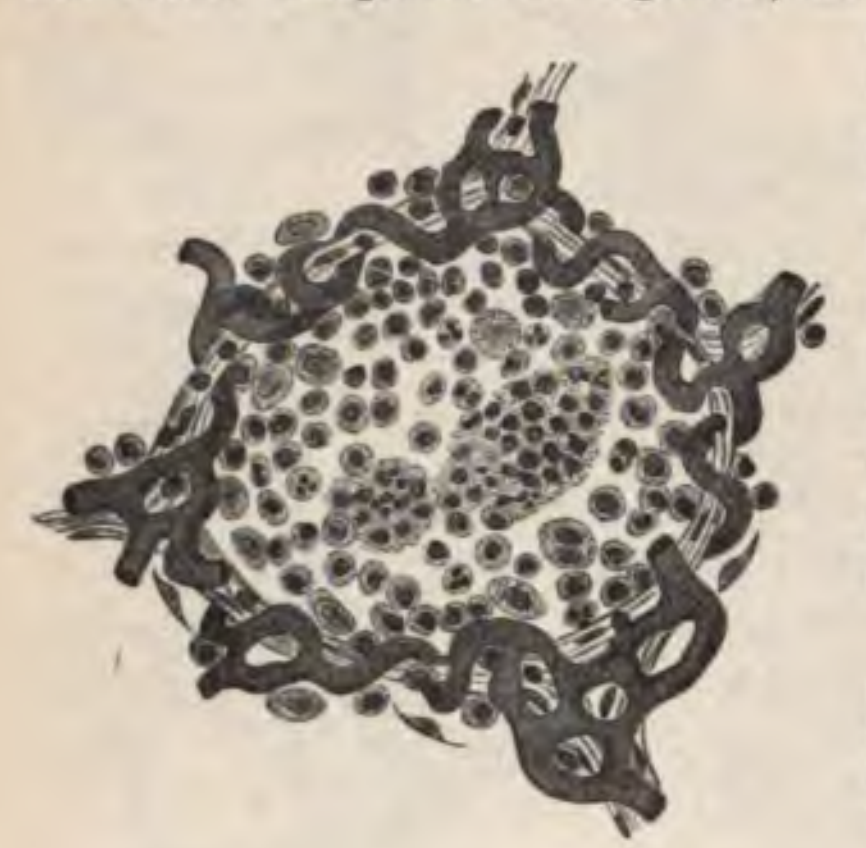

Fig. 351. Bronchopneumonia katarrhalis. Anfüllung einer Alveole mit Flüssigkeit und kleinen und grossen farblosen Zellen. Mit Hämatoxylin gefärbtes Injectionspräparat. Vergr. 80.

Die Exsudation tritt stets zunächst herdweise auf, verbreitet sich dann aber sehr häufig über ganze Läppchen, so dass **lobuläre Bronchopneumonieen** entstehen. Durch Confluenz benachbarter Herde kann die Entzündung eine lobäre Ausbreitung erhalten.

Bronchopneumonieen treten ausserordentlich häufig in Lungenabschnitten auf, welche gegen das Lebensende der Sitz einer Stauung und Senkungshyperämie und eines blutigen Stauungsödemes sind. Die eingetretene, gewöhnlich als hypostatische Pneumonie bezeichnete Entzündung ist durch Trübung des blutigen Inhaltes der Alveolen, zuweilen auch durch Körnung der Schnittfläche charakterisirt.

Die **Aetiologie an Bronchiolitis sich anschliessender Bronchopneumonieen** ist eine sehr mannigfaltige. Zunächst ist daran zu erinnern, dass nach den Untersuchungen von v. Besser in den Luftwegen verschiedene pathogene Bakterien vorkommen können, so z. B. der Staphylococcus pyogenes aureus, der Streptococcus pyogenes und der

Diplococcus pneumoniae, sodann auch zahlreiche nicht pathogene Bakterienformen. Es können diese Bakterien in den Respirationswegen liegen, ohne dass sie nachweisbare Veränderungen setzen, allein es ist nicht zu bezweifeln, dass sie bei Eintritt günstiger Bedingungen zu entzündlichen Erkrankungen führen können, welche sich nicht nur auf die Bronchialwege beschränken, sondern auch auf das respirirende Parenchym übergreifen, wonach man alsdann auch diese Mikroorganismen in dem erkrankten Lungenparenchym findet.

Eine grosse Gruppe von Bronchopneumonieen tritt sodann im Verlaufe verschiedener Infectionskrankheiten, so namentlich von Diphtherie, Masern, Keuchhusten, Influenza etc. auf, bei denen Entzündungen der Bronchien sich einstellen, die häufig auch auf die Bronchiolen und das Alveolarparenchym übergreifen. Ein Theil dieser Bronchopneumonieen entsteht vielleicht unter dem Einfluss des specifischen Giftes, welches die betreffende Krankheit verursacht, allein sehr häufig handelt es sich um Secundärinfectionen, für welche die beteffende Infectionskrankheit den Boden vorbereitet hat. So sind z. B. die nach Influenza häufig auftretenden pneumonischen Processe hauptsächlich auf eine Verbreitung des Diplococcus pneumoniae (Weichselbaum), seltener des Streptococcus und Staphylococcus pyogenes (Weichselbaum, Ribbert und Andere) zurückzuführen. Nach den bis jetzt vorliegenden Untersuchungen scheint auch sonst bei bronchopneumonischen Processen, wie sie im Kindesalter so häufig auftreten, der Diplococcus pneumoniae die häufigste Ursache zu sein, und zwar sowohl in Fällen, in denen die Bronchopneumonie als Complication einer anderen Infection, als in solchen, in denen sie als alleinige Erkrankung auftritt. Bei der bei Diphtherie auftretenden Bronchopneumonie scheinen Streptokokken (Prudden) häufig die Erkrankung zu veranlassen.

Ueber die durch den **Bacillus anthracis** verursachte Bronchopneumonie ist § 166 des allgemeinen Theils nachzusehen.

Literatur zur pathologischen Anatomie und Aetiologie der Bronchopneumonie.

Afanasieff, *Aetiologie und klin. Bakteriologie des Keuchhustens, St. Petersburger med. Wochenschrift* 1887, *ref. Centralbl. f. Bakt. III* 1888.

v. Besser, *Ueber Bakterien der normalen Luftwege, Beitr. z. path. Anat. v. Ziegler VI* 1889.

Charcot, *Maladies des poumons et du système vasculaire, Paris* 1888.

Cornil, *De la bronchopneumonie et de la pneumonie interstitielle, Leçons prof. pend. le I sem. de l'année* 1883—84, *Paris* 1884, *und Sem. méd.* 1885.

Cox, *Experim. Beitr. zur pathol. Anat. der Lungenentzündung, Beitr. v. Ziegler V* 1889.

Finkler, *Die acuten Lungenentzündungen als Infectionskrankheiten, Wiesbaden* 1891.

Fox, W., *An Atlas of the pathological Anatomy of the Lungs, London* 1888.

Jürgensen, *Katarrhalpneumonie, Handb. d. spec. Pathol. v. Ziemssen V, Leipzig* 1887.

Kromayer, *Ueber die sog. Katarrhalpneumonie nach Masern und Keuchhusten, Virch. Arch.* 117. *Bd.* 1889.

Mesny, *Bronchopneumonie érysipélateuse, Arch. de méd. expér. II* 1890; *Ét. sur la bronchopneumonie, Paris* 1891.

Mester, *Anatom. und bakteriolog. Befunde bei Influenza, Centralbl. f. allgem. Path. I* 1890.

Netter, *Ét. bactériologique de la bronchopneumonie, Arch. de méd. exp. IV* 1892.

Neumann, *Bakteriologischer Beitrag zur Aetiologie der Pneumonieen im Kindesalter, Jahrb. f. Kinderheilk. XXX* 1889, *ref. Centralbl. f. Bakt. VII* 1890.

Pansini, *Bakt. Studien über den Auswurf, Virch. Arch.* 122. *Bd.* 1890.

Pietrzikowski, *Ueber die Beziehung der Lungenentzündung zum eingeklemmten Bruche, Zeitschrift f. Heilk. X* 1889.

Prudden, *Bacterial Studies on the Influenza and its complicating Pneumonia, Med. Rec. New-York* 1890.

Prudden *and* **Northrup**, *Studies on the etiology of the Pneumonia complicating Diphtheria in children, The American Journ. of Med. Sc.* 1889, *ref. Centralbl. f. Bakt. VII* 1890.

Queissner, *Zur Aetiologie und pathologischen Anatomie der Kinderpneumonie, Jahrb. f. Kinderheilkunde XXX* 1889.
Ribbert, *Anat. und bakteriolog. Beobachtungen über Influenza, D. med. Wochenschr.* 1890.
Weichselbaum, *Bakteriologische und patholog.-anat. Untersuchungen über Influenza und ihre Complicationen, Wiener klin. Wochenschr.* 1890.
Weitere diesbezügliche Literatur enthalten § 267, § 268 *und* § 271.

§ 270. Die an einmalige Aspiration reizender Substanzen und an Bronchiolitis sich anschliessenden **Bronchopneumonieen gehen gewöhnlich durch Resorption des Exsudates in Heilung aus**, während das verloren gegangene desquamirte Epithel durch regenerative Wucherung des noch erhaltenen Epithels ersetzt wird. Es kommen indessen auch Entzündungsformen vor, welche schwere, zum Theil irreparable Lungenveränderungen setzen, sonach, falls der Tod nicht erfolgt, bleibende Veränderungen hinterlassen.

Das peribronchiale und interalveoläre Lungengewebe ist bei den meisten Formen katarrhalischer Bronchopneumonie ziemlich stark zellig infiltrirt, oft so stark, dass es schwer hält, Lungengewebe und Alveolarinhalt von einander abzugrenzen. Ist die Entzündung durch Eiterkokken verursacht, so kann es stellenweise zur **Vereiterung des Lungengewebes** kommen, so dass sich Eiterherde bilden, welche von einem Hof infiltrirten, oft zum Theil hämorrhagisch und auf der Schnittfläche gekörnt aussehenden Gewebes umgeben sind. In noch anderen Fällen kann das Gewebe eine **brandige Zersetzung** eingehen, so dass der Process den Charakter einer **gangränösen Bronchopneumonie** annimmt, bei welcher sich in der Lunge missfarbige, übelriechende, brandige, von einem hämorrhagischen, z. Th. auch krupösen oder eiterigen Infiltrationshofe umgebene Herde bilden. Am häufigsten kommt diese Form der Bronchopneumonie nach Aspiration fauliger Substanzen in die Lunge, sowie im Anschluss an putride Bronchitis vor.

Führen diese Veränderungen nicht zum Tode, so kann der Process nach Entfernung des zerfallenen Lungengewebes und des Exsudates durch Expectoration und Resorption heilen, wobei die eingetretenen Defecte grösstentheils durch compensatorische Ausdehnung benachbarter Theile ausgeglichen werden. Im Gebiete des Entzündungsherdes bleiben indessen mehr oder weniger umfangreiche, durch Bindegewebswucherung bedingte **Verdichtungen des Lungengewebes** zurück. Es ist dies ein Ereigniss, das gelegentlich auch an andere, nicht zu Lungenzerfall führende Entzündungen sich anschliesst, am häufigsten an solche, welche zu bleibender Bronchialverstopfung (Fig. 352 *a*) und danach auch zu einer bleibenden Lungenatelektase führen.

Man findet solche Verhärtungen und Schrumpfungen der Lunge besonders häufig in den Spitzentheilen (Fig. 352 *e*), wo sie, soweit nicht tuberculöse Erkrankungen mit im Spiele sind, wohl meist als Folgezustände öfters sich wiederholender oder länger andauernder, zum Theil mit Staub-, namentlich Russinhalation zusammenhängender bronchopneumonischer Processe anzusehen sind. Da die verhärtete Lunge durch Kohlenablagerung dabei meist schwarz gefleckt oder fast ganz schwarz ist, so bezeichnet man den Zustand auch als schiefrige Induration.

Es können indessen Verhärtungen der Lunge auch nach acuten infectiösen Bronchopneumonieen zurückbleiben und kommen danach auch gelegentlich bei Kindern in Form schwieliger Herde, die unter Umständen sogar noch nekrotisches Gewebe einschliessen, zur Beobachtung.

Die Bindegewebsneubildung, welche zur Verhärtung der Lunge führt,

Fig. 352. Induration des Lungenparenchyms nach Bronchopneumonie mit Verschluss der Bronchien. *a* Grössere, durch eingedicktes Secret verstopfte Bronchien. *b* Verödete kleine Bronchien. *c* Durch Secretansammlung ektatisch gewordener kleiner Bronchus. *d* Lungenarterienäste. *e* Geschrumpftes, indurirtes Lungengewebe. *f* Normales, *g* emphysematöses Lungengewebe. Horizontal durch eine indurirte Lungenspitze geführter Schnitt. Mit Pikrokarmin gefärbtes, in Kanadabalsam eingelegtes Präparat. Vergr. 5.

erfolgt theils innerhalb der Alveolarsepten und des peribronchialen und interlobulären Gewebes, theils im Innern der Alveolen selbst, wobei in den letzteren sich Keimgewebe bildet, welches von den Septen aus mit Gefässen versehen wird. Dabei wuchern zuweilen auch die Epithelien, und es können sich da, wo der Luft nicht zugängliche Alveolen sich erhalten, Bildungen entwickeln, welche der fötalen Lunge sehr ähnlich sehen, indem die Alveolen mit cubischem Epithel ausgekleidet werden.

Die **Pleura** nimmt an bronchopneumonischen Processen in jenen Fällen Theil, in denen Entzündungsherde subpleural liegen. Sie bedeckt sich dabei mit fibrinösen oder eiterig-fibrinösen Auflagerungen. Bei Abheilung des Processes pflegen Pleuraverdickungen und Verwachsungen zurückzubleiben.

Die eiterigen und brandigen Lungenentzündungen, welche bei Neugeborenen auftreten, sind häufig durch Aspiration von zersetztem infectiösem Genitalsecret oder von Fruchtwasser hervorgerufene Bronchopneumonieen, doch kommen auch metastatische Entzündungen vor, die von einer Infection der Nabelwunde ausgehen. Pleura und interlobuläres Bindegewebe pflegen an der Entzündung stark betheiligt zu sein.

b) Die lobäre krupöse Pneumonie.

§ 271. Die **lobäre krupöse Pneumonie** ist eine infectiöse Lungenerkrankung, welche in der Mehrzahl der Fälle durch den Diplococcus pneumoniae (WEICHSELBAUM-FRÄNKEL) verursacht ist, daneben indessen auch durch andere Bakterien hervorgerufen werden kann. Unter den letzteren sind zunächst der Bacillus pneumoniae (FRIEDLÄNDER) sowie der Streptococcus und der Staphylococcus pyogenes zu nennen. Wahrscheinlich können auch noch andere Bakterien lobäre krupöse Entzündungen verursachen, z. B. der Bacillus des Abdominaltyphus.

In welcher Weise die Bakterien, welche die lobäre Pneumonie verursachen, in die Lunge gerathen und wie sie sich in derselben vermehren, entzieht sich in den meisten Fällen einer sicheren Beurtheilung. Wir wissen nur, dass die betreffenden Bakterien, deren pathogene Eigenschaften grösstentheils experimentell festgestellt sind, zur Zeit der Erkrankung in den entzündlichen Ausschwitzungen, meist auch im Auswurf und im Lungengewebe sich vorfinden, und dass sie in manchen Fällen zugleich auch noch in anderen Organen nachweisbar sind, allein wir können den Weg, auf welchem sie in die Lunge gelangt sind, nicht nachweisen. Nur in besonderen Fällen lassen sich aus der anatomischen Untersuchung Anhaltspunkte dafür gewinnen, dass sie auf dem Bronchialwege, in anderen, dass sie auf dem Blutwege in die Lunge gelangt sind.

Die krupöse Pneumonie tritt zunächst als eine Erkrankung auf, bei welcher die Lungenaffection die ausschliessliche oder doch die bedeutsamste und vollständig in den Vordergrund tretende Localisation der stattgehabten Infection bildet. In anderen Fällen stellt sie sich im Verlaufe allgemeiner oder in anderen Organen localisirter Erkrankungen, so im Verlaufe von Gelenkrheumatismus, Typhus abdominalis, Influenza, Malaria, Erysipel, septischer Osteomyelitis, Meningitis, Nephritis etc., ein, wobei es sich um eine zweite Localisation der betreffenden Erkrankung, die zum Theil den Charakter einer Metastase trägt, handeln kann. So kommen z. B. Fälle von Pneumonie im Verlaufe von Osteomyelitis oder Meningitis vor, in denen man in den erkrankten Theilen überall dieselben Kokken findet, und es ist danach die Annahme naheliegend, dass es sich um eine multiple Localisation desselben Mikroorganismus oder um eine Metastase der primären Erkrankung handelt. Es ist indessen zu betonen, dass im Verlaufe specifischer Infectionskrankheiten, wie z. B. von Abdominaltyphus und Influenza, auftretende lobäre Pneumonieen gewöhnlich durch die nämlichen Kokken wie die genuine lobäre Pneumonie verursacht wer-

Fig. 353. Mit krupösem Exsudat gefüllte Lungenalveole im Durchschnitt. Das Exsudat besteht aus desquamirtem Epithel, farblosen und rothen Blutkörperchen und Fibrinfäden. Mit Berlinerblau von der Lungenarterie aus injicirtes, in Alkohol gehärtetes, mit Hämatoxylin gefärbtes, in Kanadabalsam eingeschlossenes Präparat. Vergr. 80.

den, und dass man auch in Fällen, in denen die infiltrirte Lunge Typhusbacillen enthält, oft auch noch Eiterkokken oder Pneumoniekokken vorfindet.

Die lobäre krupöse Pneumonie ist durch das Auftreten eines fibrinösen Exsudates in den Alveolen, den Bronchiolen und den Lymphgefässen charakterisirt, welches frisch entstanden aus desquamirtem Epithel, Leukocyten, rothen Blutkörperchen und Fibrinfäden (Fig. 353) besteht, allein es muss hervorgehoben werden, dass im Einzelnen die Zusammensetzung des Exsudates sehr variirt, und zwar sowohl zu Beginn als in späteren Stadien der Erkrankung.

Das Exsudat ist bald sehr zellreich, so dass das Fibrin, das meist in Form feiner, körniger Fäden sich abscheidet, schwer erkennbar ist, bald wieder zellärmer, unter Umständen in vielen Alveolen geradezu zellenarm, so dass die Fibrinfäden stark hervortreten. Die Fibrinfäden selbst sind bald sehr fein, undeutlich abgegrenzt, mehr Körnerreihen bildend, bald wieder dicker, glänzend, scharf contourirt. Die Beimischung rother Blutkörperchen kann in einem Falle reichlich, in einem anderen sehr spärlich sein und kann in demselben Falle von Alveole zu Alveole wechseln. Alle diese Verschiedenheiten lassen sich sowohl bei wenige Tage alten, als auch bei 6—10 Tage alten Exsudaten, welche am häufigsten zur Untersuchung kommen, constatiren.

Die Exsudation in den Alveolen wird durch eine congestive Hyperämie eingeleitet, bei welcher der betreffende Lungenabschnitt dunkelroth aussieht und eine Consistenzvermehrung aufweist, so dass man den Process als **blutige Anschoppung** bezeichnet. Mit dem Eintritt der gerinnenden Ausschwitzung geht die Lunge in den Zustand der Verleberung oder der **Hepatisation** über, bei welcher das Lungengewebe fest, an Consistenz der Leber ähnlich wird. Ist das Gewebe zur Zeit der Untersuchung durch Füllung der Blutgefässe und durch Beimischung von Blut zu den Exsudaten roth, so bezeichnet man den Zustand als rothe Hepatisation, ist das Gewebe durch Abnahme der Blutfülle der Gefässe und durch Entfärbung des Exsudates blassgrau oder graugelb, so spricht man von grauer und graugelber oder gelber Hepatisation. Da die Patienten, die zu Grunde gehen, meist erst mehrere Tage nach dem Beginn der Erkrankung sterben, so ist der letztere Befund der häufigere, doch zeigen die einzelnen Theile oft eine verschiedene Färbung, und es können nicht etwa nur frisch erkrankte Theile ein rothes Aussehen bieten, sondern es kann ein hyperämischer Zustand des Gewebes, können auch blutige Extravasationen sich in der Zeit der Rückbildung des Processes einstellen.

Ist ein Lungenabschnitt hepatisirt, so ist er fest, luftleer, lässt von der Schnittfläche mehr oder weniger trübe Flüssigkeit abstreichen, am reichlichsten in der Zeit der Rückbildung, und sieht nach Entfernung der austretenden Flüssigkeit körnig aus, indem die Exsudatpfröpfe etwas über das Niveau des Lungenparenchyms vorragen. Die **Pleura** ist über den infiltrirten Lungenbezirken stets entzündet, durch zarte Fibrinauflagerung getrübt oder mit dicken, gelblichen Fibrinmembranen belegt. Die Oberfläche der geschwellten Lunge zeigt zugleich oft Rippeneindrücke.

Die Ausbreitung der Hepatisation ist in den einzelnen Fällen eine sehr ungleiche und kann sich bald über eine ganze Lunge oder über den grössten Theil derselben, bald nur über einen Lappen oder einen Theil eines solchen ausbreiten. Zuweilen sind Theile beider Lappen hepatisirt, auch kann die Erkrankung in mehreren Herden auftreten, immer aber

zeichnet sich dieselbe dadurch aus, dass innerhalb der einzelnen Herde die Infiltration eine gleichmässige (Fig. 354) ist und keine herdförmigen Centren erkennen lässt. Eine scheinbare Ausnahme von dieser Regel stellt sich nur dann ein, wenn einzelne Alveolen ein zellreicheres Exsudat beherbergen als andere, so dass Farbendifferenzen entstehen, ein Verhältniss, das namentlich in emphysematösen Lungen vorkommt. Das an die hepatisirten Theile der Lunge angrenzende Lungengewebe ist in der Leiche bald hyperämisch, bald blass, oft ödematös. Die Bronchialdrüsen sind geschwollen, feucht, roth, grauroth oder grau. Die Bronchien sind ebenfalls entzündet und enthalten ein durch beigemischte rothe Blutkörperchen röthlich oder braunröthlich gefärbtes schleimiges oder schleimig-seröses Secret. In den späteren Stadien mischt sich das erweichte Exsudat aus den Bronchiolen und Alveolengängen bei. Zuweilen bilden sich auch in den kleinen nicht respirirenden Bronchien krupöse Exsudate.

Fig. 354. Krupöse Hepatisation der Lunge. In MÜLLER'scher Flüssigkeit gehärtetes und in Alaunkarmin gefärbtes Präparat. Vergr. 20.

Nicht selten treten im Verlauf einer Pneumonie noch Entzündungen anderer Organe auf, so namentlich des Pericards, der Meningen, des Zellgewebes des Mediastinums, der Mucosa und Submucosa des Rachens, des weichen Gaumens und der Nebenhöhlen der Nase (WEICHSELBAUM), der Conjunctiva, der Nieren etc., auf und es können alsdann die genannten Gewebe auch Kokken enthalten.

Literatur zur pathologischen Anatomie und Aetiologie der krupösen Lobärpneumonie.

Arustamoff, *Ueber die Entstehung der typhösen Pneumonie, Centralbl. f. Bakt. VI* 1889.
Banti, *Etiologia delle pneumoniti acute, Lo Sperim., Firenze* 1890.
Finkler, *Die versch. Formen der krup. Pneumonie, Verh. d. Congr. f. inn. Med. VII* 1888; *Die acuten Lungenentzündungen als Infectionskrankheiten, Wiesbaden* 1891.
Fox, *An Atlas of the pathological Anatomy of the Lungs, London* 1888.
Fränkel, *Zeitschr. f. klin. Med. X und XI.*
Friedländer, *Fortschritte der Med. I, II und IV.*
Jakowski, *Zur Aetiologie der krupösen Pneumonie, Zeitschr. f. Hyg. VII* 1889.
Janssen, *Zur Kenntniss des epidem. Auftretens der Pneumonie, D. Arch. f. klin. Med. XXXV.*
Jürgensen, *v. Ziemssen's Handb. V, Leipzig* 1888; *Die krup. Pneumonie, Tübingen* 1884.
Karlinski, *Ueber die Entstehung der typhösen Pneumonie, Fortschr. d. Med. VII* 1889.
Klein, *Beiträge zur Aetiologie der krup. Pneumonie, Centralbl. f. Bakt. V* 1889.
Litten, *Ueber Contusionspneumonie, Zeitschr. f. klin. Med. V* 1882.
Loy, *Ueber intrauterine Infection mit Pneumonia crouposa, Arch. f. exper. Path. XXVI* 1889.
Mendelsohn, *Die infectiöse Natur d. Pneumonie, Zeitschr. f. klin. Med. VII.*
Monti, *Sull' etiologia della polmonite fibrinosa, La Rif. Med. IV, ref. Centralbl. f. Bakt. IV* 1888.
Mester, *Anatom. und bakteriolog. Befunde bei Influenza, Centralbl. f. allg. Pathol. I* 1890.
Mosler, *Ansteckende Formen von Lungenentzündung, D. med. Wochenschr.* 1889.
Naunyn, *Ueber primäre und secundäre Infection an Beispielen der Lobärpneumonie, Mittheil. a. d. med. Klinik zu Königsberg, Leipzig* 1888
Palguère, *Des infections secondaires. Leurs localisations pulmonaires au cours de la fièvre typhoide et de la pneumonie, Thèse de Paris* 1888.
Purjesz, *Zusammenhang der Pneumonie mit den meteorologischen Verhältnissen, D. Arch. f. klin. Med. XXXV.*
See, *Maladies specifiques des poumons, Paris* 1885.
Wagner, E., *D. Arch. f. klin. Med. XXXIII und XXXV* 1884.
Weichselbaum, *Zusammenfassender Bericht über die Aetiologie der Pneumonie, Centralbl. f. Bakt. I* 1887.
Weitere Literatur über Bakt. d. Pneumonie enthalten § 162 *und* § 168 *d. allg. Theils.*

§ 272. Bei dem gewöhnlichen Verlauf der krupösen Lobärpneumonie bleibt die Lungenstructur stets erhalten, so dass man zu allen Zeiten histologisch den Bau der Lunge (Fig. 354) erkennen kann Injectionsversuche zeigen, dass auch das Gefässsystem dabei sich erhält und injicirbar bleibt. So kommt es denn, dass in der Mehrzahl der Fälle die **krupöse Lobärpneumonie durch Resorption und Expectoration des Exsudates in Heilung** übergeht.

Die Resorption und Expectoration des fibrinösen Exsudates wird in erster Linie dadurch ermöglicht, dass die geronnenen Exsudatmassen einer Verflüssigung anheimfallen, wodurch zunächst eine Lösung der Verbindungen des Fibrins mit den Alveolenwänden, weiterhin ein Zerfall des Exsudatpfropfes erzielt wird. In welcher Weise dies geschieht, hängt zunächst von der Beschaffenheit des Exsudates, sodann auch von anderen nicht erkennbaren Verhältnissen ab. Am 7.—10. Tage nach Beginn der Erkrankung Gestorbene zeigen meist von der Wand grossentheils gelöste Pfröpfe. Nach 2—4 Wochen Verstorbene zeigen die Pneumonieen in verschiedenen Stadien der Rückbildung, doch können auch in dieser Zeit noch Reste von Fibrinpfröpfen in den Alveolen liegen, auch können sich in den tödtlich verlaufenden Fällen neue Gerinnungen in den Alveolen gebildet haben. Bei Fällen, die in Heilung ausgehen, wird das Exsudat schneller resorbirt, und es ergiebt die klinische Beobachtung, dass manche Exsudate im Verlauf krupöser Lobärpneumonieen sehr rasch wieder verschwinden.

In der Zeit der Rückbildung ist der Inhalt der Alveolen zunächst noch sehr reich an Zellen, namentlich in den peripheren Bezirken, indem sich hier neu ausgewanderte farblose Blutkörperchen sowie gewucherte und danach abgestossene Lungenepithelien ansammeln, so dass sich also an die fibrinöse Exsudation eine katarrhalische Entzündung anschliesst. Die in den Alveolen liegenden Zellen zeigen vielfach Zeichen der Verfettung, der Aufquellung, der Verflüssigung und des Zerfalls. Das Gewebe der Lunge selbst ist mässig stark zellig infiltrirt. Mit der Zeit nimmt der Zellreichthum des Alveoleninhalts ab, indem derselbe durch Resorption, zum Theil auch durch Expectoration entfernt wird. Mit dem Wiedereintritt von Luft und mit dem Wiederersatz des desquamirten Lungenepithels und dem völligen Verschwinden des Exsudates ist der Heilungsvorgang vollendet.

Während der Zeit der Heilung wird auch das pleuritische Exsudat resorbirt, wobei es an der Oberfläche der Lunge zu einer Gewebswucherung und weiterhin zu Verdickungen der Pleura und zu pleuritischen Verwachsungen kommt.

Maligne Ausgänge der pneumonischen Infiltration der Lunge sind bei krupöser Lobärpneumonie im Ganzen selten, doch kommt es vor, dass das infiltrirte Gewebe stellenweise der **Vereiterung** oder auch der **Gangrän** verfällt. Im ersten Falle tritt eine allmähliche Verflüssigung des gelbweiss sich färbenden Lungengewebes unter massenhafter Ansammlung von Eiterkörperchen, im letzteren dagegen eine schmutzig graue Verfärbung und weiterhin ein fetziger Zerfall des infiltrirten Lungengewebes in eine pulpöse zunderartige Masse ein, welche einen üblen Geruch verbreitet. Ueber subpleuralen Herden kann die Pleura in Blasen abgehoben werden. Beide Ausgänge sind stets auf besondere Infectionen zurückzuführen, wobei entweder schon die Pneumonie selbst eine besondere Aetiologie hat, z. B. durch Eiterkokken oder gleichzeitig durch verschiedene Mikroorganismen verursacht ist, oder wobei zu der pneu-

monischen Infection noch eine zweite hinzukommt. Die letztere kann im Verlauf der Pneumonie von aussen kommen, doch dürfte es sich häufiger um eine Complication mit bereits bestehenden pathologischen Zuständen handeln, wobei namentlich eine bereits bestehende putride Bronchitis mit Bronchiektasieen für den Eintritt einer fauligen, zu Lungenbrand führenden Infection günstige Verhältnisse bietet. Verkäsung einer krupösen Pneumonie, die in einer zuvor gesunden Lunge aufgetreten ist, und welche nicht durch tuberculöse Infection verursacht ist, kommt nicht vor.

In nicht allzu seltenen Fällen führt dagegen die krupöse Pneumonie in ihrem Endstadium zu mehr oder minder ausgebreiteter **Lungeninduration** und zu **Lungencirrhose**. Welche Ursachen einem solchen Ausgange in letzter Linie zu Grunde liegen, ob es sich dabei um besondere Infectionen, oder ob es sich um besondere präexistirende Verhältnisse, etwa um Complication mit bereits bestehenden Verhärtungen in der Lunge handelt, ist meist nicht zu entscheiden.

Den Process, welcher zur Lungenverhärtung nach krupöser Pneumonie führt, hat man zuweilen Gelegenheit, noch in seiner vollen Entwickelung zu untersuchen, indem gelegentlich Individuen in der 4. bis 10. Woche nach Beginn einer krupösen Pneumonie zu Grunde gehen. Die Lunge kann alsdann sehr eigenthümliche Verhältnisse bieten, Zustände, welche man passend unter der Bezeichnung **Carnification** zusammenfassen kann, indem sie dabei eine fleischähnliche, rothe, relativ feste und zähe Beschaffenheit zeigt. Auf den ersten Blick ist das Lungengewebe oft dem Gewebe einer frisch hepatisirten rothen Lunge ähnlich, doch ist sie nicht so fest wie diese und es fehlt ihr die pneumonische Körnung.

Das Gewebe einer solchen Lunge ist, wie schon die Färbung ergiebt, sehr blutreich, und es kann auch der Inhalt der Alveolen mit rothen Blutkörperchen untermischt sein. Im Uebrigen zeigen solche Lungen einen ausserordentlich grossen Zellreichthum, so dass es nicht immer leicht ist, das Einzelne zu erkennen. Das Wesentliche ist indessen das, dass sowohl das Gewebe der Lunge selbst, als auch die Alveolen eine grosse Menge von Zellen einschliessen, welche zum grossen Theil nichts anderes sind als gewucherte Bindegewebszellen und Epithelien. Es befindet sich also das Lungengewebe im Zustande einer üppigen Wucherung, neben der noch eine mehr oder weniger ausgebreitete zellige Infiltration besteht, neben welcher

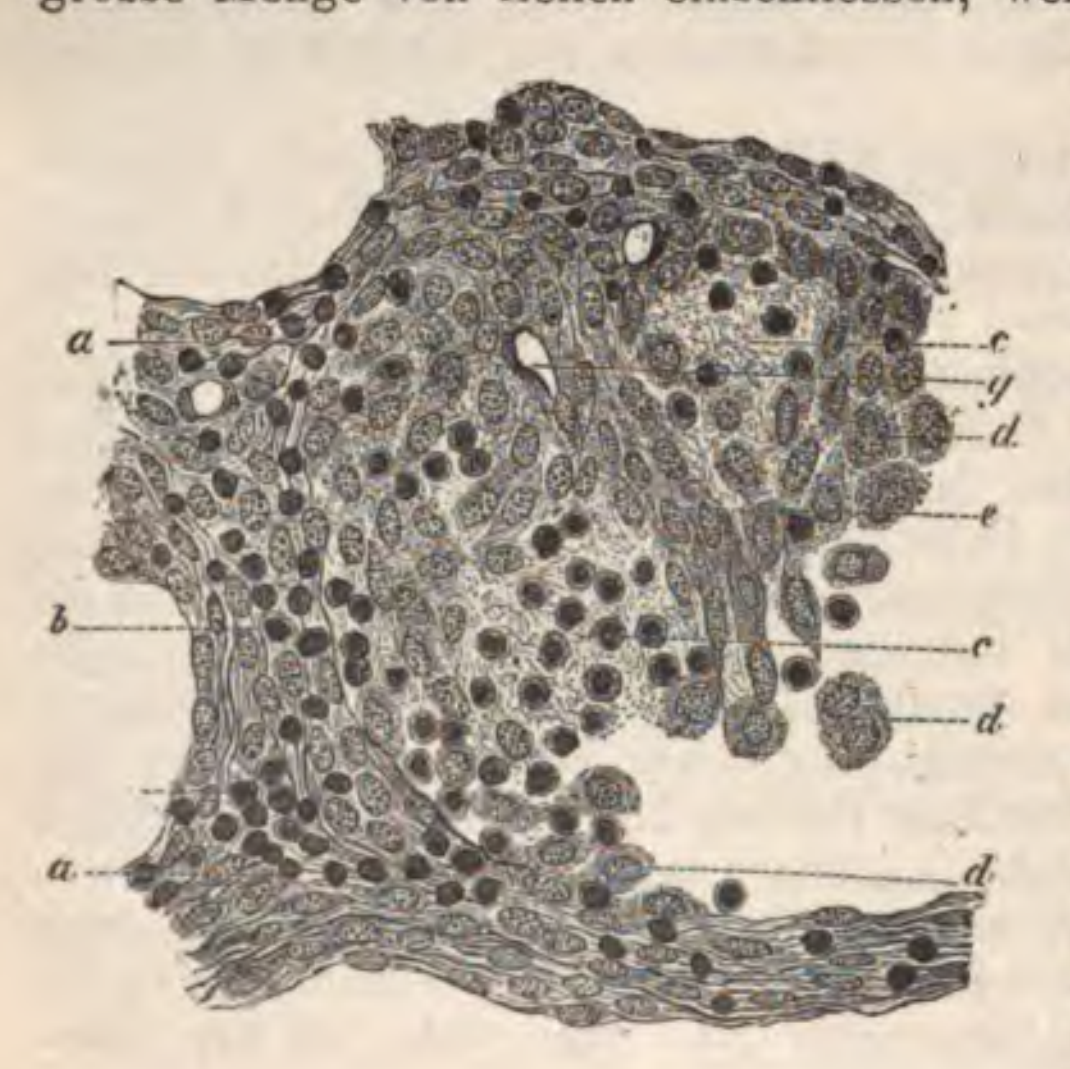

Fig. 355. Intraseptale und intraalveoläre Bindegewebsentwickelung. *a* Verdicktes zellig-fibröses, theilweise von kleinen Rundzellen (*b*) durchsetztes Alveolarseptum. *c* Zelliges Exsudat in der Alveole. *d* Intraalveolär gelegene Bildungszellen. *e* Zug spindeliger Fibroblasten. *g* Intraalveoläres neugebildetes Blutgefäss. Mit Hämatoxylin gefärbtes Präparat. Vergr. 150.

ferner auch noch in einem Theile der Alveolen Reste des fibrinösen Exsudates vorhanden sein können.

Diese Wucherung des Lungengewebes führt zu einer Bindegewebsentwickelung, welche theils zur Verdickung der Septen (Fig. 355 *a*), theils auch zur Neubildung eines gefässhaltigen Keimgewebes (*d e g*) im Innern der Alveolen führt. Zuweilen sieht man Faserstoffpfröpfe im Innern der Alveolen, welche von gefässhaltigem Bindegewebe durchwachsen oder bereits von demselben zu einem grossen Theil substituirt sind, und es kommen auch Alveolen zur Beobachtung, die einen das ganze Lumen füllenden Granulationsherd einschliessen. Gleichzeitig wuchert auch das bronchiale, peribronchiale, perivasculäre, interlobuläre und pleurale Bindegewebe, und alle diese Wucherungsprocesse führen weiterhin im Laufe der Zeit zu einer Lungenverdichtung und Verhärtung, sowie zu pleuritischen Verwachsungen.

Wie im Einzelnen sich die Lungenverhärtung gestaltet, hängt von verschiedenen Umständen ab. Gehen im Verlaufe der Erkrankung die Alveolarepithelien zu Grunde, so können die wuchernden Alveolarsepten untereinander verwachsen, so dass dichte Bindegewebsherde (Fig. 356 *a*) entstehen. Das Nämliche kann auch geschehen, wenn sich die Alveolen mit gefässhaltigem Keimgewebe, das von irgend einer Stelle an in das Lumen der Alveolen übergeht, füllen. Gleichzeitige Wucherung der Alveolarsepten und des Epithels kann zur Bildung von zellreichem Bindegewebe führen, welches drüsenähnliche Alveolen mit cubischem Epithel führt. Dringt wieder Luft in verdichtetes Gewebe, so bildet sich Alveolargewebe mit verdickten Septen (*b*).

Fig. 356. Lungencirrhosis nach krupöser Pneumonie. *a* Bindegewebige Indurationsherde, welche mehr oder weniger Pigment enthalten. *b* Alveolargewebe mit verdickten und zellig infiltrirten Septen. *c* Mit Zellen gefüllte Alveolen. *d* Ektatische Bronchien mit zellig infiltrirter Wand. In Alkohol gehärtetes, mit Karmin gefärbtes Präparat. Vergr. 15.

Die Ausdehnung der nach Pneumonie zurückbleibenden Verdichtung ist äusserst variabel, kann z. B. auf die der Pleura zunächst liegenden Lungenschichten beschränkt sein oder sich über den grösseren Theil eines Lappens verbreiten. Sie kann ferner sowohl in compacten, nicht von lufthaltigen Inseln unterbrochenen Herden, als auch in Form von Binde-

gewebszügen auftreten, welche lufthaltiges Lungengewebe durchziehen und von letzterem dann meist nicht scharf abzugrenzen sind. Stets ist diese Form der Lungeninduration dadurch ausgezeichnet, dass sie nicht in abgegrenzten Knoten und Knotengruppen auftritt, sondern in Herden und Zügen, die allmählich in lufthaltiges Parenchym übergehen. Dieses Verhältniss wird nur dann gestört, wenn später secundär sich bronchopneumonische und peribronchitische Entzündungen hinzugesellen.

Die Pleura pflegt über den verhärteten Stellen verdickt und mit der Costalpleura verwachsen zu sein. Die verhärteten Stellen sind an der Oberfläche meist eingezogen, die dazwischen gelegenen lufthaltigen Lungentheile emphysematisch. Nach längerem Bestande und bei grösserer Ausbreitung der Verdichtung und Schrumpfung sind die im Verhärtungsbezirk gelegenen Bronchien meist verzerrt und mehr oder weniger ektatisch (Fig. 356 *d*), zuweilen auch ulcerirt. Es erhält sich ferner auch nach Monaten noch ein Entzündungszustand, der seinen Sitz theils in den Bronchien, theils im Lungenparenchym selbst hat, und der sich dem Untersucher durch kleinzellige Infiltrationsherde zu erkennen giebt.

Literatur über Lungeneiterung, Lungengangrän und Lungeninduration nach krupöser Lobärpneumonie.

Amburger, *Lungeninduration, D. Arch. f. klin. Med. XXXIII.*

Buhl, *Lungenentzündung, Tuberculose und Schwindsucht*, 1872, *und Arbeiten a. d. pathol. Institut zu München* 1878.

Charcot, *Maladies des poumons etc., Paris* 1888.

Eppinger, *Lungeninduration, Prager Vierteljahrsschr.* 125. *Bd.*

Friederich, *Induration d. Lunge nach krup. Pneumonie, I.-D. Freiburg* 1891.

Heschl, *Lungeninduration, Prager Vierteljahrsschr.* 51. *Bd.*

Jürgensen, *Handb. der Krankheiten der Lunge I, v. Ziemssen's Handb. V, Stuttgart* 1887.

Laennec, *Traité d'auscultation méd.* 1819.

Lépine, *Nouv. Dictionn.* 1880 *XXVIII*

Leyden, *Ueber Lungenabscess, Samml. klin. Vortr. v. Volkmann N.* 114 u. 115; *Dtsch. Zeitschr. f. klin. Med. II, und Lungeninduration, Berliner klin. Wochenschr.* 1879.

Lindemann, *Ueber die Organisationsvorgänge bei der chronischen Pneumonie, I.-D. Strassburg* 1888.

Marchand, *Lungeninduration, Virch. Arch.* 82. *Bd.*

Nothnagel, *Diagnose und Aetiologie der einseitigen Lungenschrumpfung, Samml. klin. Vortr. v. Volkmann N.* 66.

Rieder, *Pneumonia carnificans, Jahrb. d. Hamburger Krankenanstalten I, Leipzig* 1890.

Wagner, E., *Lungeninduration, D. Arch. f. klin. Med. XXXIII.*

Zanda, *Osservazioni anatomo-patologiche su di alcune neoformazioni connettive dovute al pneumococco, Riforma Med.* 1888, *ref. Centralbl. f. Bakt. VI* 1889.

c) Die hämatogenen septischen Herdpneumonieen. Metastatische Herdpneumonieen. Hämatogener Lungenabscess und Lungenbrand.

§ 273. Die **hämatogene septische Herdpneumonie** ist meistens eine secundäre Erkrankung, welche durch Metastase einer anderswo im Körper vorhandenen eiterigen oder eiterig-putriden und brandigen Entzündung entsteht, unter Umständen indessen auch als Hauptsymptom einer kryptogenetischen Septicopyämie eintritt. Metastatische Formen gehen am häufigsten von äusseren Wundinfectionen aus oder schliessen sich an innere Eiterungen, perityphlitische und parametritische Abscessbildungen, eiterige Meningitis, Hirnabscess, Leberabscess, eiterige Osteomyelitis und Arthritis, Dysenterie, Einklemmung von Hernien, rechtsseitige Endocarditis etc. an. Mitunter bildet letztere auch nur eine Zwischenstation einer von irgend einem primären Herd ausgehenden Metastase

Die pathologischen Vorgänge, welche der Metastasirung folgen, sind von den Eigenschaften des mit dem Blute eingeführten Entzündungserregers abhängig, wobei es von wesentlichem Einfluss ist, ob derselbe vermöge seiner Grösse zugleich Arterienverstopfung verursacht oder ob er in fein vertheilter Form sofort in die Capillaren gelangt und von da aus das Gewebe in Entzündung versetzt.

Gelangt aus einer inficirten Wunde ein mit septischen Infectionsstoffen inficirter zerfallener Thrombus in die Circulation und damit auch in die Lunge, so kann sich zunächst ein **embolischer Infarct** bilden. Weiterhin stellen sich an der Grenze des infarcirten Gewebes eiterige Entzündungsprocesse ein, durch welche der Herd von einer gelb infiltrirten Gewebsmasse umsäumt und schliesslich durch demarkirende Vereiterung des Lungengewebes aus seiner Verbindung mit der Umgebung gelöst wird. Das losgelöste Stück verfällt selbstverständlich der Nekrose und wird durch den Eiterungsprocess allmählich aufgelöst, so dass sich eine mit Eiter gefüllte Höhle, ein **metastatischer Lungenabscess** bildet. Sind in dem embolischen Pfropf Fäulnissorganismen vorhanden oder gelangen solche Organismen von den Bronchien aus in den erkrankten Bezirk, so kann das Gewebe auch einen **brandig-jauchigen Zerfall** eingehen und dabei in eine missfarbige graue oder grauschwarze Masse sich umwandeln.

Gerathen die Entzündung erregenden Massen in feinsten Partikelchen in die Lunge, sind es z. B. Kokken, welche erst in den Capillaren stecken bleiben und zur Ansiedelung gelangen, so bilden sich auch nur kleine, meist nicht scharf abgegrenzte Entzündungsherde. Sie tragen im Beginn häufig ebenfalls einen hämorrhagischen Charakter, führen indessen nicht zur Bildung eines festen Infarctes und nehmen ihren Ausgang entweder in Heilung oder aber in Vereiterung und Verjauchung.

Bei Eintritt der Vereiterung erscheinen in dem rothen oder graurothen infiltrirten Gewebe gelbliche Herde, die sich allmählich zu kleinen Abscessen verflüssigen. Bei Eintritt von Gangrän wird das Gewebe missfarbig, schwarzbraun und macerirt zu einer pulpösen übelriechenden Masse.

Die mikroskopische Untersuchung ergiebt, dass zu Beginn theils hämorrhagische, theils zellige, theils auch fibrinöse Exsudate auftreten, und es lassen sich in den Gefässen sehr oft noch die eingeschwemmten und zur Vermehrung gelangten Mikroorganismen nachweisen. Bei Infection durch Eiterung erregende Staphylokokken sind einzelne Gefässschlingen oft prall mit Kokkenhaufen gefüllt.

Bei der Bildung subpleuraler Entzündungsherde wird stets auch die **Pleura** in Mitleidenschaft gezogen, wobei sich eine eiterige oder eiterig-fibrinöse Entzündung einstellt, welche sich häufig über die ganze Oberfläche der Lunge ausbreitet.

Innerhalb des Lungengewebes selbst kann der brandige Zerfall und die Vereiterung zunächst durch fortgesetztes Uebergreifen auf angrenzende Lungentheile weiterschreiten. Die Entzündungen, die dabei in dem benachbarten Lungengewebe sich einstellen, tragen meistens einen hämorrhagischen und krupösen Charakter und sind rasch von Gangrän und Eiterung gefolgt. Sehr bald pflegt der Process auch auf die peribronchialen und interlobulären Lymphgefässe überzugreifen, so dass sich dieselben mit serös-fibrinösem und eiterigem Exsudat anfüllen, und ihre Umgebung entzündlich infiltrirt wird. Diese Lymphangoitis und Perilymphangoitis entwickelt sich sowohl von den embolischen Lungenabscessen,

als auch von der eiterigen Pleuritis aus. In letzterem Falle ist besonders das interlobuläre Gewebe afficirt.

Die metastatischen Lungenabscesse können bei ihrer Vergrösserung nach der Pleura oder nach den Bronchien durchbrechen. Häufiger geschieht das letztere. Bei Verlöthung der Lunge mit der Brustwand und dem Zwerchfell kann auch ein Durchbruch nach aussen oder nach der Bauchhöhle stattfinden.

Kleinere Abscesse können nach Resorption, grössere nach Entleerung des Eiters mehr oder weniger vollkommen ausheilen, wobei sich in der Umgebung der Abscesse Granulationsgewebe bildet, welches später in Narbengewebe übergeht. Wird der Eiter nur unvollkommen resorbirt, so kann er sich eindicken und verkalken. Zwischen den Pleurablättern bilden sich während der Heilung stets Verwachsungen.

Soweit die metastatischen Herdpneumonieen den Charakter eiteriger und brandiger Entzündung tragen, handelt es sich wohl meistens um Infectionen durch die gewöhnlichen Eiterkokken. Im Verlaufe specifischer Infectionen, wie z. B. Typhus, Milzbrand, Variola etc., auftretende Herdpneumonieen können indessen, sofern es sich nicht um bronchogene Formen handelt, auch durch die specifischen Organismen der betreffenden Infection verursacht sein, doch fehlt es noch an Untersuchungen, welche uns über derartige Metastasen den nöthigen Aufschluss geben.

Literatur über hämatogene septische Herdpneumonieen.

Bonome, *Beitrag zum Studium des Lungenbrandes, Dtsch. med. Wochenschr.* 1886, *und Arch. ital. de biol. VII* 1886.
Bowen, *Pockenähnliche Gebilde in inneren Organen, Vierteljahrsschr. f. Derm. XIV* 1887.
Gussenbauer, *Septhämie, Pyohämie und Pyo-Septhämie, Dtsch. Chir. Lief.* 4, *Stuttgart* 1882.
Hensel, *Beiträge zur Casuistik des Lungenbrandes, Dtsch. Arch. f. klin. Med.* 41. *Bd.*
Jürgensen, *Kryptogenetische Septicopyämie, Lehrb. d. spec. Pathologie, Leipzig* 1889.
Leyden, *Ueber den Lungenbrand, Volkmann's Samml. klin. Vortr. N.* 26, *und Ueber Lungenabscess, ibid. N.* 114 *und* 115.
Orth, *Mykosis septica bei einem Neugeborenen, Arch. d. Heilk. XIII* 1872.
Pietrzikowski, *Ueber die Beziehung der Lungenentzündungen zum eingeklemmten Bruch, Zeitschr. f. Heilk. X* 1889.
Silbermann, *Dtsch. Arch. f. klin. Med. XXXIV.*
Traube, *Deutsche Klinik* 1853, 1859 *und* 1861, *und Berliner klin. Wochenschr.* 1871.
Virchow, *Ueber Thrombose, Embolie und Metastasen, Gesamm. Abhandl., Frankfurt* 1856.
Weitere diesbezügliche Literatur enthält § 159 *des allgemeinen Theils.*

d) Pleurogene Pneumonieen. Interlobuläre und peribronchiale Lymphangoitis. Entzündungen der Lungen nach Entzündungen der Nachbarschaft. Verletzungen der Lunge.

§ 274. Ist die Pleura Sitz entzündlicher Veränderungen, so kann die Entzündung auch auf die Lunge selbst sich verbreiten, wobei der Entzündungserreger entweder gleichzeitig in das Gewebe der Pleura und der Lunge geräth, oder aber erst secundär von der Pleura auf die Lunge übergreift, so dass der Process passend als **pleurogene Pneumonie** (Fig. 357) bezeichnet wird.

Die Verbreitung der Entzündung von der Pleura auf die Lunge erfolgt vornehmlich auf dem Wege der Lymphgefässe (*c*), welche in den interlobulären Septen von der Pleura (*a*) nach dem peribronchialen Gewebe ziehen, so dass der Process wesentlich den Charakter einer **interlobulären, perivasculären** und eventuell auch **peribronchialen Lymphangoitis** (*c*) trägt.

Fig. 357. Interlobuläre lymphangoitische Pneumonie mit eiteriger Pleuritis bei einem Kinde von ungefähr 4 Jahren. *a* Pleura. *b* Unverändertes Lungengewebe. *c* Durch Exsudat erweiterte Lymphgefässe. *d* Pneumonisches Infiltrat in der Umgebung der Lymphgefässe. *e* Ausgedehnte pneumonische Infiltrationen. *f* Subpleurale pneumonische Herde. *g* Venen. *h* Bronchien. *i* Arterien. In Müller'scher Flüssigkeit gehärtetes, mit Pikrokarmin gefärbtes, in Kanadabalsam eingeschlossenes Präparat. Vergr. 7.

Eine Betheiligung der interlobulären und peribronchialen Lymphgefässe kann bei verschiedenen pleuritischen Affectionen vorkommen, tritt aber in besonders prägnanter Weise bei manchen eiterigen und eiterigfibrinösen Entzündungen der Pleura auf, wie sie sich nach bakteritischpyämischer Infection im Anschluss an metastatische Lungenvereiterung oder auch ohne solche als einzige Localerkrankung entwickeln. Kinder scheinen zu einer Theilnahme des interlobulären Lungenbindegewebes besonders disponirt zu sein; es kommt wenigstens die Erkrankung häufiger bei Kindern (Fig. 357) als bei Erwachsenen zur Beobachtung und ist auch schon bei Neugeborenen, welche von der Nabelwunde aus an pyämischer Wundinfection erkranken, nicht selten.

Sind die Lymphgefässe der Sitz einer eiterigen oder eiterig-fibrinösen Entzündung, so sammelt sich in ihnen eine grosse Menge eiterigen oder sulzig-eiterigen Exsudates (*c*) an, so dass die Lungenläppchen durch breite gelbweisse Streifen von einander getrennt, und die Venen (*g*) von ebensolchen Streifen umgeben werden. Greift die Entzündung auch auf die peribronchialen Lymphgefässe über, so erscheinen die Bronchien auf dem Durchschnitt von abgegrenzten Eiterherden umgeben und enthalten

Fig. 358. Chronische pleurogene interlobuläre Pneumonie. *a* Verdickte Pleura. *b* Lungengewebe. *c* Verdickte interlobuläre Septen. *d* Zellige Infiltrationsherde am Uebergang der Septen in das Lungengewebe. *f* Grösserer erweiterter Bronchus mit infiltrirter Schleimhaut. *e* Verdicktes peribronchiales Gewebe. *g* Kleinste Bronchien mit zellig infiltrirter Wand. In MÜLLER'scher Flüssigkeit gehärtetes, in Pikrokarmin gefärbtes Präparat. Vergr. 3,5.

dann meist ebenfalls eiteriges Secret in ihrem Lumen. Unter Umständen kann es zu einer Vereiterung des interlobulären Bindegewebes kommen, so dass die Läppchen da und dort äus ihrem Zusammenhang gelöst werden, eine Erscheinung, welche dazu geführt hat, den Process als Pneumonia dissecans zu bezeichnen.

Das zwischen den erweiterten Lymphgefässen gelegene Gewebe ist mehr oder weniger comprimirt, blutreich, dunkelroth, luftarm. Meist greift der Process auch auf das Alveolarparenchym über, und zwar sowohl von der Pleura (*f*), als auch von den interlobulären Septen (*d*) aus und kann sich schliesslich über einen grossen Theil desselben (*e*) ver-

breiten. Bei Entzündung der peribronchialen und periarteriellen Lymphgefässe kann auch von diesen aus das Lungengewebe inficirt und in Entzündung versetzt werden. Das Gewebe wird dabei luftleer, füllt sich mit zellig-serösem Exsudat und erhält eine mehr graurothe oder auch eine graugelbe Färbung. Da und dort kann das Exsudat eine blutige Beschaffenheit besitzen.

Führt die Affection nicht zum Tode, so kann der Process durch Resorption der Exsudate heilen, doch dürften meist da und dort Gewebsverdichtung und Verdickung der interlobulären Septen und des peribronchialen Gewebes zurückbleiben.

Hält in der Pleura ein Entzündungsprocess längere Zeit an, und ist derselbe mit Hyperplasie des pleuralen Bindegewebes verbunden (Fig. 358 *a*), so kann die Gewebswucherung auch auf die interlobulären Septen (*c*) und das peribronchiale Bindegewebe (*e*) übergreifen, so dass das Lungengewebe schliesslich von dicken Bindegewebssträngen (*c*) durchzogen wird, welche sich in ein verdicktes peribronchiales Gewebe (*e*) einsenken.

Von den interlobulären Septen kann die Entzündung und die Wucherung auch auf das Alveolarparenchym übergreifen (*d*), worauf dasselbe luftleer, infiltrirt wird und sich unter Umständen bleibend verdichtet.

Ist die Lunge durch pleuritisches Exsudat comprimirt, oder gehen die verdickte Pleura und die interlobulären Septen weiterhin eine Schrumpfung ein, so stellt sich in dem Alveolarparenchym eine mehr oder minder ausgedehnte Compressionsatelektase ein, welche bei Verschmelzung der Wände der collabirten Alveolen ebenfalls zu einer bleibenden Verdichtung des Lungengewebes führen kann.

Die Bronchien sind bei diesen Zuständen meist der Sitz einer katarrhalischen Entzündung, der zufolge die Mucosa mehr oder minder zellig infiltrirt (*f g*) ist. Bei Eintritt von Lungenschrumpfung werden sie oft verzerrt (*f*) und ektasirt, und es ist diese Ektasie theils eine Folge des von den schrumpfenden interlobulären Septen auf sie einwirkenden Zuges, theils eine Folge der Einwirkung des Luftdruckes, der sie stärker als unter gewöhnlichen Umständen belastet (vergl. § 257).

§ 275. Befinden sich der Lunge benachbarte Organe und Gewebe im Zustande der Entzündung, so können auch von da aus **secundäre entzündliche Erkrankungen der Lunge** herbeigeführt werden. Hierzu gehören namentlich das Mediastinum, die peribronchialen Lymphdrüsen, der Oesophagus, die Wirbelsäule, der Magen und die Leber. Je nach dem Charakter der primären Entzündung bilden sich auch in der Lunge eiterige oder jauchige, oder indurirende Entzündungen, welche ihren Sitz in der Nachbarschaft des primären Herdes haben. So kann sich z. B. bei Durchbruch eines Leberabscesses durch das Zwerchfell ein Abscess in der Basis der Lunge bilden.

Bei ulcerösen Entzündungsformen können im Verlaufe der Erkrankung Perforationen der Bronchien eintreten. So kann z. B. ein basaler Lungenabscess in einen Bronchus perforiren, kann ferner eine verkäste erweichte Bronchialdrüse in den angrenzenden Bronchus einbrechen. Besitzen die in einen Bronchus eintretenden Substanzen infectiöse und Entzündung erregende Eigenschaften, und wird ein Theil davon in die Bronchiolen und das respirirende Parenchym aspirirt, so entstehen secundäre Bronchopneumonieen.

Traumatische Zerreissungen des Lungenparenchyms, wie sie z. B.

durch eingedrückte fracturirte Rippen etc. verursacht werden, führen zunächst zu Blutungen, und es kann Luft in den Thoraxraum eintreten. Wird die Wunde nicht verunreinigt, so schliesst sich der Riss durch Gerinnungsmassen und vernarbt später durch Bindegewebsentwickelung. Verunreinigungen der Wunde führen zu Eiterung und Gangrän.

6. Die infectiösen Granulationsgeschwülste der Lunge.

§ 276. Die Tuberculose der Lungen hat eine dreifache Genese, indem die Bacillen sowohl mit dem Blutstrome und mit dem Lymphstrome als auch mit der Athmungsluft in die Lunge gelangen können.

Die hämatogene Tuberculose trägt meist den Charakter eines metastatischen Processes, indem die Tuberkelbacillen von irgend einem Herde, z. B. von einer tuberculösen Lymphdrüse aus, in die Blutbahn einbrechen und nach der Lunge vertragen werden, doch kommen auch Fälle vor, in denen ein solcher Ausgangspunkt nicht nachzuweisen ist. Sie tritt entweder als Miliartuberculose oder als locale metastatische Tuberculose auf.

Die hämatogene Miliartuberculose der Lunge ist durch das Auftreten mehr oder minder zahlreicher grauer, späterhin gelbweiss werdender Tuberkel ausgezeichnet, welche entweder gleichmässig über beide Lungen und Pleuren vertheilt oder aber da und dort dichter gelagert oder auch auf einen Theil der Lungen beschränkt sind. Die ersten Zellanhäufungen treten im Parenchym des Lungengewebes selbst auf, und es sind danach die jüngsten Tuberkel (Fig. 359 *a*) sehr verschieden gestaltet, späterhin füllen sich auch die im Bereiche der Erkrankungsherde gelegenen Alveolar- und Bronchiallumina mit Zellen, so dass die Tuberkel zu soliden rundlichen Knötchen werden, doch pflegen sie auch dann noch den angrenzenden Alveolarsepten entsprechend zellige Fortsätze nach der Umgebung zu schicken. Im Gebiete der Tuberkelentwickelung geht das Gefässsystem zu Grunde, so dass die fertigen Tuberkel stets gefässlos sind.

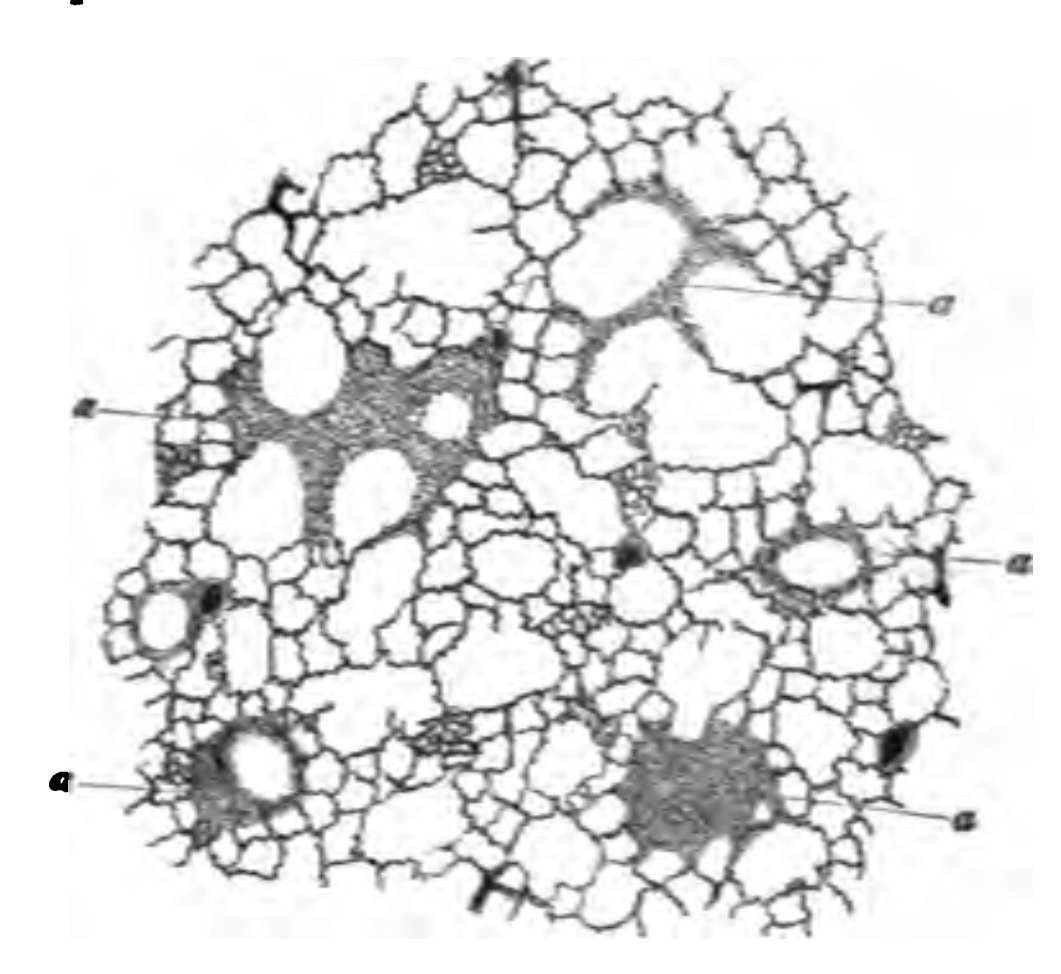

Fig. 359 Tuberculosis miliaris pulmonum. *a* Tuberkel. Injectionspräparat mit Karmin gefärbt. Vergr. 30.

Die Eruption der Tuberkel ist von mehr oder minder starker Hyperämie begleitet, und es ist eine von frischen Tuberkeln durchsetzte Lunge danach dunkelroth und resistenter als normal. Das Gewebe ist im Allgemeinen noch lufthaltig, doch ist der Luftgehalt im Verhältniss zur Ausdehnung der Lunge gering. Die gerötheten Bronchien enthalten nicht selten blutigen Schleim, ähnlich dem Bronchialinhalt bei krupöser Pneumonie. Reichliche, über beide Lungen verbreitete Tuberkeleruption pflegt zum Tode zu führen; bei beschränkter, spärlicher Eruption kann das Leben erhalten bleiben. Die vorhandenen Tuberkel nehmen danach an

Grösse zu, verkäsen und können zum Ausgangspunkt weiterer Veränderungen (§ 277) werden.

Die **localisirte hämatogene Tuberculose** ist genetisch der Miliartuberculose gleichwerthig, ist aber durch die Beschränkung der Tuberkeleruption auf einen oder auf einige wenige Herde ausgezeichnet. Sie schliesst sich danach der zuletzt erwähnten Form der Miliartuberculose an und wird wie diese zum Ausgangspunkt weiterer Lungenveränderungen.

Die **durch Nachbarinfection** und **durch Verbreitung der Bacillen auf dem Lymphwege entstehende Lungentuberculose** geht am häufigsten von tuberculösen Bronchialdrüsen und von tuberculösen Herden an den Knochen des Thorax, namentlich der Wirbelsäule aus. Die Lymphdrüsen selbst sind meist im Anschluss an Lungenaffectionen erkrankt, doch können Tuberkelbacillen aus dem Bronchialbaum und den Alveolen in die Lymphdrüsen gelangen, ohne in der Lunge selbst bleibende Veränderungen zu hinterlassen.

Gerathen die Lymphdrüsen in Verkäsung, so können sie das benachbarte Lungen-, Bronchial- und Trachealgewebe direct in Mitleidenschaft ziehen und schliesslich in den Bronchialbaum durchbrechen. Im Uebrigen kann sich in den benachbarten Theilen der Lunge und der Pleura eine mehr oder minder verbreitete Tuberkeleruption einstellen, welche dem Verlauf der Lymphgefässe folgt. In ähnlicher Weise geht auch zuweilen von Knochenherden eine Infection der Pleura und der Lunge aus, wobei sich bald nur vereinzelte, bald zahlreiche Herde in der Lunge entwickeln.

Die **Infection durch die Athmungsluft** ist entweder durch eine Verunreinigung der den Menschen umgebenden Atmosphäre mit Tuberkelbacillen oder deren Sporen oder aber durch einen Einbruch tuberkelbacillenhaltiger Massen in die Athmungswege bedingt, wobei namentlich in den Bronchialbaum einbrechende tuberculöse Lymphdrüsen, sowie bacillenhaltige Mundflüssigkeit und tuberculöse Kehlkopfverschwärungen in Betracht kommen.

Werden Tuberkelbacillen ohne andere Entzündungserreger der Lunge mit der eingeathmeten Luft zugeführt, so entstehen am Orte der Bacillenvermehrung Tuberkel, wobei die Epithelien und die fixen Zellen in Wucherung gerathen und Leukocyten aus den Gefässen austreten. Sehr wahrscheinlich kann dabei die erste Ansiedelung sowohl innerhalb der Alveolen als auch innerhalb der Lymphgefässe der Lunge erfolgen. Die sich vermehrenden Bacillen werden zu einem Theil von Zellen aufgenommen. Die Zahl der auf diese Weise entstehenden primären Herde richtet sich natürlich nach der Menge der eingeathmeten Bacillen. Aus der Aussenwelt dürften wohl meist nur wenige oder auch nur ein einziger Keim zu einer gegebenen Zeit eindringen. Bei Einbruch tuberculöser Lymphdrüsen können sich auf einen Schlag Bacillen über eine Menge von Bronchialzweigen verbreiten, und ebenso lassen sich auch experimentell durch Zerstäubung von bacillenhaltigen Sputa oder von Reinkulturen von Tuberkelbacillen in der Athmungsluft in kurzer Zeit massenhaft Bacillen der Lunge zuführen.

Wie oft inhalirte Bacillen zur Ansiedelung gelangen, wie oft sie untergehen, ist nicht zu sagen. Wie es scheint, schaffen manche Entzündungsvorgänge, wie z. B. die pneumonischen Zustände bei Masern und Keuchhusten, eine gewisse zeitliche und örtliche Prädisposition. Es findet wenigstens die Beobachtung, dass nach Keuchhusten- und Masernpneumonieen und anderen nicht tuberculösen Entzündungen nicht selten

tuberculöse Lungenaffectionen zurückbleiben, am ehesten darin ihre Erklärung. Ebenso ist es wahrscheinlich, dass Residuen abgelaufener Entzündungsprocesse eine gewisse Disposition für Bacillenansiedelung schaffen.

Auch ererbte oder erworbene constitutionelle Zustände scheinen von wesentlicher Bedeutung zu sein, indem einzelne Individuen nur schwer, andere leicht inficirt werden. Eine hochgradige Disposition besitzen an Diabetes Leidende, und sie erkranken danach auch auffallend häufig an Tuberculose.

Literatur über experimentell erzeugte Inhalationstuberculose.

Baumgarten, *Zeitschr. f. klin. Med. IX* 1885.
Schottelius, *Virch. Arch.* 73. *Bd.*
Tappeiner, *Virch Arch.* 74. u. 82 *Bd.*
Tappeiner, Lippl *und* **Schwenninger**, *Tagebl. d. Naturforschervers. in München* 1877.
Veraguth, *Arch. f. exper. Pathol. XVII.*
Weichselbaum, *Centralbl. f. d. med. Wiss.* 1882 *und Wiener med. Jahrb.* 1883.
Ziegler, *Ueber Tuberculose und Schwindsucht, Samml. klin. Vortr. v. Volkmann N.* 151.

Literatur über Disposition zur Tuberculose und über die Histologie der Lungentuberculose.

Baumgarten, *Zeitschr. f. klin. Med. VI u. IX.*
Bayer, *Études comparatives de la phthisie pulmonaire*, 1842.
Bouchardat, *De la glycosurie, Paris* 1878.
Johne, *Geschichte der Tuberculose, Leipzig* 1883, *und Die käsige Hüttenrauchpneumonie des Rindes, Fortschritte d. Med. I* 1883.
Jürgensen, *v. Ziemssen's Handb. d. spec. Pathol. V.*
Klebs, *Tuberculose, Eulenburg's Realencyklop. XIII.*
Koch, *Mittheil. a. d. kais. Gesundheitsamte II, Berlin* 1884.
Köster, *Sitzungsber. d. niederrhein. Gesellsch. f. Natur- u. Heilk. in Bonn, Febr.* 1876.
Leyden, *Ueber diabetische Lungenphthise, Zeitschr. f. klin. Med IV.*
Merkel, *Tuberculöse Erkrankung siderotischer Lungen, Dtsch. Arch. f. klin. Med.* 32. *Bd.* 1887.
Rindfleisch, *v. Ziemssen's Handb. d. spec. Pathol. V.*
Rühle, *v. Ziemssen's Handb. d. spec. Pathol. V.*
Seegen, *Der Diabetes mellitus, Berlin* 1875.
Senise, *Movimento Medico Chirurgico di Napoli* 1883 *N.* 4.
Ziegler, *l. c.*

§ 277. Die **ersten Herde einer Inhalations-** oder **Aspirationstuberculose** sitzen bei Erwachsenen meistens in den Spitzentheilen der Lunge; bei Kindern ist eine besondere Prädilectionsstelle nicht zu verzeichnen. Sie tragen anatomisch bald den Charakter einer nicht scharf abgegrenzten **herdförmigen Bronchopneumonie** (Fig. 361 *a*) mit zelligem Exsudat, das später verkäst, namentlich bei Kindern, oder bilden mehr rundliche, gegenüber der Umgebung ziemlich scharf **abgegrenzte,** im **Centrum verkäsende Knoten** (Fig. 360 *g h e*), so namentlich bei Erwachsenen. Im weiteren Verlaufe können sie durch fibröse Wucherungen, welche sich in ihrer Umgebung einstellen, gegen das Nachbargewebe mehr oder minder vollkommen abgeschlossen (Fig. 360 *f*) werden und danach lange stationär bleiben und schliesslich verkalken. Wie lange die Bacillen hierbei lebensfähig bleiben, lässt sich nicht mit Bestimmtheit sagen, doch scheinen sie oder ihre Sporen sich Jahre lang erhalten zu können. Es verdient hervorgehoben zu werden, dass abgekapselte Käseknoten in der Lunge, in deren Umgebung Resorptionstuberkel fehlen, kein so seltener Leichenbefund sind.

Häufiger bleibt indessen ein Abschluss gegen die Umgebung durch Bindegewebsneubildung aus, es kommt vielmehr zu zelliger Wucherung

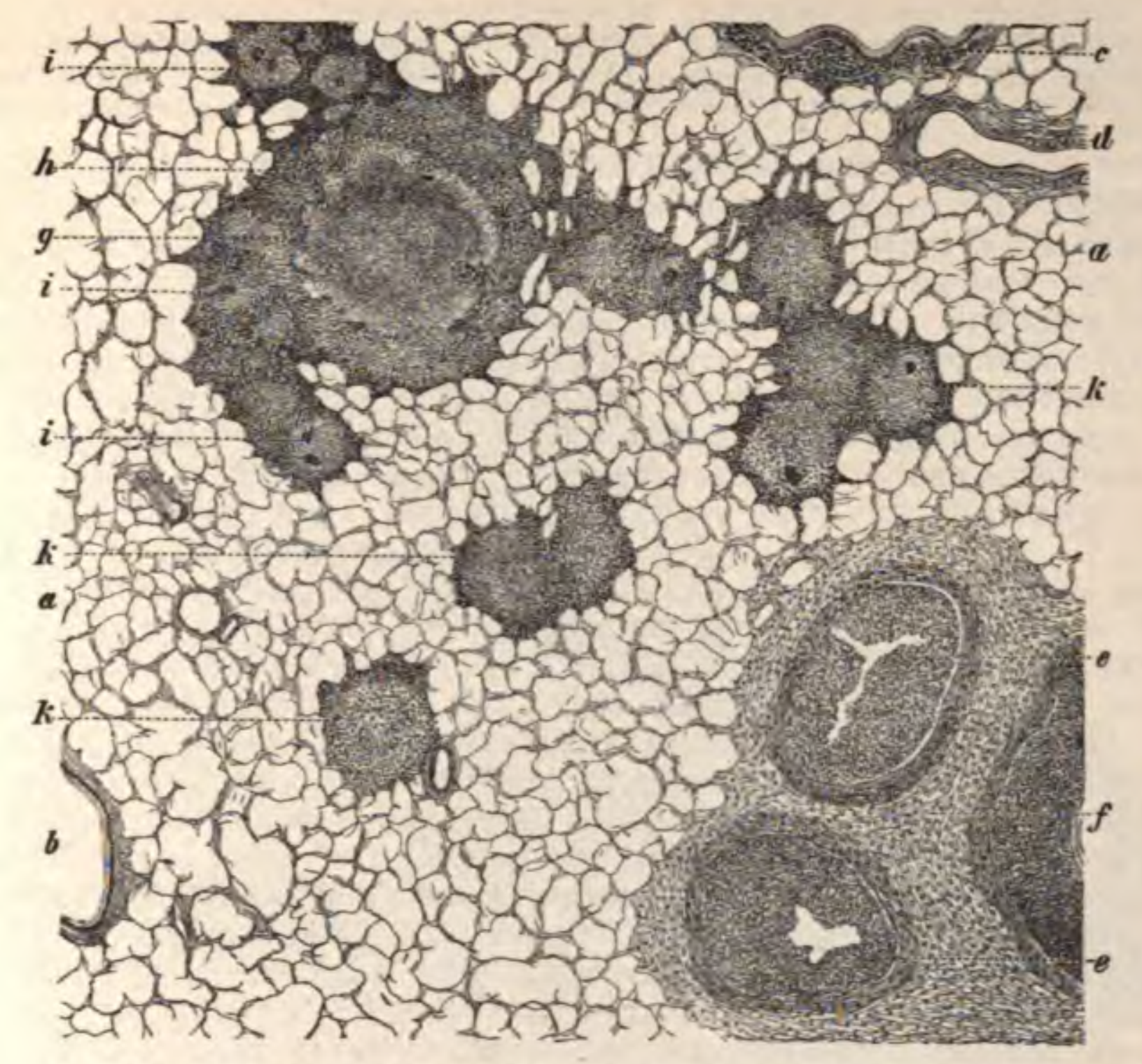

Fig. 360. **Primäre Tuberkelherde in der Lunge mit beginnender tuberculöser Lymphangoitis.** Schnitt aus der linken Lungenspitze eines 25-jährigen Mädchens, welche vereinzelte knötchenförmige Herde mit verkästem Centrum enthielt. *a* Normales Lungengewebe. *b* Normaler Bronchus. *c* Bronchus mit entzündlich infiltrirter Wandung. *d* Arterie. *e* Durch Bindegewebe abgekapselte verkäste Herde. *f* Fibrös indurirtes Lungengewebe. *g* Verkästes Centrum. *h* Zellige Peripherie eines tuberculösen Herdes. *i* und *k* Resorptionstuberkel innerhalb der benachbarten Lymphbahnen. In Alkohol gehärtetes, mit Karmin gefärbtes, in Kanadabalsam eingeschlossenes Präparat. Vergr. 15.

und entzündlicher Infiltration, welche von der Peripherie des primären Knotens auf die benachbarten Septen übergreifen (Fig. 360 *h*), so dass sich der **tuberculöse Herd vergrössert**. Weiterhin treten in **nächster Nachbarschaft** (*i*), sowie in **den Lymphbahnen der Umgebung** (*k*) **neue Tuberkel** auf, ein augenscheinlicher Beweis dafür, dass die Bacillen sich innerhalb der Lymphbahnen der Lunge verbreiten.

Welche Ausdehnung die lymphangoitische Tuberkeleruption erreicht, darüber lässt sich eine allgemeine Regel nicht aufstellen. Die Lunge ist überaus reich an intra- und interlobulären, an peribronchialen, perivasculären und pleuralen Lymphgefässen, deren Stämme mit den peribronchialen Lymphdrüsen in Verbindung stehen, und häufig genug treten in allen diesen Bahnen (Fig. 361 *g h i k l m*) Tuberkel auf, so dass das Gebiet des erkrankten Lappens in mehr oder minder grosser Ausdehnung von lymphangoitischen Knötchen und Knötchengruppen durchsetzt wird.

Am raschesten pflegt der Process bei Kindern (Fig. 361) Fortschritte zu machen, bei denen der primäre tuberculöse Herd (*a*) meist sehr bald verkäst, während zugleich im Gebiet der genannten Lymph-

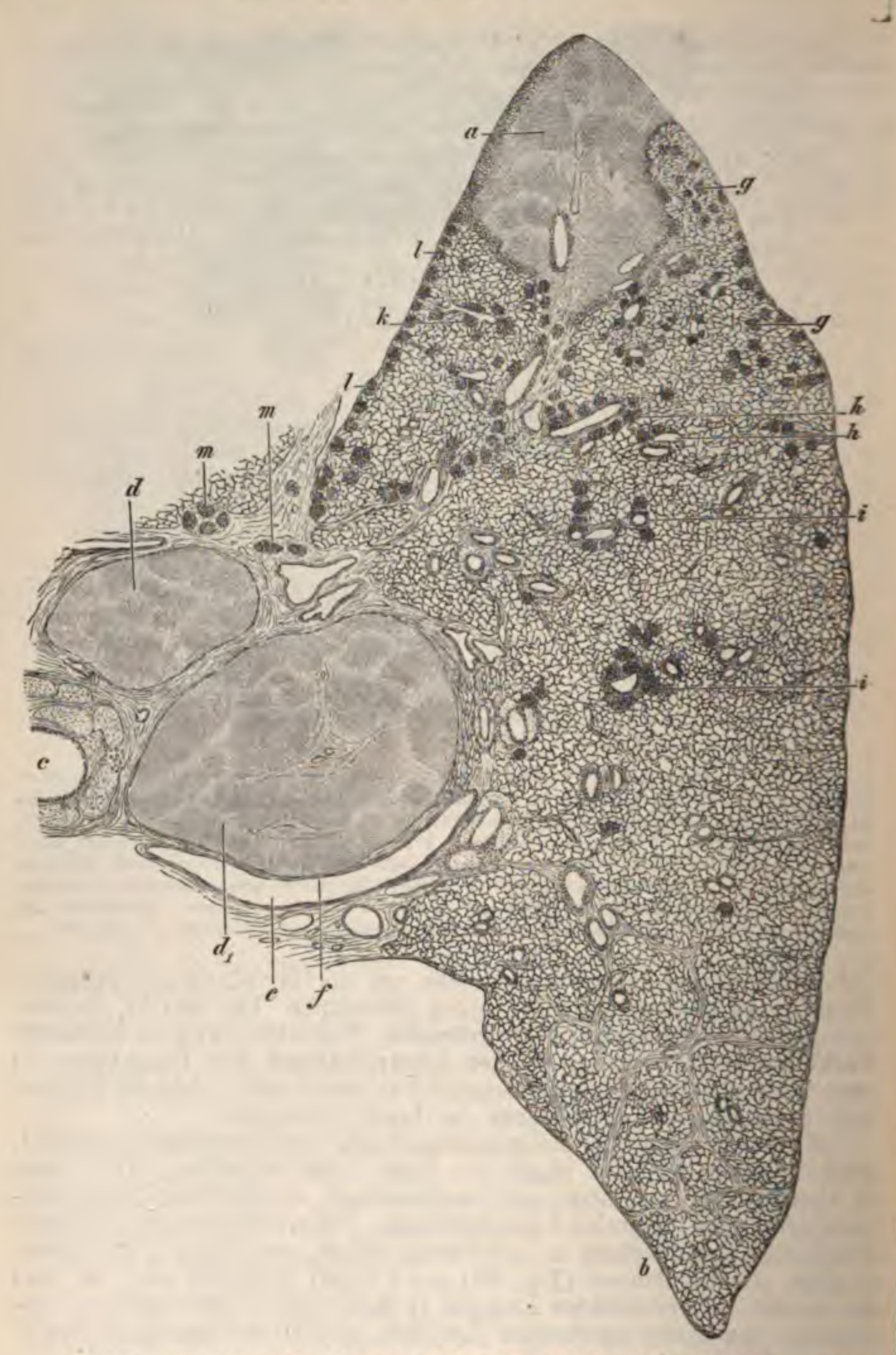

Fig. 361. Horizontaler Durchschnitt durch den tuberculösen untersten Lappen der rechten Lunge eines zweijährigen Kindes. *a* Käseherd im Gebiet des vorderen Randes. *b* Tuberkelfreies hinteres inneres Ende. *c* Bronchus im Querschnitt. *d* d_1 Verkäste Lymphdrüsen. *e* Lungenvene. *f* Verwachsungsstelle der Vene

mit der Lymphdrüse d_1; Verkäsung der Venenwand. *g* Tuberkel in den Lymphgefässen des Lungenparenchyms. *h* Periarteriell, *i* peribronchial, *k* perivenös, *l* pleural gelegene Lymphgefässtuberkel. *m* Tuberkel im Bindegewebe des Lungenhilus. In MÜLLER'scher Flüssigkeit gehärtetes, in neutralem Karmin gefärbtes, in Kanadabalsam eingeschlossenes Präparat. Vergr. 3.

bahnen mehr oder minder zahlreiche Tuberkel auftreten. Fast immer sind auch die peribronchialen Lymphdrüsen ($d\,d_1$) schon sehr frühzeitig ergriffen und können gleichzeitig mit dem primären Herd in Käseknoten ($d\,d_1$) umgewandelt werden, welche dann nicht selten da oder dort mit benachbarten Venen ($e\ f$) oder Lungenarterien oder Bronchien verschmelzen und zu Tuberculose und Verkäsung der entsprechenden Wandtheile führen. Verkäsen Bronchial- und Trachealdrüsen in der Nähe von Körpervenen, so können sie auch mit diesen Verbindungen eingehen.

In der nämlichen Weise wie Inhalationstuberkel können auch hämatogene Tuberkel sich vergrössern und zur Bildung von Resorptionsknötchen führen.

Das zwischen den Knötchen gelegene Lungengewebe bleibt meist längere Zeit im Wesentlichen unverändert (Fig. 360) und lufthaltig. Nur in nächster Nachbarschaft der Tuberkel pflegen Circulationsstörungen, entzündliche Exsudationen und Wucherungen sich einzustellen, denen zufolge das Gewebe luftleer wird und sich verhärtet. Das infiltrirte und gewucherte Gewebe kann weiterhin verkäsen. Häufiger trägt der Process indessen mehr einen indurativen Charakter, so dass grauweisse bis schiefergraue Indurationsherde entstehen, welche in ihrem Innern graue und gelbweisse käsige Knötchen und Knötchengruppen, da und dort auch grössere Käseknoten einschliessen. Stehen die Herde sehr dicht, so können sie da und dort untereinander verschmelzen, so dass das lufthaltige Gewebe auf immer kleiner werdende Streifen reducirt wird und schliesslich ganze Lappenabschnitte luftleer, dicht und derb werden und mehr oder minder grosse Käseherde einschliessen.

Haben die innerhalb des Lungengewebes gelegenen Käseherde ein gewisses Alter erreicht, so können sie verkalken, gehen aber häufiger eine Erweichung ein, während sie sich gleichzeitig durch käsige Nekrose des angrenzenden Gewebes vergrössern. Ist letzteres indurirt, so geht seine Nekrotisirung und Einschmelzung nur langsam vor sich, ist es nur infiltrirt, so kann die Verkäsung und der nekrotische Zerfall rasche Fortschritte machen. In beiden Fällen aber bildet sich auf diese Weise eine **geschlossene Höhle**, eine **Caverne**, welche breiige, häufig mit Zerfallsfetzen des Lungengewebes gemischte oder grauweisse eiterähnliche Massen enthält.

Geht der Zerfall des angrenzenden Gewebes nur sehr langsam vor sich, oder macht der Zerstörungsprocess zu Zeiten Halt, so können solche Cavernen lange Zeit vollkommen abgeschlossen bleiben, und es kann unter Umständen sich der Inhalt sogar schliesslich wieder eindicken und verkalken. Meist kommt es indessen doch zu einer allmählichen Zunahme der Höhle, indem da oder dort das Gewebe von neuem von Tuberkeln durchsestzt wird und dann verkäst und zerfällt. Werden dabei auch die Wände der angrenzenden, bis dahin verschlossenen Bronchien in den Zerstörungsprocess hineingezogen, so bricht der Inhalt der Höhle schliesslich in das Lumen eines offenen Bronchus durch; damit gelangen nun die Zerfallsmassen und mit ihnen auch mehr oder minder grosse Mengen von Bacillen in den Bronchialbaum und von da in das Sputum, wobei sie in den Respirationswegen eine mehr oder minder intensive Entzündung verursachen können. Von diesem Momente an besteht nunmehr auch die

Möglichkeit, dass sich der Process auf dem Bronchialwege in der Lunge verbreitet, und es wird dies in dem Momente der Fall sein, in welchem durch heftige Inspirationen bacillenhaltiger Bronchialinhalt in das respirirende Lungengewebe hineingerissen wird.

Nach dem klinischen Verlaufe zu schliessen, scheint das nur zu Zeiten zu geschehen und häufig nur in beschränkten Lungenbezirken sich zu ereignen. Allein es kommen Fälle vor, in denen eine solche Aspiration infectiöser Partikel plötzlich sich über beide Lungen verbreitet, also im Gebiete des ganzen Bronchialbaumes eintritt, und zwar sowohl nach Entleerung von Cavernen in den Bronchialbaum, als auch nach Einbruch tuberculöser Lymphdrüsen in einen Bronchus oder in die Trachea. Körperliche Anstrengungen, wie Tanzen, Springen etc., welche mit starken Inspirationen verbunden sind, werden natürlich die Aspiration von Tuberkelbacillen begünstigen. Eine bis dahin latent verlaufene Lungentuberculose kann daher im Anschluss an körperliche Anstrengungen plötzlich manifest werden.

Die Folge der Aspiration infectiöser Partikel ist die Bildung eines **secundären bronchopneumonischen tuberculösen Herdes** (Fig. 362),

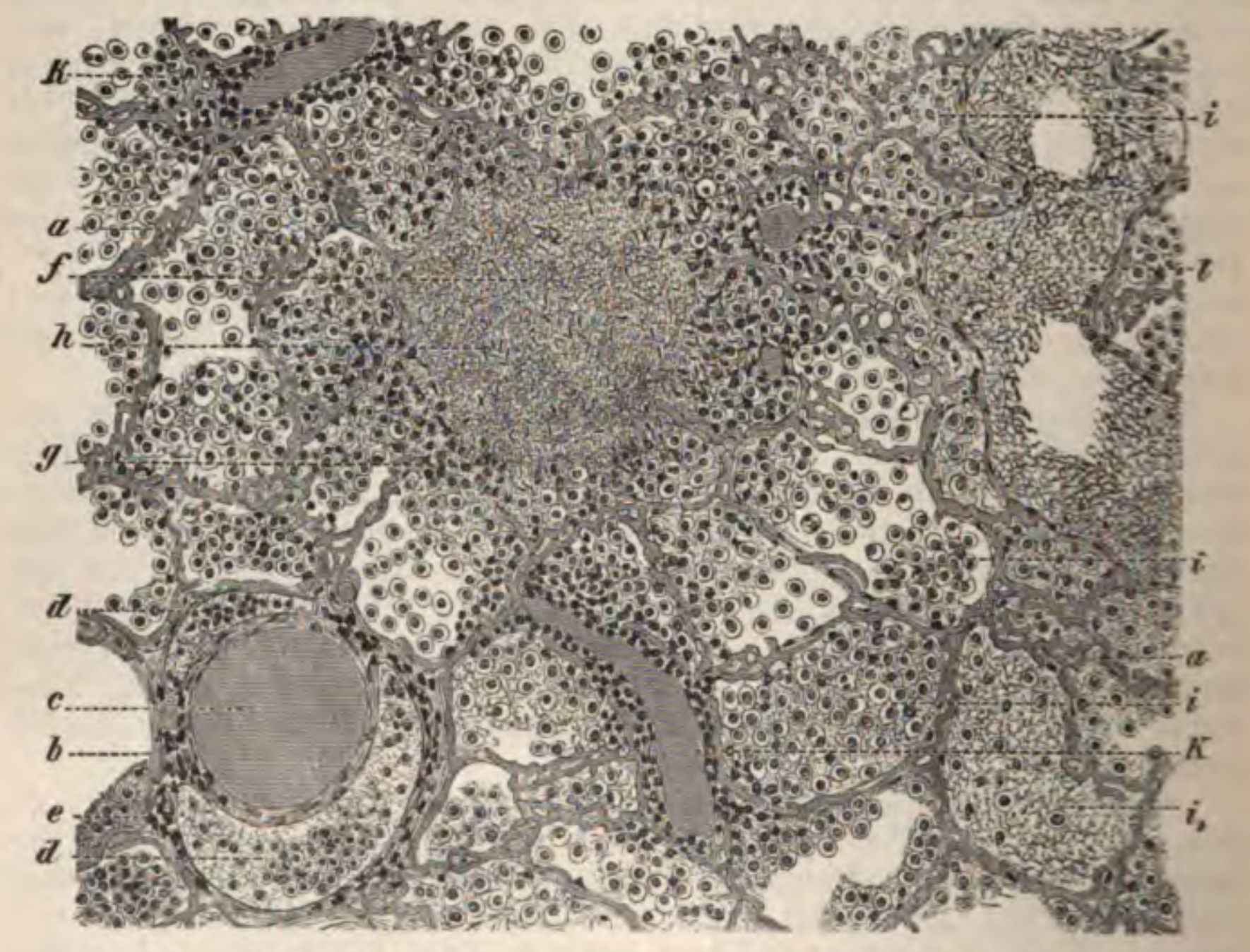

Fig. 362. Miliarer, tuberculöser, durch Aspiration des Inhaltes eines in einen Bronchus durchgebrochenen kleinen Käseherdes entstandener bronchopneumonischer Herd. *a* Interalveoläre Septen mit injicirten Blutcapillaren. *b* Respirirender Bronchiolus. *c* Injicirte Arterie. *d* Perivasculäres Lymphgefäss, durch Exsudat stark erweitert. *e* In der Umgebung der Lymphgefässe gelegenes Pigment. *f* Verkästes Centrum, *g* zellig-fibrinöse Peripherie eines bronchopneumonischen Herdes. *h* Tuberkelbacillen (sie sind im Verhältniss zu der übrigen Zeichnung um das Doppelte vergrössert gezeichnet). *i* In den Alveolen liegendes zelliges und zellig-fibrinöses, i_1 wesentlich fibrinöses Exsudat. *k* Vene, deren Umgebung stark zellig infiltrirt ist *l* Interlobuläres Lymphgefäss, durch Exsudat mächtig erweitert. Mit blauem Leim injicirtes und mit Alaunkarmin gefärbtes Präparat. Die Bacillen nach einem mit Fuchsin behandelten Schnitt eingezeichnet. Vergr. 80.

der je nach der Stärke des Reizes, den die aspirirte Substanz ausübt, bald nur klein und umschrieben ist und die Form eines kleinen zelligen Knötchens zeigt, bald grosse Bezirke in Mitleidenschaft zieht, und danach auch grössere und dann zu Beginn meist nicht scharf abgegrenzte Herde bildet. Danach ist wohl die aspirirte Substanz nicht immer gleich reizend und scheint zuweilen neben den specifischen Bacillen auch noch andere Entzündung erregende Substanzen (Kokken) zu enthalten, welche unter Umständen krupöse und eiterige Entzündungen hervorrufen. Des Weiteren reagiren auch nicht alle Individuen auf einen gegebenen Reiz in gleicher Weise.

Bei mässig starker Reizung ist der Verlauf dieser secundären Bronchopneumonieen im Allgemeinen der, dass eine zellreiche Exsudation und eine Wucherung erfolgt, welche sich innerhalb von Tagen und Wochen zu einem bacillenhaltigen Knötchen gestaltet (Fig. 362 *f h*), das im Centrum verkäst (*f*), in der Peripherie dagegen noch aus lebenden Zellen (*g*) besteht. Innerhalb des soliden Knötchens gehen die Blutgefässe frühzeitig unter.

In der Umgebung des Knötchens ist das Lungengewebe der Sitz einer exsudativen Entzündung, deren Grad freilich im Einzelfalle sehr erheblich differiren kann. Meist enthalten die benachbarten Alveolen (*i*) exsudirte Flüssigkeit, Rundzellen und desquamirtes Epithel, bisweilen auch Fibrin (i_1). Die Alveolarsepten sind zum Theil kleinzellig infiltrirt, namentlich in der Umgebung der Venen (*k*). Auch die Lymphgefässe der Nachbarschaft, und zwar sowohl die peribronchialen und periarteriellen (*d*) als auch die interalveolären und interlobulären (*l*), nehmen in mehr oder minder hohem Grade an der Entzündung Theil und werden durch angehäuftes Exsudat zuweilen sehr bedeutend (*d l*) ausgedehnt. Liegt der Herd subpleural, so nimmt auch die Pleura an der Entzündung Theil.

Haben sich auf diese Weise durch Aspiration mehr oder weniger zahlreiche tuberculöse bronchopneumonische Herde gebildet, so können in jedem derselben sich die nämlichen Vorgänge wiederholen, die auch an den primären tuberculösen Herden eingetreten waren. Sie werden sich in käsige oder käsig-fibröse Knötchen und Knoten umwandeln oder auch ganze Läppchen occupiren und zu einer lymphangoitischen Tuberkeleruption in der Umgebung führen. Unter Umständen kann sich auch wieder Zerfall und Erweichung einstellen, und so von neuem die Möglichkeit zur Bildung weiterer bronchopneumonischer Herde durch Aspiration geboten sein.

Wenn in der Lunge chronische Entzündungsprocesse Platz greifen, so nehmen stets auch die Blutgefässe an der Erkrankung Theil. Trägt die Entzündung einen plastischen Charakter, so erleiden auch die Wände der im Entzündungsgebiet gelegenen Arterien und Venen fibröse Verdickungen. Es kann sogar durch endarteritische Verdickungen der Intima das Lumen von Arterienästen verschlossen werden.

Bei tuberculösen Lungenentzündungen pflegen die Wände der Capillaren sowohl als der **Arterien** und **Venen** in besonders hohem Maasse **an der Erkrankung Theil zu nehmen**. Wo ein tuberculöser Entzündungsherd sich entwickelt, gehen auch die Capillaren zu Grunde, und in der Wand der Venen und Arterien bilden sich Entzündungsherde, welche nicht selten deutlich die Charaktere des Tuberkels tragen und in ihrem Verlaufe theils zu fibröser Verdickung, theils zu käsigem Zerfall der Gefässwand führen. Alle diese Veränderungen haben zunächst **Circula-**

tionsstörungen und häufig kleine oder auch stärkere **Blutungen** zur Folge, welche namentlich dann eintreten, wenn die tuberculös erkrankten Arterienwände einreissen.

Die Erkrankung der Gefässe bietet aber noch eine weitere Gefahr. Dringen die verkäsenden Tuberkel bis in die Intima von Venen oder Arterien vor, so wird es auch vorkommen können, dass die **Bacillen direct in die Blutbahn** gelangen und dadurch die Tuberculose auf andere Organe übertragen. Häufig geschieht dies zwar nicht, weil vor dem Einbruch der Tuberkel in das Lumen der Venen und Arterien gewöhnlich eine Thrombose sich einstellt, durch welche die Gefässe verschlossen werden.

Schon sehr frühzeitig gelangen **Tuberkelbacillen** aus den peribronchialen Lymphgefässen **in die Bronchialdrüsen** und rufen auch hier eine tuberculöse Erkrankung hervor. Es kommen sogar nicht selten Fälle zur Beobachtung, bei denen bronchopneumonische knötchenförmige Herde in der Lunge nur äusserst spärlich vorhanden sind, während einzelne Bronchialdrüsen bereits total von Tuberkeln durchsetzt oder ganz verkäst sind. Ja es kann auch vorkommen, dass in der Lunge ein einziger kleiner Herd sitzt oder dass die Tuberkelbacillen an ihrer Eintrittsstelle in die Lunge gar keinen Herd hinterlassen haben, während die Bronchialdrüsen hochgradig erkrankt sind. Greift die tuberculöse Entzündung der Bronchialdrüsen auf die umliegenden Arterien oder Venen (Fig. 361 *f*) über, so kann die Infection von da entweder durch die Arterien wieder nach der Lunge oder aber durch die Venen auf das Gebiet des Körperkreislaufs übertragen werden.

Wenn die Tuberculose sich im respirirenden Lungenparenchym und in den Lymphgefässen erheblich ausgebreitet hat, so pflegen auch die **Bronchien an Tuberculose erkrankt** zu sein; zunächst die kleinen, weiterhin aber auch die grösseren und häufig auch der **Kehlkopf** und die **Luftröhre.** Durch Verschlucken des Sputums kann die **Tuberculose auch auf den Darmtractus** übergehen.

Der Inhalt und die Wand mancher Lungencavernen enthalten nicht nur Tuberkelbacillen, sondern auch noch andere Mikroorganismen, namentlich Kokken, mitunter auch Schimmelpilze. Ein Theil dieser Organismen sind nur Saprophyten, doch wirken wahrscheinlich die von ihnen veranlassten Zersetzungen der nekrotischen Massen zum Theil entzündungserregend auf die Umgebung, und es kommt vor, dass auch pathogene Organismen sich ansiedeln, so dass Doppelinfectionen entstehen.

In tuberculösen Herden kann eine relative Heilung nur dadurch zu Stande kommen, dass der Process seinen Ausgang in Bindegewebsinduration nimmt. Die dadurch entstehenden Verdichtungsherde sind theils knotenförmig, theils über grössere Gewebspartieen ausgebreitet und bestehen aus schiefrig pigmentirtem, grauem oder weissem Bindegewebe. Käsige Einschlüsse können stellenweise fehlen, meist enthält indessen das indurirte Gewebe mehr oder weniger zahlreiche Käseknoten, in welchen Tuberkelbacillen sich lange, wahrscheinlich während vieler Jahre erhalten können; doch wird man wohl annehmen dürfen, dass sie schliesslich zu Grunde gehen. Früher oder später können die Käseherde verkalken.

Tuberculöse Erkrankungen können demnach in einer Zeit, in welcher erst spärliche Herde bestehen, **zur völligen Abheilung gelangen** oder wenigstens an einem Weiterschreiten verhindert werden, so dass Jahre lang keine neuen Gebiete occupirt werden. Selbstverständlich ist indessen, so

lange noch Bacillen vorhanden sind, von einer völligen Heilung anatomisch nicht zu sprechen.

Bestehen in einer Lunge bereits zahlreiche tuberculöse Erkrankungsherde, so kann zwar in einzelnen derselben eine vollkommene oder relative Abheilung erfolgen, allein es ist im höchsten Grade unwahrscheinlich, dass dies je gleichzeitig bei allen geschieht. Solange aber auch nur ein einziger Herd seinen Ausgang in Zerfall nimmt und der Bacillenentwickelung einen günstigen Boden bietet, so lange besteht auch die Gefahr und die Wahrscheinlichkeit, dass der Process auf dem Lymph- oder Blut- oder Bronchialwege von neuem fortschreitet.

Literatur über die Anatomie der chronischen Lungentuberculose.

Buhl, *Lungenentzündung, Tuberculose und Schwindsucht, München* 1872.
Carswell, *Pathological Anatomy, London* 1883.
Coats, *On the Pathology of Phthisis pulmonalis, Lectures to Practitioners, London* 1888.
Charcot, *Maladies des poumons et du système vasculaire, Paris* 1888.
Fox, *An Atlas of the Pathological Anatomy of the Lungs, London* 1888.
Hérard, **Cornil** *et* **Hanot**, *La phthisie pulmonaire II éd., Paris* 1888.
Herxheimer, *Miliare Tuberkel in offener Lungenarterie, Virch. Arch.* 107. *Bd.*
Kurlow, *Ueber die Heilbarkeit der Lungentuberculose, Dtsch. Arch. f. klin. Med.* 44. *Bd.* 1889.
Köster, *Sitzungsber. d. Niederrhein. Gesellsch. f. Natur- u. Heilk. in Bonn* 1876.
Laennec, *Traité de l'auscultation médiate et des maladies des poumons et du coeur II, Paris* 1837.
Menetrier, *Des anévrysmes et des lésions vasculaires tuberculeuses dans les cavernes dans la phthisie pulmonaire chronique, Arch. de méd. expér. II* 1890.
Nauwerck, *Dtsch. med. Wochenschr.* 1883 *Nr.* 23.
Orth, *Virch. Arch.* 68. *Bd.*; *Berl. klin. Wochenschr.* 1881; *Käsige Pneumonie, Festschr. d. Assistenten f. Virchow, Berlin* 1891.
Rindfleisch, *v. Ziemssen's Handb. d. spec. Pathol. V, und Pathologische Gewebelehre.*
See, *La Phthisie bacillaire des poumons, Paris* 1884.
Weigert, *Miliare Tuberkel in offener Lungenarterie, Virch. Arch.* 104. *Bd.*
Wyss, *Gerhardt's Handb. d. Kinderkrankh. III.*
Ziegler, *Ueber Tuberculose und Schwindsucht, Samml. klin. Vortr. v. Volkmann N.* 151, 1878.

§ 278. Das Bild, welches eine tuberculöse Lunge (Fig. 363) im Stadium, in welchem die Lungentuberculose zum Tode führt, bietet, ist meistens durch mehr oder minder umfangreiche Verwachsungen der Pleurablätter (*d*), durch Verhärtungen des Lungengewebes (*c*), durch Cavernenbildungen (*e*) in den Spitzentheilen, sowie endlich durch eine mehr oder minder reichliche Eruption von Knötchen und Knötchengruppen (*g i k*) in den übrigen Lungentheilen charakterisirt.

Bei erwachsenen Individuen sind die ältesten Veränderungen meistens in den Spitzentheilen (Fig. 363) zu finden und bestehen in der grossen Mehrzahl der Fälle in schieferig gefärbten und weisslichen **Verhärtungen des Lungengewebes** (*c*), welche zugleich graue und käsige, mitunter verkalkte Knötchen verschiedener Grösse einschliessen. Sie sind dadurch entstanden, dass in der Umgebung von Tuberkelherden das Lungengewebe hyperplastische, zu Bindegewebsneubildung führende Wucherungen einging, die sich an Entzündungen anschlossen.

Ueber die Ausbreitung des indurirten Gewebes lassen sich allgemeine Regeln nicht aufstellen, doch kann man sagen, dass es sehr häufig einen grossen Theil der obersten Lappen einnimmt und in den Spitzentheilen oft das ganze noch erhaltene Lungengewebe betrifft, während die basalen Theile der oberen Lappen und die Spitzentheile der unteren Lappen umschriebene, durch lufthaltiges Gewebe von einander getrennte Indurationsherde enthalten.

Die als **Lungencavernen** bezeichneten Höhlen (*e*) entstehen meist durch Zerfall verkästen Gewebes und treten secundär mit Bronchien in

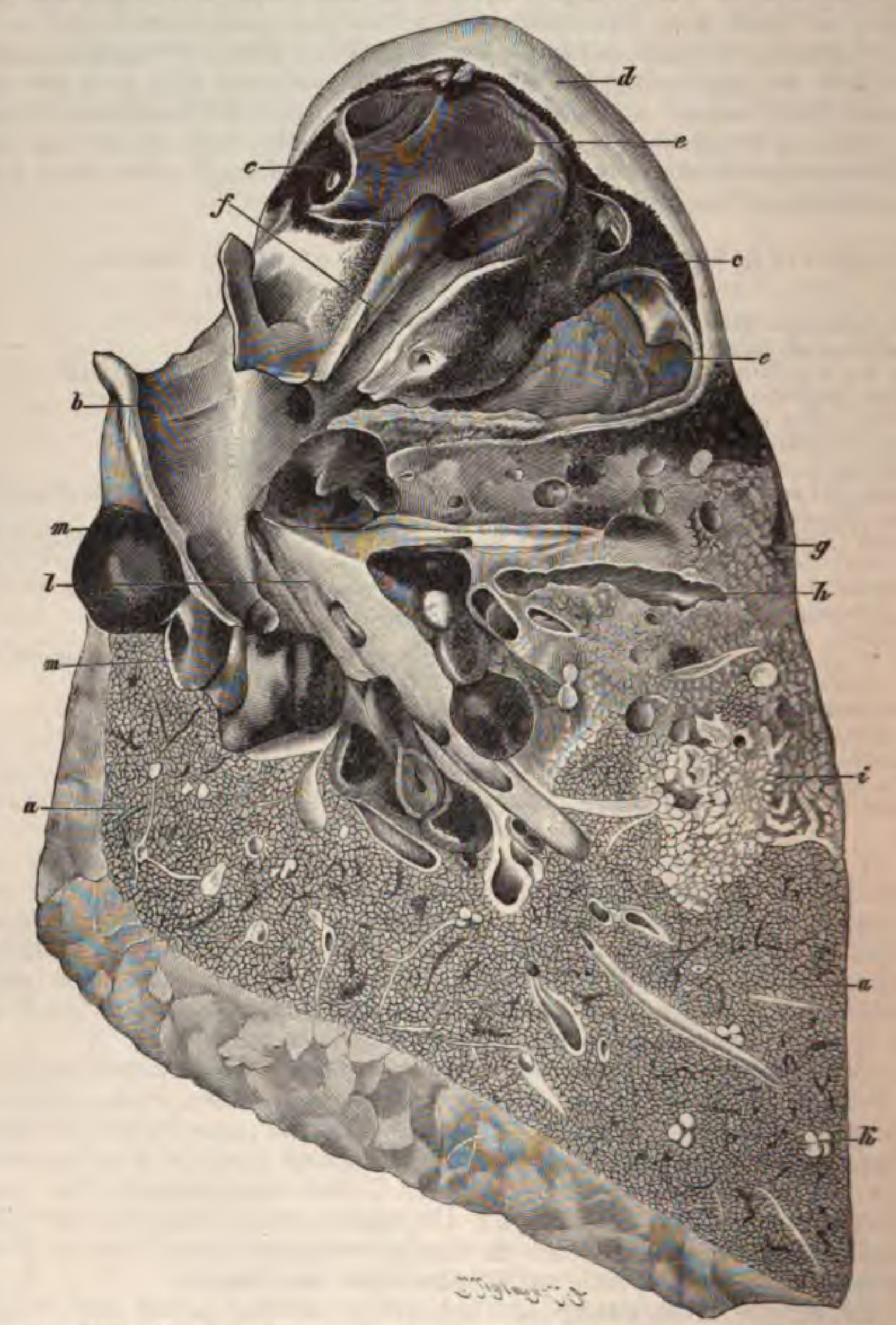

Fig. 363. Tuberculosis pulmonum chronica. Frontalschnitt durch die linke Lunge. *a* Gesundes Lungengewebe des unteren Lappens. *b* Aufgeschnittener Hauptbronchus. *c* Schiefrig gefärbtes verhärtetes Gewebe des oberen Lappens. *d* Verdickte Pleura. *e* Glattwandige Cavernen. *f* Zu der Spitzencaverne führender Bronchus. *g* Verhärtetes Lungengewebe mit grauweissen Knötchen. *h* Erweiterter ulcerirter Bronchus. *i* Von grau durchscheinenden und gelblichweissen verkästen Knötchengruppen durchsetztes Lungengewebe. *k* Kleine Knötchengruppe. *l* Aufgeschnittene Arterie. *m* Vergrösserte pigmentirte Lymphdrüsen.

Verbindung. Es kommt indessen auch häufig vor, dass sich innerhalb indurirter Lungentheile cylindrische, spindelige und sackförmige Bronchiektasieen (vergl. § 257) bilden, welche weiterhin durch Zerfall der Wandung sich vergrössern.

Grösse und Zahl der in den Lungen vorhandenen Spitzencavernen wechseln in den einzelnen Fällen sehr bedeutend. Zuweilen findet sich nur eine haselnussgrosse Spitzencaverne. In anderen Fällen kann nahezu der grösste Theil eines Oberlappens in eine Höhle verwandelt sein. In einem dritten Falle ist die obere Hälfte eines solchen von einem System von Cavernen durchsetzt, welche von einander nur unvollkommen durch Scheidewände getrennt sind.

Die Cavernen enthalten neben Luft meist gelbweissen oder grauweissen, mit kleinen nekrotischen Bröckeln vermischten käsigen Eiter, zuweilen auch flüssiges und geronnenes Blut. Ihre Wände sind bald fetzig und rauh, bald glatt und verhärtet (*e*) und mit verkäsenden Granulationswucherungen besetzt; ihre Innenfläche ist mit käsigem Eiter belegt. Durch vorspringende Leisten und das Lumen der Höhle durch-



Fig. 364. Bronchopneumonia nodosa chronica tuberculosa. *a b c d* Tuberculöse Herde verschiedener Gestalt und Form, den infiltrirten Alveolengangssystemen entsprechend. *e* Querschnitt durch einen infiltrirten verstopften Bronchiolus. *f* Kleiner Arterienast. *g* In Verschmelzung begriffene Knötchengruppe. *h* Kleiner unveränderter Bronchus. *k* Arterie. In MÜLLER'scher Flüssigkeit gehärtetes und in Pikrokarmin gefärbtes Präparat. Vergr. 6.

ziehende Balken erhaltenen Gewebes gewinnen die Cavernen oft eine buchtige Beschaffenheit oder werden in unvollkommen von einander getrennte Höhlen getheilt.

Gewöhnlich entsprechen die Gewebsreste Bronchien, Arterien und Venen mit dem sie umgebenden verhärteten Bindegewebe. Haben Blutungen in die Cavernen stattgefunden, so findet man in den Balken oder auch an irgend einer andern Stelle der Wandung ein arrodirtes und geborstenes, oft indessen bereits wieder durch Thromben geschlossenes Gefäss, aus dem die Blutung erfolgt war. Zuweilen geht der Berstung die Bildung eines herniösen Aneurysmas voraus.

Die **Bronchien** (Fig. 363 *f*) sind an ihren Eintrittsstellen in die Cavernen meist scharf abgeschnitten, doch kann sich ein Theil ihrer Wandung eine Strecke weit in die Cavernenwand fortsetzen. Nicht selten enthalten sie in der Nachbarschaft der Cavernen, mitunter auch entfernt davon tuberculöse Geschwüre.

Die unteren Lappen der Lunge (Fig. 363 *a*) sind meist lufthaltig, geröthet, schliessen aber eine mehr oder minder grosse Zahl grösstentheils in Gruppen gelagerter, oft kleeblattähnliche Zeichnungen auf dem Durchschnitt bildender, hellgrauer und weisser Knötchen ein (Fig. 363 *k* und Fig. 364), in deren Umgebung das Gewebe geröthet oder grauroth oder grau infiltrirt oder auch schiefergrau verhärtet sein kann.

Genauer untersucht, erweisen sich die Knötchen grösstentheils als kleine **bronchopneumonische Herde**, innerhalb welcher das Lungengewebe zu Grunde gegangen (Fig. 364 *a b c d*) und danach auch nicht mehr injicirbar (Fig. 365 *a*) ist. Sie sind wohl meistens in der Weise entstanden, dass Tuberkelbacillen bei der Inspiration theils in die Bronchiolen (Fig. 364 *e* und Fig. 365 *b*), theils in die Alveolargänge und die dazu gehörigen Alveolen (Fig. 364 *a b c d* und Fig. 365 *a c*) geriethen, und dass danach diese selbst, sowie die daran angrenzenden Lungentheile in Entzündung und Wucherung versetzt wurden. Demgemäss lehnen sich die Herde jeweilen auch an eine Lungenarterie an (Fig. 364 *a b c*

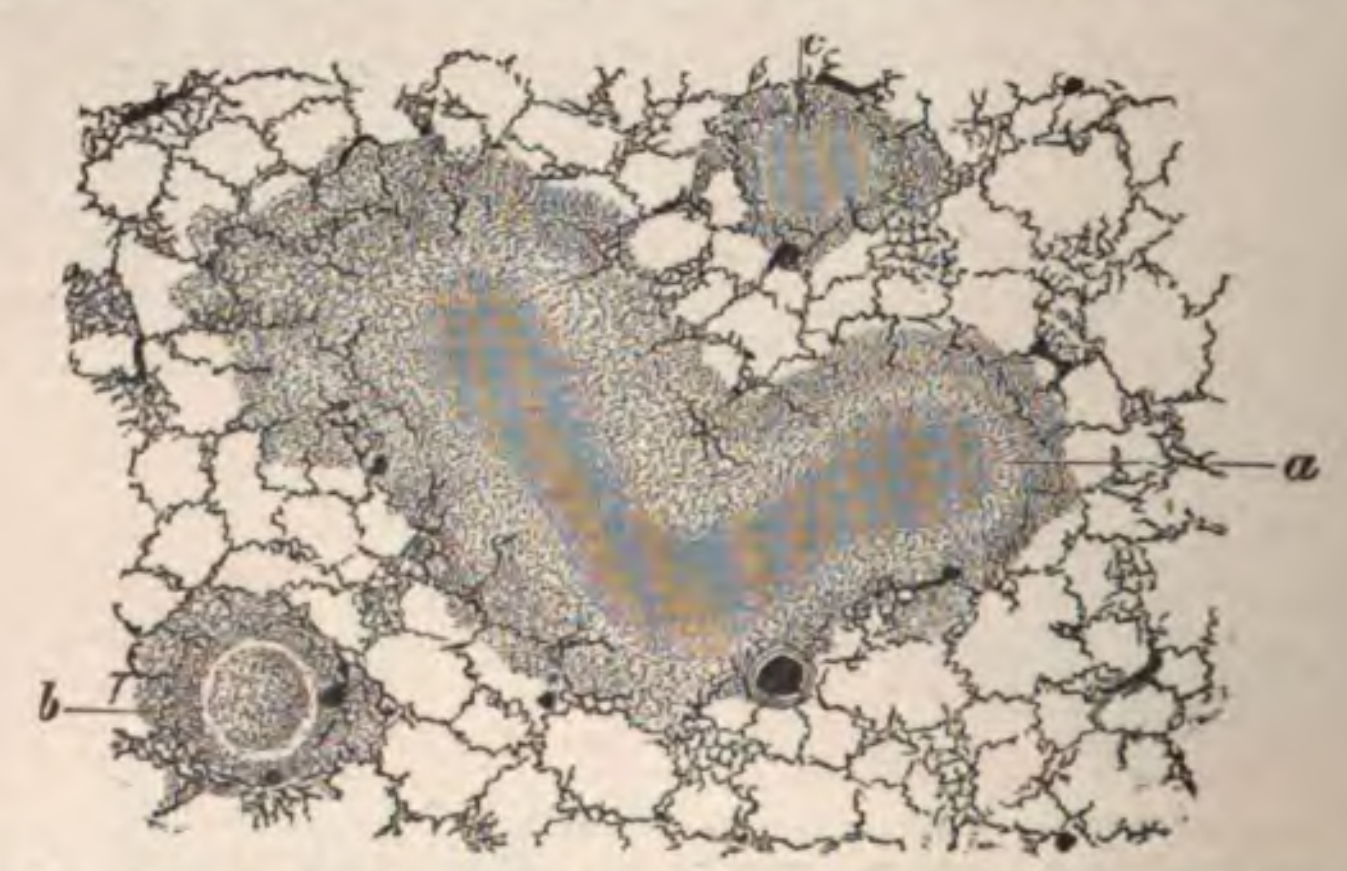

Fig. 365. Bronchopneumonia tuberculosa nodosa. *a* Gabelig getheilter, im Centrum verkäster, in den peripheren Theilen zellig-fibröser Herd, welcher aus einer Infiltration zweier Alveolengänge und der daran angrenzenden Alveolen entstanden ist. *b* Respirirender Bronchiolus, dessen Lumen, Wandung und Umgebung mit zelligem Exsudat erfüllt ist. *c* Alveolengang, dessen zelliger Inhalt bereits verkäst und dessen Alveolen infiltrirt sind. Mit Karmin gefärbtes, von der Lungenarterie aus blau injicirtes Präparat. Vergr. 25.

und Fig. 365 *a b*) oder schliessen eine solche ein. Die einzelnen Herde bestehen meist aus einem käsig-nekrotischen Centrum (Fig. 365 *a b c*) und aus einer zellig-fibrösen peripheren Zone, die Riesenzellen enthalten kann. Will man den Process nach der Genese und dem anatomischen Bau der Knötchen einen Namen geben, so kann man ihn als **käsig-fibröse knötchenförmige Bronchopneumonie** bezeichnen.

Wird in einer Lunge die Zahl der käsig-fibrösen Indurationsknötchen gross, so dass die Menge des dazwischen liegenden lufthaltigen Lungenparenchyms mehr und mehr reducirt wird, so geräth schliesslich der grösste Theil der Lunge in einen Zustand knotiger, meist mit Schrumpfung verbundener Verhärtung, welcher in vielen Beziehungen an die knotige, durch Staubinhalation bedingte Cirrhose erinnert und danach auch als **knotige tuberculöse Lungencirrhose** oder **Lungeninduration** (Fig. 366) bezeichnet werden kann. Die Pleura pulmonalis ist dabei meist in hohem Grade verdickt (Fig. 366 *a*) und mit der Pleura costalis oft verwachsen.

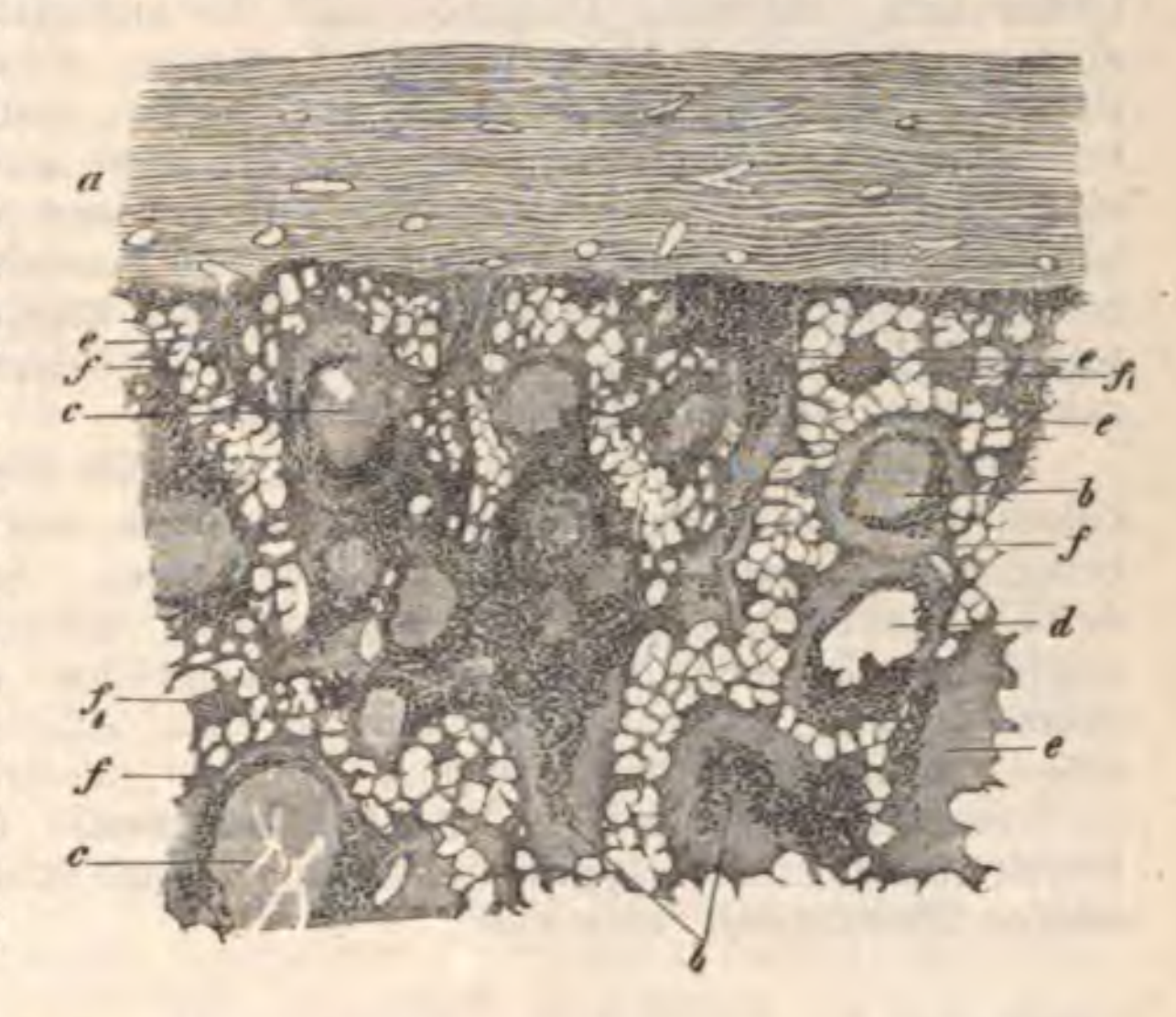

Fig. 366. **Cirrhosis nodosa tuberculosa pulmonis.** *a* Fibrös verdickte Pleura. *b* Käsig-fibröse Indurationsknoten. *c* Bronchiolen mit verkästem Inhalt und verdickter Wand und Umgebung. *d* Kleine bronchiektatische Höhle. *e* Verdickte interlobuläre Septen. *f* f_1 Frische zellige Infiltrationsherde, welche theils am Rande von fibrösen Indurationsknoten, theils in Lymphgefässen (f_1) und deren Umgebung liegen. Die Septen des noch erhaltenen Lungengewebes sind zum Theil zellig infiltrirt, das fibrös verdichtete Gewebe pigmentirt. In Spiritus gehärtetes, mit Hämatoxylin gefärbtes Präparat. Vergr. 20.

Die eben geschilderte chronische Tuberculoseform ist meist über beide Lungen verbreitet, aber in einer derselben weiter vorgeschritten als in der anderen; es kommen auch Fälle vor, in denen eine Lunge ganz oder nahezu ganz frei ist. Weit vorgeschrittene käsig-fibröse, knotige Cirrhose ist natürlich nur auf einer Lunge möglich, da sonst nicht genügend respirirendes Lungenparenchym vorhanden wäre. Bei ausgebreiteter Verödung im Lungengewebe zeigt das lufthaltige Parenchym eine compensatorische Blähung.

§ 279. Die in § 278 beschriebene Form chronischer Lungentuberculose ist eine Lungenaffection, welche erst nach langer Zeit, d. h. nach Monaten und Jahren zum tödtlichen Ausgang zu führen pflegt und welche zu Zeiten nur unerhebliche Fortschritte macht oder auch vollkommen stille steht. Allein es kommen häufig genug Fälle vor, in denen entweder eine ursprünglich gutartige und chronische, mit Induration verlaufende Form einen bösartigen Charakter annimmt oder in denen von Anfang an der Process einen malignen Verlauf zeigt.

Zunächst kann schon von einer kleinen Caverne aus, welche vielleicht gar keine Erscheinungen gemacht hat und nur von einem kleinen Bezirk indurirten und tuberkelhaltigen Gewebes umgeben war, eine rapide Verbreitung des Processes im Gebiete des Bronchialbaumes stattfinden und es kommen Fälle vor, in welchen in kürzester Zeit die Lunge mit zahllosen durch Aspiration entstandenen kleinen grauen und weissen tuberculösen Herdchen durchsetzt wird, so dass das Aussehen der Lunge demjenigen einer hämatogenen Miliartuberculose ähnlich wird. In Rücksicht auf ihre Entstehung kann man solche Erkrankungen als **miliare Aspirationstuberculose** oder als **miliare disseminirte tuberculöse Bronchopneumonie** bezeichnen.

In anderen Fällen zeigt der Process von Anfang an insofern einen bösartigen Charakter als die tuberculösen Herde rasch in Verkäsung übergehen und wenig Neigung zeigen, solidere Gewebe zu bilden. Da hierbei weiterhin auch rascher Gewebszerfall eintritt, so bilden sich frühzeitig Cavernen und die metastatischen Herde pflegen alsdann ebenfalls wieder rasch in Verkäsung überzugehen. Die Folge davon ist, dass die Lunge in kurzer Zeit von käsigen Herden und weiterhin auch von Zerfallshöhlen durchsetzt wird, so dass man den Process eine **käsige** oder **käsig-ulceröse Tuberculose** nennen kann; klinisch wird dieselbe auch als floride Phthise bezeichnet. Nach ihrer Genese kann man sie eine **tuberculöse käsige knotenförmige Bronchopneumonie** nennen. Zuweilen trägt der Gewebszerfall nahezu den Charakter einer rapiden Gewebsvereiterung.

Die einzelnen tuberculösen Herde sind bei dieser Form der Tuberculose meistens grösser als bei der indurativen, und gleichzeitig confluiren benachbarte Knoten leicht zu grösseren Herden. Nicht selten breitet sich der Exsudationsprocess in der Umgebung der einzelnen Herde über ganze Läppchen oder auch über ganze Läppchengruppen aus, so dass dieselben zuerst grauroth, sodann grau hepatisirt und schliesslich käsig, gelblich weiss und undurchsichtig werden. Aus der knotenförmigen Tuberculose ist eine **käsige lobuläre Bronchopneumonie** (Fig. 367) geworden. Durch Confluenz der Läppcheninfiltrationen kann schliesslich eine **lobuläre käsige Pneumonie** entstehen.

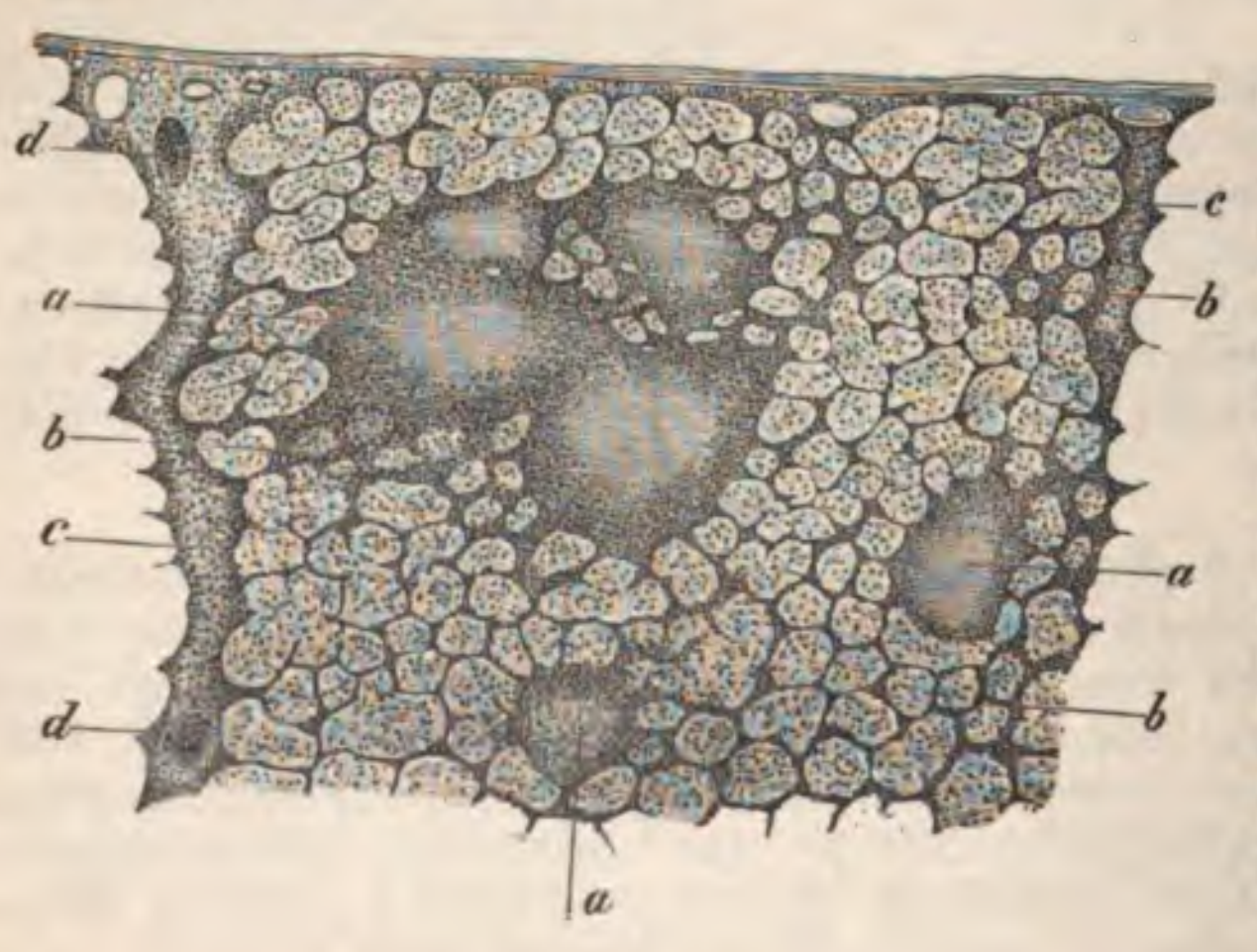

Fig. 367. Bronchopneumonia tuberculosa lobularis caseosa. *a* Knötchenförmige Herde mit verkästem Centrum und zellreicher Peripherie. *b* Alveolarparenchym, dessen Septen durch kleinzellige Infiltration theilweise verdickt und dessen Hohlräume mit Exsudat gefüllt sind. *c* Interlobuläre zellig infiltrirte Septen. *d* Mit Exsudat gefüllte Lymphgefässe. Schnitt durch ein subpleural gelegenes Lungenläppchen, Härtung in Alkohol, Färbung in Hämatoxylin. Vergr. 25.

In frühen Stadien des Processes zeigen die grau infiltrirten Läppchen oft eine gelatinöse Beschaffenheit der Schnittfläche und man spricht danach wohl auch von einer gelatinösen Infiltration. Die Alveolen sind dabei mit Flüssigkeit und Zellen (Fig. 367 und Fig. 368 *c*), zuweilen auch noch mit Fibrin (*d*) gefüllt, die Alveolensepten da und dort von Rundzellen (Fig. 367 *b* und Fig. 368 *a*) durchsetzt. Wo die tuberculösen Herde zuerst sich entwickeln, geht die Structur des Lungengewebes in der Wucherung und Entzündung unter (Fig. 367 a), das übrige von Exsudat durchsetzte Lungengewebe (*b*) lässt meist auch noch im verkästen Zustande seine Structur erkennen.

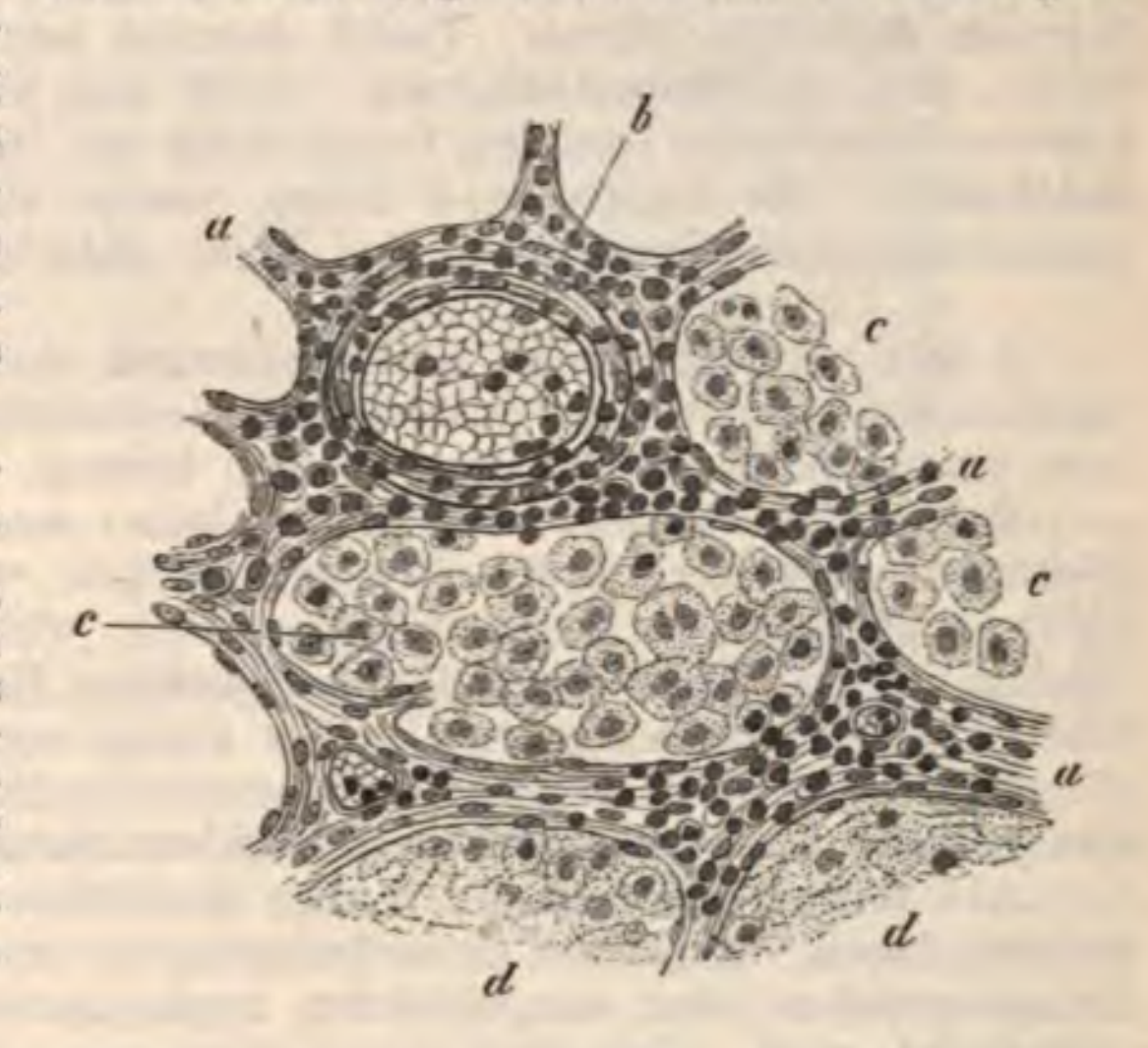

Fig. 368. Schnitt aus einer lobulären verkäsenden Bronchopneumonie. *a* Zellig infiltrirtes Septum. *b* Vene mit zellig infiltrirter Wand und Umgebung. *c* Alveolen mit rundlichen Zellen gefüllt. *d* Alveolen, deren zelliger Inhalt sich zum Theil in eine körnige fädige Fibrinmasse umgewandelt hat. In Alkohol gehärtetes, mit Hämatoxylin gefärbtes Präparat. Vergr. 120.

Die käsigen Lobulärpneumonieen können innerhalb einer tuberculösen Lunge das anatomische Krankheitsbild ganz beherrschen, doch nehmen sie häufiger nur einen beschränkten Theil der Lunge ein und gesellen sich zu käsig-fibrösen Knoteneruptionen in der Lunge. Sie können danach bei jeder Form der chronischen Lungentuberculose da und dort auftreten und es ist sogar sehr häufig, dass innerhalb einer und derselben Lunge verschiedene Formen tuberculöser Herde vorkommen. Am wenigsten mit kleinknotigen Indurationen vermischt kommt die käsige knotige und lobuläre Tuberculose namentlich bei Kindern vor und wurde früher oft als scrofulöse Pneumonie bezeichnet.

Im Uebrigen zeichnet sich die Lungentuberculose der Kinder dadurch aus, dass die lymphangoitischen Tuberkeleruptionen oft eine grosse Ausbreitung erlangen und dass die Bronchialdrüsen sehr leicht vollständig verkäsen (vergl. Fig. 361 dd_1), während sie bei Erwachsenen sich häufiger verhärten und nur theilweise der käsigen Nekrose verfallen. Demgemäss ist auch der Einbruch von verkästen Lymphdrüsen in einen Bronchus oder in ein Blutgefäss bei Kindern häufiger als bei Erwachsenen.

Sowohl bei käsigen als bei indurativen und gemischten Formen der Tuberculose werden zuweilen nicht nur die kleinsten, sondern auch grössere Bronchien da und dort in besonders starke Mitleidenschaft gezogen und es kommt vor, dass sowohl das **bronchiale** als auch das **peribronchiale Gewebe** von Tuberkeln dicht durchsetzt wird und sich in eine käsige Masse umwandelt.

Die **Pleura** wird bei Eruption secundärer subpleural gelegener Herde stets in Mitleidenschaft gezogen, am stärksten bei grossknotigen und

lobulären verkäsenden Formen, bei denen sie sich mit Fibrin bedeckt. Nach längerem Bestande des Processes bildet sich am Orte der Fibrinauflagerung Bindegewebe, durch welches die Pleura theils verdickt, theils mit der gegenüberliegenden Pleura in mehr oder minder feste Verbindung gesetzt wird.

Verkäsung und Zerfall des infiltrirten Lungengewebes greifen bei subpleuralen Herden nicht selten auf die Pleura über und können zur Perforation derselben führen. Durch Austritt von Luft in den Pleuraraum bildet sich ein **Pneumothorax**. Stellt sich zufolge des Austrittes von Caverneninhalt eine eiterige Entzündung ein, so entsteht ein **Pyopneumothorax**. Die Lunge wird dabei, soweit sie noch compressibel ist, zusammengepresst und gegen den Hilus gedrängt.

§ 280. **Syphilitische Entzündungen** der Lunge sind selten und hinterlassen nicht immer anatomische Veränderungen, welche mit Sicherheit als syphilitische bestimmt werden können.

Bekanntlich äussert sich die Syphilis, wenn sich ihr Gift auf dem Blutwege verbreitet, theils in Entzündungen, welche von gewöhnlichen, nicht syphilitischen Entzündungprocessen wenig differiren, theils in solchen, welche durch die Bildung gummöser Herde wohl gekennzeichnet sind. Beide Formen kommen in der Lunge vor, sind indessen, von der congenitalen Syphilis abgesehen, ausserordentlich selten, und es ist der anatomische Nachweis ihrer syphilitischen Natur sehr schwer zu leisten.

Als **Gummiknoten** der Lunge bezeichnen wir Herderkrankungen, welche durch verkäsende Granulationsherde innerhalb eines entzündeten Lungengewebes oder neugebildeten hyperplastischen Bindegewebes charakterisirt sind. Derartige Veränderungen sind vielfach beschrieben worden, allein sicherlich ist vieles davon nicht syphilitischer Natur gewesen.

Sie kommen in den Lungen Erwachsener ausserordentlich selten vor. Häufiger sind sie bei neugeborenen, hereditär syphilitischen Kindern und können sich hier in grosser Zahl entwickeln. In der ersten Zeit ihres Bestandes sind sie grauroth oder grauweiss, etwas durchscheinend und bilden Knoten von Erbsen- bis zu Haselnussgrösse. Später werden sie im Centrum undurchsichtig und weiss, und durch Zerfall können sich weiterhin Höhlen bilden.

Als eine weitere Form syphilitischer Erkrankung kennen wir bei syphilitischen Neugeborenen eine **syphilitische Pneumonie**, bei welcher das Lungengewebe über kleinere oder grössere Strecken der Sitz einer hyperplastischen zelligen Wucherung des Bindegewebes (Fig. 369 *a*), oft auch gleichzeitig einer Wucherung und Desquamation des Lungenepithels ist. Das Gewebe kann dabei aus Alveolen bestehen, deren Scheidewände verdickt sind ($e e_1$), und ist dann bei Kindern, die geathmet haben, noch lufthaltig. An anderen festeren, dichteren Stellen ist das Lungengewebe dagegen gar nicht zur vollen Ausbildung gelangt, so dass man in dem wuchernden, stellenweise auch kleine Rundzellen enthaltenden Grundgewebe (*a b*) nur Drüsengängen und Beeren ($d d_1$), deren Epithel theils wohl erhalten (*d*), theils abgestossen ist (d_1), begegnet. Das Gewebe ist gewöhnlich blutarm, die in dem Wucherungsgebiet gelegenen Arterien besitzen meist verdickte Wände und es ist namentlich deren Adventitia hyperplasirt.

Das Wesen der Affection beruht nach dem histologischen Befunde in einer pathologischen Wucherung des Lungenbinde-

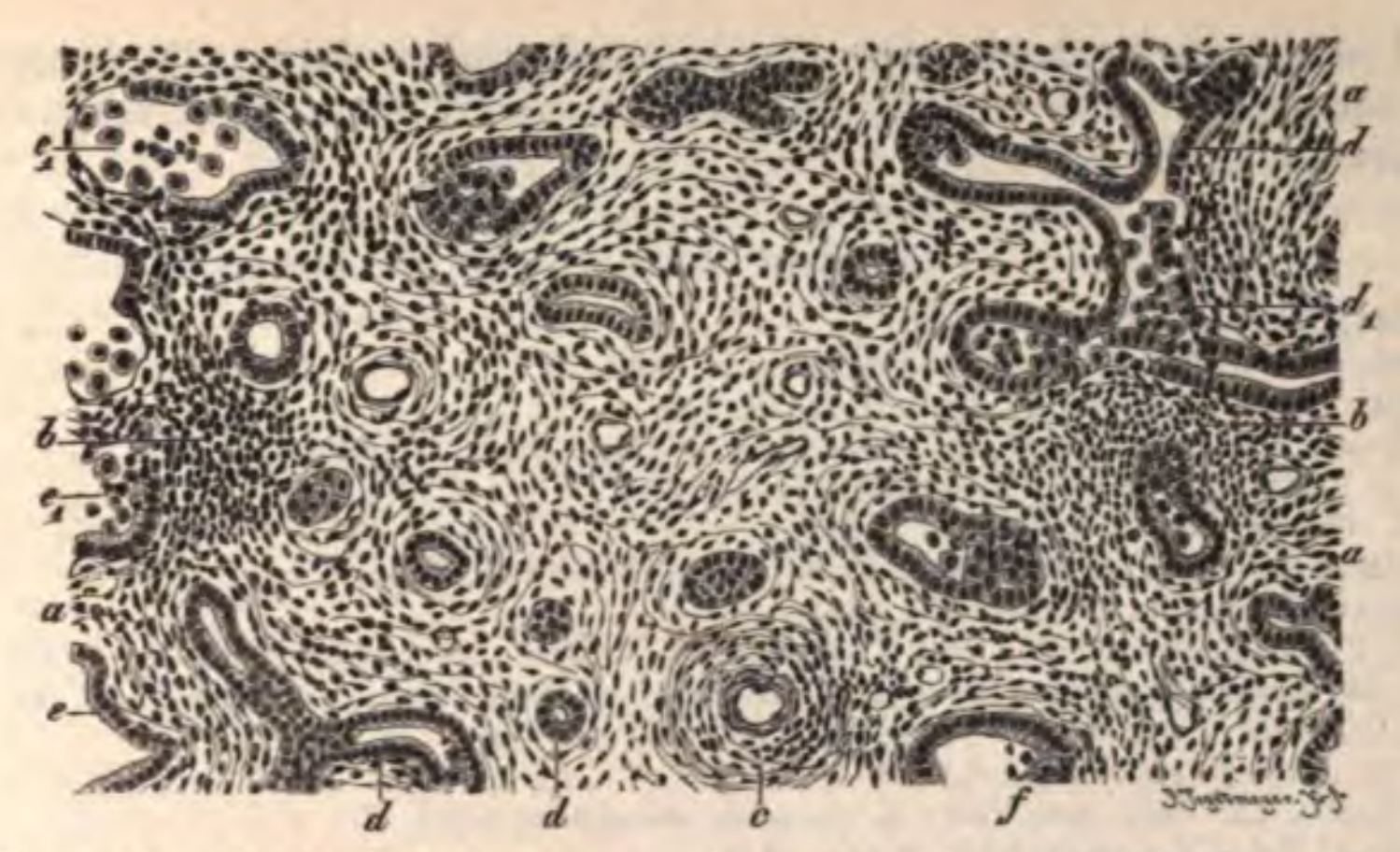

Fig. 369. Veränderungen der Lunge bei congenitaler Syphilis. a Zellreiches wucherndes Stroma. b Zellreiche Granulationsherde. c Arterie mit verdickter Adventitia. d d_1 Drüsenähnliche Bronchien, welche zum Theil (d_1) abgestossenes Epithel und Rundzellen enthalten. e e_1 Alveolen, welche zum Theil (e_1) desquamirtes Epithel und Rundzellen enthalten. In MÜLLER'scher Flüssigkeit gehärtetes, mit Hämatoxylin und Eosin gefärbtes, in Kanadabalsam eingeschlossenes Präparat. Vergr. 40.

gewebes, zu der sich entzündliche Veränderungen und pathologische Wucherung und Desquamation des Lungenepithels hinzugesellen können.

Da das erkrankte Gewebe sowohl in lufthaltigen als in luftleeren Theilen meist blass, oft geradezu weiss oder wenigstens grauweiss ist, so hat man der Veränderung auch den Namen einer weissen Pneumonie beigelegt. Manche Autoren beschränken indessen diese Bezeichnung auf eine andere Form von ebenfalls bei syphilitischen Neugeborenen zur Beobachtung kommenden Lungenveränderungen, bei welchen die Verdichtung und weisse Färbung der Lunge wesentlich nur durch Anhäufung von verfettetem desquamirtem Epithel in den Alveolen bedingt ist.

Diffuse Wucherung und Knotenbildungen können sich mit einander combiniren.

Nach den Angaben verschiedener Autoren kommen diffus ausgebreitete syphilitische Entzündungen auch bei Erwachsenen in Folge acquirirter Syphilis vor und führen unter Umständen zu Bindegewebsinduration der Lunge. Nach PANKRITIUS sollen sie meist vom Hilus der Lunge ausgehen und sich von da radiär ausbreiten. Andere beschreiben wieder von der Pleura oder den interlobulären Septen ausgehende indurirende Entzündungen als syphilitische.

Einen Theil der bei Syphilitischen vorgefundenen Lungenindurationen wird man wohl als unter dem Einfluss der Syphilis entstanden ansehen dürfen, allein es hält auch bei diesen Zuständen schwer, eine Entscheidung zu treffen. Sicher stehen viele der für syphilitisch erklärten cirrhotischen Lungenverhärtungen mit der Syphilis in keinem ursächlichen Zusammenhang, sondern haben sich aus anderen Ursachen entwickelt. Es gilt dies auch für manche als syphilitische Bildungen beschriebene pleurale und pneumonische Schwielen sowie für interlobuläre Bindegewebsverdickungen.

Nach Angabe verschiedener Autoren kommen nach Bronchialsyphilis katarrhalische Bronchopneumonieen vor, welche entweder wieder ab-

heilen oder zu Verhärtungen des Lungengewebes führen und als Processe anzusehen sind, welche unter dem Einfluss des syphilitischen Giftes aufgetreten sind.

Literatur über Lungensyphilis.

v. Bärensprung, *Hereditäre Syphilis.*
Campana, *Dei morbi sifilitici e venerei, Genova* 1889.
Colomatti, *Arch. f. Derm. u. Syph. V* 1878.
Councilman, *Syphilis of the Lung, John Hopkins Hosp. Bull. II, Baltimore* 1891.
Cornil et **Ranvier**, *Manuel d'hist. path., Paris* 1882.
Förster, *Würzb. med. Zeitschr. IV* 1863.
Gerhardt, *Sitzungsber. d. phys.-med. Gesellsch. zu Würzburg* 1881.
Grandidier, *Berl. klin. Wochenschr.* 1875.
Hecker, *Virch. Arch.* 17. *Bd., und Verhandl. d. Berliner geburtshülfl. Gesellsch. VIII* 1854.
Heller, *Die Lungenerkrankung bei angeborener Syphilis, Dtsch. Arch. f. klin. Med.* 42. *Bd.* 1887.
Hiller, *Centralbl. f. d. med. Wiss.* 1884.
Kopp, *D. Arch. f. klin. Med. XXXII.*
Lang, *Vorles. üb. Path. und Ther. d. Syphilis, Wiesbaden* 1885.
Pankritius, *Ueber Lungensyphilis, Berlin* 1881.
Pavlinoff, *Virch. Arch.* 75. *Bd.*
Ramdohr, *Arch. d. Heilk. XIX.*
Saccharjin, *Berl. klin. Wochenschr.* 1878.
Schnitzler, *Die Lungensyphilis, Wien* 1880.
Schütz, *Syphilome d. Lunge, Beitr. z. path. Anat. v. Klebs* 1. *H.* 1878.
Spanudis, *Ueber congenitale Lungensyphilis, I.-D. Freiburg* 1891.
Ströbe, *Zur Histol. der congen. Lungensyphilis, Centralbl. f. allg. Path. II* 1891.
Vierling, *D. Arch. f. klin. Med. XXI.*
Virchow, *sein Arch.* 1. *u.* 15. *Bd., und Die krankh. Geschwülste II* 1865.
Wagner, E., *Arch. d. Heilk. IV* 1863.

§ 281. Die **Aktinomykose** der Lungen scheint, soweit nicht von der Mund- und Rachenhöhle ausgehende Infectionen allmählich bis zur Pleura und zur Lunge hinuntersteigen, stets vom Bronchialbaume auszugehen und muss danach als eine durch Aspiration des Aktinomyces hervorgerufene Affection angesehen werden.

Nach Beobachtungen von J. Israel kann der Process als eine katarrhalische Oberflächenerkrankung der Luftwege mit fötide riechender zäher Absonderung, welche die Aktinomyceskörner enthält, verlaufen. Gewöhnlich gelangt indessen der Pilz in das respirirende Lungenparenchym und erregt dort destructive und plastische Entzündungen.

In der Umgebung der im Lungengewebe sich entwickelnden Pilze entsteht ein gefässhaltiges Granulationsgewebe (Fig. 370 *b*), in dessen Innern die Pilze die charakteristischen Drusen (*a*) bilden. Frisch entstanden, sind die Knötchen grau oder grauroth, doch gehen ihre Zellen zu einem grossen Theil eine Verfettung ein, welche ihnen ein gelbweisses Aussehen verleiht, und in nächster Nachbarschaft der Pilze kann es zu Ansammlung von gelbweissem Eiter kommen.

Mit der Verbreitung der Pilze im Lungengewebe nimmt auch die Zahl der Granulationsknötchen zu, und es können auf diese Weise rothe oder graurothe oder auch mehr graue pneumonische Herde entstehen, die eine mehr oder minder grosse Zahl kleiner gelbweisser, ein bis drei und mehr Millimeter im Durchmesser haltender Herdchen einschliessen, welche zum Theil auf Druck Eiter und kleine Aktinomyceskörner entleeren (Fig. 370 *a*). Durch radiäre Ausbreitung und Verschmelzung der kleinen Zerfallsherde können sich unter Umständen grössere Zerfallshöhlen bilden, welche einen gelben Brei von Eiterzellen, Fettkörnchenzellen, freien Fetttröpfchen, zerfallenen Blutkörperchen und Aktinomyces-

rasen einschliessen, doch bleibt die Bildung grösserer Zerfallshöhlen oft auch vollkommen aus, und es gewinnt der Process einen indurativen Charakter, wobei in der Ungebung der kleinzelligen Herde (*b*) sich derbes fibröses Gewebe (*c*) entwickelt, das die letzteren mehr oder minder vollkommen gegen die Umgebung abschliesst.

Fig. 370. Aktinomykose der Lungen. *a* Pilzdruse. *b* Kleinzelliges Knötchen. *c* Fibröses Gewebe. *d* Mit grossen und kleinen Zellen erfüllte Alveolen. *e* Bronchiolus mit zellig infiltrirter Wand. *f* Kleinzellige Herde in der Nachbarschaft des Bronchus *e*. *g* Mit vascularisirtem Bindegewebe gefüllte Alveolen. *h* In Alveolen einwucherndes Bindegewebe. *i* Blutgefässe des Lungengewebes. *k* Blutgefässe des entzündeten Gebietes. In MÜLLER'scher Flüssigkeit gehärtetes, mit Karmin gefärbtes, in Kanadabalsam eingeschlossenes Präparat. (Die Aktinomycesfäden sind nach einem mit Gentianaviolett behandelten Präparate bei stärkerer Vergrösserung eingezeichnet.) Vergr. 45.

Die Bildung fibrösen Gewebes erfolgt sowohl innerhalb des Lungengewebes selbst, als auch im Innern der Alveolen (*h g*) und wird am letzteren Orte durch eine Anhäufung von Fibroblasten und durch ein Einwachsen von Gefässen (*h*) aus dem benachbarten Gewebe eingeleitet.

Mit der Gewebsneubildung geht stets auch eine exsudative Entzündung parallel, wobei es theils zu zelligen Infiltrationen in der Umgebung der Gefässe (*i*), theils zur Anfüllung von Alveolen mit verschiedenen Zellen (*d*) und Flüssigkeit, an manchen Orten auch mit krupösen Exsudaten kommt. Ein Theil dieser Zellen sind Leukocyten, andere abgestossene Lungenepithelien, welche am Ort der Entzündung und der Gewebsneubildung in lebhafte Wucherung gerathen und im Gebiete des

hyperplasirenden Lungengewebes die Alveolen oft mit cubischen Zellen auskleiden.

Die in dem Gebiete der Erkrankungsherde gelegenen Bronchien nehmen an der Entzündung ebenfalls Theil, und ihre Wand (*e*) und Umgebung (*f*) ist oft besonders dicht von Zellen durchsetzt.

Nehmen auf diese Weise die einzelnen Erkrankungsherde an Umfang zu, und bilden sich in ihrer Nachbarschaft durch Verschleppung der Bakterien neue Herde, die mit den alten verschmelzen, so kann im Laufe von Wochen und Monaten sich ein grosser Bezirk eines Lappens oder auch nahezu ein ganzer Lappen in ein derbes, schwieliges, schrumpfendes, weiss-, grau- und schwarzgeflecktes Bindegewebe umwandeln, das mehr oder minder zahlreiche kleine gelbe, im Centrum erweichte Knötchen, oder auch einzelne grössere Zerfallshöhlen mit dem beschriebenen Eiter einschliesst. Ist der Process noch im Fortschreiten begriffen, so liegen in der Nachbarschaft dieser Verhärtungen kleine knötchenförmige Indurationsherde von der nämlichen Beschaffenheit wie der Hauptherd.

Die Erkrankung kann an den verschiedensten Stellen der Lunge beginnen und sich von da aus weiter verbreiten, wobei in den am längsten erkrankten Theilen der Process durch narbige Gewebsschrumpfung ein Ende erreicht, während er an der Peripherie weiter schreitet. Früher oder später erreicht derselbe auch die Pleura, worauf sich je nach der Intensität der Entzündung theils pleuritische Ergüsse, theils Bindegewebswucherungen einstellen, welche zur Verdickung der Pleura und zu fester Verwachsung der Pleurablätter im Gebiete der Lungeninduration, zum Theil auch ausserhalb derselben führen.

Gelangen aus Zerfallshöhlen Aktinomycesrasen in den Bronchialbaum, so erscheinen dieselben im Sputum. Werden einzelne derselben durch Aspiration in bisher verschonte Theile der betreffenden Lunge oder auch der anderen Lunge hineingerissen, so entstehen secundäre Entzündungen, welche sich zu knotenförmigen Herden verschiedener Grösse gestalten, die weiterhin dieselben Veränderungen durchmachen, wie die ersten Herde, und danach theils zerfallen, theils zu schiefergrauen Indurationsknoten werden, welche mehr oder minder zahlreiche kleine gelbe Granulations- und Erweichungsherde einschliessen.

Von der Pleura aus kann der Process in die Muskeln des Rippenkorbes, das subcutane Gewebe und die Haut, in das Pericard und das Mediastinum, in das Zwerchfell, das benachbarte retroperitoneale Gewebe und in die Bauchhöhle durchbrechen, und wo der Pilz hinkommt, bilden sich Granulationsherde, die bald rasch, bald langsam verfetten und vereitern und zu mehr oder minder grossen sinuösen Abscessen confluiren, während in der Nachbarschaft das Gewebe sich verhärtet und mehr oder minder mächtige schwielige Bindegewebslagen bildet. Wird die Haut durchbrochen, so entstehen Eiter secernirende Fistelgänge, durch welche man in Höhlen gelangt, die mit den gelbweissen morschen, gefleckten Granulationen ausgekleidet, zum Theil auch ganz damit gefüllt sind. Sie stehen mit den pleuralen Herden zum Theil in directem Zusammenhang oder sind abgetrennt von denselben durch Vertragung des Aktinomyces auf dem Lymphwege entstanden.

In ähnlicher Weise gestaltet sich auch der Process im mediastinalen und retroperitonealen Gewebe. Im Herzbeutel treten zerfallende Granulationen und sulzige Exsudatmassen auf.

Bei **Rotz** der Lungen bilden sich in denselben hirsekorn- bis erbsen-

grosse graue und gelbweisse zellige Knötchen, oder auch diffuse graue und eiterige Infiltrationen und Abscesse, sowie lobuläre und lobäre pneumonische Hepatisationen und umschriebene hämorrhagische Infiltrationen. Ob die Bacillen mit dem Blute oder ob sie mit der Athmungsluft in die Lunge gelangen, ist noch unentschieden; wahrscheinlich kommt beides vor.

Literatur über Aktinomykose der Lunge.

Israel, J., *Klin. Beiträge zur Kenntniss der Aktinomykose des Menschen, Berlin* 1885.
Lindt, *Primäre Lungenspitzenaktinomykose, Correspbl. f. Schweizer Aerzte* 1889.
Moosbrugger, *Ueber d. Aktinomykose des Menschen, Beitr. v. Bruns II,* 1886.
Weitere diesbezügliche Literatur enthält § 178 *des allg. Theils.*

Literatur über Lungenrotz und Lungenlepra.

Bollinger, *Rotz, v. Ziemssen's Handb. III.*
Bonome, *Ueber Lungenlepra, Virch. Arch.* 111. *Bd.* 1888.
Dieckerhoff, *Lehrb. d. spec. Path. f. Thierärzte I, Berlin* 1885.
Pflug, *Zur pathol. Zootomie des Lungenrotzes der Pferde, Leipzig* 1877.
Pütz, *Seuchen und Herdekrankheiten, Stuttgart* 1882.
Rabe, *Jahresber. der Thierarzneischule zu Hannover pr.* 1876.
Werner, *Der Lungenrotz,* 1878.

7. Geschwülste und Parasiten der Lunge.

§ 282. **Primäre Geschwülste** der Lunge oder der Bronchien gehören zu den Seltenheiten.

Der **primäre Krebs** kann zunächst in den grösseren Bronchien in Form knotiger, höckeriger und papillöser Wucherungen auftreten und hier von den Schleimdrüsen oder vom Deckepithel aus sich entwickeln.

Von Chiari ist ein knotiges Adenom der Schleimdrüsen der Bronchialschleimhaut beschrieben.

Eine krebsige Wucherung kommt auch in den kleinen Bronchien vor und verbreitet sich hier zunächst über ein Gebiet des Bronchialbaumes. Alsdann kann ein Einbruch in die peribronchialen Lymphbahnen erfolgen, worauf sich innerhalb derselben die krebsige Wucherung rasch verbreitet, so dass die Bronchien nicht nur innerhalb der primär erkrankten Theile, sondern in weiter Verbreitung von markigen weissen Knötchen und Knoten umgeben werden. Schliesslich greift die Neubildung auch auf die interlobulären Lymphgefässe und auf die Lymphdrüsen über.

Bei einer dritten Form des Krebses, welche am häufigsten vorkommt, bilden sich grössere solitäre markige Knoten, von denen nicht zu sagen ist, ob sie von den Bronchiolen oder von den Lungenalveolen aus sich entwickelt haben. Sie vergrössern sich dadurch, dass an ihrer Peripherie das Alveolarparenchym mit der krebsigen, epithelialen Wucherung erfüllt wird. Daneben können sie auch auf die Lymphbahnen übergreifen und dann in ähnlicher Weise sich verbreiten wie die zweite Form.

Von **Bindesubstanzgeschwülsten** haben Rokitansky, Morgan, Rindfleisch und Andere Fibrome beschrieben, welche hanfkorn- bis haselnussgross waren und sich in grösserer Zahl um die Bronchien entwickelt hatten. Es kommen ferner Osteome in Form unregelmässig gestalteter, zackiger Gebilde, sowie rundlicher Knoten von etwa Erbsengrösse vor, sowie auch kleine kugelige Lipome (Rokitansky, Chiari), Chondrolipome und kleine kugelige Enchondrome, welch' letztere von den Bronchialknorpeln ausgehen. Die stacheligen Osteome können sich in seltenen Fällen in grosser Zahl entwickeln. Nach Cohn können

entzündliche bindegewebige Wucherungen in der Lunge in grosser Verbreitung verknöchern.

Von **secundären Geschwülsten** kommen alle jene vor, welche Metastasen machen. Bei embolischer Verschleppung der Geschwulstkeime bilden sich meist rundliche Knoten, welche die Charaktere der Muttergeschwulst tragen, von den Gefässen aus, in welchen die Keime stecken blieben, sich entwickeln und durch radiär sich verbreitende Infiltration oder durch concentrisches Wachsthum sich vergrössern und dann das Lungengewebe verdrängen. Es kann ferner auch ein Einbruch in die Lymphbahn und eine Verbreitung innerhalb derselben erfolgen.

Gelangen die Keime durch die Lymphbahnen in die Lunge und Pleura, so entstehen im Verlauf der Lymphgefässe Knoten verschiedener Grösse in mehr oder minder reicher Zahl. Bei Krebsen erfolgt wohl auch eine mehr gleichmässige Verbreitung der krebsigen Wucherung in den Lymphbahnen, so dass die Lymphgefässe eines ganzen Lungenbezirkes oder einer ganzen Lunge durch weiche, markige Massen ausgedehnt werden. Auf dem Schnitt zeigen sich dabei dicht aneinandergereihte weissliche oder röthliche Knötchen, welche dem Verlaufe der Bronchien oder der interlobulären Septen folgen.

Neben der Geschwulsteruption stellen sich besonders in den Pleuren Entzündungen ein, welche nicht selten einen hämorrhagischen Charakter tragen.

Literatur über primären Lungenkrebs.

Beck, *Zeitschr. f. Heilk.* V 1884.
Chiari, *Prager med. Wochenschr.* 1883.
Dorsch, *Ein Fall von primärem Lungenkrebs, I.-D. Tübingen* 1886.
Eberth, *Virch. Arch.* 49. *Bd.*
Grünwald, *Primärer Pflasterepithelkrebs der Lunge, Münch. med. Wochenschr.* 1889.
Langhans, *Virch. Arch.* 53. *Bd.*
Perls, *Virch. Arch.* 56. *Bd.*
Reinhardt, *Arch. d. Heilk. XIX* 1878.
Schottelius, *Ein Fall von primärem Lungenkrebs, I.-D. Würzburg* 1875.
Weichselbaum, *Virch. Arch.* 85. *Bd.*
Werner, *Das prim. Lungencarcinom, I.-D. Freiburg* 1891.

Literatur über Bindesubstanzgeschwülste der Lunge.

Chiari, *l. c.*
Cohn, *Knochenbildung in der Lunge, Virch. Arch.* 101. *Bd.* 1885.
Förster, *Virch. Arch.* 13. *Bd.*
Härting *und* **Hesse**, *Eulenburg's Vierteljahrsschr. XXX und XXXI.*
Hesse *und* **Wagner, E.**, *Lymphosarkome, Arch. d. Heilk. XIX.*
Martin, *Sarkom der Lunge beim Pferde, Jahresb. d. K. Thierarzneischule in München f. d. J.* 1882/83.
Morgan, *Transact. of the Pathol. Soc.* 1871.
Rindfleisch, *Fibrome, Virch. Arch.* 81. *Bd.*
Rütimeyer, *Primäres Lungensarkom, Correspbl. f. Schweizer Aerzte* 1886.
Virchow, *Geschwülste II.*

§ 283. Die Zahl der **thierischen Parasiten**, die in den Bronchien und Lungen des Menschen vorkommen, ist nur gering. Der wichtigste ist der Echinococcus, indem er in der Lunge Blasen von sehr erheblicher Grösse mit oder ohne Tochterblasen bilden kann. Cysticercus cellulosae kommt nur selten vor. Strongylus longevaginatus, ein walzenförmiger Wurm von 15—26 mm Länge, ist ein Mal in der Lunge eines Knaben gefunden worden. Kannenberg sah bei mehreren Fällen von Lungengangrän in den ausgeworfenen Gewebsfetzen der Lunge

Monas lens und Cercomonas, zwei Geisselinfusorien, welche in ruhendem Zustande farblosen Blutkörperchen ähnlich sehen.

Von **pflanzlichen Parasiten** kommen in der Lunge zunächst zahlreiche Bakterienformen vor. Einige unter ihnen, wie z. B. der Tuberkelbacillus, der Aktinomyces, der Rotzbacillus und die Kokken der krupösen Pneumonie, erregen specifische Entzündungsformen. Andere wieder, wie z. B. die in dem Munde vorkommenden Bakterienformen, verursachen, in die Lunge aspirirt, acute nicht specifische Entzündungen verschiedener Intensität.

Brandige Lungenherde enthalten Kokken, Bacillen und Spirillen, von denen ein Theil als Ursache der brandigen Zersetzung anzusehen ist, während andere wohl nur secundär in den zersetzten Massen sich ansiedeln.

In tuberculösen Lungencavernen, in zerfallenden Blutherden, in krupösen Exsudationen der Bronchien und der Trachea etc. kommt ferner nicht selten eine kleine Sarcine vor. Sie findet sich meist gleichzeitig auch im Pharynx und im Larynx und steht wahrscheinlich in keinem genetischen Zusammenhang mit den betreffenden Leiden. Immerhin ist es nicht unmöglich, dass ihre Ansiedelung Entzündung erregend wirkt.

Von Fadenpilzen kommen in der Lunge verschiedene Aspergillus-, Mucor- und Oidiumspecies vor, welche auf zerfallendem Lungengewebe oder auf stagnirendem entzündlichem Secret, auf hämorrhagischen Zerfallsmassen etc. sich ansiedeln und gelegentlich innerhalb der Lunge zur Fructification gelangen. Ansiedelungen von Pilzen in der Lunge werden als Pneumonomykosen bezeichnet.

Nach BAELZ (*Centralbl. f. d. med. Wiss. 1880 Nr. 39*) kommt in Japan sehr häufig eine „Gregarinosis pulmonum" vor, bei welcher die betreffenden Individuen Jahre hindurch blutige Sputa aushusten, welche eingekapselte, gelbbraune, ovale Psorospermiencysten, sowie schalenlose, granulirte, farblose oder gelbliche, kugelige oder ovale Coccidien enthalten.

Literatur über Pneumonomykosen.

Aufrecht, *Mykosis aspergillina, Pathol. Mittheilungen II* 1883.
v. **Besser**, *Ueber die Bakterien der normalen Luftwege, Beitr. v. Ziegler VI* 1889.
Boeckl, *Ueber Pneumonomykose, Dtsch. Zeitschr. f. Thiermed. X* 1884.
Bollinger, *Zur Aetiologie der Infectionskrankheiten, München* 1881.
Cohnheim, *Sarcine, Virch. Arch.* 33. *Bd.*
Falkenheim, *Ueber Sarcine, Arch. f. exper. Pathol. XIX* 1885.
Fischer, *Ueber Sarcine, Dtsch. Arch. f. klin. Med. XXXVI* 1885.
Friedreich, *Sarcine, Virch. Arch.* 30. *Bd.*
Friedreich, v. Dusch *und* **Pagenstecher**, *Virch. Arch.* 10. *und* 11. *Bd.*
Fürbringer, P., *Virch. Arch.* 66. *Bd.*
Hauser, *Ueber Lungensarcine, ref. Fortschr. d. Med. VI* 1888.
Lichtheim, *Berl. klin. Wochenschr.* 1882.
Munk, *Centralbl. f. d. med. Wiss.* 1864.
Nauwerck, *Ueber Pneumonomykosis sarcinica, Correspondenzbl. f. Schweizer Aerzte XI* 1881.
Rosenstein, *Berl. klin. Wochenschr.* 1867.
Schütz, *Ueber das Eindringen von Pilzsporen in die Athmungswege etc., Mittheil. a. d. K. Gesundheitsamte II* 1884.
Virchow, *Froriep's Notizen* 1846, *und sein Arch.* 9. *u.* 10. *Bd.*
Zürn, *Pflanzliche Parasiten, Weimar* 1887.

VI. Pathologische Anatomie der Pleura.

§ 284. Die **Pleura** ist eine mit einer einfachen Lage platter Epithelzellen bedeckte Bindegewebsmembran, welche den Brustraum auskleidet und damit auch die in demselben eingelagerten Lungen überzieht. Die an ihr vorkommenden Veränderungen sind meist secundärer Natur und schliessen sich an pathologische Zustände der Lunge, der Bronchialdrüsen, des mediastinalen Gewebes und der die Brusthöhle umgrenzenden knöchernen und weichen Gewebe an.

Bei starker Blutstauung im Innern des Thorax, sowie bei hämorrhagischer Diathese, bei manchen Infectionen und Intoxicationen treten in der Pleura und im subpleuralen Gewebe kleine **Hämorrhagieen** auf. Geht ein Individuum suffocatorisch zu Grunde, und wird mit dem Eintritt der Athmungsbehinderung durch die forcirten Inspirationen Blut in den Thorax in verstärktem Maasse angesogen, so bilden sich häufig zahlreiche Petechien im pleuralen und subpleuralen Gewebe.

Blutungen in den Pleuraraum kommen namentlich bei Lungenverletzungen und bei Berstung von Aortenaneurysmen, sodann auch bei tuberculösen und bei krebsigen Wucherungen vor. Ist die Pleura nicht durch krankhafte Processe verändert, so erfolgt die Resorption des Blutes in derselben Weise wie in der Bauchhöhle. Nach Resorption grösserer Gerinnungsklumpen bleiben Verwachsungen der Pleurablätter zurück. Tritt bei Verletzungen der Lunge mit dem Blute auch Luft aus, so entsteht ein **Hämopneumothorax**. Ist die Luft dabei nicht verunreinigt, so wird sie wieder resorbirt, ohne Entzündung erregend zu wirken.

Bei Herz- und Nierenleiden, welche durch Stauungen und Gefässwandveränderungen Oedeme nach sich ziehen, ist sehr häufig auch die Pleura der Sitz von serösen Ausschwitzungen, so dass sich im Pleuraraum klare, leicht gelblich gefärbte Flüssigkeit ansammelt, welche die Lunge mehr oder weniger comprimirt, ein Zustand, der als **Hydrothorax** bezeichnet wird. Sind bei Eintritt der Wassersucht bereits Adhäsionen zwischen den Pleurablättern vorhanden, so sammelt sich die Flüssigkeit theils im Gewebe der Adhäsionsmembranen, theils zwischen denselben an (Hydrothorax circumscriptus s. saccatus s. multilocularis). Zerreissungen und Berstungen des Ductus thoracicus führen zur Bildung eines chylösen Hydrothorax, indem der Chylus sich in die Brusthöhle ergiesst.

Die **Entzündung der Pleura**, die **Pleuritis**, schliesst sich meist an Entzündungen der Lungen oder der Thoraxwand oder des Herzbeutels oder der Bauchhöhle, sowie an Verletzungen an, doch können verschiedene Infectionen und Intoxicationen, wie z. B. acuter Gelenkrheumatismus, infectiöse Nephritis, Pyämie, Typhus abdominalis, acute Exantheme, Gicht, zu Pleuritis führen, und es kann unter Umständen die Pleuritis auch die einzige locale Aeusserung einer eingetretenen Infection sein. Die bei krupöser Pneumonie nie fehlende Pleuritis ist wahrscheinlich bald eine der Lungenentzündung coordinirte Erscheinung, bald Folge einer Secundärinfection, und es kann danach das Exsudat sowohl Pneumokokken als Streptokokken enthalten. Unter Umständen tritt die Pleuritis gegenüber der Lungenerkrankung in den Vordergrund.

Metastatische krupöse oder hämorrhagische oder eiterige und gangränöse herdförmige Pneumonieen, sowie alle die verschiedenen Bronchopneumonieen lassen, wenn sie subpleural liegen, die Pleura niemals ganz

intact, und ebenso führt auch die Tuberculose der Lunge früher oder später zu pleuritischen Processen, wobei die Infection der Pleura sowohl durch das tuberculöse Virus, als auch durch Eiterkokken bedingt sein kann. Entzündungen des Herzbeutels und des Peritoneums können benachbarte Pleuraabschnitte ebenfalls in Mitleidenschaft ziehen, und Geschwüre des Magens und des Oesophagus, Abscesse der Leber und der Milz, perityphlitische retroperitoneale Abscesse, tuberculöse Herde im Periost der Wirbel oder der Rippen, Entzündungen des Mediastinums etc. können alle die Pleura in mehr oder minder heftige Entzündungen versetzen.

Die entzündlichen Exsudationen sind am häufigsten fibrinöser Natur (Pleuritis sicca), und das Exsudat bedeckt in Form von kleinen Schollen und Flocken oder in zusammenhängenden gelblich-weissen Fetzen und Membranen die Oberfläche der Pleura. Etwas seltener bilden sich seröse Ergüsse, in denen mehr oder minder reichlich Fibrinfäden und Flocken enthalten sind, während die Pleura selbst mit Fibrin bedeckt ist. Beide Exsudatformen kommen sowohl bei primärer als bei secundärer Pleuritis vor.

Eiterige Exsudate (Pleuritis purulenta, Empyem) treten am häufigsten nach metastatischen septischen Pneumonieen, nach Durchbruch tuberculöser Lungen- oder Knochenherde, nach Einbruch von Leberabscessen, nach Perforation krebsiger Geschwüre des Oesophagus und des Magens etc. auf, kommen aber auch bei hämatogener Infection ohne Lungenaffectionen und nach Verletzungen vor und werden durch dieselben Kokken verursacht, die auch anderswo Entzündung und Eiterung erregen.

Das Exsudat ist entweder von Anfang an eiterig, oder es trübt sich ein serös-fibrinöses Exsudat erst secundär. Zuweilen wird das Exsudat stinkend, jauchig, so namentlich bei Pleuritis, die sich an brandige Lungenherde oder an eine Perforation von Magen- und Darmgeschwüren anschliesst. Hämorrhagische Exsudate kommen, abgesehen von Individuen, die an Morbus maculosus Werlhofii und Skorbut leiden, am häufigsten bei tuberculösen Entzündungen und bei Carcinomentwickelung vor.

Geringfügige fibrinöse Exsudationen sind meist auf umschriebene Bezirke der Pleura pulmonalis beschränkt und präsentiren sich wie eine Trübung der Pleura. Stärkere Exsudationen verbreiten sich meist über einen grossen Theil der Pleura und greifen auf das Lymphgefässgebiet der Pleura und von da zuweilen auch auf die Lymphgefässe des interlobulären Bindegewebes über und führen so zu interlobulären Pneumonieen (pag. 687, Fig. 357).

Die Menge des flüssigen Exsudates schwankt von wenigen Gramm bis zu 5 kg. Die Flüssigkeit sammelt sich, falls die Pleurablätter nicht verwachsen sind, in den tiefgelegenen Theilen an. Mit Zunahme der Flüssigkeitsmenge wird die Lunge immer mehr comprimirt, bis sie schliesslich zu einem luftleeren, zähen, meist grau oder schwarzgrau oder bräunlich aussehenden dichten Organe wird, welches der Wirbelsäule anliegt. Das Zwerchfell wird nach abwärts gedrängt, Herz und Mediastinum nach der entgegengesetzten Seite verschoben, die grossen Gefässstämme im Thorax comprimirt.

Denselben Effect haben auch in den Pleuraraum ausgetretene Luft (Pneumothorax), sowie eine Mischung von eiteriger Flüssigkeit und Luft (Pyopneumothorax). Bestehen bei Eintritt von Exsudationen

bereits Verwachsungen der Pleurablätter, so sammelt sich das Exsudat da an, wo es zwischen denselben Raum findet.

Die **Resorption** seröser Exsudationen vollzieht sich bald rasch, bald langsam. Wo reichliche Fibrinauflagerungen liegen, pflegt sich eine **entzündliche Gewebsbildung** einzustellen, welche in der nämlichen Weise, wie dies vom Pericard beschrieben wurde (§ 16, Fig. 30), zu Verdickungen und zu Verwachsungen (Pleuritis adhaesiva) der einander gegenüberliegenden Theile der Pleurablätter führt.

Kleinste umschriebene Gewebswucherungen führen zur Bildung kleiner weisser Flecken oder flacher Knötchen, grössere und umfangreichere produciren diffuse weisse Verdickungen und Verwachsungen in Form von Membranen und Strängen. Treten über einer Lunge immer wieder neue pleuritische Affectionen auf, Zustände, die namentlich bei tuberculösen Lungenleiden vorkommen, so kann die Verdickung der Pleura ganz bedeutende Dimensionen annehmen, und es können Pulmonal- und Costalpleura zu einer schwieligen Bindegewebsmasse (Pleuraschwarten) von 0,5—1—2 cm Durchmesser sich umgestalten, so dass eine Trennung der Pleurablätter unmöglich wird, und auch die Costalpleura sich nur schwierig von ihrer Unterlage ablösen lässt.

Geht die Resorption eines Exsudates nur langsam vor sich, oder treten immer wieder von neuem flüssige Exsudationen auf, welche eine Verklebung der einander gegenüberliegenden Pleurablätter verhindern, so kann sich die Lungenpleura in mehr oder minder grosser Ausdehnung in ein schwieliges, schwartiges Bindegewebe umwandeln (Fig. 358, pag. 688), das sich häufig auch noch auf die interlobulären Septen fortsetzt. Geht dieses Bindegewebe im Laufe der Zeit eine Schrumpfung ein, so wird die Lunge dauernd verkleinert und zugleich mehr oder weniger difformirt, die Ränder abgerundet. Der frei werdende Raum in der Thoraxhöhle bleibt zunächst mit Flüssigkeit gefüllt, doch pflegt gleichzeitig auch eine Verkleinerung des Thoraxraumes durch Heranziehung des Herzbeutels und durch Hochstand des Zwerchfells, zum Theil auch durch ein Zusammensinken des Brustkorbes und durch Krümmung der Wirbelsäule sich einzustellen. Die Verkleinerung wird natürlich um so stärker, je mehr das Exsudat schliesslich noch schwindet. Die pleuritischen Schwarten können nach einiger Zeit verkalken.

Bei eiterigen und eiterig-jauchigen Exsudaten kommt es häufig zu Macerationen und Corrosionen von Theilen der Pleura. Bei Durchbrechung der Pleura pulmonalis dringt der Eiter in das Lungengewebe, durchsetzt dasselbe, gelangt schliesslich in die Bronchien und kann sich auf diese Weise, namentlich bei Hustenstössen, entleeren. Man findet alsdann bei der Section mehr oder minder grosse Defecte in der Pulmonalpleura und unter denselben das eiterig infiltrirte Lungengewebe. Bei Lungenvereiterung kann sich auch eine mit der Sonde verfolgbare Communication zwischen der Pleurahöhle und einem Bronchus bilden, ein Vorgang, der dann meist auch zu Austritt von Luft in die Pleurahöhle, zu Pyopneumothorax führt, während im ersteren Fall ein Luftaustritt gewöhnlich ausbleibt.

Greift der Process der Vereiterung auf die Pleura costalis über, eine Erscheinung, die etwas seltener als die Perforation der Pulmonalpleura eintritt, so drängt sich der Eiter zwischen den Rippen allmählich bis in das subcutane Gewebe vor und bildet hier Abscesse (Empyema necessitatis), so namentlich in der Nähe des Sternums, im Gebiete der Rippenknorpel.

In seltenen Fällen greifen Pleura-Eiterungen auch auf das Mediastinum, das Pericard oder auf das Peritoneum und das retroperitoneale Gewebe über. Vom Mediastinum aus kann die Pleura der anderen Seite ergriffen werden.

Empyeme können nach natürlich oder künstlich eingetretenem Abfluss des Eiters heilen, wobei die Pleura sich mit jungem Keimgewebe bedeckt, das noch Monate lang Eiter absondert. Im Laufe der Zeit entwickeln sich aus diesem Keimgewebe dicke Bindegewebsschwarten, während sich der Eiter haltende Raum theils durch Anfüllung mit Bindegewebe, theils durch Schrumpfung des Thorax und durch Heranziehung des Zwerchfells, der Lunge und des Mediastinums mit dem Herzbeutel immer mehr verkleinert. Je jünger das Individuum, desto leichter wird dabei auch der Thorax zusammensinken und die Wirbelsäule sich nach der kranken Seite krümmen.

Literatur über Ergüsse in die Pleurahöhle und über Pleuritis.

Arnold, *Entwickelung des Bindegewebes in pleuritischen Schwarten, Virch. Arch.* 39. *Bd.*
Debove, *Rech. s. l. épanchements chyliformes des cavités séreuses, L'union méd.* 1881.
Engster, *Beitr. zur Aetiologie der primären Pleuritis, Dtsch. Arch. f. klin. Med.* 45. *Bd.* 1889.
Fränkel, A., *Ueber die bakterioskopische Untersuchung eiteriger pleuritischer Ergüsse, Charité-Annalen XIII* 1888, *ref. Centralbl. f. Bakt. IV.*
Fräntzel, *Krankheiten der Pleura, v. Ziemssen's Handb. IV.*
Gilbert *et* **Lion**, *De la recherche des microorganismes dans les épanchements pleuraux, Ann. de l'Inst. Pasteur II* 1888.
Heubner, *Infectiöse Pleuritis im Kindesalter, Jahrb. f. Kinderheilk. N. F. XXI* 1884.
Kelsch *et* **Vaillard**, *Rech. sur les lésions anatomo-pathol. et la nature de la pleurésie, Arch. de phys.* 1886.
Kirchner, *Chylothorax, v. Langenbeck's Arch. XXXII.*
Kracht, *Untersuchungen über die Ursachen der Brustfellentzündung, I.-D. Greifswald* 1888.
Levy, *Bakteriologisches üb. pleurit. Ergüsse, Arch. f. exp. Path. XXVII.*
Neumann, *Entwickelung des Bindegewebes in pleuritischen Schwarten, Arch. d. Heilk. X.*
Penzoldt, *Ueber das Verhalten von Blutergüssen in serösen Höhlen, D. Arch. f. klin. Med. XVIII*, *und Empyem nach fibrinöser Pneumonie, Münchn. med. Wochenschr.* 1888.
Rosenbach, *Mikroorganismen bei Wundinfectionskrankheiten, Wiesbaden* 1880.
Seifert, *Zur Lehre v. Pneumothorax, D. Arch f. klin. Med. XXXIII* 1883.
Senator, *Pneumothorax, Zeitschr. f. klin. Med. II* 1881.
Simmonds, *Empyem im Kindesalter, D. Arch. f. klin. Med. XXXIV* 1884.
Weichselbaum, *Aetiologie der Rippenfellentzündung, Wiener med. Jahrb.* 1886.
Weil, *Zur Lehre v. Pneumothorax, D. Arch. f. klin. Med. XXV*, 1879, *XXIX* 1881 *u. XXXI* 1882.
Zahn, *Entstehungsweise von Pneumothorax, Virch. Arch.* 123. *Bd.* 1891.

§ 285. **Tuberculose der Pleura** ist entweder Theilerscheinung einer hämatogenen Miliartuberculose, oder aber eine von der Lunge oder den Bronchialdrüsen oder dem knöchernen Theil des Thorax oder vom Bauchfell, selten von einem anderen benachbarten Organe aus fortgeleitete Affection. Gelegentlich können auch Tuberkelbacillen in die Pleura gelangen, ohne vorher anderswo Veränderungen hervorgerufen zu haben und ohne gleichzeitig andere Gewebe zu inficiren, so dass also auch primäre Pleuratuberculose vorkommt. Bei Verbreitung der Bacillen im Innern des Pleuragewebes entwickeln sich Tuberkel theils mit, theils ohne Hof von hyperämischen Blutgefässen.

Gerathen Bacillen in den Pleurasack selbst, so pflegt eine mehr oder minder heftige Entzündung einzutreten, so dass sich häufig serös-fibrinöse, blutige Exsudationen und weiterhin Gewebswucherungen einstellen, welche Tuberkel enthalten. Treten aus tuberculösen Lungenherden, oder aus tuberculösen Congestionsabscessen der Wirbelsäule auch Zerfallsmassen

des Gewebes oder auch noch Luft in die Pleurahöhle ein, so kommt es meist zu eiterigen Ergüssen, zur Bildung eines Empyemes und bei Luftaustritt aus der Lunge zu einem Pyopneumothorax.

Die an tuberculöse Lungenerkrankungen sich anschliessende Pleuritis führt meist zu bindegewebiger Verwachsung der Pleuren, die tuberkelfrei sind, allein es kommen auch Entzündungen und Gewebswucherungen mit Bildung von stark vascularisirten Verwachsungsmembranen und Strängen vor, welche reichliche Mengen von Tuberkel und Tuberkelconglomeraten enthalten und meistens mit blutig-serösen und blutig-fibrinösen, mitunter fast rein hämorrhagischen Ausschwitzungen verbunden sind. Bei langer Dauer des Processes können die Tuberkelconglomerate käsige Massen bilden, welche zwischen Bindegewebsschwarten eingeschlossen werden.

Pleurainfectionen nach Tuberculose der Wirbelsäule und der Bronchialdrüsen äussern sich bald nur durch mehr oder minder reichliche Tuberkeleruptionen in der Nachbarschaft des primären Herdes mit geringen Exsudationen, bald durch starke, serös-fibrinöse und blutige Ausschwitzungen mit nachfolgenden Bindegewebswucherungen.

Von **primären Geschwülsten** der Pleura kommen Carcinome (vergl. § 221), Fibrome, Sarkome, Angiome, Lipome, Osteome vor, doch sind sie alle selten.

Secundäre Geschwülste kommen namentlich nach Carcinomen der Mamma, der Schilddrüse, des Oesophagus und des Magens vor, wobei dem Verlauf der Lymphgefässe folgend Knötchen verschiedener Grösse auftreten. Bei Eruption zahlreicher Krebsknötchen stellt sich nicht selten eine serös-fibrinöse, hämorrhagische Exsudation ein.

Von **thierischen Parasiten** kommt der Echinococcus in der Pleura vor und kann sich in derselben primär entwickeln oder aus der Lunge bei weiterem Wachsthum in die Pleurahöhle einbrechen.

VII. Pathologische Anatomie der Schilddrüse.

§ 286. Die **Schilddrüse** des Erwachsenen besteht aus zwei Seitenlappen und einer brückenartigen Verbindung zwischen beiden, welche als Isthmus bezeichnet wird. Die Höhe der Seitenlappen beträgt in der Norm 5—7 cm, die Breite 3—4 cm, die Höhe des Isthmus schwankt zwischen 4 und 20 mm. Sehr häufig kommt auch ein mittlerer Lappen vor, welcher als Pyramide bezeichnet wird und vom Isthmus aus nach oben steigt. Ihr Parenchym baut sich aus einem gefässreichen bindegewebigen Stroma auf, welches zahlreiche, meist rundlich gestaltete, geschlossene Höhlen einschliesst, welche entweder mit kleinen Epithelzellen vollkommen gefüllt sind oder aber ein centrales Lumen besitzen, wobei alsdann die Epithelzellen einen einfachen Wandbesatz von cubischen oder cylindrischen Epithelien bilden. Im späteren Leben pflegt sich in einem Theil der Drüsenblasen Kolloidsubstanz zu bilden.

Mangel der Schilddrüse ist selten. Häufiger wird eine abnorme **Kleinheit** oder Mangel eines Lappens oder des Isthmus, **abnorme angeborene Grösse**, **abnorme Lappung**, sowie die Bildung von abgeschnürten **Nebendrüsen** beobachtet, welche räumlich entfernt von der Hauptdrüse, z. B. am Zungenbein, an den tieferen Partieen der Trachea, in der oberen Schlüsselbeingrube, im Kehlkopf, an der Aorta, hinter dem Pharynx liegen können. In sehr seltenen Fällen hat der Isthmus seine Lage zwischen Oesophagus und Trachea.

Im hohen Alter verfällt das Schilddrüsengewebe einer mehr oder minder ausgesprochenen **Atrophie**, wobei die Drüsenblasen zu Häufchen kleiner Zellen schrumpfen und stellenweise ganz verschwinden, während das Grundgewebe homogen, sklerotisch wird und zum Theil auch an Masse zunimmt. Prämature Atrophie ist bei Kretinen beobachtet (HANAU).

Die **wichtigsten krankhaften Veränderungen der Schilddrüse** bestehen in jenen Zuständen der Vergrösserung der ganzen Drüse oder einzelner Theile derselben, welche unter dem Namen **Struma** oder **Kropf** zusammengefasst werden.

Die Vergrösserung ist entweder schon bei der Geburt vorhanden, oder tritt erst während des extrauterinen Lebens, in der Kindheit, oder während der Pubertätszeit oder noch später auf und ist entweder durch eine gleichmässige Massenzunahme eines Lappens oder der ganzen Drüse, oder aber durch das Auftreten mehr oder minder zahlreicher Knoten bedingt.

Nach dem klinischen Verhalten und der anatomischen Beschaffenheit der vergrösserten Drüse kann man drei Gruppen von Strumen unterscheiden, von denen zwei durch eine Gewebsneubildung, eine dagegen nur durch eine Congestion oder durch eine Stauungshyperämie bedingt sind. Der letztgenannte Zustand ist vorübergehend und kann danach als **transitorische hyperämische Struma** von den anderen abgetrennt werden.

Die auf Gewebsneubildung beruhenden Vergrösserungen sind theils durch Geschwulstbildungen bedingt, welche den Carcinomen und Sarkomen angehören, theils durch Wucherungen, welche in ihrem Bau sich an die Structur der normalen Drüse anschliessen. Die ersteren werden gewöhnlich als **maligne**, die letzteren als **benigne Strumen** bezeichnet.

Die **Entstehung der benignen Strumen** ist auf eine hyperplastische Wucherung zurückzuführen, welche von dem Drüsenparenchym ausgeht, wobei aber durch ungleiche Massenzunahme der einzelnen Theile oder durch secundäre Veränderungen im gewucherten Gewebe verschiedene Formen von Kröpfen entstehen können. Je nach der Ausbreitung der Wucherung kann man eine **diffuse** und eine **knotige Hypertrophie der Schilddrüse** unterscheiden. Die erstere führt zu einer gleichmässigen oder lappigen, die letztere zu einer knolligen höckerigen Vergrösserung der Schilddrüse, welche unter Umständen die Grösse des Kopfes eines Neugeborenen und mehr erreichen kann. Die Vergrösserung ist bald einseitig, bald doppelseitig und kann sich auch auf das Verbindungsstück beschränken.

Sowohl die diffuse als die knotige Form der Schilddrüsenhypertrophie ist durch eine Zunahme des Drüsengewebes bedingt, wobei die wuchernden Drüsenzellen bald fast nur kleine kugelige und ovale Zellhaufen (Fig. 371 *a*) und solide Zellstränge, bald hauptsächlich Bläschen oder auch wohl Schläuche mit epithelialem

Fig. 371. **Struma partim hyperplastica partim kolloides.** *a* Mit Zellen gefüllte Follikel. *b* Follikel mit Lumen. *c* Kolloidklumpen. *d* Capillaren. *e* Bindegewebe mit Arterie. Mit Hämatoxylinalaun gefärbtes Präparat. Vergr. 80.

Wandbesatz (*b*), zum Theil auch mit kolloidem Inhalt (*c*), bald beiderlei Formationen in ziemlich gleichen Mengenverhältnissen bilden. Nach VIRCHOW pflegt man einen so gebauten Kropf als Struma hyperplastica follicularis s. parenchymatosa zu bezeichnen.

Besteht das Gewebe fast nur aus kleinen soliden Zellhaufen und Zellsträngen und aus kolloidfreien Bläschen, die durch spärliches, mehr oder minder gefässreiches Bindegewebe von einander getrennt sind, so sieht die Schnittfläche, je nach dem Blutgehalt, weisslich oder fahlgelb oder rothbraun und dunkelbraun aus. Entwickeln sich im Innern der Drüsenbläschen grössere Mengen von Kolloid, so nimmt die Masse des erkrankten Gewebes noch mehr zu und erhält zugleich eine durchscheinende honigähnliche Beschaffenheit. Ergreift die übermässige Kolloidbildung den grössten Theil der Drüsenfollikel, so scheint sich das Gewebe nur aus einem zarten Gerüstwerk, dessen Maschen eben die durchscheinende Kolloidsubstanz enthalten, zusammenzusetzen, und man bezeichnet die Bildung als Struma kolloides s. gelatinosa. Die Kolloidbildung kommt sowohl in umschriebenen Knoten als in diffus vergrösserten Schilddrüsenlappen vor und führt zur Bildung sehr umfangreicher Kröpfe.

Wo die intrafolliculäre Kolloidentartung ihren höchsten Grad erreicht hat, kann das Gewebe ganz aus grossen, mit einem Saum platter Zellen ausgekleideter Blasen bestehen, die nur durch schmale Bindegewebssepten von einander getrennt sind, doch kommen daneben stets noch Stellen vor, wo zwischen den kolloidhaltigen grossen Blasen noch kleine kolloidfreie Bläschen und solide Zellhaufen liegen, von denen aus eine Bildung neuer Drüsenblasen ausgehen kann.

Ueberschreitet die Vergrösserung der Drüsenblasen durch Vermehrung ihres Inhaltes ein gewisses Maass, so kann sich eine Atrophie und ein Schwund der gedehnten Septen einstellen, so dass sich grössere cystenartige Höhlen bilden, welche nach ihrer Genese als Follicularcysten und Dilatationscysten bezeichnet werden können. Der Inhalt derselben besteht theils aus Kolloid, theils auch aus eiweisshaltiger Flüssigkeit mit verfetteten und abgestossenen Zellen. Die Wand ist mit plattem oder cubischem, selten mit cylindrischem Epithel besetzt.

Nach WÖLFLER können in der Umgebung von Cysten gelegene Drüsenhaufen die Cystenwand einstülpen und mit Hülfe von einwachsendem Bindegewebe neue Blasen im Innern der Cysten bilden. Es können sich ferner an der Innenfläche der Cysten papillöse Wucherungen, über denen das Epithel cylindrich wird, erheben (prolifere Cystadenome).

Schon beim Eintritt der Hypertrophie kann auch der Blutgefässbindegewebsapparat sich in hervorragender Weise an der Gewebswucherung betheiligen und dadurch das Aussehen des Gewebes wesentlich beeinflussen. Zunächst bildet sich das Gefässsystem, und zwar sowohl das arterielle und venöse als auch das capillare, in pathologisch gesteigertem Maasse aus und führt so zu Formen, welche man als Struma vasculosa bezeichnet. Sind namentlich die Capillaren erweitert, so werden die Drüsenbeeren durch weite Bluträume auseinandergedrängt, und es kann unter Umständen das Gewebe mehr und mehr das Aussehen einer Teleangiektasie oder eines cavernösen Angiomes, zwischen deren Gefässwänden Drüsenbeeren liegen, annehmen.

Ueberaus häufig stellen sich in hypertrophischen Schilddrüsen Blutungen ein, welche das Parenchym durchtränken und unter Umständen eine erhebliche Anschwellung des Kropfes bedingen. Sind die Blutungen sehr bedeutend, so kann das infarcirte Gewebe nekrotisch werden,

worauf sich braune oder gelbe, breiige, schmierige Erweichungsmassen bilden, welche sich nach Auflösung der nekrotischen Bestandtheile und nach fibröser Verhärtung des benachbarten Gewebes in Cysten mit gefärbtem flüssigem Inhalt umwandeln.

Führen Blutungen und Nekrosen nicht zur Cystenbildung, so kann sich an Stelle derselben späterhin hyalines oder auch streifiges Bindegewebe entwickeln, das bald von spärlichen, bald von reichlichen Blutgefässen durchzogen wird und zum Theil wieder von Zellhaufen, Drüsenschläuchen und -Bläschen durchsetzt werden kann.

Durch die erstgenannten Vorgänge kann das Gewebe mehr ein fibröses Aussehen gewinnen, und man hat daraus Veranlassung genommen, einen solchen Kropf als Struma fibrosa zu bezeichnen. In den veränderten Knoten ist dabei meist das Centrum in eine fibröse Masse verwandelt, und es strahlen alsdann vom Kern aus fibröse Radien nach der Peripherie. Unter Umständen kann sich indessen die Bindegewebswucherung auch mehr diffus ausbreiten und das Drüsengewebe mehr und mehr zur Verfettung und zum Schwund bringen. Das Bindegewebe kann später eine dichte sklerotische Beschaffenheit annehmen.

Nicht selten geht das interfolliculäre Gewebe eine hyaline Entartung ein (Fig. 372), welche nach GUTKNECHT durch Ablagerung einer hyalinen Substanz zwischen den Fibrillen, der aber weiterhin auch eine Quellung der Fibrillen selbst nachfolgt, bedingt ist. Die Drüsenzellen können sich noch eine Zeit lang erhalten (*b*), gehen aber oft zu

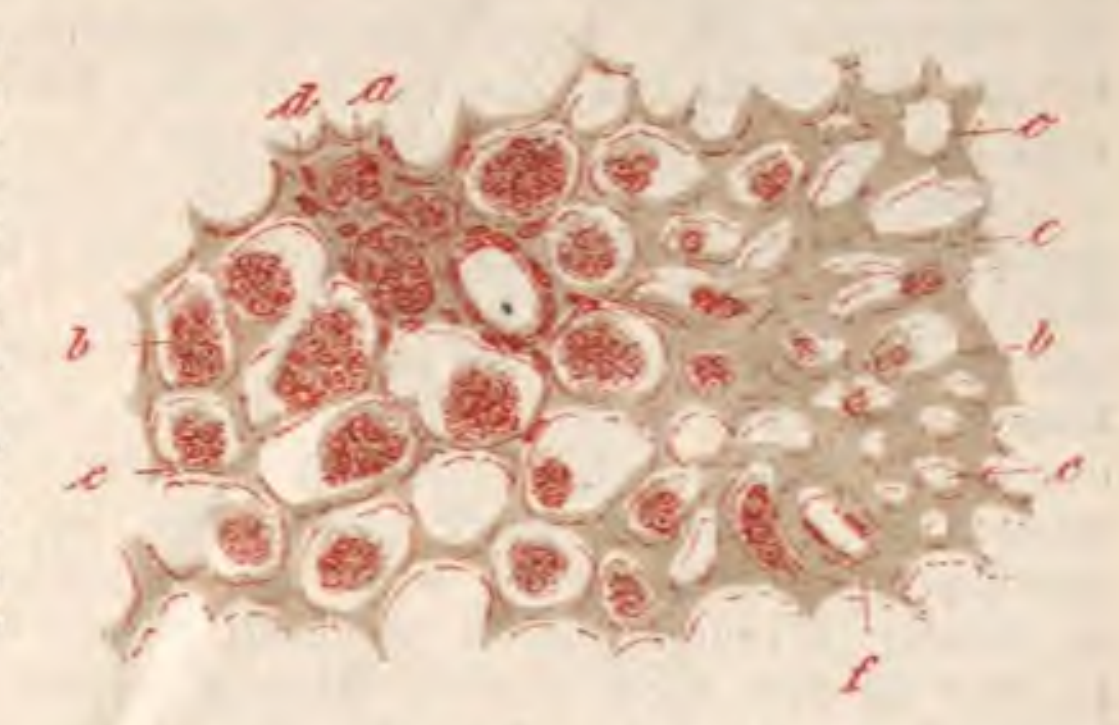

Fig. 372. Struma hyperplastica mit hyaliner Entartung des Bindegewebes und Schwund der Epithelien. *a* Mit Epithel gefüllte Follikel. *b* Mit Epithel und Flüssigkeit gefüllte Follikel. *c* Follikel, welche nur Flüssigkeit enthalten. *d* Normales Stroma mit Blutgefäss. *e* Hyalin entartetes Stroma. *f* Blutgefäss mit hyaliner Wand. In MÜLLER'scher Flüssigkeit gehärtetes, mit Karmin gefärbtes, in Kanadabalsam eingeschlossenes Präparat. Vergr. 80.

einem grossen Theil zu Grunde, worauf klare Flüssigkeit (*c*) ihre Stelle einnimmt. Gleichzeitig gehen auch die Wände der Capillaren, sowie der grossen Gefässe (*f*) eine hyaline Entartung ein, so dass schliesslich das Gewebe vollständig zellenlos, homogen (*e*) oder leicht trübe wird, worauf dann zuweilen in der hyalinen Substanz Vacuolen auftreten.

Gehen alle Epithelzellen verloren (*c*), so bleibt schliesslich nur ein aus hyaliner Substanz bestehendes schwammiges Gewebe übrig (*e*), welches rundliche, mit klarer Flüssigkeit gefüllte Hohlräume verschiedener Grösse einschliesst. Erleidet die Schilddrüse Traumen, so kann sich in diese Hohlräume leicht Blut ergiessen.

Wo die hyaline Degeneration einen gewissen Grad erreicht hat, wird das Gewebe stark durchscheinend, schleimgewebeähnlich (Struma myxomatodes). An der Uebergangsstelle in die drüsenhaltige Rindenzone sieht man in der gallertigen Grundsubstanz weissliche oder gelbliche oder bräunliche Körner, welche den Drüsenbeeren entsprechen.

Hyalin entartetes und sklerotisches Bindegewebe wird nicht selten der Sitz von Kalkablagerungen, und es kann danach ein fibröser und myxomatöser Kropf zu einem Theil verkalken und dadurch hart werden, so dass man ihn wohl auch als Struma ossea bezeichnet. Unter Umständen kann auch der Inhalt von Drüsenblasen sowie auch grösserer Cysten verkalken.

In sehr seltenen Fällen kommt auch eine Verknöcherung des Bindegewebes vor (Förster, Lücke).

Amyloidentartung kommt sowohl in unveränderten als auch in strumös entarteten Schilddrüsen vor und betrifft meist die Gefässe. In Strumen kommt auch eine locale Amyloidbildung vor (Beckmann), wobei wachsartige Knoten (Wachskröpfe) entstehen.

Verfällt in einem entarteten Bezirk das hyalin und kernlos gewordene Stroma der Auflösung, so können sich ähnlich wie nach Blutungen Erweichungscysten bilden, deren Inhalt aus Kolloid, Drüsenzellenresten, Kernen, Blut, Blutpigment, Cholestearin und Fett besteht. Solche Entartungs- und Erweichungsprocesse kommen indessen nur in den centralen Theilen von Knoten vor, und es besteht danach die Wand dieser Cysten aus der bindegewebigen Kapsel des Knotens, sowie aus dem noch nicht erweichten Drüsenparenchym. Durch peripheres Fortschreiten der hyalinen Degeneration des Stromas und der Kolloidentartung der Drüsen mit nachfolgender Erweichung kann die Cyste sich mehr und mehr vergrössern. Hämorrhagieen führen dabei theils zu einer Vermehrung und Veränderung des Inhaltes, theils zu einer Beschleunigung des Gewebszerfalls. Durch Bindegewebswucherung kann die Wand der Cysten sich verdicken; doch entartet das Bindegewebe häufig wieder und erweicht und zerfällt. Die Cystenwand kann zum Theil verkalken.

Die zahlreichen und mannigfaltigen Veränderungen, welche sich in gewuchertem Schilddrüsengewebe einstellen können, bringen es mit sich, dass das Aussehen von Strumen auf dem Durchschnitt ein sehr buntes und wechselndes ist. Rothbraune und fahlgelbe drüsenreiche Stellen können mit schwarzrothen Hämorrhagieen und braunrothen oder auch durch Fett mehr weiss gefleckten Erweichungsherden und mit Kolloidmassen und hyalinem, durchscheinendem, mit Flüssigkeit durchtränktem, drüsenarmem Bindegewebe, sowie mit glänzend weissen Kalkablagerungen in bunter Mannigfaltigkeit wechseln, und bei der Bildung multipler Knoten können nicht nur die Knoten verschieden aussehen, sondern es können auch die Theile der einzelnen Knoten ein verschiedenes Verhalten zeigen. Gleichzeitig kann auch das Gewebe, das an der Hypertrophie nicht Theil genommen hat, ähnliche regressive Veränderungen bieten, wie sie den gewucherten Theilen zukommen.

Erreichen die Strumen eine bedeutende Grösse, so können sie die Trachea comprimiren und verengen. Es geschieht dies namentlich dann, wenn beide Lappen sich stark vergrössern und die Trachea umfassen, oder wenn ein vergrösserter Lappen die Trachea nach der entgegengesetzten Seite ausbuchtet, oder wenn ein Knoten hinter das Manubrium sterni hinunterwächst. Durch den anhaltenden Druck können die Trachealknorpel zur Atrophie gebracht werden, doch geschieht dies erst nach sehr langer Dauer der Compression.

Besitzt ein Individuum accessorische Schilddrüsen, so können auch diese der Sitz von Strumen werden. Wird das Schilddrüsengewebe grösstentheils entfernt, so geht das restirende Gewebe eine **regenerative Wucherung** ein und kann ganz bedeutend an Masse zunehmen.

Literatur zur pathologischen Anatomie des Kropfes.

Buob, *Du goitre congén. Strassbourg* 1867.
Cohnheim, *Virch. Arch.* 68. *Bd.*
Demme, *Gerhardt's Handb. d. Kinderkrankh. III.*
Friedreich, *Virchow's Handb. d. spec. Path. V* 1858.
Gautier, *Le goître exophthalmique, Revue de méd. X* 1890.
Genzmer, *Virch. Arch.* 74. *Bd.*
Gorf, *Fortschr. d. Med. I.*
Gutknecht, *Virch. Arch.* 99. *Bd* 1885.
Hecker, *Monatsschr. f. Geburtsk. XXXI* 1868.
Hildebrand, *Eulenburg's Realencyklop. Art. Struma.*
Kaufmann, *Struma retropharyngo-oesophagea, Dtsch. Zeitschr. f. Chir. XVIII* 1884.
König, *Arch. f. Heilk.* 1865.
Langendorf, *Aeltere und neuere Ansichten über die Schilddrüse, Biolog. Centralbl. IX* 1889.
Lebert, *Die Krankheiten der Schilddrüse, Breslau* 1862.
Lücke, *Handb. d. Chir. v. Billroth u. Pitha III* 1875, *und D. Zeitschr. f. Chir. VII.*
Luton, *Nouv. Dictionn. de méd. XVI art. goître* 1872.
Madelung, *Accessorische Schilddrüsen, v. Langenbeck's Arch. XXIV.*
Müller, *Ueber die Kropfstenose der Trachea, Kl. Mittheil. v. P. Bruns I* 1884.
Müller, W., *Jenaische Zeitschr. f. Med. VI* 1871.
Niepce, *Traité du goitre, Paris* 1851.
Pflug, *Struma congenita, D. Zeitschr. f. Thierheilk. I* 1875.
Ribbert, *Ueber Regeneration des Schilddrüsengewebes. Virch. Arch.* 117. *Bd.*
Rokitansky, *Zur Anatomie des Kropfes, Wien* 1849.
Rose, *Der Kropftod und die Radicalkur der Kröpfe, Arch. f. klin. Chir. XXII.*
Seitz, *Kropftod durch Stimmbandlähmung, v. Langenbeck's Arch. XXIX.*
Spiegelberg, *Würzburger med. Zeitschr.* 1864.
Stromeyer, *Arch. f. phys. Heilk. IX* 1850.
Virchow, *Die krankh. Geschwülste III.*
Wölfler, *Ueber die Entwickelung und den Bau der Schilddrüse, Wien* 1880; *Entwickelung und Bau des Kropfes, v. Langenbeck's Arch. XXIX* 1883.

§ 287. Die **Aetiologie des gutartigen Kropfes** ist zur Zeit noch nicht aufgeklärt, doch vermögen wir wenigstens bis zu einem gewissen Grade die Bedingungen anzugeben, unter denen er sich zu entwickeln pflegt.

Es ist bereits in § 286 darauf hingewiesen worden, dass durch eine Verstärkung des Blutzuflusses oder eine Hemmung des Blutabflusses eine erhebliche Schwellung der Schilddrüse herbeigeführt werden kann. In diesem Sinne können z. B. häufiges Schreien, das Blasen von Instrumenten, das Tragen schwerer Lasten, Bergsteigen, Schwangerschaft, infectiöse Erkrankungen, Herzfehler u. s. w. wirken. In besonders auffälliger Weise macht sich eine durch congestive Hyperämie herbeigeführte chronische Vergrösserung der Schilddrüse bei jenen Strumen geltend, welche als ein Symptom jener eigenthümlichen Gefässneurose auftreten, welche als Basedow'sche Krankheit bezeichnet wird und welche durch eine Beschleunigung der Herzaction, durch eine Verstärkung der Pulsation der Hals- und Kopfgefässe und durch ein Hervortreten der Augen aus den Augenhöhlen ausgezeichnet ist.

Die aufgeführten Bedingungen sind indessen durchaus nicht immer bei dem Auftreten des Kropfes gegeben, und sie erklären vor allem nicht, dass der Kropf nicht überall in annähernd gleicher Häufigkeit auftritt, sondern vielmehr in manchen Gegenden sehr selten ist, während in anderen ein grosser Procentsatz der Bevölkerung an Strumen leidet. Sie erklären ferner nicht, dass in kropffreien Familien Kropf auftritt, wenn sie in einer Kropfgegend ihren Wohnsitz nehmen, und dass bei Individuen, welche an Kropf leiden, der Kropf schwindet, wenn sie in eine kropffreie Gegend ziehen. Sie erklären ebenfalls nicht, dass Kropf schon bei der Geburt vorhanden sein kann.

Die eben erwähnten Erfahrungsthatsachen erfordern zu ihrer Erklärung die Annahme, dass die Bedingungen der Kropfgenese an gewissen Oertlichkeiten haften. Eine Stütze erhält diese Annahme auch noch dadurch, dass in Gegenden, in welchen Kropf endemisch ist, zu Zeiten Kropfepidemieen vorkommen können, dass z. B. in Garnisonen und Pensionaten zu gleicher Zeit oder rasch nacheinander eine grosse Zahl der dort wohnenden Individuen an rasch sich entwickelnden Strumen erkranken.

Man hat für dieses epidemische und endemische Auftreten des Kropfes vielfach nach Erklärungen gesucht, man hat die Luft, den Boden, das Trinkwasser, die socialen Verhältnisse, kurz alles dasjenige beschuldigt, worin man mit irgend welcher Berechtigung die Ursache erblicken zu dürfen glaubte. Eine allgemeine Anerkennung hat sich indessen keine der aufgestellten Theorieen zu verschaffen gewusst. Am wahrscheinlichsten ist es, dass die Ursache des Kropfes ein **Miasma** ist, und zwar ein solches, welches von der Höhenlage, sowie von den Temperaturverhältnissen und von den Erdformationen der betreffenden Gegend unabhängig ist.

Wahrscheinlich gelangt der Krankheitserreger mit dem Trinkwasser in den menschlichen Organismus.

In Gegenden, in denen Kropf endemisch ist, kommen auch Taubstummheit und Idiotie, sowie jene Störung der Körperausbildung, welche man als Cretinismus bezeichnet, und welche wesentlich durch bestimmte Störungen des Knochenwachsthums (s. diese), zum Theil auch durch pathologische Entwickelung der Weichtheile gekennzeichnet ist, in endemischer Verbreitung vor. Man hat danach diese Entwickelungsstörungen seit langem zu dem Auftreten des Kropfes in Beziehung gebracht und die Annahme gemacht, dass die cretinistische Missbildung des Organismus demselben Miasma die Entstehung verdanke, wie der Kropf, dass erstere als die schwerere Form derselben infectiösen Erkrankung wie der Kropf anzusehen sei. Gestützt wird sie wesentlich dadurch, dass cretinistische Idioten meistens zugleich auch Kropf haben und oft aus Familien stammen, welche an Kropf leiden, und dass sie, soweit es sich nicht um sporadische, durch krankhafte Processe und Entwickelungsstörungen im Gehirn bedingte Idiotie handelt, wesentlich in denselben Gebieten in grösserer Zahl vorkommen, in denen auch Kropf endemisch ist.

Literatur zur Aetiologie des Kropfes.

Baillarger, *Enquête sur le goitre et le crétinisme, Paris* 1873.
Bircher, *Der endemische Kropf. Basel* 1883.
Freund, *Die Beziehungen der Schilddrüse zu den weibl. Geschlechtsorganen, I.-D. Strassburg* 1882.
Hirsch, *Handb. d. hist.-geogr. Pathol.* 2. *Aufl.* 1883.
Klebs, *Studien über die Verbreitung des Kropfes in Oesterreich. Prag* 1878.
Kratter, *Der alpine Cretinismus, Oesterr. Ges. f. Gesundheitspflege in Wien* 1884.
Lücke, *Chir. v. Pitha und Billroth III.*
Röll, *Spec. Path. u. Ther. der Hausthiere*, 1876.
Rösch, *Unters. über den Cretinismus in Württemberg*, 1844.
Sachs, *Die Taubstummen im Königreich Sachsen, Leipzig* 1884.
Saint-Lager, *Étude sur les causes du crétinisme et du goitre endémique. Paris* 1867.
Schmid, *Einiges über Kropf und Cretinismus, Württemberg. Correspondenzbl.* 1884 *u.* 1886.
Streckeisen, *Morphologie d. Schilddrüse, Virch. Arch.* 103. *Bd.*; *Das Königreich Württemberg, herausg. v. K. statist. Bureau* 1884.
Virchow, *Gesammelte Abhandl.* 1856.

§ 288. Von **Geschwülsten** kommen in der Schilddrüse sowohl epitheliale als auch Bindesubstanzgeschwülste vor und bilden die Grundlage jener Drüsenvergrösserungen, welche als **maligne Strumen** bezeichnet werden. Sie sind gegenüber den gutartigen Hypertrophieen dadurch ausgezeichnet, dass sie oft über das Gebiet der Drüse hinausgreifen und das benachbarte Gewebe in Mitleidenschaft ziehen, und dass sie Metastasen machen.

Die **epithelialen Geschwülste** bestehen meist aus weichen, markig aussehenden Wucherungen und bilden knotige Tumoren von Hühnereibis Kindskopfgrösse, welche in irgend einem Schilddrüsenlappen sitzen und meist noch von normalem oder hyperplastischem Schilddrüsengewebe umgeben sind. Nur selten ist die ganze Schilddrüse in Krebsgewebe umgewandelt. Metastasen und Einbruch der Wucherung in angrenzendes Gewebe, z. B. in die Luftröhre und den Kehlkopf, sind häufig und bedingen es, dass die Drüse gegen die Umgebung weniger verschieblich ist als bei gutartigem Kropf. Sie entwickeln sich meistens in einem bereits bestehenden Kropf.

Meist zeigt das krebsige Gewebe den Bau eines typischen Carcinomes, doch giebt es auch Geschwulstbildungen, welche den malignen Adenomen zugezählt werden müssen. In seltenen Fällen kommen auch metastasirende Adenome vor, welche in ihrem Bau den normalen Drüsen sehr ähnlich sehen. Meist enthalten sie indessen mit hohem Cylinderepithel ausgekleidete Drüsenschläuche und Blasen, in deren Innern sich zuweilen Papillen entwickeln (Adenoma papilliferum).

Die Krebse besitzen meist den Bau des Carcinoma simplex oder des Carcinoma medullare, deren Epithelnester aus kugelig-ovalen oder polymorphen Zellen bestehen. Sehr selten sind Plattenepithelkrebse (Förster, Eppinger, Lücke, Braun, Kaufmann).

Von **Bindesubstanzgeschwülsten** kommen in der Schilddrüse am häufigsten **Sarkome** vor und entwickeln sich ebenfalls meistens dann, wenn bereits Strumen vorhanden sind. Es sind sowohl Rundzellensarkome als Spindelzellensarkome beobachtet, ferner auch Sarkome mit polymorphen Zellen, Riesenzellensarkome (Wölfler), Angiosarkome (Wölfler) und alveoläre Sarkome. Sie treten in Form von knotigen Tumoren auf, welche einen mehr oder minder grossen Theil eines Schilddrüsenlappens, selten dagegen die ganze Schilddrüse einnehmen.

Die Schnittfläche ist im Allgemeinen glatt, doch ist die Geschwulst meist durch derbere Faserzüge in Lappen und Läppchen getheilt. Je nach dem Blutgehalt ist die Farbe weiss und grauweiss oder röthlich oder rothbraun oder dunkelroth. Letzteres ist namentlich bei Geschwülsten mit cavernösen Blutgefässen der Fall, die überdies noch hämorrhagische Herde enthalten können. Die Consistenz ist wechselnd je nach dem Zellreichthum. Die von den sarkomatösen Wucherungen umwachsenen Drüsenblasen können sich ziemlich lange erhalten. Nach Wölfler kommt es auch vor, dass in der Masse sarkomatöser Geschwülste Muskelfasern eingeschlossen sind.

Metastasenbildung kann sowohl auf dem Lymph- als auf dem Blutwege erfolgen.

Fibrome sah Wölfler bei einem 56-jährigen Manne in Form mehrerer haselnuss- bis walnussgrosser derber Knoten.

Acute Entzündungen der Schilddrüse oder des Kropfes, **acute Thyreoiditis** und **acute Strumitis** kommen am häufigsten nach Verletzungen sowie bei septischen und pyämischen Infectionen, nach Typhus

abdominalis, nach Diphtherie (Brieger), nach Angina und nach Gelenkrheumatismus vor, können indessen auch idiopathisch auftreten und verursachen mehr oder minder bedeutende schmerzhafte Schwellungen. Je nach ihrer Genese wird also die Entzündung durch verschiedene Bakterien verursacht. Bei Ausgang in Eiterung bilden sich Eiterherde, zuweilen auch gangränöse Herde und schliesslich Abscesse, welche in die Umgebung durchbrechen können.

Chronische Entzündungen mit Gewebsinduration schliessen sich am häufigsten an Gewebsnekrose und Zerfall im Innern von Strumen an. Andere chronische Entzündungen, welche zu diffuser Gewebsverhärtung führen, sind sehr selten.

Tuberculose der Schilddrüse ist nicht eben häufig, doch kommen sowohl disseminirte hämatogene Miliareruptionen als auch grössere Tuberkelherde vor.

Gummiknoten der Schilddrüse sind sehr selten.

Echinokokken der Schilddrüse sind selten.

Literatur über Geschwülste und Echinokokken der Schilddrüse.

Bircher, *Volkmann's Samml. klin. Vortr. N.* 222.
Braun, *v. Langenbeck's Arch. XXVIII.*
Cornil, *Arch. de phys.* 1875.
Dardel, *Des kystes hydatiques du corps thyroïde, Paris* 1888, *ref. Centralbl. f. Bakt. V.*
Demme, *Jahresber. d. Berner Kinderspitals* 1879, *und Gerhardt's Handb. d. Kinderkrankheiten III.*
Eberth, *Virch. Arch.* 55. *Bd.*
Eppinger, *Prager Vierteljahrsschr.* 1875.
Griffini, *Papilloma infettante, Arch. per le Scienze Med. IV* 1880.
Kaufmann, *D. Zeitschr. f. Chir. XI und XIV.*
Kocher, *D. Zeitschr. f. Chir. IV.*
Lücke, *Arch. f. klin. Chir. VIII.*
Müller, W., *Jenaische Zeitschr. f. Med. VI* 1871.
Neumann, E., *v. Langenbeck's Arch. XXIII.*
Pick, *Sarcoma ossificans, Zeitschr. f. Heilk. XIII* 1892.
Pinner, *D. Zeitschr. f. Chir. XVII* 1882.
Rose, *Arch. f. klin. Chir. XXIII.*
v. Winiwarter, *Beitr. z. Statistik der Carcinome, Stuttgart* 1878.
Wölfler, *l. c.* § 286.

Literatur über Thyreoiditis und Strumitis.

Beck, *Arch. f. phys. Heilk.* 1851.
Boegehold, *D. med. Wochenschr.* 1880.
Chiari, *Tuberculose, Med. Jahrb. v. Stricker* 1878.
Fränkel, *Tuberculose, Virch. Arch.* 104. *Bd.*
Kocher, *Zur Pathol. u. Therap. des Kropfes, D. Zeitschr. f. Chir. IV* 1874, *X* 1878.
Kohn, *Strumitis u. Thyreoiditis, Wien. med. Zeitung* 1885.
Martinache, *De l'inflamm. aiguë du corps thyr., Paris* 1861.
Roellinger, *De la thyreoidite aiguë, Paris* 1877.
Staudenmeyer, *Zeitschr. f. Chir., Med. und Geburtsh.* 1870.
Tavel, *Ueber die Aetiologie der Strumitis, Basel* 1892.
Weigert, *Tuberculose, Virch. Arch.* 88. *Bd.*
Zoniovitch, *De la thyreoïdite aiguë rhumatismale, Paris* 1885.

VIII. Pathologische Anatomie der Thymusdrüse.

§ 289. Die **Thymus** ist ein drüsenähnliches Organ, welches während der Fötalzeit und in den zwei ersten Lebensjahren eine erhebliche Ausbildung erlangt, von da an in seinem Wachsthum stille steht und vom zehnten Jahre ab sich wieder zurückbildet und durch Bindegewebe und Fettgewebe substituirt wird.

Sie liegt im vorderen oberen Mediastinalraum, hinter dem oberen Theil des Sternums, reicht bis nahe an die Schilddrüse und besteht meistens aus zwei länglichen flachen Lappen, welche mit ihrem medialen Rande einander berühren oder an dieser Stelle untereinander verschmolzen und von Bindegewebe umschlossen sind.

Die einzelnen Lappen werden durch Bindegewebszüge in Läppchen abgegrenzt. Die kleinsten Structureinheiten, die von Bindegewebe mehr oder weniger vollkommen abgegrenzten Acini, besitzen einen Bau, welcher sehr an denjenigen der Lymphdrüsen erinnert, indem ein lockeres, spärlich entwickeltes adenoides Bindegewebe indifferente, lymphatischen Elementen gleichende Zellen und grosse, z. Th. mehrkernige Zellen einschliesst. In den peripheren Theilen ist das Zellennetz des Bindegewebsstromas dichter und die Zahl der eingelagerten Zellen erheblich grösser als im Centrum, und man kann danach in den kleinsten Läppchen eine Rinden- und eine Marksubstanz unterscheiden. Einen Ausführungsgang besitzt die ausgebildete Thymus nicht, dagegen Lymphgefässe; doch ist der Verlauf derselben nicht näher bekannt. Das Gewebe ist reich an Blutgefässen.

Nicht selten bilden sich kleine accessorische Drüsen, welche meist oberhalb der Hauptdrüse in der Nähe der Schilddrüse liegen. Mangel der Thymus kommt bei hochgradiger Körpermissbildung, sehr selten bei sonst normalen Früchten vor.

Das Gewicht der Thymus beträgt bei Neugeborenen durchschnittlich 24, bei Kindern von 2 Jahren 26 g, ist indessen erheblichen Schwankungen unterworfen.

Die Thymus entwickelt sich (Stieda, Kölliker, His, Watney) aus dem Epithel einer Kiemenspalte, ist also ursprünglich eine epitheliale Bildung, doch schwinden später die Epithelien wieder, und die Ausbildung des lymphadenoiden Gewebes geht vom Bindegewebe aus.

Ueber die Bedeutung und die Function der Thymus lässt sich zur Zeit etwas Sicheres nicht sagen. Watney, der umfangreiche Studien über den Bau derselben angestellt hat, schreibt ihr eine Betheiligung an der Bildung der rothen und farblosen Blutkörperchen zu. Erstere sollen in hämoglobinhaltigen Zellen gebildet werden.

Schon in der Fötalzeit, reichlicher jedoch im extrauterinen Leben enthält die Thymus homogene, in der Peripherie oft concentrisch geschichtete, zum Theil verkalkte Körper, welche als Hassal'sche Körperchen bezeichnet werden. Sie liegen hauptsächlich in der Mitte der Follikel und sind aus Zellen zusammengesetzt, die zwiebelschalenartig aneinandergelagert sind. Stieda hält dieselben für Ueberreste der ursprünglichen epithelialen Thymusanlage, nach Amann geht die Entwickelung derselben von den Reticulumzellen oder den Perithelzellen der Gefässe oder den Lymphkörperchen aus, deren Kern und Protoplasma kolloid entartet.

Sowohl verkalkte als unverkalkte concentrische Körper können bei der Rückbildung der Drüse, die wesentlich durch einen Schwund der Zellen bedingt ist, zerfallen und schwinden.

Unter den **pathologischen Veränderungen der Thymus** ist zunächst eine abnorme Grösse derselben in den ersten Lebensjahren, sowie eine mangelhafte Rückbildung derselben nach dem zehnten Lebensjahre zu nennen. Unter Umständen kann sie sich bis in die dreissiger und vierziger Jahre erhalten.

Hämorrhagieen kommen namentlich bei Tod durch Asphyxie sowie bei hämorrhagischer Diathese vor.

Hämatogene eiterige Entzündungen kommen namentlich bei Pyämie vor und können zu multipler Abscessbildung oder zu totaler Vereiterung führen. Eiterungen am Halse greifen gelegentlich auch auf die Thymus über.

Tuberculose tritt sowohl in Form disseminirter Knötchen als auch in grossen verkäsenden Granulationsherden auf.

Gummöse syphilitische Entzündungen sind mehrfach beschrieben.

Primäre Geschwulstbildungen von dem Bau der weichen oder harten Lymphosarkome, sowie reine Sarkome kommen sowohl bei Leukämie, als auch ohne diese vor und treten in Form weicher markiger oder derberer Tumoren auf, die zuweilen eine beträchtliche Grösse erreichen und auf die Respirationswege und die angrenzenden Gefässe und das Herz drücken und die Lunge nach aussen drängen.

Literatur über die Thymus.

Affanasiew, *Arch. f. mikr. Anat. XIV* 1877.
Amann, *Beitr. z. Anat. d. Thymus, I.-D. Basel* 1882.
Bienwald, *Beitr. zur Kenntniss der Thymusgeschwülste, I.-D. Greifswald* 1889.
Dubois, *Entzündung, Gaz. méd. de Paris* 1850.
Dupaul, *Entzündung der Thymus, Mém. de l'Acad. de méd. XVII.*
Eberth, *Gumma, Virch. Arch.* 40. *Bd.*
Friedleben, *Die Physiol. d. Thymusdrüse, Frankfurt a. M.* 1858.
Gegenbaur, *Anatomie, Leipzig* 1889.
Grawitz, *Ueber plötzliche Todesfälle im Säuglingsalter (Erstickung durch Druck der Thymus), Dtsch. med. Wochenschr.* 1888.
His, *Zeitschr. f. wissensch. Zool. X und XI, und Menschliche Embryonen I, Leipzig* 1880.
Kölliker, *Gewebelehre, Leipzig* 1867, *und Entwickelungsgeschichte, Leipzig* 1879.
Lancereaux, *Traité d'anat. path. II* 1881.
Steudener, *Virch. Arch.* 59. *Bd.*
Stieda, *Unters. üb. die gland. thymus, gl. thyr. u. gland. carotica, Leipzig* 1881.
Virchow, *Geschwülste II, und sein Arch.* 3. *Bd.*
Watney, *Philos. Transact. of the Roy. Soc. III* 1882.
Wittich, *Hypertrophie und theilweise Vereiterung der Thymusdrüse, Virch. Arch.* 8. *Bd.*
Waldeyer, *Rückbildung der Thymus, Centralbl. f. d. med. Wiss* 1890

ZWÖLFTER ABSCHNITT.

Pathologische Anatomie des Harnapparates.

I. Missbildungen des Harnapparates.

§ 290. Die **Missbildungen des Harnapparates** bestehen meistens in einer Veränderung der Form, sowie in einer Verlängerung, oft auch in einer Verdoppelung einzelner Abschnitte. Seltener sind Veränderungen des histologischen Baues der Niere, doch haben dieselben eine grosse Bedeutung, da sie zum Ausgangspunkt mächtiger Geschwülste werden können.

Beiderseitiger Mangel oder **Verkümmerung der Nieren** kommt nur bei stark missbildeten Früchten vor und bedingt Lebensunfähigkeit.

Congenitaler Mangel einer Niere ist eine seltene Missbildung, welche bei sonst wohlgestalteten Individuen vorkommt. Derselbe hindert die normale Entwickelung nicht, indem die vorhandene Niere hypertrophirt und die excretorischen Functionen allein übernimmt. Die linke Niere fehlt häufiger als die rechte. Der zugehörige Ureter fehlt meistens ebenfalls, doch kommen Fälle vor, in denen noch Rudimente des letzteren am unteren Ende vorhanden sind.

Congenitale einseitige Atrophie einer Niere ist etwas häufiger. Bei hochgradiger Atrophie stellt sie ein plattes, dünnes, bindegewebiges Organ von 2—5 cm Länge, 1,5—3 cm Breite dar, welches keine oder nur spärliche Ueberreste von Harnkanälchen und MALPIGHI'schen Körperchen enthält und von normal verlaufenden, aber abnorm kleinen Gefässen mit Blut versorgt wird.

Die Ursache einseitigen Mangels der Nieren entzieht sich meist unserer Erkenntniss. Wir können nur sagen, dass das Hervorwachsen des Nierenganges aus dem WOLFF'schen Gange aus irgend einem Grunde verhindert oder wenigstens beschränkt wurde. Auch die Atrophie einer Niere ist zum Theil eine solche Hemmungsbildung, deren Genese sich nicht mehr eruiren lässt. In anderen Fällen handelt es sich um Folgen entzündlicher Veränderungen, welche jenen, die wir im extrauterinen Leben beobachten, gleich sind, also wesentlich durch zellige Infiltration und Hyperplasie des Bindegewebes charakterisirt sind. Die atrophischen Nieren enthalten zuweilen kleine, durch Dilatation von Harnkanälchen entstandene Cysten.

Ist eine Niere verkümmert, so stellt sich in der anderen eine **compensatorische Hypertrophie** ein, so dass das betreffende Individuum wieder hinlängliches secernirendes Nierenparenchym erhält.

Unter den **angeborenen Formveränderungen** der Niere ist die **Erhaltung der fötalen Lappung** die häufigste. Meist sind indessen die Grenzen der einzelnen Renculi nur durch seichte Furchen angedeutet. Nur selten greifen die Furchen tiefer, so dass einzelne Nierenabschnitte abgeschnürt werden, und eine scheinbare Vermehrung der Nieren eintritt.

Verwachsungen beider Nieren untereinander kommen am häufigsten in der Form der **Hufeisenniere** vor, bei welcher die beiden Nieren einander genähert und am unteren Ende durch eine Bandmasse oder durch Nierensubstanz verbunden sind. Weit seltener als die unteren sind die oberen Enden oder die Mittelstücke oder sämmtliche medial gelagerten Theile der Nieren untereinander vereinigt. Mit einer innigeren Verschmelzung ist meist auch eine erhebliche **Verlagerung beider Nieren**, eine **Dystopie**, verbunden. Am häufigsten sitzen sie in der Gegend des Promontoriums und bilden eine dicke Scheibe, an deren Vorderfläche der Hilus mit einfachem oder doppeltem Nierenbecken und 1—4 Ureteren liegt, welche entsprechend der tiefen Lage verkürzt sind. In seltenen Fällen sind die verschmolzenen Nieren seitwärts von der Wirbelsäule gelagert.

Die Gefässe der verschmolzenen und verlagerten Nieren haben stets einen abnormen Ursprung und sind zuweilen auch vermehrt. So beziehen z. B. am Promontorium sitzende Nieren ihre Arterien aus dem untersten Theil oder der Bifurcation der Aorta und aus der Iliaca communis, und die Venen senken sich in die entsprechenden Theile der Vena cava und der Venae iliacae communes ein.

Die Verschmelzung der Nieren hat ihren Grund darin, dass die nach oben wachsenden Nierengänge oder deren zur Niere sich entwickelnde Enden frühzeitig untereinander in Berührung kommen. Die tiefe Lage dieser Nieren spricht dafür, dass gleichzeitig der Nierengang verhindert wurde, nach oben zu wachsen.

Einseitige Dystopie betrifft am häufigsten die linke Niere, welche dabei der Mittellinie genähert und nach abwärts in die Gegend des Kreuzbeins gerückt ist. Die Nierengefässe besitzen einen abnormen Ursprung; der Ureter ist verkürzt.

Erworbene Verlagerungen der Nieren kommen am häufigsten rechts vor und werden theils durch eine lockere und schlaffe Beschaffenheit des perirenalen Gewebes, besonders des Bauchfelles herbeigeführt. Die Niere besitzt dabei Gefässe mit normalem Ursprung, und der Ureter ist nicht verkürzt, sondern geschlängelt oder abgeknickt. Endlich ist die Niere leicht verschiebbar und wird daher als **Wanderniere** bezeichnet.

Ueber **angeborene Cysten** und **Geschwülste** vergl. § 313.

Von **Missbildungen des Ureters** und **des Nierenbeckens** kommt am häufigsten eine einseitige oder beidseitige V e r d o p p e l u n g des N i e r e n b e c k e n s, sowie des U r e t e r s vor. Eine mehrfache Theilung des Nierenbeckens, wobei sich eine grössere Zahl von schlauchartigen Nierenkelchen bildet, ist dagegen sehr selten.

Die Verdoppelung der Ureteren ist entweder auf den oberen Theil beschränkt oder erstreckt sich auch auf den untersten Theil, so dass sie getrennt in die Harnblase einmünden. Nach Weigert und Boström ist letzteres nicht selten, und die getheilten Ureteren verlaufen meist gekreuzt.

Partielle Verdoppelung eines Ureters beruht auf einer frühzeitigen Theilung, totale Verdoppelung auf einer doppelten Anlage des Nierenganges.

Sowohl normale als missbildete Ureteren können an abnormer Stelle

ausmünden. So kann ein Ureter beim Mann auf dem Colliculus seminalis oder in einem Samenbläschen, beim Weibe in der Urethra, in der Vagina oder im Uterus ausmünden. Es kann also eine secundäre Vereinigung eines Nierenganges mit einem MÜLLER'schen Gange stattfinden.

In seltenen Fällen bilden sich im Ureter Schleimhautduplicaturen, die als Klappen wirken, sowie Knickungen. Es kommt ferner auch eine angeborene Atresie eines Ureters oder eines Nierenbeckens oder einzelner Nierenkelche vor, alles Veränderungen, durch welche der Abfluss des Urins behindert und Hydronephrose (§ 311) herbeigeführt werden kann. Nach BOSTRÖM, TANGL und Anderen kann sich bei Verschluss des unteren Ostiums der erweiterte Ureter in Form einer Blase in die Harnblase vorstülpen und dadurch die Entleerung des anderen Ureters behindern, oder auch die Urethralöffnung verlegen, letzteres dann, wenn das Ende des blinden Ureters bis an die Blasenmündung hinunterrückt.

Literatur über Missbildungen der Niere, des Nierenbeckens und der Ureteren und über Lageveränderungen der Niere.

Arnold, J., *Angeb. einseitige Nierenschrumpfung mit Cystenbildung, Beitr. v. Ziegler VIII* 1890.
Boström, *Beitr. zur pathol. Anatomie der Niere, Freiburg* 1884.
Ebstein, *Handb. d. spec. Pathol. von v. Ziemssen IX.*
Gruber, *Nierenverlagerungen, Virch. Arch.* 68. *Bd.* 1876.
Heller, *Dtsch. Arch. f. klin. Med.* 5. *Bd.*
Hertz, *Atrophie der l. Niere, Virch. Arch.* 46. *Bd.* 1869.
Hoffmann, *Umwandlung der Samenblasen in Harnleiter, Arch. der Heilk. XIII* 1872.
Kolisko, *Beitr. zur pathol. Anatomie der Ureteren, Wiener klin. Wochenschr.* 1889.
Landau, *Die Wanderniere der Frauen, Berlin* 1882.
Meschede, *Mangel einer Niere, Virch. Arch.* 33. *Bd.* 1865.
Neelsen, *Beiträge zur pathol. Anatomie der Ureteren, Beitr. v. Ziegler III* 1888.
Palmer, *Bildungsanomalieen des uropoetischen Systems, Prag. med. Woch.* 1891.
Perl, *Compensatorische Nierenhypertrophie, Virch. Arch.* 56. *Bd.* 1872.
Rosenstein, *Ueber complementäre Hypertrophie der Niere, Virch. Arch.* 53. *Bd.* 1871.
Schütze, *Die Wanderniere, Berlin* 1888.
Tangl, *Bildungsfehler der Urogenitalorgane, Virch. Arch.* 118. *Bd.* 1889.
Weigert, *Ueber einige Bildungsfehler der Ureteren, Virch. Arch.* 70. *Bd.* 1877, *und Zwei Fälle von Missbildung eines Ureters und einer Samenblase, ib.* 104. *Bd.* 1886.
Wölfler, *Wiener med. Wochenschr.* 1876.

§ 291. Unter den **Missbildungen der Harnblase** ist die wichtigste die **Fissura** (Exstrophia, Extroversio, Inversio) **vesicae urinariae** (vergl. den allg. Th.), welche auf einem mangelhaften Verschluss der Bauchdecken und der Blase beruht, so dass in der Bauchwand über der Symphyse ein Defect bleibt, durch welchen sich die hintere Wand der Blase vordrängt. Häufig ist zugleich die Symphyse gespalten, der Penis oder die Clitoris rudimentär und die Harnröhre oben offen (Epispadie).

In seltenen Fällen ist die Blase geschlossen und liegt nur durch eine Bauchspalte oder durch den Nabel vor (Ektopia). Zuweilen ist die Blase vorn geschlossen, aber es besteht ein Defect in der Hinterwand, durch welchen die Blase mit dem Becken oder der Scheide in Communication steht.

Sehr häufig erhalten sich kleine **Reste des Urachus** im unteren Abschnitt des Ligamentum vesicae medium und bilden entweder einen engen, mit Epithel bekleideten Schlauch oder kleine Cysten, die gegen die Blase abgeschlossen sind oder mit ihr in Verbindung stehen. In

letzterem Falle können sie bei übermässiger Harnansammlung in der Blase sich erweitern. Besteht das Hinderniss der Harnentleerung schon sehr frühzeitig, so bleibt der Urachus offen und kann dem Urin zum Abfluss dienen.

Theilung der Blase in zwei vollständig (Vesica bipartita) oder unvollständig (Vesica bilocularis) gesonderte Höhlen ist sehr selten. Die Höhlen liegen entweder neben oder über einander. Im letzteren Falle können die Ureteren sowohl in den oberen als in den unteren Theil einmünden.

Angeborene Divertikel der Blase sind selten.

Verschliessung der Harnblase gegen die Urethra oder die Ureteren ist ebenfalls selten. Bei Verschluss gegen die Urethra bleibt der Urachus meist offen. Bei Schluss desselben kann die Harnblase stark erweitert sein.

Vollkommener **Mangel der Harnblase** ohne andere Missbildungen ist nur in wenigen Fällen beobachtet; nicht selten dagegen ist eine **abnorme Kleinheit** der Blase. Bei völligem Mangel der Blase münden die Ureteren in die Urethra.

Mangel der Urethra kommt sowohl bei dem männlichen als bei dem weiblichen Geschlechte vor.

Verschluss (Atresia) der Harnröhre kommt ebenfalls bei beiden Geschlechtern vor und wird entweder durch partielle Defecte in derselben oder durch Obliteration der Mündung herbeigeführt.

Abnorme Enge kann sowohl partiell als auch in der ganzen Länge der Harnröhre vorkommen. Es kann ferner die Harnröhre durch hypertrophische Entwickelung des Colliculus seminalis verengt werden.

Mündet die Harnröhre an der oberen Fläche des Penis, so bezeichnet man den Zustand als **Epispadie** (Fig. 373), mündet sie an der unteren,

Fig. 374.

Fig. 373.

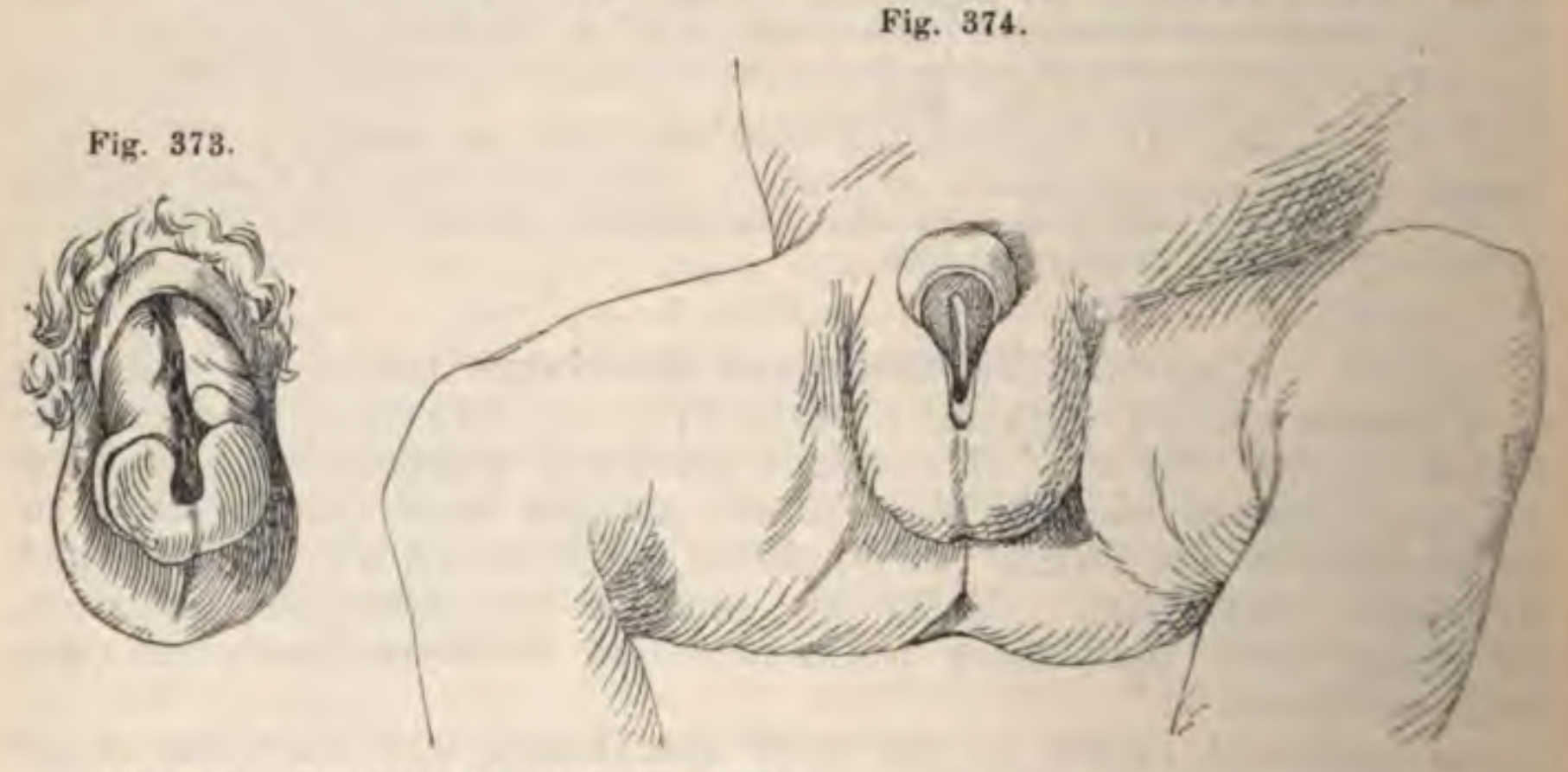

Fig. 373. Epispadie (nach AHLFELD).
Fig. 374. Hypospadie mit Verkümmerung des Penis. Um $^1/_4$ verkleinert.

als **Hypospadie** (Fig. 374). Letzteres kommt häufig vor. Die Oeffnung liegt dabei entweder noch im Bereiche der Eichel oder des Penis oder am vorderen, mitunter sogar am hinteren Ansatz des Scrotums (Hypospadia perineoscrotalis). Der Penis ist dabei häufig verkümmert (Fig. 374).

In seltenen Fällen hat man **mehrfache Oeffnungen** der Harnröhre beobachtet. Ferner kommt es bei Männern vor, dass neben der Urethra noch ein blind endigender Gang in der Eichel besteht.

Literatur über Missbildungen der Harnblase und der Urethra.

Ahlfeld, *Die Missbildungen des Menschen II*, *Leipzig* 1882.
Arnold, *Angeb. Strictur d. Harnröhre, Dilatation der Harnblase u. Harnleiter, Uterus masculinus*, *Virch. Arch.* 47. *Bd.*
Bergh, *Epispadie*, *Virch. Arch.* 41. *Bd.* 1867.
Boström, *Beitr. z. pathol. Anat. der Niere I*, *Freiburg i. B.* 1884.
Bramann, *Urachusreste*, *v. Langenbeck's Arch. XXXVI* 1887.
Busch, *Angeb. Anomalie der männlichen Harnröhre*, *Berl. klin. Wochenschr.* 1874.
Förster, *Die Missbildungen*, *Jena* 1865.
Guyon, *Vices de conformation de l'urèthre*, *Paris* 1863.
Keibel, *Z. Entwickelungsgeschichte d. Harnblase*, *Anat. Anz. VI* 1891.
Lesser, *Beitr. zur Pathol. u. Ther. der Hypospadie*, *I.-D. Strassburg* 1876.
Lichtheim, *Ektopie der Harnblase*, *v. Langenbeck's Arch. XV.*
Lücke, *Perineale Hypospadie*, *Verh. d. Congr. d. Dtsch. chir. Ges.* 1878.
Thiersch, *Entstehung und Behandlung der Epispadie*, *Arch. d. Heilk. X* 1869.
Wutz, *Ueber Urachus und Urachuscysten*, *Virch. Arch.* 92. *Bd.* 1883.

II. Pathologische Anatomie der Nieren, des Nierenbeckens und der Ureteren.

1. Die Störungen der Blutcirculation in den Nieren und deren Folgen. Hypertrophie und Atrophie der Nieren. Arteriosklerotische Nierenschrumpfung, embolische Nekrosen und embolische Narben.

§ 292. Die Circulation in der Niere ist theils von der Höhe des Aortendrucks, theils von den Widerständen, welche dem Blute innerhalb der arteriellen, capillaren und venösen Gebiete der Nierengefässe entgegengestellt werden, abhängig. Der Zufluss von Blut zu den Nieren wechselt schon unter normalen Verhältnissen und ist zur Zeit gesteigerter Nierensecretion am reichlichsten.

Congestive Hyperämie der Niere ist entweder die Folge einer Erhöhung des Aortendruckes oder einer Relaxation der Nierenarterien.

Da die Absonderung des Harnes in erster Linie von dem Druck und der Geschwindigkeit des Blutstromes in den Glomeruli abhängig ist, so wird bei Nierencongestion die Abscheidung des Urins gesteigert.

Wird eine Niere aus dem Körper entfernt oder geht die eine durch krankhafte Processe zu Grunde, so übernimmt die andere die ganze excretorische Function und erfährt danach eine **compensatorische Hypertrophie**. Dieselbe ist um so vollkommener, je früher der Verlust der einen Niere eintritt und kann so erheblich werden, dass das Volumen der restirenden Niere auf das Doppelte des normalen steigt. Die Volumszunahme beruht theils auf einer Verlängerung und Verbreiterung der Harnkanälchen und einer Vergrösserung der Glomeruli, theils auf einer Vermehrung der beiden. Nach Angabe der Autoren tritt indessen letzteres nur dann ein, wenn die Niere intrauterin oder in den ersten Lebensjahren verloren geht.

Bei partieller Verödung einer Niere kann das restirende gesunde Parenchym ebenfalls hypertrophiren.

In den erweiterten und verlängerten Harnkanälchen sind die Drüsenzellen sowohl vermehrt als vergrössert.

Das Gewicht beider Nieren beträgt nach THOMA (*Untersuchungen über die Grösse und das Gewicht der Bestandtheile des Körpers, Leipzig 1882*) bei Neugeborenen 23 g, im Alter von 6 Monaten 44 g, am Ende des ersten Jahres 62 g, im Alter von 10 Monaten 165 g, im Alter von 20 Jahren 285 g, im Alter von 25 Jahren 304 g. Das Gewicht der einen Niere eines Erwachsenen kann schon unter normalen Verhältnissen von demjenigen der anderen um 30—40 g differiren.

Nach LEICHTENSTERN beträgt der Durchmesser eines normalen Glomerulus 135—225 μ, derjenige eines gewundenen Harnkanälchens 49—79 μ, derjenige eines geraden 26—49 μ. In hypertrophischen Nieren steigt der erste auf 188—402 μ, der zweite auf 49—141 μ, der letzte auf 49—89 μ.

Literatur über compensatorische Nierenhypertrophie.

Beumer, *Virch. Arch.* 72. *Bd.*
Boström, *Beitr. z. path. Anat. der Niere, Freiburg i. B.* 1884.
Eckardt, *Ueber die compensatorische Hypertrophie und das physiologische Wachsthum der Niere, Virch. Arch.* 114. *Bd.*
Eppinger, *Prager med. Wochenschr.* 1879 *Nr.* 36.
Golgi, *Ipertrofia compensatoria dei reni, Arch. per le Sc. Med. VI* 1882 *und Arch. ital. di biol. II.*
Grawitz *und* **Israel**, *Virch. Arch.* 77. *Bd.*
Gudden, *Virch. Arch.* 66. *Bd.*
Köster, *Compensat. Hypertrophie in atroph. Nieren, Berl. klin. Woch.* 1882.
Leichtenstern, *Berl. klin. Wochenschr.* 1881, *N.* 24.
Lorenz, *Zeitschr. f. klin. Med. X* 1886.
Perl, *Virch. Arch.* 56. *Bd.*
Ribbert, *Virch. Arch.* 88. *Bd.*
Ziegler, *Ueber die Ursachen path. Gewebswuch., Internat. Beitr., Festschr. f. Virch. II* 1891.

§ 293. **Stauungshyperämie der Niere** ist meist die Folge allgemeiner Circulationsstörungen, weit seltener ist sie durch locale Ursachen bedingt. Zu ersteren geben namentlich Lungen- und Herzleiden Veranlassung, zu letzteren Thrombose der Vena cava oder der Nierenvenen selbst. Letztere kommt am häufigsten bei Kindern vor, welche in den ersten Lebenswochen an Marasmus zu Grunde gehen, kann sich indessen auch an entzündliche, sowie an andere Nierenerkrankungen anschliessen, welche mit einer partiellen Verödung der Nierengefässe verbunden sind.

Wird der Blutabfluss aus den Nieren plötzlich gehemmt, so tritt eine blutige Anschoppung ein, wodurch die Niere mächtig anschwillt und ein dunkel violett- oder schwarzrothes Aussehen erhält. Schon sehr bald stellen sich Hämorrhagieen ein, und zwar sowohl in der Rinde und unter der Kapsel, als in der Marksubstanz, so dass die BOWMAN'schen Kapseln und die Harnkanälchen sich grossentheils mit Blut anfüllen.

Erfolgt der Verschluss der Venen langsam, so findet das Blut theilweise einen Ausweg durch kleine Gefässe, welche aus der Niere in die Kapsel eintreten und ihr Blut an kleine Venen abgeben, welche in das Gebiet der Venae phrenicae, lumbales und suprarenales gehören. In Folge dessen stellt sich nur Oedem der Niere ein, und es treten nur wenige rothe Blutkörperchen aus den Gefässen aus.

Hält eine hochgradige Behinderung des Blutabflusses aus den Nieren längere Zeit an, so geräth das Drüsengewebe der Niere in Nekrose, Verfettung und Zerfall.

Ist die Stauung minder hochgradig, z. B. so, wie sie bei uncompensirten Herzfehlern vorkommt, so ist die Schwellung der Niere nur gering, dagegen ist sie dunkel blauroth, cyanotisch. Hält der Process längere Zeit an, so wird die Niere allmählich auffallend hart und fest

Gleichzeitig wird die Rinde wieder etwas blasser, mehr grauroth und dem Verlauf der Venen entsprechend roth gestreift. Diesen Zustand bezeichnet man als **cyanotische Induration**.

Bei kurzem Bestande der Stauung sind die Nierengefässe durchgehends stark mit Blut gefüllt, Venen und Capillaren oft erheblich dilatirt. Im Kapselraum mancher Glomeruli, sowie in zahlreichen Harnkanälchen findet sich etwas Flüssigkeit, welche beim Kochen körnige Niederschläge von Eiweiss liefert und zuweilen auch rothe Blutkörperchen enthält In einzelnen Harnkanälchen finden sich ferner hyaline, durchsichtige, farblose Ausgüsse, Harncylinder, welche aus Eiweissmassen, die mit dem Harnwasser aus den Glomeruli austreten und innerhalb der Harnkanälchen erstarren, entstanden sind. Endlich enthalten einzelne Epithelzellen, und zwar hauptsächlich diejenigen der Schleifenschenkel braune und gelbe, zum Theil krystallinische Pigmentkörner, welche sich aus dem Farbstoff der ausgetretenen und innerhalb der Harnkanälchen sich auflösenden Blutkörperchen gebildet haben. Sind kurz vor der Untersuchung aus irgend einem Glomerulus reichlichere Mengen von Blutkörperchen ausgetreten, so kann der Kapselraum oder das zugehörende Harnkanälchen von ihnen oder von ihren Zerfallsproducten mehr oder weniger dicht erfüllt sein.

Hat die Staunng bereits längere Zeit gedauert und ist die Niere indurirt, so erscheint das Bindegewebe zwischen den Harnkanälchen etwas verbreitert, die Blutgefässe sind weit und klaffend, die Capillarwände und die Adventitia der Venen verdickt. Zuweilen stellen sich auch leichte entzündliche zellige Infiltrationen ein.

Von den Epithelien der Harnkanälchen sind manche verfettet und enthalten in Folge dessen kleinere und grössere Fetttropfen, so namentlich die Epithelien der gestreckten Kanäle der Marksubstanz. Die Glomeruli sind meist nicht sichtlich verändert, doch ist häufig da oder dort ein Glomerulus zu einer homogenen Kugel verödet und das zugehörige Harnkanälchen verengert, collabirt, atrophisch (s. § 294).

Bei Stauungen ist die Menge des Urins vermindert. Dass er zugleich auch Eiweiss und rothe Blutkörperchen enthält, beruht nach Cohnheim und Senator darauf, dass zunächst aus den die Harnkanälchen umspinnenden Capillaren Stauungslymphe in die Harnkanälchen eintritt. Weiterhin liefern auch die Glomeruli eiweisshaltige Flüssigkeit.

Literatur über Stauungshyperämie und deren Folgen.

Cohnheim, *Allgem. Pathologie II.*
von **Francois**, *Contribution à l'étude du rein cardiaque et de l'oedème rénal, Thèse de Monpellier* 1881.
Heidenhain, *Hermann's Handb. der Physiol. V.*
Hortolès, *Étude du processus histologique des néphrites, Paris* 1881.
Lépine, *Die Fortschritte der Nieren-Pathologie, Berlin* 1884.
Litten, *Untersuch. über den hämorrhagischen Infarct, Berlin* 1877.
Litten *und* **Buchwald**, *Structurveränderungen der Niere nach Unterbindung der Vene, Virch. Arch.* 66. *Bd.* 1876.
Posner, *Studien über pathologische Exsudatbildung, Virch. Arch.* 79. *Bd.*
Runeberg, *D. Arch. f. klin. Med. XXXII.*
Senator, *Die Albuminurie im gesunden und kranken Zustande, Berlin* 1882.
Singer, *Ueber die Folgen der Verschliessung der Nierenvene, Zeitschr. f. Heilk. VI* 1885.
Traube, *Ges. Abhandl. I und II* 1871 *und III* 1878.
Turicelli, *Arb. a. d. path. Instit. in München* 1886.
Weissgerber *und* **Perls**, *Beitr. zur Kenntniss der Entstehung der sog. Fibrincylinder etc., Arch. f. exper. Pathol. VI* 1877.

§ 294. Bei allgemeiner Anämie sowie bei Verengerung der Nierenarterie und ihrer Aeste durch Contraction oder Verdickungen ihrer Wandungen erhält die Niere eine abnorm geringe Blutmenge und wird anämisch. Ist die **Anämie** bedeutend, so wird die Niere blass, grauweiss, ist dabei aber nicht getrübt. Bei unregelmässiger Blutvertheilung ist sie grauweiss und hellroth gefleckt.

Die Folge der Anämie ist zunächst stets eine Verminderung der Urinsecretion. Ist die Menge des arteriellen Blutes, welches die Niere durchströmt, sehr verringert, so stellt sich Albuminurie ein. Dies kann sowohl bei allgemeiner Anämie, als auch bei krankhafter Contraction der Gefässe (Epilepsie, Tetanus, Erstickung, Bleikolik) geschehen. Nach Cohnheim ist die Ursache in einer in Folge der arteriellen Anämie eintretenden Degeneration des Glomerulusepithels zu suchen.

Bei kurz dauernder Anämie lassen sich am Nierenparenchym Veränderungen nicht nachweisen, nach längerer Dauer dagegen können sowohl am Drüsengewebe als auch an den Glomeruli **Degenerationen** und **atrophische Zustände** sich entwickeln. Ist die Blut- und damit auch die Sauerstoffzufuhr stark herabgesetzt, so können sich an den Epithelien Verfettungszustände einstellen, welche bei starker Ausbreitung zur Bildung grauweisser und weisser Flecken in den Nieren führen. Totale Aufhebung der Blutzufuhr (vergl. § 296) hat Gewebsnekrose zur Folge.

Ist die Blutzufuhr nur in geringem Grade, aber durch lange Zeit hindurch herabgesetzt, so werden die einzelnen secernirenden Nierenbestandtheile atrophisch, so dass das Volumen der Nieren abnimmt. Am häufigsten gehen diese Zustände von **Verödungen innerhalb des Gefässsystems** der Niere aus, welche namentlich die Gefässschlingen der Glomeruli, zum Theil auch die Vasa afferentia und efferentia, die interlobulären Arterien und das intertubuläre Capillarnetz betreffen.

Ein normaler Glomerulus (Fig. 375 *b*) besteht aus einem mit äusserst zahlreichen Kernen bedeckten Gefässknäuel. **Verödete Glomeruli** (Fig. 375 *d* und Fig. 376 *b*) bilden kernarme oder kernlose homogene Kugeln, in welchen zwar noch die Zusammensetzung der Glomeruli aus verschiedenen Lappen, dagegen keine Capillarschlingen zu sehen sind. Soweit sich der Vorgang erkennen lässt, gehen die Capillaren durch Collaps und hyaline Verdickung ihrer Wände, zuweilen auch unter Bildung hyaliner Thromben zu Grunde und wandeln sich dabei in solide homogene Gebilde um, während gleichzeitig das Glome-

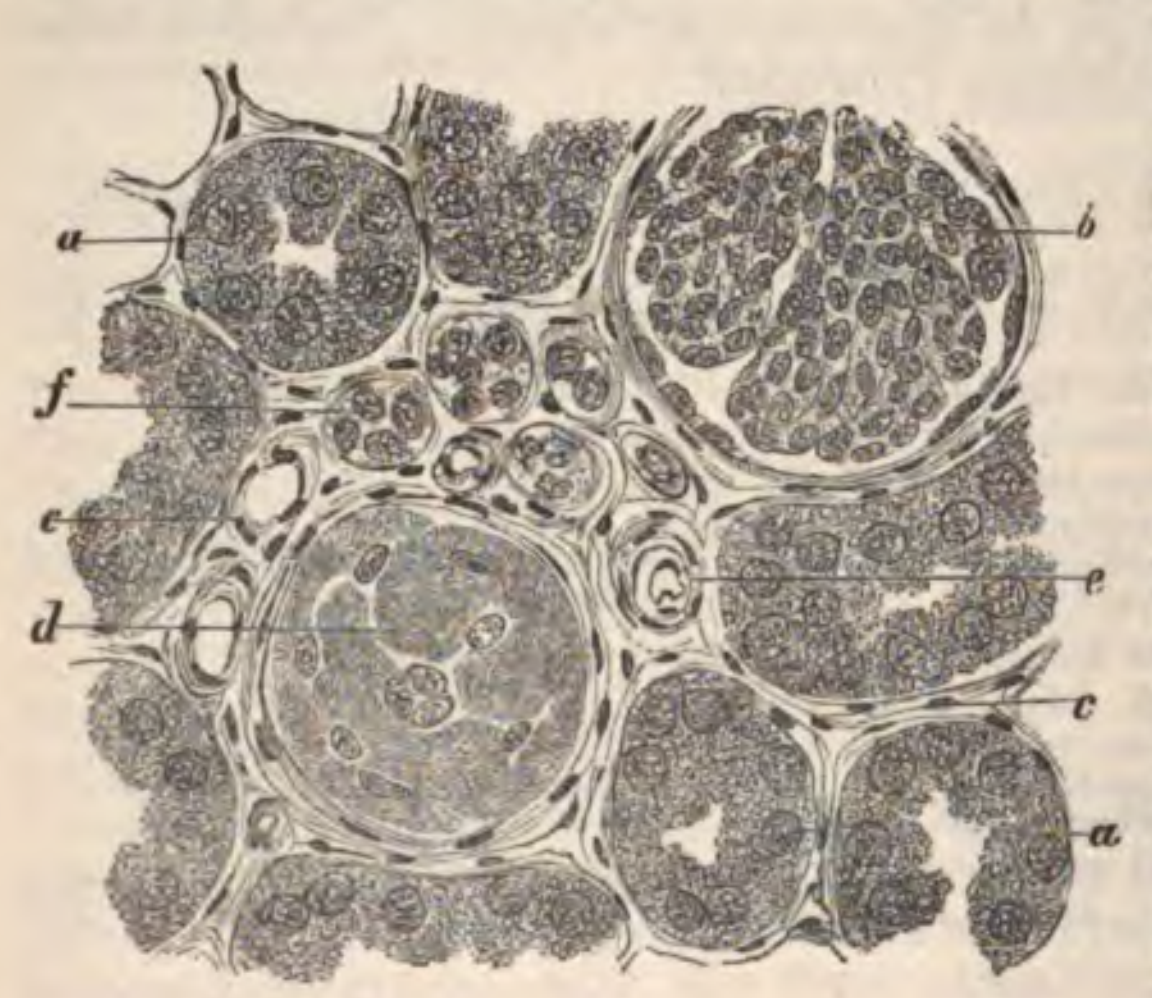

Fig. 375. **Senile Atrophie der Niere.** *a* Normales Harnkanälchen. *b* Normaler Glomerulus. *c* Stroma mit Blutgefässen. *d* Atrophischer verödeter Glomerulus. *e* Kleine Arterie, deren Intima etwas verdickt ist. *f* Atrophische collabirte Harnkanälchen. In Alkohol gehärtetes, mit Alaunkarmin gefärbtes, in Kanadabalsam eingelegtes Präparat. Vergr. 200.

rulusepithel verschwindet. Das Kapselepithel erhält sich etwas länger, geht indessen schliesslich ebenfalls zu Grunde, worauf die collabirte Kapsel den verödeten Glomerulus ohne Dazwischenlagerung einer Epithelschicht (Fig. 376 *c*) dicht umschliesst. Die Kapsel selbst ist dabei meist unverändert, erfährt indessen zuweilen eine leichte Verdickung und erscheint alsdann entweder homogen oder mehr faserig.

Ist ein Glomerulus in eine homogene Kugel umgewandelt, so ist er auch vollkommen undurchgängig geworden, und das Vas afferens ist entweder verschlossen oder giebt sein Blut direct an das Vas efferens ab. Durch die Verödung der Glomeruli werden die zugehörigen **Harnkanälchen** ausser Function gesetzt und verfallen dadurch einer ausgesprochenen **Atrophie**. Die Drüsenzellen verkleinern sich, verlieren ihre charakteristische Gestalt und ihre Streifung an der Basis und wandeln sich in ein niedriges cubisches Epithel um, das entweder einen regelmässigen Wandbesatz bildet, oder regellos im Lumen der collabirten Kanälchen liegt (Fig. 375 *f*) und Fig. 376 *d*).

Unter Umständen gehen in einzelnen Kanälchen die Zellen ganz zu Grunde (Fig. 376 *e*) oder es gesellt sich zu der einfachen Atrophie noch eine Verfettung, so dass in den Epithelien mehr oder weniger zahlreiche Fetttröpfchen auftreten.

In atrophischem Zustande pflegen sich die Epithelien mit sämmtlichen kernfärbenden Farbstoffen sehr intensiv zu färben.

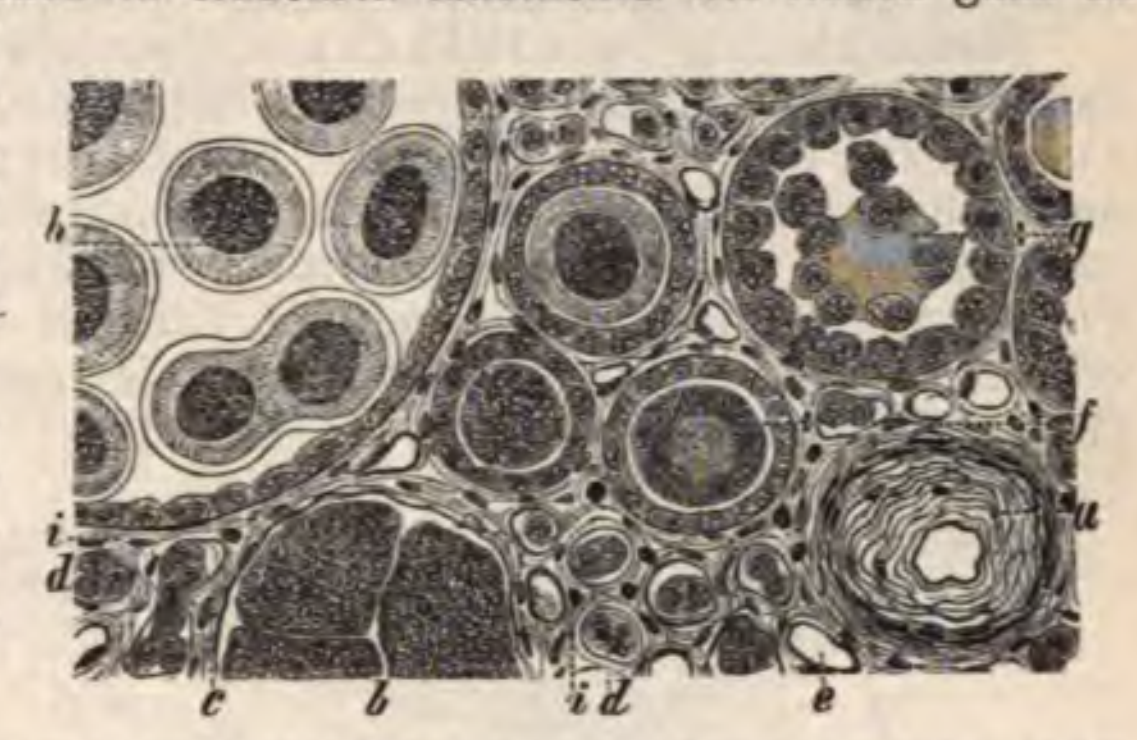

Fig. 376. Schnitt aus einer arteriosklerotischen Schrumpfniere. *a* Arterie mit fibrös verdickter Intima. *b* Total verödeter Glomerulus ohne Epithel. *c* Collabirte, nicht verdickte Kapsel. *d* Collabirte, mit kleinen Zellen gefüllte Harnkanälchen. *e* Leere collabirte Kanälchen. *f* Kanälchen mit geschichteten und ungeschichteten Kolloidcylindern und Kolloidkugeln. *g* Erweitertes Kanälchen, welches im Innern eine homogene Masse und desquamirtes Epithel enthält. *h* Cyste mit geschichteten Kolloidkugeln. *i* Stroma, aus Zellen und zarten Fäserchen bestehend. Mit Alaunkarmin gefärbtes, in Kanadabalsam eingelegtes Präparat. Vergr. 150.

Im Lumen der von ihrer physiologischen Function ausgeschlossenen gewundenen und gestreckten Kanälchen bilden sich nicht selten homogene **kolloide Cylinder** (Fig. 376 *f*) oder **Kugeln** (*h*). Sie sind theils ungeschichtet, theils geschichtet und können sich innerhalb eines Kanälchens in grösserer Zahl (*h*) bilden, so dass dasselbe zu einer Cyste erweitert wird. Soweit es sich aus mikroskopischen Präparaten erkennen lässt, sind die Kolloidmassen ein Product des Epithels, das entweder homogene Tropfen austreten lässt, die sich später vereinigen, oder aber in toto sich abstösst, um in tiefer gelegenen Theilen des Kanalsystems (*g*) sich in diese homogenen Massen umzuwandeln. Vielleicht nimmt an ihrer Bildung auch gelöstes Eiweiss Theil, welches aus den in Verödung begriffenen Glomeruli in das Kanallumen gelangt. Haben sich einmal Kolloidmassen gebildet, so erscheint das Epithel der betreffenden Kanälchen plattgedrückt.

Grössere Kolloidklumpen oder Conglomerate von solchen sind schon

mit blossem Auge als durchscheinende, meist gelblich oder bräunlich gefärbte Gallertkörner erkennbar, welche Stecknadelkopf- bis Erbsengrösse erreichen. In seltenen Fällen bilden sich Kolloidmassen auch innerhalb BOWMAN'scher Kapseln.

Das Bindegewebe innerhalb der atrophischen Theile ist nicht vermehrt, dagegen stellt sich nicht selten eine Anhäufung lymphatischer Elemente im Bindegewebe ein. Ob man diesen Vorgang als einen entzündlichen anzusehen hat, ist fraglich. Man erhält eher den Eindruck, als ob einfach der durch den Collaps des Drüsenparenchyms freiwerdende Raum zum Theil durch indifferente Zellen ausgefüllt würde.

§ 295. Die eben beschriebene **einfache Atrophie** der Glomeruli und der Harnkanälchen kommt zunächst in reiner uncomplicirter Form als **senile Erscheinung** vor und wird in Nieren von Greisen nur selten ganz vermisst. Liegen die atrophischen Stellen nahe an der Oberfläche, so bilden sich kleine narbige Einziehungen, welche gegenüber dem übrigen Nierenparenchym meist etwas stärker geröthet erscheinen.

Weiterhin ist die einfache Atrophie des secernirenden Parenchymes eine Veränderung, welche überaus häufig die verschiedensten Nierenerkrankungen complicirt. Sie erscheint sowohl nach embolischer Verstopfung der Nierenarterien als auch im Verlaufe verschiedener Formen von Nephritis und bei Hydronephrose. In reinster Form und in grösster Ausbreitung tritt sie indessen bei jener Nierenerkrankung auf, welche man am besten als **arteriosklerotische Atrophie** (Fig. 377) bezeichnet.

Fig. 377. Arteriosklerotische Schrumpfniere. Natürliche Grösse.

Die Nierenarterie und ihre Aeste und Zweige sind in höherem Alter sehr häufig der Sitz arteriosklerotischer Processe, welche entweder über zahlreiche Gefässbezirke des Organismus ausgebreitet oder auch wohl auf die Nierengefässe beschränkt sind. Wird hierdurch die Intima der Gefässe da oder dort erheblich verdickt (Fig. 376 *a* und Fig. 378 *e*) und dadurch ihr Lumen verengt oder gar verschlossen, so stellen sich hinter den Stenosen Verödungen ein, welche um so mehr Glomeruli betreffen, je grösser der erkrankte Gefässstamm ist. Verengerung und Verschluss eines Vas afferens hat natürlich nur die Verödung eines einzigen Glomerulus zur Folge, während eine hochgradige Stenosirung einer interlobulären Arterie eine ganze Gruppe von Glomeruli zur Atrophie bringen kann.

Die Erkrankung tritt meist herdweise in einzelnen Gefässbezirken

auf und ist in unregelmässiger Weise über die Niere verbreitet (Fig. 377), doch kommen auch Fälle vor, in denen sie ziemlich gleichmässig die sämmtlichen Theile der Rinde betrifft.

Fig. 378. Schnitt durch die Rinde einer arteriosklerotischen Schrumpfniere. Die Arterien und Glomeruli sind mit Berlinerblau injicirt, der Schnitt mit Alaunkarmin gefärbt. Vergr. 50. *a* Erhaltene functionirende Glomeruli. *b* Partiell, *c* total verödete Glomeruli ohne verdickte Kapsel. *d* Verödeter Glomerulus mit verdickter Kapsel. *e* Arterienstämme mit stark verdickter Intima. *f* Interlobuläre, vielfach geschlängelte und der Oberfläche nahezu parallel gelagerte Arterien. *g* Zur Marksubstanz ziehende erweiterte Arterien. h h_1 Interlobuläre und subcapsuläre Venen. *i* Grosser Venenstamm. *k* Verödetes Gewebe mit spärlichen atrophischen Kanälchen (*l*). *m* Cystisch dilatirte Kanälchen mit kolloidem Inhalt. *n* Normale Kanälchen. *o* Kanälchen der Marksubstanz mit Kolloidcylindern. *p* Offene Kanäle der Marksubstanz. *q* Zellreiche Herde.

Bei geringfügiger Ausbreitung der Affection zeigt die Niere nur einige wenige kleine, oder auch vereinzelte grosse narbige Einziehungen, die meist etwas stärker geröthet sind als die Umgebung, welche nur schwach bluthaltig, hellgrauroth oder röthlichbraun gefärbt zu sein pflegt.

Je grösser die Zahl der Verödungsherde, desto reichlicher werden auch die narbigen Einziehungen. Schliesslich wird die Niere granulirt und höckerig (Fig. 377) und büsst dabei gleichzeitig erheblich an Masse ein, so dass ein Zustand entsteht, den man passend als **arterio-sklerotische Schrumpfung** bezeichnet. Es kommen Fälle vor, in denen die Dicke der Nierenrinde da und dort auf 1—2 mm zurückgeht.

Hat die Schrumpfung einen hohen Grad erreicht, so sind auch die meisten Glomeruli (Fig. 378 *b c d*) verödet, und die dazu gehörenden Harnkanälchen (*l*) atrophisch, collabirt, leer und mit kleinen atrophischen Epithelien gefüllt. Meist haben sich in einem Theil der Kanälchen

Kolloidmassen gebildet, so namentlich in den HENLE'schen Schleifen (*o*), welche mitunter fast durchgehends mit hyalinen Cylindern gefüllt sind. Die gewundenen Kanälchen der Rinde pflegen dagegen nur zum geringen Theil solche Ausgüsse zu enthalten, können indessen stellenweise durch Kolloidmassen zu kleinen Cysten (*m*) erweitert sein. Es kommen auch Fälle vor, in denen das Nierenparenchym mit äusserst zahlreichen hirsekorn- bis erbsengrossen Cysten durchsetzt ist. In Folge der starken Schrumpfung der Rinde sind die interlobulären Arterien (*f*) vielfach geknickt und korkzieherartig gewunden. Häufig haben einzelne Abschnitte einen der Oberfläche parallelen Verlauf erhalten. Ein grosser Theil derselben besitzt zugleich eine mehr oder minder hochgradige Verdickung der Intima (*e f*).

Ist ein grosser Theil der Gefässbahn der Rinde durch den Untergang der Glomeruli und der intertubulären Capillaren verödet, so pflegen sich die nach der Marksubstanz ziehenden Gefässe, die Arteriolae rectae (*g*), stark zu erweitern, so dass nunmehr ein grosser Theil des Blustromes die Marksubstanz durchfliesst.

Das Bindegewebe der arteriosklerotischen Schrumpfniere ist entweder gar nicht oder aber nur in sehr unbedeutendem Maasse hyperplasirt, und dementsprechend sind auch die BOWMAN'schen Kapseln grösstentheils nicht erheblich verdickt. Dagegen enthält das Bindegewebe da und dort kleinzellige Infiltrationsherde (*q*).

Die arteriosklerotische Nierenschrumpfung kommt in ihrer reinen Form am häufigsten im hohen Alter vor, wobei die Ursache in denselben Verhältnissen zu suchen ist wie die Genese der Arteriosklerose überhaupt. Sie wird ferner auch bei Bleiarbeitern beobachtet, indem, wie es scheint, das Blei degenerirend auf das Gefässsystem der Nieren wirkt. Nach NAUWERCK ist indessen die Bleierkrankung dadurch ausgezeichnet, dass die Media der Arterien besonders stark fibrös entartet ist, und dass in den Glomeruli eine stärkere Wucherung der Capillarkerne eintritt. Im Uebrigen sei nochmals hervorgehoben, dass entzündliche Veränderungen in den Nieren sehr häufig zu Gefässerkrankungen und zu Gefässobliterationen führen, dass sonach die beschriebenen Vorgänge von den nephritischen Processen (s. diese) nicht scharf zu trennen sind.

Die uncomplicirte arteriosklerotische Nierenschrumpfung entwickelt sich ganz allmählich. Eiweiss findet sich im Urin nur in geringer Menge und fehlt zu Zeiten ganz.

Literatur über arteriosklerotische Nierenschrumpfung.

Ewald, *Ueber Veränderungen kleiner Gefässe bei Morbus Brightii und die darauf bezüglichen Theorieen, Virch. Arch.* 71. *Bd.* 1877.
Gull *und* **Sutton**, *Med.-chir. Transact.* 1872.
Hoffa, *Ueber Nephritis saturnina, I.-D. Freiburg* 1883.
Jakob, *Bleivergiftung und Schrumpfniere, Dtsch. med. Wochenschr.* 1886.
Lemcke, *Beziehungen zur chron. interstit. Nephritis und Endarteriitis obliterans, D. Arch. f. klin. Med. XXXV.*
Lépine, *Fortschritte der Nierenpathologie, Berlin* 1884.
Leyden, *Ueber Nierenschrumpfung und Nierensklerose, Zeitschr. f. klin. Med. II* 1880, und *Pathol. Anat. der Bleiniere, Zeitschr. f. klin. Med. VII* 1883.
Ollivier, *Bleivergiftung, Arch. gén. de méd.* 1863.
Thoma, *Zur Kenntniss der Circulationsstörungen in den Nieren bei chronischer interstitieller Nephritis, Virch. Arch.* 71. *Bd.* 1877.
Traube, *Bleivergiftung, Allg. med. Central-Ztg.* 1861.
Ziegler, *Ueber die Ursachen der Nierenschrumpfung nebst Bemerkungen über die Unterscheidung verschiedener Formen der Nephritis, D. Arch. f. klin. Med.* 25. *Bd.* 1879.
Weitere diesbezügliche Literatur enthält § 308.

§ 296. Wird der Nierenarterienstamm oder ein Ast desselben durch einen Embolus verstopft, so pflegt sich, da die Nierenarterien arterielle Anastomosen nicht besitzen, eine **ischämische Nekrose** einzustellen.

Gleich nach Aufhebung der Circulation ist der betroffene Nierenabschnitt noch unverändert. Nach wenigen Stunden dagegen stirbt das Gewebe ab und gewinnt mehr und mehr ein trübes, blass grauweisses oder gelblichweisses lehmartiges Aussehen, während sich in der Umgebung eine mehr oder weniger ausgedehnte Hyperämie und Hämorrhagie einstellt.

Die Blutung ist meist nur gering und auf die Randzone des Herdes beschränkt, sehr selten über das ganze verstopfte Arteriengebiet ausgebreitet, so dass also meist nur ein **anämischer, von einem hämorrhagischen Saum umgebener Infarct** entsteht.

Der frische Niereninfarct bildet danach einen regelmässig oder unregelmässig gestalteten abgestutzten, kegelförmigen Herd von glanzloser, matt gelblichweisser oder graugelber Farbe, welcher von einem schmalen oder breiten hyperämischen, z. Th. hämorrhagischen Hofe umgeben ist. Zuweilen liegt zwischen letzterem und dem blassen Centrum noch eine schmale grauweisse Zone, welche durch einen Gewebsbezirk gebildet wird, in dem die Gefässe neben Plasma reichlich farblose Blutkörperchen enthalten. Die Basis des Kegels ist stets nach aussen gerichtet.

Die kleinsten Niereninfarcte sind etwas hirsekorngross; meist sind sie indessen grösser, haben an ihrer Basis eine Breite von 4—10 mm und reichen von der Nierenoberfläche bis in die Mitte der Rinde oder bis an die Grenze von Rinde und Marksubstanz; gelegentlich können sie auch noch grösser werden und einen Drittheil der Niere oder die ganze Niere umfassen, wobei indessen zu bemerken ist, dass bei grösseren anämischen Infarcten und bei Totalnekrose der einen Niere in der äussersten Rinde meist kleine Gewebsinseln, welche von Kapselgefässen Blut empfangen, sich erhalten.

Das Gewebe, welches in Folge der Ischämie nekrotisch geworden ist, verfällt im Laufe der Zeit der Auflösung und wird resorbirt, während in der Umgebung sich eine leichte Entzündung und Gewebswucherung einstellt. Man findet demgemäss an der Peripherie nekrotischer Herde, welche bereits einige Tage alt sind, eine Zone, innerhalb welcher das intertubuläre Gewebe von Rundzellen dicht durchsetzt, das Epithel nekrotisch ist. Am leichtesten geht das Epithel zu Grunde, das schon zwei Stunden nach Unterbrechung der Blutzufuhr abstirbt (Litten) und alsdann trübe oder homogen wird und seine Kerne verliert. Das Bindegewebe stirbt erst bei 6—8-stündiger Unterbrechung der Blutzufuhr ab (Litten).

Die regenerative Wucherung, welche sich in der Umgebung des nekrotischen Herdes einstellt, producirt sowohl Bindegewebe als Epithelzellen, doch werden, selbst wenn sich frühzeitig wieder eine Circulation durch Blutzufluss aus benachbarten Capillaren oder aus Anastomosen mit Kapselgefässen oder durch Wiedereröffnung der Blutbahnen in Folge von Schrumpfung des embolischen Pfropfes einstellt, die Harnkanälchen und Glomeruli grösstentheils nicht wieder hergestellt, und es hinterlassen daher embolische Infarcte stets **eingezogene Narben** (Fig. 379 *b*).

Das Gewebe der Narben besteht wesentlich aus Bindegewebe, in welchem man indessen stets auch noch verödete Glomeruli sowie kleine Harnkanälchen nachweisen kann, letztere namentlich in dem peripheren Theile der Narben, während im Centrum Reste von Kanälchen in grösseren Narben fehlen.

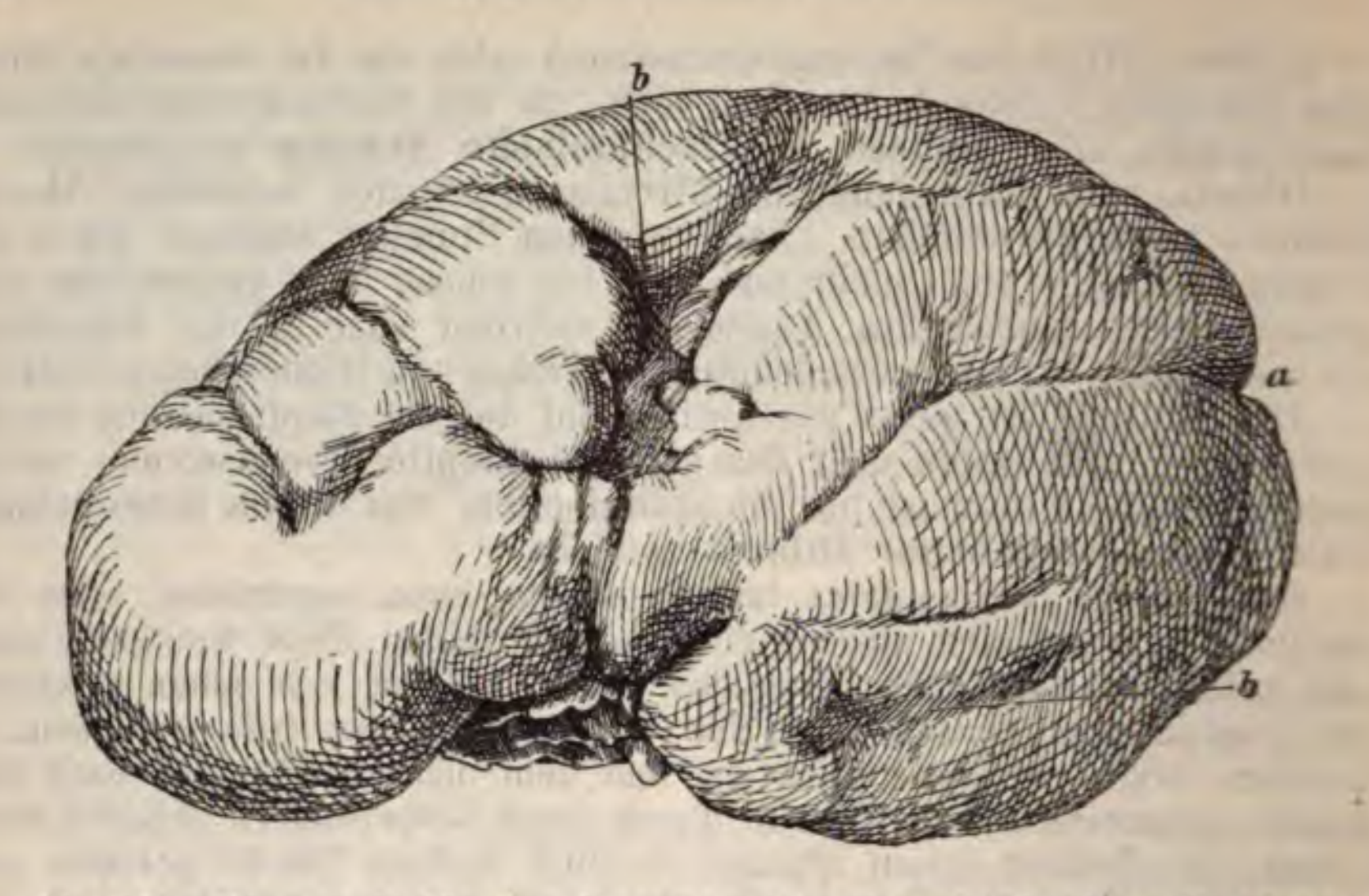

Fig. 379. **Niere mit fötalen Furchen** (*a*) **und embolischen Narben** (*b*). Um $^1/_4$ verkleinert.

Je nach Zahl und Grösse der embolischen Narben erleidet selbstverständlich die Niere sehr verschieden hochgradige Veränderungen. Sind dieselben zahlreich und zugleich gross, so kann die Niere im Ganzen sich bedeutend verkleinern und eine besondere Form der Schrumpfniere, die man passend als **embolische Schrumpfniere** bezeichnet, bilden. Sie ist stets durch ungleichmässige Vertheilung der Schrumpfung ausgezeichnet.

Nach Pisenti (*Arch. p. l. Scienze Med. VIII 1884*) sollen sich in bindegewebigen Narben, die nach **Nierenwunden** zurückbleiben, noch nachträglich Glomeruli und Harnkanälchen entwickeln. Podwyssozki (*Ueber die Regeneration der Drüsengewebe, Beitr. von Ziegler II, Jena 1887*) konnte das nicht bestätigen. Nach ihm gehen zwar die Epithelien der Harnkanälchen in der Umgebung einer Wunde eine lebhafte Wucherung ein und ersetzen dadurch innerhalb der erhaltenen Kanälchen verloren gegangene Zellen. Neue Glomeruli werden dagegen nicht gebildet. Nach dem, was die mikroskopische Untersuchung frischer und alter embolischer Narben ergiebt, findet beim Menschen eine Neubildung von Glomeruli ebenfalls nicht statt. Es dürften dagegen die in den peripheren Theilen der Narbe in grosser Zahl vorhandenen kleinen Harnkanälchen, deren Epithelien sich intensiv färben, zum Theil als neugebildete Kanälchen zu deuten sein.

Literatur über ischämische, hämorrhagische und embolische Niereninfarcte.

Argatinski, *Beiträge zur normalen und patholog. Anatomie der Niere.* 1877.
Beckmann, *Virch. Arch* 20. *Bd.*
Cohnheim, *Vorlesungen über allg. Pathologie* 1. *Bd.*
Cornil *et* **Ranvier**, *Manuel d'histologie pathol.* 1884.
Foà, *Ueber Niereninfarcte, Beitr. z. path. Anat. v. Ziegler V* 1889.
Frühwald, *Hämorrhagischer Infarct beider Nieren nach Cholera infantum*, *Jahrb. f. Kinderheilkunde N. F.* 23. *Bd.* 1885.
Grawitz *und* **Israel**, *Virch. Arch.* 77. *Bd.*
Guillebeau, *Ueber die Histologie der hämorrhag. Infarcte, Bern* 1880.

Litten, *Zeitschr. f. klin. Med.* 1. *Bd.* 1879, *und Untersuchungen über den hämorrhag. Infarct, Berlin* 1879.
Pautynski, *Virch. Arch.* 79. *Bd.*
Talma. *Zeitschr. f. klin. Med. II* 1881.
Utthoff, *Experim. Beiträge zur Nephritis, I.-D. Berlin* 1884.
Weigert, *Virch. Arch.* 72. *Bd.* 1878 *und* 79. *Bd.* 1880.

2. Die Ablagerung aus dem Blute stammender geformter Substanzen in den Nieren und im Nierenbecken.

§ 297. **Ablagerungen von corpusculären Substanzen** in den Nieren kommen zunächst bei Anwesenheit von Fremdkörpern im Blute vor. Im Weiteren können sie die Folge von Parenchymveränderungen in der Niere, sowie von Circulationsstörungen sein, welche Substanzen den Austritt aus der Gefässbahn gestatten, die normaler Weise nicht austreten. Endlich können auch in gelöster Form ausgetretene, normale oder pathologische Secretionsproducte zufolge besonderer Verhältnisse in den Nieren in fester Form zur Abscheidung gelangen. Bei manchen Ablagerungen wirken gleichzeitig zwei oder auch sämmtliche der genannten Bedingungen zusammen.

Die in der Niere aus dem Blutgefässsystem ausgetretenen Substanzen gelangen entweder in das Nierenbindegewebe oder aber in die Harnkanälchen, von wo aus sie weiter nach den Sammelröhren und dem Nierenbecken befördert werden können. Vom Nierenbecken aus werden sie entweder sofort nach aussen geschafft oder bleiben längere Zeit liegen.

Ein grosser Theil der Ablagerungen zieht für die Niere keinerlei Veränderungen von Bedeutung nach sich. Andere dagegen führen zu mehr oder minder ausgedehnten Gewebsdegenerationen, zuweilen auch zu Entzündungen.

Die **leukämische Infiltration** der Nieren ist eine Folge der leukämischen Beschaffenheit des Blutes und wird durch die Anhäufung farbloser Blutkörperchen im Nierengewebe charakterisirt. Ist die Infiltration sehr bedeutend, so wird die Niere blass-grauweiss und schwillt etwas an, oder es bilden sich grauweisse Knoten. Wahrscheinlich findet innerhalb der Infiltrationsherde noch eine Vermehrung der Zellen durch Theilung statt.

Blutinfiltrationen entstehen am häufigsten durch Austritt von Blut aus den Glomeruli, selten durch Blutungen aus den intertubulären Capillaren und Venen. Der Blutaustritt kann sowohl durch Diapedese als durch Rhexis erfolgen. Bei Blutungen aus den intertubulären Capillaren, welche namentlich bei hochgradigen Stauungen, traumatischen Verletzungen und heftigen Entzündungen auftreten, gelangt das Blut zunächst in das Nierenbindegewebe, kann aber auch in die Harnkanälchen eintreten, namentlich dann, wenn bei Berstung von Gefässen gleichzeitig Harnkanälchen einreissen. Aus den Glomeruli tritt das Blut zunächst in den Kapselraum und weiterhin in das zugehörige Harnkanälchen (vergl. § 306, Fig. 390), so dass sich rothe hämorrhagische Flecken und Streifen bilden. Die Ursachen dieser Blutungen sind theils Alterationen und Degenerationen der Glomeruli, theils Circulationsstörungen, doch ist zu bemerken, dass massige Glomerulus-Blutungen, abgesehen von den embolischen Infarcten und der Thrombose der Vena renalis, durch uncomplicirte Circulationsstörungen nicht einzutreten pflegen. Das aus einem Glomerulus ausgetretene Blut pflegt, namentlich wenn es in Menge austrat, schon innerhalb der Harnkanälchen zu zerfallen und

dabei körnige, theils gelbliche, theils mehr bräunliche Ausgüsse der Harnkanälchen zu bilden. Weiterhin bilden sich auch gelbe und braune Pigmentkörner. Da dieselben grossentheils innerhalb der Epithelzellen liegen (Fig. 390, § 306), so wird man wohl annehmen müssen, dass sie auch innerhalb der letzteren aus dem diffundirten Blutfarbstoff gebildet werden. Vielleicht können die Epithelzellen auch im Lumen liegende Pigmentkörner in sich aufnehmen.

Ablagerungen von Pigmentmassen in der Niere pflegt man **Pigmentinfarcte** zu nennen.

Zerfallene oder erhaltene Blutkörperchen, welche durch die Sammelröhren in das Nierenbecken gelangt sind, werden von da meist rasch weitergeschafft. Nur wenn grössere Mengen von Blut aus der Niere austreten, oder wenn in der Schleimhaut des Nierenbeckens selbst stärkere Blutungen sich einstellen, können sich Faserstoffgerinnsel in Form zäher, schmutzigweisser oder gelb bis braun gefärbter Klumpen bilden, in denen sich in kurzer Zeit Hämosiderinschollen und -körner sowie Hämatoidinkrystalle bilden können.

Findet unter den in § 2 besprochenen Bedingungen eine Auflösung rother Blutkörperchen im Blute statt, so wird zunächst Hämoglobin und Methämoglobin durch die Nieren in gelöster Form abgeschieden. Daneben findet aber auch noch eine Ablagerung von glänzenden, röthlich-gelben oder bräunlichen Hämoglobintropfen, rothen, gelben und braunen Pigmentschollen und Körnern, seltener von rothen Hämoglobinkrystallen in den Harnkanälchen statt, welche man als **Hämoglobininfarct** bezeichnen kann.

Die Körner, Schollen und Tropfen sind zum Theil als solche abgeschiedene Zerfallsproducte des Blutes, zum Theil dagegen feste Abscheidungen des in Lösung gewesenen Blutfarbstoffes. In den tieferen Theilen des Kanalsystems ballen sich die Zerfallsmassen zu bräunlichen, körnigen Cylindern zusammen. Aus den Hämoglobintropfen bilden sich homogene zartgelbe Cylinder.

Eine dritte Form des Pigmentinfarctes, der als **Gallenpigmentinfarct** bezeichnet wird, entsteht durch Niederschläge gelber und bräunlicher amorpher Körner und Schollen von Gallenpigmenten aus dem gallenfarbstoffhaltigen Blutplasma. Auch diese Pigmentkörner liegen grossentheils innerhalb der Epithelien der verschiedenen Kanalabschnitte, namentlich aber der gewundenen Kanälchen. Zuweilen bilden sich Krystalle von Bilirubin (Bilirubininfarct), und zwar am häufigsten bei ikterischen Neugeborenen.

Die Abscheidung der genannten Farbstoffe kann der Niere eine dunkelbraune (Methämoglobin) oder gelbe und gelbbraune (Ikterus) Färbung geben. Bei Ablagerung amorpher und krystallinischer Pigmentkörner bilden sich kleine, rothbraune bis schwärzliche, oder gelbe und gelbbraune, oder auch gelbrothe Flecken und Streifen. Bei Erwachsenen sitzen sie vornehmlich in der Rinde, bei Neugeborenen dagegen hauptsächlich in der Marksubstanz, in der Nähe der Papille.

Eine besondere Form des Pigmentinfarctes, den man als **Silberinfarct** bezeichnen kann, bildet die Ablagerung von Silberkörnern nach medicamentösem Gebrauch von Silberpräparaten. Die Körner lagern sich namentlich in den Glomeruli und den bindegewebigen Theilen der Marksubstanz ab, welchen sie eine grauschwarze Färbung verleihen.

Geringe Blutungen und Pigmentablagerungen haben keine erkennbare nachtheilige Wirkung auf das Nierenparenchym. Bei grösseren Blutungen und ausgedehnter Ablagerung von Hämoglobin und Pigmentkörnern stellen

sich **Verstopfungen der Harnkanälchen** sowie **Epitheldegenerationen** ein.

Literatur über Blut-, Hämoglobin-, Pigment- und Silberinfarct der Niere.

Adams, *Hämoglobinausscheidung in den Nieren, Diss. Berlin* 1880.
Adams, Bridges H., *Hämoglobinausscheidung in den Nieren, Leipzig* 1880.
Affanasiew, *Veränderungen in der Niere bei Hämoglobinurie, Virch. Arch.* 98. *Bd.*
Boström, *Ueber die Intoxicationen durch die essbare Morchel, Leipzig* 1882.
Fraenkel, E., *Ueber anat. Befunde bei acuten Todesfällen nach ausgedehnten Hautverbrennungen, D. med. Wochenschr.* 1890.
Frommann, *Ein Fall von Argyria, Virch. Arch.* 17. *Bd.* 1859.
Lebedeff, *Zur Kenntniss der feineren Veränderungen der Nieren bei Hämoglobinausscheidung, Virch. Arch.* 91. *Bd.* 1883.
Luchsinger, *Pflüger's Arch. f. Phys. XI.*
Marchand, *Ueber die Intoxication durch chlorsaure Salze, Virch. Arch.* 77. *Bd.* 1879, *und Arch. f. experim. Pathol. XXII* 1887 *und XXIII* 1887.
Neisser, *Zeitschr. f. klin. Med. I.*
Ponfick, *Berl. klin. Wochenschr.* 1876 *Nr.* 17 *und* 1877 *Nr.* 46; *Virch. Arch.* 88. *Bd.*; *Verh. des II. Congresses f. inn. Med., Wiesbaden* 1883.
Riemer, *Ein Fall von Argyria, Arch. d. Heilk. XVI* 1875 *und XVII* 1876.
Weitere diesbezügliche Literatur enthält § 3.

§ 298. Sowohl bei normaler als auch bei übermässiger Harnsäureproduction, bei Gicht und harnsaurer Diathese können **Harnsäure** oder **harnsaure Salze** innerhalb der Nieren oder im Nierenbecken in fester Form sich **abscheiden**, indem das Harnwasser die Harnsäure nicht mehr in Lösung zu halten vermag, oder besondere Bedingungen für die Ausscheidung und Ablagerung der genannten Substanzen gegeben sind.

Die Abscheidungen bilden amorphe oder krystallinische Massen, welche entweder im Lumen der Kanälchen der Niere und im Nierenbecken zur Ausfällung kommen oder aber organische Substanzen inkrustiren, die in den ableitenden Harnwegen liegen und sich hier aus Zerfallsproducten der Kanälchenepithelien oder der Schleimhaut des Nierenbeckens gebildet haben. Die ersteren werden als Harnsedimente, die letzteren dagegen je nach der Grösse der inkrustirten Masse, als Harnconcremente und als Harnsteine bezeichnet (vergl. § 53 des allgemeinen Theils).

Harnsedimente aus Uraten oder Harnsäure kommen innerhalb der Niere am häufigsten bei Neugeborenen vor und bilden hier den sogen. **Harnsäureinfarct der Neugeborenen**. Die körnigen Sedimente liegen in den Sammelröhren der Markkegel und bilden hier gelbröthliche Streifen. Sie finden sich namentlich bei Kindern, welche zwischen dem 2. und 14. Tage nach der Geburt gestorben sind. In den beiden ersten Lebenstagen scheinen sie sich selten zu bilden, bei Neugeborenen, die nicht geathmet haben, sind sie nur in wenigen Fällen gefunden worden. Wahrscheinlich ist die rasche Steigerung des

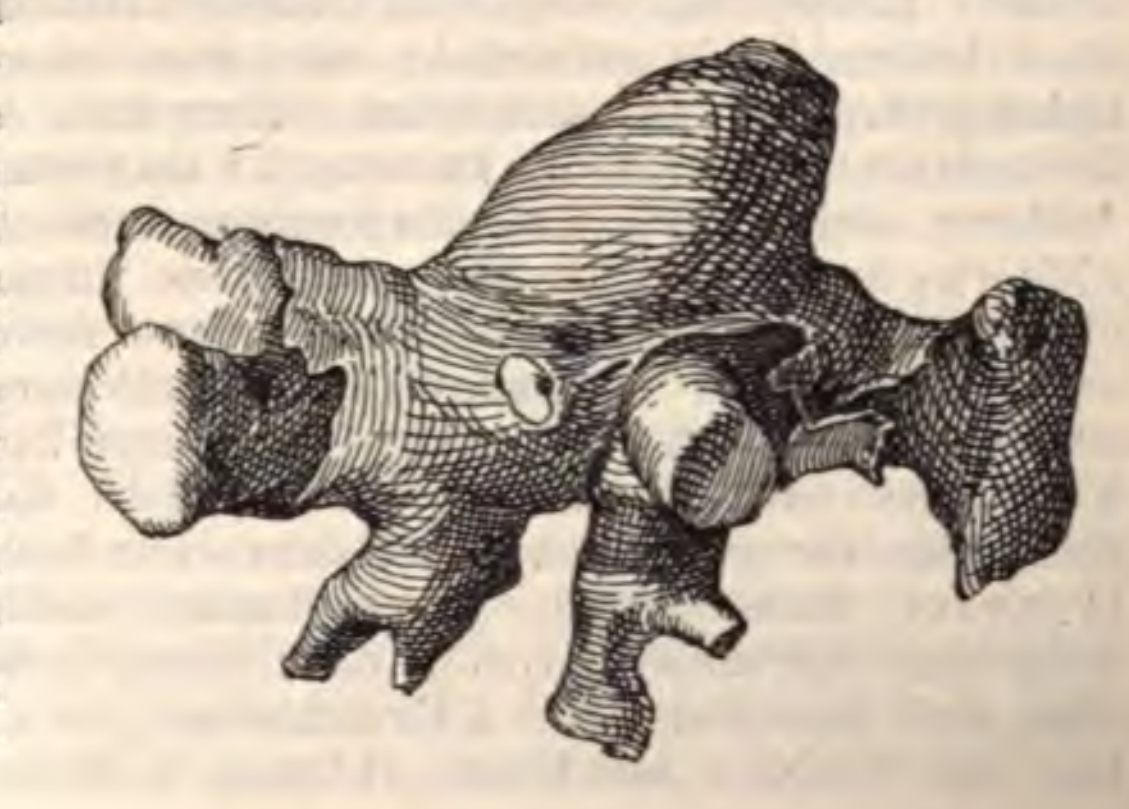

Fig. 380. Uratstein aus dem Nierenbecken. Natürliche Grösse.

Stoffwechsels nach der Geburt die Ursache, dass das Harnwasser nicht genügt, die harnsauren Salze in Lösung zu erhalten.

Bei der **Gicht** bilden sich in der Substanz der Markkegel weisse Striche und Streifen, welche in den erweiterten Harnkanälchen liegen und aus schiefen rhombischen farblosen Säulen von saurem harnsaurem Natron bestehen.

Die **Harnconcremente** treten in Form von **Harnsand** und **Harnsteinen** auf und bilden gelbliche oder röthliche oder bräunliche Körner und grössere Steine, von denen die ersteren in den Kanälchen der Niere oder im Nierenbecken, die letzteren im Nierenbecken liegen. Die Steine werden meist etwa erbsen- bis bohnen- und haselnussgross, können aber auch zu umfangreicheren verzweigten Steinen (Fig. 380) sich heranbilden, welche Korallen nicht unähnlich sind und einen mehr oder weniger vollkommenen Ausguss des Nierenbeckens und der Nierenkelche darstellen.

Literatur über Uratablagerungen und Steinbildung.

Charcot, *Leçons sur les maladies du foie et des reins*, *Paris* 1882; *Maladies des vieillards, Goutte et Rhumatisme*, *Oeuvr. compl. VII* 1890.
Cohnheim, *Allgem. Pathol. II* 1882.
Ebstein, *Die Natur und die Behandlung der Gicht*, *Wiesbaden* 1882; *Die Natur und Behandlung der Harnsteine*, *Wiesbaden* 1884.
Ebstein *und* **Nicolaier**, *Exper. Erzeugung von Harnsteinen*, *Wiesbaden* 1891.
Fürbringer, *Nephrolithiasis, Calculi renum, Nierenconcremente*, *Dtsch. med. Wochenschr.* 1890.
Garrod, *Die Natur der Gicht*, 1861.
Heller, *Die Harnconcretionen*, *Wien* 1860.
Neubauer *und* **Vogel** (**Huppert** *u.* **Thomas**), *Analyse des Harns*, 1890.
Salkowsky *und* **Leube**, *Die Lehre vom Harn*, *Berlin* 1882.
Senator, *v. Ziemssen's Handb. d. spec. Pathol. XII.*
Ströbe, *Die neuesten Untersuchungen über die organische Grundsubstanz der freien Concremente*, *Centralbl. f. allgem. Pathol. I* 1890.
Virchow, *Berl. klin. Wochenschr.* 1884.

Literatur über den Harnsäureinfarct der Neugeborenen.

Liman, *Handb. d. gerichtl. Med. II* 1882.
Schlossberger, *Arch. f. physiol. Heilk. IX* 1850.
Schultze, B., *Deutsche Klinik* 1858.
Virchow, *Gesammelte Abhandlungen*, 1856.

§ 299. Lagern sich in der Niere **Concremente** von **phosphorsaurem** und **kohlensaurem Kalk** ab, so bezeichnet man dies als einen **Kalkinfarct**. Er kommt zunächst bei älteren Individuen vor, bei welchen lebhafte Resorptionsprocesse am Skelet stattfinden, kann indessen auch ohne letztere sich entwickeln, und zwar namentlich nach Eintritt von Epithelnekrose in den ableitenden Harnwegen. Nach Beobachtungen von KAUFMANN, NEUBERGER, PREVOST, SAIKOWSKY, SENGER, VIRCHOW und Anderen stellen sich Kalkablagerungen namentlich bei Sublimatvergiftungen, die nicht sofort zum Tode führen, nach AFFANASIEW auch nach Glycerinvergiftungen, nach PALTAUF zuweilen auch nach Phosphorvergiftungen, nach NEUBERGER auch nach Vergiftung mit Aloïn und Bismuthum subnitricum ein, und es geht aus Untersuchungen von LITTEN, KAUFMANN und NEUBERGER hervor, dass dabei die Kalksalze in den Epithelien der gewundenen Kanälchen der Rinde, selten auch der geraden (PALTAUF) Kanälchen der Marksubstanz, welche durch die toxische Wirkung des betreffenden Giftes oder durch Ischämie nekrotisch geworden sind, sich einlagern. Bei Kalkmetastase, die sich an gesteigerte Resorption des Skeletes anschliesst, können Kalkkörner und Knollen auch in

den Kapseln der Glomeruli, im interlobulären Bindegewebe und im Lumen der Harnkanälchen liegen.

Geringe Grade von Verkalkungen sind nur durch das Mikroskop nachzuweisen, höhere Grade bedingen eine weisse Färbung von kreideartiger Beschaffenheit. Bei Vergiftungen zeigt die Nierenrinde daneben eine mehr oder minder ausgesprochene Trübung, welche durch Epitheldegeneration und Nekrose bedingt ist.

Im Nierenbecken kann phosphorsaurer Kalk Gries, sowie kleine Steine bilden. Letztere sind glatt oder facettirt und von verschiedener Härte.

Steine von kohlensaurem Kalk sind weiss und hart; sie sind selten. Nicht selten dagegen bildet kohlensaurer Kalk einen Nebenbestandtheil anderer Steine.

Oxalsäure, welche mit der Nahrung zugeführt oder aus zersetzter Harnsäure entstanden ist, kann als **oxalsaurer Kalk** in Form von Oktaëdern sowohl in der Niere als im Nierenbecken zur Abscheidung gelangen. Es geschieht dies dann, wenn die Menge des sauren, phosphorsauren Natrons nicht hinreicht, um die vorhandene Oxalsäure in Lösung zu erhalten. In der Niere bildet das Oxalat **weisse Niederschläge**. Im Nierenbecken können sich **hellbraune** bis **dunkelbraune**, stachelige oder warzige **Steine** bilden. Reine Oxalatsteine sind sehr selten. Etwas häufiger lagert sich oxalsaurer Kalk auf harnsauren Steinen ab.

Phosphorsaure Ammoniakmagnesia tritt in Form weicher, brüchiger, weisser **Concremente** auf, die nur selten für sich allein entstehen, häufig dagegen um andere, namentlich um harnsaure Steine eine Schale bilden. Die Niederschläge entstehen namentlich bei ammoniakalischer Zersetzung des Urins, bei welcher sich kohlensaures Ammoniak bildet, welches die Erdphosphate ausfällt. Die krystallinischen Niederschläge der phosphorsauren Ammoniakmagnesia zeigen meist die sogen. Sargdeckelform, welche aus dem rectangulären Prisma durch Abstumpfung der Ecken und Kanten hervorgeht.

In seltenen Fällen entstehen **Nierenbeckenconcremente** und **Steine aus Cystin**, einem abnormen Harnbestandtheil, der in sechsseitigen Tafeln auskrystallisirt. Sie sind rundlich, wachsgelb gefärbt und weich und zeigen eine strahlig krystallinische Bruchfläche. Nach Untersuchungen von Baumann, Udranszky und Brieger ist das Auftreten von Cystin im Harn die Folge von eigenartiger Eiweisszersetzung im Darm, die ihrerseits wieder auf eine besondere Darmmykose zurückzuführen ist.

Xanthinsteine finden sich sehr selten; sie sind hell- oder dunkelbraun gefärbt, den Harnsäuresteinen ähnlich.

Alle Concrementbildungen in den Nieren und im Nierenbecken können Entzündungen hervorrufen und treten bald einseitig, bald doppelseitig auf. Enthält ein Nierenbecken Concremente, so bezeichnet man den Zustand als **Nephrolithiasis** (vergl. § 312).

Literatur über Kalkablagerungen in den Nieren.

Affanasiew, *Ueber die pathol.-anat. Veränderungen der Niere und der Leber bei einigen mit Hämoglobinurie oder Ikterus verbundenen Vergiftungen. Virch. Arch.* 98. *Bd.* 1884.

Ebstein, *Die Natur und Behandlung der Harnsteine, Wiesbaden* 1884.

Fränkel, *Zeitschr. f. klin. Med. II.*

Kaufmann, *Die Sublimatintoxication, Breslau* 1888, *und Neuer Beitr. z. Sublimatintoxication nebst Bemerkungen über die Sublimatniere, Virch. Arch.* 117. *Bd.* 1889.

Litten, *Unters. über die hämorrhagischen Infarcte und die Einwirkung arterieller Anämie auf das lebende Gewebe, Zeitschr. f. klin. Med.* 1870, *und Virch. Arch.* 80. *Bd.*

Neuberger, *Wirkung des Sublimates auf die Nieren, Beitr. v. Ziegler VI* 1889; *Ueber Kalkablagerungen in den Nieren, Arch. f. exper. Path. XXVII* 1890.

Paltauf, *Ueber Phosphorvergiftung, Wiener klin. Wochenschr.* 1888.
Prevost, *Étude expér. relative à l'intoxication par le mércure, Revue méd. de la Suisse rom.* 1882.
Saikowsky, *Ueber einige Veränderungen, welche das Quecksilber im Organismus hervorruft, Virch. Arch.* 37. *Bd.* 1866.
Virchow, *Kalkmetastasen, Virch. Arch.* 8. *Bd.* 1855 *und* 9. *Bd.* 1856, *und Cyanquecksilbervergiftung, Münch. med. Wochenschr.* 1888.

Literatur über Cystinurie.

Baumann *und* **Udranszky**, *Ueber das Vorkommen von Diaminen, sog. Ptomainen bei Cystinurie, Ber. d. Dtsch. chem. Ges. XXI, und Zeitschr. f. phys. Chem.* 1889.
Brieger *und* **Stadthagen**, *Ueber Cystinurie, Berl. klin. Wochenschr.* 1889.
Mester, *Beiträge zur Kenntniss der Cystinurie, Zeitschr. f. phys. Chem. XIV* 1889.

§ 300. Sind die Glomeruli und ihr Epithel in erheblichem Maasse verändert, oder ist die Circulation hochgradig gestört, so können aus den Glomerulusgefässen und den intertubulären Capillaren Blutbestandtheile, welche normaler Weise im Blute zurückgehalten werden, austreten und in die Harnkanälchen übergehen. Es gilt dies vor allem für das im Blute enthaltene Serumeiweiss, welches unter pathologischen Verhältnissen in grösseren oder geringeren Mengen mit dem Harnwasser austritt.

Im Glomerulus wird dasselbe in gelöster Form abgeschieden, kann indessen innerhalb der Harnkanälchen gerinnen und zur Bildung homogener, hyaliner Ausgüsse der Harnkanälchen, namentlich im Gebiete der Henle'schen Schleifen, führen, welche als **hyaline Harncylinder** bezeichnet werden. Da bei vielen Nierenerkrankungen, namentlich aber bei Nierenentzündungen Epithel degenerirt und zerfällt und abgestossen wird, da ferner aus den Glomeruli sowie aus den intertubulären Capillaren nicht nur Serumeiweiss, sondern oft auch farblose und rothe Blutzellen austreten, so enthalten unter pathologischen Verhältnissen die Harnkanälchen oft nicht nur gelöstes Serumeiweiss, sondern auch gelöstes Eiweiss, welches von Zellen stammt, und dieses kann ebenfalls an der Bildung von Cylindern sich betheiligen.

Lagern sich abgestossene Epithelien der Glomeruli oder der Harnkanälchen dicht aneinander, und bilden sie auf diese Weise cylindrische Ausgüsse der Kanälchen, so entstehen **Epithelcylinder**. Verschmelzen ihre körnigen albuminösen und fettigen Zerfallsproducte zu Ausgüssen von entsprechender Beschaffenheit, so entstehen **körnige Harncylinder**. Wandeln sich aneinandergelagerte Epithelzellen und Rundzellen oder deren albuminöse Zerfallsproducte innerhalb der Harnkanälchen in eine compacte hyaline Masse um, oder treten aus den degenerirenden Epithelzellen homogene Tropfen aus, welche untereinander zu homogenen Cylindern verschmelzen, so bilden sich **hyaline Cylinder**. Die Bildung körniger Cylinder aus zerfallendem Blute ist bereits in § 297 besprochen worden.

Die Harncylinder werden zum Theil mit dem Urin aus den Harnkanälchen angeschwemmt und so aus der Niere entfernt. Viele dagegen bleiben lange Zeit liegen und werden entweder wieder aufgelöst oder erhalten sich und gewinnen eine dichtere, festere Beschaffenheit, so dass sie als **wachsartige Cylinder** bezeichnet werden.

Neben diesen wenigstens theilweise aus Transsudat bestehenden Cylindern können sich auch noch homogene Ausgüsse der Harnkanälchen bilden, welche lediglich als epitheliale Producte anzusehen sind. Es sind dies die in § 294, Fig. 376 beschriebenen **Kolloidbildungen**.

Literatur über die Bildung von Harncylindern.

Bartels, *Krankheiten d. Harnapparates, in v. Ziemssen's Handb. d. spec. Pathol. IX. Bd.*
Bayer, *Arch. d. Heilk.* 1868.
Burkhart, *Die Harncylinder, Berlin* 1874.
Huppert, *Virch. Arch* 59. *Bd.*
Key, Axel, *Schmidt's Jahrbüch.* 1867 114. *Bd.*
Knoll, *Zeitschr. f. Heilk. V* 1884.
Langhans, *Ueber die Veränderungen der Glomeruli bei der Nephritis nebst einigen Bemerkungen über die Entstehung der Fibrincylinder, Virch. Arch* 76. *Bd.* 1879.
Lépine, *Die Fortschritte der Nierenpathologie, Berlin* 1884.
Posner, *Centralbl. f. d. med. Wiss.* 1879, *und Virch. Arch.* 79. *Bd.*
Ribbert, *Nephritis und Albuminurie, Bonn* 1881.
Rovida, *Moleschott's Untersuchungen XI.*
Singer, *Ueber die Folge der Verschliessung der Nierenvene, Zeitschr. f. Heilk. VI* 1885.
Török *und* **Pollak**, *Ueber die Entstehung der homogenen Harncylinder, Arch. f. exper. Pathol. XXV* 1889.
Weigert, *Samml. klin. Vortr. von Volkmann N.* 162 *u.* 163.
Weissgerber *und* **Perls**, *Zur Kenntniss der Entstehung der Fibrincylinder, Arch. f. exper. Pathol. VI* 1876.

3. Hämatogene Degenerationen und Entzündungen der Nieren.

A. Allgemeines über hämatogene Degenerationen und Entzündungen der Nieren.

§ 301. Die Nieren sind drüsige Organe, durch welche der Organismus zahlreiche Producte des Stoffwechsels in Wasser gelöst aus dem Organismus entfernt. Das Harnwasser wird in den Glomeruli abgeschieden und es bedingt deren eigenartiger Bau, dass dabei eine eiweissfreie oder wenigstens sehr eiweissarme Flüssigkeit in den Kapselraum und weiterhin in die Harnkanälchen tritt. Die Substanzen, welche der Urin enthält, sind theils in den Kanälchen, theils in den Glomeruli abgeschieden und müssen dabei sowohl die Wände der glomerulären und interlobulären Blutgefässe als auch das Epithel der Glomeruli und der Harnkanälchen passiren.

Gelangen in das Blut abnorme von aussen eingeführte Substanzen, welche als solche oder in verändertem Zustande als abnorme Stoffwechselproducte wieder abgeschieden werden müssen, oder bilden sich im Organismus aus den aufgenommenen Nahrungsmitteln oder aus den Körperbestandtheilen selbst abnorme Umsetzungsproducte, so sind es ebenfalls hauptsächlich die Nieren, durch deren Thätigkeit alle diese Substanzen aus dem Organismus entfernt werden. Manche von diesen Substanzen passiren die Nieren, ohne in denselben Veränderungen zu verursachen, allein es giebt ausserordentlich zahlreiche chemische Körper, welche bei ihrem Durchtritt durch die Nieren auf die Gefässwände oder auf die Epithelien der Glomeruli und der Harnkanälchen eine schädliche Wirkung ausüben, welche theils in **Störungen der Nierensecretion**, theils in **degenerativen** und **entzündlichen Veränderungen des Nierenparenchyms** ihren Ausdruck findet.

Das hauptsächlichste Symptom einer eingetretenen Störung einer Nierenfunction ist durch das Auftreten von Eiweiss im Harn, durch Albuminurie gegeben. Zu diesem gesellen sich alsdann noch weitere Erscheinungen, welche bald in einer Verminderung, bald in einer Vermehrung der täglichen Urinmenge, sowie in einer Beimischung verschiedener abnormer Bestandtheile zum Urin

bestehen. Unter letzteren sind namentlich die in § 300 beschriebenen Harncylinder sowie degenerirte Zellen aus den Harnkanälchen, Leukocyten und rothe Blutkörperchen oder deren Zerfallsproducte zu nennen.

Sind die genannten Erscheinungen einer gestörten Nierenfunction deutlich ausgesprochen, so dass die Beschaffenheit des Urins nicht nur auf Störungen der Circulation in den Nieren, sondern auf pathologische Veränderungen hinweist, so pflegt man den krankhaften Zustand als **Morbus Brightii** zu bezeichnen und unterscheidet je nach dem Verlauf und der Dauer des Leidens einen acuten und einen chronischen Morbus Brightii.

Die Veränderungen, welche das Nierenparenchym erleidet, sind zunächst degenerativer Art und können sowohl den Blutgefässbindegewebsapparat als auch das Epithel betreffen. Häufig gesellen sich dazu auch entzündliche Exsudationen sowie auch Gewebswucherungen, welche theils zu einer Regeneration verloren gegangener Gewebsbestandtheile, theils auch wieder zur Hypertrophie einzelner Gewebstheile führen.

Man hat vielfach, sowohl von klinischer als auch von anatomischer Seite versucht, die rein degenerativen Nierenerkrankungen von den entzündlichen zu trennen, allein es ist weder klinisch noch anatomisch möglich, eine scharfe Grenze zwischen beiden zu ziehen. Und wenn man etwa vom klinischen Standpunkte aus die Grösse des Eiweissgehaltes des Urins als maassgebend für die Unterscheidung zwischen einfachen Degenerationen und Entzündungen annehmen wollte, so würde ein Vergleich der betreffenden Nieren ergeben, dass Veränderungen, welche histologisch wesentlich nur einen degenerativen Charakter tragen, oft hochgradigere Störungen der Nierensecretion bewirken, als ausgesprochene entzündliche Erkrankungen. Es empfiehlt sich danach, degenerative und entzündliche Veränderungen gemeinsam zu betrachten und die einzelnen Erkrankungsformen nur nach dem Verlauf und der Dauer des Leidens, sowie nach einigen hauptsächlichen anatomischen Merkmalen zu gruppiren.

Infundirt man einem Thiere eine etwa 0,4 procentige Lösung von indigschwefelsaurem Natron in die Vena jugularis externa und tödtet man es wenige Minuten nach der Infusion, so ist dieser Farbstoff in der Niere bereits in Ausscheidung begriffen. Nach Heidenhain (*Pflüger's Arch. 9. Bd.*) und Pautynsky (*Virch. Arch. 79. Bd.*) erfolgt die Abscheidung in erster Linie in den gewundenen Kanälchen, in den Schaltstücken und in den aufsteigenden Schleifenschenkeln. Der blaue Farbstoff tritt dabei in Form von Körnchen zwischen den Stäbchenepithelien auf und färbt die Kuppen sowie die Kerne der Zellen blau. Bei reichlicher Abscheidung bilden sich in den Zellen kleine Krystalle. Ist nach der Infusion längere Zeit verstrichen, und hat man reichliche Mengen von Indigkarmin infundirt, so bläuen sich auch die Gefässschlingen sowie das Epithel einzelner Glomeruli. Es kann also Indigkarmin auch durch die Glomeruli abgeschieden werden.

Die Untersuchungen über jene Krankheiten, welche unter dem Namen Nephritis gehen, datiren von jenem Zeitpunkt an, als R. Bright (*Report of medical cases selected with a view of illustrating the symptoms and cure of diseases by a reference to morbid anatomy, London 1827*) zuerst erkannte, dass es Wassersuchten giebt, welche von Erkrankungen der Niere abhängen und bei welchen im Harn Eiweiss abgesondert wird. Bright selbst beschrieb als Ursache dieser Albuminurieen verschiedene Formen der Nierenerkrankung.

Die von Bright zuerst näher charakterisirten Nierenerkrankungen sind seither unter dem Namen Morbus Brightii zusammengefasst worden, doch ist der Begriff desselben von den Autoren verschieden weit ausgedehnt worden, indem die einen alle mit Albuminurie verlaufenden Nierenaffectionen dazu zählen, während Andere die einfachen Circulationsstörungen und die Degenerationen davon ausscheiden und nur die entzündlichen Nierenaffectionen unter den Begriff des Morbus Brightii zählen wollen.

Rokitansky (*Handb. d. patholog. Anatomie 2. Bd. 1842*) unterschied 8 Formen. Frerichs dagegen (*Die Bright'sche Nierenkrankheit, Braunschweig 1851*) betrachtete die verschiedenen Nierenveränderungen bei den an Morbus Brightii Verstorbenen als verschiedene Stadien ein und desselben Processes. Nach ihm sollte der Process mit Hyperämie beginnen, alsdann zu Exsudation und Entartung des Drüsenparenchyms führen und schliesslich in Atrophie und Schrumpfung seinen Ausgang nehmen.

Klebs scheidet die nicht entzündlichen Nierendegenerationen vom Morbus Brightii aus und identificirt den Begriff des letzteren mit der primären interstitiellen Nephritis; die dabei vorkommenden Veränderungen des Epithels betrachtet er als secundäre.

Grainger-Stewart unterscheidet drei Formen von Morbus Brightii, nämlich die entzündliche Form, die amyloide Form und die schrumpfende Form. Bei der ersten unterscheidet er 3 Stadien, nämlich die entzündliche Exsudation, die Verfettung und die Schrumpfung. Auch Virchow (*Cellular-Pathologie 1871*) unterscheidet 3 Formen, nämlich die parenchymatöse Nephritis, die indurirende interstitielle Nephritis und die amyloide Degeneration. Bartels theilt den Morbus Brightii in eine acute parenchymatöse, eine chronische parenchymatöse und eine interstitielle Nephritis ein. Lecorché unterscheidet eine parenchymatöse und eine interstitielle Nephritis. Charcot stellt, theils von klinischen, theils von pathologisch-anatomischen Gesichtspunkten ausgehend, drei Formen auf. Die erste ist charakterisirt klinisch durch rapiden Verlauf, geringe Harnmenge mit viel Eiweiss und Hydrops, anatomisch durch eine grosse weisse Niere, die zweite durch chronischen Verlauf, reichliche Harnmenge mit wenig Eiweiss, Fehlen oder geringe Entwickelung des Hydrops und durch Schrumpfung der Niere. Die dritte Form ist die Amyloidniere.

Weigert trennt den Morbus Brightii in parenchymatöse Degenerationen und in die eigentliche Nephritis. Erstere sind lediglich acute Veränderungen. Die chronischen gehören alle derselben Form der Nephritis an und bilden nur Modificationen eines und desselben Processes. Man kann nicht interstitielle und parenchymatöse Formen unterscheiden, sondern es beginnen alle Formen mit Epitheldegeneration und Epithelschwund, denen sich alsdann reactive entzündliche interstitielle Processe anschliessen.

Aufrecht unterscheidet eine acute, eine subacute und eine chronische Nephritis und hält dafür, dass primär die Harnkanälchenepithelien erkranken, während die Gefässe und das Bindegewebe erst secundär in Mitleidenschaft gezogen werden. Als Nephritis bezeichnet er auch die Amyloidniere.

Wagner fasst den Begriff Morbus Brightii klinisch als eine Krankheit auf, bei welcher der Urin gewisse charakteristische Veränderungen zeigt, und unterscheidet 4 Hauptformen, nämlich: 1) den acuten M. Br.; 2) den chronischen M. Br.; 3) die Schrumpfniere; 4) die Amyloidniere.

Leyden definirt den Begriff Morbus Brightii wesentlich vom klinischen oder physiologischen Standpunkte aus (*Verhandlungen des Congresses für*

innere Medicin, Wiesbaden 1882) und identificirt ihn im Grossen und Ganzen mit allen jenen Nierenerkrankungen, welche Albuminurie und Hydrops hervorrufen, rechnet danach auch die Degenerationen des Drüsenparenchyms, die Pyelonephritis, die Amyloidniere etc. dazu.

Rosenstein theilt die diffuse Nephritis oder den Morbus Brightii in eine acute und in eine chronische diffuse Nephritis ein und unterscheidet bei letzterer drei anatomisch verschiedene Formen, nämlich: die grosse weisse Niere, die gefleckte oder glatte Schrumpfniere und die granulöse Schrumpfniere.

Die Ansichten der Autoren über den Begriff Morbus Brightii sowohl als auch über die Anatomie und die Genese der Nephritis gehen, wie aus dem eben Angeführten ersichtlich, sehr auseinander. Ein weiteres Eingehen auf die Literatur würde noch weitere Differenzen ergeben. Es gilt dies nicht nur für die älteren, sondern auch für die neuesten Arbeiten auf diesem Gebiete, und auch die letzten Debatten an medicinischen Congressen haben gezeigt, dass auf Grund der bis jetzt vorliegenden Untersuchungsresultate eine Einigung der Anschauungen nicht zu erzielen ist.

Die Experimentaluntersuchungen über Nephritis, welche von Grawitz und Israel, Ponfick, Lassar, Marchand, Aufrecht, Buchwald, Litten und Anderen angestellt wurden, lassen sich für die Pathologie der bei dem Menschen vorkommenden Nephritis nur in sehr beschränktem Maasse verwerthen. Die durch Injection oder Fütterung verschiedener chemisch wirksamer Substanzen oder durch Aufhebung der Blutzufuhr etc. hervorgerufenen Nierendegenerationen gestatten nur Schlüsse auf die ihnen entsprechenden Nierenerkrankungen des Menschen. Noch weniger lassen sich die durch Ureterunterbindung erzeugten Nierendegenerationen zur Erklärung der Gewebsveränderungen bei hämatogener Nephritis des Menschen verwerthen. Hier muss zunächst eine sorgfältige anatomische Untersuchung vom Menschen stammender kranker Nieren die Grundlage bilden.

Literatur über Morbus Brightii.

Aufrecht, *Die diffuse Nephritis, Berlin* 1879, *und Dtsch. Arch. f. klin. Med. XXXII.*
Bamberger, *Ueber Morbus Brightii, Volkmann's Samml. klin. Vortr. Nr.* 173, 1879.
Bartels, *v. Ziemssen's Handb. d. spec. Pathol. IX*, 1875.
Brault, A., *Des formes anatomo-patholog. du mal de Bright, Arch. gén. de méd.* 1882.
Charcot, *Leçons sur les maladies du foie et des reins, Paris* 1882, *und Maladie de Bright et néphrite interstitielle, Revue de méd. I* 1881.
Cohnheim, *Allgem. Pathol. II* 1882.
Cornil *et* **Brault**, *Étude sur la pathologie du rein, Paris* 1884.
Dunin, *Anat. Untersuch. üb. Nierenentzündung u. Morbus Brightii, Virch. Arch.* 93. *Bd.* 1883.
Fischl *und* **Schütz**, *Stud. über verschied. Formen d. Nephritis, Zeitschr. f. Heilk. III, Prag* 1882.
Frerichs, *Die Bright'sche Nierenkrankheit, Braunschweig* 1851.
Gaucher, *Pathogénie des néphrites, La sem. méd.* 1886, *et Thèse de Paris* 1886, *et Pathogénie des néphrites par autointoxication, Revue de méd. VIII* 1888.
Hortolès, *Étude du processus histologique des néphrites, Paris* 1881.
Johnson, *On diseases of the kidney, London* 1874.
v. Kahlden, *Ueber acute Nephritis, Beitr. v. Ziegler Bd. XI.*
Lecorché, *Traité des maladies des reins, Paris* 1877.
Lépine, *Die Fortschritte der Nierenpathologie, Berlin* 1884.
Leyden, *Klinische Untersuchungen über Morbus Brightii, Zeitschr. f. klin. Med. II, und Charité Annal. VI.*
Nauwerck, *Beiträge zur Kenntniss des Morbus Brightii, Beitr. v. Ziegler I* 1886.
Posner, *Studien über pathologische Exsudatbildung, Virch. Arch.* 79. *Bd.* 1880.
Ribbert, *Nephritis und Albuminurie, Bonn* 1881.
Rosenstein, *Pathologie und Therapie der Nierenkrankheiten, Berlin* 1886.
Semmola, *Arch. de phys. IV* 1884.
Senator, *Die Albuminurie im gesunden und kranken Zustande, Berlin* 1872.
Snyers, *Pathol. de néphrites chroniques, Paris* 1886.
Stewart, Grainger, *On Bright's diseases of the kidney, Edinburgh* 1871.

Traube, *Gesammelte Beiträge zur Pathologie und Physiologie II* 1871.
Wagner, *Arch. f. klin. Med. XXV, XXVII und XXVIII, und Handb. d. spec. Pathol. von v. Ziemssen 9. Bd. 3 Aufl.* 1882.
Weigert, *Die Bright'sche Nierenerkrankung, Volkmann's Samml. klin. Vortr. Nr.* 162—163, 1879.
Ziegler, *Ueber die Ursachen der Nierenschrumpfung nebst Bemerkungen über die Unterscheidung verschiedener Formen der Nephritis, Dtsch. Arch. f. klin. Med. XXV* 1879.

B. Acute hämatogene Degenerationen und acute Entzündungen der Nieren.

§ 302. Die **acuten Nierendegenerationen** und die **acute hämatogene Nephritis** sind, soweit es sich nicht einfach um Folgezustände einer gestörten Circulation (§ 294 bis § 296) handelt, Folgezustände von Intoxicationen und Infectionen der Nieren, wobei die schädlich wirkende Substanz bald von aussen aufgenommen, bald im Organismus selbst producirt wird.

Unter den von aussen aufgenommenen Substanzen sind namentlich verschiedene Gifte wie Sublimat, chromsaure Salze, Phosphor, Arsenik, Kantharidin, Petroleum, chlorsaures Kali etc. in ihrer Wirkung genauer bekannt, allein es giebt auch noch zahlreiche andere Substanzen, welche, in die Säftemasse des Körpers aufgenommen, degenerirend und Entzündung erregend auf das Nierenparenchym einwirken.

Von den infectiösen Processen können fast alle, die zu Allgemeinerkrankungen führen oder bei herdweiser Verbreitung Metastasen machen, Nierendegenerationen oder Entzündungen verursachen, und es kommen danach Nierenerkrankungen sowohl bei Diphtherie, Scharlach, Masern, Pocken, Septikämie, Pyämie, krupöser Pneumonie, Typhus reccurrens, Typhus abdominalis, Erysipel, Cholera, Gelenkrheumatismus, gelbem Fieber, als auch im Verlaufe von Dysenterie, Tuberculose, Endocarditis und localen Eiterungen zur Beobachtung.

Die Erkrankung der Nieren im Verlaufe von Infectionen ist in den meisten Fällen wohl auf den Einfluss toxisch wirkender Substanzen zurückzuführen, welche in Folge der Infection sich abnormer Weise im Körper bilden und zum Theil durch die Nieren abgeschieden werden. Es können demgemäss auch andere nicht durch bakteritische Infectionen verursachte Störungen des Stoffumsatzes, sowie auch eine Resorption normaler Weise anderswo zur Abscheidung gelangender Substanzen Nierenerkrankungen bewirken, Verhältnisse, wie sie z. B. bei Diabetes, bei Gicht, bei Ikterus und bei Hämoglobinämie gegeben sind. Neben der toxischen Wirkung kommt bei Infectionskrankheiten sodann auch noch die Möglichkeit des Eindringens von Bakterien in die Nieren selbst in Betracht. Im Allgemeinen wird man von ersterer namentlich degenerative Einwirkungen auf secernirende Gewebe, von letzterer namentlich die Bewirkung von Herdentzündungen erwarten dürfen, doch führt die Anwesenheit von Bakterien ebenfalls zu Zelldegeneration und Zellnekrose, und toxische Substanzen, welche das Blut der Niere zuführt, können neben Zellnekrose auch entzündliche Exsudationen verursachen.

Leichtere Nierenerkrankungen lassen sich während des Lebens grossentheils an dem Auftreten von geringen Mengen von Albumin erkennen. Bei schweren Erkrankungen, welche der Arzt als acute Nephritis zu bezeichnen pflegt, ist die Menge des secernirten Urins vermindert, sein Eiweissgehalt und sein specifisches Gewicht hoch, seine Farbe dunkel, zuweilen getrübt oder blutig.

Das Sediment enthält farblose, bei blutiger Färbung des Urins meist

auch erhaltene rothe Blutkörperchen, hyaline, seltener auch körnige und mit rothen Blutkörperchen und deren Zerfallsproducten besetzte Cylinder, ferner wohlerhaltene Epithelien aus den Sammelröhren, sowie trübgeschwellte und zerfallene Zellen aus den gewundenen Kanälchen. Hydrops ist dabei häufig vorhanden, besonders bei secundären Formen, indessen nicht regelmässig.

Der gewöhnliche Ausgang ist der in Heilung, doch kann der Tod namentlich durch Urämie eintreten. Nur selten entwickelt sich aus ihr eine chronische indurative Nephritis, die mit Herzhypertrophie und Polyurie verbunden ist, noch seltener jene Form der Nierenerkrankung, die als chronische parenchymatöse Nephritis bezeichnet wird. Wenn auch manche Fälle sich in die Länge ziehen, so geht der Process doch meist nicht in ein chronisches zum Tode führendes Leiden über, sondern endet in Heilung.

Der **anatomische Befund** ist bei **acuter nicht eiteriger Nephritis** ein wechselnder, und es ist auch nicht möglich, aus den Veränderungen des Urins bestimmte Schlüsse auf das jeweilige Aussehen der Niere zu ziehen. In manchen Fällen erscheint sie bei makroskopischer Besichtigung nicht verändert. Häufiger bietet sie indessen ein graues oder grauweisses oder grauweiss und grauroth oder roth geflecktes Aussehen: Veränderungen des Aussehens, welche hauptsächlich durch degenerative Veränderungen am Epithel und durch verschiedenen Blutgehalt bedingt sind. Nicht selten ist sie auch vergrössert, in einzelnen Fällen sogar hochgradig, bis auf das Doppelte ihres Volumens, dabei feucht und weicher als normal, so dass man den Eindruck einer ödematösen Schwellung erhält. Bei blassgrauer oder graugelblicher Färbung der Rinde ist die Marksubstanz oft cyanotisch geröthet und hebt sich dadurch scharf von der Rinde ab.

Die Glomeruli sind bald als rothe oder auch als graue Punkte erkennbar, bald unsichtbar. Bei stärkerer Erkrankung enthält die graue, noch durchscheinend feuchte Rinde grauweisse oder gelblichweisse undurchsichtige Flecken, die auf fettige Degenerationsherde hinweisen, zuweilen auch kleine umschriebene rothe oder rothbraune, rundliche oder auch längliche hämorrhagische Herdchen, Blutungen innerhalb der BOWMAN'schen Kapseln und der Harnkanälchen entsprechend.

Bei **eiteriger Nephritis**, die bereits zur Eiterung geführt hat, schliesst das mehr oder minder geschwellte und getrübte Nierenparenchym da und dort kleine gelbliche, oft von einem hämorrhagischen Hof umgebene, rundliche oder streifenförmige Eiterherdchen ein. Bei Combination von diffuser Nierenerkrankung mit embolischer Verstopfung der Nierengefässe liegen in der verfärbten und geschwellten Rinde da oder dort kleinere und grössere, trüb-gelbweisse, lehmfarbene, oft von einem hyperämischen oder auch hämorrhagischen Saum umgebene kegelförmig gestaltete Herde, innerhalb welcher das Gewebe nekrotisch ist.

Literatur zur Aetiologie der acuten Nephritis.

Albertoni *und* **Pisenti**, *Wirkung des Acetons und der Acetessigsäure auf die Niere, Arch. f. exper. Pathol. XXIII* 1887.

Babes, *Contribution à l'étude des lésions aiguës des reins liées à la présence des microbes. Le rein et le foie dans la fièvre jaune, Arch. de phys. II* 1883.

Bluhm, *Aetiol. d. Nephritis, D. Arch. f. klin. Med.* 47. *Bd.* 1890.

Boström, *Ueber die Intoxication mit der essbaren Lorchel, Leipzig* 1882.

Bouchard, *Des néphrites infectieuses, Revue de méd. I* 1881.

Bowen, *Pockenherde in den Nieren, Vierteljahrsschr. f. Derm. XIV* 1887.
Caussade, *De la néphrite pneumonique, Paris* 1890.
Doyen, *Rech. anat. et expér. sur le choléra épidémique, Arch. de phys. VI* 1885.
Ernst, *Zur Aetiologie der Nephritis, I.-D. Zürich* 1884.
Faulhaber, *Ueber das Vork. v. Bakterien in den Nieren bei akut. Infectionskrankh., Beitr. v. Ziegler X.*
Fichtner, *Path. Anat. der Niere bei Diabetes, Virch. Arch.* 114. *Bd.*
Friedländer, *Ueber Nephritis scarlatinosa, Fortschr. d. Med. I* 1883.
Gaucher, *Pathogénie des néphrites par auto-intoxication, Revue de méd. VIII* 1888.
Henoch, *Diphtherie, Dtsch. med. Wochenschr.* 1889 *p.* 898.
van Herwerden, *De Wirking van het Diphtherie-Gif op de Nier, Nederlandsch Tijdschrift voor Geneeskunde* 1890.
Jacobi, *Gerhardt's Handb. d. Kinderkrankh. II.*
Jürgensen, *Kruppöse Pneumonie, Tübingen* 1883.
v. Kahlden, *Ueber acute Nephritis, Beiträge v. Ziegler Bd. XI.*
Kaufmann, *Die Sublimatintoxication, Berlin* 1888, *und Virch. Arch.* 117. *Bd.*
Klemperer, *Veränd. der Niere bei Sublimatvergiftung, Virch. Arch.* 118. *Bd.* 1889.
Konjajeff, *Die bakt. Erkrank. der Niere beim Abdominaltyphus, Centralbl. f. Bakt. VI* 1889.
Langewoi, *Ueber die Alterationen des Gefässsystems und der inneren Organe in Folge von Kantharidin, Fortschr. d. Med. II.*
Lassar, *Zusammenhang von Hautresorption und Albuminurie, Virch. Arch.* 77. *Bd.* 1879.
Leyden, *Zeitschr. f. klin. Med. III.*
Litten, *Charité- Ann. IV.*
Mannaberg, *Zur Aetiologie des M. Br. acutus, Centralbl. f. Bakt. V* 1889; *Aetiol. d. acut. M. Brightii, Zeitschr. f. klin. Med.* 1890.
Markwald, *Ueber die Nierenaffectionen bei acuten Infectionskrankheiten, I.-D. Königsberg* 1878.
Mircoli, *Alterazioni renali nel pertosse, Arch. per le Scienze Med. XIV* 1890, *und Néphrites primitives mycotiques épidémiques des enfants, Beitr. z. pathol. Anat. von Ziegler IV* 1888.
Neuberger, *Ueber die Wirkung des Sublimates auf die Niere, Beitr. z. path. Anat. v. Ziegler VI* 1889.
Osler, *Acute Nephritis in Typhoid Fever, Johns Hopkins Hosp. Rep. II, Baltimore* 1890.
Ponfick, *Ueber die Gemeingefährlichkeit der essbaren Morchel, Virch. Arch.* 88. *Bd.* 1882.
Prutz, *Ueber d. anat. Verh. d. Nieren bei puerp. Eklampsie, Zeitschr. f. Gebh.* 23. *Bd.* 1891.
Ribbert, *Ueber unsere jetzigen Kenntnisse von der Erkrankung der Nieren bei Infectionskrankheiten, Dtsch. med. Wochenschr.* 1889.
Spronck, *Le poison diphthérique considéré princip. au point de vue de son action sur le rein, Compt. rend. de l'acad. des sc. de Paris* 1889.
Straus, *Lés. histol. du rein dans le diabète sucré, Arch. de phys. X* 1887.
Thomas, *Gerhardt's Handb. der Kinderkrankh. IV.*
Unruh, *Jahrb. f. Kinderheilk. XVII* 1881.
Werner, *Einwirkung der Galle und der gallensauren Salze auf die Nieren, Arch. f. exper. Pathol. XXIV* 1888.

Weitere diesbezügliche Literatur enthalten § 297, § 299, § 301, § 304 *und* § 306.

§ 303. Die **histologischen Veränderungen**, welche die Niere bei **acuten Degenerationen und acuter Nephritis** bietet, wechseln ebenso wie das makroskopische Aussehen und können sich auf sämmtliche Bestandtheile der Nieren erstrecken oder auf einzelne Gewebstheile beschränkt sein. Von ganz besonderem Interesse ist, dass es Fälle giebt, in denen wesentlich nur die Glomeruli erkrankt sind, so dass man daraus auch Veranlassung genommen hat, den Process als **Glomerulonephritis** von den anderen Erkrankungen, bei denen auch die übrigen Bestandtheile erhebliche Veränderungen zeigen, zu trennen. Diese Glomerulonephritis findet sich namentlich in jenen Fällen, in denen trotz schwerer Störung der Urinsecretion die anatomische Untersuchung bei der Section einen wenig bemerkenswerthen oder auch vollständig negativen Nierenbefund ergiebt.

Veränderungen der Glomeruli sind bei Nierenerkrankungen, welche mit erheblicher Albuminurie verbunden sind, wohl stets vorhanden, lassen sich indessen nicht immer leicht nachweisen, und sind oft nur aus der Anwesenheit eines pathologischen Inhaltes im Kapselraum zu erkennen.

Der pathologische Inhalt im Kapselraum wird in den meisten Fällen durch ein eiweisshaltiges Secret des Glomerulus gebildet, dessen Eiweiss bei Härtung der Niere in Gerinnung erzeugenden Substanzen meist in körniger (Fig. 381 *g* und Fig. 382 *i*), seltener in hyaliner Form zur Gerinnung gebracht wird, oder auch schon während des Lebens oder nach dem Tode in diesen Formen sich abscheidet und bald nur eine dünne, zarte Einlagerung bildet, bald auch wieder eine ganz bedeutende Mächtigkeit besitzt. Von sonstigen Substanzen enthält der Kapselraum besonders häufig abgestossenes Glomerulusepithel Fig. 381 e e_1 e_2 e_3, Fig. 382 *h g*, Fig. 383 *Cc* und Fig. 390 *c* pag. 766), welches bald noch wohl erhalten (Fig. 381 e_3), bald nekrotisch (Fig. 381 *e*) oder von Vacuolen durchsetzt (e_2) und blasig degenerirt (Fig. 382 *h*), bald auch verfettet (Fig. 383 *Cc*) und im Zerfall begriffen (Fig. 382 *g*) ist.

Fig. 381.

Fig. 382.

Fig. 381. Nekrose des Glomerulusepithels und Exsudation in den Kapselraum bei Icterus gravis. *a* Normale Gefässschlingen. *b* Kapsel. *c* Kapselepithel. *d* Vom Epithel entblösste Gefässschlingen. e e_1 e_2 e_3 Degenerirtes und abgestossenes Glomerulusepithel. *f* Exsudat zwischen den Epithelien. *g* Körniges Exsudat und Epithel. In MÜLLER'scher Flüssigkeit gehärtetes, mit Gentianaviolett gefärbtes und in Kanadabalsam eingelegtes Präparat. Vergr. 300.

Fig. 382. Durchschnitt durch peripher gelegene Glomerulusschlingen bei acuter Nephritis nach Diphtherie. *a* Capillarkern. *b* Geschwellte abgehobene Endothelzellen. *c* Zelle mit drei Kernen. *d* Zelle mit Bruchstücken von Kernen. *e* Erhaltenes Glomerulusepithel. *f* Zerfallendes Glomerulusepithel. *g* Kern einer abgestossenen Epithelzelle. *h* Blasig degenerirte Epithelzelle. *i* Geronnenes Eiweiss. *k* Nackter Aussenrand einer Capillare. In Alkohol gehärtetes, mit Alaunkarmin und Eosin gefärbtes und in Kanadabalsam eingelegtes Präparat. Vergr. 350.

Diese Erscheinung hängt damit zusammen, dass das Glomerulusepithel sehr häufig degenerirt und dabei anschwillt, oder verfettet, oder der Nekrose verfällt, wobei nicht selten durch Desquamation des degenerirten Epithels die Capillarschlingen zum Theil ihr Epithel völlig verlieren (Fig. 381 *d* und Fig. 382 *k*). Zumeist zerfällt auch das Kapselepithel der Degeneration und wird danach ebenfalls abgestossen. In anderen Glomeruli kann man dagegen zuweilen auch wieder eine in abnormer Mächtigkeit entwickelte Epithelbekleidung auf den Gefässschlingen sehen, welche auf eine Wucherung des Epithels zurückzuführen ist, die wohl meist nach Verlust von Epithel sich als Regeneration einstellt.

Nicht selten treten in den Kapselraum auch Leukocyten aus den

Glomerulusgefässen aus und mischen sich dem Inhalt bei. Bei **hämorrhagischer Nephritis** enthalten der Kapselraum (Fig. 390 *f*) sowie das dazu gehörige Harnkanälchen rothe Blutkörperchen und sind oft mit denselben dicht erfüllt.

Die Gefässe der Glomeruli können sowohl eine abnorme Beschaffenheit ihres Inhaltes als auch pathologische Veränderungen ihrer Wand bieten. Bei hyperämischen Zuständen sind sie mit Blut vollgepfropft. Nicht selten enthalten einzelne zahlreiche Leukocyten, zuweilen sind sie mit solchen dicht erfüllt (Fig. 390 *b*). Oft enthalten sie auch mehr oder minder zahlreiche verfettete Zellen (Fig. 383 *Cd*), deren Kerne zum

Fig. 383. Verfettung der Nieren bei Diphtherie. *A* Harnkanälchen mit verfettetem Epithel (*a*) und hyalinem Harncylinder (*b*) im Querschnitt. *B* Intertubuläre Capillaren. *C* Rand eines Glomerulus mit verfetteten Epithelien (*c*) und verfetteten Zellen im Innern von Capillaren (*d*). *e* BOWMAN'sche Kapsel. Nach einem in FLEMMING'schem Säuregemisch gehärteten, mit Safranin gefärbten, in Kanadabalsam eingeschlossenen Präparate gezeichnet. Vergr. 300.

Theil fragmentirt, in 2 bis 4 Bruchstücke zerfallen sind, so dass es sich wahrscheinlich um verfettete Leukocyten mit fragmentirten Kernen handelt. Es ist indessen zu bemerken, dass es möglicher Weise zum Theil degenerirte und abgehobene Endothelien sind. Es lassen sich wenigstens an den Endothelien Schwellungszustände (Fig. 382 *b*) nachweisen, und es kommen auch den Wänden aufsitzende mehrkernige Zellen in den Capillaren vor (*c d*), welche man (LANGHANS, NAUWERCK) für veränderte Endothelzellen anzusehen geneigt ist. Auch liegen in den Capillaren zuweilen homogene, blasse oder mit Kügelchen durchsetzte, rundliche oder gestreckte, mitunter wurstartige Gebilde, die wahrscheinlich als nekrotische veränderte Endothelien (NAUWERCK) anzusehen sind. Nach LANGHANS und NAUWERCK sollen sich auch Wucherungen der Endothelien der Capillaren einstellen, welche zu Kern- und Zellvermehrung führen und so die Bahn der Glomerulusgefässe verlegen. Zuweilen bilden sich in einzelnen Capillaren hyaline Thromben, oder es schwillt die Capillarwand selbst an (BEER, NAUWERCK, LANGHANS, FRIEDLÄNDER) und bewirkt dadurch eine Verengerung des Lumens. Nach LANGHANS kann endlich auch eine hyaline Substanz zwischen dem wuchernden Endothel und der Grundmembran auftreten und eine Verengerung oder auch einen vollkommenen Verschluss der Capillaren verursachen.

§ 304. Wie bereits in § 303 erwähnt, können die Glomerulusveränderungen den einzigen Befund bei Nephritis bilden, und es genügen dieselben auch, um alle klinischen Erscheinungen einer Nephritis zu verursachen. Häufiger sind indessen an der Erkrankung auch die übrigen Gewebe der Niere betheiligt, namentlich das Epithel der Harnkanälchen, dessen Degeneration auch wesentlich die in § 302 erwähnten Verfärbungen der Nierenrinde verursacht. Zu diesen gesellen sich alsdann

sehr oft noch Veränderungen des intertubulären Blutgefässbindegewebsapparates.

Das **Epithel der Harnkanälchen** verfällt nicht selten da und dort der Nekrose, so namentlich im Verlauf mancher Vergiftungen (Sublimat, Chromsäure, Kantharidin), daneben indessen auch bei manchen Infectionen, die toxische Producte liefern. Die eingetretene Nekrose kann oft schon frühzeitig, d. h. in einer Zeit, in der Zellen noch erhalten sind, an dem Verlust der Färbbarkeit des Kernes oder an dem völligen Untergang des Kernes (Fig. 384 *c*) durch die histologische Untersuchung nachgewiesen werden und betrifft am häufigsten das secernirende Epithel gewundener Kanälchen, kann sich indessen auch am Epithel der ableitenden Harnkanälchen und der Sammelröhren einstellen. Das nekrotische Epithel ist bald trüb, körnig, bald homogen, schollig. Im weiteren Verlauf verfällt das nekrotische Epithel der Auflösung.

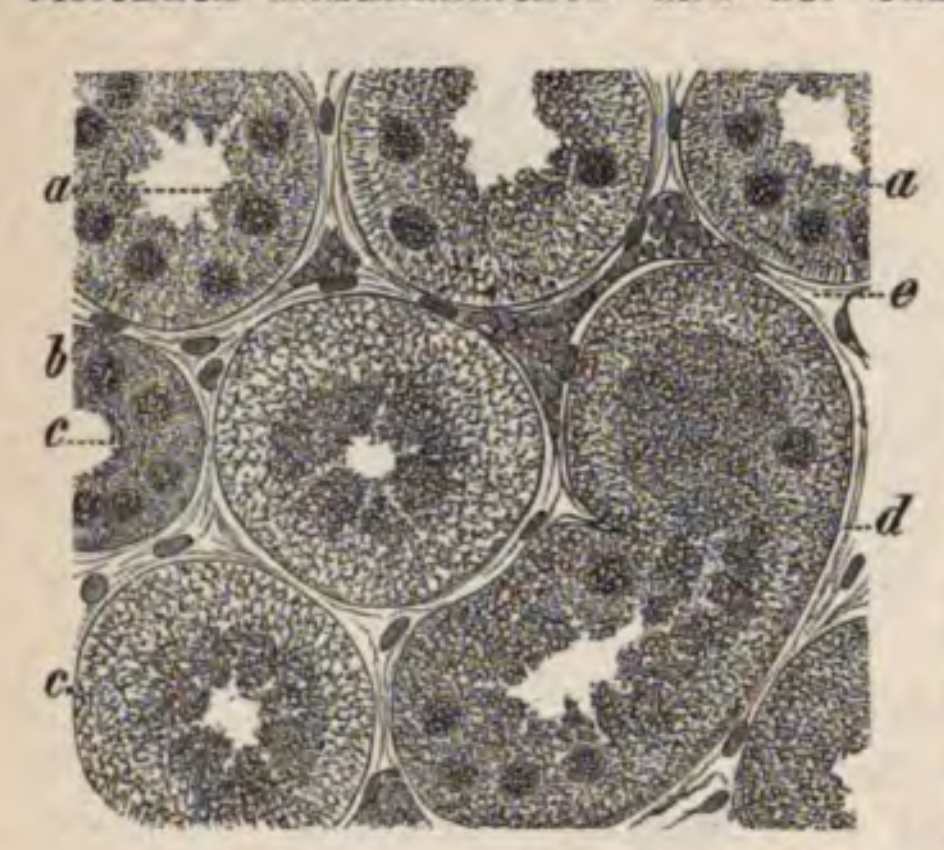

Fig. 384. Nekrose des Epithels der Harnkanälchen bei Ikterus gravis. *a* Normales gewundenes Kanälchen. *b* Aufsteigender Schleifenschenkel. *c* Gewundenes Kanälchen mit nekrotischem Epithel. *d* Gewundenes Kanälchen, dessen Epithel zum Theil erhalten, zum Theil nekrotisch ist. *e* Unverändertes Stroma mit Blutgefässen. In MÜLLER'scher Flüssigkeit gehärtetes, mit Gentianaviolett gefärbtes und in Kanadabalsam eingelegtes Präparat. Vergr. 300.

Noch häufiger als der Nekrose verfällt das Epithel der Kanälchen der trüben Schwellung (Fig. 385 *b c d*) und der Verfettung (Fig. 383 *Aa*) und der hydropischen Entartung, auch hier wieder am häufigsten in den gewundenen Kanälchen, doch tritt namentlich die Verfettung oft auch in den Schleifenschenkeln und den Schaltstücken auf.

Die trübe Schwellung ist durch Verlust des charakteristischen Baues der Zellen (Fig. 385 *a*), durch eine Schwellung und durch das Auftreten von Körnern im Protoplasma, die Verfettung durch Bildung von Fetttröpfchen (Fig. 382 *Aa*), die hydropische Degeneration durch Quellung der Zellen und durch Vacuolenbildung charakterisirt. Bei allen Degenerationsformen kann sich dazu eine Desquamation (Fig. 383 *Aa* u. Fig. 385 *d*), sowie schliesslich eine Zerbröckelung und ein Zerfall der Zellen hinzugesellen, so dass mehr oder minder umfangreiche Epithelverluste entstehen. Aus der starken Betheiligung des Epithels hat man Veranlassung genommen, solche Erkrankungsform als **katarrhalische Nephritis** oder auch als **acute parenchymatöse Nephritis** zu bezeichnen.

Nach Mittheilungen von FRERICHS und EHRLICH kommt bei Diabetes stets eine glycogene Entartung der Epithelien der HENLE'schen Schleifen vor, bei welcher die Zellen aufquellen und hyalin werden. Bei Jodbehandlung werden in den Zellen Schollen, Tröpfchen und Kugeln sichtbar, die sich durch Jod braun färben.

Sehr frühzeitig können sich neben den degenerativen Vorgängen am Epithel auch Wucherungen einstellen (Fig. 386 *b*), welche wohl eine Regeneration des gesetzten Verlustes bezwecken und bei Ausgang in Heilung auch erzielen.

Fig. 385. Trübe Schwellung des Nierenepithels. *a* Normales Epithel. *b* Beginnende Trübung. *c* Hochgradige Degeneration. *d* Abgestossene degenerirte Epithelzellen. Nach einem mit chromsaurem Ammoniak behandelten Präparate gezeichnet. Vergr. 800.

Das **Lumen der Harnkanälchen** enthält stets da oder dort eine pathologische Inhaltsmasse, so namentlich abgestossene und degenerirte, zuweilen durch Gerinnungsmassen zu Epithelcylindern verschmolzene Epithelien, Leukocyten, hyaline und körnige, aus transsudirtem Eiweiss und zerfallenen Zellen entstandene Gerinnungscylinder (vergl. § 300), nach Blutungen auch rothe Blutkörperchen und deren Zerfallsproducte, Pigmentkörner und bräunliche körnige Cylinder. Es kommen Fälle vor, in denen die Cylinderbildung ganz besonders ausgebreitet ist, so dass ein grosser Theil der Schleifenschenkel und der gewundenen Kanälchen solche enthalten und dadurch den Abfluss des Urins erschweren.

Fig. 386. Epithelwucherung bei acuter Nephritis. *a* Epithelien mit ruhenden Kernen. *b* Karyomitosen. Kurz nach dem Tode in Alkohol gesetztes, mit Hämatoxylin behandeltes, in Kanadabalsam eingeschlossenes Präparat (von NAUWERCK).

Das **intertubuläre Bindegewebe und dessen Blutgefässe** sind in manchen Fällen toxischer Nephritis wenig und kaum nachweisbar betheiligt, doch ergiebt eine genaue histologische Untersuchung, dass bei Vorhandensein ausgesprochener Glomerulus- und Harnkanälchenerkrankung auch der Blutgefässbindegewebsapparat zwischen den Harnkanälchen da und dort Veränderungen zeigt.

Die interstitiellen Processe können sich unter Umständen darauf beschränken, dass an den intertubulären Capillaren ähnliche Verände-

rungen auftreten, wie sie schon von den glomerulären Capillaren beschrieben sind. In anderen Fällen kommt es dagegen zu Exsudationen.

Ist die Niere erheblich geschwollen, weich, so besteht auch ein Oedem des Nierenbindegewebes, welches oft mit fleckenweiser Hyperämie verbunden ist, so dass die Harnkanälchen, deren Epithelien dabei mehr oder minder degenerative Veränderungen zeigen (Fig. 387 *c*) und sich vielerorts von der Unterlage abheben und in die Lichtung der Kanälchen gerathen (*d*), durch breitere, von Flüssigkeit, zuweilen auch von Fibrin und da und

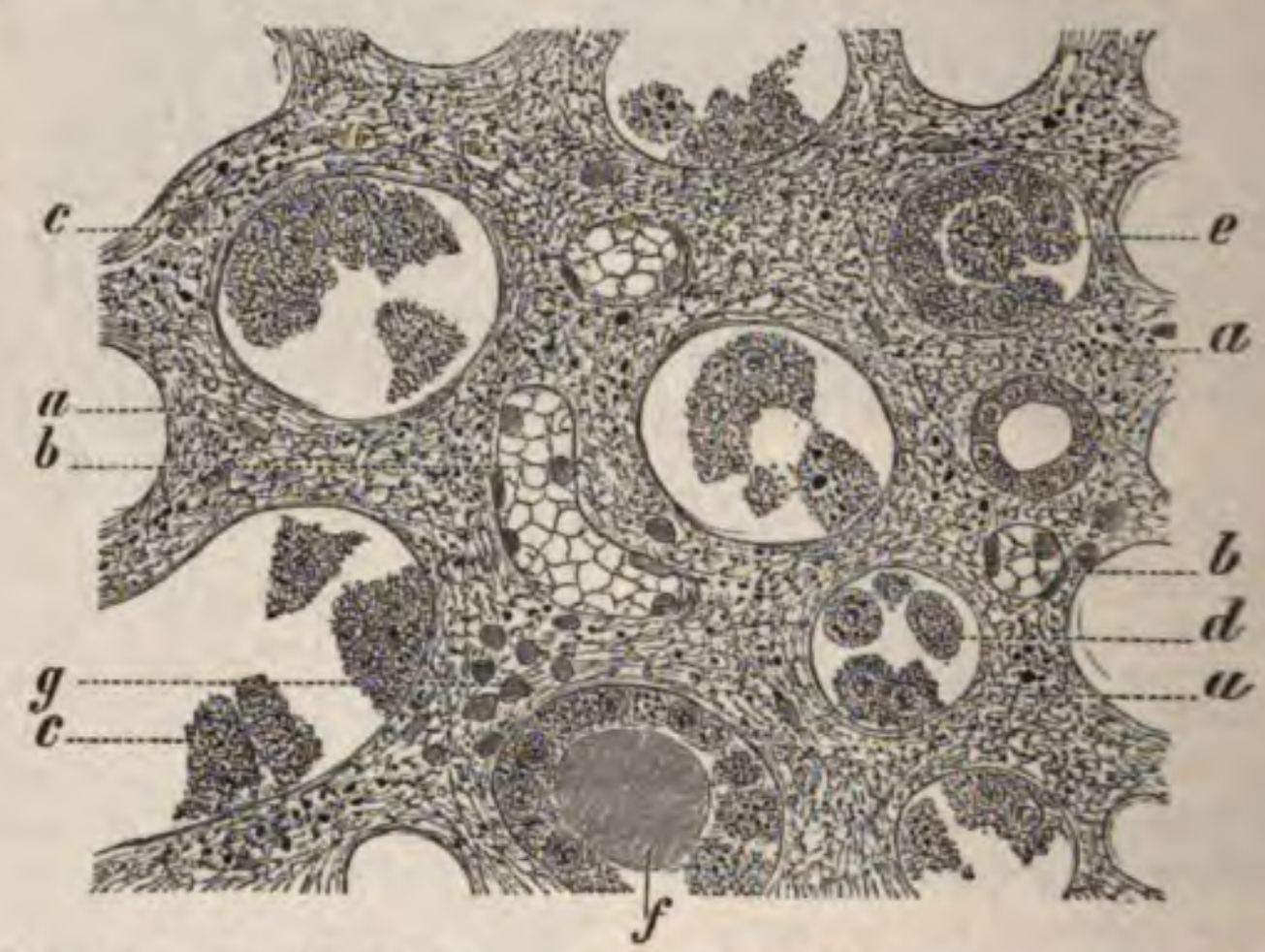

Fig. 387. Diffuse Nephritis mit serös-fibrinösem Exsudat (von einem an eiteriger Mediastinitis und Pleuritis mit Nephritis am 10. Tage nach Beginn der Erkrankung gestorbenen Manne). *a* Stroma, stark verbreitert, mit Körnern und Fäden von Fibrin, sowie mit einzelnen Fetttröpfchen durchsetzt. *b* Capillaren. *c* Epithelien der gewundenen Kanälchen, z. Th. leicht verfettet und in Desquamation begriffen. *d* Abgestossene Epithelzellen in einem Schleifenschenkel. *e* Körnige und fettige Zerfallsmassen in einem Schleifenschenkel, dessen Epithel erhalten, aber trübe ist. *f* Hyaliner Cylinder in einem gewundenen Kanal. *g* Rundzellen. Mit Osmiumsäure behandeltes Glycerinpräparat. Vergr. 350.

dort auch von Rundzellen durchsetzte Septen (*a g*), die zum Theil stark gefüllte Blutgefässe einschliessen, von einander getrennt sind. In späteren Stadien geht die Hyperämie zurück, und es treten in den geschwollenen Septen oft reichlich Fetttröpfchen (*a*) auf. Es handelt sich also um eine **diffuse exsudative Nephritis**, um ein **entzündliches Oedem** der Nieren.

Das entzündliche Oedem ist nur selten so hochgradig, dass es auch mikroskopisch leicht nachzuweisen ist, am ehesten noch bei nephritischen Processen, welche durch septische Infection verursacht sind. Häufiger kommt es nur zu herdweisen, zelligen, intertubulären und periglomerulären, kleinzelligen Infiltrationen, zu einer **interstitiellen Herdnephritis**.

Die zellige Infiltration (Fig. 388 *m*) tritt in erster Linie in der Umgebung der Venulae stellatae (*g m*) und der Venae interlobulares (*h m*) auf und wird hier meist so stark, dass an gefärbten Präparaten der Herd schon bei schwacher Vergrösserung leicht erkennbar ist.

Am reichlichsten pflegen die Herde in den äussersten Lagen der Rinde, sowie an der Grenze von Rinde und Marksubstanz vorhanden zu sein, während die mittleren Schichten der Rinde meist nur wenig afficirt sind.

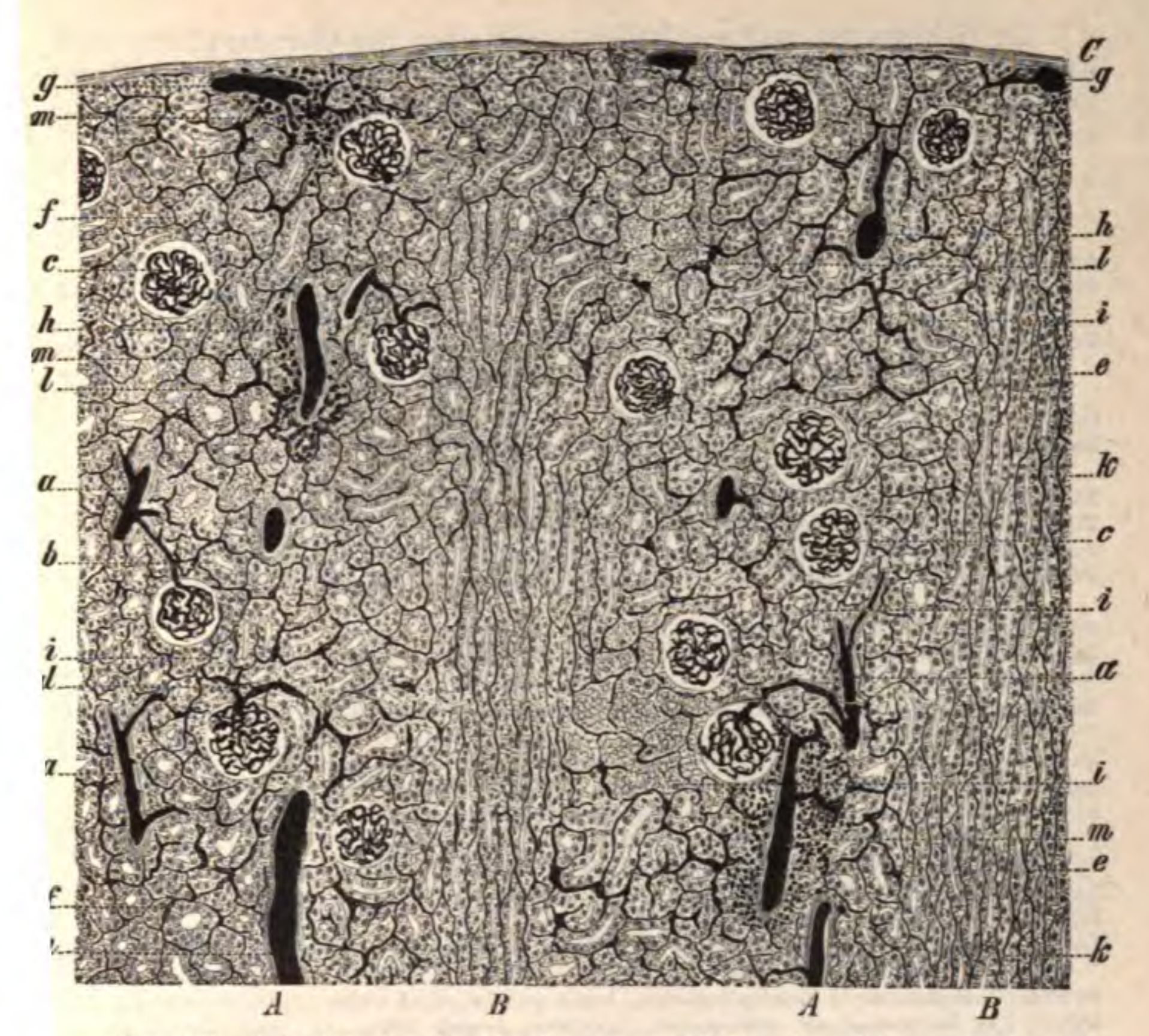

Fig. 388. **Schnitt durch die äussere Hälfte der Nierenrinde bei frischer acuter interstitieller Herdnephritis.** *A* Labyrinth. *B* Markstrahlen. *C* Nierenkapsel. *a* Arteria interlobularis. *b* Vas afferens. *c* Glomerulus. *d* Vas efferens. *e* Capillarsystem der Markstrahlen. *f* Capillarsystem des Labyrinthes. *g* Vena stellata. *h* Vena interlobularis. *i* Tubuli contorti. *k* Tubuli recti (Henle'sche Schleifen und Sammelröhren). *l* Degenerirte Tubuli contorti. *m* Perivenöse zellige Infiltration. In Kanadabalsam eingelegtes Präparat, mit blauem Leim von der Arterie aus injicirt und mit Alaunkarmin gefärbt. Vergr. 32.

Liegen Glomeruli innerhalb des Gebietes einer in entzündliche Alteration versetzten Vene, so häufen sich die Zellen auch in der Umgebung der Kapseln an und können dieselben dicht umschliessen. Das ausserhalb der erwähnten venösen Gebiete liegende Bindegewebe kann vollkommen intact sein, doch kommen auch Fälle vor, in welchen an anderen beliebigen Stellen der Capillarverzweigung sowie namentlich in der Umgebung der Malpighi'schen Körperchen kleinere und grössere zellige Herde sich vorfinden.

Die Harnkanälchenepithelien können bei Nephritis selbst im Gebiete der Entzündungsherde noch unverändert oder nur leicht getrübt, in ihrer Form aber wohlerhalten und ihr Kern gut färbbar sein. In anderen Fällen stellen sich gleichzeitig da oder dort, am häufigsten im Gebiete der gewundenen Harnkanälchen Trübung und Schwellung sowie Nekrose des Epithels (Fig. 388 *l*) ein.

Im Gebiete der zelligen Infiltration können die Harnkanälchen auch Rundzellen enthalten, welche durch die Membrana propria der Harnkanälchen eingewandert sind und theils im Lumen, theils in den Drüsenzellen selbst liegen.

Literatur zur pathologischen Anatomie der acuten Nephritis.

Aufrecht, *Die Nephritis nach Cantharidin, Pathol. Mittheil. II, Magdeburg* 1883.
Cornil *et* **Brault**, *De l'inflammation des glomérules dans les néphrites albumineuses, Journ. de l'anat.* 1883.
Cornil *et* **Toupet**, *Sur la karyokinèse des cellules épithéliales et de l'endothélium vasculaire observée dans le rein à la suite de l'empoisonnement par la cantharidine, Arch. de phys. X* 1887.
Crooke, *Zur pathol. Anat. des Scharlachs, Fortschr. d. Med. III* 1885.
Delafield, *Studies of patholog. Anatomy, Acute and chron. Bright's Disease, New-York* 1888–1891.
Eliaschoff, *über die Wirkung des Cantharidins auf die Niere, Virch. Arch.* 94. *Bd.*
Fischl, *Beitr. zur Histologie der Scharlachniere, Zeitschr. f. Heilk. IV* 1883.
Fraenkel, *Zeitschr. f. klin. Med. II.*
Fürbringer, *Zur Klinik und path. Anat. der diphtherischen Nephritis, Virch. Arch.* 91. *Bd.* 1883.
Germont, *Contrib. à l'étude expér. des néphrites, Paris* 1883.
Golgi, *Neoformazione dell' epitelio dei canalicoli oriniferi nella malattia di Bright, Arch. p. l. Sc. Med. VIII* 1884.
Hansemann, *Zur pathol. Anat. der Malpighi'schen Körperchen in der Niere, Virch. Arch.* 110. *Bd.* 1887.
Hartmann, *Exper. Unters. über Chromsäurenephritis, I.-D. Freiburg* 1891.
Lahouse, *Rech. expér. sur les lésions du rein prod. p. la Cantharidine, Paris* 1885.
Langhans, *Ueber die entzündlichen Veränderungen der Glomeruli und die acute Nephritis, Virch. Arch.* 99. *Bd.* 1885 *und* 112. *Bd.* 1888.
Langowoi, *Cantharidinwirkung, Fortschr. d. Med. II* 1884.
Letzerich, *Virch. Arch.* 47., 52., 55. *und* 61. *Bd.*
Litten, *Scharlachniere, Charité-Ann. IV.*
Lorenz, *Unters. über den Bürstenbesatz und dessen Bedeutung an normalen und pathologischen Nieren, Zeitschr. f. klin. Med. XV* 1889.
Obrzut, *Pathogénie de la glomérulonéphrite, Revue de méd. VIII* 1888.
Oertel, *Die Pathogenese der epidemischen Diphtherie, Leipzig* 1887.
Ribbert, *Beitrag zur pathologischen Anatomie der Glomeruli, Fortschr. d. Med. VI* 1888.
Schachowa, *Untersuchungen über die Nieren, Bern* 1875.
Straus, *Lésions du rein dans le diabète sucré, Arch. de phys. VI* 1885.
Virchow, *Nephritis arthritica, Berl. klin. Wochenschr.* 1884.
Weitere diesbezügliche Literatur enthalten § 297, § 299, § 301 *und* § 302.

§ 305. Die **hämatogene acute eiterige Herdnephritis** ist wohl stets die Folge eines Importes von Bakterien, namentlich von Eiterkokken in die Niere und trägt danach auch meist den Charakter einer metastatischen Erkrankung, die sich an septische Endocarditis sowie an Erkrankungsprocesse in irgend einem anderen Organe secundär anschliesst.

Die kleinsten, punktförmigen bis hirsekorngrossen Eiterherde entstehen durch eine sich stetig steigernde zellige Infiltration, welche sich theils um Venen, theils um die Kapseln der Glomeruli gruppirt.

Gelangen die Bakterien schon innerhalb der Schlingen der Glomeruli (Fig. 289 *a*) zur Ansiedelung, so verursachen sie zunächst eine Verstopfung der Gefässlumina, sowie eine Nekrose des Glomerulusepithels (*b*) und der Gefässe. Im Anschluss hieran stellt sich in der Umgebung der Glomeruli eine reactive Entzündung ein, welche zunächst zu einer Anfüllung des pericapsulär gelegenen Bindegewebes mit Rundzellen führt (*d*). Meist stellen sich gleichzeitig auch intertubuläre perivenöse (*f*) Exsudationen ein.

Die Epithelien innerhalb des infiltrirten Bezirkes pflegen frühzeitig

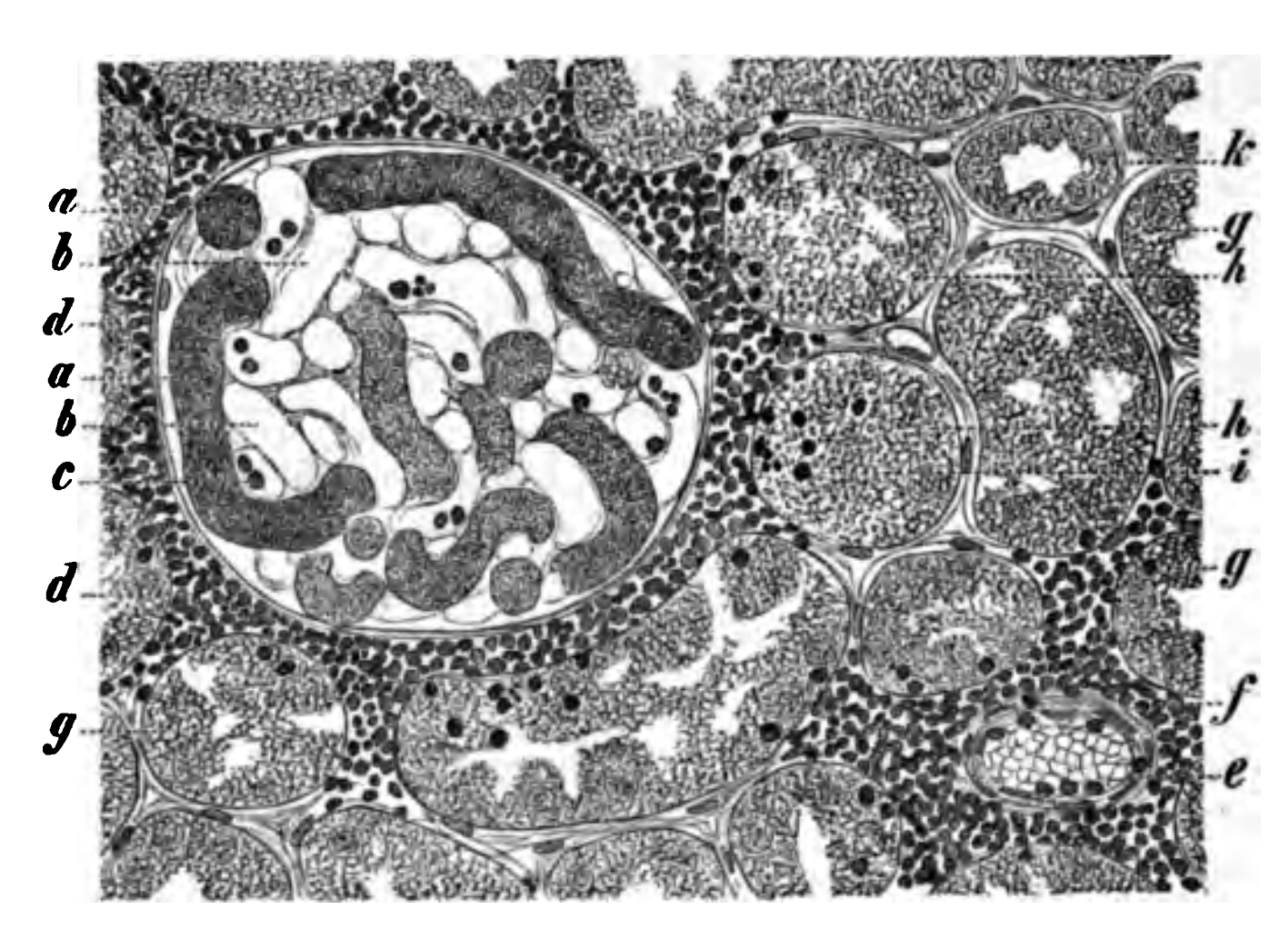

Fig. 389. Eiterige Herdnephritis. *a* Mit Kokken gefüllte Glomerulusschlingen. *b* Leere kernlose Capillaren. *c* Rundzellen in Capillaren. *d* Pericapsuläre Zellinfiltration. *e* Vene. *f* Perivenöse Zellinfiltration. *g* Tubuli contorti, deren Epithelien getrübt, zum Theil kernlos und zerfallen sind. *h* Tubuli contorti mit körnigen Zerfallsmassen. *i* Rundzellen innerhalb der Tubuli. *k* Schleifenschenkel. In Alkohol gehärtetes, mit Gentianaviolett gefärbtes, in Kanadabalsam eingeschlossenes Präparat. Vergr. 200.

zu degeneriren (*g h*). Ein Theil zerfällt zu körnigem Detritus, andere werden in toto nekrotisch, kernlos und stossen sich ab. Gleichzeitig dringen die emigrirten Zellen auch in das Lumen der Harnkanälchen (*i*) ein, und in kurzer Zeit ist das ganze Gewebe mit denselben überschwemmt. Weiterhin zerfallen nicht nur die Epithelzellen, sondern auch das Bindegewebe; die eiterige Infiltration wird zum Abscess. Selbstverständlich fällt derselbe um so grösser aus, je weiter sich die Infiltration ausgebreitet hatte.

Kleine Abscesschen können nach Resorption des Eiters unter Narbenbildung heilen.

Durch fortschreitende Eiterung kann ein grosser Theil, ja die ganze Niere vereitern, so dass sich schliesslich ein mit Eiter gefüllter Sack bildet. Letzteres ist indessen selten und kommt häufiger bei Pyelonephritis (s. diese) vor.

Bei ausgedehnten Eiterungen treten auch im Nierenbecken katarrhalische und eiterige, zuweilen auch diphtheritische Entzündungen auf.

Die eiterige Nephritis kommt, abgesehen von der Pyelonephritis, am häufigsten bei ulceröser Endocarditis und nach pyämischer Wundinfection vor. Sie kann indessen aus Anlass sehr verschiedener Krankheiten sich entwickeln; so tritt sie z. B. im Verlaufe von Dysenterie, Scharlach, Typhus, oder ulceröser Phthise, Gelenkrheumatismus, sowie bei Aktinomykose (Israel, *Virch. Arch. 74. Bd.*) ein. Meist sind die Entzündungsherde nur klein, miliar; grössere Abscesse sind selten. Nicht selten ist die Entzündung mit embolischer Verstopfung der Nierenarterien verbunden, und dementsprechend combinirt sich dann auch die eiterige Entzündung mit Infarctbildungen. Nach v. Recklinghausen (*Virch. Arch. 100. Bd.*) können Entzündungserreger durch rückläufige Wellenbewegung auch von der Vena cava aus in die Niere gerathen.

C. Chronische hämatogene Degenerationen und Entzündungen der Nieren.

a) Chronische parenchymatöse Nephritis.

§ 306. Die Nierenerkrankungen, welche man unter der Bezeichnung **chronische parenchymatöse Nephritis** zusammenzufassen pflegt, beginnen gewöhnlich schleichend oder subacut und führen zu Hydrops, welcher den Patienten oft erst auf sein Leiden aufmerksam macht. Der Harn ist reich an Eiweiss, in der Menge mässig vermindert, von gelber trüber Farbe, von vermehrtem specifischem Gewicht und gewöhnlich nicht bluthaltig; doch kommen auch hämorrhagische Formen vor. Im Sediment liegen zahlreiche Cylinder verschiedenster Grösse, farblose Blutkörperchen, verfettete Epithelien, körnige und fettige Detritusmassen und Fettkörnchenkugeln. Rothe Blutkörperchen sind meist nur spärlich oder fehlen ganz, nur bei den hämorrhagischen Formen treten sie zu Zeiten in reichlicher Zahl auf.

Genesung ist der seltenere Ausgang. Häufiger tritt nach Monaten und Jahren der Tod unter steigendem Hydrops, durch Hirnödem oder Pleuritis, Peritonitis, Urämie etc. ein. Zuweilen ändert sich das Bild. Mit dem Auftreten einer Herzhypertrophie und Zunahme des Aortendruckes kann die Menge des Urins sich steigern, sein specifisches Gewicht und sein Eiweissgehalt sich verringern, die Oedeme schwinden und das klinische Bild der Niereninduration (§ 308) sich einstellen.

Die **Aetiologie** der chronischen parenchymatösen Nephritis ist im Ganzen eine dunkle, doch ist wohl nicht zu bezweifeln, dass es sich um Ausscheidungskrankheiten handelt, und dass ihre Ursachen theils in der Abscheidung von Producten eines pathologischen Stoffwechsels, theils in der Entfernung von aussen aufgenommener schädlicher Substanzen zu suchen sind. Damit stimmt überein, dass entsprechende Nierenerkrankungen nicht selten im Verlauf verschiedener mit Störungen der Gesammternährung verlaufender Processe, z. B. im Verlauf der Schwindsucht und des Diabetes, sich einstellen.

Der **anatomische Befund**, welcher bei der genannten Aenderung der Beschaffenheit des Urins erhoben werden kann, ist nicht immer der nämliche, und es wiederholen sich hier die schon bei der acuten Nephritis aufgeführten Verschiedenheiten in noch bedeutenderem Maasse.

Zunächst kann auch hier der makroskopische Befund ein sehr unerheblicher sein, indem die Niere keine bemerkbare Schwellung und nur geringfügige Aenderungen ihrer normalen Färbung zeigt. Es kommt dies namentlich in jenen Fällen vor, in welchen sich die histologischen Veränderungen wesentlich auf die Glomeruli beschränken, so dass man die Erkrankung nach ihrem Hauptmerkmal als eine **chronische Glomerulonephritis** bezeichnen kann. Es sind dies freilich keine häufigen Fälle und es bietet die Niere weit häufiger sowohl Aenderungen ihrer Färbung, als auch ihrer Grösse und Consistenz, oft auch der Beschaffenheit der Oberfläche.

Am häufigsten treten graue, grauweisse, graugelbe und weisse Färbungen der Rinde auf, welche bald sich über die ganze Rindenschicht verbreiten, bald sich auf einzelne Theile, z. B. auf die inneren oder auch auf die äusseren Schichten, beschränken und der Rinde bald ein exquisit fleckiges, bald auch wieder ein gleichmässiges Aussehen verleihen. Die anatomische Benennung dieser Nieren ist zu-

nächst nach diesen Farbenänderungen gewählt, indem man dieselben als **weisse Nieren** und als **bunte** und **gefleckte Nieren** bezeichnet. Ist gleichzeitig auch Schwellung der Niere vorhanden, ein Befund, der oft zu erheben ist, so spricht man von grosser oder geschwellter weisser oder bunter Niere.

Die Fleckung kann zunächst dadurch gegeben sein, dass hell graurothe bluthaltige Gewebsbezirke mit grauweissen oder gelblichweissen, blutarmen oder fast blutlosen abwechseln. Im Uebrigen zeigen alsdann noch die blassen Theile selbst wieder eine feine Fleckung, indem man in einer grauweissen, etwas durchscheinenden Grundsubstanz undurchsichtige weisse Fleckchen und Streifen erkennt.

Die Markkegel sind im Gegensatz zur blassen Rinde meist mehr oder weniger geröthet und zeigen meist eine deutliche Streifung. Das Rindengebiet enthält ferner oft einzelne gefüllte Venen, und es bilden die gefüllten Venulae stellatae an der Oberfläche oft zierliche rothe Sterne.

In einzelnen Fällen enthält die Rinde mehr oder weniger zahlreiche kleine, umschriebene, rothe oder rothbraune hämorrhagische Herde, so dass man daraus Veranlassung genommen hat, von einer **chronischen hämorrhagischen Nephritis** zu sprechen.

Die Consistenz der Nieren ist meist weich, namentlich bei Schwellung derselben. Die Oberfläche ist im Ganzen meist glatt, doch lassen sie bei aufmerksamer Untersuchung nicht selten da und dort kleine narbige Einziehungen erkennen, und es kommen Fälle vor, in denen weisse Nieren sehr zahlreiche narbige Einziehungen besitzen und zugleich verkleinert sind, so dass sie in ihrem Verhalten mehr der indurirten Schrumpfniere (vergl. § 308) sich nähern und man den Zustand als **weisse Schrumpfniere** bezeichnen kann.

Der **histologische Befund bei chronischer parenchymatöser Nephritis** wechselt den makroskopischen Verhältnissen entsprechend nicht unerheblich, doch ist allen Fällen gemeinsam, dass degenerative Veränderungen am secernirenden Parenchym in grosser Ausbreitung vorhanden sind, und dass in Folge dessen ein eiweisshaltiger Urin, untermischt mit Degenerationsproducten des Epithels und mit Gerinnungscylindern, abgeschieden wird. Die dominirende Veränderung bildet dabei die Verfettung, welche sowohl die Epithelien der Glomeruli und der Harnkanälchen, als auch die Endothelien der Blutgefässe betrifft, und welche bei starker örtlicher Ausbreitung die weisse Färbung der erkrankten Niere bedingt. Zu den degenerativen Veränderungen gesellen sich alsdann noch mehr oder minder erhebliche entzündliche Exsudationen, entzündliches Oedem und zellige Infiltrationen des Nierenbindegewebes hinzu. Nach längerem Bestande des Leidens finden sich endlich immer auch schon Zustände der Atrophie, charakterisirt durch die Verödung einzelner Glomeruli und Atrophie der zugehörigen Harnkanälchen. Zuweilen gesellt sich zu dieser Veränderung auch noch eine leichte Induration der in kleinen Herden auftretenden atrophischen Bezirke.

Die **Glomeruli** können alle jene bei der acuten Nephritis (§ 303) vorkommenden Veränderungen zeigen, und es sind dieselben meist noch weit ausgeprägter als bei letzterer. Oft ist es namentlich die Verfettung des Glomerulus- und Kapselepithels, welche den Process charakterisirt, in anderen Fällen treten Schwellung, Wucherung und Desquamation des Epithels in den Vordergrund (Fig. 390 *c*), oder es combiniren sich beiderlei Veränderungen. Im Uebrigen kommt es zum Austritt von eiweisshaltiger

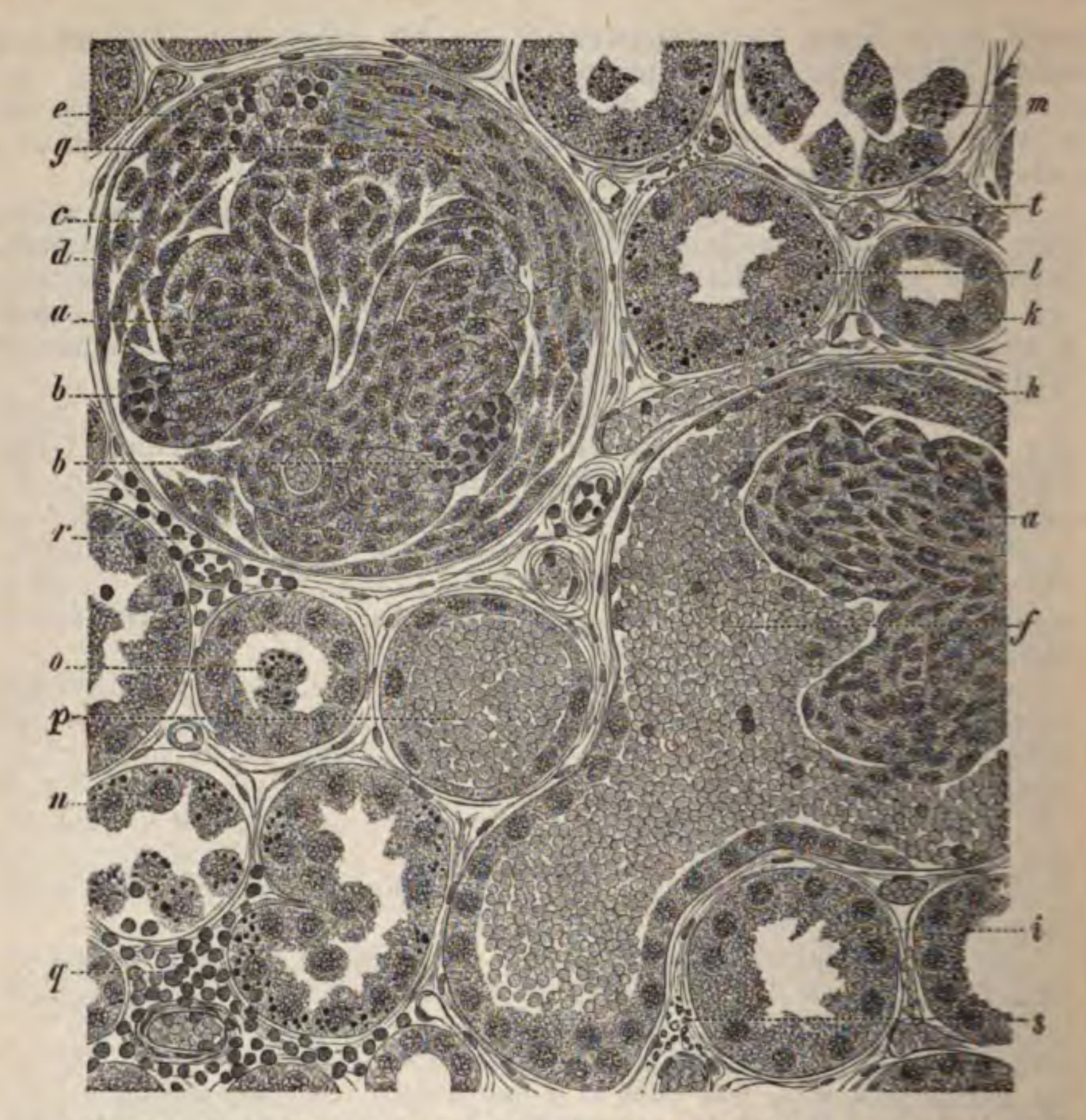

Fig. 390. **Chronische hämorrhagische Nephritis.** *a* Normale Gefässschlingen. *b* Mit farblosen Blutkörperchen gefüllte Capillare. *c* Desquamirtes Glomerulusepithel. *d* Kapselepithel. *e* Exsudat aus farblosen und rothen Blutkörperchen und aus körnigen Massen bestehend. *f* Hämorrhagie in einem Kapselraum und im Anfangstheil eines Harnkanälchens. *g* Körniges und geschichtetes Exsudat, in welchem die Kerne desquamirter Glomerulusepithelien liegen. *h* Zerfallenes Blut, welches desquamirte Glomerulusepithelien einschliesst. *i* Tubuli contorti. *k* Schleifenschenkel. *l* Harnkanälchen mit pigmentirten und fettig degenerirten Epithelien. *m* Pigmenthaltiges Epithel in Desquamation. *n* Verfettete Zellen, z. Th. in Desquamation. *o* Abgestossenes und verfettetes Epithel im Lumen eines normalen Harnkanälchens. *p* Mit Blut gefülltes Kanälchen. *q* Perivenöse, *r* pericapsuläre zellige Infiltration. *s* Pigment im Bindegewebsstroma. *t* Mit Blut gefüllte Capillaren. In MÜLLER'scher Flüssigkeit gehärtetes, mit Alaunkarmin gefärbtes, in Kanadabalsam eingelegtes Präparat. Die fettige Degeneration ist nach einem mit Osmiumsäure behandelten Präparat eingezeichnet. Vergr. 300.

Flüssigkeit, oft auch von Leukocyten (*e*), bei hämorrhagischen Formen auch von Blut (*f*) in den Kapselraum und die zugehörigen Harnkanälchen. Aus der vorhandenen Eiweisssubstanz können sich schon im Kapselraum hyaline oder auch körnig-faserige Gerinnungsmassen (*g*) bilden.

Die Glomeruli selbst können durch die Anfüllungsmassen im Kapselraum comprimirt werden. Im Uebrigen treten vielfach Verfettungen des Endothels, zuweilen auch Verdickungen der Wand der Capillaren auf, und es schliessen die Capillarschlingen (*b*) oft erhaltene oder auch ver-

fettete Leukocyten in mehr oder minder grosser Zahl, zuweilen auch hyaline Thromben ein.

Nach den Untersuchungen von Beer, Langhans und Nauwerck kann das Lumen der Capillaren auch durch geschwellte und abgestossene Endothelien und deren Zerfallsproducte verstopft werden. Wahrscheinlich können die gewucherten Endothelien ähnlich, wie dies in der Leber geschieht, Bindegewebe bilden und so die Capillaren in compacte Bildungen umwandeln.

Mit dem Fortschreiten der Erkrankung stellen sich Verödungsprocesse in den Glomeruli ein, wobei die Capillarschlingen undurchgängig werden (Fig. 392 *c*) und vielfach untereinander zu einer homogenen kernarmen Masse verschmelzen.

Das über den verödenden Gefässschlingen gelegene Epithel kann eine Zeit lang wachsen und bildet mitunter eine Auskleidung des Kapselraumes von erheblicher Mächtigkeit. Mit totaler Verödung des Glomerulus geht es indessen meist zu Grunde, und der verödete Glomerulus bildet danach ein homogenes kernarmes oder auch kernloses Knötchen, das von einer geschrumpften, zuweilen etwas verdickten Kapsel umschlossen wird.

Die **Harnkanälchen** zeigen stets zu einem Theil ausgesprochene fettige Degeneration und Zerfall und Desquamation ihres Epithels (Figur 390 *n o*) und es sind namentlich die weissen Nieren, in denen diese Veränderung eine bedeutende Ausbreitung erlangt, während in graurothen, wenig abgeblassten und gefleckten Nieren diese Veränderung geringer ist und bei jenen Formen der Nephritis, die man als Glomerulonephritis bezeichnet, keine nennenswerthe Ausbreitung erlangt.

Die Verfettung betrifft vornehmlich die gewundenen Harnkanälchen, erstreckt sich aber auch auf die geraden Kanälchen, befällt aber nie alle Harnkanälchen gleichmässig, sondern tritt herdweise auf und bedingt dadurch die feine Fleckung der Rinde. Im Lumen der Harnkanälchen liegen vielerorts verfettete Zellen und deren Trümmer, ferner hyaline und körnige Gerinnungsmassen und Leukocyten, bei hämorrhagischer Nephritis auch Blut und Pigmentkörner. Nicht selten schliesst alsdann auch ein Theil der Epithelien körniges Pigment (*m*) ein.

Das **intertubuläre Bindegewebe** ist da und dort der Sitz einer mehr oder minder erheblichen zelligen Infiltration (*q r*), welche eine ähnliche Vertheilung zeigt wie bei acuter Nephritis. Daneben kann mehr oder minder erhebliches Oedem bestehen.

Sowohl das zellig infiltrirte als auch das zellfreie Bindegewebe enthält oft sehr reichliche Fetttröpfchen theils frei, theils in Rundzellen eingeschlossen, und es liegen auch verfettete Zellen in den intertubulären Capillaren. Bei hämorrhagischer Nephritis enthält das Stützgewebe auch Pigmentkörner (*s*).

In manchen Fällen ist das Stützgewebe da und dort verbreitert, in ein wucherndes und von Rundzellen durchsetztes Gewebe umgewandelt, und es ist zuweilen auch eine wirkliche Hypertrophie des Bindegewebes zu constatiren. Gleichzeitig sind auch die Kapseln der verödeten Glomeruli mehr oder weniger verdickt. Es kommt dies namentlich in Fällen zur Beobachtung, in denen die Niere an ihrer Oberfläche narbige Einziehungen zeigt, in denen also bereits durch Verödung von Glomeruli partielle Atrophie eingetreten ist, wobei die verdichteten Theile verkleinerte atrophische Harnkanälchen enthalten.

Durch alle diese Veränderungen nähert sich die Nierenerkrankung mehr und mehr jenem Zustand, den man als indurirte Schrumpf-

niere bezeichnet, und es können solche Zustände ebenso gut auch der letzteren zugezählt werden. Untersucht man solche schrumpfende weisse Nieren mit Methoden, welche vornehmlich die Verfettungszustände zur Anschauung bringen, so wird man geneigt sein, die Erkrankung der parenchymatösen Nephritis zuzuzählen. Tritt im histologischen Präparat die Bindegewebswucherung und die Verdichtung der atrophischen Bezirke besonders deutlich hervor, während die fettigen Entartungsprocesse durch Behandlung des Präparates mit Alkohol, Oel und Kanadabalsam unkenntlich geworden sind, so hat man das Bild einer vorwiegend interstitiellen Erkrankung vor sich, und wird den Process als interstitielle Nephritis mit Ausgang in Schrumpfung und Verhärtung bezeichnen.

Literatur zur pathologischen Anatomie und Aetiologie der chronischen parenchymatösen Nephritis.

Aufrecht, *Eine 20 Jahre dauernde Nephritis nach Scharlach mit dem Ausgang in weisse Schrumpfniere. Dtsch. Arch. f. klin. Med. XLII.*
Chopard, *Contribution à l'étude de la néphrite gravidique, Paris* 1889.
Gaucher, *Pathogénie des néphrites, Paris* 1886, *und Sem. méd.* 1888.
Halbertsma, *Ueber die Aetiologie der Eklampsia puerperalis, Volkmann's Samml. klin. Vortr. Nr.* 212, 1882.
Held, *Zur Kenntniss der glatten weissen Schrumpfniere, Beitr. v. Ziegler VI* 1889.
v. Kahlden, *Nephritis bei Phthisikern, Centralbl. f. allg. Path. II* 1891; *Experimentelle Untersuchungen üb. d. Wirkung d. Alkohols auf Leber u. Nieren. Beitr. v. Ziegler Bd. IX.*
Leyden, *Nephritis bei Schwangerschaft, Zeitschr. f. klin. Med. XI* 1886.
Mayor, *Contribution à l'étude des lésions du rein chez les femmes en couches, Paris* 1880.
Obrzut, *Origine des produits inflammatoires du rein dans la maladie de Bright, Arch. de méd. expér. I* 1889.
Pernice, *Sul rene dei tisici, Sicilia Medica II* 1890.
Pisenti e **Acri**, *Rene diabetico. Lav. dell' Ist. anat. pat. di Perugia* 1890.
Rosenstein, *Beitrag zur Aetiologie der parenchymatösen Nephritis, Virch. Arch.* 14. *Bd.* 1858.
Snyers, *Pathologie des néphrites chroniques, Bruxelles* 1886.
Tischler u. **Schütz**, *Studien über versch. Formen der Nephritis, Zeitschr. f. Heilk. III* 1882.
Weinbaum, *Drei Fälle von Morb. Brightii in Folge von Schwangerschaft, Zeitschr. f. klin. Med. XIII* 1887.

Weitere diesbezügliche Literatur enthalten § 301, § 302 *und* § 304.

§ 307. Die **Amyloidentartung der Niere** ist eine Erkrankung, welche der parenchymatösen Nephritis nahe steht und sich danach auch durch degenerative Veränderungen am Glomerulus- und Harnkanälchenepithel auszeichnet und zugleich auch oft mit entzündlichen Infiltrationszuständen des Bindegewebes, oft auch mit herdförmiger Atrophie und Verödung des Nierengewebes verbunden ist. Unterschieden wird die Amyloidentartung von der parenchymatösen Nephritis dadurch, dass gleichzeitig am Blutgefässbindegewebsapparat der Nieren die charakteristische amyloide Degeneration eintritt und der Erkrankung ein eigenartiges Gepräge verleiht.

Sind die degenerativen Veränderungen am Epithel, die wesentlich in einer fettigen Entartung der Epithelzellen bestehen, stark entwickelt, so bietet die Niere das Bild der grossen weissen Niere, geringere Betheiligung des Epithels lassen den Blutgehalt und die durchscheinende Beschaffenheit des Parenchyms besser erkennen, doch ist die Niere auch in diesen Fällen meist bedeutend blasser als eine gesunde Niere, dabei gelblich oder graugelblich oder grauweiss gefärbt und weicher als normal. Zuweilen zeigt die Rinde auf dem Durchschnitt auch eine rothe Streifung in einer blassen, weissgefleckten Grundsubstanz. Die Glomeruli sind als rothe oder blasse Körner zu erkennen, welche eine

durchscheinende Beschaffenheit besitzen. Sind in der Niere bereits atrophische Zustände eingetreten, so zeigt die Oberfläche kleine narbige Einziehungen, und es kann dieselbe auch granulirt aussehen. Die Marksubstanz ist meist streifig geröthet, zuweilen indessen ebenfalls blass.

Die Amyloidentartung selbst ist, wenn sie nicht eine bedeutende Ausbreitung erlangt hat, nicht ohne weiteres zu erkennen. Es lässt dagegen die Behandlung der ausgewaschenen Schnittfläche mit Jod oder mit Jod und Schwefelsäure oder mit Methylviolett und Essigsäure braune resp. rothviolette Punkte und Strichelchen zu Tage treten, welche den amyloid entarteten Theilen des Blutgefässbindegewebsapparates, namentlich der Glomeruli und der Vasa afferentia entsprechen. Höhere Grade der Entartung erkennt man an dem speckigen Glanz und der Consistenzvermehrung der betroffenen Theile, und es kann die Niere unter Umständen durch massenhafte Amyloidablagerung ziemlich fest werden und auf der Schnittfläche ein buntes Gemisch speckiger durchscheinender und weisser undurchsichtiger Flecken zeigen.

Die Amyloidentartung befällt in erster Linie die Gefässe der Glomeruli, deren Wände sich dabei verdicken und eine homogene Beschaffenheit erhalten (Fig. 391 *b*). Im Beginn liegen die Degenerationsherde vereinzelt, später verschmelzen sie untereinander, so dass schliesslich ganze Glomeruli in ein Conglomerat homogener Schollen verwandelt erscheinen. Vollkommen degenerirte Gefässe werden für den Blutstrom undurchgängig.

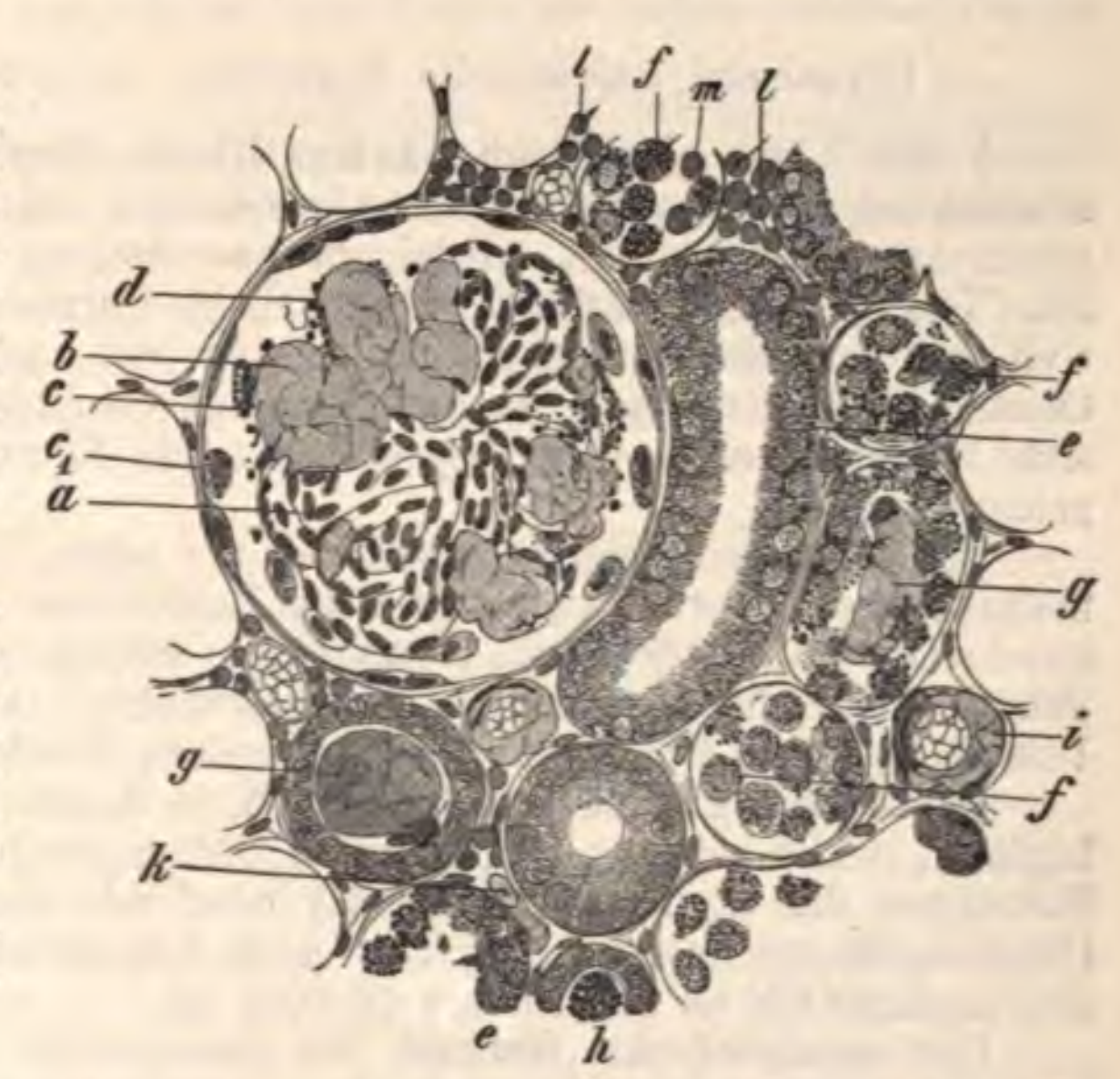

Fig. 391. Schnitt aus einer Amyloidniere mit fettiger Degeneration. *a* Normale Gefässschlingen. *b* Amyloide Gefässschlingen. *c* Verfettetes Glomerulusepithel. c_1 Verfettetes Kapselepithel. *d* Auf den Capillaren aufliegende Fetttröpfchen. *e* Verfettetes Epithel in situ. *f* Abgestossenes und verfettetes Epithel. *g* Hyaline Gerinnungen (Harncylinder). *h* Cylinder aus Fetttropfen im Querschnitt. *i* Amyloide Arterie. *k* Amyloide Capillare. *l* Zellige Infiltration im Bindegewebe. *m* Rundzellen innerhalb der Harnkanälchen. Mit MÜLLER'scher Flüssigkeit, Osmiumsäure und Methylviolett behandeltes Präparat. Vergr. 300.

Nächst den Glomeruli erkranken in bevorzugter Weise die Wände der Vasa afferentia (*i*) und der Arteriae interlobulares, sowie die Wände der Blutgefässe der Marksubstanz. Schliesslich kann die Entartung auch einen grossen Theil des capillaren und venösen Gefässgebietes der Rinde, sowie endlich auch die Membrana propria der Harnkanälchen ergreifen. Alle die genannten Theile werden dabei verdickt, durchscheinend homogen, und geben die bekannte Amyloidreaction.

Die Verfettung kann sämmtliche epitheliale Bestandtheile der

Niere, also sowohl das Glomerulus- und Kapselepithel (c c_1 d) als auch das Harnkanälchenepithel (e f) betreffen. Die verfettenden Zellen werden zum Theil abgestossen (f) und gehen schliesslich zu Grunde (d). Das Lumen der Harnkanälchen beherbergt danach verschiedene Zerfallsproducte des Epithels (h), ferner auch hyaline Gerinnungscylinder (g) und nicht selten auch Leukocyten (m). Die Cylinder sind bald sehr zart, durchsichtig, bald derber, wachsartig, dem Amyloid ähnlich, und bräunen sich mit Jod etwas stärker als die übrigen Gewebe, doch geben sie keine charakteristische Amyloidreaction.

Nicht selten finden sich in den bindegewebigen Interstitien der Harnkanälchen zellige Infiltrationsherde (l). Es kommen ferner auch Fälle vor, in welchen das Bindegewebe stellenweise vermehrt und verdichtet ist.

Die Aetiologie und die Bedeutung der Amyloidentartung ist bereits im allgemeinen Theile (§ 48) besprochen worden. Von der fettigen Degeneration, welche sie in der Niere begleitet, müssen wir annehmen, dass sie grossentheils ein Effect derselben Schädlichkeit ist, welche die Amyloidentartung verursacht hat. Immerhin mögen auch die durch letztere bedingten Circulationsstörungen einen gewissen Antheil an der Entstehung der Verfettung haben. Die entzündlichen Veränderungen dürfen wesentlich als Coëffect der die Amyloidentartung veranlassenden Noxe anzusehen sein.

c) Chronische interstitielle Nephritis. Indurirte Schrumpfniere.

§ 308. Die **chronische interstitielle Nephritis** ist eine Nierenerkrankung, welche durch die Absonderung eines vermehrten blassen, eiweissarmen Urins mit niedrigem specifischem Gewicht charakterisirt ist. Das Sediment enthält nur spärliche Formelemente, blasse hyaline Cylinder, farblose Blutkörperchen, intercurrent auch rothe Blutkörperchen. Oedeme fehlen, dagegen ist das Herz hypertrophisch, und im Auge stellt sich häufig jene Veränderung ein, die als Neuroretinitis Brightica bezeichnet wird.

Die Krankheit beginnt entweder als acute Nephritis oder aber allmählich und unvermerkt, so dass das Leiden sich zuerst mit Verdauungsbeschwerden, Sehstörungen, Herzklopfen, Beengung etc. ankündigt. Nach Jahren tritt der Tod durch Herzschwäche, Oedeme, Hirnblutungen, Urämie, eiterige Entzündungen der serösen Häute etc. ein.

Die **Aetiologie** ist in vielen Fällen, in denen der Process schleichend beginnt, nicht bekannt. In anderen Fällen hängt sie nachweisslich mit Störungen des Stoffwechsels (Gicht) oder mit chronischen Vergiftungen (Bleivergiftung) zusammen. Die acut beginnenden Formen schliessen sich namentlich an Infectionen (§ 302) an.

Der **anatomische Befund** bei chronischer interstitieller Nephritis wechselt je nach dem Stadium, in welchem die betreffenden Nieren zur Untersuchung gelangen. Sind die anatomischen Veränderungen weit vorgeschritten, so zeigt die Niere jenen Zustand, den man als **indurirte Schrumpfniere** bezeichnet; sie ist dabei mehr oder weniger, oft bedeutend verkleinert, die Kapsel adhärent, die Oberfläche stets granulirt. Die Granula sind bald fein, bald grob, bald von gleichmässiger, bald von ungleichmässiger Grösse (Fig. 392 und Fig. 394 A).

Die Farbe der prominirenden Nierensubstanz wechselt je nach dem Blutgehalt und nach dem Grade der momentan bestehenden Epithel-

verfettung. Meist ist sie hell, grauröthlich, zuweilen indessen grau, oder grau und weiss gefleckt, oder auch nahezu ganz weiss, opak. Die eingezogenen Theile sind meist etwas stärker geröthet.

Fig. 392. Feingranulirte indurirte Schrumpfniere. Natürliche Grösse.

Die Substanz der Niere ist zäh und derb, die Rinde mehr oder weniger verschmälert, die Markkegel häufig etwas erniedrigt. Die Farbe des Rindendurchschnittes stimmt mit derjenigen der Oberfläche überein, die Marksubstanz ist etwas stärker geröthet, nicht selten indessen ebenso wie die Rinde gefärbt.

Haben die anatomischen Veränderungen zur Zeit der Untersuchung nur eine beschränkte Ausdehnung erreicht, so pflegen die Nieren nicht, oder nur wenig verkleinert zu sein und können unter Umständen auch Schwellungszustände zeigen.

Wo ältere Erkrankungsherde in der Rinde ihren Sitz haben, finden sich an der Oberfläche mehr oder minder umfangreiche narbige Einziehungen, welche meist eine blaurothe Farbe zeigen. Im Uebrigen ist die Niere bald anämisch, blassgrau, bald bluthaltig, grauroth bis rothbraun.

Im Gebiete der narbigen Einziehungen ist die Rinde stets verschmälert, anderwärts kann ihre Dicke unverändert oder sogar etwas vermehrt sein, doch ist die Verbreiterung nicht erheblich.

Der **histologische Befund** welchselt je nach der Ausdehnung der Erkrankung, ist im Wesentlichen indessen stets durch zellige Infiltrationsherde, Wucherung und Hypertrophie des Bindegewebes und Verödungszustände an den Glomeruli, endlich auch durch Degenerations- und Wucherungsvorgänge am Epithel charakterisirt, doch treten die letzteren gegenüber den ersteren gewöhnlich in den Hintergrund. Im Einzelnen finden sich also dieselben Veränderungen wie bei der chronischen parenchymatösen Nephritis, doch ist die Ausbreitung der einzelnen Veränderungen eine andere und es verleihen die in den Vordergrund tretende Atrophie des secernirenden Parenchyms und die Induration des Bindegewebes der indurativen atrophirenden Nephritis ein charakteristisches Gepräge. Immerhin ist zu bemerken, dass es Uebergangsformen giebt, in denen stärkere Betheiligung des Epithels die interstitielle Nephritis mehr und mehr den parenchymatösen nähert.

Soweit sich ein Schluss aus den Befunden bei acuter Nephritis entnehmen lässt, dürften bei der chronischen interstitiellen Nephritis Glo-

merulusveränderungen und herdförmige kleinzellige Infiltrationen des Bindegewebes die wesentlichsten Initialveränderungen bilden. Die Infiltration wird ferner stets auch von degenerativen Processen am Epithel begleitet sein, doch ist sicherlich der Grad derselben im Einzelfalle sehr verschieden und bedingt neben den Glomeruluserkrankungen die Verschiedenheit des klinischen Beginnens.

Ebenso wird auch die Mächtigkeit des die Bildung der zelligen Infiltrationsherde begleitenden entzündlichen Oedems verschieden sein und dementsprechend auch der Schwellungszustand der Niere.

Hat der interstitielle Entzündungsprocess Monate und Jahre lang gedauert, so bilden sich am Orte der Erkrankung narbige Herde, welche an der Nierenoberfläche Einziehungen bewirken.

An Stelle der narbigen Einziehungen sowie auch an mehr oder weniger zahlreichen Partieen der tieferen Schichten der Rinde ist das Bindegewebe der Niere verhärtet, hyperplasirt, das secernirende Parenchym atrophisch (Fig. 393).

Die Indurationsherde sitzen am häufigsten da, wo kleine Venen verlaufen, können sich im Uebrigen überall in dem Gebiete des Labyrinthes entwickeln.

Die frischesten Veränderungen bestehen in einer herdweise auftretenden kleinzelligen Infiltration (*l*) und zelligen Wucherung des Bindegewebes. Später ist das intertubuläre Bindegewebe (*k*) mehr oder weniger vermehrt und zeigt deutlich eine faserige Beschaffenheit.

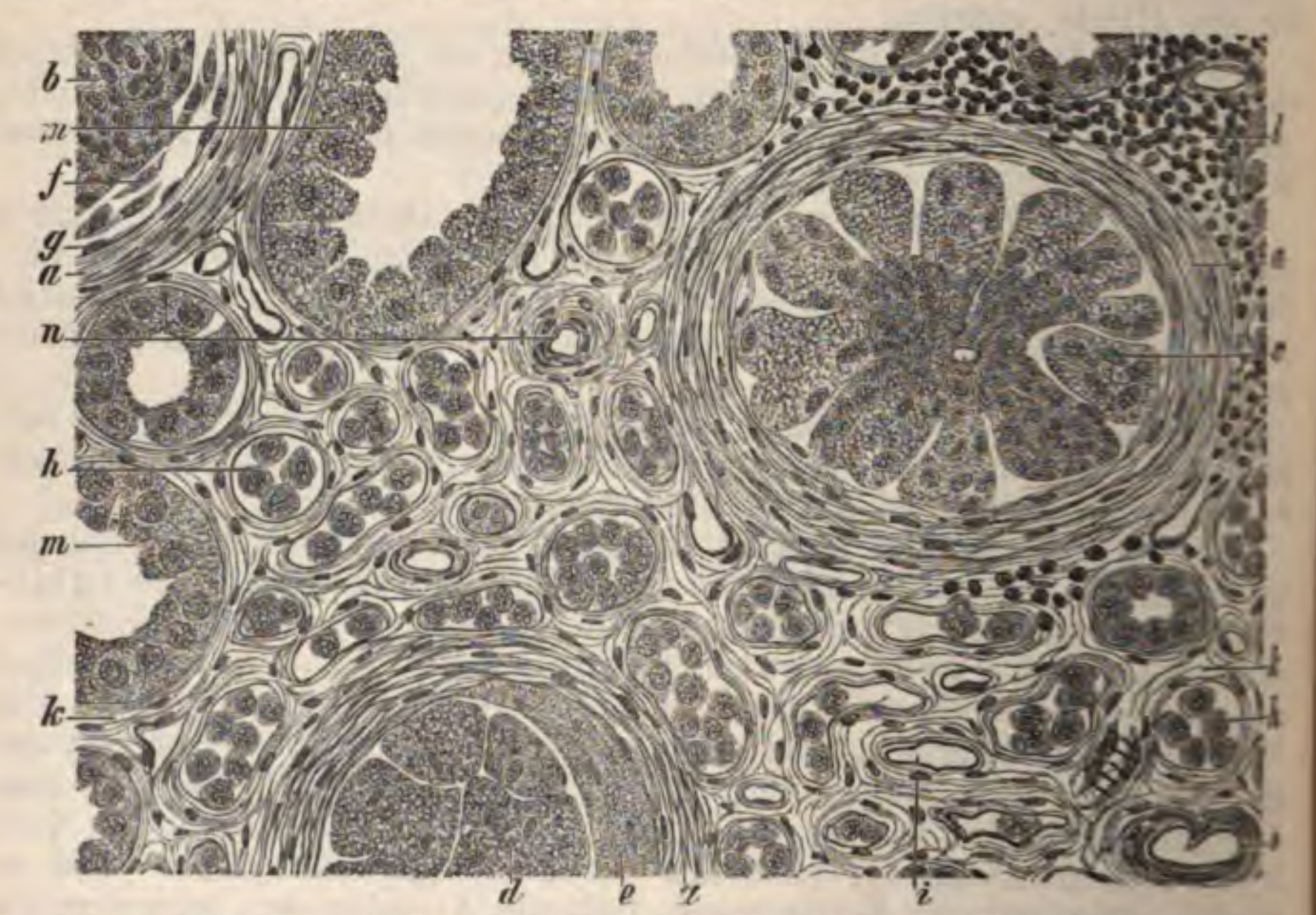

Fig. 393. **Entzündliche Induration und Atrophie des Nierengewebes.** *a* Verdickte fibröse BOWMAN'sche Kapsel. *b* Normale Glomerulusgefässe. *c* Glomerulus, dessen Gefässschlingen z. Th. undurchgängig und homogen geworden und dessen Epithelien zum grössten Theil verloren gegangen sind. *d* Total verödeter Glomerulus. *e* Homogene, mit Kernen versehene, aus Exsudat und desquamirtem Epithel entstandene Gerinnungsmasse. *f* Desquamirtes Glomerulusepithel. *g* Kapselepithel. *h* Collabirte Harnkanälchen mit atrophischen Epithelien. *i* Collabirte Kanälchen ohne Epithel. *k* Hyperplasirtes Bindegewebsstroma. *l* Kleinzellige Herde. *m* Normales, etwas erweitertes Harnkanälchen. *n* Vas afferens. *o* Vene. Alkoholpräparat, mit Alaunkarmin gefärbt und in Kanadabalsam eingelegt. Vergr. [illegible]

Die Kapseln der im Bereiche der Erkrankungsherde gelegenen Glomeruli sind meist erheblich verdickt und bestehen aus kernreichem, faserigem, concentrisch angeordnetem Bindegewebe (*a*). Immerhin muss bemerkt werden, dass diese Verdickung sehr variiren kann, dass sie in manchen Fällen ganz excessiv wird, in anderen dagegen nur einen geringen Grad erreicht. Letzteres ist namentlich dann der Fall, wenn die Indurationsherde wesentlich perivenös liegen, während ersteres hauptsächlich bei gleichmässiger Ausbreitung der Bindegewebsneubildung über das ganze Gebiet des Labyrinthes eintritt.

Die Adventitia der in das hyperplastische Gewebe eingeschlossenen Blutgefässe (*n o*) ist meist mehr oder minder verdickt. Zuweilen greift die Verdickung auch auf die inneren Häute, namentlich auf die Intima über und führt zu Gefässverengerung. Von den intertubulären Capillaren geht stets ein Theil durch Verödung verloren.

Die Epithelien der Glomeruli sind in frischen Erkrankungsherden oft geschwollen, oder von der Unterfläche abgehoben, desquamirt (*f*), doch erreichen diese Veränderungen nur ausnahmsweise eine solche Höhe, wie sie oben beschrieben wurde, und auch das Kapselepithel lässt nur selten eine erhebliche Zellvermehrung und Desquamation erkennen. Bei Eintritt der Verödung verlieren die Glomerulusgefässe ihr Epithel (*c*) und werden zu blassen, homogenen oder feingekörnten, kernarmen oder fast kernlosen (*d*) soliden Gebilden, welche weder für Blut noch für Injectionsmasse mehr durchgängig sind. Der Verödung gehen die in § 303 und § 306 beschriebenen Veränderungen voraus.

Während der Zeit der Erkrankung tritt aus den Glomeruli eiweisshaltiges Harnwasser aus, welches meist in die Harnkanälchen abfliesst, mitunter jedoch mit dem desquamirten Epithel zu den früher beschriebenen kernhaltigen, oft geschichteten Fibrinmassen (*e*) erstarrt, welche den Glomerulus wie eine Kappe umgeben.

Mit der eiweisshaltigen Flüssigkeit können auch rothe und farblose Blutkörperchen in den Kapselraum eintreten.

Die Epithelien der Harnkanälchen erleiden dieselben Degenerationen, wie sie oben für die parenchymatöse Nephritis beschrieben wurden, doch pflegen dieselben weniger ausgebreitet und weniger hochgradig entwickelt zu sein, so dass bei verhältnissmässig frischer Erkrankung die Mehrzahl der Kanälchen normal ist.

Hat sich an einer Stelle bereits Bindegewebe entwickelt, so pflegen die Harnkanälchen auch schon atrophirt zu sein. Ihr Lumen ist verengt, und statt des secernirenden Epithels enthalten sie nur noch kleine kubische Zellen, welche entweder einen Randbesatz bilden oder regellos im Lumen der Kanälchen liegen (*h*). Manche Kanälchen sind sogar ganz collabirt und ihr Epithel untergegangen (*i*).

Die Degeneration und Atrophie der Kanälchen hängt theils mit den durch den Entzündungsprocess gesetzten Circulations- und Ernährungsstörungen, theils mit der Verödung der Glomeruli zusammen.

Der Inhalt der nicht atrophirten Harnkanälchen ist der nämliche wie bei der parenchymatösen Nephritis, nur ist die Zahl der Kanälchen, welche Cylinder sowie Producte des Epithelzerfalles enthalten, geringer als bei letzterer. Ebenso sind Blutungen und Pigmentirungen seltener.

Hat die Niere jenen Zustand erreicht, in welchem man dieselbe als granulirte Schrumpfniere bezeichnet, so ist sie von Bindegewebszügen (Fig. 394 *B*) durchsetzt, welche in der Weise angeordnet sind, dass zwischen ihnen Inseln erhaltenen Nierengewebes (*A*) liegen.

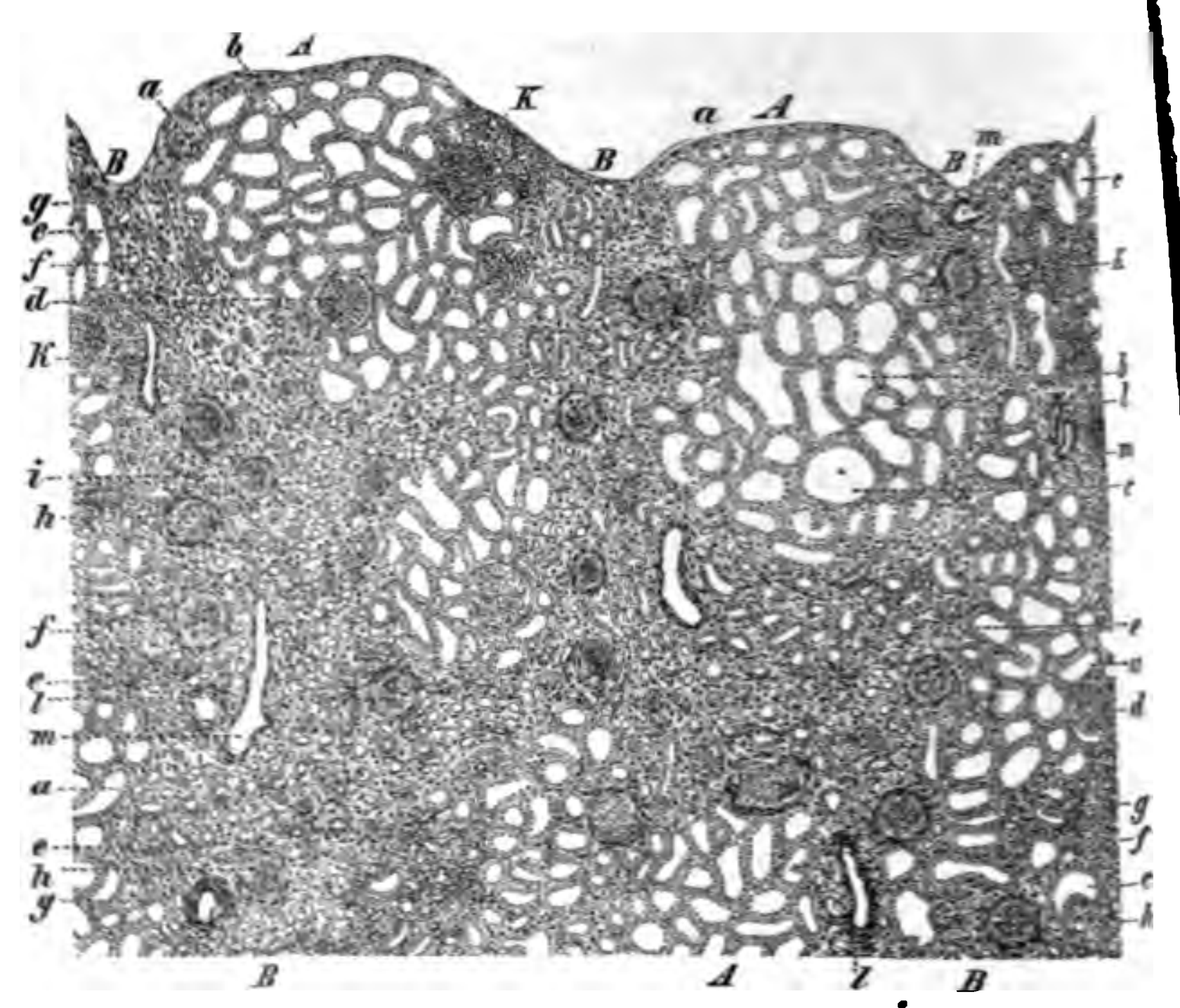

Fig. 394. Durchschnitt durch die äussere Rindenschicht einer indurirten Schrumpfniere. *A* Reste von Nierengewebe an der Oberfläche Granula bildend *B* Narbenzüge an der Oberfläche Einziehungen verursachend. *a* Normale, *b* erweiterte Kanälchen. *c* Cystchen. *d* Normale Glomeruli. *e* Atrophische, collabirte, mit Epithel gefüllte Kanälchen. *f* Atrophische leere Kanälchen. *g* Hyperplasirtes Bindegewebe. *h* Verödete Glomeruli mit verdickter, *i* ohne verdickte Kapsel. *k* Kleinzellige Infiltration. *l* Arterie *m* Vene. In Alkohol gehärtetes, mit Alaunkarmin gefärbtes, in Kanadabalsam eingeschlossenes Präparat Vergr. 40

Die Bindegewebszüge gehen von den narbigen Einziehungen der Oberflache (*B*) aus und verlaufen von da nach der Basis der Markkegel, gehen aber dabei vielfache Verbindungen mit benachbarten Zügen ein, so dass sie auf senkrecht zur Oberfläche geführten Schnitten rundliche oder ovale, seltener langgestreckte Inseln von Nierengewebe einschliessen. Sie entwickeln sich mit Vorliebe dem Verlaufe der Venen entsprechend, können indessen von da aus nach verschiedenen Richtungen das Labyrinth durchziehen. Je zahlreicher sie werden, desto kleiner fallen natürlich die dazwischen liegenden Gewebsinseln aus. Es giebt Formen, bei welchen der grösste Theil des Labyrinthes in den Verhärtungs- und Verödungsprocess hineingezogen wird, so dass schliesslich nur noch ein Theil der Markstrahlen sowie kleine Bruchtheile des angrenzenden Labyrinthes als functionirendes Parenchym übrig bleiben. In solchen Fällen ist natürlich die Oberfläche der Niere sehr fein und gleichmässig granulirt, während bei Beschränkung der Induration auf das perivenöse Gebiet die Granula eine bedeutendere Grösse besitzen. Die Ausbreitung der bindegewebigen Induration zeigt in ihrem Wechsel überaus grosse Aehnlichkeit mit den entsprechenden Erkrankungen der Leber.

Die die Nierenrinde durchziehenden Bindegewebszüge enthalten stets verödete, mit mehr oder weniger verdickten Kapseln umgebene Glome-

ruli (*h i*) und atrophische und collabirte Harnkanälchen (*e f*). Sie sind also nichts anderes als Nierengewebe, das durch die chronische Entzündung zur Verödung gebracht ist, und dessen Stroma gleichzeitig eine Hyperplasie erfahren hat. Da und dort hat sich auch ein Kanälchen oder ein Glomerulus innerhalb des Indurationsgebietes noch erhalten. Einzelne Kanälchen sind durch Retention secernirten Urines (*c*) erweitert. Nicht allzu selten kommen auch Fälle vor, in denen die cystische Entartung eine grosse Zahl von Harnkanälchen betrifft, so dass die Niere von hirsekorn- bis kirschengrossen Cystchen dicht durchsetzt wird (erworbene Cystenniere) und dadurch wieder an Grösse zunimmt. Wahrscheinlich kommt dies namentlich dann zu Stande, wenn das intertubuläre Gewebe erkrankt, während die Glomeruli frei bleiben.

Die noch übrig gebliebenen Inseln von Nierengewebe können normale Verhältnisse (*a*) bieten. Häufig indes zeigt ein Theil der Harnkanälchen und der Glomeruli eine compensatorische Hypertrophie (*b*). Ein Theil des noch erhaltenen Epithels ist stets in Verfettung begriffen, doch wechselt die Ausbreitung dieser Degeneration im Einzelfalle sehr erheblich. Da und dort finden sich ferner auch zellige Infiltrationsherde (*k*), ein Beweis, dass der Entzündungszustand noch fortbesteht.

In der Rinde sowohl als in der Marksubstanz enthalten manche Kanälchen hyaline Cylinder oder wohl auch abgestossene Epithelzellen und emigrirte farblose Blutkörperchen.

Durch die Induration des intertubulären Bindegewebes und die Verödung der Glomeruli geht stets ein grosser Theil der Rindenblutbahn zu Grunde. In Folge dessen erweitern sich die Bahnen nach der Marksubstanz, doch bieten letztere wohl niemals einen vollkommenen Ersatz für den Verlust in der Rinde.

Die indurirte und die arteriosklerotische (§ 295) Schrumpfniere sind einander nahe verwandte Zustände, und es lässt sich auch keine scharfe Grenze zwischen beiden Erkrankungsformen ziehen. Es rührt dies davon her, dass beiden Processen die Verödung der Glomeruli und eines Theiles des arteriellen Gefässsystems gemeinsam ist. Ein Unterschied besteht nur darin, dass bei der arteriosklerotischen Nierenschrumpfung der Process zunächst auf die Arterienwände und die Glomeruli beschränkt ist und allmählich sich entwickelt, während bei der indurativen Nephritis auch ausserhalb des Bereiches der Gefässwände, im periglomerulären und intertubulären Bindegewebe und in den Harnkanälchen entzündliche Processe auftreten, welche eine Induration des Nierenbindegewebes nach sich ziehen und zugleich auch einen anderen klinischen Verlauf bedingen. Der Process der indurativen Nephritis wird sich danach um so mehr der arteriosklerotischen Schrumpfung nähern, je mehr sich der krankhafte Process auf das Gefässsystem beschränkt.

Literatur über indurative Nierenschrumpfung.

v. Buhl, *Ueber Bright's Granularschwund der Niere, Mittheil. a. d. path. Inst. München* 1878.
Delafield, *Studies in path. Anatomy, Brights Diseases, New-York* 1888—1891.
Gayler, *Zur Histologie der Schrumpfniere nach chron. Bleivergiftung, I.-D. Tübingen* 1887.
Golgi, *Arch. per le Scienze Med. VIII* 1884.
Greenfield, *Granular contracted kidney, Path. Transact. XXXI* 1880.
Holsti, *Arterienveränd. bei granul. Nierenatrophie, Dtsch. Arch. f. klin. Med.* 38. *Bd.* 1885.
Lebourin, *Contribution à l'étude de la cirrhose renale, Arch. de phys.* 1882.
Leyden, *Ueber Nierenschrumpfung und Nierensklerose, Zeitschr. f. klin. Med. II* 1880.
Lussana, *Sull' atrofia granulare dei reni, Gaz. Med. Ital.* 1883 *und* 1884.

Prevost et **Binet**, *Recherches expérimentales sur l'intoxication saturnine*, *Revue de méd. de la Suisse Rom.* 1889, *ref. Fortschr. de Med. VIII.*
Sabourin, *Contribution à l'étude de la cirrhose renale*, *Arch. de phys. IX* 1882.
Saundby, *The histology of granular kidney*, *Path. Transact. XXXI* 1880.
Senator, *Ueber chron. interstitielle Nephritis*, *Virch. Arch.* 73. *Bd.*, *und über Schrumpfniere*, *Berl. klin. Wochenschr.* 1880.
Ziegler, *Ueber die Ursachen der Nierenschrumpfung*, *Dtsch. Arch. f. klin. Med.* 25. *Bd.* 1880.
Weitere diesbezügliche Literatur enthalten § 295 *und* § 301.

4. Tuberculose und Syphilis der Nieren.

§ 309. Die **Tuberculose der Nieren** entsteht meistens durch hämatogene Infection, doch kann unter Umständen auch eine in den Harn ableitenden Wegen localisirte Tuberculose nach oben steigen und auf die Niere übergreifen.

Man unterscheidet eine acute Miliartuberculose und eine chronische Localtuberculose der Nieren.

Die Miliartuberculose ist meist Theilerscheinung einer über einen mehr oder minder grossen Theil der Organe verbreiteten Tuberkeleruption. Da, wo die Bacillen hingelangen, erscheint zunächst ein kleiner, heller, grauer, verwaschener Fleck. Weiterhin entwickelt sich ein graues Knötchen, das später weiss wird und häufig von einem hämorrhagischen Hof umgeben ist. Die grauweisse Verfärbung ist theils durch eine zellige Infiltration des Bindegewebes, theils durch eine trübe Schwellung und Nekrose des Epithels bedingt. Innerhalb der Tuberkel gehen die einzelnen Nierenbestandtheile zu Grunde.

Die Zahl der Tuberkel, die in einer Niere sich entwickeln, ist bald bedeutend, bald gering. Zuweilen ist die Eruption auf das Gebiet eines Astes der Nierenarterie beschränkt.

Die chronische Localtuberculose der Nieren beginnt wie die Miliartuberculose da, wo die durch den Blutstrom zugeführten Bacillen zur Ansiedelung gelangen. Dies kann sowohl innerhalb der Niere als auch innerhalb der Schleimhaut der Nierenkelche und des Nierenbeckens geschehen und ist oft auf einen Gefässbezirk beschränkt.

Zuerst entstehen graue Knötchen, die später verkäsen. Im Verlaufe von Wochen und Monaten wachsen sie in der Niere durch radiär fortschreitende Infiltration zu grösseren Knoten heran, während durch locale Infection neue Knötchen auftreten. In der Schleimhaut des Nierenbeckens breitet sich der Process theils in Form einer diffusen Gewebsinfiltration, theils durch Bildung von Knötchen aus. Die Nierenknoten sowohl als die Schleimhautinfiltrationen sterben früher oder später ab und zerfallen.

So kommt es denn, dass nach einiger Zeit das Nierengewebe von mehr oder weniger zahlreichen grauen Knötchen und gelbweissen Knoten durchsetzt ist, von denen die grösseren Erweichungshöhlen (Fig. 395 *a*) enthalten. Manche der Markkegel sind ganz oder theilweise verkäst oder schon zu Grunde gegangen, und das Nierenbecken steht mit den aufgebrochenen Erweichungshöhlen vielfach in Verbindung. Die infiltrirte verdickte Schleimhaut des Nierenbeckens ist an der Oberfläche mit nekrotischen gelben Schorfen und Geschwüren besetzt, oder es ist wohl auch die ganze Wand des Nierenbeckens infiltrirt und verdickt (*b*), und ihre innerste Schicht in eine käsige, nekrotische, vielfach ulcerirte Masse umgewandelt.

Häufig setzt sich diese Veränderung auch auf den Ureter (*c*) fort, welcher dabei zu einem resistenten Rohre mit dicken Wandungen wird.

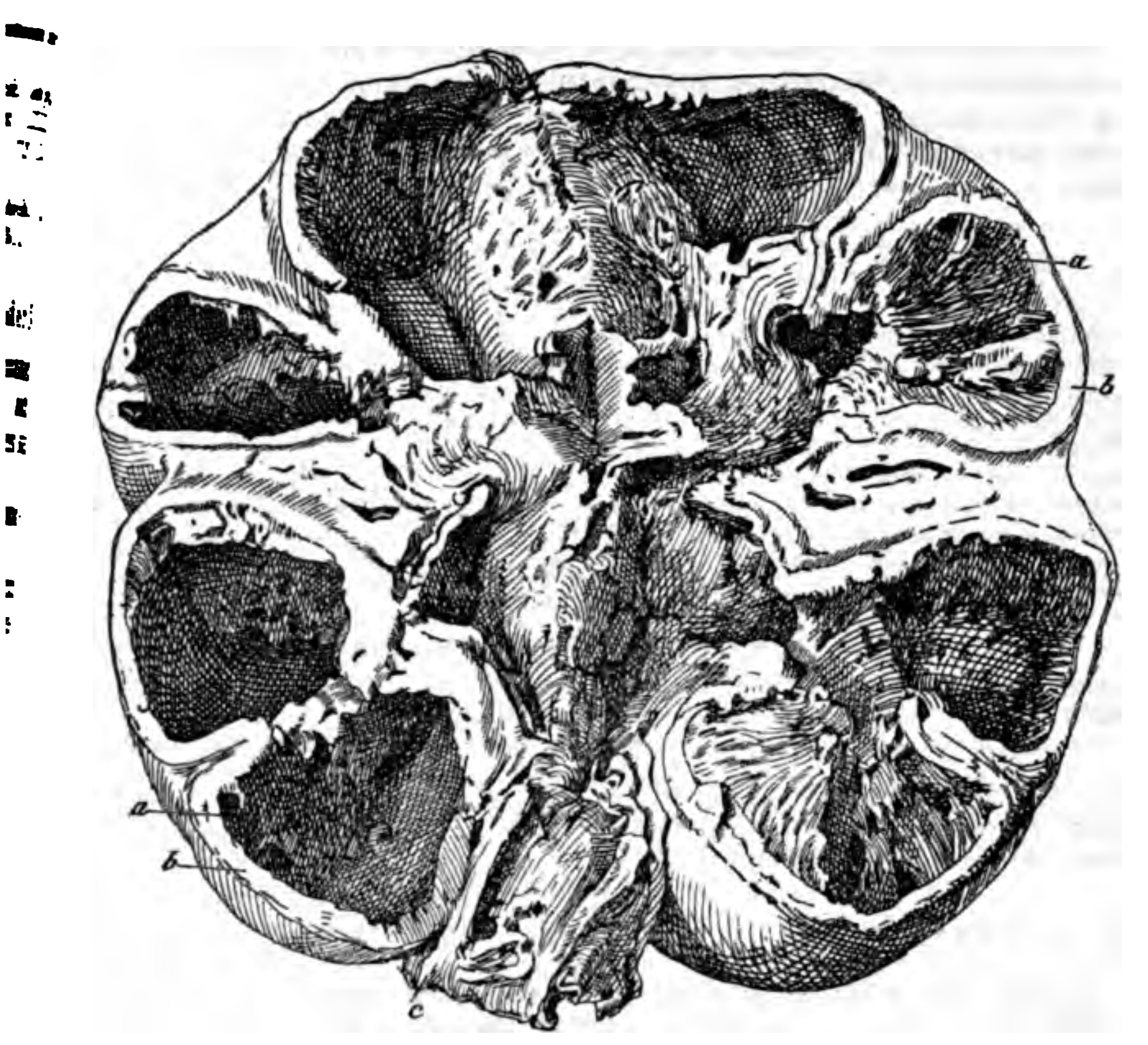

Fig. 395. Tuberculose der Nieren bei weit vorgeschrittener Erkrankung. Die Niere ist der Länge nach durchschnitten; die beiden Hälften sind auseinandergelegt. *a* Cavernen. *b* Tuberculöses Granulationsgewebe. *c* Ureter mit infiltrirter und verschwärender Mucosa und Submucosa. Um $^1/_3$ verkleinert.

Die Innenfläche ist entweder in ihrer ganzen Ausdehnung weiss, nekrotisch und mit zahlreichen Ulcerationen besetzt, oder aber grau infiltrirt und nur stellenweise nekrotisch und ulcerirt.

Die Niere erscheint bei weit vorgeschrittenem Process für die äussere Betrachtung meist vergrössert, die Kapsel adhärent, die Oberfläche häufig höckerig gestaltet. Im Nierenbecken liegen käsige und bröckelige Zerfallsmassen. Rokitansky, Beselin und Andere haben darin cholesteatomartige, aus hornschuppenähnlichen Epithelien, Cholestearin und Eiter bestehende, perlmutterartig glänzende Fetzen beobachtet. Das Nierenbecken selbst ist durch den Untergang des Nierengewebes, zum Theil auch in Folge von Urinretention erweitert (Fig. 395). Schliesslich kann die Niere ganz untergehen, so dass nur noch ein dickwandiger Sack vorhanden ist.

Meist erkranken beide Nieren, doch ist der Process in der einen häufig bedeutend weiter vorgeschritten als in der anderen.

Syphilitische Nierenerkrankungen mit charakteristischen Veränderungen sind sehr selten, doch kommt es vor, dass unter dem Einflusse der Syphilis Entzündungen entstehen, welche durch die Bildung narbigen Bindegewebes sowie von verkäsenden Gummiknoten, ähnlich denjenigen in der Leber, gekennzeichnet sind.

Beselin, Cholestealomannliche Desquamation im Nierenbecken bei primärer Tuberculos Niere, Virch. Arch. 99. Bd. 1885.
Hauser, Zur Histologie des miliaren Nierentuberkels, Dtsch. Arch. f. klin. Med. 40.
Hoffmann, E., D. Arch. f. klin Med. III.
Huber, D. Arch. f. klin. Med. IV.
v. Krzywicki, 29 Fälle von Urogenitaltuberculose, Beitr. z. path. Anat. v. Ziegler
Steinthal, Ueber tuberculöse Erkrankung der Niere in ihrem Zusammenhang mit namigen Affection des männlichen Urogenitalapparates, Virch. Arch. 100. Bd.
Virchow, Die krankhaften Geschwülste II.

Literatur über Nierensyphilis.

Bamberger, *Volkmann's Samml. klin. Vortr. Nr.* 173.
Cornil *et* **Ranvier**, *Manuel d'histologie pathologique* 1884.
Marchiafava, *Arteriitis u. Glomerulitis bei hered. Syphilis, Arch. per le Sc. Med.*
Seiler, *Dtsch. Arch. f. klin. Med.* 29. *Bd.*
Ströbe, *Zur Histol. d. congen. Nierensyphilis, Centralbl. f. allg. Path. II* 1891.
Virchow, *Die krankhaften Geschwülste II.*
Wagner, E., *Dtsch. Arch. f. klin. Med.* 28. *Bd.*

5. Cystenbildung in den Nieren und Hydroneph

§ 310. Die **Cysten in der Niere** entstehen durch eine D von Harnkanälchen, welche vor der Dilatation entweder norı bereits pathologisch beschaffen waren.

Zunächst kommt es nicht selten vor, dass normale, oder we nicht bemerkenswerth veränderte Nieren eine oder einige wenig von etwa Erbsen- bis Hühnereigrösse besitzen, welche mit klar losem oder gelblichem oder braunem flüssigem Inhalt gefüllt sind glatte Wand besitzen, welche bei grösseren Cysten zuweilen lei springende Leisten zeigt.

Eine zweite Form der Cystenbildung ist eine Begleiters chronischer Nephritis und ist durch das Auftreten sehr zahlreiche Cystchen in einer indurirten, oft auch verkleinerten Niere chara welche einen flüssigen oder Kolloiden ähnlichen Inhalt (Fig. 376 h einschliessen.

Eine dritte Form bildet die eigentliche **Cystenniere**, d. cystische Degeneration der ganzen Niere mit Bildung grosser bis etwa walnussgrosser, mitunter auch noch grössere (Fig. 396), wobei die Niere mehr oder weniger, oft sehr bedeut grössert ist, so dass sie einen mächtigen Tumor darstellt.

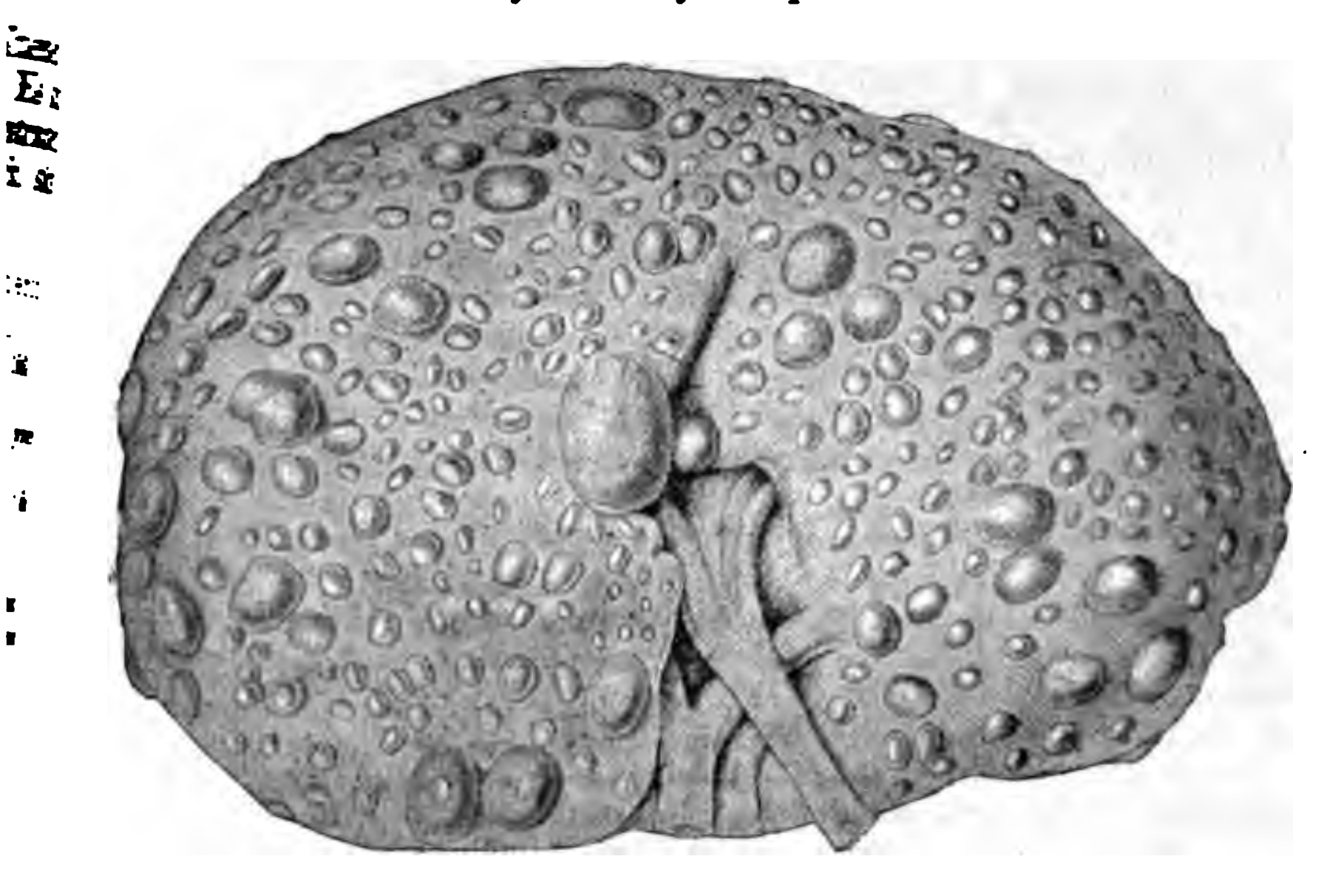

Fig. 396. Congenitale Cystenniere. Um 1/4 verkleinert.

Die Entstehung der letztgenannten Entartung ist noch dunkel. Möglich ist, dass auch hier noch Folgezustände von Missbildungen vorliegen. Wahrscheinlich ist, dass meist pathologische Wucherungen des Drüsengewebes zum Ausgangspunkt der Cystenbildung werden, so dass es sich also um Adenokystome handelt.

Bemerkenswerth ist, dass es oft kaum gelingt, noch normales Drüsenparenchym zwischen den Cysten zu finden.

Literatur über Nierencysten.

Arnold, *Angeb. einseitige Nierenschrumpfung mit Cystenbildung*, *Beitr. v. Ziegler VIII* 1890.
Beckmann, *Ueber Nierencysten*, *Virch. Arch.* 9. u. 11. *Bd.*
Brückner, *Zweimalige Entbindung derselben Frau von Missgeburten mit vergrösserten Nieren*, *Virch. Arch.* 46. *Bd.* 1869.
Chotinsky, *Ueber Cystennieren*, *I.-D. Bonn* 1882.
Cornil *et* **Brault**, *Ét. sur la pathologie des reins*, *Paris* 1888.
Durlach, *Ueber die Entstehung der Cystennieren*, *I.-D. Bonn* 1885.
Frerichs, *Die Bright'sche Nierenkrankheit*, *Braunschweig* 1851.
Kiderlen, *Cyst. Deg. d. Nieren*, *Jahrb. d. Hamburger Krankenh. I*, *Leipzig* 1891.
Kimla, *Dég. kystique des reins*, *Arch. Bohèmes de méd. IV* 1891.
Laveran, *Du la dégén. kyst des reins chez l'adulte*, *Gaz. héb.* 1876.
Legars, *Du gros rein polykystique de l'adulte*, *Paris* 1888.
Lejars, *Du gros rein polykystique*, *Paris* 1888.
Michalowics, *Dégénérescence kystique du foie et des reins*, *Paris* 1876.
Nauwerck-Hufschmid, *Multiloculares Adenokystom der Niere*, *Beitr. v. Ziegler XII* 1892.
Philippson, *Anatomische Untersuchungen über Nierencysten*, *Virch. Arch.* 111. *Bd.* 1888.
Simon, *Med.-chir. Transact. Vol. XXX.*
Terburgh, *Ueber Leber- und Nierencysten*, *I.-D. Freiburg* 1891.
Thorn, *Beitrag zur Genese der Cystenniere*, *I.-D. Bonn* 1882.
Virchow, *Ges. Abhandl. Frankfurt* 1856, *und sein Arch.* 46. *Bd.*

§ 311. Wird der Abfluss des Urins aus dem **Nierenbecken** erschwert oder behindert, so staut sich derselbe in dem Nierenbecken an und erweitert dasselbe; es bildet sich eine **Hydronephrose** oder ein **Hydrops renalis**.

Die häufigsten Ursachen dieser Veränderungen bei Erwachsenen bilden Steine, welche sich im Ureter einkeilen, Stricturen, klappenförmige Schleimhautfalten, Knickungen und Compressionen des Ureters durch den schwangeren Uterus oder durch Geschwülste des Uterus, der Ovarien und der Blase, ferner Vergrösserungen der Prostata, Stricturen der Harnröhre und Phimosen der Vorhaut, welche die Entleerung der Blase erschweren. Bei Neugeborenen sind es Anomalieen der Harnleiter, Verlagerung der Nieren, Klappenbildungen und Knickungen im Ureter, Verengerung und Verschluss der Urethra, Vergrösserung der Prostata und des Colliculus seminalis, Phimosen des Präputiums, welche ein Hemmniss des Urinabflusses bilden.

Das Nierenbecken und die Nierenkelche können hierbei ganz kolossal erweitert werden, so dass ein Sack entsteht, der einen grossen Theil der Bauchhöhle einnimmt und 5—10 Liter Flüssigkeit enthalten kann. Liegt das Hinderniss im obersten Theil des Ureters, so ist nur das Nierenbecken erweitert, sitzt es tiefer, so ist auch das höher gelegene Ureterstück mehr oder weniger dilatirt.

Durch die Flüssigkeitsansammlung im Nierenbecken werden zunächst die Papillen der Nieren abgeflacht und die Rinde gedehnt und plattgedrückt. Das Nierenparenchym erhält sich dabei auffallend lange, doch verfällt es schliesslich der Atrophie, wobei die Harnkanälchen zu flachen spaltförmigen Kanälen mit niedrigem Epithel werden und schliesslich obliteriren, während die Glomeruli veröden. Bei hochgradiger Hydronephrose wird das Nierengewebe auf eine dünne Schicht reducirt und verschwindet stellenweise ganz, so dass der Sack grösstentheils nur noch aus Bindegewebe besteht, welches bei älteren Säcken meist von erheblicher Dicke ist.

Zu Beginn ist die sich ansammelnde Flüssigkeit Urin. Bei zunehmender Spannung nimmt die Secretion des Urines ab und hört bei Eintritt totaler Nierenatrophie ganz auf. Gleichwohl vergrössert sich der Sack noch, indem die Schleimhaut des Nierenbeckens und der Nierenkelche Secret liefert. Dasselbe enthält natürlich keine Harnbestandtheile, dagegen Eiweiss. Zuweilen tritt Blut aus und färbt das Secret bräunlich. Ferner können sich kolloide Massen und Cholestearin bilden.

Die Hydronephrose ist meist einseitig, seltener doppelseitig. Ist nur der Abfluss aus einem Theil der Nierenkelche verhindert, oder ist ein doppeltes Nierenbecken vorhanden, so kann die Hydronephrose partiell bleiben.

Literatur über Hydronephrose.

Ackermann, *D. Arch. f. klin. Med. I.*
Arnould, *Contr. à l'étude de l'hydronéphrose, Paris* 1892.
Aufrecht, *Die diffuse Nephritis, Berlin* 1879.
Ebstein, *Specielle Pathol. von v. Ziemssen IX.*
Englisch, *Ueber primäre Hydronephrose, Zeitschr. f. Chir. XI* 1879.
Gusserow, *Volkmann's Samml. klin. Vortr. Nr.* 18.
Guyon *et* **Albarran**, *Anatomie et physiologie pathologique de la rétention d'urine, Arch. de méd. expér. II* 1890.
Hansemann, *Beitr. zur Mechanik der Hydronephrose, Virch. Arch.* 112. *Bd.* 1888.
Heller, *D. Arch. f. klin. Med. V.*
Hildebrand, *Volkmann's Samml. klin. Vortr. Nr.* 5.
Säxinger, *Prager Vierteljahrsschr.* 1867.
Scheben, *Zur Aetiologie der Hydronephrose, I.-D. Bonn* 1888.
Simon, *Volkmann's Samml. klin. Vortr. Nr.* 88.
Virchow, *Ges. Abhandl.* 1856.

6. Die Entzündungen des Nierenbeckens und der Ureteren und die damit zusammenhängenden Nierenveränderungen. Pyelitis und Pyelonephritis.

§ 312. Werden durch die Nieren Entzündung erregende Substanzen abgeschieden, so kann auch die Schleimhaut der Nierenbecken (Pyelitis) und der Ureteren in Entzündung gerathen. So entstehen z. B. im Verlaufe von Typhus abdominalis, Scharlach, Pocken, Pyämie, Diphtherie, Cholera, Nephritis etc., ferner nach Genuss von Cantharidin, Copaivabalsam, Cubeben, Terpentinöl etc. katarrhalische oder krupöse und diphtheritische Entzündungen. Mit dem Verlauf der Krankheit, mit der Entfernung der schädlichen Substanz aus dem Organismus pflegt die Mehrzahl der Entzündungen abzuheilen.

Wichtiger als die eben erwähnten symptomatischen secundären Erkrankungen sind jene Entzündungen, welche einen mehr selbständigen und progredienten Charakter zeigen und durch die Anwesenheit von parasitären Organismen oder von Concrementen hervorgerufen und längere Zeit unterhalten werden.

Was zunächst die **parasitären Formen der Pyelitis** betrifft, so ist daran zu erinnern, dass die bereits in § 309 besprochene Tuberculose durch einen parasitären Bacillus verursacht wird. Desgleichen wird auch die bei eiteriger oder putrider Nephritis sich zuweilen einstellende Pyelitis durch Mikroorganismen hervorgerufen. Eine weitere unter dem Bilde einer eiterigen Entzündung verlaufende Form wird durch Mikroorganismen verursacht, welche meistens aus der Blase durch den Ureter in das Nierenbecken gelangen. Es sind dies meist Kokken, doch können auch Stäbchenbakterien und Fadenpilze auf diesem Wege zum Nierenbecken hinaufsteigen. In die Blase selbst gerathen dieselben am häufigsten durch die Harnröhre, doch können auch bakteritische Entzündungsprocesse im Rectum oder dem Uterus und der Scheide oder im Beckenzellgewebe direct in die Blase einbrechen und so zum Ausgangspunkt einer bakteritischen Blasen- und Nierenbeckenentzündung werden.

In die Blase werden Bakterien häufig durch unreine Katheter eingeführt. In anderen Fällen siedeln sich dieselben zuerst in der Harnröhre (Tripperinfection) an und gelangen erst allmählich in die Blase. Der Eintritt in die Blase sowie ihre Vermehrung in derselben wird besonders durch Störungen der Harnentleerung, wie sie durch Verengerung der Harnröhre und durch Lähmungen der Blase herbeigeführt werden, begünstigt. Wird die Blase mangelhaft entleert, und bleibt der Urin längere Zeit in derselben liegen, so werden Bakterien, die in die Blase gelangt sind, hinlänglich Zeit finden, sich zu vermehren und Zersetzungen des Urins herbeizuführen. Weiterhin werden sie bei Rückstauung des Urins nach dem Nierenbecken sehr leicht durch die dilatirten und mit Urin gefüllten Ureteren nach den Nierenbecken gelangen können.

Wie pflanzliche, so können auch thierische Parasiten Entzündung der Nierenbecken und der Ureteren veranlassen. Es gilt dies namentlich für das Distoma haematobium, dessen Eier in den harnleitenden Wegen abgelegt werden, und dessen Embryonen sich auch noch innerhalb der Harnwege entwickeln. Von weit geringerer Bedeutung ist der Eustrongylus gigas (vergl. den allgemeinen Theil).

Die **mikroparasitäre Pyelitis** kann einen sehr verschiedenen Charakter und damit auch einen verschiedenen Verlauf zeigen. Bei katarrhalischen Zuständen ist die Schleimhaut geröthet und geschwellt, häufig

von Hämorrhagieen durchsetzt und liefert, je nach dem Stadium des Processes, ein bald an Epithelien, bald an Eiterkörperchen reiches Secret. Enthält das Nierenbecken Herde lymphadenoiden Gewebes, so sind dieselben oft geschwellt, so dass in der gerötheten Schleimhaut graue Knötchen sichtbar sind. Nach der Annahme verschiedener Autoren (CHIARI, PRZEWOSKI) sollen sich Herde lymphadenoiden Gewebes erst im Verlaufe von chronischen Entzündungen bilden. Nach chronischen Entzündungen stellen sich häufig Gewebsulcerationen und Gewebsverdickungen ein. Bei Diphtheritis tritt acute Verschorfung einzelner Gewebspartieen ein. Besonders verderblich ist die Entwickelung von Gährung erregenden Spaltpilzen, indem der Harn unter ihrem Einfluss alkalische Zersetzungen eingeht, deren Producte schädlich auf das Gewebe einwirken.

Früher oder später greifen die Mikroorganismen auch auf das Nierenparenchym über. In Folge dessen schwillt die Niere im Ganzen mehr oder weniger an und erscheint stärker durchfeuchtet. Gleichzeitig bilden sich in der Marksubstanz und in der Rinde in wechselnder Zahl kleine gelbe Herde mit hyperämischem Hofe, die nichts anderes sind als kleine Eiterherde. Aus der eiterigen Pyelitis ist eine eiterige **Pyelonephritis** geworden.

Der Process kann im weiteren Verlaufe einen indurativen Charakter annehmen. Meist indessen vergrössern sich die Eiterherde, es bilden sich **Abscesse**, welche nach dem Nierenbecken durchbrechen. Nicht selten entstehen auch in der Umgebung der Nieren Eiterherde, also **paranephritische Abscesse**. Schreitet der eiterige Zerfall der Nieren noch weiter vor, so bilden sich umfangreiche mit dem Nierenbecken communicirende Abscesshöhlen, ja es kann schliesslich das Nierengewebe nahezu ganz zerstört werden, so dass nur ein mit Eiter gefüllter Sack übrig bleibt, ein Zustand, den man als **Pyonephrose** bezeichnet.

Die mikroparasitäre Pyelonephritis kommt sowohl einseitig als doppelseitig vor. In letzterem Falle pflegt sie auf einer Seite stärker entwickelt zu sein als auf der anderen.

Die durch **Concremente** (vergl. § 298—§ 299) verursachte **Pyelitis calculosa** führt theils zur Verdickung des Gewebes des Nierenbeckens, theils zur Bildung von Ulcerationen. Nicht selten auch trägt die Entzündung, wenigstens zeitweise, einen eiterigen Charakter. Ferner treten zu Zeiten Blutungen ein.

Die Entzündung greift früher oder später auch auf das Parenchym der Nieren über und führt hier zu Schwellungen und zelligen Infiltrationen, die ihren Ausgang theils in Eiterung, theils in Bindegewebsinduration nehmen. In beiden Fällen geht mehr oder weniger Nierengewebe zu Grunde. In extrem entwickelten Fällen kann sogar das ganze Nierenparenchym verloren gehen, so dass schliesslich nur noch ein bindegewebiger Sack die Concremente umhüllt. Häufig bilden sich paranephritische Abscesse.

Gelangen Steine von erheblicher Grösse in den Ureter, so können sie dessen Lumen verlegen und so eine Stauung des Urins herbeiführen. Sammelt sich in Folge dessen eine grössere Menge von Urin im Nierenbecken an, so gesellt sich zu der bereits bestehenden Pyelitis noch eine Hydronephrose (§ 311). Häufig stellen sich in dem gestauten Urin nun auch noch Zersetzungen ein, welche die Entzündung steigern, so dass sie einen eiterigen Charakter gewinnt und die Hydronephrose zur Pyonephrose wird.

Der eingekeilte Stein kann durch den Druck des nachdringenden

Urins allmählich nach der Blase vorwärtsgeschoben werden. Am Orte der Einkeilung verursacht seine Anwesenheit Blutungen, Ulcerationen und Entzündung.

Sowohl im Nierenbecken als im Ureter können die Ulcerationen schliesslich zum Durchbruch und damit zur Entleerung des Eiters in benachbarte Organe und Gewebe führen. So kann z. B. ein Durchbruch in den Darm und die Blase erfolgen. Häufiger noch bricht der Eiter in das perirenale Zellgewebe ein und ruft hier ausgedehnte eiterige und jauchige Entzündungen hervor.

Die calculöse Pyelitis tritt meist einseitig, selten doppelseitig auf.

Sind das Nierenbecken und der Ureter der Sitz chronischer Entzündungen, so entwickeln sich in sehr seltenen Fällen hirsekorn- bis hanfkorngrosse Cystchen mit dünnflüssigem oder zähem Inhalt, so dass man den Process als Pyelitis, resp. als Ureteritis cystica bezeichnet. Nach Angabe der meisten Autoren entstehen die Cysten durch Secretretention, welche entweder in präexistirenden oder in neugebildeten Drüsen oder Krypten sich vollzieht.

In seltenen Fällen gehen die Epithelzellen der Harnwege eine eigenartige Verhornung ein und bilden danach glänzend weisse Schüppchen, so dass cholesteatomartige Bildungen entstehen. Es kommt dies am häufigsten bei Tuberculose (vergl. § 309) vor, ist indessen auch bei nicht tuberculösen Entzündungen beobachtet.

In chronisch gereizten Ureteren kommen in seltenen Fällen auch mehr oder weniger zahlreiche mit Epithel ausgekleidete Cystchen vor.

Literatur über Pyelitis und über Pyelonephritis.

D'Ajutolo, *Ueber Ureteritis chronica cystica*, *Mem. della R. Accad. delle Scienze dell' Istit. di Bologna X* 1889.

Chiari, *Cholesteatombildung*, *Prager med. Wochenschr.* 1888.

Ebstein, *Pyonephrose*, *Dtsch. Arch. f. klin. Med.* 23. *Bd.* 1878; *Zur Lehre von den chronischen Katarrhen der Schleimhaut der Harnwege und der Cystenbildung in derselben*, *ebenda* 31. *Bd.* 1882.

Fischl, *Zur Pathologie der Pyelitis*, *Prager med. Wochenschr.* 1886.

Hallé, *Uretérite et pyélite*, *Thèse de Paris* 1887.

Litten, *Ureteritis chronica cystica polyposa*, *Virch. Arch.* 66. *Bd.* 1876.

Lieden, *Ueber Paranephritis*, *Dtsch. Arch. f. klin. Med.* 22. *Bd.* 1878.

Pisenti, *Le formazioni cistiche dell' uretere e della vesica*, *Lavori dell' istituto anat. pat. di Perugia* 1891.

Przewoski, *Ueber noduläre und folliculäre Entzündung der Harnwege*, *Virch. Arch.* 116. *Bd.* 1889.

Rosenberger, *Die abscedirende Paranephritis und ihre Behandlung*, *Würzburg* 1878.

7. Geschwülste und Parasiten der Niere, des Nierenbeckens und der Ureteren.

§ 313. Unter den **primären Bindesubstanzgeschwülsten** der Niere haben die **Sarkome** das grösste Interesse. Sie sind zum Theil congenitale Bildungen, welche entweder schon bei der Geburt bemerkbar sind oder sich wenigstens in den ersten Lebensmonaten und Lebensjahren entwickeln. Sie können eine ganz bedeutende Grösse erreichen und bestehen aus einem weichen, weisslichen, häufig stellenweise hämorrhagisch erweichten Gewebe, welches sich aus runden, spindeligen und polymorphen Zellen aufbaut. Daneben enthalten sie zum Theil grosse Spindelzellen mit Querstreifung (Rhabdomyom), ein Befund, der darauf hinweist, dass diese Geschwülste auf einem Boden sich bilden, in welchem in frühester Embryonalzeit Entwickelungsstörungen stattgefunden haben. Von den im späteren Leben sich entwickelnden Sarkomen, die in Form von Knoten

auftreten, gehört ein Theil zu den Angiosarkomen (DE PAOLI), deren Entstehung auf eine Proliferation der Perithelzellen der Gefässscheiden zurückzuführen ist.

Zellreiche **Fibrome** kommen in den Nieren häufig in Form kleiner hirsekorn- bis erbsengrosser Knötchen vor. Grosse fibröse Geschwülste sind sehr selten; ebenso auch **Myxome** und **Lipome**, **Angiome** und deren Mischformen. Sie bilden alle Knoten, welche entweder im Nierenparenchym oder in der Kapsel oder im Gewebe des Nierenbeckens oder der Nierenkelche sitzen. Teleangiektatische Geschwülste, die am Nierenbecken sitzen, können zu schweren Blutungen Veranlassung geben.

Nach Untersuchungen von GRAWITZ kommen in den Nieren nicht selten erbsen- bis kirschengrosse, selten grössere subcapsulär gelegene, markig-weiss aussehende Tumoren vor, welche man früher den Lipomen zuzählte, welche indessen nichts anderes sind als fortgewucherte Stücke abgesprengten Nebennierengewebes. In ihrem Bau sind sie den Strumen der Nebenniere sehr ähnlich und bestehen danach aus einem Bindegewebsstroma mit zahlreichen Zellreihen und Zellgruppen, welche mehr oder weniger Fett enthalten. GRAWITZ bezeichnet sie danach als **Strumae lipomatodes aberratae renis.**

Das **Adenom** der Niere bildet hirsekorn- bis wallnussgrosse, scharf umschriebene, weisse Knoten, deren Bau demjenigen des Adenoms des Ovariums ähnlich ist. Man kann eine papilläre (Fig. 397) und eine alveoläre Form unterscheiden. Die erstere geht nach WEICHSELBAUM und GREENISH von den Sammelröhren der Rinde aus und besteht in jüngeren

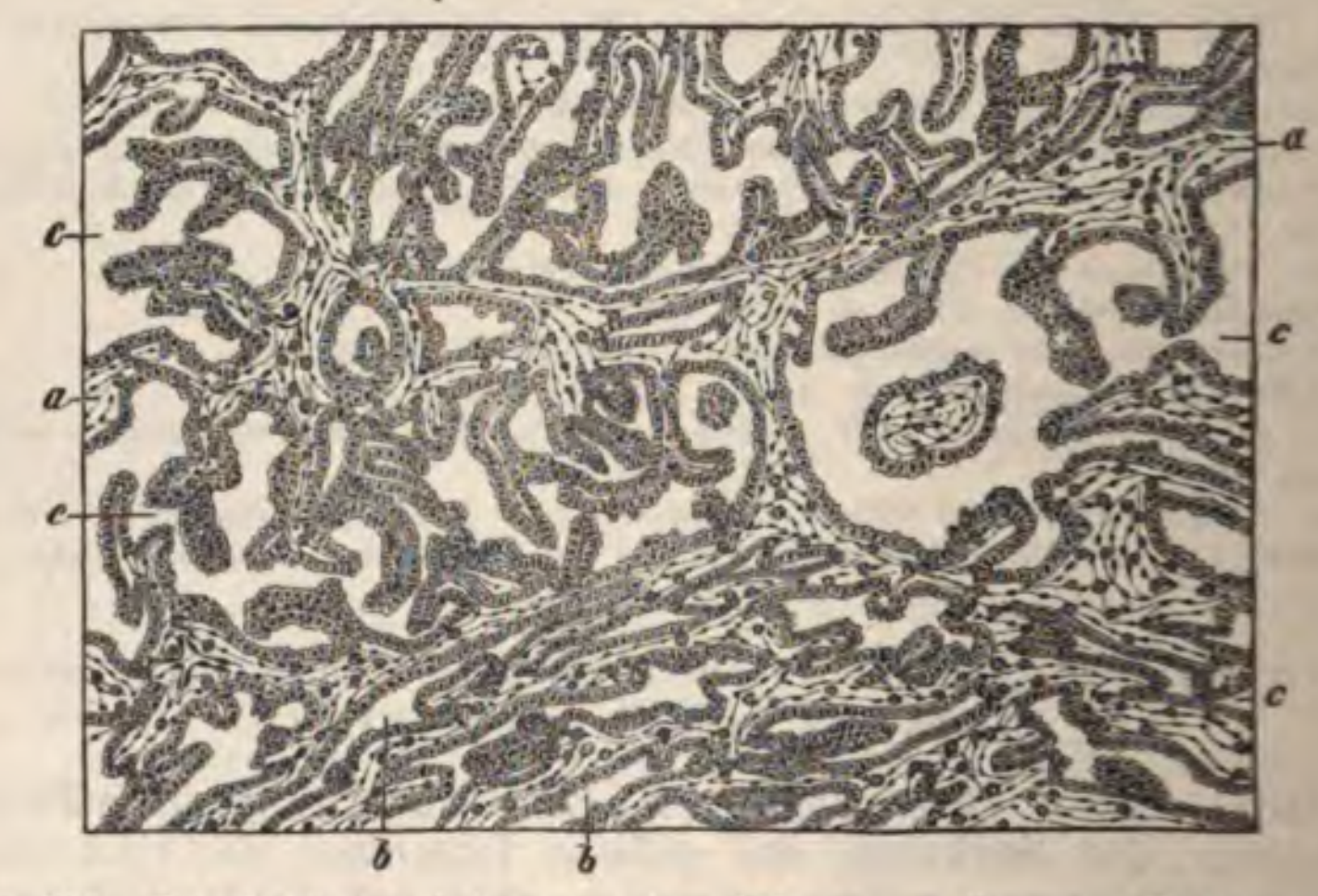

Fig. 397. Papilläres Adenom der Niere. *a* Stroma. *b* Drüsenschläuche. *c* Erweiterte Drüsenschläuche mit papillären Excrescenzen. In MÜLLER'scher Flüssigkeit gehärtetes, mit Hämatoxylin gefärbtes und in Kanadabalsam eingeschlossenes Präparat. Verg. [illegible]

Stadien aus drüsenartigen Schläuchen (*b*) und Hohlräumen, welche an der Innenfläche mit Papillen (*c*) besetzt und mit Cylinderepithel ausgekleidet sind. Die alveoläre Form soll von den gewundenen Kanälchen ausgehen und besitzt Epithelzellen, welche den Epithelien der gewundenen Kanälchen gleichen. Sehr wahrscheinlich können sich Carcinome daraus entwickeln.

Die **Krebse** der Niere bilden bald weiche, bald derbe Tumoren, durch welche die Niere mehr oder weniger, oft sehr bedeutend vergrössert wird. Kleinere Tumoren nehmen nur einen Theil der Niere ein und setzen sich meist ziemlich scharf gegen das Nierenparenchym ab. Bei grossen Tumoren kann das ganze Nierenparenchym in der krebsigen Wucherung untergegangen sein. Es kann ferner die Neubildung auch auf das Nierenbecken übergreifen. Sie enthalten häufig in ihrem Innern Erweichungsherde mit Hämorrhagieen, aus denen Blut und Zerfallsmassen in den Urin gelangen. Der Nierenkrebs kann in jedem Alter auftreten, entwickelt sich indessen relativ häufig bei Kindern. Meist ist er einseitig, doch sind mehrere Fälle beobachtet, in denen zur Zeit des Todes ein kleinerer Knoten auch in der zweiten Niere sass.

Von **metastatischen Geschwülsten** kommen Sarkome und Carcinome nicht selten vor und bilden meist rundliche Knoten. Nach v. Recklinghausen können Bruchstücke und Geschwulstwucherungen, welche in die untere Hohlvene gerathen sind, in die Nierenvenen hineingeworfen werden und sich dort weiterentwickeln.

Literatur über Geschwülste der Nieren.

mbrosius, *Beitr. z. Lehre v. d. Nierengeschwülsten, I.-D. Marburg* 1891.
eneke, *Versprengung d. Nebennierenkeime in die Niere, Beitr. v. Ziegler IX* 1891.
ohnheim, *Quergestreiftes Muskelsarkom, Virch. Arch.* 65. *Bd.*
berth, *Myoma sarcomatodes, Virch Arch.* 55. *Bd.*
rawitz, *Ueber die sogenannten Lipome der Nieren, Virch. Arch.* 93. *Bd.*
oisholt, *Chondromyosarkom der Niere, Virch. Arch.* 104. *Bd.*
orn, *Histogen. der aus Nebennierenkeimen entsteh. Nierengeschw., Virch. Arch.* 126. *Bd.* 1891.
uber *und* **Boström**, *Myosarkom, Dtsch. Arch. f. klin. Med. XXIII.*
ühn, *Carcinom, D. Arch f. klin. Med. XVI.*
archand, *Myosarcoma striocellulare, Virch. Arch.* 73. *Bd.*
oglia, *Un nuovo caso di struma soprarenale accessoria nel rene, Bull. delle Scienze Med. di Bologna XXI* 1888.
elsen, *Zottengeschwülste des Ureters, Beitr. z. path. Anat. v. Ziegler III* 1888.
Paoli, *Beitrag zur Kenntniss der primären Angiosarkome der Niere, Beitr. z. path. Anat von Ziegler VIII* 1890.
reverseff, *Entwickelung des Krebses der Niere, Virch. Arch.* 59. *Bd.*
Recklinghausen, *Retrograde Embolie, Virch. Arch.* 100. *Bd.*
bbert, *Myosarcoma striocellulare des Nierenbeckens, Virch. Arch.* 106. *Bd*
hrer, *Das primäre Carcinom der Niere, I.-D. Zürich* 1877.
bourin, *Étude sur quelques variétés de tumeurs du rein, Arch. de phys. IX* 1882, *und Sur quelques cas de cirrhose rénale avec adénomes multiples, Revue de méd. IV* 1884.
legtendal, *Atherom der Niere, v. Langenbeck's Arch. XXXVI* 1887.
ütz, *Untersuchungen über den Bau und die Entwickelung der epithelialen Geschwülste der Niere, I.-D. Dorpat* 1889, *Arb. a. d. path. Inst. Dorpat, Jahrg.* 1889.
rm, *Ueber das Adenom der Niere und seine Beziehung zu einigen anderen Neubildungen der Niere, Arch. der Heilk. XVI* 1875.
chow, *Die krankhaften Geschwülste II.*
ldeyer, *Entwickelung der Carcinome, Virch. Arch.* 51. *und* 54. *Bd.*
ichselbaum *und* **Greenish**, *Adenom, Wiener med Jahrb.* 1883.
igert, *Adenocarcinoma congenitum, Virch. Arch.* 67 *Bd.*

§ 314. Unter den **thierischen Parasiten** der Niere ist der wichste der Echinococcus, welcher haselnussgrosse bis kindskopfsse Säcke mit oder ohne Tochterblasen bildet. Durch Berstung kann i der Inhalt ins Nierenbecken entleeren. Nach dem Absterben der lices kann der Sack schrumpfen, und der eingedickte Inhalt veriden.

Cysticercus cellulosae und Pentastoma denticulatum l sehr seltene Nierenparasiten. Bei Anwesenheit von Filarien im

Blute enthalten auch die Nieren zahlreiche Exemplare, welche theils innerhalb, theils ausserhalb der Gefässe liegen. Ihre Anwesenheit in der Niere und in den Lymphgefässen des Beckens und der Bauchhöhle veranlasst zu Zeiten Hämaturie und Chylurie, bei welcher der Harn durch zahllose feinste Fetttröpfchen milchig getrübt ist (vergl. den allg. Th.).

Eustrongylus gigas und Distoma haematobium haben bereits in § 312 Erwähnung gefunden. Die Eier des letzteren rufen nach ihrer Ablagerung in der Schleimhaut des Nierenbeckens und der Ureteren Entzündung mit Ausgang in Induration und Ulceration hervor. Die nahe an der Oberfläche gelegenen Eier können sich mit Harnsedimenten incrustiren und so sandartige Auflagerungen auf der Schleimhaut bilden.

Stellen sich bei ulcerösen Darm- oder Ureteren- und Nierenbeckenentzündungen abnorme Verbindungen zwischen den genannten Organen her, so können gelegentlich auch Spulwürmer in das Nierenbecken gelangen.

III. Pathologische Anatomie der Harnblase.

1. Pathologische Veränderungen des Inhaltes.

§ 315. Die Harnblase dient zur Aufnahme des aus den Nieren stammenden Secretes. Ist letzteres durch pathologische Ausscheidungen aus dem Blute oder durch Beimengung pathologischer Producte aus den Nieren und dem Nierenbecken verunreinigt, so werden diese Substanzen auch kürzere oder längere Zeit in der Blase verweilen. Hier können dem Urin Abscheidungen der Blasenwand beigemengt werden.

Rothe Blutkörperchen oder **deren Zerfallsproducte** stammen entweder aus der Niere oder aus dem Nierenbecken oder aus der Blase. In erstgenanntem Falle sind sie meist in Folge von Circulationsstörungen und Entzündungen aus den Glomeruli ausgetreten. Nur selten gelangen sie aus intertubulären Blutungen in den Urin. Ferner können auch aus blutenden Neubildungen (Carcinom, Angiom) dem Urin Blutkörperchen beigemischt werden.

Ist ein Theil des ausgetretenen Blutes in den Harnkanälchen zur Gerinnung gekommen, so können im Urin dunkle, körnige, undurchsichtige Cylinder, welche Blutkörperchen oder Bruchstücke von solchen einschliessen (Blutcylinder), erscheinen.

Blutaustritt aus dem Nierenbecken erfolgt am häufigsten bei Entzündungen und Verletzungen, wie sie durch Steine herbeigeführt werden. Blutaustritt aus der Blasenschleimhaut kommt sowohl bei acuten Entzündungen und ulcerösen Processen, als auch bei hochgradigen Stauungen, sowie bei Scorbut, hämorrhagischen Pocken, Scharlach etc. vor. Nicht selten führen auch Traumen, Blasensteine, Neubildungen der Blasenwand, namentlich Papillome und Carcinome zu Blutungen.

Farblose Blutkörperchen gelangen sowohl bei Entzündungen der Niere, als bei Entzündungen des Nierenbeckens und der Harnblase in den Urin, am reichlichsten bei eiterigen Entzündungen der letzteren. Gelegentlich brechen auch Eiterherde in der Umgebung des Harnapparates und der ableitenden Harnwege ein. Bei tuberculösen, nekrotisirenden Entzündungen enthält der Urin oft **nekrotische Zerfallsmassen** sowie **Bacillen.**

Nierenepithelien können bei krankhaften Zuständen der Nieren aus allen Abschnitten des Kanalsystems derselben in den Urin gelangen und sind grossentheils mehr oder weniger degenerirt, namentlich die aus Rindentheilen stammenden.

Werden sie in reichlicher Menge abgestossen, so können sie untereinander verkleben und **Epithelcylinder** bilden.

Epithelien aus dem Nierenbecken gerathen namentlich bei Entzündungen in den Urin, **Blasenepithelien** bei Entzündungen und bei Anwesenheit papillöser Geschwülste in der Blase.

Fig. 398. Epithelzellen von einem mit dem Urin abgegangenen Stücke eines Papilloms der Harnblase. *a* Zellen aus den innersten, *b* aus den mittleren, *c* aus den tiefsten Schichten. Vergr. 250.

Die abgestossenen Epithelien zeigen dabei sehr verschiedene Formen, doch kehren bestimmte Typen (Fig. 398 *a b c*), welche den einzelnen Lagen des geschichteten Epithels entsprechen, stets wieder. Bei Papillomen können sich zugleich kleine Stücke der zottigen Wucherung (Fig. 399) loslösen und mit dem Urin entleert werden. Aus ulcerirenden Carcinomen der Niere und der Blase gelangen oft nicht unbeträchtliche Mengen von **Krebszellen** in den Urin, welche sehr vielgestaltig sind und von den dem Blasenepithel zukommenden Typen vielfach abweichen.

Harncylinder stammen aus den Kanälchen der Niere, in denen sie sich bei verschiedenen Nierenkrankheiten bilden. Sie haben eine annähernd cylindrische Form und sind entweder vollkommen hyalin und farblos, oder aber gekörnt, oder wachsartig und glänzend und leicht gelblich gefärbt. Allen diesen Cylindern können Epithelien aus den Harnkanälchen oder deren Trümmer, d. h. Albumin- und Fettkörner, sowie freie Kerne, ferner farblose und rothe Blutkörperchen, körnige Niederschläge von harnsauren Salzen, Krystalle von harnsaurem und oxalsaurem Kalk ankleben.

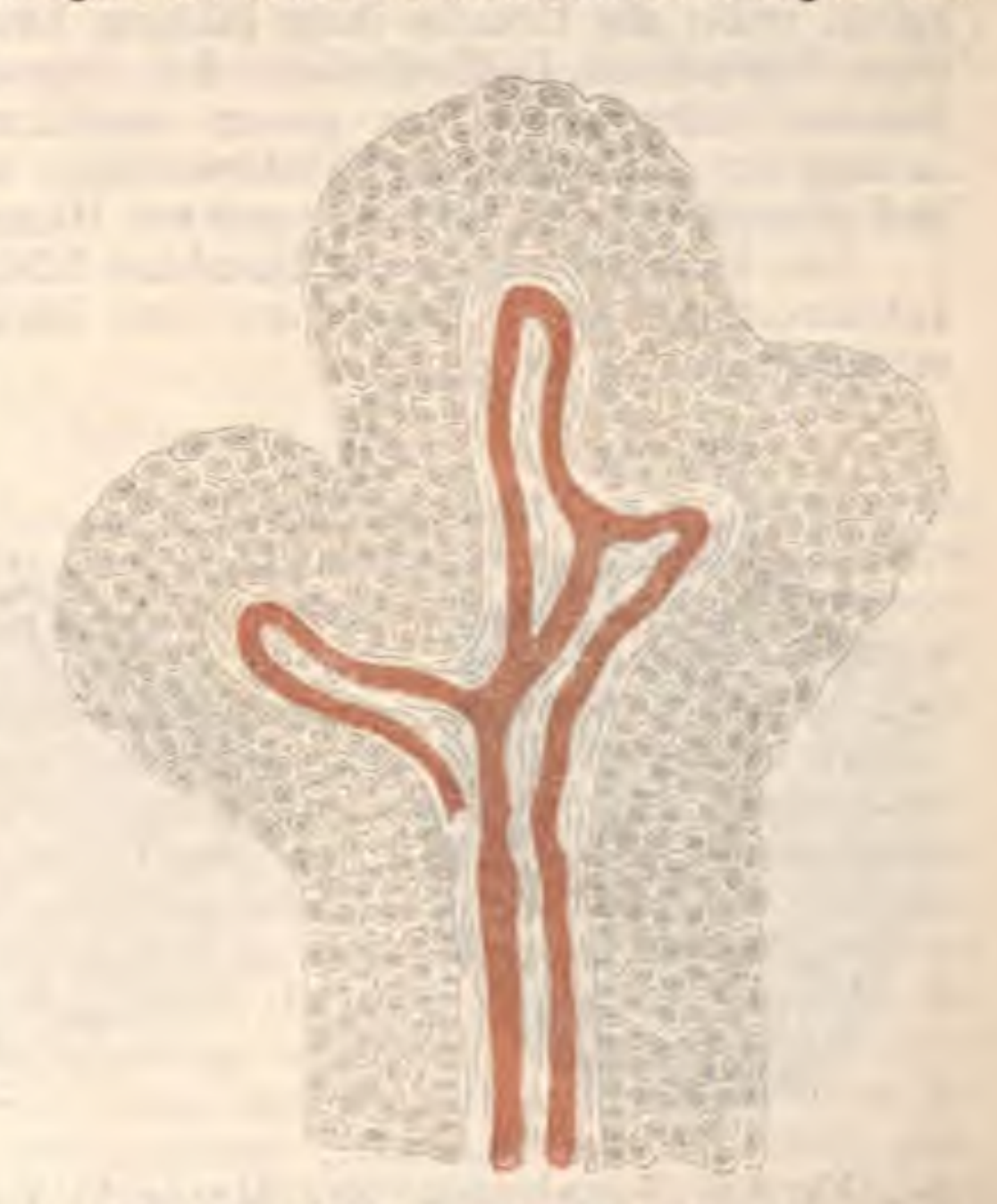

Fig. 399. Papilloma vesicae urinariae. Zerzupfungspräparat von Geschwulststückchen, welche sich mit dem Urin entleert hatten. Vergr. 100.

Aus **Echinococcusblasen**, die in der Niere oder an dem ableitenden Harnorgan ihren Sitz haben, können **Scolices** und **Tochterblasen** in die Harnblase gelangen. Bei Infiltration der Schleimhaut der ableitenden Harnwege mit Distomeneiern oder mit Filarien treten auch **Eier** und **Embryonen** in den Harn über.

Spaltpilze gelangen meist durch die Harnröhre in die Blase, können aber auch aus Bakterienherden der Nieren in den Urin übergehen. Finden sie im Urin ihren Entwickelungsboden und werden sie nicht sofort wieder nach aussen entleert, so vermehren sie sich. Am häufigsten gelangen Kokken, seltener Bacillen zur Entwickelung. Ein Theil derselben verursacht ammoniakalische Gährung. **Hefepilze** können in zuckerhaltigem Urin alkoholische Gährungen mit Entwickelung von Kohlensäure verursachen. Stellt sich eine Verbindung zwischen Blase und Rectum her, so kann Koth in erstere eintreten; bricht eine Dermoidcyste in die Blase ein, so kann ihr Inhalt sich dem Urin beimischen etc.

Von Kindern und Onanisten werden nicht selten grössere **Fremdkörper** (Bleistifte, Messer, Strohhalme etc.) durch die Urethra in die Blase eingeführt. Endlich bleiben hier und da auch **Geschosse** nach Perforation der umgebenden Gewebe in der Blase liegen.

§ 316. Im Nierenbecken gebildete **Concremente und Steine** (vergl. § 298 und § 299) können, falls sie nicht zu gross sind, in die Ureteren und in die Blase gelangen. In der Blase bleiben sie alsdann meistens liegen und vergrössern sich durch Bildung neuer Niederschläge. Nicht selten entstehen indessen Concremente und Steine auch in der Harnblase selbst, wobei die Ursache ihrer Bildung häufig in Zersetzungen oder in einer besonderen Beschaffenheit des abgeschiedenen Urines liegt. In anderen Fällen geben von aussen eingedrungene Fremdkörper Veranlassung zur Bildung fester Niederschläge, meistens von Tripelphosphat und phosphorsaurem Kalk, seltener von Harnsäure und harnsauren Salzen.

Die Niederschläge in der Harnblase bilden theils **Gries**, theils **Steine**. Letztere treten meist einzeln auf und können eine bedeutende Grösse erreichen.

Fig. 400. Fig. 401.

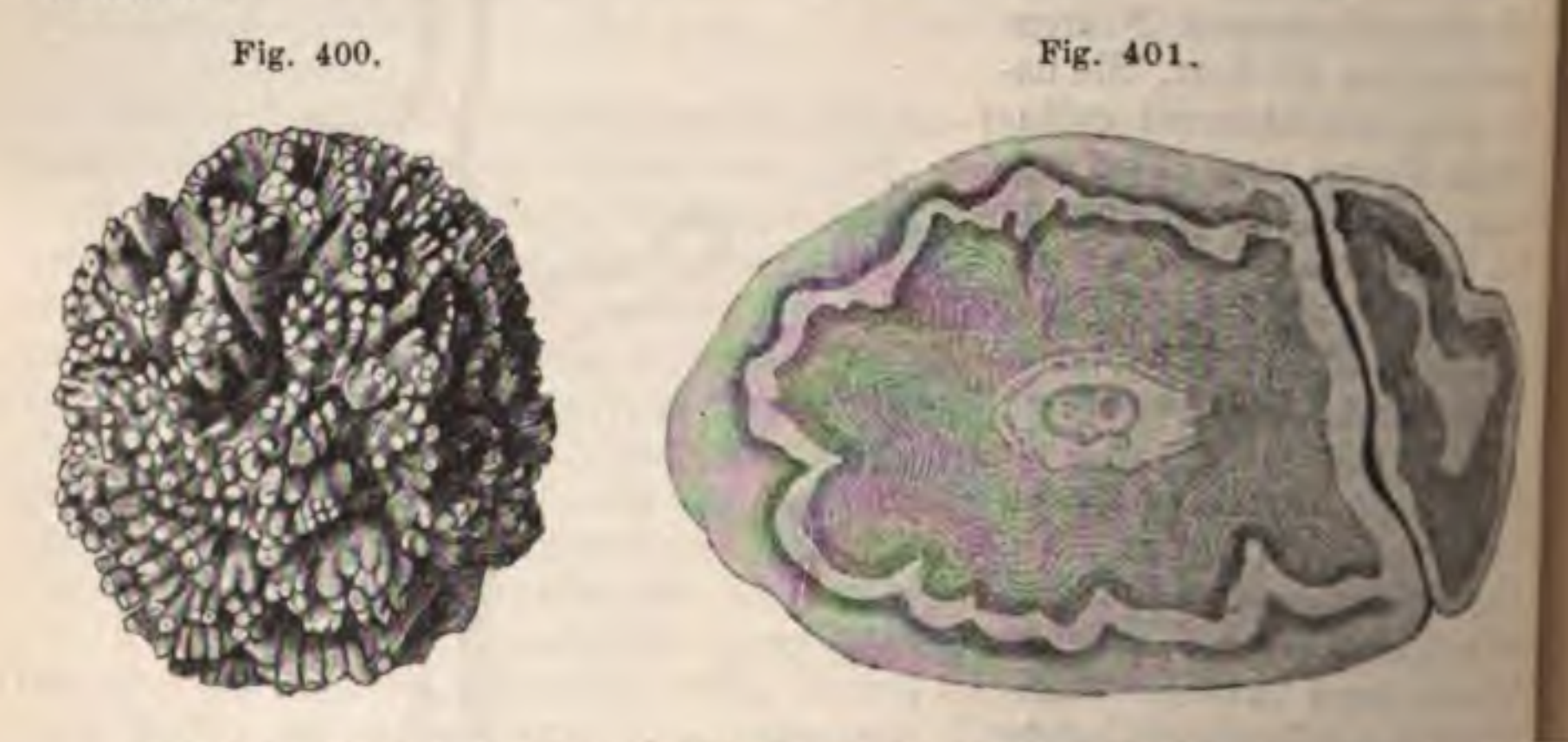

Fig. 400. Korallenartiger Blasenstein aus oxalsaurem und phosphorsaurem Kalk. Natürliche Grösse.

Fig. 401. Zwei aneinanderliegende Blasensteine aus harnsaurem Natron und phosphorsaurer Ammoniak-Magnesia im Durchschnitt. Natürliche Grösse.

Die Steine sind kugelig oder eiförmig (Fig. 401), glatt oder knollig und höckerig, oder rauh und stachelig (Fig. 400). Bei Anwesenheit mehrerer werden die einzelnen Steine zuweilen facettirt. Sie sind bald hart, bald weich und brüchig. Häufig sind sie deutlich geschichtet (Fig. 401) und bestehen aus verschiedenen Substanzen.

Ihre Anwesenheit in der Blase ruft meist Entzündung, nicht selten auch Ulcerationen und Blutungen hervor. Da sie ferner durch ihren Reiz Blasencontractionen auslösen und häufig auch die Entleerung des Urins erschweren, so wird die Blasenwand oft hypertrophisch. Nicht selten liegen sie in einem Divertikel der Blasenwand.

Nach der Zusammensetzung kann man folgende Blasensteine unterscheiden:

1) *Blasensteine, welche hauptsächlich aus Harnsäure oder aus harnsauren Salzen bestehen.*

Reine Harnsäuresteine sind meist klein, gelblich oder röthlich oder braun gefärbt, hart.

Steine aus harnsauren Salzen sind selten rein. Meist sind sie an der Oberfläche mit Niederschlägen von oxalsaurem Kalk und von phosphorsaurer Ammoniakmagnesia bedeckt.

2) *Blasensteine, welche hauptsächlich aus phosphorsauren und kohlensauren Salzen bestehen.*

Hierher gehören Steine aus *phosphorsaurem Kalk*, aus *phosphorsaurer Ammoniak-Magnesia* und aus *kohlensaurem Kalk*. Die letztgenannten sind selten. Alle diese Steine sind weiss oder grauweiss. Die Tripelphosphatsteine sind weich und brüchig, die anderen hart.

3) *Steine aus oxalsaurem Kalk* sind hart und stachelig; ihre Farbe ist braun.

4) *Cystinsteine* sind weich, wachsartig, braungelb.

5) *Xanthinsteine* sind zinnoberroth, die Oberfläche glatt, die Bruchfläche erdig.

2. Die pathologischen Veränderungen der Harnblasenwand.

§ 317. Die **Entzündung der Harnblasenwand**, die **Cystitis**, ist meistens durch Verunreinigungen und Zersetzungen des Blaseninhaltes bedingt, doch können auch Traumen, welche von aussen wirken, sowie Verunreinigungen des Blutes eine Entzündung herbeiführen. Der durch die Blasenentzündung getrübte Harn kann verschiedene Bakterien, z. B. die gewöhnlichen Eiterkokken oder auch Bacillen enthalten.

Die *katarrhalische Entzündung* ist durch das Auftreten von desquamirtem Epithel, Eiterkörperchen und Schleim, meist auch rothen Blutkörperchen im Urin charakterisirt. Die Verschleimung des Eiters ist nach Kossel vornehmlich durch die Anwesenheit von Kochsalz und kohlensaurem Ammoniak bedingt. Bei frischen Katarrhen erscheint die Schleimhaut nach dem Tode nur wenig verändert. Bei reichlicher Eitersecretion ist sie mit eiterigem Belag bedeckt und zuweilen ziemlich bedeutend geschwellt. Nach stattgehabten Blutungen ist sie diffus grau gefärbt oder von grauen und schwarzen und rothbraunen Flecken durchsetzt. Enthält die Blasenschleimhaut Herde lymphadenoiden Gewebes, was namentlich im Gebiete des Blasenhalses vorkommt, so kann dasselbe

in Form grauweisser Tuberkeln ähnlicher Knötchen sich von der injicirten Grundfläche abheben. In seltenen Fällen bilden sich in der Schleimhaut kleine Cystchen. Bei eiterigen und jauchigen Entzündungen greift die Entzündung oft auf die Submucosa und die Muscularis über, so dass dieselben von Exsudat durchsetzt und so mehr oder weniger verdickt werden. Bei sehr heftiger Entzündung können auch hämorrhagische und schiefrige Flecken in dem serösen Ueberzug vorhanden sein. Endlich können sich auch in der Umgebung der Blase (Paracystitis), sowie auf deren Peritonealüberzug eiterige oder auch jauchige Exsudate ansammeln.

Einzelne Schädlichkeiten, wie z. B. Cantharidin, können schon zu Beginn der Affection eine oberflächliche Verschorfung herbeiführen, so dass sich nekrotische Epithelfetzen loslösen. Ebenso kommt es vor, dass bei Individuen, die an Masern, Scharlach, Typhus, Septikämie etc. leiden, in der Blase oberflächliche diphtheritische Verschorfungen in Form gelblicher Plaques auftreten, oder dass krupöse Exsudate sich bilden.

Bei ammoniakalischen fauligen Zersetzungen des Urins können nicht nur die Epithelien, sondern auch Theile des Bindegewebes der Mucosa und Submucosa, sowie auch der Muscularis zur Nekrose und Vereiterung und zu fauligem, brandigem Zerfall gebracht werden, so dass sich in der Wand der Blase Geschwüre, missfarbige gangränöse Herde, Abscesse etc. entwickeln. Schliesslich kann die Blase da und dort perforiren, worauf die Eiterung und Jauchung auf die Umgebung übertragen wird.

Bei schweren Formen der Cystitis ist die Schleimhaut häufig mit Harnsalzen, namentlich mit Tripelphosphat incrustirt, welche der Oberfläche eine sandartige Beschaffenheit verleihen.

Wie bereits in § 312 erwähnt wurde, können die Entzündungen der Blase auf die Ureteren und das Nierenbecken übergreifen, namentlich wenn Urinstauungen bestehen.

Bei chronischen Entzündungen kann sich eine fibröse Hypertrophie der Blasenhäute, sowie eine Hypertrophie der Muskelfasern (§ 319) entwickeln.

Die **Tuberculose** der Harnblase beginnt mit der Bildung grauer, von einem hyperämischen Hof umgebener Knötchen, welche sich vergrössern und gelb werden und früher oder später ulceriren, so dass kleine Geschwüre mit käsig infiltrirtem Grund und hyperämischer Umgebung entstehen. Diese Geschwüre vergrössern sich durch fortschreitende Zunahme des Zerfalles und der Ulceration an der Peripherie, sowie durch gegenseitige Verschmelzung. Es entstehen auf diese Weise zuweilen umfangreiche buchtige Geschwüre, und es kann schliesslich ein grosser Theil der Mucosa und Submucosa zerstört werden. Neben der Blasentuberculose besteht meist auch Tuberculose des Nierenbeckens oder (beim Manne) des Geschlechtsapparates, und es ist anzunehmen, dass sie gewöhnlich von einem der letztgenannten Organe ausgeht.

Bei längere Zeit bestehenden venösen Stauungen können sich im Blasenhalse Erweiterungen von Schleimhautvenen, **Blasenhämorrhoiden**, bilden, welche die Harnentleerung erschweren und zu Blutungen Veranlassung geben.

Amyloidentartung der Blasenschleimhaut ist nicht selten, doch ist sie meist makroskopisch nicht erkennbar. In sehr seltenen Fällen kann die Amyloidablagerung eine Verhärtung der Mucosa und Submucosa herbeiführen.

Literatur über Entzündung und Tuberculose der Harnblase.

Bumm, *Zur Aetiologie der puerperalen Cystitis, Centralbl. f. Bakt. I* 1886.
Du Casal, *Cystite chronique, Gaz. hebd. de méd.* 1877.
Chavasse, *Étude sur la tuberculose des organes urinaires. Paris* 1872.
Chiari, *Ueber das Vorkommen lymphatischen Gewebes in den harnableitenden Apparaten, Wiener med. Jahrb.* 1881.
Ebstein, *Handb. d. spec. Pathol. von v. Ziemssen IX.*
Kirmisson, *Cystite, Bull. de la soc. anat de Paris* 1875.
Kossel, *Ueber Schleim und schleimbildende Stoffe, D. med. Woch.* 1891.
v. **Krzywicky**, *Neunundzwanzig Fälle v. Urogenitaltuberculose, Beitr. v. Ziegler III* 1888.
Maas, *Krankheiten der Blase, Handb. d. Chir. v. König.*
Du Mesnil, *Ueb. d. sog. gonorrhoische Blasenentzündung, Virch. Arch.* 126. *Bd.* 1891.
Morelle, *Ét. bactériologique sur les cystites, La Cellule VII* 1891.
Pisenti, *Le formazioni cistiche dell' uretere e della vesica, Lavori dell' ist. anat. pat. di Perugia* 1891 *und Arch. per le Sc. Med. XVI* 1892.
Przewski, *Ueber noduläre oder folliculäre Entzündung der Schleimhaut der Harnwege (Cystitis, urethritis et pyelitis granulosa follicularis s. granulosa, s. nodularis), Virch. Arch.* 116. *Bd.* 1889.
Voisin, *Tuberculose des organes génito-urinaires, Bull. de la soc. an. de Paris t. XLIX* 1874.
Weichselbaum, *Ueber das Vorkommen lymphatischen Gewebes in der normalen Harnblasenschleimhaut, Allg. Wiener med. Zeitung* 1881.
Winckel, *Die Krankh. der weiblichen Harnröhre und Blase, Handbuch der Frauenkrankh. III, Stuttgart* 1886.

§ 318. Unter den **Geschwülsten** der Harnblase ist die häufigste das **papillöse Fibrom** (Zottenkrebs), welches sich aus einer mehr oder minder grossen Zahl langer schlanker Zotten (Fig. 402) zusammensetzt, die auf einer verhältnissmässig schmalen Basis sitzen und von denen jede auf einem zarten, von einem weiten dünnwandigen Gefässe durchzogenen und mit einem geschichteten Epithel bedeckten Stroma besteht (Fig. 402). Die Geschwulst greift nicht in die Tiefe der Schleimhaut, sondern wächst aus derselben heraus und kann die Grösse eines kleinen Apfels erreichen. Sie tritt einzeln oder in Mehrzahl auf, hat ihren Sitz meist in den basalen Theilen der Harnblase und zwar in der Nähe der Harnröhre, so dass sie nicht selten beim Uriniren die Harnröhre verlegt. Da die Gefässwände sowohl als das Zottenstroma sehr zart sind, so blutet die Geschwulst leicht und kann dadurch für ihren Besitzer sehr gefährlich werden. Gelegentlich werden auch Zottenstücke (Fig. 399) losgerissen und mit dem Urin entleert.

Fig. 402. Papilloma vesicae urinariae. *a* Blase. *b* Pars prostatica urethrae. *c* Papillom. Um $^1/_5$ verkleinert.

Das **primäre Carcinom** der Blase ist eine seltene Geschwulst, kommt indessen sowohl bei Männern als bei Frauen vor und bildet knotige und schwammige oder papillöse Wucherungen, welche sich

einen grösseren Abschnitt der Blase ausbreiten und dabei gleichzeitig auch in die Submucosa sowie auch in die Muscularis eindringen. Von da kann die Infiltration auch auf die Nachbarorgane übergreifen.

Secundäre Krebse der Harnblase entstehen durch Uebergreifen von krebsigen Wucherungen des Uterus, der Scheide, des Mastdarmes und der Prostata auf die Blase.

Andere Geschwülste als die genannten sind in der Blase selten, doch kommen Schleimpolypen, Myome, Fibromyome, Myxome, Sarkome, Fibrosarkome, Adenome und Dermoide vor und bilden theils knotige umschriebene, theils die Blasenwand infiltrirende (Sarkom) Wucherungen.

Literatur über Geschwülste der Harnblase.

Albarran, *Les tumeurs de la vessie*, *Paris* 1892.
Cahen, *Blasentumoren (multiple Cystadenome, Carcinome)*, *Virch. Arch.* 113. *Bd*
Dittrich, *Zwei Fälle von primärem Sarkom der Harnblase*, *Prager med. Wochenschr.* 1889.
Gussenbauer, *Myom*, *Arch. f. klin. Chir. XVIII*
Küster, *Ueber Harnblasengeschwülste*, *Samml. klin. Vortr. N.* 267—268, *Leipzig* 1886.
Langhans, *Cavernöses Angiom*, *Virch. Arch.* 86. *Bd.*
Legrand, *Kystes hydatiques de le vessie*, *Paris* 1890, *ref. C. f. B. VII.*
Posner, *Primärer Krebs*, *Berl. klin. Wochenschr.* 1883.
Schatz, *Fibromyxom*, *Arch. f. Gynäk. X.*
Sperling, *Statistik der primären Tumoren der Harnblase*, *I.-D. Berlin* 1883.
Thompson, *Die primären Tumoren der Harnblase*, *Wien* 1885.
Tschistowitsch, *Ueber das Wachsthum der Zottenpolypen der Harnblase*, *Virch. Arch.* 115. *Bd.*
Volkmann, *Myom*, *Arch. f. klin. Chir. XIX.*

§ 319. **Dilatation der Harnblase** tritt ein, wenn in Folge von Verschluss oder Verengung der Harnröhre oder von Lähmung der Blasenmuskeln die Entleerung der Blase behindert wird. Ist die Entleerung der Blase nur erschwert, oder treten aus irgend einem Grunde, z. B. in Folge der Anwesenheit eines Steines, häufigere Contractionen der Blase ein, so kann sich eine **Hypertrophie der Muscularis** entwickeln, wobei die Wand sich verdickt, und an der Innenfläche die Muskelzüge als mehr oder weniger dicke, netzförmig angeordnete Balken vortreten.

Divertikel bilden sich entweder durch locale Ausbuchtung sämmtlicher Häute oder aber durch Ausstülpung der Mucosa und Submucosa durch eine zwischen den Muskelzügen bestehende Lücke. Ihre Grösse übersteigt diejenige einer Walnuss nur selten. Sie können zu Concrementbildungen Veranlassung geben. In anderen Fällen werden sie durch Steine verursacht.

Lageveränderungen sind selten, doch kann ein mehr oder minder grosser Theil der Blase in einen Bruchsack vorfallen. Ferner kann der Blasenboden sich bei Frauen nach der Scheide vorstülpen (**Cystocele vaginalis**), oder es kann die Hinterwand sich invertiren, in die weite Harnröhre sich einschieben und am Orificium urethrae zu Tage treten.

Continuitätstrennung der Blasenwand kann durch Traumen, durch übermässige Füllung der Blase, sowie durch krankhafte Veränderungen in der Blasenwand herbeigeführt werden. Perforation in die Bauchhöhle pflegt mit Tod durch Peritonitis zu enden. Nach Perforationen ins Beckenzellgewebe bilden sich Urininfiltrationen, die zu Gangrän und Vereiterung der Gewebe führen. Stellen sich durch ulceröse und nekrotisirende Processe Communicationen zwischen der Blase und benachbarten Organen, z. B. der Scheide oder dem Mastdarm, oder mit der Aussenfläche des Körpers her, so bilden sich **Fisteln**, welche dauernd bestehen bleiben

IV. Pathologische Anatomie der Harnröhre.

§ 320. Die **Entzündungen** der Harnröhre schliessen sich im Allgemeinen an diejenigen anderer Schleimhäute an. Krupöse und diphtheritische Entzündungen sind selten, dagegen kommen katarrhalische Entzündungen sehr häufig vor. Die wichtigste Entzündung ist sowohl bei Männern als bei Frauen die Gonorrhöe (Tripper), welche durch einen specifischen Coccus (Neisser, Haab, Bumm) verursacht wird (vergl. § 161 d. allg. Theils). Der Coccus gelangt durch Uebertragung des Secretes einer an Tripper erkrankten Schleimhaut in die Harnröhre und ruft hier durch seine Vermehrung und Verbreitung in der Schleimhaut eine durch gelbliches oder grünliches, zuweilen mit Blut vermischtes eiteriges Secret charakterisirte Entzündung hervor. Dieselbe kann sich von der Harnröhre aus auf die übrigen Theile der Harn ableitenden Wege, sowie auf die benachbarten Theile des Geschlechtsapparates verbreiten.

Von der Mucosa der Harnröhre kann die Entzündung sich auf die Submucosa und von da auf das periurethrale Bindegewebe ausdehnen und sich auf das Lymphgefässsystem fortpflanzen.

Die Entzündung endet meist in Heilung, doch kann sie stellenweise zu Ulcerationen und Abscedirungen oder auch zu Hyperplasie des Bindegewebes, zu Wulstungen und Verdickungen der Schleimhaut, sowie zur Bildung schrumpfender Narben führen. Es geschieht dies namentlich dann, wenn die Gonorrhöe chronisch wird (Nachtripper, Goutte militaire). Beim Manne pflegt die Entzündung am längsten an der Pars nuda der Harnröhre anzuhalten.

Was die übrigen Entzündungsformen betrifft, so verdient hervorgehoben zu werden, dass in der Harnröhre auch der weiche Schanker (§ 160) und die syphilitische Initialsklerose (§ 163), sowie tuberculöse Processe vorkommen, und dass hinter verengten Stellen nicht selten Ulcerationen sich bilden, sowie dass ulceröse Processe in der Prostata leicht auf die Harnröhre übergehen. In Folge tiefgreifender Ulcerationen können sich Fistelgänge bilden, welche zu Infiltration der Umgebung mit Urin und damit zur Bildung von Abscessen und Harnfisteln führen. Letztere haben bei Männern häufig einen sehr unregelmässigen Verlauf und können an verschiedenen Stellen nach aussen oder in den Mastdarm münden.

Nach chronischen Entzündungen entwickeln sich nicht selten polypöse und papillöse Wucherungen, d. h. spitze Condylome, namentlich an dem Orificium der Urethra weiblicher Individuen.

Entzündungen und Blutstauungen führen an letzterer Stelle nicht selten auch zur Bildung von Varicen, welche den Hämorrhoiden des Mastdarms ähnlich sehen.

Von **Geschwülsten** kommen an der weiblichen Harnröhre Sarkome, Myxome, Fibrome und Carcinome vor. Die Fibrome bilden theils Knoten, theils gefässreiche papillomatöse Wucherungen. Bei männlichen Individuen greifen nicht selten Krebse der Prostata und der Glans penis auf die Harnröhre über. Beim Weibe entstehen an den Schleimdrüsen der Urethra öfters kleine Retentionscystchen.

Verengerungen der Harnröhre, Stricturen entstehen durch entzündliche Schwellungen der Schleimhaut, sowie durch knotige und diffuse, einseitige oder ringförmige Bindegewebswucherungen, durch Narben, durch

Bildung von Klappen und durch polypöse Wucherungen. Am häufigsten sind gonorrhoische Entzündungen, sowie Traumen die Veranlassung. Die entzündlichen Stricturen sitzen meist in der Pars membranacea und im Anfangstheil der Pars spongiosa. Bei älteren Männern wird der Anfangstheil der Harnröhre sehr häufig durch die vergrösserte Prostata eingeengt und nicht selten der Eingang ganz verlegt.

Traumatische Zerreissungen kommen auf verschiedene Weise zu Stande, werden indessen am häufigsten durch unvorsichtiges Katheterisiren herbeigeführt und werden dann als falsche Wege bezeichnet. Sie finden sich am häufigsten in den innersten Theilen der Harnröhre und enden blind oder führen wieder in die Urethra oder in die Blase.

In Folge der Zerreissung der Harnröhre bilden sich Urininfiltrationen und Urinabscesse oder aber Fistelgänge, welche von derbem Bindegewebe umgeben sind und zum Theil mit Epithel ausgekleidet werden.

Literatur zur pathologischen Anatomie der Harnröhre.

de Bary, *Cysten in der Wand der weibl. Harnröhre, Virch. Arch.* 106. *Bd.*

Dittel, *Divertikel d. männl Harnröhre, Wien. med. Woch.* 1890.

Finger, *Die Blennorrhöe der Sexualorgane, Leipzig* 1891; *Pathol. Anat. der Blennorrhöe d. männl. Sexualorg., Arch. f. Derm. XIII* 1891; *Die chron. Urethralblennorrhöe, ib. Ergänzungsh.* 1891.

Janovsky, *Gonorrhoe des Weibes, Arch. f. Derm. XXIII* 1891.

Kaufmann, *Verletzungen und Krankheiten der männlichen Harnröhre, Dtsch. Chir. Lief.* 50, *Stuttgart* 1886.

Lustgarten *und* **Mannaberg**, *Ueber die Mikroorganismen der normalen männlichen Urethra und die des normalen Harns, Vierteljahrsschr. f. Derm. und Syph. XIV* 1887.

Neelsen, *Ueber einige histologische Veränderungen in der chronisch entzündeten Harnröhre, Vierteljahrsschr. f. Derm. XIV* 1887.

Oberländer *und* **Neelsen**, *Zur Pathol. u. Ther. des chronischen Trippers, Vierteljahrsschr. f. Derm. XIV* 1887.

Steinschneider *und* **Galewsky**, *Gonokokken und Diplokokken der Harnröhre, Fortschr. d. Med. VII.*

Touton, *Folliculitis praeputialis et paraurethralis gonorrhoica, Arch. f. Derm.* 1889.

V. Pathologische Anatomie der Nebennieren.

§ 321. **Entwickelungsanomalieen** der Nebennieren sind nicht häufig, doch kommt es vor, dass ihre Zahl vermehrt ist, oder dass sich kleine Nebendrüsen bilden, oder dass umgekehrt sie mangelhaft entwickelt sind oder ganz fehlen. Letzteres findet sich am häufigsten neben sonstigen Missbildungen des Körpers.

Nach F. MECKEL, FÖRSTER, RUGE, LOMER, WEIGERT und Anderen sind bei Anencephalen und Hemicephalen die Nebennieren entweder mangelhaft ausgebildet oder fehlen ganz. Nach Untersuchungen von ZANDER bleibt ihre Neubildung jeweilen dann eine mangelhafte, wenn die vorderen Theile der Grosshirnhemisphären fehlen, während die hinteren Partieen des Grosshirns und der Hirnstamm in keiner Beziehung zur Ausbildung der Nebennieren stehen.

Verhältnissmässig häufig kommen **accessorische Nebennieren** vor, welche theils in der Umgebung der Nebenniere, theils davon entfernt in der Niere (GRAWITZ), in der Leber (SCHMORL) und in der Nähe der Geschlechtsdrüsen, z. B. im Ligamentum latum (MARCHAND, CHIARI, DAGONET), liegen.

Fettige Degeneration ist bei erwachsenen Individuen normal und betrifft die Zellhaufen der Rinde, welche dadurch ein hellgelbes Ansehen erhalten.

Amyloidentartung des Blutgefässbindegewebsapparates kommt neben amyloider Entartung anderer Organe nicht selten vor und kann eine Verhärtung des Organes bedingen.

Pigmentirung stellt sich in höherem Alter sehr häufig ein und betrifft namentlich die inneren Schichten der Rinde. Die Zellen sind dabei diffus gelb gefärbt oder von Pigmentkörnern durchsetzt.

Hämorrhagieen der Nebennieren sind ziemlich selten, können indessen sehr erheblich werden, so dass das Organ bedeutend anschwillt. Sie entstehen namentlich nach Traumen und bei Störungen der Circulation. Virchow beschreibt auch eine acute hämorrhagische Entzündung.

Entzündungen der Nebennieren sind im Ganzen wenig beobachtet, kommen indessen in verschiedenen Formen vor. So können sich z. B. bei acquirirter und bei hereditärer Syphilis kleinzellige Infiltrationsherde, sowie gummöse Entzündungen entwickeln. Es kommen ferner auch Entzündungen mit Ausgang in Eiterung und Narbenbildung zur Beobachtung.

Die wichtigste und häufigste Form der Nebennierenentzündung ist diejenige, welche zu **käsig-fibröser Metamorphose** des Gewebes führt und wohl immer als eine tuberculöse Affection anzusehen ist. Die Nebennieren sind dabei mehr oder weniger vergrössert, die Kapsel ist verdickt und mit der Umgebung verwachsen. Die Oberfläche ist glatt oder höckerig und difformirt; auf dem Durchschnitt erscheint das Parenchym ganz oder theilweise durch ein derbes fibröses Gewebe ersetzt, welches käsige Herde verschiedener Grösse oder auch käsigen Eiter enthält. Letztere können resorbirt werden, worauf das Organ schrumpft. In andern Fällen verkalken sie. Die Erkrankung tritt meist doppelseitig auf und führt zu jenem Symptomencomplex, den man als Morbus Addisonii bezeichnet (vergl. § 8 des allgem. Theils).

Unter den **Geschwülsten** ist zunächst die Struma lipomatosa suprarenalis (Virchow), eine Form von in Knoten auftretender Neubildung, welche aus fettreichem Nebennierengewebe besteht, zu nennen. Sodann kommen auch Carcinome und melanotische (Doederlein, Kussmaul) und pigmentlose Sarkome vor, von denen letztere eine sehr bedeutende Grösse erreichen können. Nach Weichselbaum und Dagonet kommen auch ganglienzellen- und nervenfasernhaltige Geschwülste vor.

Von mehreren Autoren sind **Cysten** beschrieben, von denen die einen aus hämorrhagischen Herden, die anderen aus Drüsenschläuchen der Rinde (Klebs) sich gebildet hatten. Nach dem Tode stellt sich nicht selten eine Erweichung der innersten Schichten der Rinde ein.

Von **thierischen Parasiten** kommt der Echinococcus in der Nebenniere vor.

Literatur zur pathologischen Anatomie der Nebennieren.

Alexander, *Unters. d. Nebennieren, Beitr. v. Ziegler XI* 1891.
d'Ajutolo, *Intorno ad un caso di capsula soprarenale accessoria nel corpo pampiniforme, Torino* 1884, *und Su di una struma soprarenale accessoria in un rene, Bullet. delle Scienze Med. di Bologna XVII* 1886.
Beneke, *Versprengung v. Nebennierenkeimen etc., Beitr. v. Ziegler IX* 1891.
Chiari, *Hämatom, Wiener med. Presse XXI* 1880, *und Accessorische Nebennieren, Zeitschr. f. Heilk. V* 1884.
Dagonet, *Accessorische Nebennieren und Ganglio-Fibromyom, Zeitschr. f. Heilk. VI* 1885.
Fleischer *und* **Penzoldt**, *D. Arch. f. klin. Med. XXVI* 1880.
Fränkel, F., *Sarkom, Virch. Arch.* 104. *Bd.*
Huber, *D. Arch. f. klin. Med. IV.*
Kussmaul, *Melanosarkom, Würzburger med. Zeitung* 1863.
Lomer, *Verhalten der Nebennieren bei Hemicephalen, Virch. Arch.* 98. *Bd.* 1884.

Weigert, *Hemicephalie und Aplasie der Nebennieren*, *Virch. Arch.* 1
Zander, *Ueber functionelle und genetische Beziehungen der Nebennie speciell zum Grosshirn*, *Beitr. z. path. Anat. v. Ziegler VII* 189
Literatur über Morbus Addisonii enthält § 8 *des allgem. Thei*

DREIZEHNTER ABSCHNITT.

Pathologische Anatomie des männlichen und des weiblichen Geschlechtsapparates.

I. Pathologische Anatomie des männlichen Geschlechtsapparates.

1. Pathologische Anatomie des Hodens, des Nebenhodens und der Tunica vaginalis propria.

§ 322. Der **Hoden** ist eine tubulöse Drüse, deren knäuelförmig gewundene und untereinander anastomosirende Drüsenschläuche sich in kleine kegelförmige Läppchen gruppiren, deren Spitzen dem Hilus zugekehrt sind. Nach aussen ist die Drüse von einer derben Membran, der Albuginea testis, abgeschlossen, welche zwischen den Läppchen stärkere Bindegewebssepten nach dem Hilus absendet, wo sie zusammentreten und eine nach innen vorspringende Bindegewebsleiste, das Corpus Highmori, bilden. Dieses Bindegewebslager enthält die Ausführungsgänge der Drüsenläppchen, welche in Form enger gerader Kanäle eintreten, um im Corpus Highmori wieder ein Netz, das Rete Halleri oder R. testis, zu bilden. Die Kanälchen des Hodens selbst sind verhältnissmässig weit, besitzen eine ziemlich starke membranöse Aussenwand, und ihre Epithelzellen sind in mehrfacher Schicht übereinander gehäuft. Im Alter der Geschlechtsreife produciren sie die Samenfäden. Das Stützgewebe zwischen den Kanälchen ist ein lockeres, an Zellen, Blut- und Lymphgefässen reiches Bindegewebe. Die geraden Kanälchen sind eng, besitzen eine zarte Hüllmembran und ein niedriges Cylinderepithel. Das Rete testis besteht aus anastomosirenden Kanälchen, ohne besondere Grenzmembran, welche mit kleinen platten Zellen besetzt sind.

Der **Nebenhoden**, an welchem ein Kopf- und ein Schwanztheil unterschieden wird, liegt dem Corpus Highmori an und erhält aus dem Rete testis die Vasa efferentia. Indem letztere sich vielfach schlängeln und verknäueln, bilden sie die als Coni vasculosi Halleri bekannten, in Läppchen gruppirten Kanäle im Kopfe des Nebenhodens.

Sämmtliche Gänge der Coni vasculosi vereinigen sich zu einem einzigen Ausführungsgang, welcher im Körper und im Schwanz des Nebenhodens reichliche Windungen bildet. Am Ende des Schwanzes geht der Ausführungsgang vom Nebenhoden ab und wird nunmehr als Samenleiter bezeichnet. Er steigt umbiegend hinter dem Hoden und neben dem Nebenhoden mit einem gewundenen Abschnitt in die Höhe und zieht dann durch den Samenstrang nach dem Becken hinauf.

Die Kanäle des Nebenhodens besitzen eine einschichtige I

flimmernder Cylinderzellen, zwischen denen Ersatzzellen liegen, eine dünne Basalmembran und eine mehrschichtige Muscularis mit circulär angeordneten Fasern.

Die Kanäle des Nebenhodens werden durch stark entwickeltes, an Gefässen reiches Bindegewebe untereinander vereinigt. Der freie Theil des Nebenhodens ist von einer dichten, der Albuginea des Hodens entsprechenden, nur zarteren Bindegewebsmembran bedeckt, welche von der Serosa der Bauchhöhle gebildet wird.

Der Nebenhoden liegt in der Norm am hinteren Rande des Hodens, das Vas deferens steigt an der Innenseite des Nebenhodens empor.

Vollständiger **Defect des Hodens** ist sehr selten, ist indessen sowohl auf einer als auf beiden Seiten beobachtet. Gewöhnlich fehlt dabei auch der Nebenhoden, und das Vas deferens ist rudimentär.

Vollkommener **Mangel** oder **partielle Defecte des Nebenhodens** bei ausgebildeten Hoden sind sehr selten. Eine Vereinigung der Hoden in der Bauchhöhle ist nur einmal beschrieben (GEOFFROY ST. HILAIRE). **Partielle Defecte** und **Atresie des Vas deferens** kommen sowohl neben Defecten des Nebenhodens als auch ohne solche vor.

Angeborene Hypoplasie des Hodens mit mangelhafter Entwickelung der Samenkanäle sowie mangelhafte Ausbildung des kindlichen Hodens zum Samen producirenden Hoden in der Pubertätszeit ist nicht selten.

Lageveränderungen des Hodens lassen sich meist darauf zurückführen, dass der Descensus unterblieben oder nicht vollkommen ausgeführt ist. Behält der Hoden eine abnorme Lage, so bezeichnet man dies als **Ektopia** (Retentio) und unterscheidet je nach dem Sitz eine Ektopia interna s. abdominalis und eine E. externa. Im ersteren Falle ist der Hoden in der Bauchhöhle verborgen (Kryptorchismus) und liegt entweder an seinem Entwickelungsorte (E. abd. lumbalis) oder in der Nähe der Oeffnung des inneren Leistenkanales (E. abdom. iliaca). Liegt der Hoden in der Bauchwand, so bezeichnet man dies als Ekt. inguinalis, liegt er vor der äusseren Oeffnung des Leistenkanales, als Ekt. pubica, liegt er in der Falte zwischen Hodensack und Oberschenkel, als Ekt. cruro-scrotalis, liegt er in der Mittelfleischgegend, als Ekt. perinealis, liegt er in der Schenkelbeuge, als Ekt. cruralis.

Ein zur Zeit der Geburt innerhalb der Bauchhöhle oder im Leistenkanal liegender Hoden kann später zur Zeit der Pubertät noch in den Hodensack hinabsteigen. Mit dem Hoden bleibt gewöhnlich auch der Nebenhoden in abnormer Lage. Nur in seltenen Fällen, wenn keine feste Verbindung des letzteren mit ersterem besteht, trennt sich der Nebenhoden vom Hoden und tritt allein in das Scrotum. In sehr seltenen Fällen können beide Hoden in die nämliche Tasche des Hodensackes hinuntersteigen (v. LENHOSSÉK).

Abnorme Lage des Hodens kann sowohl einseitig als doppelseitig vorkommen. Nicht selten finden sich daneben noch andere Hemmungsmissbildungen an den Genitalien. Die zurückbleibenden Hoden sind zuweilen mangelhaft entwickelt oder bilden sich in der Pubertätszeit nicht vollkommen aus. Nicht selten degeneriren sie und werden atrophisch, namentlich wenn sie im Leistenkanal liegen und häufigem Druck von Seiten der Umgebung ausgesetzt sind.

Zuweilen nimmt der Hoden im Hodensack eine abnorme Stellung ein, so dass z. B. der Nebenhoden nach vorne liegt und der Kopf nach unten sieht. Man bezeichnet dies als **Inversio testis**.

In seltenen Fällen kann auch ein an der normalen Stelle befindlicher Hoden durch Traumen etc. bleibend verlagert werden, namentlich nach dem Damm, dem Schenkel- und dem Leistenkanal hin. Man kann dies als **Dislocation** der angeborenen Ektopie gegenüberstellen.

Atrophie des Hodens kommt, von der nach Verletzungen und Entzündungen (vergl. § 323) und bei Geschwulstbildungen auftretenden abgesehen, am häufigsten im hohen Alter, zuweilen auch nach Erkrankungen des Centralnervensystems vor. Auch Gebrauch von Jod soll Atrophie verursachen können.

Die Samenproduction hört dabei auf. Das Lumen der Kanälchen enthält farblose Körner, Fetttröpfchen und Pigmentschollen, das Gewebe erscheint blass und schlaff.

Der Nebenhoden kann bei Atrophie des Hodens unverändert bleiben, atrophirt zuweilen indessen ebenfalls.

Literatur zur pathologischen Anatomie des Hodens.

Bramann, *Der Processus vagin. u. sein Verh. bei Störungen des Descensus testiculorum*, *von Langenbeck's Arch.* 40. *Bd.* 1890.
Curling, *Observ. on the structure and diseases of the testis*, *London* 1866.
Le Dentu, *Des anomalies du testicule*, *Paris* 1869.
Ebner, *Untersuch. über den Bau der Samenkanälchen*, *Leipzig* 1871.
Englisch, *Art. Hoden*, *Eulenburg's Realencyklop. IX* 1887.
Griffini, *Riproduzione parziale del testicolo*, *Arch. per le Scienze Med. XI.*
Klebs, *Handb. der pathol. Anatomie I* 1876.
Kocher, *Die Krankheiten der männlichen Geschlechtsorgane*, *Dtsch. Chir. Lief.* 50 *b*, *Stuttgart* 1887 (*enthält pathol. histol. Untersuch. der Hodenerkrankungen von* **Langhans**.
v. Lenhossék, *Ektopia testis transversa*, *Anat. Anzeiger I* 1886.
Lesser, *Geschlechtskrankheiten*, *Leipzig* 1890.
Monod *et* **Terillon**, *Traité des maladies du testicule et de ses annexes*, *Paris* 1889 (*Monographie mit sehr guter Literaturzusammenstellung*).
Ribbert, *Compensatorische Hypertrophie der Geschlechtsdrüsen*, *Virch. Arch.* 120. *Bd.* 1890.
Riese, *Beitr. z. Path. d. Urogenitalsystems d. Mannes*, *Centralbl. f. allg. Path. III* 1892.
Weil, *Ueber den Descensus testiculorum*, *Prag* 1885.

§ 323. Die Entzündung des Hodens, die **Orchitis**, und die Entzündung des Nebenhodens, die **Epididymitis**, sind Erkrankungen, welche sowohl durch hämatogene Infection als auch durch Traumen und durch Fortleitung einer Entzündung der Harnblase und Harnröhre auf das Vas deferens zu Stande kommen können.

Traumatische Entzündungen kommen am Nebenhoden häufiger vor als am Hoden; hämatogene Entzündungen treten namentlich im Hoden, fortgeleitete besonders im Nebenhoden auf. Hämatogene Entzündungen kommen namentlich im Verlaufe von pyämischen Infectionen, Parotitis epidemica, Variola, Scharlach, Abdominaltyphus, Syphilis und Tuberculose vor; es können indessen gelegentlich auch noch andere infectiöse Erkrankungen zu Hoden- und Nebenhodenentzündungen führen.

Nach Beobachtungen von Chiari scheinen bei Variola ziemlich constant kleinzellige Infiltrationsherde im Hoden sich zu bilden, innerhalb welcher das Epithelgewebe der Nekrose verfällt. Die Herde können die Grösse einer Erbse erreichen und heilen durch Vernarbung. Eine Eiterung stellt sich niemals ein.

Unter den Entzündungserregern, welche von der Harnröhre aus durch das Vas deferens in den Nebenhoden gelangen (Epididymitis urethralis), spielen die Kokken des Trippers und die Tuberkelbacillen die wichtigste Rolle, doch können auch die Entzündungserreger, welche bei den eiterigen, krupösen und gangranösen Blasen-, Harnröhren- und Prostata-Entzündungen im Urin vorhanden sind, Epididymitis und Orchitis verursachen.

Es können sich ferner auch durch Blasen- und Harnröhrenoperationen hervorgerufene Entzündungen auf das Vas deferens und die Epididymis fortpflanzen.

Nach einer Beobachtung von TAVEL kann das Hodenparenchym und der Eiter eines Hodens, welcher im Verlaufe von Typhus oder im Anschluss an einen solchen an eiteriger Entzündung erkrankt ist, Typhusbacillen enthalten.

Die frische Entzündung des Hodens ist durch eine Exsudation in das Hodenparenchym charakterisirt, welche ihren Sitz hauptsächlich im intertubulären Bindegewebe hat. Dasselbe ist stärker durchfeuchtet, mehr oder weniger dicht von Rundzellen durchsetzt, meist so, dass dieselben nicht gleichmässig den ganzen Hoden durchsetzen, sondern Herde verschiedener Grösse bilden.

Gleichzeitig können auch Rundzellen in die Hodenkanälchen eindringen, und das Epithel kann degeneriren. Der Hoden erreicht unter Umständen die Grösse eines Gänseeies.

In ähnlicher Weise verhält sich auch der Nebenhoden (Fig. 403), nur dass hier mehr Raum für eine interstitielle zellige Infiltration geboten ist. Bei gonorrhoischer Epididymitis kann das Epithel der Kanälchen von Rundzellen dicht durchsetzt (*a*), das Lumen mit ebensolchen Zellen angefüllt sein. Gleichzeitig findet auch eine Verschleimung und eine Desquamation des Epithels (*b*) statt, so dass also die Kanälchen vollkommen das Bild einer katarrhalisch afficirten Schleimhaut bieten.

Fig. 403. Epididymitis. *a* Nebenhodenkanälchen mit gut erhaltenem, von Rundzellen durchsetztem Epithel. *b* Kanälchen, deren Epithel von reichlichen Rundzellen durchsetzt und in Desquamation begriffen ist. *c* Zellig infiltrirtes Bindegewebe. In Alkohol gehärtetes, mit Hämatoxylin gefärbtes, in Kanadabalsam eingeschlossenes Präparat. Vergr. 40.

Bei Traumen ist die Entzündung oft mit blutiger Infiltration des Gewebes complicirt, welche durch Gefässzerreissungen verursacht wird.

Das ausgetretene Blut und das entzündliche Exsudat können wieder resorbirt werden und der Process abheilen. Untergegangenes Epithel wird durch regenerative Wucherung ersetzt. Zuweilen erleidet indessen das Hoden- und Nebenhodengewebe bleibende Veränderungen.

Trägt der Entzündungsprocess einen eiterigen Charakter, wie dies z. B. bei pyämischen Metastasen sowie bei urethralen, durch Gonorrhoe, Lithotripsie, Stricturoperationen etc. herbeigeführten Entzündungen zuweilen der Fall ist, so kann es zu Vereiterung des Gewebes und damit zu Abscessbildung kommen. Zuweilen sind die Herde nur klein, hirsekorn- bis erbsengross und liegen im Parenchym des Gewebes verborgen, in andern Fällen sind sie umfangreicher, bis kastaniengross und prominiren über die Oberfläche oder bedingen eine Vergrösserung des ganzen Organes.

Kleinste Herde können wohl resorbirt werden, grössere bilden einen unterhaltenden Entzündungsreiz, welcher zur Entwickelung von Granulations- und Bindegewebe in der Nachbarschaft führt. Hierdurch wird der Abscess mehr und mehr eingekapselt und kann sich zu einer aus fettigem Detritus und Cholesterin bestehenden breiigen Masse eindicken. Unter Umständen wird auch von Seiten der Wand von neuem Eiter secernirt, so dass der Abscess sich vergrössert. Gewöhnlich ist nur ein Eiterherd vorhanden, doch können sich auch mehrere zugleich entwickeln, welche alsdann durch verhärtetes Bindegewebe von einander getrennt werden.

Die Scheidenhaut kann, wenn die Abscesse klein sind und in der Tiefe liegen, unbetheiligt bleiben, doch greift die Entzündung meist auch auf sie über und führt zum Austritt seröser oder serös-fibrinöser und eiteriger Exsudate in den Scheidenraum. Unter Umständen bricht der Abscess selbst in die Umgebung durch und zieht danach auch die äusseren Hüllen des Hodens und endlich die Hautdecke in den Bereich der vereiternden Entzündung. Schliesslich kann ein Durchbruch nach aussen erfolgen, worauf sich der vorfallende Theil des Hodens mit einer Granulationswucherung (Fungus benignus) bedeckt, welche mehr oder weniger über die Perforationsstelle in der Haut vorragt.

In dem um ältere Abscesse gelegenen indurirten Gewebe sind die Drüsenkanäle ganz geschwunden oder wenigstens atrophisch und in Degeneration begriffen. Bei Epididymitis obliterirt zuweilen auch das Vas deferens, während andere Theile des Kanalsystemes durch angestautes Secret erweitert und in Cysten umgewandelt werden. Frisch besteht der Inhalt der letzteren wesentlich aus Zellen und Flüssigkeit. Späterhin bilden sich körnige Zerfallsmassen, zuweilen auch Cholesterintafeln.

Ist das Hoden- oder Nebenhodengewebe der Sitz einer Entzündung, welche zu Gewebszerstörung oder wenigstens zum Verlust des Drüsenepithels führt, oder ist es in Folge traumatischer Einwirkungen zu Blutungen und Gewebszerstörungen gekommen, so kann sich daran eine **Atrophie des Drüsengewebes** sowie eine **Hypertrophie des Bindegewebes** anschliessen. Es entstehen so Verödungsherde und Verhärtungen, welche nach ihrer fertigen Ausbildung weissliche Herde und Züge bilden, welche einen mehr oder minder grossen Theil des Hodens oder des Nebenhodens einnehmen.

Im Inneren der Schwielen sind die Drüsenkanäle des Hodens oft ganz untergegangen, am Rande derselben pflegt der bindegewebige Theil

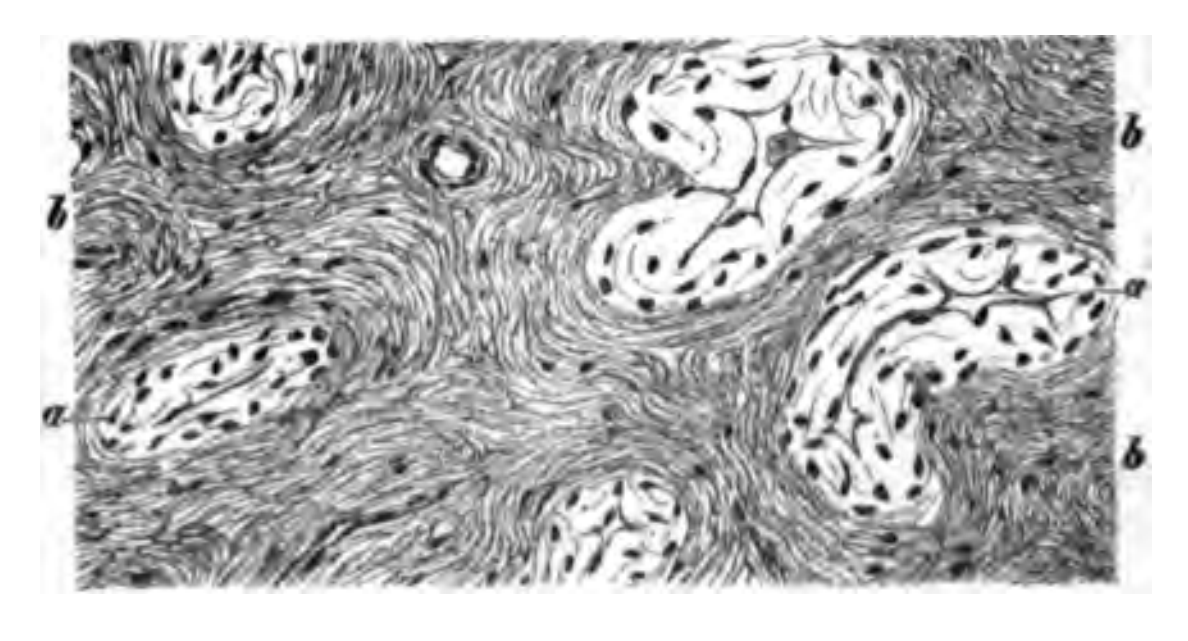

Fig. 404. Schnitt aus einem atrophischen Hoden mit glänzend weissen schlaffen Schwielen. *a* Verdickte Wand atrophischer Kanälchen. *b* Verhärtetes Bindegewebe des Hodens. In MÜLLER'scher Flüssigkeit gehärtetes, mit Hämatoxylin und Eosin gefärbtes, in Kanadabalsam eingeschlossenes Präparat. Vergr. 60.

der Wandung der Hodenkanälchen verdickt (Fig. 404 *a*), das intertubuläre Stützgewebe verbreitert zu sein, während das Epithel ganz geschwunden (*a*) oder wenigstens in Degeneration und Zerfall begriffen

oder atrophisch ist. Solche atrophische weisse Stellen sind in [illegible] älterer Individuen nicht besonders seltene Befunde; doch ist [illegible] mehr zu bestimmen, welche Schädlichkeit zu dem krankhaften Pro[illegible] geführt hat. Bei Nebenhodenverhärtungen (Fig. 405) bilden die [illegible] zerrten und verschobenen Drüsenkanäle zuweilen eigenartige, an [illegible] zapfen erinnernde Zellhaufen und Stränge (*d*). Nach den mikrosk[illegible]

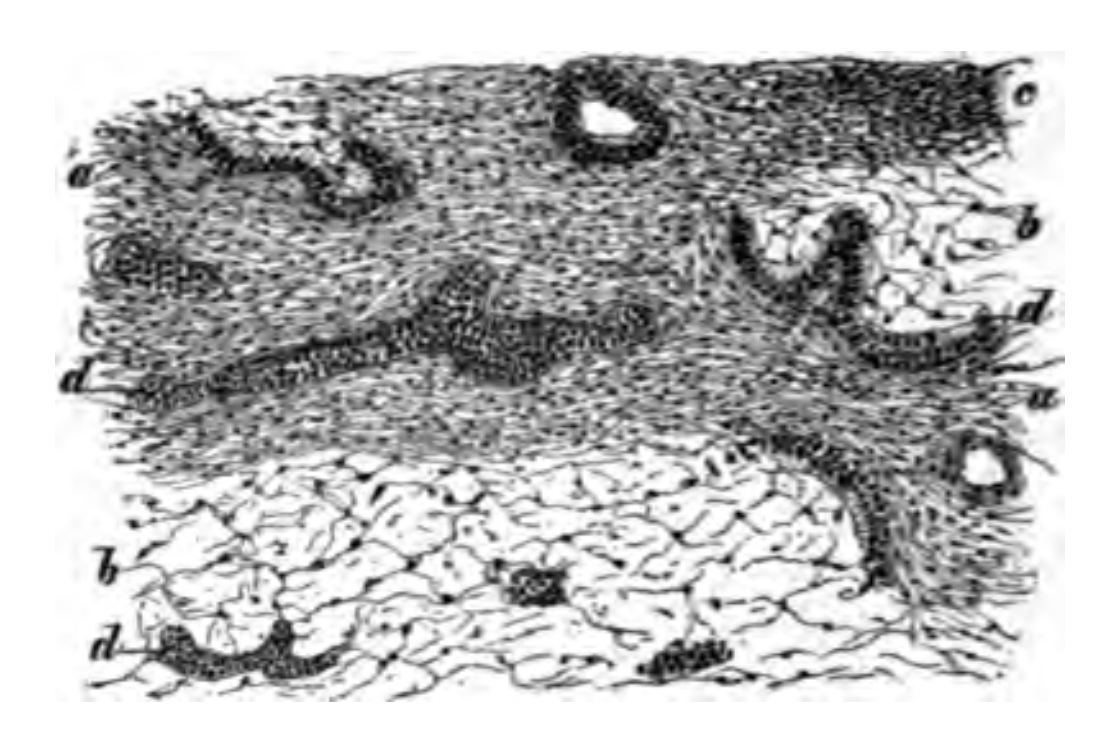

Fig. 405. Degen[illegible] des Nebenhodens [illegible] traumatischer E[illegible] mitis. (12 Jahre [illegible] Trauma, demzufolge [illegible] Nebenhodenentzündung [illegible] hämorrhagische Periorchi[illegible] eine Hydrocele funiculi [illegible] entwickelt hatte.) *a* [illegible] dichtes Bindegewebe. *b* [illegible] gewebe. *c* Zelliger In[illegible] herd. *d* Reste der Neben[illegible] kanäle. In MÜLLER'scher F[illegible] keit gehärtetes, mit Alaun[illegible] gefärbtes, in Kanadabalsam [illegible] schlossenes Präparat. Ver[illegible]

Bildern zu urtheilen, können sich auch atypische Epithelwucher[illegible] einstellen, welche die Mannigfaltigkeit der Zellzüge noch erhöhen. [illegible] Umständen produciren die Epithelien Schleim, so dass sich kleine Schle[illegible] cysten bilden. Daneben können Kanälchen auch durch desquamirtes [illegible] verfettetes Epithel und durch eingedrungene und verfettete Wanderz[illegible] deren Masse weisslich erscheint, ausgedehnt werden.

Das Bindegewebe ist, solange die Entzündung anhält, sowohl [illegible] Hoden als im Nebenhoden (*c*) zellig infiltrirt. Nach Ablauf der E[illegible] zündung wird es zellarm, derb, zuweilen auffallend dicht, sklerot[illegible] Im Nebenhoden kann das Bindegewebe auch eine schleimige Metam[illegible] phose (*b*)eingehen.

Bei Entzündungen des Hodens und des Nebenhodens wird auch d[illegible] Scheidenhaut häufig in Mitleidenschaft gezogen. Namentlich von d[illegible] Epididymis aus greift die Entzündung auf letztere über und führt the[illegible] zu serösen Ergüssen, theils zu Verdickungen und Verwachsungen de[illegible] Blätter der Scheidenhaut (vergl. § 326).

Wird der Hodensack und die Tunica vaginalis verwundet, so das[illegible] der Hoden vorfällt und in einer gewissen Ausdehnung zu Tage tritt, s[illegible] pflegen sich auf der Albuginea Granulationen zu erheben, welche übe[illegible] die Oberfläche der Haut hervortreten und eine Form schwammige[illegible] Wucherung bilden, welche mit anderen ähnlichen Granulationsbildunge[illegible] als **Fungus benignus testis** bezeichnet wird. Wird auch die Albugine[illegible] durchtrennt, so kann ein Theil der angrenzenden Samenkanälchen durc[illegible] die Oeffnung vorquellen und absterben. Später entstehen in der Hode[illegible] wunde Granulationswucherungen.

Nach einiger Zeit wird die Granulationsbildung durch den Schlu[illegible] der Scrotalwunde sistirt, und der Process findet in der Bildung narbige[illegible] Bindegewebes seinen Abschluss.

Literatur über Epididymitis und Orchitis.

Chiari, *Orchitis variolosa. Zeitschr. f. Heilk. VII* 1886 und X 1889.
Faneuil, *Rech. sur l'orchite varioleuse. Thèse de Paris* 1873.
Finger, *Die Blennorrhöe der Sexualorgane. Leipzig* 1888.

rdy, *Étude sur les inflammations du testicule, Thèse de Paris* 1860.
gal, *Experimentalunters. über traumatische Orchitis, Arch. de phys. VI* 1879.
hepelern, *Gonorrhoische Epididymitis, Hosp. Tid. XIV* 1873.
ainer, *Chronische Orchitis, v. Langenbeck's Arch. XVI.*
vel, *Orchitis typhosa, Correspbl f. Schweizer Aerzte* 1887 *p.* 590.
denat, *Contrib. à l'étude de l'orchite ourlienne, Montpell. méd.* 1884.
Weitere diesbezügliche Literatur enthält § 322.

§ 324. Die **Tuberculose des Hodens** und des **Nebenhodens** (Fig. 406) ist eine ziemlich häufige Erkrankung, welche meist im Nebenhoden, selten im Hoden beginnt und sowohl in frühester Jugend als auch in späteren Jahren auftritt.

Die Hoden- und Nebenhodentuberculose kann der einzige tuberculöse Herd im Körper sein, doch ist es häufig, dass auch noch andere Organe an Tuberculose erkrankt sind. Zuweilen ist erstere nur eine Theilerscheinung einer über den Urogenitalapparat, namentlich einer über Prostata, Samenbläschen und Harnblase verbreiteten Tuberculose.

Beginnt der Process an einer der letztgenannten Stellen, so erfolgt die Infection des Nebenhodens wahrscheinlich auf dem Wege des Vas deferens. In den anderen Fällen dürfte es sich meist um hämatogene Erkrankungen handeln.

Der Befund zahlreicher gleichartiger Knötchen ist im Ganzen selten, weit häufiger gestalten sich die Verhältnisse zur Zeit der Untersuchung so, dass ein oder mehrere Käseherde (Fig. 406 b_1) neben kleinen Knötchen (a) vorhanden sind. Meist ist dabei der Nebenhoden ($b\,b_1$) am stärksten verändert, mehr oder weniger vergrössert und in eine käsige, nach aussen von Bindegewebe umschlossene Masse verwandelt, oder aber verhärtet und von mehreren im Centrum zerfallenen Käseknoten durchsetzt.

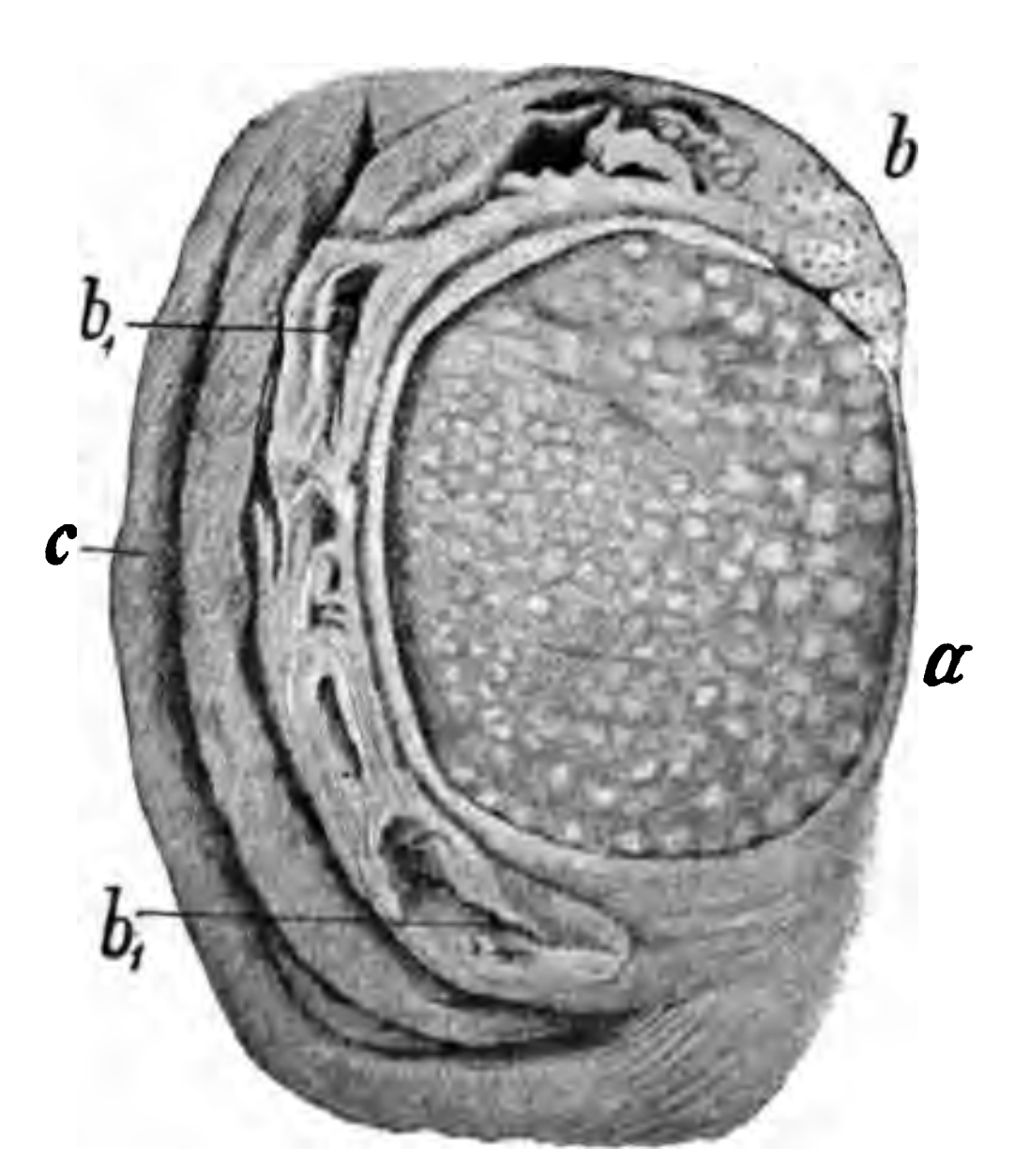

Fig. 406. Tuberculose des Nebenhodens und des Hodens. *a* Mit Tuberkeln durchsetzter Hoden. *b* Nebenhoden mit erweichten Käseherden (b_1). *c* Haut. Natürl. Grösse.

Nächst dem Nebenhoden ist häufig das Corpus Highmori am stärksten erkrankt, von Käseknoten durchsetzt oder ganz verkäst, während das Hodenparenchym (a) nur kleinere graue und gelbweisse Knötchen enthält. Es kann indessen auch letzteres grössere Käseknoten mit grau durchscheinendem Hof oder mit fibrös indurirter Umgebung enthalten. Unter Umständen ist der grösste Theil des Hodens zu Grunde gegangen und von erweichten und festen Käseherden durchsetzt oder auch nahezu ganz in einen käsigen im Centrum erweichten Knoten verwandelt, dessen Umgebung indurirt ist.

Neben den im Bindegewebe lagernden Käseknoten kommen a[...]
weiche, breiige, käsige Massen vor, welche in erweiterten Drüsenkan[...]
liegen, so namentlich im Nebenhoden.

In einzelnen Fällen enthält der Hoden und Nebenhoden nur [...]
Herde, während disseminirte Tuberkel fehlen. Häufiger sind [...]
letztere zahlreich vertreten.

Wenn im Nebenhoden oder Hoden ein tuberculöser Herd sitzt,
können sich die Tuberkelbacillen sowohl auf dem Lymphwege als au[...]
innerhalb der mit dem Herd in Verbindung stehenden Kanälchen [...]
breiten. Durch den erstgenannten Verbreitungsmodus entstehen W[...]
rungs- und Entzündungsherde, welche im intertubulären Bindegewebe [...]
treten und erst secundär auf die angrenzenden Kanälchen übergre[...]
Bei Verbreitung der Bacillen im Lumen der Kanälchen wird zuerst [...]
Wand und dann deren Umgebung in Wucherung und Entzündung ver[...]
Zuweilen ist der Process von einem weitverbreiteten Katarrh der Ho[...]
und Nebenhodenkanälchen begleitet.

In vielen Fällen bleibt die Tuberculose auf das Gebiet des Ho[...]
und des Nebenhodens beschränkt, allein unter Umständen erfolgt [...]
ein Durchbruch in das Cavum serosum, und von da aus kann dann [...]
die Tunica vaginalis propria und weiterhin die T. v. communis [...]
schliesslich die Haut ergriffen werden. Wie es scheint, erfolgt der D[...]
bruch in die Umgebung besonders leicht vom Corpus Highmori und [...]
Nebenhoden aus.

Der Weg, den die Erkrankung nimmt, ist durch die Bildung [...]
Knötchen, Granulationswucherungen, Käseherden und Erweichungsherd[...]
gekennzeichnet. Beim Auftreten von Tuberkeln in der Tunica vagin[...]
können sich seröse und serös-fibrinöse Exsudationen im Cavum vagin[...]
einstellen. Früher oder später brechen die subcutanen Zerfallsher[...]
durch die äussere Decke durch, und es entstehen mit tuberculösen Gra[...]
lationen ausgekleidete Fistelgänge und Geschwüre. Wird durch [...]
Verschwärungen die Oberfläche des Hodens theilweise frei gelegt, [...]
wachsen aus derselben fungöse Granulationen, so dass der prolab[...]
Theil eine mit Granulationen bedeckte haselnuss- bis hühnereigros[...]
prominirende Masse bildet, welche als **Fungus testis tuberculosus** be[...]
zeichnet wird. Unter den Granulationen liegt das zellig infiltrirte, [...]
Tuberkeln durchsetzte Hoden- und Nebenhodengewebe. Die Albugin[...]
ist bald noch nachweisbar, bald zerstört und durchbrochen, so dass di[...]
die Granulationen direct aus dem Hoden- oder Nebenhodenparench[...]
herauswachsen.

Syphilitische Entzündungen des Hodens kommen in späteren
Stadien der Syphilis nicht selten vor und treten in Form intertubulärer
Infiltrationen, die mit Schwellung verbunden sind, auf. Sie führen theils
zu einer mit Atrophie des Drüsengewebes verlaufenden fibrösen Induration
des Gewebes, wie sie in § 323 beschrieben und in Fig. 404 abgebildet
ist, theils zur Bildung von festen, käsigen Gummiknoten, welche von
schwieligem Bindegewebe umgeben sind. In seltenen Fällen kommen
auch bei congenitaler Syphilis durch zellige Infiltration und Bindegewebs-
hyperplasie bedingte Hodenvergrösserungen und Indurationen vor.

Bei der einfachen Induration wird das Hodengewebe von weissen
Bindegewebsstreifen durchzogen, welche besonders vom Rete nach der
Albuginea ziehen. Die Gummiknoten entstehen dadurch, das stellenweise
das entzündlich infiltrirte Gewebe der Nekrose verfällt. Meist finden
sich nur ein oder zwei Knoten, doch können sie auch in grösserer Zahl

vorkommen, so dass das Gewebe des Hodens grösstentheils oder ganz in fibröses Gewebe umgewandelt ist, welches käsige Knoten einschliesst.

Das hyperplastische Bindegewebe ist zuerst zellreich, später zellarm, sklerotisch, das in demselben gelegene Drüsengewebe atrophisch oder ganz zu Grunde gegangen. Die Arterienwände sind stark verdickt, namentlich die Intima.

Der Nebenhoden erkrankt bei Syphilis nur sehr selten primär, häufig indessen secundär nach Erkrankung des Hodens. In der Albuginea stellen sich meist ebenfalls Entzündungen ein, welche theils zu serösen und serös-fibrinösen Exsudationen, theils zu fibrösen Gewebsverdickungen und Verwachsungen führen. Unter Umständen kann auch die Tunica vaginalis communis und schliesslich die Haut des Scrotums in Mitleidenschaft gezogen werden; es können sogar erweichende Gummiknoten nach aussen durchbrechen. Fällt dabei der Hoden vor, so bedeckt sich seine Oberfläche mit Granulationen und bildet so einen **syphilitischen Fungus**, doch ereignet sich dies weit seltener als bei Tuberculose.

Bei **Lepra** können sich im Hoden und Nebenhoden knotige Entzündungsherde bilden, innerhalb welcher das Drüsengewebe zu Grunde geht. Bei Rückbildung der Knoten bleibt der Hoden atrophisch.

Literatur über Nebenhoden- und Hodentuberculose.

emme, *Zur Kenntniss des Hodentuberkels, Virch. Arch.* 22. *Bd.* 1861.
riedländer, *Ueber Localtuberculose, Samml. klin. Vortr. N.* 64.
aule, *Hodentuberculose, Virch. Arch.* 63. *und* 69. *Bd.*
eiberg, *Prim. Urogenitaltuberculose, Internat. Beitr., Festschr. f. Virchow II* 1891.
ering, *Histol. und exper. Studien über die Tuberculose, Berlin* 1873.
ibimow, *Histogenese der Riesenzellen, Virch. Arch.* 75. *Bd.*
alassez, *Siège et structure des granul. tubercul. du testicule, Arch. de phys. III* 1876.
epveu, *Contrib. à l'étude des tumeurs du testicule, Paris* 1875.
eclus, *Du tubercule du testicule etc., Versailles* 1876.
monds, *D. Zeitschr. f. Chir. XVIII* 1882.
einer, *v. Langenbeck's Arch. XVI* 1874.
rchow, *sein Arch.* 15. *Bd., und Die krankh. Geschwülste II.*
aldstein, *Zur Kenntniss der tuberculösen Erkrankungen des Hodens, Virch. Arch.* 85. *Bd.*
Weitere diesbezügliche Literatur enthält § 322.

Literatur über Hoden- und Nebenhodensyphilis.

lme, *Epididymite syphilitique, Thèse de Paris* 1876.
on, *Epididymite syphilitique, Arch. gén. de méd. II* 1863.
urnier, *Du sarcocèle syphilitique, Paris* 1875.
noch, *Syph. Orchitis bei Neugeborenen, Dtsch. Zeitschr. f. pract. Med.* 1877.
tinel, *Syph. Orchitis bei Neugeborenen, Revue mens. de méd.* 1878.
lassez *et* **Reclus**, *Sur les lésions histologiques de la syphilis testiculaire, Arch. de phys. VIII* 1881.
clus, *De la syphilis du testicule, Paris* 1882, *und Gaz. hebd.* 1883.
mund, *Wiener med. Presse* 1868.
lenat, *Étude sur les affect. syph. du testicule, Montpellier méd.* 1878.
chow, *Die krankhaften Geschwülste.*
Weitere diesbezügliche Literatur enthält § 322.

§ 325. Der Hoden und der Nebenhoden gehören zu jenen Organen, welchen **Geschwülste** sich verhältnissmässig oft entwickeln, und zwar wohl solche, welche zu den epithelialen, als auch solche, welche zu n Bindesubstanzgeschwülsten gehören oder Mischformen von beiden stellen.

Zunächst verdient hervorgehoben zu werden, dass im Nebenhoden, tener im Hoden Bildungen vorkommen, welche zwar nicht zu den schwülsten im engeren Sinne gehören, indessen doch zu geschwulst-

artiger Vergrösserung des Organes führen. Es sind dies **Cysten** (Fig. 407 *c*), welche durch Secretansammlung in Nebenhoden- oder Hodenkanälchen entstehen, also zu den **Retentionscysten** gehören. Sie kommen am häufigsten an der Grenze des Rete gegen die Vasa efferentia und im Kopfe des Nebenhodens, seltener an anderen Stellen des Nebenhodens und des Hodens vor und haben einen klaren oder milchig getrübten (Galactocele), nicht selten mit Spermatozoen vermischten (Spermatocele) Inhalt. Die Wand ist bald mit hohem, nicht selten flimmerndem, bald mit niedrigem Cylinderepithel oder Plattenepithel besetzt.

Ein Theil der im Kopf des Nebenhodens sitzenden Cysten bleibt klein, kommt namentlich bei alten Männern vor und hat nur geringe Bedeutung. Wichtiger sind grössere, allmählich zunehmende, schon in jüngeren Jahren auftretende Cysten (Fig. 407), deren Inhalt unter Umständen auf fünfzig bis hundert, ja sogar auf mehrere hundert Gramm ansteigen kann. Sie können sich als Folgezustände von Entzündungsprocessen entwickeln und durch Erweiterung von Vasa efferentia entstehen, treten indessen auch ohne vorangegangene Entzündungen auf und gehen dann namentlich von den blindsackförmigen, theils abgeschlossenen, theils mit dem Kanalsystem des Hodens und Nebenhodens in offener Verbindung stehenden Vasa aberrantia aus, welche sich sowohl im Nebenhoden als auch im Rete testis (M. Roth) vorfinden. Vielleicht sind auch kleine, im Hoden vorkommende, mit Flimmerepithel versehene Cysten aus Resten fötaler Kanäle entstanden.

Fig. 407. Retentionscysten des Nebenhodens. *a* Hoden. *b* Nebenhoden. *c* Cysten. Natürl. Grösse.

Kleine Cysten liegen in der Tiefe verborgen oder ragen über die Oberfläche vor, grössere Cysten drängen den Nebenhoden vom Hoden ab oder bedingen eine Vergrösserung desselben oder treten über dessen Oberfläche hervor. Enthalten sie Spermatozoen, so muss natürlich an irgend einer Stelle eine offene oder wenigstens offen gewesene Verbindung mit einem Samen führenden Kanal vorhanden sein. Nach Roth kommt eine von Luschka zuerst beschriebene Spermatocele der Hydatis Morgagni dadurch zu Stande, dass ein Vas aberrans des Nebenhodens in der Hydatide blind endet und durch hineingelangendes Sperma cystisch erweitert wird.

Neben diesen als selbständige Erkrankung oder als Complication von Entzündungen auftretenden Cysten werden Cysten überaus häufig auch bei Geschwülsten beobachtet, welche zufolge dieser Combination als Cystosarkome, Cystocarcinome, Cystomyxome etc. bezeichnet werden.

Schon in den Retentionscysten, welche für sich im Nebenhoden auftreten oder Geschwulstbildungen begleiten (vergl. Fig. 408 $c\ c_1$), kommen nicht selten papilläre Erhebungen der Cystenwand ($d\ d_1$) vor, aus denen hervorgeht, dass die Wand der Cysten in Wucherung gerathen ist, so

Fig. 408. **Carcinom des Hodens mit Knorpelherden und prolife- irenden Cysten im Nebenhoden.** Schnitt aus der äusseren Grenze der Geschwulst. Aeussere Hülle des Tumor, der Albuginea des Nebenhodens entsprechend. *b* Stroma des ebenhodens. *c* c_1 Cystisch erweiterte Nebenhodenkanäle. *d* d_1 Nebenhodenkanäle mit ıpillösen Wucherungen. *e* Knorpelherd. *f* Krebszellennester. In MÜLLER'scher Flüssigkeit ıhärtetes, mit Alaunkarmin und neutralem karminsaurem Ammoniak gefärbtes, in Kanada- ılsam eingelegtes Präparat. Vergr. 8.

ass sie also nicht mehr lediglich in passiver Weise erweitert werden. Man ann eine solche Bildung als **Kystoma papilliferum** bezeichnen und in ır einen Uebergang zu jenen Formen sehen, welche durch Neubildung ɔn Drüsenschläuchen oder Epithelzapfen mit nachfolgender cystischer ntartung gekennzeichnet sind und danach als **Adenokystoma** bezeichnet erden. Sie kommen hauptsächlich bei Individuen mittleren Alters vor ıd bilden Geschwülste, die sich aus Cysten verschiedener Grösse zu- ımmensetzen. Der Nebenhoden bleibt oft intact, doch kann die Wuche- ıng auch in dessen Gewebe eindringen.

Auffälliger Weise ist der Inhalt der Cysten nicht immer gleich. In ın einen ist er schleimig-flüssig, klar oder getrübt oder blutig gefärbt, den anderen dagegen fettig, gelbweiss, breiig, dem Inhalt der Haut- herome ähnlich, und man kann danach ein **Kystadenoma mucosum** ıd ein **Kystadenoma atheromatosum** unterscheiden. Bei dem ersteren die Innenwand der Cysten mit Cylinderepithel ausgekleidet, und der halt entsteht namentlich durch Verschleimung von Zellen, die letzteren sitzen ein geschichtetes, dem Rete Malpighii ähnliches Epithel, und r Inhalt besteht aus fettigen Massen und Epithelschuppen. Zuweilen hen zwischen benachbarten Cysten die Scheidewände in grösserer Aus- hnung zu Grunde, so dass die Zahl der Cysten sich vermindert, ıhrend ihre Grösse zunimmt. Bleibt nach der Bildung der Zellschläuche er der Epithelzapfen die Cystenbildung aus, so behält das neugebildete webe eine compacte Beschaffenheit, und die Neubildung wird als

Adenom bezeichnet. Sie können ebenfalls Geschwülste von erheblicher Grösse bilden. Die zu atheromatösen Cysten führende Form besitzt Epithelzapfen mit Epithelperlen, welche den Kankroiden der äusseren Haut ähnlich sehen (KOCHER).

Die **Carcinome** des Hodens (Fig. 408 *f*) bilden theils weiche markige, theils derbere, mit einem reichentwickelten Stroma versehene Tumoren, gehören also theils dem Carcinoma medullare, theils dem simplex und skirrhosum an. Nicht selten sind die einzelnen Theile der Geschwulst verschieden gebaut. Nach Untersuchungen von LANGHANS nimmt die Krebsentwickelung meist von den gewundenen Kanälchen des Hodens ihren Ausgang. Die Krebszellen gehen überaus häufig durch Verschleimung und Verfettung zu Grunde, und bei den weichen Formen kommt es oft zu Blutungen. Die Schnittfläche pflegt danach ein buntes Aussehen zu bieten.

Durch Verschleimung und kolloide Entartung der Krebszellennester können auch Cysten mit gallertigem und kolloidem Inhalt entstehen, so dass man die Tumoren als Cystocarcinome und als Kolloidcarcinome bezeichnen kann. Gleichzeitig können auch die zwischen dem Geschwulstgewebe oder in der Umgebung desselben noch erhaltenen Kanälchen (c c_1 d d_1) Cysten bilden.

Blut- und Lymphgefässmetastasen sind beim Hodencarcinom häufig. Es kann ferner die Wucherung auf die Scheidenhäute und die Haut des Scrotums übergreifen, doch ist dies selten, da die Albuginea den Durchbruch hindert.

Das Stroma sowohl der Adenome als der Carcinome enthält nicht selten Knorpelherde (Fig. 408 *e*), welche theils rundliche Knötchen und Knoten, theils gestreckte und verzweigte, unregelmässig gestaltete, kakteenartige Figuren bilden. Sie liegen namentlich in dem Gebiete des Rete testis und des Nebenhodens. Bei ihrem Wachsthum brechen sie zuweilen in die Lymphgefässe und Samenkanäle des Hodens ein und können in denselben zu vielgestaltigen Gebilden heranwachsen. Man kann danach die Geschwülste als **Chondroadenome** und als **Chondrocarcinome** bezeichnen. Die Anwesenheit dieses dem Hoden fremden Gewebes darf wohl als eine Stütze jener Anschauung angesehen werden, wonach Geschwülste aus Störungen der Entwickelung der Organe, d. h. aus verirrten Keimen entstehen können. In einigen Fällen hat man im Stroma von Hodenkystomen (BILLROTH, SENFTLEBEN) quergestreifte Muskelfasern gefunden, welche wohl ebenfalls als aus verirrten Keimen entstandene Bildungen anzusehen sind.

Bei Carcinom des Hodens können im Stroma oder im Nebenhodenbindegewebe sarkomatöse Wucherungen auftreten.

Reine **Enchondrome** sind selten. Sie gehen ebenfalls hauptsächlich vom Rete testis (KOCHER) oder vom Nebenhoden aus, bestehen aus einem oder mehreren bis walnussgrossen Knoten oder setzen sich aus einer grossen Zahl kleiner, den oben beschriebenen ähnlicher Knorpelherde zusammen, welche im Bindegewebe liegen. Die Knorpelherde können auch bei diesen Tumoren in die Lymphgefässe einwachsen, sich in denselben verbreiten und Metastasen machen.

Fibrome sind nur in einigen wenigen Fällen im Rete testis und in der Albuginea gesehen worden, wo sie kleine, zum Theil verkalkte Knoten bildeten. Von ROKITANSKY, NEUMANN und ARNOLD sind fleischige Tumoren beschrieben, welche im Wesentlichen aus schmäleren und breiteren, theils längs-, theils deutlich quergestreiften Fasern bestanden, und

danach dem **Myoma striocellulare** oder Rhabdomyoma zugezählt werden müssen. In dem von Arnold beschriebenen Falle war der Hoden durch Muskelmasse ganz substituirt, während in den Fällen von Rokitansky und Neumann der Tumor dem Hoden am unteren Pole aufgelagert war.

Myxome sind ebenfalls selten, dagegen kann das Stroma in Kystomen theilweise aus Schleimgewebe bestehen, und ebenso kann sich innerhalb von Sarkomen Schleimgewebe bilden. In ähnlicher Weise kann Knochengewebe und Fettgewebe im bindegewebigen Stroma von Kystadenomen und Carcinomen vorkommen oder am Aufbau von Sarkomen Theil nehmen. Geschwülste, welche zum grössten Theil aus spongiösem Knochengewebe (Neumann) bestehen, sind sehr selten.

Von **Sarkomen** kommen ziemlich alle Formen vor, wie sie auch sonst beobachtet werden, also medullare Rundzellensarkome, Lymphosarkome, Alveolarsarkome, Spindelzellensarkome, Myxosarkome, Fibrosarkome, Riesenzellensarkome, Angiosarkome und Melanosarkome.

Sie gehen gewöhnlich vom Hoden, seltener vom Nebenhoden aus, doch wird letzterer meist frühzeitig mit ergriffen. Je nach ihrem Bau bilden sie theils feste, theils weiche medulläre Geschwülste, die mitunter eine sehr bedeutende Grösse erreichen. Zuweilen erfahren die im Gebiete der Wucherung liegenden Hodenkanälchen eine cystische Dilatation, so dass Cystosarkome entstehen. Wächst danach das wuchernde Sarkomgewebe in Form papillöser und warziger Erhebungen in das Innere der Cysten ein, so entsteht eine Bildung, welche man als Cystosarcoma papilliferum bezeichnen kann.

Fettige Degenerationen, Verkäsungen, Blutungen und Erweichungen kommen auch in Sarkomen häufig vor und bewirken eine bunte Beschaffenheit der Schnittfläche. Zuweilen entstehen Erweichungscysten.

Metastasenbildungen erfolgen sowohl auf dem Blut- als auf dem Lymphwege, namentlich bei medullären Formen. Durchbruch der Sarkomwucherung durch die Albuginea ist selten. Die Sarkome kommen in jedem Alter vor, sind indessen in der Jugend häufiger.

Einfache und **zusammengesetzte Dermoide** oder **Teratome** sind im Hoden selten.

Literatur über Cysten und Geschwülste des Hodens und Nebenhodens.

rnold, *Glykogenhaltiges Myoma striocellulare am Hoden, Beitr. v. Ziegler VIII* 1890.
illroth, *Kystadenom, Virch. Arch.* 8. *Bd.*
irch-Hirschfeld, *Krebs, Arch. d. Heilk. IX* 1868.
e Brian, *Contrib. à l'étude des grands kystes de l'épididyme, Thèse de Paris* 1887.
rousses *et* **Gérardin**, *Du lymphadénome, Paris* 1886.
elattre, *Étude sur les kystes spermatiques, Thèse de Paris* 1882.
hrendörfer, *Beitr. z. Kenntn. der Hodengeschwülste, v. Langenbeck's Arch. XXVII* 1882.
sselin, *Spermatocele, Gaz. méd. de Paris* 1851.
rohé, *Spermatocele, Virch. Arch.* 32. *Bd.*
avard, *Kystom, Trans. of the Path. Soc. XXVIII.*
ochenegg, *Ueber Cysten am Hoden und Nebenhoden, Med. Jahrb. d. K. K. Ges. d. Aerzte in Wien* 1885.
Kahlden, *Ueber Neubildungen bei Kryptorchidie und Monorchidie, Münchn. med. Wochenschrift* 1887.
ng, *Dermoid, Virch. Arch.* 53. *Bd.*
nghans, *Histologie der Hodengeschwülste, in:* **Kocher**, *Die Krankheiten des Hodens, Stuttgart* 1887.
schka, *Appendiculargebilde des Hodens, Virch. Arch.* 6. *Bd.*
lassez, *Maladie kystique du testicule, Arch. de phys.* 1875.
mod *et* **Artaud**, *Pathogenese der Cysten der Epididymis, Arch. de phys. V* 1885.

Virchow, Die krankh. Geschwülste, und Kystadenom, sein Arch. 8. Bd.
Waldeyer, *Verschiedene Hodentumoren, Virch. Arch.* 44. *Bd*, *und Krebs, Virch. Ar*
Weitere diesbezügliche Literatur enthält § 322.

§ 326. Ist der Hoden in den Hodensack hinuntergestiegen,
normaler Weise der Processus vaginalis über ihm geschlossen,
es ein häufiges Ereigniss, dass die Obliteration ganz oder theilw
bleibt, so dass das Cavum vaginale mit der Bauchhöhle dur
Kanal verbunden ist, oder dass abgeschlossene oder mit der Ba
in offenem Zusammenhange stehende Hohlräume im Samenstran
Befindet sich der Hoden in abnormer Lage ausserhalb der Bau
so besitzt er ebenfalls eine peritoneale Umhüllung mit ein
schlossenen oder mit der Bauchhöhle in Verbindung stehenden
Die wichtigste Affection der Scheidenhaut ist die Entzündung
in ihren verschiedenen Formen ein sehr häufiges Leiden bildet
weder als **Periorchitis** (Kocher), oder als **Vaginalitis** (Vida
cereaux), oder als **Vaginitis testis** bezeichnet wird.
Die Entzündungen sind acut oder chronisch und trete
secundär nach entzündlichen Erkrankungen des Nebenhodens
Hodens, theils primär nach Traumen, sowie nach Einwirkung
dener nicht näher gekannter Schädlichkeiten auf. Bezüglich d
men muss indessen hervorgehoben werden, dass häufig zuerst
didymis sich entzündet, und dass die Scheidenhaut erst secu
Mitleidenschaft gezogen wird.
In der Zeit der stärksten Function des Hodens besteht a
grösste Disposition zur Entzündung. In tropischen und subtr
Gegenden sind die Entzündungen häufiger als in nordischen
und treten in schwereren Formen auf.
Acute Scheidenhautentzündungen sind zuweilen Begleitersche
acuter Hoden- und Nebenhodenentzündungen, wie sie bei Mumps,
Abdominaltyphus, Scharlach etc. auftreten können.

Die **Vaginitis** s. **Periorchitis serosa et serofibrinosa**,
durch die Ansammlung eines serösen oder serös-fibrinösen Exsu
Cavum vaginale (Fig. 409 *a*) gekennzeichnet ist, kommt sowohl
acutes als auch als ein chronisches Leiden vor und entwickelt
letzteren Falle aus der acuten Form oder beginnt allmählich un
chend. Im weiteren Verlauf nimmt die Flüssigkeitsmenge al

desselben bis zum Poupart'schen Bande hinaufzieht. Der Hoden liegt meist an der hinteren unteren Seite des Tumors.

Zur Zeit des Beginnes kann die exsudirte Flüssigkeit zarte Fibrinflöckchen enthalten, welche sich der Oberfläche der Scheidenhaut auflagern oder wohl auch zarte Verbindungsfäden zwischen den Blättern der Scheidenhaut bilden. Die Flüssigkeit ist zuweilen auch durch ausgewanderte Zellen und abgestossenes Epithel getrübt oder durch ausgetretenes Blut roth gefärbt.

Fig. 409. Hydrocele vaginalis. *a* Eröffneter Sack. *b* Plattgedrückter Hoden. *c* Samenstrang.

In allen grösseren Säcken ist die Flüssigkeit meist klar und farblos oder gelblich, zuweilen auch durch ausgetretenes Blut roth oder braun gefärbt. Sie kann ferner milchig getrübt sein und mehr oder minder reichliche glitzernde Cholesterintafeln enthalten oder gar zu einer weissen oder pigmentirten, breiigen, cholesterinhaltigen Masse eingedickt sein, Veränderungen, welche indessen nicht mehr der reinen Periorchitis serosa, sondern der Periorchitis plastica haemorrhagica zukommen.

Nicht selten enthält die Flüssigkeit der Hydrocelen Samenfäden (Hydrocele spermatica). Diese Erscheinung findet in einzelnen Fällen ihre Erklärung darin, dass gleichzeitig Spermatocelen vorhanden sind, welche durch Platzen ihren Inhalt in die Hydrocele entleert haben. Häufiger wird der Eintritt von Spermatozoen in das Cavum vaginale dadurch vermittelt, dass (M. Roth) ein Vas aberrans des Kopfes des Nebenhodens bald an der Basis, bald näher dem freien Ende der Morgagni'schen Hydatide zu Tage tritt und frei in das Cavum vaginale ausmündet. Es beruht danach die Hydrocele spermatica meist auf einer congenitalen Anomalie.

Besteht eine Hydrocele schon längere Zeit, so kann gleichwohl die Scheidenhaut nur wenig verändert sein. Meist ist sie indessen verdickt, und auch das subseröse Gewebe pflegt an Masse zuzunehmen. Nicht selten trägt die Innenfläche derbe platten- und leistenförmige fibröse Verdickungen, doch sind dies Erscheinungen welche die Erkrankung

aus dem Gebiet der reinen Vaginitis serosa herausheben und der Vaginitis plastica zuweisen.

Der Nebenhoden ist häufig, der Hoden zuweilen verhärtet und atrophisch, doch ist diese Veränderung meist nicht die Folge der Hydrocele, sondern durch eine chronische Epididymitis und Orchitis verursacht, welche vor der Vaginitis vorhanden und auch die Ursache derselben war. Das Hodenparenchym leidet unter dem Drucke der Hydrocele auffallend wenig.

Die Vaginitis serosa tritt meist einseitig auf und kommt auch bei Hodenektopie vor. Ist der Processus vaginalis nicht geschlossen, so kann der Inhalt der Hydrocele in die Bauchhöhle gedrängt werden (Hydrocele communicans vaginalis s. H. peritoneo-vaginalis).

Wird der Sack einer Hydrocele irgendwo eingeschnürt, so dass zwei durch eine Oeffnung oder durch einen Kanal verbundene Säcke vorhanden sind, so entsteht eine Hydrocele bilocularis. Der nicht am Hoden liegende Sack kann sowohl extraabdominal im Gebiete des Samenstranges als auch intraabdominal liegen. Letzteres ist dann möglich, wenn vom Processus vaginalis nur das oberste Ende obliterirt ist. In einzelnen Fällen sind auch multiloculäre Hydrocelen beobachtet.

Stellt sich in einem stehengebliebenen Rest des Processus vaginalis eine seröse Exsudation und damit eine Flüssigkeitsansammlung ein, so bezeichnet man dies als **Perispermatitis serosa** (Kocher) oder als **Hydrocele funiculi spermatici cystica** (Fig. 410 *a*). Sie kann für sich allein vorkommen oder sich mit einer Hydrocele vaginalis combiniren; sie kann ferner allseitig geschlossen sein oder mit der Bauchhöhle communiciren (H. funiculi communicans), liegt entweder intra- oder extrainguinal und reicht mitunter so weit nach abwärts, dass sie den Hoden zur Seite schiebt (H. extravaginalis).

Sammelt sich im Bruchsack einer Inguinalhernie Flüssigkeit an, so dass eine Geschwulst entsteht, so bezeichnet man dies als **Hydrocele hernialis**.

Die **Vaginitis** s. **Periorchitis purulenta** kommt am häufigsten nach Verletzungen der Scheidenhaut und nach Eiterungen des Nebenhodens und des Hodens, sehr selten als hämatogene Affection vor und tritt entweder in einer zuvor unveränderten oder in einer bereits entzündlich erkrankten Scheidenhaut (z. B. nach Punction einer Hydrocele) auf. Sie ist durch Ansammlung eines eiterigen Ergusses im Cavum vaginale und durch Bildung eines eiterig-fibrinösen Belages auf der Scheidenhaut charakterisirt. Bei septischer Infection kann

Fig. 410. Hydrocele funiculi spermatici. *a* Sack. *b* Nebenhoden. *c* Hoden. *d* Samenstrang.

sich eine faulige Zersetzung des Exsudates einstellen. Heilung kann durch Granulationsgewebe und Verwachsung der Scheidenhautblätter untereinander erfolgen.

Eine eiterige Entzündung in einem Reste des Processus vaginalis wird als **Perispermatitis purulenta** bezeichnet.

Nicht minder häufig als die Hydrocele ist die **Vaginitis** s. **Periorchitis plastica**, eine Scheidenhautentzündung, welche wesentlich durch Gewebsneubildung an der Oberfläche und im Innern der Scheidenhaut gekennzeichnet ist.

Die Erkrankung kann in einer zuvor gesunden Scheidenhaut, z. B. nach Traumen mit Blutung, nach Epididymitis u. s. w. beginnen oder aber in einer bereits erkrankten Scheidenhaut, z. B. nach Punction und Ausspülung einer Hydrocele, auftreten. Sie dürfte wohl meist ähnlich wie die plastischen Formen der Pleuritis, Peritonitis und Pachymeningitis interna mit der Bildung zarter fibrinöser Exsudationen, welche sich der Scheidenhaut auflagern, beginnen. Weiterhin bilden sich gefässhaltiges Keimgewebe und Bindegewebe, welche in diese Auflagerungen hineinwachsen und dieselben substituiren.

Nach längerer Dauer des Processes liegen an der Oberfläche der beiden Blätter der Scheidenwand bindegewebige Auflagerungen, welche mit der gleichzeitig verdickten Scheidenhaut dicke, harte, fibröse Platten, zum Theil auch leistenförmige Erhabenheiten bilden, die nicht selten mit Kalksalzen imprägnirt sind. Kocher hat solche Processe mit dem Namen einer **Periorchitis prolifera** belegt.

Nicht selten bilden sich zwischen den entzündeten und verdickten Blättern der Scheidenhaut membranen- und strangförmige Verwachsungen, welche unter Umständen zu einer Obliteration des Cavum vaginale führen. Solche Formen können als **Periorchitis adhaesiva** bezeichnet werden. Sammelt sich zwischen den Adhäsionsmembranen bei Steigerung der entzündlichen Exsudation eine grosse Menge von Flüssigkeit, so bildet sich eine eigene Form multiloculärer Hydrocelen.

Die Gefässe des jungen Keimgewebes und der neugebildeten Membranen sind anfangs weit und dünnwandig, und es ist danach eine sehr häufige Erscheinung, dass schon nach geringfügigen Störungen der Circulation, nach Traumen u. s. w. Blutungen auftreten, und zwar sowohl n Form kleiner Ekchymosen, als auch in grösseren Ergüssen in das Cavum vaginale. Hier führen dieselben zu rother und brauner Färbung les flüssigen Inhaltes, zur Bildung von Fibrinklumpen und geschichteten Fibrinmembranen, sowie zu Pigmentirung des Gewebes. Gleichzeitig wird durch die ausgetretenen und geronnenen Blutmassen die Entzünlung und damit auch die Gewebsproduction stets wieder von neuem ngefacht.

So kommt es denn, dass gerade die mit Blutungen verbundene Form er plastischen Periorchitis, die **Periorchitis** s. **Vaginitis testis haemorhagica** zu besonders hochgradigen Veränderungen führt. Die Verickung der Scheidenhaut erreicht die höchsten Grade, die Bindegewebslatten sind oft verkalkt, seltener verknöchert. Die durch Flüssigkeitsnsammlung mächtig ausgedehnte Scheidenhaut kann einen Tumor von er Grösse einer Mannsfaust, ja sogar eines Mannskopfes bilden.

Die Innenfläche der Scheidenhaut ist mit geschichteten Fibrinlagen edeckt, welche da oder dort von jungem Keimgewebe durchwachsen nd. Im Scheidenraum und zwischen den Fibrinmassen liegt eine klare, ırblose oder gelbe oder rothe oder braune, seltener eine durch

mischung von Fett milchig getrübte Flüssigkeit. Mit blutiger Flüssigkeit gefüllte Säcke werden als **Hämatocelen** bezeichnet. Nicht selten enthält die Flüssigkeit Cholesterin, oder es hat sich eine aus fettiger Detritusmasse und Cholesterin zusammengesetzte weisse oder durch körnigen Blutfarbstoff braun pigmentirte breiige Masse gebildet.

Meist ist der Nebenhoden stark indurirt und nicht selten in die Wand des Sackes so hineingezogen, dass er kaum mehr zu erkennen ist. Der Hoden springt noch in das Lumen des Sackes vor, ist aber von dicken Bindegewebslagen umgeben, und schliesslich erscheint auch er nur wie eine spindelförmige Wandverdickung, und sein Drüsengewebe ist mehr oder weniger atrophirt.

Eine plastische hämorrhagische Entzündung kann auch in abgeschlossenen Resten des Processus vaginalis im Samenstrang, und zwar sowohl extra- als intraabdominal vorkommen und wird als **Perispermatitis chronica plastica haemorrhagica**, nicht selten auch als Haematocele funiculi (extravaginalis) cystica bezeichnet.

Als **Vaginitis testis villosa** s. **verrucosa** (LANCEREAUX) kann man eine besondere Form der plastischen Periorchitis bezeichnen, welche durch die Bildung breit oder gestielt aufsitzender, flacher oder papillenförmiger und unregelmässig gestalteter Excrescenzen ausgezeichnet ist. Letztere erreichen mitunter eine nicht unerhebliche Grösse und können dendritische Verzweigungen bilden. Sie sitzen am häufigsten an der Scheidenhaut des Nebenhodens, wo man kleinste Zöttchen fast constant (LUSCHKA) vorfindet. Erheben sie sich stärker über die Oberfläche, so kann ihr Stiel unter Umständen abreissen, so dass sich freie Körper bilden.

Tuberculöse Entzündungen der Scheidenhaut treten am häufigsten nach Tuberculose des Nebenhodens und des Hodens auf, kommen indessen auch ohne letztere vor, und zwar sowohl in Form disseminirter Knötchen (BULTEAU), als auch in grösseren Granulationsherden, also ähnlich wie die Bursitis tuberculosa. Die Tuberkeleruption kann mit Exsudation von Flüssigkeit in das Cavum vaginale verbunden sein.

Syphilitische Entzündungen der Scheidenhaut begleiten meist die syphilitischen Hodenerkrankungen, führen zu fibrösen Verdickungen und zu Verwachsungen der Blätter der Scheidenhaut und können auch mit Hydrocelenbildung verbunden sein. Gummiknoten der Tunica vaginalis sind sehr selten.

Gegenüber den Entzündungen spielen die übrigen Veränderungen der Scheidenhaut eine untergeordnete Rolle.

Blutungen in das Cavum vaginale oder **Hämatome der Tunica vaginalis** kommen nach Contusionen und Verletzungen, sowie auch bei hämorrhagischer Diathese vor, sind indessen bei zuvor unveränderter Scheidenhaut selten. Häufiger kommen sie bei Verletzungen von Hydrocelen vor, wonach letztere in Hämatocelen umgewandelt werden. Bei Blutungen in den Samenstrang wird in seltenen Fällen (KOCHER) die Tunica vaginalis durch das andrängende Blut eingerissen, so dass Blut in das Cavum vaginale einströmt.

Die in der Scheidenhaut liegende blutige Flüssigkeit, sowie die Gerinnsel können sich lange Zeit erhalten, ohne Veränderungen einzugehen. Es kann indessen auch eine Entfärbung der Flüssigkeit und Resorption eintreten. Die liegenbleibenden Gerinnsel führen zu Entzündung und weiterhin zu Neubildung fibrösen Gewebes an der Oberfläche der Scheidenhaut.

Hydrops des Cavum vaginale findet sich nicht selten als Theilerscheinung eines allgemeinen Hydrops. Lymphorrhagie mit Austritt milchähnlicher Flüssigkeit in das Cavum vaginale (Galactocele) kommt namentlich in den Tropen vor, und zwar unter den nämlichen Bedingungen, wie die lymphorrhagische Elephantiasis.

Primäre Geschwülste der Tunica vaginalis propria sind selten. Beobachtet sind Fibrome, Sarkome, Myxome, Rhabdomyome und Dermoidcysten. Von thierischen Parasiten ist der **Echinococcus** einige Male n der Scheidenhaut beobachtet worden.

Literatur zur pathologischen Anatomie der Scheidenhaut des Hodens.

Iulteau, *Tuberculose, Bull. de la soc. anat.* 1875.
Chambard, *Étude sur l'anat. et la pathol de la tunique vaginale, Montpellier* 1864, *und Anat. et path. de la tunique vaginale, Thèse de Paris* 1858.
Duplay, *Variétés anatomiques de l'hydrocèle, Sem. méd. IV* 1884.
Fenzmer, *Die Hydrocele, Samml. klin. Vort. v. Volkmann N.* 135.
Gamain, *Hématocèle du scrotum, Thèse de Paris* 1853.
Lancereaux, *Traité d'anat. path. II* 1881.
Lecoq, *De l'hydrocèle chronique, Montpellier* 1870.
Leser, *Hydrocele multilocularis, Centralbl. f. Chir.* 1885.
Poisson, *Des tumeurs fibreuses peridídymaires, Thèse de Paris* 1858.
Roth, *Hydrocele spermatica, Virch. Arch.* 81. *Bd.*
Witzel, *Hydrocele bilocularis, Centralbl. f. Chir.* 1885.
Weitere diesbezügliche Literatur enthalten § 322, § 323 *und* § 325.

2. Pathologische Anatomie des Samenstranges, des Samenleiters, der Samenbläschen, der Prostata und des Penis.

§ 327. Der **Samenstrang**, Funiculus spermaticus, ist ein vom oden zum Leistenkanal verlaufender Strang, welcher nach aussen von r Tunica vaginalis communis, einer bindegewebigen Hülle, welche der oden bei seinem Descensus von der Fascia transversa abdominis erhält, nschlossen ist. In ihrem Innern liegen oberhalb des Hodens das Vas ferens, sowie die zum Nebenhoden und Hoden tretenden Blut- und mphgefässe und die Nerven. Alle diese Theile werden durch lockeres ndegewebe untereinander vereinigt. Die Venen bilden innerhalb des menstranges ein Geflecht.

Das **Vas deferens** ist ein mit Cylinderepithel ausgekleidetes, mit ier starken Muscularis versehenes Rohr, welches sich in dem dem asengrunde anliegenden Abschnitte zu der sog. Ampulle, die zuweilen t blinden Anhängen versehen ist, erweitert und zugleich Drüsen erhält.

Die **Samenbläschen** bilden ein Anhangsgebilde des Vas deferens l stellen einen mit kurzen Aesten versehenen, unregelmässig ausgechteten Schlauch dar, dessen Schleimhaut reichlich Drüsen enthält. setzen sich da an das Vas deferens an, wo dasselbe in die Prostata t. Jenseits ihrer Eintrittsstelle wird das Vas deferens als Ductus culatorius bezeichnet.

Die wichtigsten **Veränderungen des Vas deferens** sind die Entndungen (Deferenitis s. Spermatitis), welche sich im Anluss an Entzündungen der Harnröhre, der Prostata, der Blase und Nebenhodens einstellen. Am häufigsten handelt es sich um schleimige l eiterige Katarrhe, so z. B. bei gonorrhoischen Infectionen. Nach erösen Entzündungen und Verletzungen kann sich eine Obliteration Samenleiters einstellen.

Bei Tuberculose im Gebiete des Urogenitalapparates können in verschiedenen Theilen des Vas deferens, sowohl in dem im Samenstrang gelegenen Abschnitt, als auch in seinem im Becken gelegenen Theil, in der Ampulle und dem Ductus ejaculatorius tuberculöse Infiltrationen der Schleimhaut und weiterhin auch der Muscularis und des adventitiellen Bindegewebes mit nachfolgender Verkäsung und mit Zerfall und Geschwürsbildung auftreten.

Gummiknoten sind in einigen wenigen Fällen (VERNEUIL, KOCHER) beobachtet.

Die **Samenbläschen** werden am häufigsten vom Samenstrang aus in Mitleidenschaft gezogen. Bei Katarrh füllt sich ihr Lumen mit schleimigen oder schleimig-eiterigen, bei Tuberculose mit käsigen Massen. Die Wände sind mehr oder weniger durch zellige Infiltration oder durch Tuberkelbildung verdickt und können bei weit vorgeschrittener Tuberculose in grosser Ausdehnung der käsigen Nekrose verfallen.

Sowohl entzündliche Secrete als auch der normale Inhalt der Samenkanälchen können bei Verhinderung einer Entleerung sich eindicken und durch Kalkablagerung verkreiden, so dass Concremente und Steine entstehen. Mehrfach ist die Anwesenheit von Samenfäden (Samensteine) in Concrementen constatirt worden.

Die im Samenstrang gelegenen **Venen** erfahren nicht selten varicöse Dilatationen, die sich bis auf ihre Wurzeln im Hoden und Nebenhoden und in der Schleimhaut erstrecken. Sie führen zu Verdickungen des Samenstranges, welche als **Varicocelen** bezeichnet werden. Ihre Entstehung ist häufig auf Hemmung des Blutabflusses aus dem Samenstrang durch Geschwülste, Hernien etc. zurückzuführen.

Durch Oedem bedingte Schwellungen des Samenstranges sind als **Hydrocele diffusa funiculi** beschrieben.

Durch Berstung von arteriellen oder venösen Samenstranggefässen bei traumatischen Einwirkungen oder durch Zerreissung ektatischer Venen, selten von Arterien, z. B. bei Anstrengung der Bauchpresse, bei Husten etc. bilden sich grosse **Hämatome des Samenstranges**, bei denen das Blut im lockeren Zellgewebe zwischen den einzelnen Gebilden des Stranges liegt und eine ganz bedeutende, zuweilen enorme Anschwellung des Samenstranges bedingt. Die Verbreitung des Blutes erstreckt sich meist über den ganzen Samenstrang (H. diffusum), vom Grunde des Scrotums bis zum Leistenkanal, und kann sich durch den Leistenkanal bis ins subseröse Gewebe des Bauchfells fortsetzen. Ist die Blutung nur klein, so bildet sich auch nur eine circumscripte Anschwellung des Samenstranges (Haematoma circumscriptum). Spontanheilung grosser Hämatome pflegt nicht einzutreten, doch wird die Anschwellung später mehr circumscript. Kleine Blutungen können resorbirt werden, hinterlassen aber Gewebsverdichtungen und Pigmentirungen.

Bei Entzündung des Vas deferens kann der Process auch auf den übrigen Theil des Samenstranges übergreifen, namentlich bei tuberculösen Formen.

Von **primären Geschwülsten** kommen im Samenstrang Lipome, Fibrome, Myxofibrome, Myxome, Sarkome vor, sind jedoch selten. Bei Hodensarkomen und Carcinomen können sich Metastasen auch im Samenstrang entwickeln.

Literatur zur pathologischen Anatomie des Samenstranges und der Samenblase.

eckmann, *Samenstein, Virch. Arch.* 15. *Bd.*
rossard, *Des tumeurs solides du cordon spermatique, Arch. gén. de méd.* 1884.
arron-Massidon, *Contrib. à l'étude de l'hydrocèle enkystée du cordon spermatique, Paris* 1884.
ubois, *Fibrome du cordon spermatique, Gaz. des hôp.* 1864.
odard, *Schrumpfung der Samenblasen, Gaz. méd. de Paris* 1856.
osselin, *Deferenitis, Gaz. des hôp.* 1868.
ıutchinson, *Deferenitis, Med. Times* 1871.
ſitchell, *Abscess der Samenblasen, Med.-Chir. Trans. XXXIII.*
aulitzky, *Concretion der Samenblasen, Virch. Arch.* 16. *Bd.*
eliquet, *Samenstein, Gaz. des hôp.* 1874.
ahn, *Sarkom der Samenblase, D. Zeitschr. f. Chir. XXII.*
Weitere diesbezügliche Literatur enthält § 322.

§ 328. Die **Prostata** ist ein drüsiges Organ mit einem an Muskel-
ellen reichen, stark entwickelten Stroma, welches den Anfangstheil des
ewöhnlich als Harnröhre bezeichneten Canalis urogenitalis umfasst. Sie
ıtsteht durch eine Modification der Wand des Urogenitalkanales, und
war dadurch, dass in derselben sich ein mächtiges Lager mit Cylinder-
ithel ausgekleideter, verzweigter, tubulöser, in Endsäckchen endender
rüsen bildet, welche durch ein an Muskelzellen reiches Stroma gestützt
ıd nach aussen von einer dicken Lage glatter Muskelfasern umschlossen
erden.

Die Drüse ist bei Kindern klein und nimmt erst vom 15. bis 25. Jahre
heblich an Grösse zu. Sie findet ihre stärkste Entwickelung an der
ıteren Seite des Urogenitalkanales und bildet hier zwei durch einen
nschnitt von einander getrennte Lappen. Zuweilen liegt zwischen
zteren noch ein Zwischenlappen. Der vor dem Urogenitalkanal ge-
ıene Abschnitt ist meist nur schwach entwickelt und zuweilen sogar
f eine schmale bindegewebige Brücke reducirt, kann sich indessen zu
em Lappen ausbilden.

Die Drüsen münden seitlich von der als Samenhügel bekannten läng-
ıen Erhöhung an der Hinterwand der Harnröhre, welche meist die
ffnungen der Ductus ejaculatorii enthält.

Neben den Drüsen enthält die Prostata noch eine Tasche, die Vesicula
statica, einen Rest der Müller'schen Gänge, die zuweilen eine un-
öhnliche Grösse besitzt. Nach Englisch können aus Resten der
ller'schen Gänge auch **Cysten** entstehen, welche innerhalb der Pro-
ta oder in der Nähe derselben liegen.

Vollständiger **Mangel der Prostata** kommt nur bei stärkeren Miss-
lungen des Urogenitalapparates vor. Ihre Grösse, sowie die Grösse
einzelnen Theile ist dagegen erheblichen Schwankungen unter-
fen.

Atrophie der Prostata kommt sowohl bei jüngeren als bei älteren
viduen vor und kann sowohl das Stroma, als auch das Drüsengewebe
ffen. Fettige Degenerationen des Drüsenepithels kommen namentlich
öherem Alter vor.

Bei **Entzündungen** im Gebiete des Urogenitalapparates wird auch
Prostata oft in Mitleidenschaft gezogen, so namentlich bei gonor-
scher Harnröhrenentzündung, bei eiteriger und putrider Cystitis und
Entzündungen des Rectums und des Beckenzellgewebes. Daneben
n Verletzungen die häufigste Ursache, während hämatogene Ent-
lungen selten sind. Die entzündlichen Exsudationen führen zu mehr
minder erheblicher Schwellung der Prostata. Bei Katarrh der Drüsen

entleert sich aus deren Ausführungsgängen bei Druck trübes weissliches Secret.

Meist gehen die Entzündungen durch **Resorption** des Exsudates zurück. Verhärtung des Stroma mit Atrophie der Drüsen ist selten. Bei eiterigen Entzündungen bilden sich gelbweisse **Infiltrationsherde**, welche sich verflüssigen und zu *Abscessbildungen* führen. Kleine Abscesse können vernarben; grössere brechen meist in die Umgebung durch, am häufigsten in die Harnröhre, zuweilen auch nach aussen in das umgebende Bindegewebe. Nach ihrer Entleerung kann ebenfalls Vernarbung eintreten.

Tuberculose kommt am häufigsten secundär nach Tuberculose benachbarter Theile des Urogenitalapparates vor, tritt indessen auch primär in der Prostata auf. Es bilden sich dabei sowohl grössere Käseknoten als kleinere graue Knötchen. Erweichende Knoten können in die Nachbarschaft durchbrechen.

Bei **Rotz** kommen eiterige Entzündungen vor.

Im höheren Alter enthalten die Drüsengänge und Beeren der Prostata meist **Concremente**. Die kleinsten sind nur mit dem Mikroskop nachweisbar, grössere bilden meist bräunliche bis schwarze, selten über hirsekorngrosse Körner und können auf den Schnittflächen in grosser Zahl erscheinen. Die grösseren sind in den äusseren Lagen meist deutlich geschichtet (vergl. d. allg. Th. Seite 145 Fig. 48) und schliessen in ihrem Innern einen homogenen oder aus Körnern und Schollen bestehenden Kern ein. Kleine Concremente sind entweder ganz homogen oder zeigen im Centrum ein kernartiges Gebilde. Verschiedene Concremente können durch eine gemeinschaftliche Hülle zusammengehalten werden. Ein Theil derselben giebt eine ähnliche Jodreaction wie das *Amyloid*. Zuweilen verkalken sie, namentlich wenn sie eine erhebliche Grösse erreichen. Gleichzeitig pflegen sie dann unregelmässig zackig zu werden. Nach Stilling entstehen sie durch eine eigenthümliche hyaline Umwandlung des Protoplasmas abgestorbener und abgestossener Zellen. Die kleinen, den Corpora amylacea ähnlichen Formen kommen schon in der Prostata des Kindes vor und es hängt ihre Bildung damit zusammen, dass in den soliden Drüsensprossen ein Zerfall der Zellen in hyaline Schollen stattfindet, welche sich aneinanderlegen und durch Anlagerung neuen Materiales zu geschichteten Körpern werden. Das Pigment, das manche enthalten, stammt wahrscheinlich von gelben Körnern, welche bei bejahrten Individuen in einem Theil der Drüsenepithelien eingeschlossen sind.

Nach Stilling kommt bei alten und jungen Individuen auch eine *hyaline Entartung der Muskelfasern* vor, namentlich nach fieberhaften Krankheiten. Bei älteren Individuen erfährt die äusserste Lage der bindegewebigen Wand der Drüsenkanäle eine hyaline Verdickung, welche unter Umständen das Lumen verlegen kann und dadurch die Retention von Secret und die Bildung von Concrementen begünstigt.

Im höheren Alter stellt sich sehr häufig eine **Vergrösserung der Prostata** ein, wobei bald alle Theile gleichmässig, bald nur einzelne Lappen an Masse zunehmen. Die Schnittfläche bleibt dabei entweder gleichmässig gebaut oder lässt knotige Herde erkennen, wobei meist auch die Oberfläche eine knollige Beschaffenheit zeigt.

Nehmen wesentlich die Seitenlappen an Masse zu, so wird die Harnröhre seitlich verengt; durch einseitige Hypertrophie wird sie seitlich verschoben. Bei starker Zunahme des hinteren Mittelstückes wird die Hinterwand des Blasenhalses und des Anfangstheils der Harnröhre nach

nnen vorgetrieben. Alle diese Veränderungen können ein mehr oder ninder erhebliches Hinderniss für die Harnentleerung bilden.

Sowohl bei der **diffusen** als auch bei der **knotigen Hypertrophie** kann es sich nur um eine Zunahme des fibromusculären Gewebes (Fibronyome) handeln, während das Drüsengewebe unverändert bleibt oder ıtrophisch wird oder cystisch entartet. Häufig nimmt indessen auch die)rüsensubstanz zu, unter Umständen so bedeutend, dass sie gegenüber lem fibromusculären Gewebe vorwiegt, so dass man die Bildung als ;landuläre Hyperplasie bezeichnen muss. Manche Autoren zählen ie auch zu den Adenomen.

Destruirende Adenome und **Carcinome** sind im Ganzen selten, önnen indessen sowohl bei jungen Individuen als auch im höheren Alter uftreten und bilden knotige, meist weiche Tumoren, welche nach dem ,umen der Harnröhre oder des Blasenhalses vorspringen und bei weiterem Vachsthum auch auf die Nachbarschaft übergreifen. Bei Zerfall der Ieubildung bilden sich Geschwüre.

Am **Colliculus seminalis** kommen in seltenen Fällen als angeborene ildungen klappenähnliche grosse Schleimhautfalten vor, welche die Ent-erung des Urines hindern.

Die **Cowper'schen Drüsen** sind zwei, 6—8 mm Durchmesser hal-nde, gelappte Drüschen, welche in der Pars membranacea der Harn-ihre unmittelbar hinter dem Bulbus des Corpus cavernosum urogenitale ;gen. Bei Entzündungen der Harnröhre gerathen sie nicht selten eben-lls in Entzündung, schwellen an, ragen in das Lumen der Harnröhre ır und vereitern unter Umständen. Bei chronischen Entzündungen ınnen sie sich dauernd vergrössern und durch Verdichtung des Stroma rhärten. Bei Verschliessung der Ausführungsgänge bilden sich zu-ilen kleine Retentionscystchen, welche bei Kindern die Entleerung des rines hindern können (Elbogen).

Literatur zur pathologischen Anatomie der Prostata und der Cowper'schen Drüsen.

raud, *Des maladies de la prostate*, 1857.
lroth, *Krebs*, *v. Langenbeck's Arch. X.*
per, *Z. Pathol. d. Tractus urogen. senilis*, *Virch. Arch.* 126. *Bd.* 1891.
ft, *Krebs*, *Trans. of the Path. Soc. XIX* 1869.
iam, *Essai s. l'inflamm. subaiguë de la prostate*, *Paris* 1865.
lenil, *Rech sur l'altérat. sénile de la prostate*, *Paris* 1866.
ogen, *Cysten der Ausführungsgänge der Cowp. Drüsen*, *Zeitschr. f. Heilk. VII* 1887.
;lisch, *Cysten*, *Wiener med. Jahrb.* 1873 *u.* 1874.
rlain, *De la prostatorrhé etc.*, *Paris* 1860.
ın, *Ueber die verschiedenen Leiden der Prostata*, *Berlin* 1869.
ıau, *Ueber einen Fall von eiteriger Prostatitis bei Pyämie*, *Beitr. v. Ziegler IV* 1888.
;he, *On diseases of prost. gland.*, *Dublin* 1870.
'sen, *Concrementbildung und Hypertrophie*, *Nord. med. Arkiv II u. VI.*
uste, *Ueber den primären Krebs der Prostata*, *I.-D. München* 1885.
gerhans, *Bau der Prostata*, *Virch. Arch.* 61. *Bd.*
ıhka, *Mittelstück der Prostata*, *Virch. Arch.* 34. *Bd.*
ıany, *De la prostatite aiguë*, *Paris* 1865.
li, *Hypertrophie der Prostata*, *Virch. Arch.* 27. *Bd.*
itzky, *Bildung der Concremente*, *Virch. Arch.* 16. *Bd.*
ıet *et* **Herrmann**, *Epitheliom der Cowp. Drüse*, *Journ. de l'anat. XX* 1884.
er, *Ueber Prostataconcretionen*, *Zeitschr. f. klin. Med. XVI* 1889.
ı, *Krankheiten d. Prostata*, *Handb. der Chir. v. Pitha und Billroth III.*
ing, *Function der Prostata und Entstehung von Concrementen*, *Virch. Arch.* 98. *Bd.*, *und Cowper'sche Drüse*, *Virch. Arch.* 100. *Bd.*
ınd, *De la prostatite aiguë*, *Thèse de Paris* 1858.

Thompson, *The diseases of the Prostata, III. ed. London* 1868, *und Hypertrophie der Prostata, Brit. med. Journ.* 1886, *ref. Fortschr. d. Med. IV* 1886.
Tolmatscheff, *Cysten, Virch. Arch.* 49. *Bd.*
Virchow, *Die krankh. Geschwülste III.*
Wyss, *Heterologe Neubildungen, Virch. Arch.* 35. *Bd.*

§ 329. Der **Penis** besteht, von der Hautdecke abgesehen, aus der Pars cavernosa des Urogenitalkanales oder der Urethra und aus den im Genitalhöcker entstandenen Schwellkörpern. Im Gebiete der ersteren hat sich der äussere Theil der musculösen Wand des Urogenitalkanales in ein aus cavernösen, unter einander communicirenden Bluträumen bestehendes Gewebe umgewandelt, in dessen oberen Theilen die durch eine Schleimhaut und eine dünne, mit den muskelzellenhaltigen Wänden der cavernösen Bluträume in Zusammenhang stehende Muskellage abgegrenzte Harnröhre liegt. Am proximalen Ende bildet der paarig angelegte, aber zu einem einfachen Organ vereinigte Schwellkörper den Bulbus, am distalen Ende die Glans penis.

Die am Genitalhöcker entstandenen, von einer derben Hülle umgebenen Corpora cavernosa penis entspringen an den Schambeinästen und legen sich auf die dorsale Fläche der Harnröhre, um an der Hinterfläche der Eichel in den als Sulcus coronarius bezeichneten Furchen zu enden. Ihre Bluträume sind grösser und unregelmässiger als diejenigen des Schwellkörpers der Urethra. Die Hautdecke der Schwellkörper bildet am vorderen Ende des Schaftes des Penis eine Duplicatur, welche die Eichel bedeckt und als Präputium bezeichnet wird.

Vollständiger **Mangel des Penis** kommt neben anderen Defecten an den äusseren Geschlechtstheilen vor, ist indessen sehr selten. **Verdoppelung** desselben, sowie eine Bildung zweier Kanäle innerhalb eines Penis, von denen der eine dem Harn, der andere dem Geschlechtsapparat zum Abflussrohr dient, ist ebenfalls selten. Häufiger kommt eine **kümmerliche Ausbildung des Penis** vor, wodurch er sich in seinem Aussehen mehr oder weniger der Clitoris nähert. Meist ist damit eine **Hypospadie** verbunden, d. h. eine Verlagerung der Urethralöffnung nach hinten, so dass dieselbe entweder an der Unterseite der Eichel oder des Peniskörpers oder an der Wurzel des Penis oder endlich sogar hinter dem Scrotum (Hypospadia perineo-scrotalis) liegt (vergl. Fig. 374, p. 732).

Als **Epispadie** (Fig. 373, p. 732) bezeichnet man eine Verlagerung der Harnröhrenöffnung an die dorsale Seite des Penis. Sie ist seltener als die Hypospadie und beruht auf einem mangelhaften oder verspäteten Schluss des Beckens, so dass die Kloake früher in eine Darm- und Geschlechtsöffnung getheilt wird (Thiersch). Unter Umständen bleibt der Penis in der ganzen Länge gespalten, und es kann gleichzeitig eine Blasen- und Bauchspalte vorhanden sein.

Nicht selten ist eine abnorm starke Entwickelung, eine **Hypertrophie des Praeputiums**. Ist dabei die Praeputialöffnung verengt, so dass das Praeputium nicht zurückgeschoben werden kann, so bezeichnet man dies als **hypertrophische Phimose**. Totaler **Mangel** des Praeputiums ist selten, häufiger eine **abnorme Kürze** desselben.

An den Hautdecken des Penis und an der Eichel kommen namentlich die als Herpes, Ekzem, Ulcus molle, syphilitische Initialsklerose und Ulcus induratum, breites Condylom, Erysipel, Tuberculose, Elephantiasis, spitzes Condylom, Hauthorn und als Carcinom bezeichneten Hautaffectionen vor (vergl. die pathologische Anatomie der Haut).

Die Carcinome entwickeln sich am häufigsten an der Eichel und am raeputium und treten sowohl in Form mächtiger papillärer Wucherungen ls auch in Form von Geschwüren auf. Unter Umständen wird der anze Penis von der Wucherung ergriffen und zerstört.

Entzündung der Eichel wird als **Balanitis**, solche des inneren lattes des Praeputiums als **Posthitis** bezeichnet. Sie können einer der ben erwähnten Formen der Hautentzündung angehören, werden indessen icht selten auch durch Zersetzung des bei Mangel an Reinlichkeit unter er Vorhaut sich ansammelnden Talgdrüsensecretes (Smegma), sowie urch zersetzten oder mit infectiösem Eiter gemischten Urin, oder durch iterigen Ausfluss aus der Harnröhre (Gonorrhoe, Schanker) verursacht. ach FRIEDREICH werden die bei Diabetes vorkommenden Entzündungen urch Aspergilluswucherungen unter der Vorhaut hervorgerufen. Das raeputium schwillt dabei durch Oedem meist mächtig an. Kann die orgeschobene Vorhaut infolge der Schwellung nicht zurückgezogen werden, bezeichnet man dies als **entzündliche Phimosis**; kann die zurückeschobene Vorhaut nicht mehr vorgeschoben werden, als **Paraphimosis**. ei schweren Formen der Entzündung entstehen Geschwüre, zuweilen ogar gangränöse Nekrose der Eichel und des Praeputiums. Bei Heilung ceröser Processe können sich Verwachsungen zwischen der Eichel und m Praeputium bilden.

Unter dem Praeputium liegende, aus Smegma und abgestossenen pithelzellen bestehende Secretmassen können sich bei enger Vorhaut it harnsauren Salzen, Kalk etc. incrustiren, so dass sich Concremente, **raeputialsteine** bilden. Unter Umständen gelangen auch mit dem Urin gehende Concremente unter die Vorhaut und vergrössern sich hier iter.

Von den Veränderungen der **Schwellkörper** des Penis sind die rreissungen, Verletzungen und Quetschungen die wichtigsten, da sie starken Blutungen führen und häufig mit mehr oder minder erhebher, durch narbige Induration und Verödung des cavernösen Gewebes lingter Verunstaltung des Penis heilen.

Entzündungen der Schwellkörper kommen am häufigsten nach Entndungen der Haut oder der Harnröhre sowie nach Traumen vor, nen indessen auch bei verschiedenen Infectionskrankheiten wie Pyämie, riola, Typhus u. s. w. auftreten. Sie sind durch Schwellung der wellkörper ausgezeichnet und können zu Vereiterung und Gangrän weiterhin zu narbiger Verunstaltung des Gewebes führen. Zulen entstehen nach Entzündungen knotige Verhärtungen der Schwellper.

In seltenen Fällen stellt sich nach voraufgegangenen Entzündungen partielle Verknöcherung des Bindegewebes der Schwellkörper ein, häufigsten in der Scheidewand der Corpora cavernosa penis.

Das **Scrotum** ist ein von der Haut gebildeter Sack, der paarig angt ist und sich in der median verlaufenden Raphe vereinigt. In em subcutanen Gewebe liegt eine Lage glatter Muskelfasern, die ica dartos.

Die Veränderungen des Scrotums stimmen mit denjenigen der äusseren t überein. Besonders häufig kommen Elephantiasis, Ekzema margim und Carcinom (bei Schornsteinfegern und Paraffinarbeitern) vor. er sind Dermoide und Teratome mit verschiedenen Gewebsformationen Scrotum verhältnissmässig häufig.

Bergh, *Epispadie*, *Virch. Arch.* 41. *Bd.*
Cornil et **Berger**, *Inclusion scrotale*, *Arch. de phys.* V 1
Englisch, *Eulenburg's Realencyklop. Art. Penis.*
Fischer, *Melanosarkom des Penis*, *Dtsch. Zeitschr. f. Chi*
Kaufmann, *Verletzungen u. Krankh. d. Harnröhre u. d.*
Kraske, *Tuberculose der Penis*, *Beitr. v. Ziegler*, X 1891
Niehus, *Beitr. zur Pathologie der Cavernitis chronica* (*E*
Roth, *Der angeborene Defect des Praeputiums*, *Correspbl.*
Thiersch, *Epispadie*, *Arch. d. Heilk.* X 1869.
Touton, *Ueber Folliculitis praeputialis*, *Arch. f. Derm.* 18
Turuffi, *Sui canali anomali del Pene*, *Bull. delle Sc. Me*
Zahn, *Ueber Praeputialsteine*, *Virch. Arch.* 62. *Bd.*
Zeller, *Zur Casuistik d. Praeputialsteine*, v. *Langenbeck's*

II. Pathologische Anatomie des weiblic

1. Pathologische Anatomie

§ 330. Das **Ovarium** bildet nach Eint
ovales abgeplattetes Organ von 3—5 cm Lä
kleinen Beckens in einer von dem hinteren
gebildeten Falte des Peritoneums gelegen is
sich vollständig über das Ligamentum latum
sitzt keine abziehbare peritoneale Hülle, er
Bauchhöhle eingeschoben, und das Bauchfell
heftungsstelle des Ovariums mit einem schar

Die freie Oberfläche des Organes ist n
Cylinderepithelien bedeckt, unter wel
dichte fibröse Gewebsschicht liegt. An dies
Vielfaches breitere Zone der Eifollikel, die
Parenchymschicht (Waldeyer) an, w
Hilus unterbrochen wird, wo aus dem Ligan
Lymphgefässe, sowie die Nerven in das O
dieser Zone ist ein sehr zellreiches Bindege
man rundliche Höhlen von 0,042 bis 15,0 mm
Follikel von 0,042 bis 0,15 mm Durchmesse
äusseren Theilen der Parenchymschicht liege
bedeutend an Zahl. Sie werden als Prim
bestehen aus einem einfachen Lager niedr
thelien und einem Ei, welches das Centrum e
gebildete Höhle vollkommen ausfüllt. Etwa
in der Umgebung des Eies eine mehrfache
grössere von 0,5 bis 5,0 mm Durchmesser
kubischer Epithelzellen (Membrana gran
enthalten eine mit Flüssigkeit (Liquor f
Höhle. Das Ei liegt excentrisch, umgeben v
in grösseren Follikeln hügelartig in das Lu
s. Discus proligerus) und in der Umg
Lage cylindrischer Zellen bildet, welche de
selbst hat an Grösse erheblich zugenommen
nösen radiär gestreiften Hülle (Zona pell

Die mit centralen Höhlen versehenen Fol
Follikel bezeichnet. Sie sind gegen da

gewebige Umhüllung (Theca folliculi) abgegrenzt, welche sich aus einer äusseren dicht-fibrillären (Tunica fibrosa) und einer innern zell- und gefässreichen (Tunica propria) Schicht zusammensetzt.

Die grösseren GRAAF'schen Follikel liegen in der tiefen Schicht der Parenchymschicht, drängen sich aber bei ihrer Vergrösserung mehr und mehr nach der Oberfläche und schieben die anderen Follikel zur Seite. Schliesslich prominiren sie über die Oberfläche und sind dann nur von einer zarten Bindegewebshülle bedeckt, deren am stärksten prominirender Abschnitt stark verdünnt und gefässlos ist (Macula pellucida folliculi).

Die Zahl der in einem Ovarium liegenden grösseren Follikel ist nur gering. Follikel von der oben als Maximum angegebenen Grösse enthält ein Ovarium normaler Weise nur einen oder zwei.

Der centrale, dem Hilus benachbarte Theil des Ovariums, die Hilusschicht oder die Marksubstanz ist äusserst reich an Gefässen, so dass das bindegewebige Stroma gegen dieselben stark zurücktritt. Die Arterien sind korkzieherartig gewunden, die Venen weit. Im Stroma liegen glatte Muskelzellen, welche vom Ligamentum ovarii stammen. Follikel enthält die Hilussubstanz gewöhnlich keine, doch ist es nicht selten, dass einzelne Follikel mehr oder weniger in das Hilusstroma vorgeschoben sind.

Die Bildung der specifischen Bestandtheile des Eierstockes wird im dritten Monat des Fötallebens dadurch eingeleitet, dass das Keimepithel der Eierstocksanlage wuchert und Blindschläuche in das naheliegende Bindegewebslager der zukünftigen Rindenschicht eintreibt.

Indem diese Schläuche sich ramificiren und untereinander in Verbindung treten, bildet sich ein Netzwerk, dessen Zellstränge durch das wuchernde Bindegewebsstroma in Zellhaufen abgeschnürt werden, welche eine centrale, grössere Zelle enthalten und nichts anderes sind als die Primärfollikel. Die Einwucherung des Epithels setzt sich noch etwas über die Geburt hinaus fort. Nach PALADINO soll bis zum Klimax eine Regeneration des Eierstockparenchyms stattfinden. Von anderen Autoren (KOSTER, GUSSEROW, NAGEL) werden Abschnürungen von Keimepithel, die im höheren Alter vorkommen, für pathologisch angesehen und mit chronischen Entzündungen in Verbindung gebracht.

Das Ovarium der Neugeborenen bildet ein verhältnissmässig langes glattes Organ mit glatter, aber häufig mit Einkerbungen versehener Oberfläche, welches mit den Jahren an Grösse zunimmt und erst nach Eintritt der Geschlechtsreife seine grösste Ausbildung erhält. Einzelne kleine, Flüssigkeit enthaltende Bläschen kommen schon im Eierstock des Neugeborenen vor. Völlig reife Follikel bilden sich erst zur Zeit der Geschlechtsreife.

Mangel beider Ovarien scheint nur gleichzeitig mit anderen hochgradigen Missbildungen im Gebiete des Geschlechtsapparates vorzukommen. Ebenso ist auch **Mangel eines Ovariums** meistens mit Missbildung der gleichseitigen Tube und des Uterus (Uterus bicornis, U. unicornis, Mangel der Tube) verbunden, doch sind auch Fälle beobachtet, in denen Uterus und Tuben normal ausgebildet waren.

In einem Theil der Fälle ist der Mangel eines Ovariums und des abdominalen Endes der gleichseitigen Tube auf eine Abschnürung durch Axendrehung oder durch Adhäsionsstränge zurückzuführen, ein Vorkommniss, welches unter Umständen auch extrauterin eintritt. Das abgeschnürte Ovarium kann, falls es sich nicht anderswo fixirt und weiter entwickelt, resorbirt werden oder verkalken.

Hypoplasie der Ovarien ist nicht selten und kann sowohl die erste Entwickelung in der Fötalzeit, als auch die postembryonale Ausbildung betreffen. Die Grösse und die Gestalt der Ovarien ist schon in den Grenzen des Physiologischen sehr verschieden; namentlich wechselnd ist das Verhältniss der Länge zu den Dickendimensionen, doch ist auch die Masse des Organes erheblicher Schwankung unterworfen. Von einer Hypoplasie der Ovarien kann man sprechen, wenn sie in den Jahren der Geschlechtsreife noch die Grösse kindlicher Ovarien besitzen und eine Reifung der Follikel ausbleibt oder wenigstens erst sehr spät eintritt. Gleichzeitig kann auch noch eine spärliche Entwickelung von Primärfollikeln und Eiern vorhanden sein, so dass das Organ wesentlich aus zellreichem Bindegewebe besteht und keine oder nur wenige mit blossem Auge sichtbare Bläschen enthält.

Am häufigsten kommt eine Hypoplasie der Ovarien bei allgemeiner Zwerghaftigkeit und mangelhafter Entwickelung des Körpers, bei Kretinismus und bei Chlorose (Virchow) vor. Der übrige Theil des Geschlechtsapparates ist dabei bald wohl entwickelt, bald ebenfalls verkümmert. Eine Abhängigkeit der Entwickelung der Geschlechtsgänge von der Ausbildung der Keimdrüsen scheint nicht zu bestehen.

Als **hypertrophisch** sind **Ovarien** zu bezeichnen, welche über die als Maximum angenommene Grösse hinausgehen und dabei gleichzeitig zahlreiche Follikel enthalten (vergl. § 331). Es kommen Ovarien vor, welche 7 und 8 cm Länge besitzen. In gewissem Sinne kann man auch eine prämature Reifung von Follikeln im Kindesalter, welche nicht selten vorkommt und mehrfach bei Neugeborenen beobachtet (Slavjanski, de Sinéty) ist, der Hypertrophie zuzählen.

Ueberzählige Ovarien sind in mehreren Fällen (Grohé, Klebs, de Sinéty, Winkel, Olshausen) beobachtet und entstehen dadurch, dass die Anlage eines Ovariums in zwei Theile getheilt wird, oder dass von einem Ovarium mehrere Theile mehr oder weniger vollkommen abgeschnürt werden. Nicht selten findet man an den Ovarien kleine knopfförmige Prominenzen, welche zuweilen durch tiefe, mit Cylinderepithel ausgekleidete Furchen vom übrigen Ovarialstroma abgegrenzt sind. Da dieselben den Bau der Albuginea besitzen, in seltenen Fällen auch Follikel enthalten, so kann man in ihnen den geringsten Grad der Abspaltung von Ovarialgewebe sehen.

Ovarien können bei ihrem Descensus in den Processus vaginalis peritonei gelangen. Unter Umständen wird im späteren Leben das Ovarium in den Bruchsack einer Inguinalhernie gezogen und es kann auch durch den Cruralkanal, durch die Incisura ischiadica, durch die Gefässlücke der Membrana obturatoria (Kiwisch) nach aussen treten. Es kann ferner die hintere Vaginalwand vorstülpen und so in die Vagina oder sogar vor die Vulva (Ovariocele vaginalis) treten, doch sind alle diese Vorkommnisse selten.

Literatur über Missbildung und Abschnürung der Ovarien.

Baumgarten, *Zwei Fälle von Abschnürung der Ovarien, Virch. Arch.* 97. *Bd.*
Eppinger, *Prager Vierteljahrsschr.* 1873.
Falk, *Ueberzählige Eierstöcke und Eileiter, Berl. klin. Wochenschr.* 1891.
Fraenkel, *Ueber Stieldrehung an Ovarien, Virch. Arch.* 91. *Bd.*
Grohé, *Ueber den Bau und das Wachsthum des menschlichen Eierstocks und über einige krankhafte Störungen desselben, Virch. Arch.* 26. *Bd.*
Heschl, *Oesterr. Zeitschr. f. prakt. Heilk.* 1862.
Klob, *Pathol. Anat. der weiblichen Sexualorgane, Wien* 1864.
Meyer, *Entwickelung der Ovarien, Arch. f. Gyn. XXXIII* 1884.

agel, *Das menschl. Ei, Arch. f. mikrosk. Anat.* 31. *Bd.* 1888.
lshausen, *Die Krankheiten der Ovarien, Handb. d. Frauenkrankheiten II, Stuttgart* 1886.
ibbert, *Compensatorische Hypertrophie der Geschlechtsdrüsen, Virch. Arch.* 120. *Bd.* 1890.
hantz, *Vier Fälle v. accessorischen Ovarien, I.-D. Kiel* 1890.
Sinéty, *Rech. sur l'ovaire du foetus et de l'enfant nouveau-né, Arch. de phys. II* 1875.
kitansky, *Ueber Abschnürung der Tube und Ovarien und über Strangulation der letzteren durch Axendrehung, Wiener allg. med. Zeitung* 1860.
rchow, *Ueber die Chlorose etc., Berlin* 1872.
aldeyer, *Eierstock und Ei, Leipzig* 1870.
Weitere diesbezügliche Literatur enthält § 331.

§ 331. Die Zahl der Eifollikel ist nach Vollendung der Follikel-
dung in der Zeit nach der Geburt am grössten und nimmt von dieser
it an wieder ab. Die grösste Zahl der Eier geht innerhalb der Ovarien
eder zu Grunde und ebenso verschwinden auch die meisten Follikel im
ufe des Lebens wieder, ohne zur Entleerung des Eies gekommen zu
n. Bei dieser Rückbildung wird der Inhalt des Follikels resorbirt und
rch eine grosszellige Wucherung der Follikelwand substituirt; bei
sseren Follikeln kann der Follikelinhalt auch von sternförmigen, unter-
ander anastomosirenden Bildungszellen durchzogen und weiterhin in
ndegewebe umgewandelt werden. Das grosszellige Gewebe der wuchern-
Theca folliculi wandelt sich später in Bindegewebe um, welches dem-
igen des übrigen Ovarialstroma gleich ist.

Ein Theil der Follikel, welcher die Reife erreicht und dabei zu den
§ 330 erwähnten grossen Bläschen heranwächst, entleert seinen Inhalt
die Bauchhöhle, und das ausgestossene Ei wird unter normalen Ver-
nissen von der Tube aufgenommen. Diese Entleerung erfolgt haupt-
hlich zur Zeit der Menstruation, seltener ausserhalb derselben, und
d durch eine Vermehrung des Follikelinhaltes herbeigeführt, zufolge
en die Albuginea und die Theca folliculi an dem über die Eierstocks-
rfläche sich erhebenden Theil des Follikels sich verdünnen und schliess-
einreissen. Erfolgt bei Berstung des Follikels keine Blutung, so
t sich die Höhle desselben mit einer gelatinös aussehenden Masse;
wie das gewöhnlich geschieht, eine Blutung aufgetreten, so wird das
nen wesentlich durch geronnenes Blut eingenommen, welches später-
eine braune Färbung erhält.

Schon vor dem Bersten des Follikels stellt sich in der inneren Schicht
Theca folliculi eine Wucherung ein, welche nach der Berstung noch
mmt und in der Umgebung der blutigen oder gelatinösen Füllmasse
in Falten gelegte, ziemlich dicke, aus einem grosszelligen Keim-
ebe und jungen Blutgefässen bestehende Umhüllung bildet. Da die-
gelb gefärbt ist und vermöge ihrer erheblichen Dicke stark hervor-
so hat das ganze Gebilde den Namen **Corpus luteum** erhalten.

Der Durchmesser eines Corpus luteum beträgt zur Zeit seiner höch-
Ausbildung in der zweiten bis dritten Woche nach der Berstung
8—15 mm. Seine Grösse hängt wesentlich von der Grösse des im
rum liegenden Blutcoagulums ab. Beim Untergang des Eies erfolgt
in wenigen Monaten eine Rückbildung desselben, bei welcher das
ernde Keimgewebe der Theca folliculi zu einem vom übrigen Ovarial-
na nicht mehr verschiedenen Gewebe sich umwandelt, während der
(Fig. 412*c*) zu einer homogenen, glänzenden, zellarmen Binde-
bsmasse (Corpus fibrosum) wird, die nach einiger Zeit ebenfalls ver-
ndet, nur im höheren Alter sich dauernd erhält. War bei der
ung eine Blutung erfolgt, so enthalten das in der Rückbildung be-

sagittaler Richtung verbunden ist. Das Keimepithel an der (
bleibt erhalten; die noch vorhandenen Eier und Follikel gehe
im Allgemeinen zu Grunde. Nach WALDEYER liegen im Pare
einer gewissen Zeit mattglänzende Zellen zerstreut, welche w
lich als Reste des Follikelepithels anzusehen sind. Zuweilen f
noch in hohem Greisenalter vereinzelte Follikel. Fibröse Körp
in Ovarien von Greisinnen wohl nie und sind oft in grosser
handen. Es erklärt sich dies dadurch, dass bei Abnahme der
function die Rückbildung der Corpora lutea unvollkommen w
Gefässe des Hilusstroma zeigen zum Theil bedeutende Verdick
Intima, sowie hyaline Entartungen der ganzen Wand, zuweilen
kalkungen.

Die meisten **Veränderungen der Ovarien** stellen sich in
ihrer grössten Thätigkeit ein, und ein Theil derselben hängt
dem Process der Eireifung und Losstossung zusammen. Bei me
und durch Beischlaf herbeigeführten Congestionen im Gebiete
schlechtsapparates kommt es nicht selten zu **Blutungen**, wobei
sowohl in die Follikel austreten als auch im Stroma sich
kann. Geringe Blutungen geben dem Follikelinhalt rothe Färl
bilden im Stroma kleine hämorrhagische Herde. Grössere
können eine Erweiterung der Follikel bis zu Haselnuss- und
grösse bedingen und bei Infiltration des Parenchyms eine ganz b
Schwellung des ganzen Ovariums herbeiführen. Bei stärkere
in einem geplatzten Follikel kann Blut in die Bauchhöhle e
sich im Grunde des Beckens sammeln und hier gerinnen. Fi
in der Umgebnng der Ovarien und des Uterus Verwachsungsm
so sammelt sich das ergossene Blut in den von ihnen begrenzte
an (Haematocele retrouterina). Bleibt im Grunde des Beckens
klumpen liegen, so stellen sich in der Umgebung Entzündung
webswucherung ein, welche zur Bildung von Adhäsionsmembranen
den benachbarten Theilen führen.

Nach starken Follikelblutungen können die betreffenden
Grunde gehen, stärkere Blutungen im Stroma werden eine Z
von kleinen Follikeln, unter Umständen auch von Stroma her
Der Follikelblutung scheint sowohl eine cystische Entartung als
Verödung des Follikels nachfolgen zu können; wo Primärfollike

varialparenchym, wobei sich entweder perivasculär gelegene Zellzüge ler aber grössere knötchenförmige Herde bilden.

Findet in einem Ovarium gleichzeitig eine Reifung zahlreicher Follikel att, oder kommen die in normaler Reihenfolge reifenden Follikel nicht ım Platzen, so erscheint das Ovarium schliesslich fast ganz aus Cystchen ısammengesetzt und erfährt zugleich eine nicht unerhebliche Vergrösse-ıng. Man hat dies meistens bereits als eine cystische Degeneration be-ichnet, allein es ist dieser Ausdruck, solange die Follikel die Grösse nes dem Platzen nahen Follikels nicht überschreiten, und solange die ier noch erhalten sind, nicht gerechtfertigt. Es ist richtiger, dies als ne **folliculäre Hypertrophie** anzusehen. Worauf das Ausbleiben des erstens beruht, ist häufig nicht mit Sicherheit zu sagen. In manchen ällen scheint eine pathologische Widerstandsfähigheit der Follikelmem-ran und eine abnorme Dicke der Albuginea die Ursache zu sein.

Die Entzündung der Ovarien, die **Oophoritis**, verdankt ihre Ent-ehung meistens einer Fortleitung von Entzündungsprocessen des Uterus ıd der Tube oder des Peritoneums (Fig. 411), gelegentlich auch anderer enachbarter Gewebe, doch können sich, wie oben erwähnt, Entzündungs-rocesse auch an Hämorrhagieen in das Parenchym der Ovarien an-hliessen.

Ueber hämatogene Entzündungen sind nur wenige Beobachtungen emacht worden, doch sollen nach SLAVJANSKI bei acuten Exanthemen, yphus, Septikämie, sowie nach Phosphor- und Arsenikvergiftung nicht lten Degenerationsprocesse, namentlich körnige Trübung und ttige Entartung am Epithel der Follikel und an den Eiern vorkommen, ıfolge deren der Follikelinhalt sich trüben und die Zellen zu Grunde ehen können. Weiterhin tritt nach ihm Atrophie und Verödung des ollikels ein. Bei acuten Entzündungen der Geschlechtsorgane, wie sie ıweilen bei Typhus, in späteren Stadien der Cholera und anderen In-ctionskrankheiten vorkommen, werden auch im Ovarium Schwellungen owie Blutungen beobachtet. Bei acuten heftigen Entzündungen, wie sie amentlich bei pyämischer und septischer Infection des Uterus (im Puer-erium) und des Peritoneums vorkommen, kann der Eierstock in hohem rade anschwellen und zugleich eine weiche, teigige Consistenz erhalten. as Gewebe ist dabei mehr oder minder geröthet, stark durchfeuchtet)ophoritis serosa), nicht selten von hämorrhagischen Herden). haemorrhagica) durchsetzt. Die Follikel enthalten oft trübe terige Flüssigkeit. Stellt sich Vereiterung (Ooph. purulenta) ein, erscheinen da und dort verwaschene gelbe Flecken und Streifen, nerhalb welcher das Gewebe sich verflüssigt, so dass Abscesse mit rfetzten Wandungen entstehen. Unter Umständen verfällt der ganze erstock der Nekrose und Vereiterung (Ooph. necrotica). In anderen ltenen Fällen ist die Entzündung wesentlich auf einzelne Follikel be-hränkt, deren Inhalt sich dabei durch Eiteransammlung trübt.

Führt der Process nicht zum Tode, so kann der Ovarialabscess durch ıe Granulationsmembran und durch Bindegewebe abgeschlossen werden. folgt danach eine Secretion von Seiten der Abscesswand, so können h Eitersäcke von erheblicher Grösse bilden.

Ovarialabscesse, welche ohne voraufgegangene puerperale Infection tstanden sind, sind ziemlich selten. Am häufigsten kommen sie noch ch eiterigen (gonorrhoischen) Entzündungen der Uterin- und Tubar-ıleimhaut, nach Operationen an den Beckenorganen, die von pyämischei

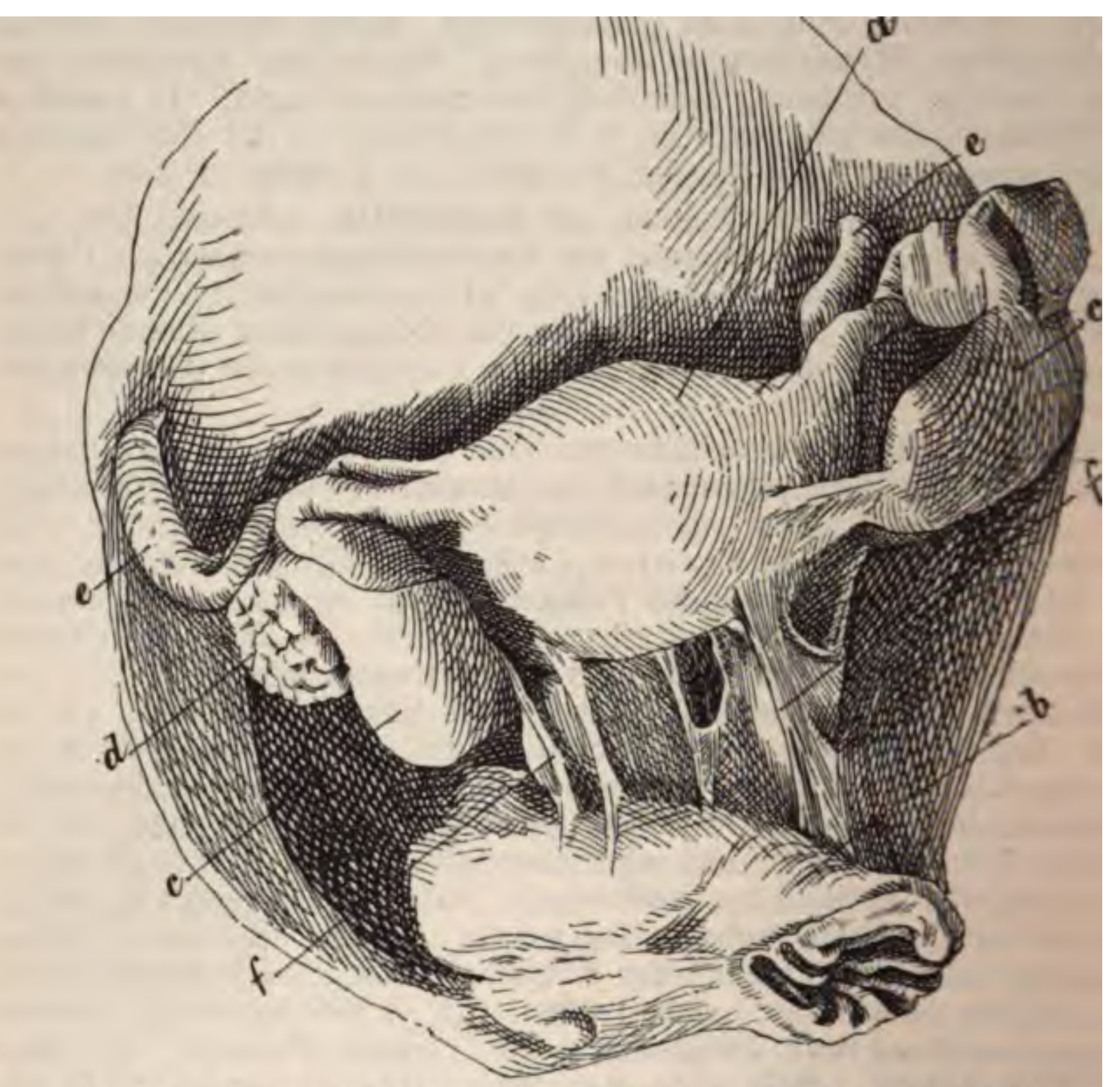

Fig. 411. Perimetritische Verwachsung des Uterus, Hydros
und Schrumpfung der Ovarien bei einer Frau von 43 Jahren. *a* Uterus. *b*
c c_1 Erweiterte Tuben. *d* Ovarium. *e* Verdicktes rundes Ligament. *f* Verwachs
branen zwischen Uterus und Rectum. Um $^1/_8$ verkleinert.

Schon die oben erwähnten menstruellen congestiven Blutungen
zu mehr oder minder ausgebreiteter Follikelverödung, mit der z
auch eine Verhärtung des Organes verbunden ist. In noch er
Maasse ist dies der Fall, wenn das Ovarium Sitz einer stärker

Häufig sind die Spuren voraufgegangener Entzündungen schon äusser-h wahrnehmbar; das Ovarium (Fig. 411 *d*) ist mit der Umgebung, mentlich mit den Tuben und dem Uterus durch lockere strang- und ndförmige, oder aber durch straffe kurze Adhäsionen verbunden, nicht lten gleichzeitig aus seiner Lage gebracht, besonders häufig an den terus herangezogen oder dem Grunde des DOUGLAS'schen Raumes ge-ähert. Zuweilen ist es ganz in neugebildete Adhäsionsmembranen ein-ebettet und so den Blicken bei der Untersuchung ganz entzogen.

Alle diese Veränderungen sind nun freilich zunächst nur die Residuen iner **Perioophoritis**, allein es bestehen dabei häufig zugleich auch Ver-inderungen des Eierstockes, welche von Entzündungen herrühren, die entweder den perioophoritischen Processen nachfolgten oder gleichzeitig nit denselben auftraten.

Der Eierstock zeigt ungewöhnlich tiefe und zahlreiche narbige Ein-ziehungen (Fig. 411 *d*), ist meist verkleinert und in seltenen Fällen zu einem runzeligen, kirschengrossen Gebilde zusammengeschrumpft. Die Parenchymveränderungen am Ovarium sind wesentlich durch atrophische Zustände, d. h. durch einen prämaturen Untergang von Follikeln (Figur 412 *a*) charakterisirt. Daneben können auch vergrösserte, cystisch ent-artete Follikel mit verdickter Follikelmembran vorhanden sein. Es ist

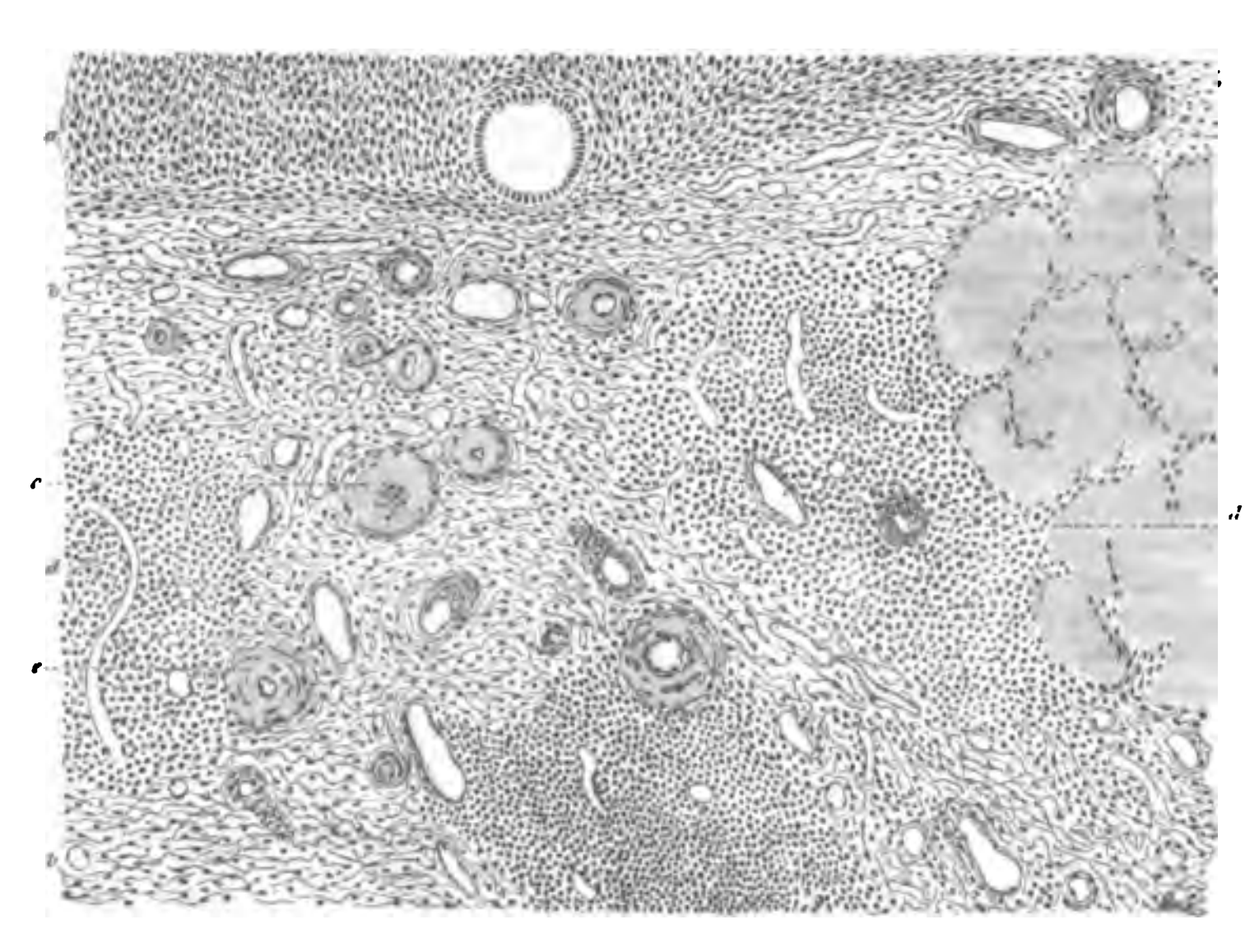

Fig. 412. Schnitt aus einem geschrumpften Ovarium (Fig. 411 *d*) mit zelligen Infiltrationsherden. *a* Atrophische Rindensubstanz mit einem einzigen Follikel. *b* Hilusschicht. *c* Corpus fibrosum. *d* Blutreiche zellige Herde. *e* Gefässe mit hyalin entarteten Wänden. In MÜLLER'scher Flüssigkeit gehärtetes, mit Alaunkarmin und neutralem Karmin gefärbtes, in Kanadabalsam eingeschlossenes Präparat. Vergr. 40.

ferner zuweilen auch eine Verdickung der Albuginea durch derbes fibröses Bindegewebe nachweislich. Im Bindegewebe der Parenchymschicht und der Hiluszone sind nur selten Veränderungen der Textur vorhanden, welche etwas für vorausgegangene Entzündungen Charakteristisches bieten würden, doch kommen gelegentlich Fälle vor, in denen das atrophische Gewebe noch von Herden kleiner Rundzellen (Fig. 412 *d*) durchsetzt ist,

welche namentlich in der Hilusschicht liegen. Gewebe, das den Charakter von Narbengewebe zeigt, kommt, von den fibrösen Körpern (*c*) abgesehen, nur selten vor, indem das Stroma des Ovariums eine grosse Regenerationsfähigkeit besitzt, so dass die Spuren der Entzündung wieder verwischt werden. Dagegen zeigt in geschrumpften Ovarien ein Theil der Gefässe hyaline Entartung und Verdickung ihrer Wände (*e*), einzelne sind auch obliterirt. Eine erhebliche Vergrösserung der Ovarien durch Bindegewebsentwickelung kommt durch Entzündung nicht zu Stande. Die fibrösen Hyperplasieen der Ovarien gehören den Fibromen und Fibrosarkomen an.

Tuberculose der Ovarien ist sehr selten, kommt indessen sowohl neben Tuberculose des Uterus und der Tuben, als auch ohne diese vor. Das Gewebe des Eierstockes enthält dabei kleine Knötchen und grössere käsige Knoten, die im Centrum erweicht sein können Unter Umständen erreicht das Ovarium die Grösse eines Hühnereies (GUSSEROW).

Literatur über die Reifung und Rückbildung der Eier und über die Bildung des Corpus luteum.

Benckiser, *Entstehung des Corpus luteum, Arch. f. Gyn. XXXIII* 1884.
van Beneden, *Rech. sur la maturation de l'oeuf etc.*, 1884.
Flemming, *Ueber Bildung der Richtungsfiguren im Ei bei Untergang der Graaf'schen Follikel, Arch. f. Anat.* 1885.
His, *Bildung des Corpus luteum, Schultze's Arch. I.*
Leopold, *Reifung der Follikel, Arch. f. Gyn. XX und XXI.*
Nagel, *Das menschliche Ei, Arch. f. mikrosk. Anat.* 31. *Bd.* 1888.
Paladino, *Ulteriori ricerche sulla distruzione e rinnovamento continuo del parenchima ovarico nei mammiferi, Napoli* 1887, *Anat. Anz. II* 1887, *und Arch. ital. de biol. IX* 1888.
Patenko, *Bildung der Corpora fibrosa, Virch. Arch.* 84. *Bd.*
Ruge, *Vorgänge am Eifollikel der Wirbelthiere, Morph. Jahrb. XV* 1889.
Slavjanski, *Zur norm. u. path. Anat. des Graaf'schen Bläschens, Virch. Arch.* 51. *Bd.*; *Rech. sur la régression des follicules de Graaf chez la femme, Arch. de phys. I* 1874.
Steinhaus, *Menstruation u. Ovulation, Leipzig* 1890.
Waldeyer, *Eierstock und Ei, Leipzig* 1870.

Literatur über Blutungen, Entzündungen und Tuberculose der Ovarien.

Albers, *Blutgeschwülste in den Eierstöcken, Dtsch. Klinik* 1853.
Boinet, *Traité pratique des ovaires, Paris* 1877.
Cornil *et* **Terillon**, *Anat. pathol. de la salpingite et de l'ovarite, Arch. de phys. X* 1887.
Dalche, *Oophoritis und Tuberculose, Annal. de gynéc.* 1885.
Gallard, *Leç. clin. s. la menstruation, Paris* 1885.
Gehle, *Ueber prim. Tubercul. d. weibl. Genital., I.-D. Heidelberg* 1881.
Geil, *Ueber Tuberculose der weibl. Geschlechtsorgane, I.-D. Erlangen* 1851.
Gottschalk, *Cavernöse Metamorphose der Ovarien, Arch. f. Gyn.* 32. *Bd.* 1888.
Gusserow, *De mul. genital. tuberculosi, I.-D. Berlin* 1859.
Hofmeier, *Schröder's Handb. d. Krankheiten d. weiblichen Geschlechtsorgane, Leipzig* 1889.
Klob, *Pathol. Anatomie der weiblichen Sexualorgane, Wien* 1864.
v. Krzywicki, *Neunundzwanzig Fälle von Urogenitaltuberculose, Beitr. v. Ziegler III* 1888.
Mordret, *Études anatomo-pathologiques et clin. sur les salpingo-ovarites, Paris* 1890.
Nagel, *Beitrag zur Anat. gesunder und kranker Ovarien, Arch. f. Gyn.* 31. *Bd.*
Olshausen, *Die Krankheiten der Ovarien, Handb. der Frauenkrankh. II, Stuttgart* 1886.
Puech, *Hämorrhagie, Gaz. méd. de Paris* 1858.
Robin, *Hämorrhagie, Gaz. des hôp.* 1857.
Rokitansky, *Tuberculose, Allg. Wien. med. Ztg.* 1860.
Schmelzer, *Ueber Oophoritis interstitialis, I.-D. Würzburg* 1877.
Slavjanski, *Oophoritis, Arch. f. Gyn. III*; *Inflammation des ovaires, Arch. de gyn. IIII* 1890.
Spaeth, *Ueber die Tuberculose der weiblichen Genitalien, I.-D. Strassburg* 1885.
Stratz, *Gynäk. Anatomie, Circulationsstörungen und Entzündungen der Ovarien und Tuben, Berlin* 1892.
Virchow, *Oophoritis, Ges. Abhandl.* 1856.
Winckel, *Die Pathologie der weibl. Sexualorgane, Leipzig* 1881; *Lehrbuch der Frauenkrankheiten, Leipzig* 1886.

§ 332. Bleibt innerhalb eines Ovariums die Berstung zur Reife ge-
ıngter Follikel aus, und findet auch keine Rückbildung derselben statt,
› kann es zu einer weiteren Vergrösserung derselben, zu einem **Hydrops
›llicularis** (Fig. 413 *d*) kommen.

Die Bedingungen, unter welchen diese Vergrösserungen stattfinden,
nd näher nicht gekannt, und es giebt auch die anatomische Unter-
ıchung keine Anhaltspunkte, um irgend einer Hypothese darüber eine
ste Stütze zu geben. Wahrscheinlich ist, dass eine abnorme Wider-
andsfähigkeit der Theca folliculi, eventuell auch der Albuginea die
rsache des Ausbleibens der Berstung ist. Der Inhalt der vergrösserten
›llikel ist meist klar, dem normalen Liquor folliculi gleich, nicht selten
dessen durch beigemischtes Blut und dessen Zerfallsproducte roth oder
'aun gefärbt.

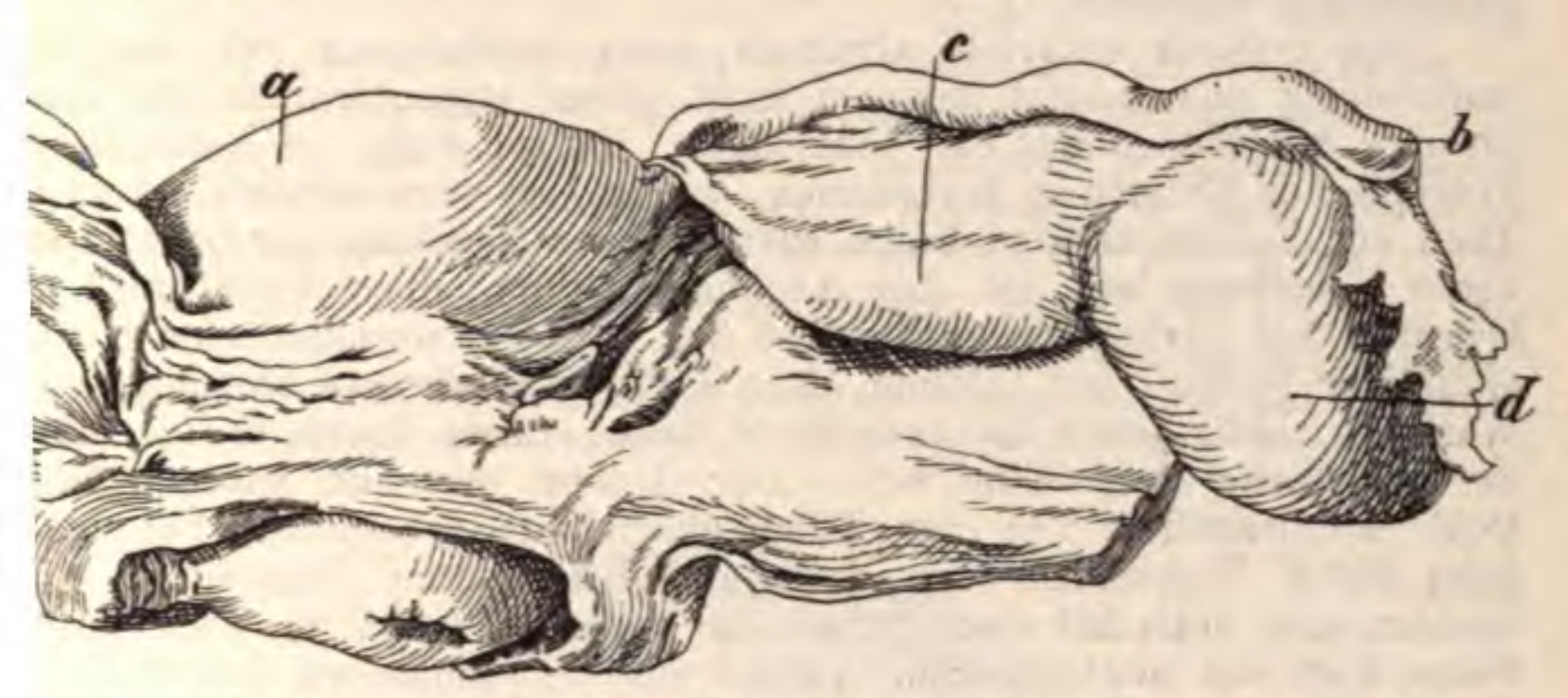

Fig. 413. Follicularcyste des Ovariums und retroflectirter Uterus.
Jterus. *b* Tube. *c* Ovarium. *d* Follicularcyste. Um $^{1}/_{6}$ verkleinert.

Zu Beginn ist es meist eine grössere Anzahl von Follikeln, die
lropisch entarten, und es können auch Vergrösserungen eines Ovariums
zu der Grösse einer Mannesfaust und darüber entstehen, welche durch
e ziemlich gleichmässige Erweiterung einer mehr oder minder grossen
zahl von Follikeln verursacht werden. Häufiger ist es nur e i n
llikel (Fig. 413 *d*), der sich stärker vergrössert, während die anderen
'ückbleiben. Im Laufe der Zeit kann derselbe zu Faustgrösse heran-
chsen und in seltenen Fällen sogar eine Cyste von der Grösse eines
nnskopfes und darüber bilden. Gehen gleichzeitig 2 bis 3 oder mehr
llikel eine stärkere hydropische Entartung ein, so können sie nach
'ophie der Scheidewände untereinander confluiren. Ueberschreitet die
ıssigkeitsansammlung in den Follikeln ein gewisses Maass, so geht das
gewöhnlich verloren, das Follikelepithel dagegen erhält sich und bildet
en einfachen Epithelbesatz von niedrigen, seltener von hohen Cylinder-
len. NEUMANN fand in einer grossen Follicularcyste zahllose Eier.

Nach aussen vom Epithellager kommt die bindegewebige Hülle,
che von der Theca folliculi gebildet wird. Beim Wachsthum der
ıte findet meist eine Bindegewebsbildung statt, so dass auch bei
ssen Cysten die Follikelmembran dicker bleibt als die äussere Be-
kung eines dem Platzen nahen Follikels. Hält die Gewebsneubildung
ht Schritt mit der Ausdehnung, so verdünnt sich die Wand am pro-
ıenten Theil der Cyste mehr und mehr und kann schliesslich bersten.

reicht, wohl hauptsächlich durch den Dr
dadurch auf die anderen Theile des Ova
Atrophie des übrigen Drüsengewebes zur F
selbst neben ziemlich grossen Cysten noch
nachzuweisen. Je grösser die Hauptcyste
Ovarialgewebe nur einen Anhang oder eine
Hauptcyste.

Besteht das vergrösserte Ovarium aus
ähnlicher Grösse, so pflegt zwischen den C
oder weniger atrophisch zu sein, doch tritt
erst bei erheblicher cystischer Entartung ei

Die cystische Entartung der Ovarien
doppelseitig auftreten.

Das cystisch entartete Ovarium kann
wachsungen sein, besitzt indessen nicht selt
förmige Adhäsionen mit der Umgebung. D
hydropischer Entartung vorkommen, so ist
Theil der Follicularcysten Folge entzündlich
deren Umgebung ist. Ist das Abdominalo
Ovarium fest verbunden, so kann es bei Be
entarteter Follikel zur Bildung einer Tubo-
Wandung theils durch die erweiterte Tube
der Eierstockcyste gebildet wird. Der Abfl
wohl hauptsächlich von der Tubarschleim
kann durch Verschluss oder Verlegung de
hindert sein, doch hat auch schon die nor
Folge, dass ein continuirlicher Abfluss des
stattfindet, dass vielmehr nur zeitweise ein
eintritt (Hydrops ovariorum profluens).

Der Follicularhydrops kommt fast nur
Function des Eierstockes vor, und es sind
des Eierstockes nichts anderes als dilatirte
gelben Körpern, welche zuweilen kleine Cys
entstehen können, ist sehr fraglich. Von
ROKITANSKY) wird es indessen angenommen

Parovarialcysten entstehen durch Dil
des Parovariums durch Anhäufung von Sec
Blättern des Ligamentum tubo-ovariale und
Grösse erreichen. Da einzelne Parovialsch
halb des Hilusstroma des Ovariums liegen,
unter Umständen Ovarialcysten sehr ähnlich

Literatur über Follicularhy
Tuboovarialcys

Auvard, *Traité prat. de gynécologie, Paris* 1891.
Bulius, *Die kleincystische Degeneration des Eierstocks, E*
f. Hegar, Stuttgart 1890.
Fischel, *Ueber Parovarialcysten und parovarielle Kystom*
Hennig, *Tuboovarialcysten, Monatsschr. f. Geburtsk.* XI
Hildebrandt, *Tuboovarialcysten, Die neue gyn. Universitä*
Letteneur, *Tuboovarialcysten, Gaz. des hôp.* 1859.
Neumann, *Follicularcyste mit Eiern, Virch. Arch.* 104.
Petit, *Ovarite et kystes de l'ovarie, Nouv. arch. obst.* 18

ichard, *Tuboovarialcysten, Bull. de l'Acad. de méd. XXII* 1856.
okitansky, *Handb. d. path. Anat., u. Zeitschr. d. Ges. der Aerzte zu Wien* 1855.
ait, Lawson, *Diseases of the ovaries* 1873.

§ 333. Unter den **Geschwülsten der Ovarien** sind weitaus die äufigsten jene cystischen Bildungen, welche gewöhnlich als **Kystome** Eierstockskolloid v. Virchow, Myxoidkystom v. Waldeyer) bezeichnet erden. Meist sind dieselben multiloculär, seltener uniloculär, nd unterscheiden sich von dem einfachen Follicularhydrops dadurch, ass sie stets mit Gewebsneubildungen verbunden sind, welche entweder er Cystenbildung vorangehen oder secundär in den Cystenwänden aufeten. Nach ihrer Genese gehören sie alle zu den epithelialen Kyomen und treten bald einseitig, bald doppelseitig auf.

Man unterscheidet zweckmässig ein **Kystoma simplex** und ein **ystoma papilliferum** und belegt mit ersterem Namen Kystome mit atten, mit letzterem Kystome mit papillentragenden Cystenwänden.

Das **Kystoma simplex multiloculare** bildet umfangreiche, 2 bis) bis 50 Kilogramm schwere, meist frei in der Bauchhöhle liegende, ır an einem Stiele befestigte, kugelige Tumoren mit höckeriger Oberche (Fig. 414), an welcher stets schon eine mehr oder minder grosse ıhl von Blasen (*a*) sichtbar ist. In seltenen Fällen sind sie durch tiefe nschnürungen in mehrere Knoten zerlegt. Auf dem Durchschnitt kann ın meist eine oder auch mehrere grosse Hauptblasen unterscheiden, deren Umgebung kleinere Blasen verschiedener Grösse liegen, und in

Fig. 414. Kystoma ovarii partim simplex partim papilliferum. ıttwandige Cysten. *b* Durch die Wand einer Cyste durchgebrochene, weiche, papilläre ıerung (mit einfachem verschleimenden Cylinderepithel). (Metastatische Knötchen im oneum.) Auf $^1/_3$ verkleinert.

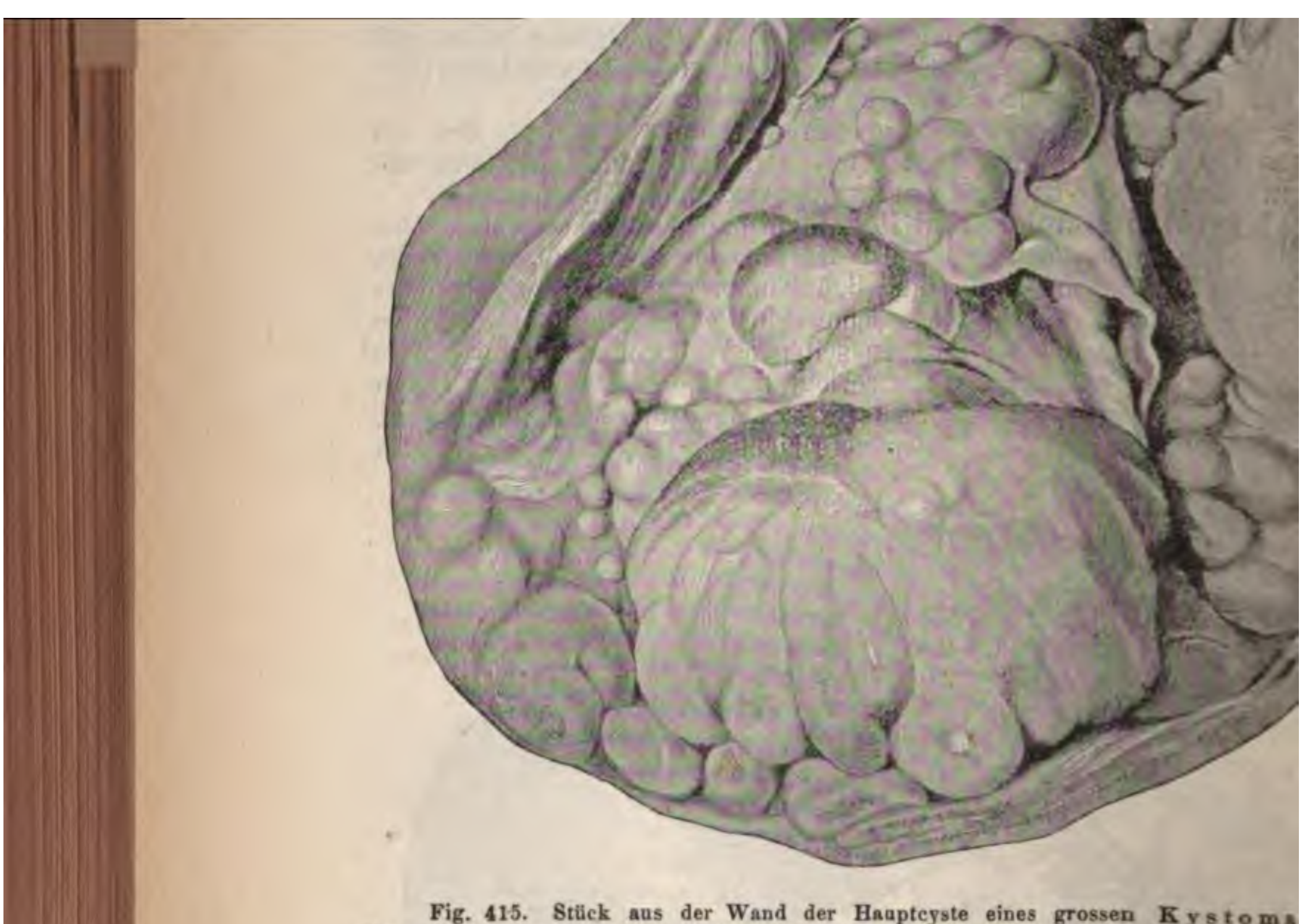

Fig. 415. Stück aus der Wand der Hauptcyste eines grossen Kystoma
loculare simplex mit zahlreichen sich vordrängenden kleineren Cysten. Ur
kleinert.

In selteneren Fällen besteht die Hauptmasse des Tumors aus
Cysten, welche dem Durchschnitt eine Honigwabenähnliche Bescha
verleihen (Fig. 416) und nur da und dort durch etwas grössere
unterbrochen sind.

Der Inhalt der kleinen und mittelgrossen Cysten besteht

indegewebe und sind oft sehr dünn, so dass der Cysteninhalt durch- :himmert. Dickere Wandtheile schliessen oft kleinste, kaum erkennbare ystchen ein oder bestehen auch aus einer :inen, schwammigen oder auch aus einem rüsenähnlichen, weisslichen oder röth- ichen Gewebe, von dessen Schnittfläche ich weisslicher Schleim gewinnen lässt. Die Innenfläche der Cystenwände ist glatt und glänzend. In grösseren Cysten zeigen sie oft auch einzelne leistenförmige Er- habenheiten als Residuen von Wandungen einander benachbarter und durch Schwund der Zwischenwände verschmolzener Cysten.

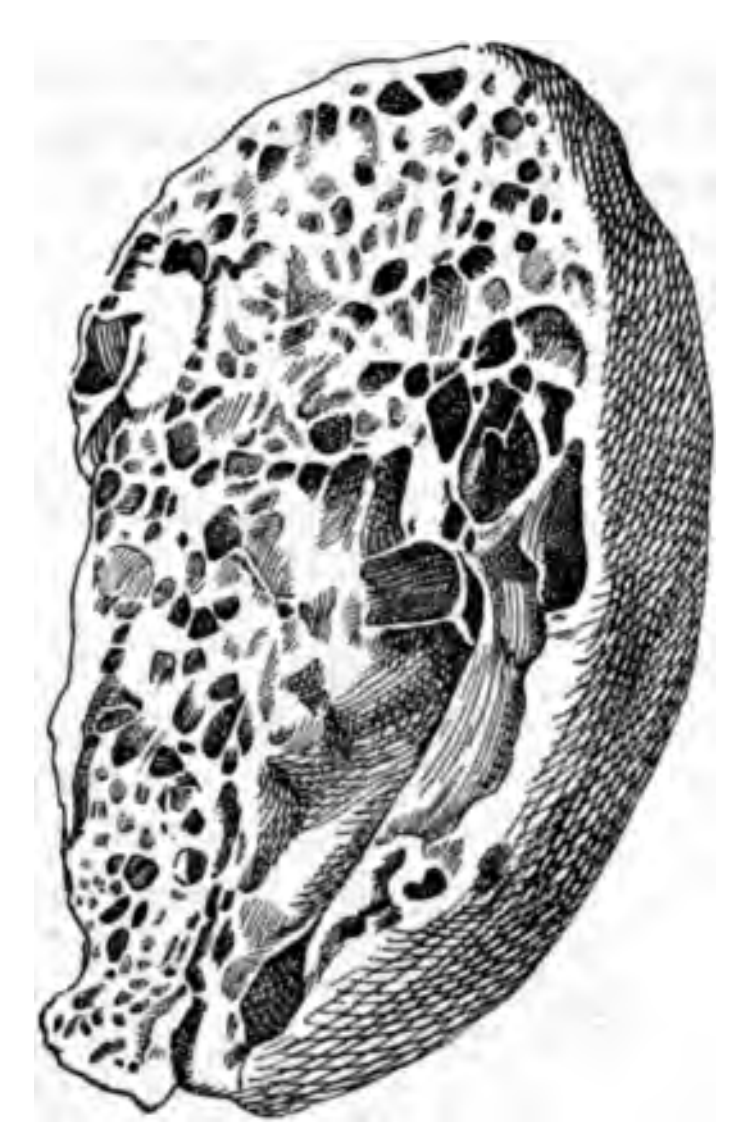

Fig 416. Abgeschnittenes Stück eines Kystoma simplex ovarii. Um $^1/_8$ verkleinert.

Das **Kystoma papilliferum** tritt in Form einkammeriger oder multiloculärer Cystengeschwülste (Fig. 417) auf, welche dadurch charakterisirt sind, dass im Innern der Cysten sich papillöse Wucherungen verschiedenster Grösse erheben, welche, sofern sie nur klein sind, der Innenfläche eine rauhe Beschaffenheit verleihen oder umschriebene kleine Höckerchen bilden, sofern sie grösser werden, den Cystenraum mehr oder weniger vollkommen anfüllen.

Das Aussehen der Geschwulst kann dem multiloculären einfachen Kystom im übrigen gleich sehen, doch sind die Cysten oft dickwandiger; es kommen auch nicht selten kleinere Tumoren zur Beobachtung, die nur aus wenigen oder auch nur aus einer einzigen, mit papillösen Wucherungen besetzten Cyste bestehen. Bei reichlicher Entwickelung der papillösen Wucherungen

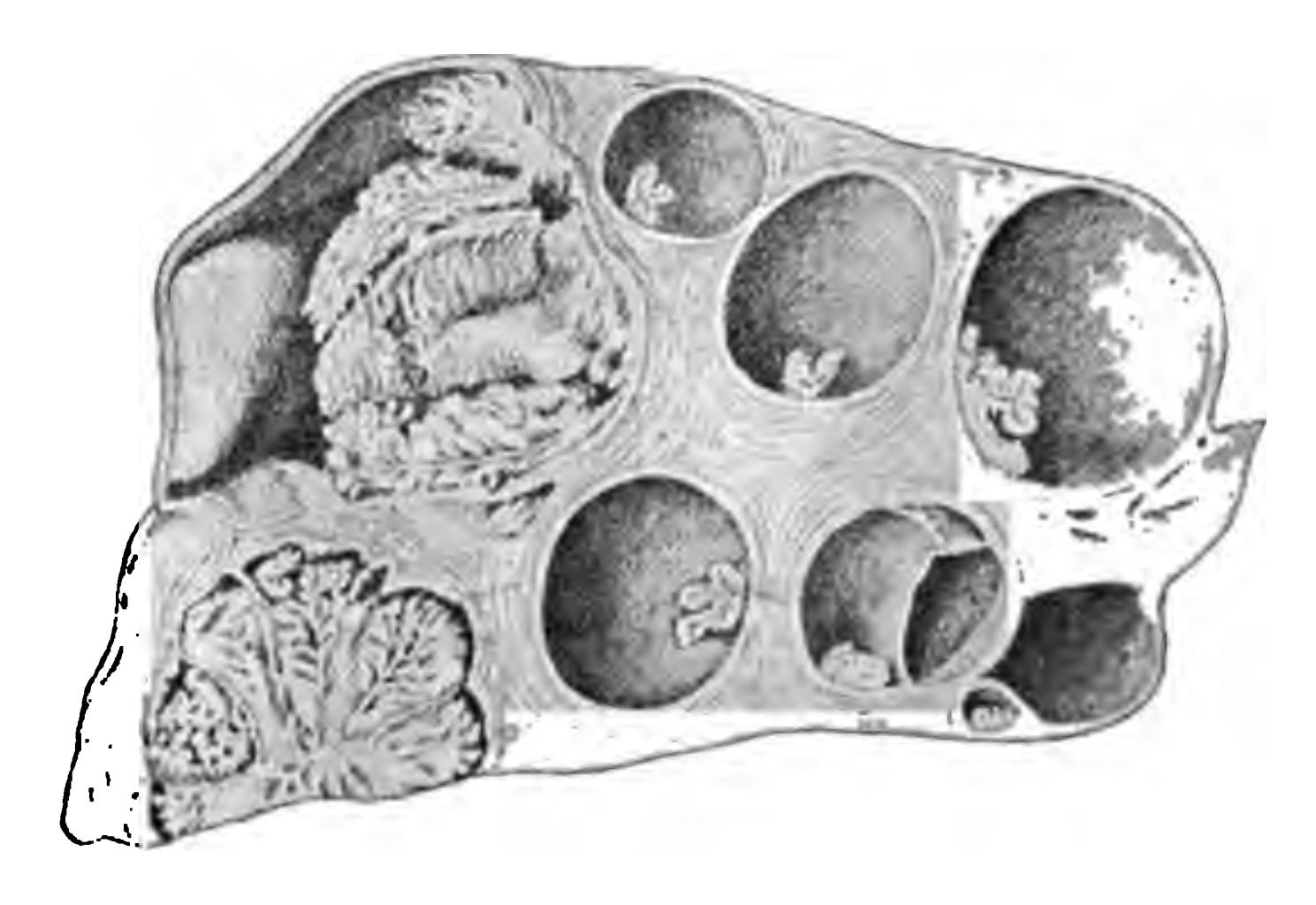

Fig. 417. Durchschnitt durch ein Stück eines Kystoma papilliferum multiloculare ovarii. Natürliche Grösse.

kann die Geschwulst zu einem grossen Theil das Aussehen einer, wenn auch weichen, so doch compacten nicht cystischen Neubildung bieten.

Sowohl die einfachen als die papillentragenden Kystome können mit einem einfachen, niedrigen oder hohen, zuweilen flimmernden Cylinderepithel (Fig. 418) ausgekleidet sein, welches nicht selten Zeichen von Verschleimung bietet und typische Becherzellen enthält. Offenbar ist der Inhalt der Cysten grösstentheils ein Product dieses Epithels, und wenn auch im Anschluss an hyperämische Zustände oft stärkere Transsudationen aus den subepithelialen Blutgefässen stattfinden, bilden doch die Schleimproducte des Epithels meistens einen wesentlichen Bestandtheil des Cysteninhaltes, namentlich kleiner Cysten. Im Cysteninhalt sind zuweilen auch noch verschleimte Epithelien nachzuweisen; daneben enthält derselbe namentlich rundliche Zellen verschiedener Grösse, sowie Kerne, Fetttröpfchen und Fettkörnchenzellen, oft auch rothe Blutkörperchen und körniges Pigment.

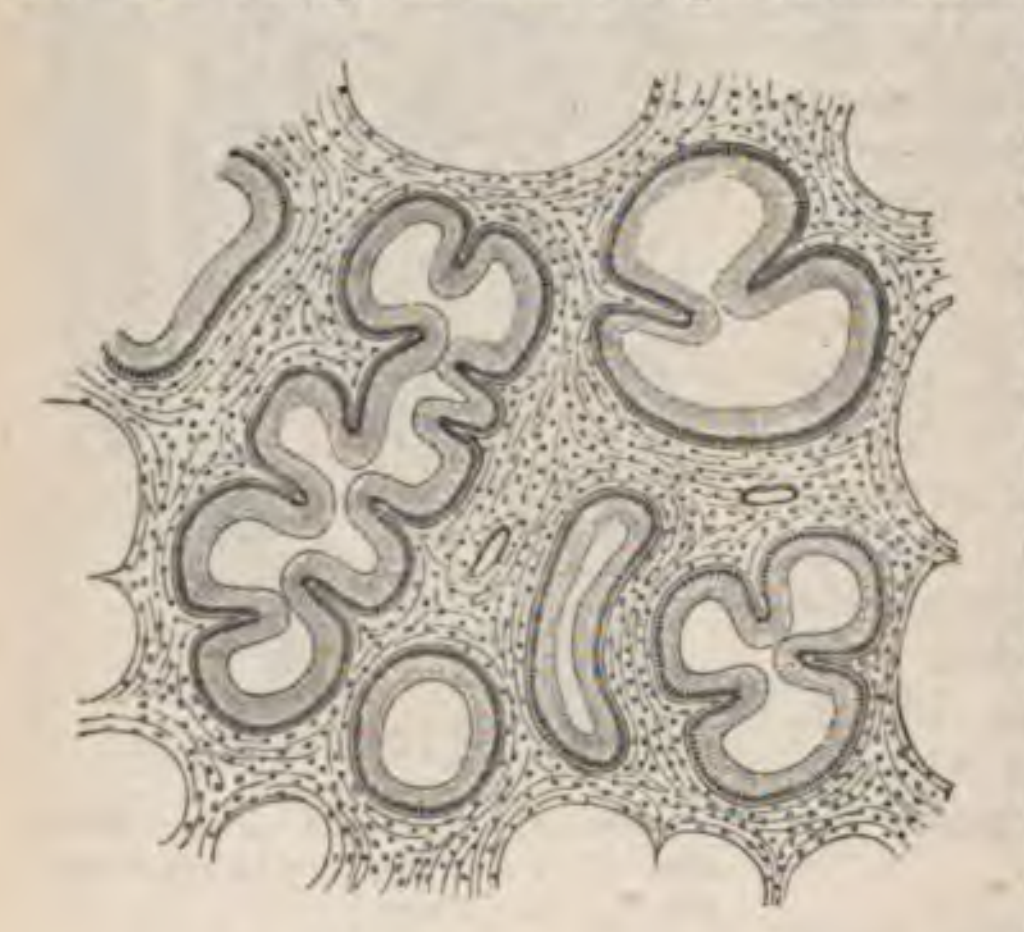

Fig. 418. Kystadenoma papilliferum ovarii. In Müller'scher Flüssigkeit gehärtetes, mit Hämatoxylin gefärbtes, in Kanadabalsam eingeschlossenes Präparat. Vergr. 40.

Die primitiven Bildungen, von denen aus die Cysten sich entwickeln, lassen sich häufig noch in den festen Theilen der Kystome nachweisen und bestehen aus einfachen Drüsenschläuchen (Fig. 418). Es macht sich indessen sowohl in einfachen als in papillösen Kystomen stets die Neigung geltend, complicirtere Bildungen zu produciren, die man entweder als Drüsenschläuche mit buchtigen Ausstülpungen des Epithels oder als Drüsenschläuche mit papillösen Einwucherungen des Stroma (Fig. 418) auffassen kann.

Wie die ersten Anfänge der Geschwulstbildung sich gestalten, ist mit Sicherheit nicht zu sagen. Da gelegentlich kleine einfache Cysten mit papillösen Wucherungen im Ovarium vorkommen, so ist es wahrscheinlich, dass der Process in cystisch entarteten Follikeln mit papillösen Wucherungen des Stroma beginnen kann. Da aber andererseits in den Wandbestandtheilen multiloculärer Kystome drüsenartige Schläuche vorhanden sind und nachweislich durch ihre stete Neubildung und Vermehrung das Material zur Bildung neuer Cysten liefern, so ist es wahrscheinlich, dass die Geschwulstbildung in vielen Fällen mit der Bildung von Drüsenschläuchen, welche für das Ovarium atypisch sind, beginnt, dass die Geschwulst demnach den **Adenokystomen** zuzuzählen ist. Diese Wucherungen gehen entweder von ausgebildeten Eifollikeln oder aber von den embryonalen Anlagen derselben oder vom Keimepithel der Oberfläche aus. Vielleicht, dass eine pathologische Entwickelung des Eierstockes zum Ausgangspunkt einer Geschwulstbildung werden kann. Dafür spricht wenigstens, dass in manchen Fällen die Entwickelung der Geschwulst in die Kindheit zurückreicht, und dass sie häufig beidseitig auftritt.

Die Ovarialkystome sind grösstentheils gutartige Geschwülste, welche :war eine bedeutende Grösse erreichen, häufig auch mit der Umgebung /erwachsungen eingehen, welche indessen nicht Metastasen machen. Es :ommen indessen Formen vor, welche eine gewisse Bösartigkeit besitzen Fig. 414) und namentlich innerhalb der Bauchhöhle Metastasen bilden. ;oweit Untersuchungen vorliegen, sind es stets Kystome, welche theils lurch eine reichliche papilläre Wucherung des Stroma (Fig. 419 *c d*),

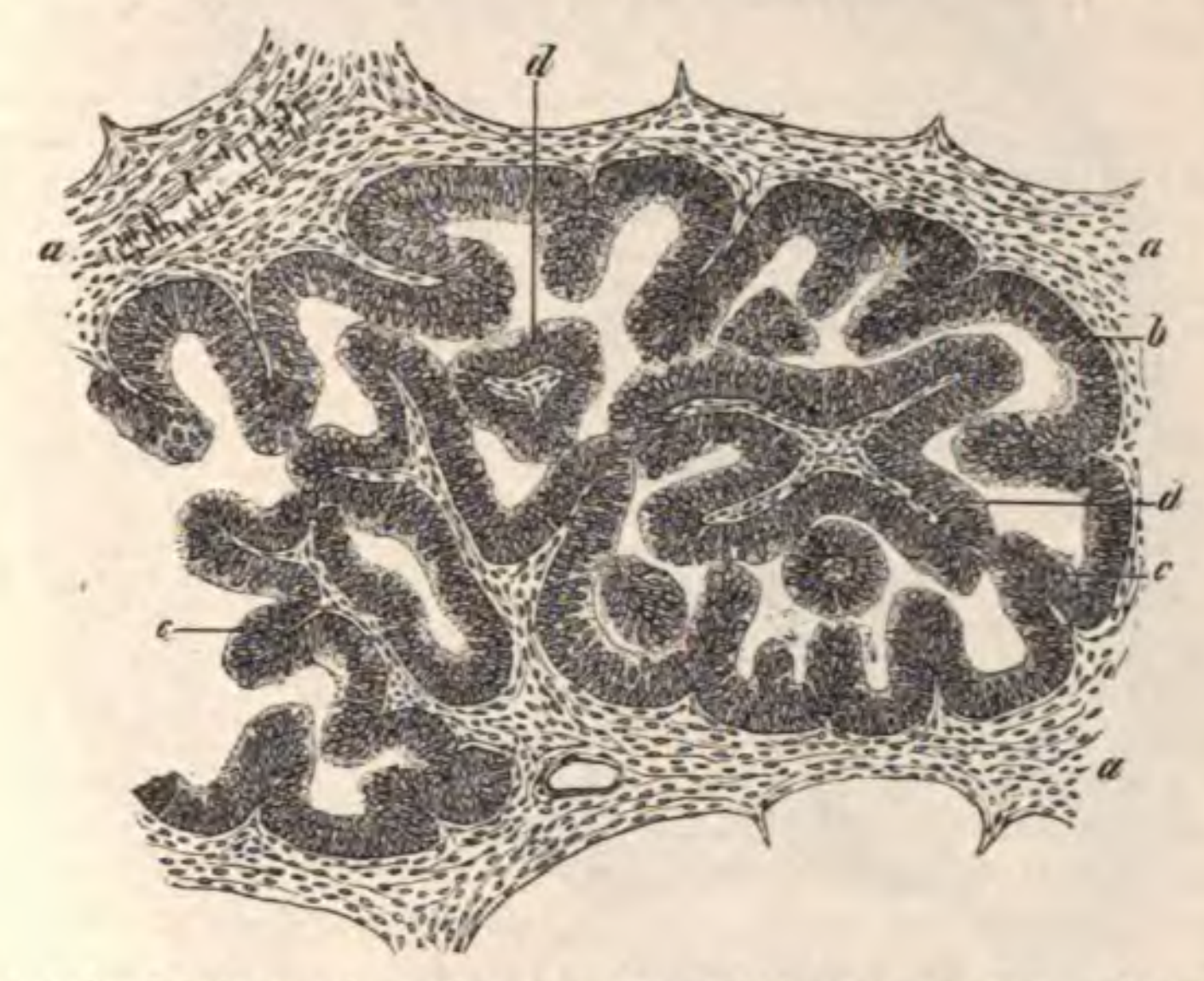

Fig. 419. Schnitt aus einem Kystoma papilliferum ovarii. *a* Stroma. *b* Ge- ıichtetes Epithel. *c* Papillöse Wucherungen auf dem Längsschnitt. *d* Papillöse Wuche- ıgen auf dem Querschnitt. In MÜLLER'scher Flüssigkeit und Alkohol gehärtetes, in Alaun- rmin gefärbtes, in Kanadabalsam eingeschlossenes Präparat. Vergr. 120.

eils durch eine üppige Epithelproduction (*b*) ausgezeichnet sind. Man ınn geradezu den Satz aufstellen: je üppiger die papilläre Wucherung d die Epithelproduction, desto maligner die Geschwulst. Sie hat zu- chst zur Folge, dass die Cysten mit wuchernden Papillomen ganz ge- llt werden und danach auf dem Durchschnitt mehr und mehr das ıssehen markiger krebsiger Tumoren erhalten. Häufig brechen die pillösen Wucherungen durch die Cystenwände durch und treten danach Form schwammiger, blumenkohlartiger Gewächse (Fig. 420 *c*) über Oberfläche hervor. Die Geschwulst geht leicht festere Verwachsungen t der Nachbarschaft (*f*) ein und verbreitet sich häufig namentlich in ı breiten Mutterbändern. Zuweilen bilden sich auch Metastasen in der uchhöhle, und es kann unter Umständen das Peritoneum an den ver- ıiedensten Stellen mit papillösen, blumenkohlartigen Wucherungen be- zt werden (vergl. Fig. 292, pag. 569). Diese Bösartigkeit setzt den mor klinisch in die Gruppe der Carcinome, und man kann ihn danach, ın man will, als **Kystoma papilliferum carcinomatosum** bezeichnen. weilen giebt sich der krebsige Charakter dieser Neubildung noch da- ·ch zu erkennen, dass das Gewebe, auf welchem die papillären ıcherungen sitzen, von epithelialen Zellennestern durchsetzt wird.

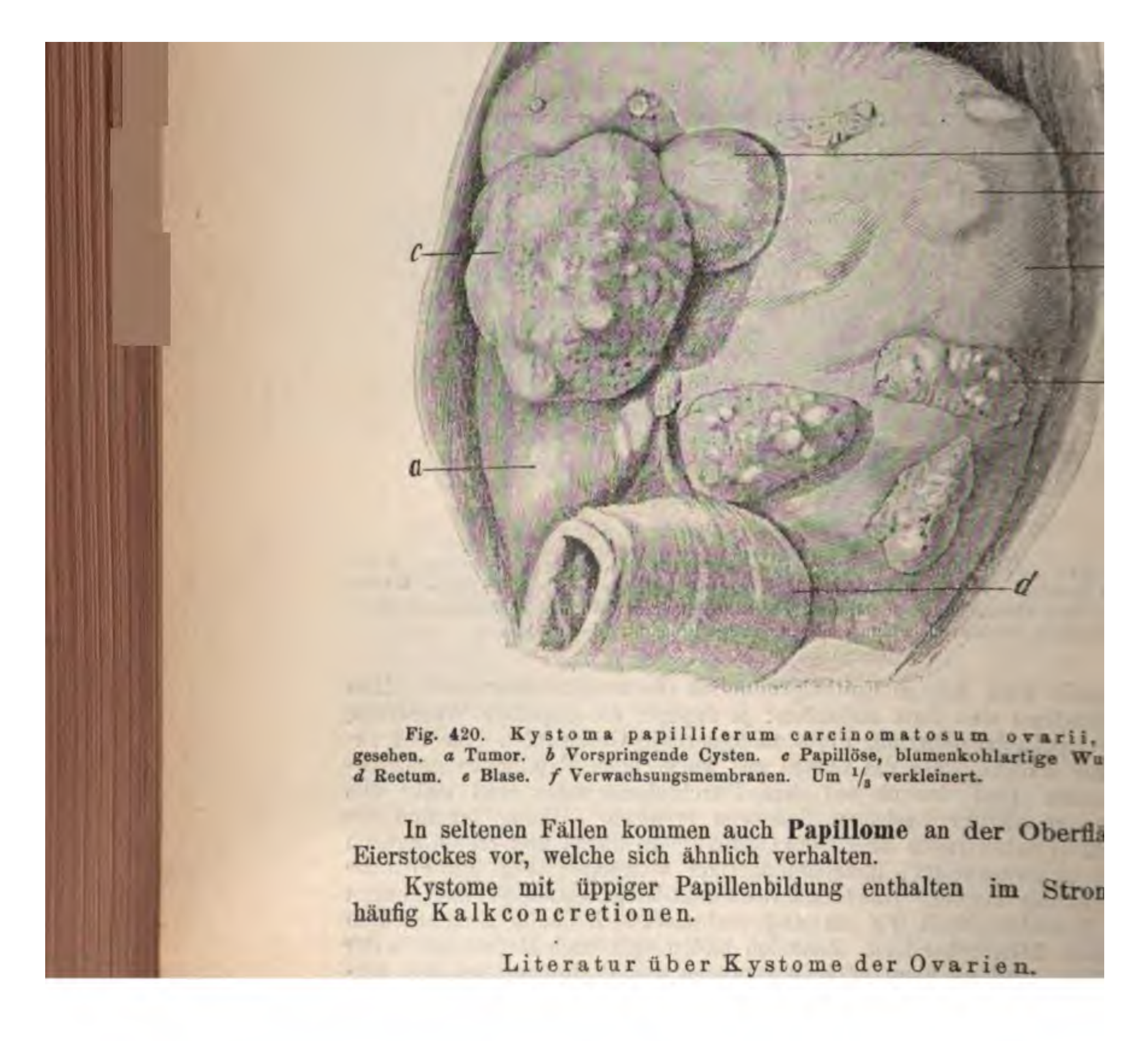

Fig. 420. Kystoma papilliferum carcinomatosum ovarii, gesehen. *a* Tumor. *b* Vorspringende Cysten. *c* Papillöse, blumenkohlartige Wu *d* Rectum. *e* Blase. *f* Verwachsungsmembranen. Um $^{1}/_{3}$ verkleinert.

In seltenen Fällen kommen auch **Papillome** an der Oberflä Eierstockes vor, welche sich ähnlich verhalten.

Kystome mit üppiger Papillenbildung enthalten im Stron häufig Kalkconcretionen.

Literatur über Kystome der Ovarien.

'laischlen, *Zur Lehre von der Entwickelung der papillären Kystome oder multiloculären Flimmerepithelkystome der Ovarien, Zeitschr. f. Geburtsh. u. Gyn. VI, und Versch. Tumoren, Zeitschr. f. Geb. u. Gyn. VI u. VII* 1881—1882.
'ox, *On the origin, structure and mode of development of the cystic tumours of the ovary, Med.-Chir. Trans. XLVII* 1864.
'riedländer, *Beitr. z. Anat. d. Cystovarien, I.-D. Strassburg* 1876.
'ürst, *Knochenbildung in der Wand eines Kystoms, Virch. Arch.* 97. *Bd.*
usserow, *Die Cysten des breiten Mutterbandes, Arch. f. Gyn. IX u. X.*
usserow *und* Eberth, *Papilläres Fibrom, Virch. Arch.* 43. *Bd.*
'egar, *Samml. klin. Vortr. N.* 109, 1877.
anghans, *Ueber die Drüsenschläuche des menschl. Ovariums, Virch. Arch.* 38. *Bd.*
eopold, *Verkalkung von Kystomen, Arch. f. Gyn. VIII.*
'archand, *Beitr. zur Kenntniss der Ovarientumoren, Halle* 1879.
ayweg, *Die Entwickelungsgesch. d. Cystengeschw. d. Eierstockes, I.-D. Bonn* 1868.
agel, *Beitrag zur Genese der epithelialen Eierstocksgeschwülste, Arch. f. Gyn. XXXIII* 1888.
'annenstiel, *Genese der Flimmerepithelgeschwülste, Arch. f. Gyn.* 40. *Bd.* 1891; *Pseudomucine in Ovarialgeschwülsten, Arch. f. Gyn.* 38. *Bd.* 1890.
axer, *Ueb. d. papilläre Kystom u. s. Bez. zu and. Ovarialgeschwülsten, I.-D. Marburg* 1891.
Sinéty *et* Malassez, *Sur la structure, l'origine et le développement des kystes de l'ovaire, Arch. de phys.* 1878, 1879, 1880 *u.* 1881.
enzer-Wells, *Die Krankh. d. Eierstöcke, Leipzig* 1874.
iegelberg, *Drüsenschläuche im fötalen Eierstock, Virch. Arch.* 30 *Bd., und Die abdominellen Cysten mit serösem Inhalt, Arch. f. Gyn. XIV.*
Velitz, *Histol. u. Genese d. Flimmer-Papillarkystome, Zeitschr. f. Geb. XVII* 1890.
rchow, *Verh. d. Ges. f. Geburtshülfe in Berlin III* 1848.
aldeyer, *Die epithelialen Eierstocksgeschwülste, Arch. f. Gyn. I* 1870.

§ 334. Unter den **soliden Tumoren** der Ovarien sind die **Carci-me** die häufigsten, doch kommen sie weit seltener vor als die Kystome. e bilden meist regelmässig gestaltete oder leicht höckerige Tumoren, lche etwa die Grösse eines Mannskopfes erreichen können, meist je-ch unter dieser Grösse bleiben. Sie können in jedem Alter, auch bei gendlichen Individuen auftreten, gehören theils den derben, theils den ichen Formen an und enthalten zuweilen Krebszellennester, welche mit follikeln eine gewisse Aehnlichkeit haben. Olshausen, Flaischlen d Andere fanden in Krebszellenherden hirnsandähnliche Concremente. weilen geht ein Theil der Krebszellen auch eine schleimige Entartung . In seltenen Fällen kann auch das Stroma myxomatös werden, wobei sselbe aufquillt und die Krebszellenherde zu Strängen zusammenschiebt, lche den Tumoren ein sehr eigenartiges Aussehen verleihen. Die llikel gehen frühzeitig zu Grunde, doch kann der Tumor vereinzelte sten enthalten, welche wahrscheinlich vor der Entstehung des Krebses handen waren und sich bei dem Wachsthum mit vergrösserten.

Alle Carcinome können Metastasen machen, am häufigsten geschieht s innerhalb des Peritoneums.

Fibrome, Fibrosarkome und **Sarkome** kommen sowohl einseitig doppelseitig vor und bilden walnuss- bis mannskopfgrosse Knoten, che meist das ganze Ovarium einnehmen und auch im Grossen und nzen noch die Form des Ovariums beibehalten. Die Oberfläche ist st mehr oder weniger höckerig.

In seltenen Fällen treten Fibrome auch in deutlich abgegrenzten dlichen Knoten auf, neben welchen noch Ovarialgewebe erhalten ist. h Rokitansky, Klob und Klebs können sich aus gelben Körpern ne Fibromknoten bilden.

Die Consistenz und die Beschaffenheit der Tumoren richtet sich nach Bau der Geschwülste. Am häufigsten kommen Fibrome, Fibro-kome und Spindelzellensarkome vor; Rundzellensarkome sind selten. Ist die Geschwulst noch klein, sind also die Ovarien nur mässig

vergrössert, so lassen sich im Geschwulstparenchym zuweilen noch Follikel oder Reste von solchen in Form kleiner Haufen epithelialer Zellen, ebenso auch Corpora fibrosa nachweisen. In seltenen Fällen kommen auch Stellen mit adenomatösen Epithelwucherungen vor, so dass man die Geschwülste als **Adenofibrome** und **Adenosarkome** bezeichnen kann. Es combiniren sich ferner fibröse oder sarkomatöse Wucherungen mit Cystenbildung, so dass **Cystofibrome** und **Cystosarkome** entstehen. Nach Angaben der Autoren (VIRCHOW, KLEBS, KLOB, BIRCH-HIRSCHFELD) kommen auch Fibrome vor, welche glatte Muskelfasern enthalten.

Nicht selten finden sich an der Oberfläche der Ovarien papilläre fibröse Wucherungen, welche indessen stets klein bleiben und nicht zu den Geschwülsten gezählt werden können. Grosse **papilläre Fibrome** (GUSSEROW, EBERTH, COBLENZ), welche an der Oberfläche der Ovarien sitzen, sind sehr selten. Sie bilden zottige Wucherungen mit vielfachen Ramificationen. In einem von MARCHAND beschriebenen Falle bildete sich eine Metastase mit krebsiger Structur. Man muss danach die Geschwulst als Zottenkrebs bezeichnen. LEOPOLD hat aus dem Eierstock ein Lymphangioma kystomatosum, MARCHAND und ECKHARDT haben Angiosarkome beschrieben.

In allen soliden Tumoren können Verfettungs- und Erweichungscysten sich bilden. Fibrome können theilweise verkalken.

Verhältnissmässig häufig kommen im Ovarium **Dermoide** (Fig. 421) vor, und zwar sowohl einfache als auch complicirte. Die ersteren bilden

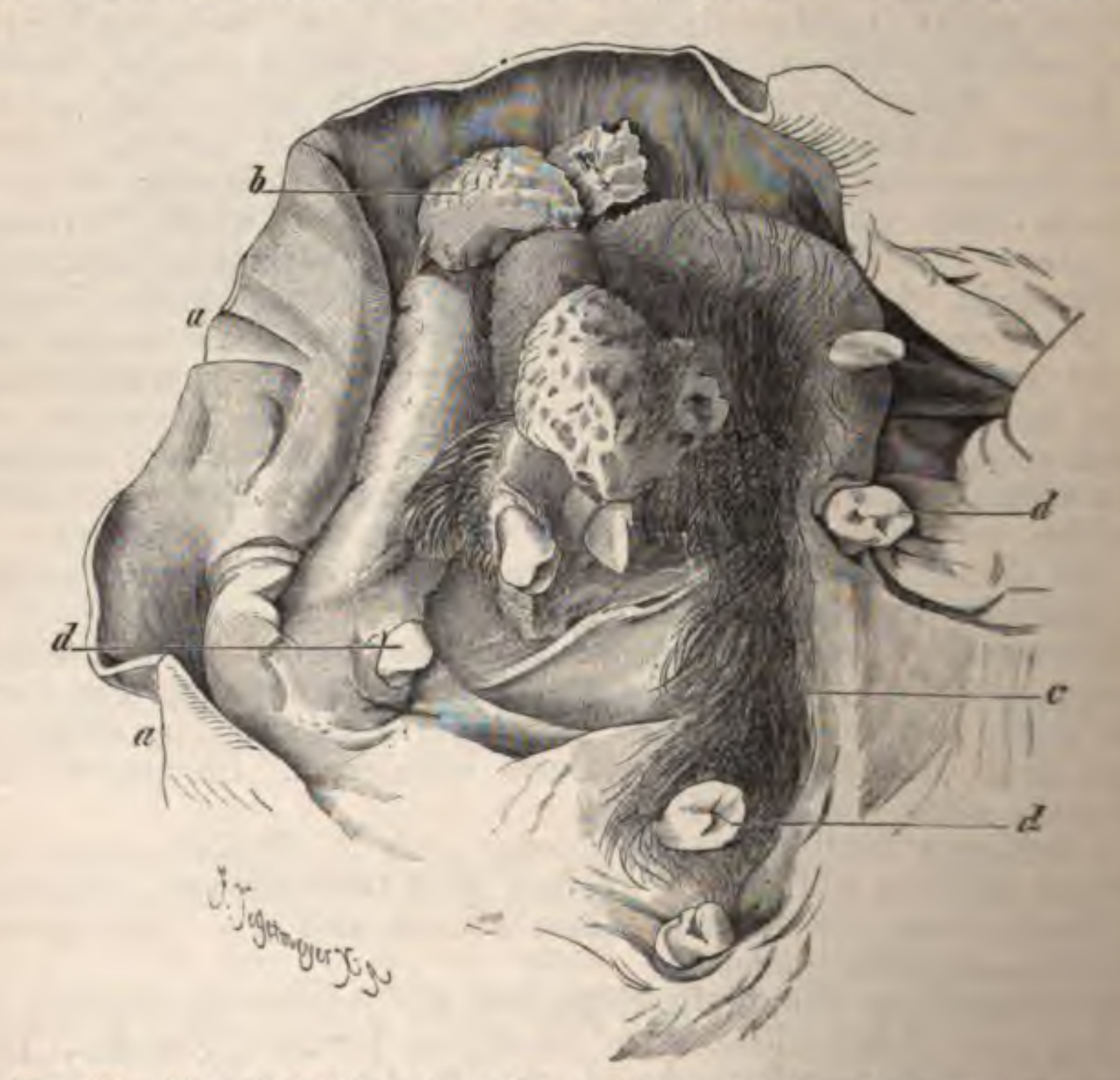

Fig. 421. Wandstück einer Dermoidcyste des Ovariums. *a* Wand. *b* Aus Fett- und Hautgewebe bestehende Prominenzen. *c* Haare. *d* Zähne.

sten von der Grösse der normalen Follikel bis zu der Grösse eines nnskopfes, welche die bekannten schmierigen Massen, sowie blonde are (*c*) einschliessen. Die anderen enthalten zugleich auch Knorpel-l Knochenplatten, Zähne (*d*), selten Gewebe des Centralnervensystems er des Darmrohres.

Das Corium, welches den bindegewebigen Antheil der Cystenwand let, trägt bald Papillen, bald nicht und kann sämmtliche Attribute der sseren Haut besitzen. Ist der Balg sehr dünn, so fehlen drüsige Ein-erungen und Haarbälge meist ganz. Die Zähne stecken in der Regel der bindegewebigen Wand und ragen mit der Krone in das Lumen r Cysten, zuweilen sitzen sie auch auf Knochenplatten.

Meist ist nur eine Cyste vorhanden, doch können auch gleichzeitig ei und mehr Cysten in einem und demselben Ovarium auftreten. In tenen Fällen enthalten beide Ovarien Dermoide.

Nicht selten kommen Dermoide zugleich mit Adenokystom-ldung vor, so dass **Mischgeschwülste** entstehen. Die beiden Cysten-mationen sind dabei entweder von einander getrennt oder combiniren h so, dass ein und dieselbe Cyste geschichtetes Plattenepithel und linderepithel, zuweilen auch noch Flimmerepithel enthält, und dass mgemäss auch der Cysteninhalt gemischt ist. Nach Friedländer mmt es vor, dass die Schweiss- und Talgdrüsen des Dermoides cystisch arten. Zuweilen enthalten Dermoide anch myxomatöses und sarkoma-es Gewebe.

Die Dermoide wachsen sehr langsam und machen meistens erst in tleren Jahren, also zur Zeit der geschlechtlichen Function des Ova-ms Beschwerden. Ihre Wand geräth häufig in Entzündung, so dass rwachsungen mit der Umgebung entstehen. Zuweilen tritt Vereiterung l Verjauchung der Cyste ein, worauf sie in die Nachbarschaft, z. B. den Mastdarm oder die Vagina oder die Harnblase, durchbricht.

Literatur über solide Geschwülste und Dermoide der Ovarien.

n. *Statistische Untersuchungen über Tumoren*, *Zeitschr. f. Geb. u. Gyn. XII.*
hardt, *Endotheliale Eierstockstumoren*, *Zeitschr. f. Geburtsh.* 16. *Bd.* 1889.
iwald, *Comb. von Dermoid und Adenom*, *Würzb. med. Zeitschr. V* 1864.
cher, *Sarkom*, *D. med. Wochenschr.* 1876.
schlen. *Verschiedene Tumoren*, *Zeitschr. f. Geb. u. Gyn. VI* 1881 *u. VII* 1882.
ch, *Combin. von Dermoid und Adenom*, *Verh. d. Würzb. phys.-med. Ges.* 1872.
amel, *Oberflächliche Papillome*, *Zeitschr. f. Geb. XIX* 1891.
dländer, *Combin. von Dermoid und Adenom*, *Virch. Arch.* 56. *Bd.*
ierow *und* Eberth, *Papilläres Fibrom*, *Virch. Arch.* 43. *Bd.*
s, *Sarkom*, *Virch. Arch.* 36. *Bd.*
awächter, *Verkalktes Fibrom*, *Arch. f. Gyn. IV.*
czeck, *Dermoid mit Bauchfellmetastasen*, *Virch. Arch.* 75. *Bd.*
rt. *Dermoide*, *Mém. lus à la soc. de biol pend.* 1852, *Paris* 1853.
old, *Die soliden Geschwülste der Ovarien*, *Arch. f. Gyn. VI.*
aann, *Dermoidkystome mit Neubildung centraler Nervensubstanz*. *Virch. Arch.* 104. *Bd.*
y, *Dermoide*, *Beitr. der Berl. Ges. f. Geburtsh. u. Gyn. IV* 1875.
inel, *Des tumeurs mixtes de l'ovaire*, *Arch. de phys. IX* 1887.
tansky, *Fibrom*, *Wiener med. Zeitung* 1859.
aorn, *Endothelioma ovarii*, *Arch. f. Gyn.* 41. *Bd* 1892.
gelberg. *Fibrom*. *Monatsschr. f. Geburtsh. XXVIII* 1866.
iow, *Die krankh. Geschwülste*, *und Mischgeschwulst mit Lebermetastasen*, *sein Arch.* 75. *Bd.*
le, *Ueber d. Perforat. d. Blase durch Dermoidkystome d. Ovariums*, *Leipzig* 1881.
leyer. *Epitheliale Geschwülste*, *Monatsschr. f. Geburtsh. XXVII* 1866 *u. XXX* 1870, *Arch. f. Gyn. I*, *Virch. Arch.* 41. *u.* 55. *Bd.*, *und Fibrom*, *Arch. f. Gyn II* 1871.

Weitere diesbezügliche Literatur enthalten § 331 *und* 333.

fünften Monat erfolgten Differenzirung des Genitalkanales in
Scheide setzt sich der Uteruskörper seitlich nach dem Eilei
zwei Abschnitte fort, welche als Hörner bezeichnet werd
bicornis) und welche erst später in den Körper einbezogen w

Vollzieht sich die Verschmelzung der MÜLLER'schen
irgend einem Grunde nur unvollkommen, so entsteht eine
Missbildungen, welche alle durch eine **Verdoppelung de**
kanales im Bereiche des Uterus oder der Scheide oder beid
gekennzeichnet sind. Gehen auf der einen Seite oder auf bei
Theile der MÜLLER'schen Gänge verloren, oder gelangen die
vornherein nicht zur Ausbildung, so entstehen mehr oder mind
reiche **Defecte**, welche entweder einseitig oder doppelseitig si

Durch Verkümmerung von Theilen der MÜLLER'schen
stehen **rudimentäre Bildungen**, welche ebenfalls die ganzen G
gänge oder aber nur Abschnitte derselben betreffen.

Unter den durch mangelhafte Verschmelzung de
schen Gänge bedingten Missbildungen kann man zwei Grup
scheiden. In der ersten sind die MÜLLER'schen Gänge zu ein
lich einfachen,
scheinenden Genit
einigt, und es b
eine mehr oder m
kommene Scheide
schen der rechten
Hälfte des Kanal
durch das Lumen
verdoppelt, so
man den Zustand a
bilocularis s.
duplex (Fig. 42
sprechende Verd
der Scheide als
bilocularis s.
Beide Verdoppelu
men sowohl für sic
mit einander com

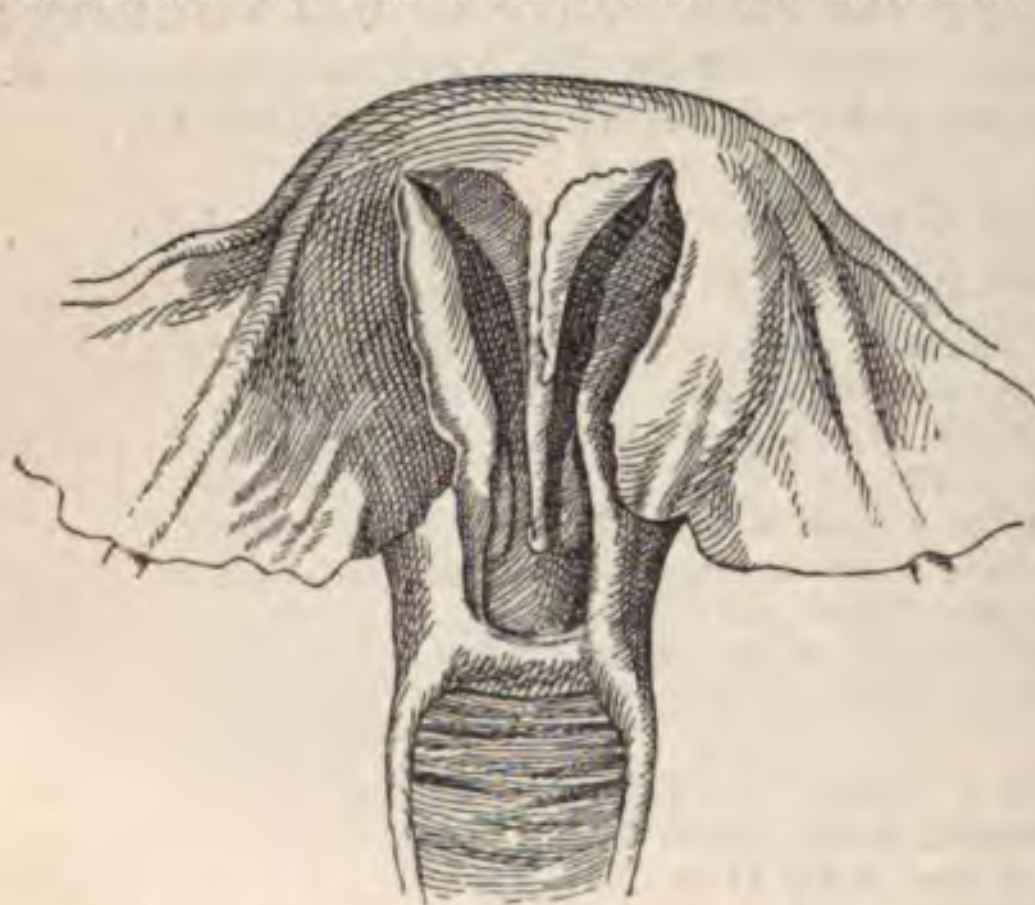

Fig. 422. Uterus bilocularis (nach GRAVEL).

ıder. Am häufigsten kommt dies am oberen Theil des Uterus vor, der ıbei in zwei Hörner (Fig. 423) sich theilt (Uterus bicornis) oder ıch nur eine ambosförmige Gestalt (Ut. incudiformis) oder eine ichte Einsenkung in der Mitte (Ut. arcuatus) zeigt.

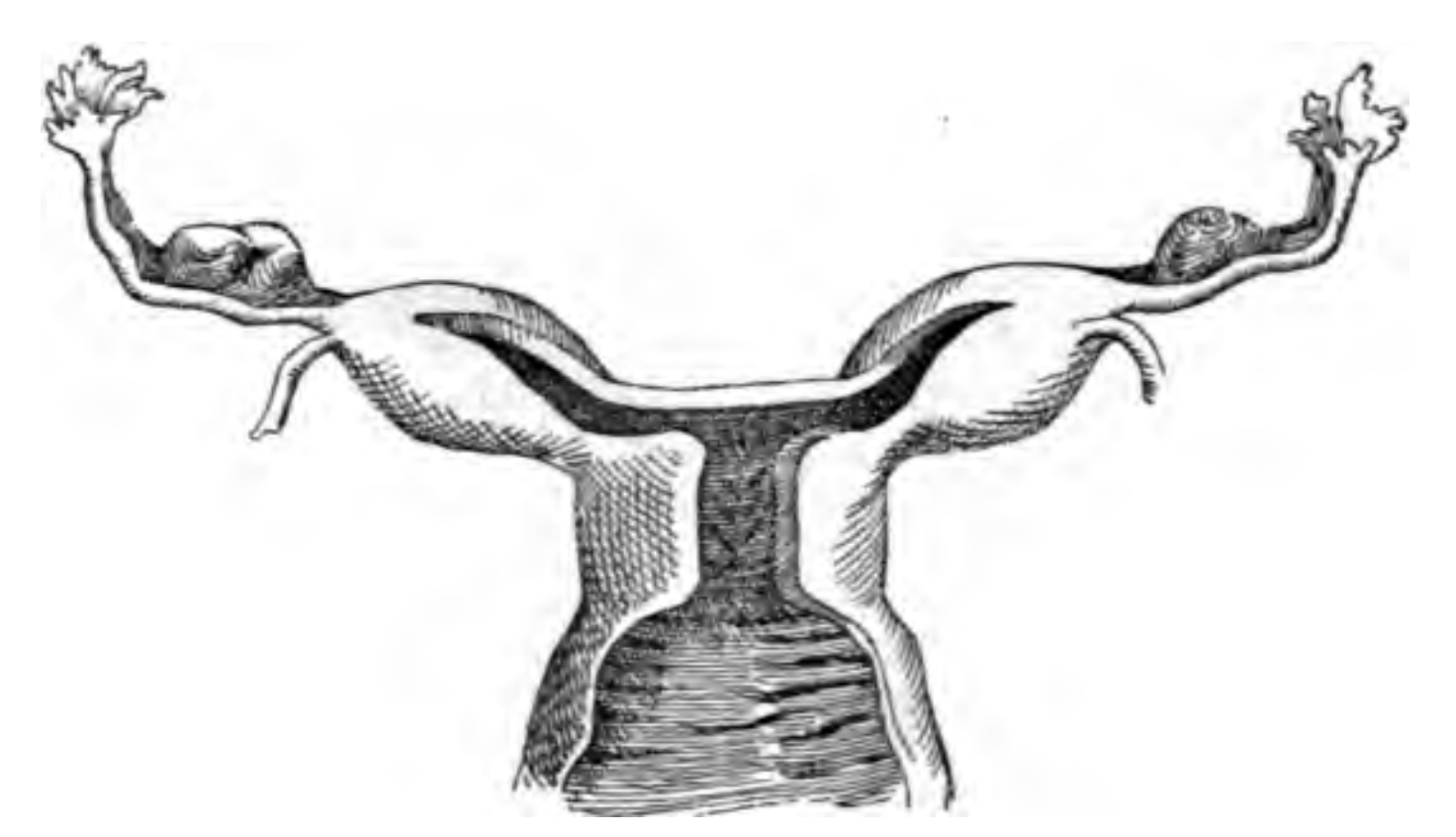

Fig. 423. Uterus bicornis (nach Kussmaul).

Ist unterhalb der Vereinigung der Uterushörner noch eine Scheide-ıd bis zum Orificium externum vorhanden, so bezeichnet man dies als erus bicornis duplex (Fig. 424), fehlt die Scheidewand oder ist unvollkommen, als Uterus bicornis semiduplex.

In seltenen Fällen reicht die Spaltung nach abwärts durch den zen Uterus (Uterus bipartitus) und betrifft unter Umständen die ze Länge der Geschlechtsgänge, eine Missbildung, welche man als erus didelphys und Ut. bicornis duplex separatus be-hnet. Letzterer kommt nur neben anderen Missbildungen vor; beide ri sind meist verkümmert.

Defecte und Verkümmerungen kommen sowohl bei einfachem rus und einfacher Scheide als bei deren Verdoppelung zur Beob-:ung.

Bei partieller oder totaler Verdoppelung ist zuweilen das eine Rohr ›der dort verschlossen (Fig. 424 *c*). So kann z. B. bei Verdoppelung Scheide eine Scheide unten geschlossen sein oder schon in der Mitte · noch höher oben enden, eine Erscheinung, die dahin zu erklären dass der betreffende Müller'sche Gang nicht weiter nach abwärts ıte oder im untersten Theile obliterirte. Bei Verdoppelung am Uterus ı der eine Uterus, resp. das eine Horn verschlossen sein. Bei Uterus :nis ist ferner das eine Horn zuweilen rudimentär und bildet nur ı soliden oder auch einen hohlen Strang, dessen Ostien verschlossen Zuweilen fehlt das eine Horn ganz.

In allen diesen Fällen besitzt der Uterus nur ein ausgebildetes Horn ›rus unicornis). Die Tube der verkümmerten Seite ist entweder ıal oder ebenfalls rudimentär, zu einem soliden Strang verkümmert.

In dem geringsten Grade einseitiger Wachsthumshemmung zeigt der ıs nur eine schiefe Gestalt oder eine Verkrümmung nach einer Seite.

Bei normaler Verschmelzung der Müller'schen Gänge nen Defecte und Verkümmerungen am häufigsten am Uterus vor, ›elten bleiben die ganzen Müller'schen Gänge so in der Entwicke-

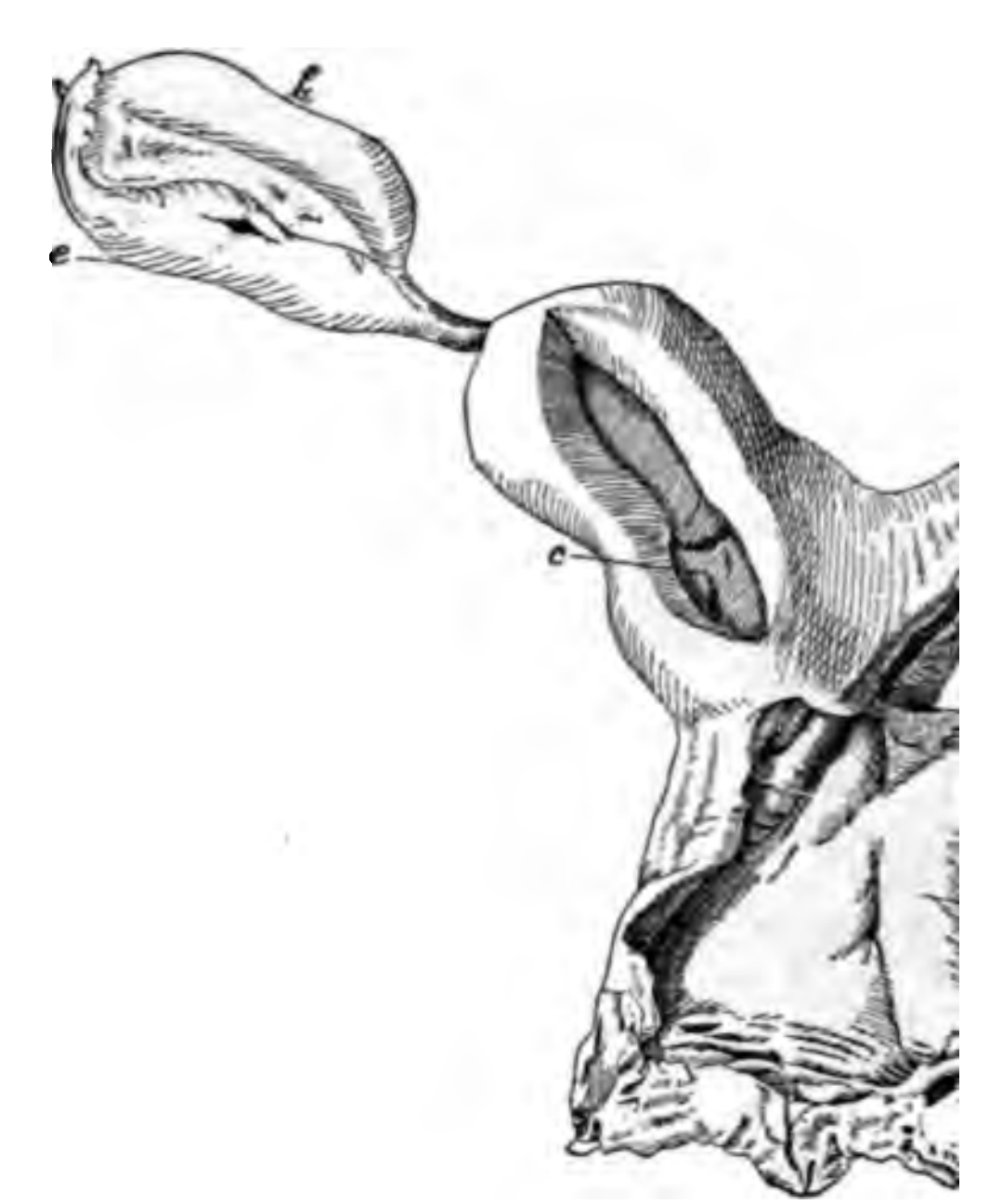

Fig. 424. Uterus bicornis bilocularis
matosalpinx von einem Mädchen von 20 Jahren.
offenem Orificium. *c* Linker Uterus mit verschlossene
tirter Höhle. *d* Rechte Tube. *e* Linke, durch Blut erweit
Um die Hälfte verkleinert.

lung zurück, dass sie späterhin nur noch (
musculöses Knötchen oder durch einen Str

Der rudimentär entwickelte U
partitus oder ein Ut. bicornis oder bilde
anderen ziehenden Strang. Nur selten feh
dem Corpus und der Cervix entsprechende
Tuben können dabei vorhanden sein od
wickelt sich der Uterus in der ersten Zeit
im Wachsthum zurück, indem der Uterusk
Weise vom sechsten Jahre ab vergrössert
bildung die Cervix, welche ursprünglich g
bedeutend übertrifft, auf der fötalen Ent
wenigstens abnorm klein bleibt; eine Missl
plasie des Uterus oder als Uterus
bezeichnet (Fig. 425).

Die Ovarien können dabei wohl ausge
gleichzeitig eine Hypoplasie des Gefässsy
Entwickelung des ganzen Körpers, zuweile

Vollkommener Mangel der Tuben
den erwähnten hochgradigen Defecten am
Missbildungen der Tuben sind name
vom Uterus, die Bildung mehrerer abdon
merung derselben zu einem soliden Strang,
und des uterinen Endes und die Verengeru
mittleren Theilen zu nennen.

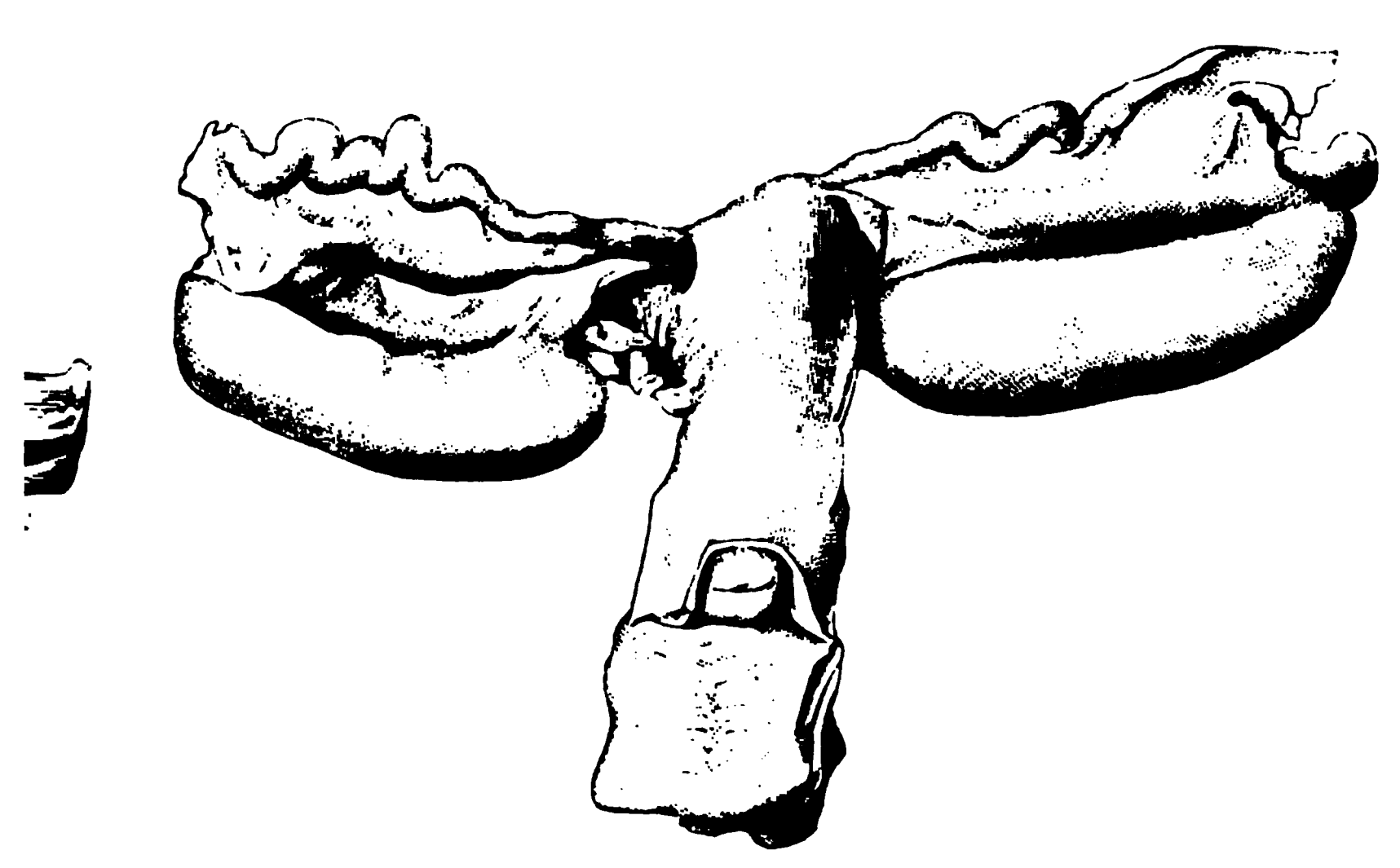

Fig. 425. Infantiler Uterus mit wohl entwickelten Ovarien von einem 18-jährigen kretinistischen Mädchen. Um 1/6 verkleinert.

Partieller und totaler Scheidenmangel kommt sowohl neben Defecten am Uterus als ohne solche vor, doch ist er selten. Häufiger ist ein Theil der Scheide in einen soliden Strang umgewandelt.

Atresieen und Stenosen kommen innerhalb der Geschlechtsgänge am häufigsten im Gebiete der Cervix bis zum Orificium externum, ferner am obersten und am untersten Theil der Scheide vor. In der Cervix wird der Schluss theils durch Schleimhaut, theils durch Muskelgewebe gebildet. Wie weit es sich bei den Atresieen um primäre Bildungsfehler, wie weit um secundär nach Entzündungen oder um anderswie entstandene Obliterationen handelt, ist nicht zu entscheiden. Stenosen des Cervicalkanales finden sich besonders bei stark entwickelter derber Cervix.

Die Stenose der Vagina ist entweder über die ganze Vagina verbreitet oder aber local und dann häufig durch quer- und schräggestellte Faltenbildungen bedingt. Ausgedehnte Stenosen kommen namentlich neben sonstiger Missbildung der Geschlechtsgänge vor. Behält der Uterus im Pubertätsalter seine kindliche Form bei, so bleibt auch die Vagina eng und kurz (Vagina infantilis).

In seltenen Fällen kommt an der Hinterwand der Scheide dicht hinter dem Scheideneingang eine blindsackartige, mitunter für einen Finger durchgängige, der Vagina parallel verlaufende oder seitlich von ihr ablenkende, glattwandige Ausstülpung vor. Nach Breisky handelt es sich dabei um eine Erweiterung und Verlängerung an dieser Stelle schon normal vorkommender Schleimhautlakunen.

Der **Hymen** bildet normaler Weise eine an der hinteren Wand vorspringende Schleimhautfalte, welche die Scheide gegen den Sinus urogenitalis abgrenzt und bei geschlossenem Sinus eine Längsspalte umsäumt.

Bei Neugeborenen bildet der Hymen eine röhrenförmige Vorragung, die sich unter Umständen auch später noch erhält. Normal ist der Hymen halbmondförmig, geht indessen zuweilen in einen Ring über und kann in nicht allzu seltenen Fällen eine Membran ohne Oeffnung bilden

(Atresia vaginae hymenalis). Es kommen ferner auch doppelte (H. septus) oder mehrfache Durchbrechungen des Hymen (H. cribriformis), Auszackungen und Papillen des freien Randes (H. dentatus und fimbriatus) sowie Bildung eines zweiten Hymens oberhalb des normalen vor. Mangel des Hymens ist sehr selten. Cystenbildungen im Hymen sind mehrfach beobachtet.

Literatur über Missbildungen der Tuben, des Uterus, der Scheide und des Hymens.

Beigel, *Die Krankh. d. weibl. Geschl. II.*
Breisky, *Die Krankh. d. Vagina. Billroth's Handb. d. Frauenkrankh. III.* Stuttgart 1886
Boivin et Angès, *Anat. pathol. de l'utérus*, Paris 1866.
Dohrn, *Bildungsfehler des Hymens*, *Zeitschr. f. Geb. u. Gyn. XI*
Fürst, *Monatsschr. f. Geburtsh XXX.*
Huber, *Verdoppelung des Uterus und der Vagina, Virch. Arch.* 108. *Bd.*
Klob. *Pathol. Anat. d. weibl. Sexualorgane*, Wien 1864.
Kussmaul, *Von dem Mangel u. s. w. der Gebärmutter*, Würzburg 1859.
Mayrhofer, *Entwickelungsfehler u. Entzündung d. Gebärmutter, Handb. d. Frauenkr.* Stuttgart 1882
Müller, P., *Entwickelungsfehler des Uterus, Handb. d. Frauenkrankh. I*, 2. *Aufl.* 1885
Nagel. *Ueber die Entwickelung d. Uterus u. d. Vagina, Arch. f. mikr. An* 37. *Bd* 1891.
Rieder, *Gärtner'sche Gänge, Virch. Arch.* 96. *Bd.*
Schatz, *Arch. f. Gyn. I u. II*
Schaeffer, *Bildungsanomalien weibl. Geschlechtsorgane aus dem fötalen Lebensalter m. Berücksichtigung der Entwickelung des Hymens, Arch. f. Gyn.* 37. *Bd.* 1890.
v. Stubenrauch, *Theilung des Uterovaginalkanals, Beitr. v. Ziegler XI* 1891.

§ 336. Die **Tuben** oder **Eileiter** sind, anatomisch betrachtet, musculöse, mit einer Schleimhaut ausgekleidete Röhren, deren Epithellager aus einem einschichtigen flimmernden Cylinderepithel besteht. Die Schleimhaut ist ausgezeichnet durch reiche Faltenbildung.

Bei congestiver **Hyperämie**, wie sie im Gebiete des Geschlechtsapparates zur Zeit der Menstruation, bei Beischlaf, bei manchen acuten Infectionskrankheiten vorkommt, ist auch die Tubarschleimhaut Sitz hyperämischer Zustände, und es kann zu Blutungen kommen, die in seltenen Fällen zu Austritt von Blut aus den Tuben in die Bauchhöhle führen.

Die **Entzündung der Tuben**, die **Salpingitis**, kommt am häufigsten nach Entzündungen des Uterus und des Beckenperitoneums vor und verbindet sich im ersteren Falle gewöhnlich bald mit Entzündungen des Beckenperitoneums und der Oberfläche des Eierstockes. Stellen sich in deren Gefolge Exsudationen ein, so kommt es zu Verklebungen der Tuben mit der Nachbarschaft, also mit dem Ovarium oder dem breiten Mutterbande, oder mit der Hinterwand des Uterus und weiterhin zu mehr oder minder festen strang- und bandförmigen bindegewebigen Verwachsungen (Fig. 411 c c_1 p. 828 und Fig. 426 *e*), wobei die Tuben mehr oder weniger aus ihrer Lage gebracht und an ihrem abdominalen Ende oft verschlossen werden.

Je nach dem Secret, das die Tuben enthalten, kann man schleimige, eiterige, schleimig-eiterige, seröse und hämorrhagische Entzündungen der Tuben unterscheiden. Ist das abdominale Ende durch Verwachsungen verschlossen und ist gleichzeitig auch der uterine Theil der Eileiter durch Schleimhautschwellung oder durch eingedicktes Secret oder durch Abknickung der Tuben oder Obliteration des Lumens verlegt, so können sich in dem abgeschlossenen Theil grössere Mengen einer schleimigen oder schleimig-serösen oder eiterigen oder

ıtigen Flüssigkeit ansammeln und so Zustände herbeigeführt werden,
:lche als **Hydrops tubarum, Pyosalpinx, Hämatosalpinx** (Fig. 401 *e*)
er **Haematoma tubarum** bezeichnet werden.

Fig. 426. Tubarhydrops mit perisalpingitischen und perioophoritischen Ver-sungen. *a* Uterus. *b* Uterintheil der Tube. *c* Cystisch entartetes und mit der Um-ıg verwachsenes abdominales Theil der Tube. *d* Ovarium. *e* Verwachsungsmembran. ɪr natürl. Grösse.

Die Tube erscheint bei mässiger Flüssigkeitsansammlung erweitert geschlängelt (Fig. 411 $c\ c_1$). Bei stärkerem Hydrops schwillt sie iner mehr ovalen dünnwandigen Blase (Fig. 416 *b*) an. Bei eiterigen ündungen kann die Wand stellenweise vereitern, so dass es zu einem :hbruch des Eiters in die Bauchhöhle kommt. In anderen Fällen : sich der Eiter ein und verkreidet. Bei Ansammlung von schleimiger blutiger Flüssigkeit erfolgen zuweilen ebenfalls Berstungen. Ist die ne Oeffnung nur verengt oder normal weit, so kann die in der Tube ansammelnde Flüssigkeit zeitweise abfliessen (Hydrops tubae fluens). Unter besonderen Bedingungen kann auch im Uterus irte blutige, schleimige oder eiterige Flüssigkeit durch das Tubar-n bis in die Tuben zurückgestaut werden und in die Bauchhöhle essen, oder bei Verschluss des Abdominalostiums sich in den Tuben nmeln.

Salpingitis kann durch verschiedene Infectionen entstehen; die eiterigen en werden theils durch die gewöhnlichen Eiterkokken, theils durch kokken verursacht, doch sind zur Zeit der anatomischen Unter-ng die Mikroorganismen meist nicht mehr nachweisbar. Die Mucosa ehr oder weniger stark zellig infiltrirt, und es können an der In-ion auch die Muscularis und die Serosa Theil nehmen. Bei länger nden Entzündungen gehen die Falten und die papillösen Erhebungen chleimhaut nicht selten eine hypertrophische Wucherung ein und nnen sich auch die übrigen Wandbestandtheile verdicken, so dass den Process als **Salpingitis prolifera** bezeichnen kann. Durch ıchsung von papillösen Wucherungen, welche ihr Epithel zum Theil

erst secundär in Mitleidenschaft gezogen, kann indessen au
erkranken. Der Beginn und die Ausbreitung des tuberculösen
erfolgt in derselben Weise wie in anderen Schleimhäuten u
meisten Aehnlichkeit mit den tuberculösen Ureterenerkranku
weit vorgeschrittenem Process sind die Tuben mit käsigen
füllt und erweitert, die Schleimhaut, zuweilen auch die Mu
graues, gelatinöses Granulationsgewebe umgewandelt, welch
Oberfläche in käsigem Zerfall begriffen ist. Die Tubentuberc
als einzige tuberculöse Affection im Körper auftreten. Im V
Erkrankung kann sich Peritonitis hinzugesellen, welche zuw
eiterigen, unter Umständen sogar einen jauchigen Charakter
Erscheinung, die wohl durch Mischinfection zu erklären ist.

Von **Geschwülsten** kommen zunächst Fibrome un
myome in Form kleiner Knötchen, welche von der Muscularis
vor, sind indessen weit seltener als im Uterus. Durch locale
der Schleimhautpapillen können sich auch papillöse Fibro
Carcinome können vom Uterus oder den Ovarien auf die T
greifen und kommen in sehr seltenen Fällen auch prim
Tuben vor.

Unter den **Cysten**, welche an der Aussenfläche der
kommen, ist zunächst die MORGAGNI'sche Hydatide z
welche dem abdominalen Tubarende in Form eines gestielten
aufsitzt und das oberste Ende des MÜLLER'schen Ganges dar
dann kommen auf den Eileitern und den breiten Mutterbän
selten mohnkorn- bis höchstens erbsengrosse Bläschen mit ko
halte vor, welche wahrscheinlich aus Theilen des Paroophoro
Epoophoron hervorgehen.

Literatur zur pathologischen Anatomie der T

Bandl, *Die Krankheiten der Tuben u. s. w., Handb. d. Frauenkrankh. von Bil*
Ballantyne *and* **Williams**, *The histology and pathology of the Fallopian Tub*
Journ. 1891.
Brouardel, *De la tuberculose des org. gén. de la femme, Thèse de Paris* 1865.
Chiari, *Zur pathol. Anatomie des Eileiterkatarrhs, Zeitschr. f. Heilk. VIII* 1887
Cornil, *Sur les salpingites, Journ. des conaissances méd.* 1888.
Cornil *et* **Terillon**, *Anat. et phys. path de la salpingite et de l'ovarite, Arch. de*
Eberth *und* **Kaltenbach**, *Zur Pathologie der Tuben, Zeitschr. f. Geburtsh. XVI*
Hegar, *Entstehung der Genitaltuberculose des Weibes, Stuttgart* 1886.

llaud, *Des tubercules de l'ovaire et des trompes, Thèse de Paris* 1861.
paeth, *Ueber die Tuberculose der weiblichen Genitalien, I.-D. Strassburg* 1885.
ratz, *Gynäk. Anatomie, Circulationsstörungen und Entzündungen der Ovarien und Tuben, Berlin* 1892.
ebault, *De la salpingite blennorrhagique, Paris* 1890.

§ 337. Der **Uterus** ist ein länglich-birnförmiges, von vorn nach nten abgeplattetes, bei Nulliparen 5,5—8,0 cm, bei Primiparen und ultiparen 9,0—9,5 cm langes, 3,5—5,6 cm breites, im Wesentlichen usculöses Organ, welches eine von einer drüsenreichen Schleimhaut isgekleidete Höhle einschliesst. Er ist mit den seitlich von seinem indus abgehenden Tuben zwischen Blase und Mastdarm eingeschoben, bt die Einsenkung des Bauchfelles zwischen Blase und Mastdarm in rm einer quergestellten Platte in die Höhe und trennt dieselbe in eine xcavatio vesico-uterina und recto-uterina.

Bei Kindern und jungfräulichen Individuen liegt der Uterus der nterwand der Blase an und hält diese Beziehung auch bei Entleerung r Blase fest, so dass die Excavatio recto-uterina sich öffnet. Bei auen, die geboren haben, liegt der Uterus bald an der Hinterwand r Blase, bald in der Excavatio recto-uterina, so dass er mit der Hinternd der Blase annähernd einen rechten Winkel bildet. Von den Gynälogen wird ersteres als das Normale angesehen. Nach dem Tode ist r Uterus bei Frauen häufig nach hinten gesunken.

Die Axe des Uteruskörpers bildet mit derjenigen der Cervix meist en nach vorne offenen Winkel, und n bezeichnet diese Abknickung als **teflexio uteri**. In geringem Grade handen ist die Anteflexion ein phylogischer Zustand, eine stärkere ickung (Fig. 427) muss als pathoisch angesehen werden.

Fig. 427. Anteflectirter jungfräuher Uterus im Sagittalschnitt. Um 1/6 leinert.

Knickt sich der Uteruskörper in der Weise gegen die Cervix ab, s er mit ihr einen nach hinten offenen Winkel bildet, so bezeichnet ı dies als **Retroflexio uteri** (Fig. 428). Erhält der Uterus, ohne

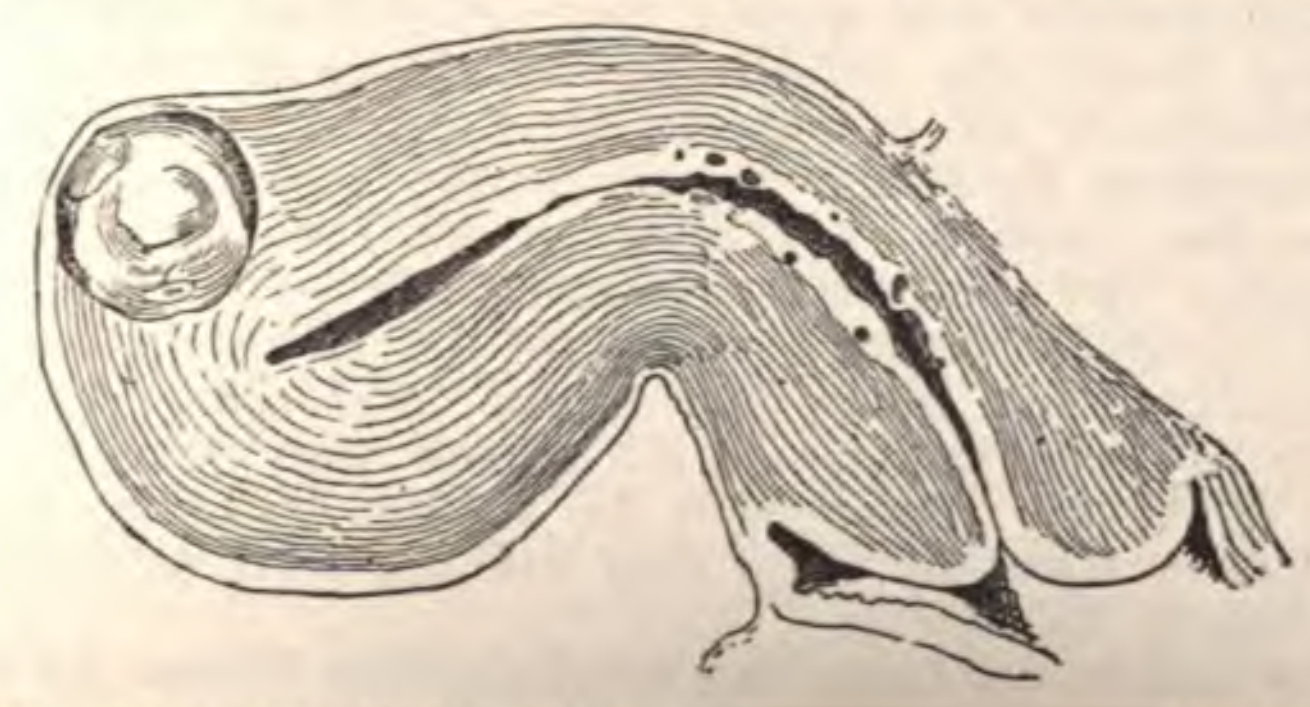

Fig. 428. Retroflectirter Uterus ei[...] leinen interstitiellen m. Um 1/6 verkleinert.

dass die Lagerungsbeziehung des Körpers zu der Cervix sich in[illegible] eine stärkere Neigung nach vorne oder nach hinten als gewöhnlich [illegible] bezeichnet man dies als eine **Versio uteri**.

Versionen und Flexionen des Uterus sind sehr häufig mit einander combinirt und können mit Deviationen des Uterus nach der Seite und mit Aenderungen des Standes complicirt sein. Bei starken Flexionen kann der Winkel zwischen Körper und Cervix spitz werden. Die Knickungsstelle entspricht fast immer dem inneren Muttermund; nur sehr selten fällt sie in die Cervix. Bei sehr starken Retroversionen kann der Muttermund nach vorn gegen die Symphyse, unter Umständen sogar nach oben gerichtet sein.

Versionen kommen besonders durch Vergrösserungen des Uterus sowie durch häufige Anstrengung der Bauchpresse zu Stande, vorausgesetzt, dass das Uterusparenchym resistent und starr ist. Ist dasselbe weich und schlaff, so bewirken die nämlichen Momente Flexionen. In seltenen Fällen sind pathologische Anteflexionen oder Retroflexionen Entwickelungsfehler. Endlich können auch Verwachsungen des Uterus mit der Umgebung Versionen oder Flexionen herbeiführen.

Als Folge der Flexionen sind namentlich Störungen des Blutabflusses bei der Menstruation, sowie Stauungen, Schleimhautblutungen und Entzündungen des Uterusparenchyms sowie auch des Bauchfellüberzuges hervorzuheben.

Seitliche Deviationen (V e r s i o e t F l e x i o l a t e r a l i s) des Uterus können durch Geschwülste, parametritische Exsudate, Verwachsungen mit der Umgebung etc. bedingt sein.

Als **Senkung** und **Vorfall** oder **Prolapsus** bezeichnet man eine Verlagerung des Uterus nach unten gegen die Scheide, wobei der Muttermund sich dem Scheideneingang nähert und schliesslich durch denselben nach aussen tritt. Ermöglicht wird die Senkung durch eine Erschlaffung derjenigen Gewebe, welche den Uterus in seiner Lage erhalten.

Liegt der Uterus nur tiefer als normal, ist also der Muttermund noch nicht in der Schamspalte sichtbar, so bezeichnet man dies als S e n k u n g im engeren Sinne; bei u n v o l l s t ä n d i g e m V o r f a l l liegt ein Theil, bei v o l l s t ä n d i g e m V o r f a l l der ganze Uterus vor den äusseren Genitalien und ist mit der nach aussen umgestülpten Scheide überdeckt.

Das Gewebe der nach aussen umgestülpten Scheide wird im Laufe der Zeit mehr oder weniger hypertrophisch, die Querrunzeln verstreichen und die [illegible] wird trocken, der verhornenden Epidermis ähnlich. Sehr häufig stellen sich zufolge äusserer Läsionen Entzündungen und [illegible] ein, und Uterus und Cervix schwellen in Folge der dabei vorhandenen Stauungen an und werden ebenfalls hypertrophisch. Durch den Zug, welchen die Scheide an der nach aussen drängenden Uterus ausübt, wird der Muttermund auseinandergezerrt und der untere Theil des Cervicalkanales nach aussen gestülpt (E k t r o p i u m), so dass unter Umständen der innere Muttermund am Eingang erscheint. Im [illegible] kann der äussere Muttermund auch verkleben.

Der Vorfall des Uterus zieht die vordere Wand des Mastdarmes und die [illegible] Wand der Blase nach sich und führt zu Ausbuchtungen der [illegible] Wandtheile.

Bilden sich in der Umgebung des prolabirten Uterus oder im kleinen Becken Verwachsungen ein, so kann der Prolaps in seiner Lage fixirt werden, so dass er nicht mehr reponibel ist.

Elevationen oder Verlagerungen des Uterus nach oben kommen ırch unter ihm liegende Geschwulstbildungen, welche ihn hinaufdrängen, ler durch Zerrungen zu Stande, welche von Geschwülsten, die mit dem terus in Verbindung stehen und in die Bauchhöhle hinaufwachsen, oder ›er durch peritonitische Adhäsionen ausgeübt werden. Der Uterus und e Scheide können dabei sehr erheblich in die Länge gezogen werden, dass das Scheidengewölbe verstreicht und die Scheide trichterförmig das Os externum uteri übergeht.

Als **Inversio** bezeichnet man eine Einstülpung des Fundus uteri in s Cavum uteri. Bei Inversionen geringeren Grades liegt der Fundus ch oberhalb des inneren Muttermundes, bei stärkerer Inversion tritt in die Scheide ein und fällt schliesslich nach aussen vor. Man unterıeidet danach drei Grade, eine Einstülpung, eine Umstülpung d einen Prolapsus uteri inversi.

Die Inversionen entstehen, abgesehen von den im Wochenbett auftenden, durch Geschwulstbildungen im Fundus, welche zu einer Atrophie : Uteruswand führen und gleichzeitig einen Zug am Fundus ausüben. : Umstülpung erfolgt meist nur bis zur Cervix, die sich in ihrer Lage ıält.

Literatur über Lageveränderungen des Uterus.

ard, *Traité de gynécologie, Paris* 1891.
er, *Zur phys. und pathol. Morphologie des Uterus, Gynäkol. Klinik von Freund, Strassburg* 1885.
'ranque, O., *Der Vorfall der Gebärmutter, Würzburg* 1869.
sch, *Die Lageveränderungen der Gebärmutter, Handb. d. Frauenkrankh. I* 1885.
Jendre, *De la chute de l'utérus, Paris* 1860.
ıser, *Angeborene Retroversio, Arch. f. Gyn. XI.*
ke. *Topograph. Anat. d. Menschen, Berlin* 1884.
Arch. f. Anat. 1878.
ıeier, *Schröder's Handb. der Krankheiten der weiblichen Geschlechtsorgane, Leipzig* 1889.
:er, *Die Flexionen des Uterus, Leipzig* 1870.
, *Path. Anatomie der weiblichen Sexualorgane, Wien* 1864.
in, *Die Neigungen und Beugungen der Gebärmutter, Berlin* 1870.
nger, *Prolapsus, Prager Vierteljahrsschr.* 1867.
ltze, B., *Arch. f. Gynäkol. IV, VIII und IX.*
:her, *Senkung und Vorfall des Uterus, Tübingen* 1887.

§ 338. Die **Schleimhaut des Uterus** ist ein an Drüsen sehr reiches 'ebe, welches ohne Vermittelung einer abgrenzbaren Submucosa in Bindegewebe der Muscularis übergeht. Die Oberfläche ist mit einem :n, flimmernden Cylinderepithel bedeckt, welches sich tief in die sen hinein fortsetzt. Das Stroma ist ein überaus zellreiches, fein-:iges Gewebe, dessen tiefste Lagen Muskelzüge enthalten. Die Drüsen einfache und verzweigte, in ihrem Endabschnitt zum Theil geıngelte, mit Cylinderepithel ausgekleidete Schläuche. In der Cervix :t die Schleimhaut die als Plicae palmatae bekannten leistenförmigen ıbenheiten. Im untern Abschnitt der Cervix wird die Schleimhaut er, an Bindegewebsfasern reicher. Zugleich werden die Drüsen spärr und zum Theil auch kürzer als im Körper und acinösen Drüsen ich ausgebuchtet. Gegen das unterste Drittheil des Cervicalkanales das Cylinderepithel in geschichtetes Plattenepithel über, welches die Lippen der Portio vaginalis bedeckt und in das Scheidenepithel fortsetzt.

Wo die Plicae palmatae enden, treten [illegible] hleimhaut kleine

kegelförmige Papillen auf, welche namentlich in der Umgebung des Muttermundes zu reichlicher Entwickelung gelangen.

Sowohl die Zahl, die Grösse und die Configuration der Drüsen als auch die Ausbreitung des Cylinderepithels nach abwärts ist bei den einzelnen Individuen ziemlich verschieden und bei ein und demselben Individuum nicht zu allen Zeiten gleich. Die Portio vaginalis ist bei manchen Individuen ziemlich drüsenreich, bei anderen fehlen Drüsen ganz oder sind wenigstens nur spärlich, und die Portio besteht wesentlich aus einem gefässreichen Bindegewebe und aus Muskelzügen.

Im hohen Alter nimmt im Allgemeinen die Dicke und der Zellreichthum der Schleimhaut ab und es wird das Gewebe deutlich faserig; die Epithelzellen werden niedriger und verlieren die Flimmerhaare. Von den Drüsen geht ein Theil verloren, namentlich in der Cervix, die restirenden erleiden vielfach cystische Erweiterungen (Ovula Nabothi).

Zur Zeit der Menstruation ist die Schleimhaut Sitz einer intensiven congestiven Hyperämie, zufolge welcher eine mehr oder minder grosse Menge von Blut aus den oberflächlichen Gefässen der Schleimhaut austritt. Ein Theil des extravasirten Blutes kann zwischen den Epithelzellen nach aussen treten, doch kommt es meist zu Abhebungen des Epithellagers und damit zu einem Untergang der Epitheldecke. An Orten stärkerer blutiger Infiltration werden auch die oberflächlichen Lagen des Bindegewebes abgestossen, und es können ganze Theile der Schleimhaut verloren gehen. Bis zur nächsten Menstruation wird der Verlust an Schleimhautgewebe jeweilen wieder vollständig ersetzt.

Die Menge des austretenden Blutes ist individuell sehr verschieden und kann unter Umständen sehr bedeutend werden, so dass man die Erscheinung als **Menorrhagie** bezeichnet. Zuweilen werden am 2. bis 4. Tage der Menstruation mit oder ohne Schmerzen nicht nur Blut, sondern Fetzen und grössere Membranen, zuweilen röhrenartige Gebilde oder auch vollkommene Abgüsse des Cavum uteri nach aussen entleert, eine krankhafte Erscheinung, welche gewöhnlich als **Dysmenorrhoea membranacea** bezeichnet wird. Die Oberfläche dieser Membranen ist bald glatt, bald zerfetzt, bald auch auf der einen Seite glatt, auf der anderen rauh.

Gleichzeitig ist auch ihre Zusammensetzung eine sehr verschiedene, und es ist offenbar das, was man mit dem Namen einer Dysmenorrhoea membranacea belegt hat, nicht immer die nämliche Erkrankung.

Zunächst kommen Fälle vor, in denen die Membran lediglich aus Fibrin, lymphoiden Rundzellen und rothen Blutkörperchen besteht, somit nichts anderes darstellt als eine Gerinnungsmasse, welche sich an der Oberfläche der Uterusschleimhaut gebildet hat. Die Derbheit, welche diese Gerinnungen zuweilen zeigen, spricht dafür, dass sie in einem Theil der Fälle von der vorhergegangenen Menstruation stammen und erst bei Eintritt neuer Blutungen ausgestossen werden. Sind die Membranen weich und sehr reich an Rundzellen, so sehen sie frisch eiterig-fibrinösen Exsudationen ähnlich und sind wohl auch als frisch entstandene Bildungen anzusehen.

Eine zweite Form membranöser Abgänge aus dem Uterus zeigt in unverkennbarer Weise den Charakter einer zellreichen Uterinschleimhaut und besteht danach aus einem zellreichen, zarten Bindegewebe, aus Blutgefässen sowie aus Drüsenschläuchen, deren Epithel theils noch unverändert, theils geschwollen und in Desquamation begriffen ist. Ein Theil des Gewebes ist auch von rothen Blutkörperchen dicht

ırchsetzt. Es handelt sich danach zweifellos um partielle Abstossung ner zufolge der Menstruation von Hämorrhagieen durchsetzten Schleimıut und es können sich unter Umständen sogar die tieferen Schichten ır Schleimhaut losstossen.

Endlich können die Membranen auch aus einer einfachen oder ehrfachen Lage (Fig. 429 *a* und Fig. 430 *c*) polygonaler lattenepithelien bestehen, welche in regelmässiger Anordnung den üsenmündungen entsprechende Lücken (Fig. 429 *c* und Fig. 430 *b*) igen, in deren Umgebung concentrisch angeordnete Epithelien einen ken Ring (Fig. 429 *b*) bilden.



Fig. 429. Durch die eide abgegangene Membran bei Dysmenorrhoea membranacea. *a* Doppeltes Lager von polygonalen ttenepithelien. *b* Concentrisch um ein Drüsenlumen ıgerte Epithelschicht. *c* senlumen. In Alkohol ärtetes, mit Hämatoxylin ärbtes, in Kanadabalsam eschlossenes Präparat. gr. 300.

Da die Schleimhaut des Uterus normaler Weise kein Plattenepithel hält, und da die Plattenepithel tragende Scheide wenig Drüsen bet, so stammen diese Membranen wohl zunächst aus der Cervix. Da selben unter Umständen eine Länge von 3 bis 4 cm erreichen, so ss man annehmen, dass bei den betreffenden Individuen das Plattenhel weiter als gewöhnlich in die Cervix, unter Umständen sogar bis das Corpus uteri hinaufreicht. Nach Beobachtungen von ZELLER eint eine Production von chichtetem Plattenepithel Gebiete der Cervix und Corpus bei chronischer lometritis nicht selten zukommen.

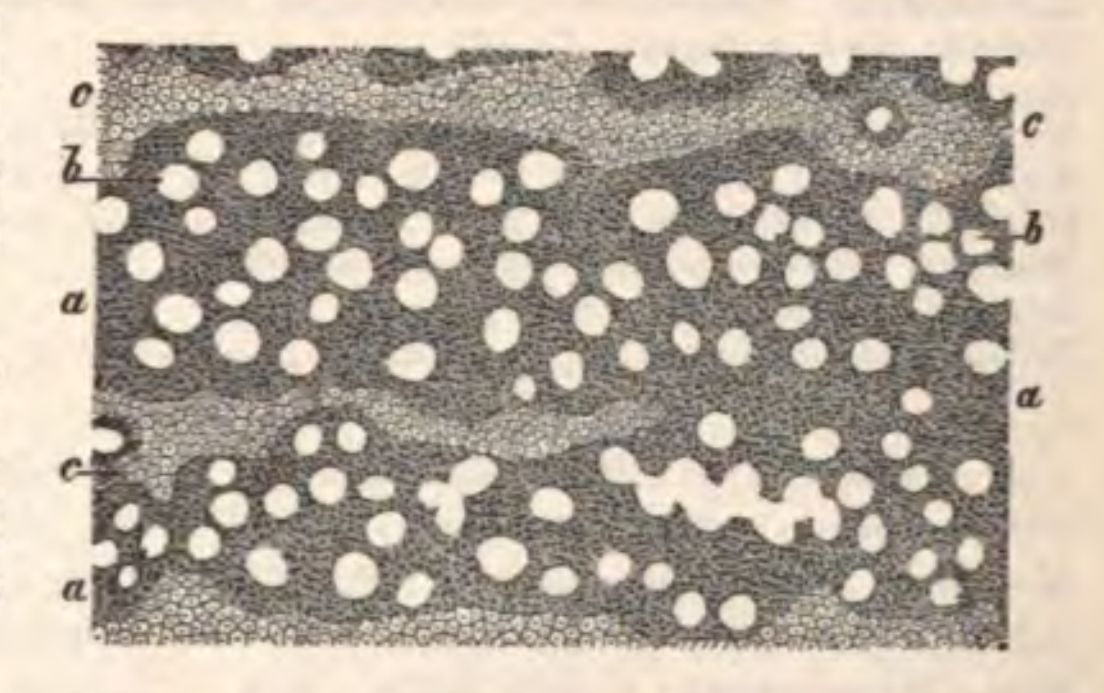

Fig. 430. Durch die Scheide gangene Membran bei Dysorrhoea membranacea. ger übereinander geschichteter elien. *b* Drüsenlumina. *c* Lager onaler Zellen. Behandlung wie 'ig. 429. Vergr. 30.

Bestehen die Membranen (BEIGEL, LEOPOLD) lediglich aus Plattenıel, so können sie auch von der Portio vaginalis uteri oder aus der ide stammen.

Die Ursache der Ausstossung der Membranen dürfte, von den oberlich liegenden Thromben abgesehen, meist in Entzündungen des metrium zu suchen sein. Man kann den Process danach auch als **ometritis exfoliativa** (LEOPOLD) bezeichnen.

Metrorrhagieen oder Blutungen aus der Schleimhaut des Uterus

ausserhalb der Zeit der Menses, der Schwangerschaft und des Wochenbettes kommen namentlich bei Hämophilie, Scorbut, bei acuten Entzündungen, im Verlauf von verschiedenen Infectionskrankheiten, wie Typhus abdominalis, Pocken, Scharlach, Masern, Cholera u. s. w., sowie von Intoxicationen, wie z. B. Phosphorvergiftung, vor. Sie sind ferner häufige Folgen von hyperplastischen Wucherungen der Uterinschleimhaut, von Geschwüren und Geschwülsten, welche sich in der Schleimhaut oder im naheliegenden Uterusparenchym entwickelt haben. Bei starken Blutungen kann das ausgetretene Blut im Innern des Uterus gerinnen.

Literatur über die normale Anatomie der Uterusschleimhaut und über deren Veränderungen bei der Menstruation.

Bossi, *Sur la reproduction de la muqueuse de l'utérus, Arch. ital. de biol. XVI* 1891.
Fischel, *Arch. f. Gyn. XV, XVI u. XVIII.*
Friedländer, *Phys.-anat. Unters. über den Uterus, Leipzig* 1870.
Gaillard, *Leç. clin. sur la menstruation, Paris* 1885.
v. Kahlden, *Ueber das Verhalten der Uterusschleimhaut während und nach der Menstruation, Beitr. zur Geburtsh. und Gynäk., Festschr. f. Hegar, Stuttgart* 1889.
Kundrat *und* **Engelmann**, *Stricker's med. Jahrb.* 1873.
Küstner, *Das untere Uterinsegment u. s. w., Jena* 1882.
Leopold, *Studien über die Uterusschleimhaut während Menstruation, Schwangerschaft u. Wochenbett, Arch. f. Gynäk. XI u. XII.*
Lott, *Zur Anat. u. Phys. d. Cervix*, 1873.
Möhrike, *Die Uterusschleimhaut in den versch. Altersperioden und zur Zeit der Menstruation, Ztschr. f. Geb. u. Gyn. VII.*
Ruge *und* **Veit**, *Zeitschr. f. Geburtsh. u. Gyn. II u. V.*
Steinhaus, *Menstruation und Ovulation, Leipzig* 1890.
Wyder, *Beitr. zur norm. u. pathol. Histol. d. menschl. Uterusschleimhaut, Arch. f. Gyn. XIII.*

Literatur über Dysmenorrhoea membranacea.

Beigel, *Arch. f. Gynäk. IX.*
Finkel, *Virch. Arch.* 63. *Bd.*
Hegar *und* **Maier**, *Virch. Arch.* 52. *Bd.*
Hoggan, G. *und* **Fr. E.**, *Arch. f. Gynäk. X.*
Huchard *et* **Labadie-Lagrave**, *Arch. gén. I* 1870 *u. II* 1871.
Kleinwächter, *Dysmenorrhoea membranacea, Wiener Klinik* 1885.
Leopold, *Arch. f. Gynäk. X* 1876.
Mandl, *Wiener med. Presse* 1869.
Mayrhofer, *Die Sterilität des Weibes, Billroth's Handb. d. Frauenkrankh. II* 1882.
Müller, P., *Die Sterilität des Weibes, Handb. d. Frauenkrankh. I, 2. Aufl.* 1885.
Overlach, *Pseudomenstruation nach Phosphorvergiftung, Arch. f. mikr. Anat. XXV* 1885.
Scanzoni, *Die chronische Metritis, Wien* 1863.
Solowieff, *Arch. f. Gyn. II.*
Zeller, *Plattenepithel im Uterus, Zeitschr. f. Geb. u. Gyn. XI* 1885.

§ 339. Die **Endometritis**, d. h. die Entzündung der Uterusschleimhaut, kann sowohl auf die Cervix oder den Uteruskörper beschränkt, als auch über die ganze Innenfläche des Uterus verbreitet vorkommen. Am häufigsten ist sie eine von der Scheide aus fortgeleitete, seltener eine hämatogene Erkrankung und schliesst sich nicht selten an die Menstruation oder an das Wochenbett an. Die infectiösen Formen werden am häufigsten durch Tripperkokken verursacht.

Die **acuten Entzündungen** stimmen in ihrem Verlauf im Allgemeinen mit den Entzündungen anderer Schleimhäute überein, doch kommen denselben auch einige Eigenthümlichkeiten zu. Meist handelt es sich um **katarrhalische** Entzündungen.

Das normale Secret der Cervix ist zäh, schleimig, dasjenige des Corpus ist dünnflüssiger, ärmer an Mucin und wird nur in geringer

ɪngen producirt. Bei Katarrh wird das Secret reichlicher, ist schleimig er gewinnt einen eiterigen Charakter (Fluor albus) und enthält nn häufig Mikroorganismen (KÜSTNER). Bei heftiger Entzündung nn sich dem Eiter Blut beimischen.

Bei frischen katarrhalischen Entzündungen ist die Schleimhaut gehet und geschwellt, stark durchfeuchtet und zellig infiltrirt, zuweilen ɔh von Blutungen durchsetzt. Bei heftiger Entzündung können Theile · Schleimhaut exfoliirt werden. Das Deckepithel geht durch Verɪleimung und Desquamation häufig in grosser Ausdehnung verloren, ɪ auch die epitheliale Auskleidung der Drüsen kann sich lockern und ilweise ausgestossen werden.

Chronische Entzündungen können im Uterus eine graue Pigmenɪng und eine Atrophie der Schleimhaut zur Folge haben, welche nentlich die Drüsen betrifft, indem ein Theil derselben verödet. Auch Bindegewebe wird zellärmer und derber, doch ist zu erwähnen, dass s nicht häufig geschieht, indem die Uterusschleimhaut eine grosse generationskraft besitzt.

Die Schleimhaut kann bei vorhandener Atrophie glatt und mit einem ɪdrigen, flimmerlosen Epithel bedeckt sein. Nicht selten enthält sie ine Cystchen oder ist unregelmässig gestaltet, zum Theil gewulstet stellenweise mit kleinen polypösen oder papillösen Wucherungen ɪtzt (s. § 340), Veränderungen, welche Veranlassung gegeben haben, Process als **Endometritis hyperplastica** oder als E. fungosa, illosa, s. polyposa zu bezeichnen. Die Wulstungen sind indessen eilen nur dadurch bedingt, dass die Atrophie in ungleicher Weise getreten ist; in anderen Fällen ist an der verdickten Stelle das Bindeebe, zuweilen auch das Drüsengewebe gewuchert.

Solange die Entzündung noch besteht, ist das Bindegewebe der ɔherungen von Rundzellen durchsetzt. Nach Ablauf der Entzündung t die Infiltration, und das Gewebe zeigt den Bau der normalen leimhaut oder ist etwas derber. Häufig bleibt es sehr gefässreich.

Im Gebiete der Cervix führt die Entzündung nicht selten zu stärkerer dickung und Wulstung als im Corpus, und es schwellen namentlich Plicae palmatae nicht unerheblich an.

Ueberaus häufig kommt es ferner zur Bildung kleiner **Retentionsɔchen** (Ovula Nabothi), indem die Ausführungsgänge der cervin Drüsen verlegt werden. Das Secret, welches sich dabei ansammelt, ɔald schleimig, farblos, bald weisslich getrübt oder eiterig, je nach Charakter des Entzündungsprocesses. Soweit die Schleimhaut der ix weich und zellreich und mit Cylinderepithel bedeckt ist, springen Cystchen stark über die Oberfläche vor; wo das Gewebe derber und geschichtetem Plattenepithel bedeckt ist, wie dies an den Mutterɪdslippen der Fall ist, liegen sie mehr in der Tiefe.

Bei Rückgang des Katarrhes pflegt sich der Inhalt der Cystchen zu · weisslichen Masse einzudicken, doch können zahlreiche Cystchen lange Zeit noch erhalten, so dass der Befund von solchen, auch wo ɜ Entzündung mehr vorhanden, überaus häufig ist. Es treten ferner gentlich auch Drüsencystchen auf, ohne dass die Schleimhaut katarsch afficirt ist.

Nicht selten stellt sich gleichzeitig mit der cystischen Dilatation der en eine hyperplastische Wucherung der Schleimhaut ein und führt iner bleibenden, meist wulstigen oder papillösen Verdickung der mit ɜn durchsetzten Schleimhautfalten. Nach ZELLER kann sich bei

auseinander, so kann auch ein Theil der Cervicalschleimhaut
und von aussen sichtbar werden. Ebenso ist auch bei Entzü
der Cervix, welche eine Schwellung der Vaginalportion verursac
geröthete Schleimhaut im untersten Theile der Cervix nicht selt
oder weniger evertirt, Zustände, welche als **Ektropium** bezeichnet

Sowohl bei vorhandenem Ektropium, als auch ohne dieses k
geschichtete Epithel durch das bei Endometritis aus den
ausfliessende Secret macerirt werden und sich abstossen.
zündungen der Vaginalportion mit starker Exsudation bilden
Epithel auch wohl kleine Bläschen, welche in ihrem Bau mit
zündlichen Blasenbildungen der Haut übereinstimmen und durch
ihrer Decke ihren Inhalt entleeren. In beiden Fällen entstehen
verluste oder **Erosionen**, welche sich entweder sofort wieder reg
oder aber längere Zeit bestehen bleiben.

Freigelegtes, oder nur von zarten Epithelzellen bedecktes
gewebe ist meist stark geröthet, blutet leicht und ist mehr oder
zellig infiltrirt. Kommen nach Verlust des Epithels klaffende
öffnungen zu Tage, so kann die Fläche sehr unregelmässig a
Unter Umständen ulcerirt auch ein Theil des freiliegenden Binde
so dass kleine **Geschwüre** entstehen.

Kommt eine Erosion nicht durch Ueberdeckung des Defe
Plattenepithel zur Heilung, so pflegt sich das Bindegewebe in
reiches Keimgewebe umzuwandeln, welches, falls es reichlich Drü
schliesst, der Cervicalschleimhaut ähnlich sieht und auch eine
histologische Beschaffenheit bietet. Als epitheliale Decke find
meist nur eine einfache Lage niedriger oder hoher Cylinderzellen
Ruge und Veit soll das Cylinderepithel auch Sprossen in di
senden und auf diese Weise einfache und verzweigte schlauch
Drüsen bilden, so dass die Aehnlichkeit des Gewebes mit der C
schleimhaut immer grösser wird.

Bei längerer Dauer des Processes treten nicht selten im
zwischen den Drüsen Wucherungen auf, die zur Bildung kleine
löser und villöser Excrescenzen führen, so dass man den Zust
papilläre Erosion bezeichnet hat. Nicht selten entstehen fe
erkrankten Gebiete kleine Cystchen, indem sich in den präexis

hleimhautfläche allmählich abblassen, sich von der Peripherie her wieder t geschichtetem Plattenepithel (KÜSTNER) bedecken und mit der Zeit s normale Aussehen wiedergewinnen.

Krupöse und **diphtheritische Entzündungen** der Uterinschleimut sind ausserhalb des Puerperiums sehr selten. Am häufigsten komn sie im Laufe des Typhus, der Cholera, des Scharlachs und der cken, sowie in der Umgebung verjauchender Uteruscarcinome zur Beachtung.

Tuberculose der Uteschleimhaut schliesst h entweder an Tuberose der Tuben an r tritt primär im rus (Fig. 431) auf. beginnt mit der Bilg kleiner, knötchenmiger Entzündungsde, die bald in Gewüre übergehen. Bei it vorgeschrittener berculose ist die ganze enfläche des Uterus in mit tuberculösen, käsenden Granulaen (*b*) ausgekleidetes chwür umgewandelt mit käsig-eiterigen sen bedeckt. An der theten Portio vagis und in der Scheide ht man zuweilen ne graue oder gelbe tchen.

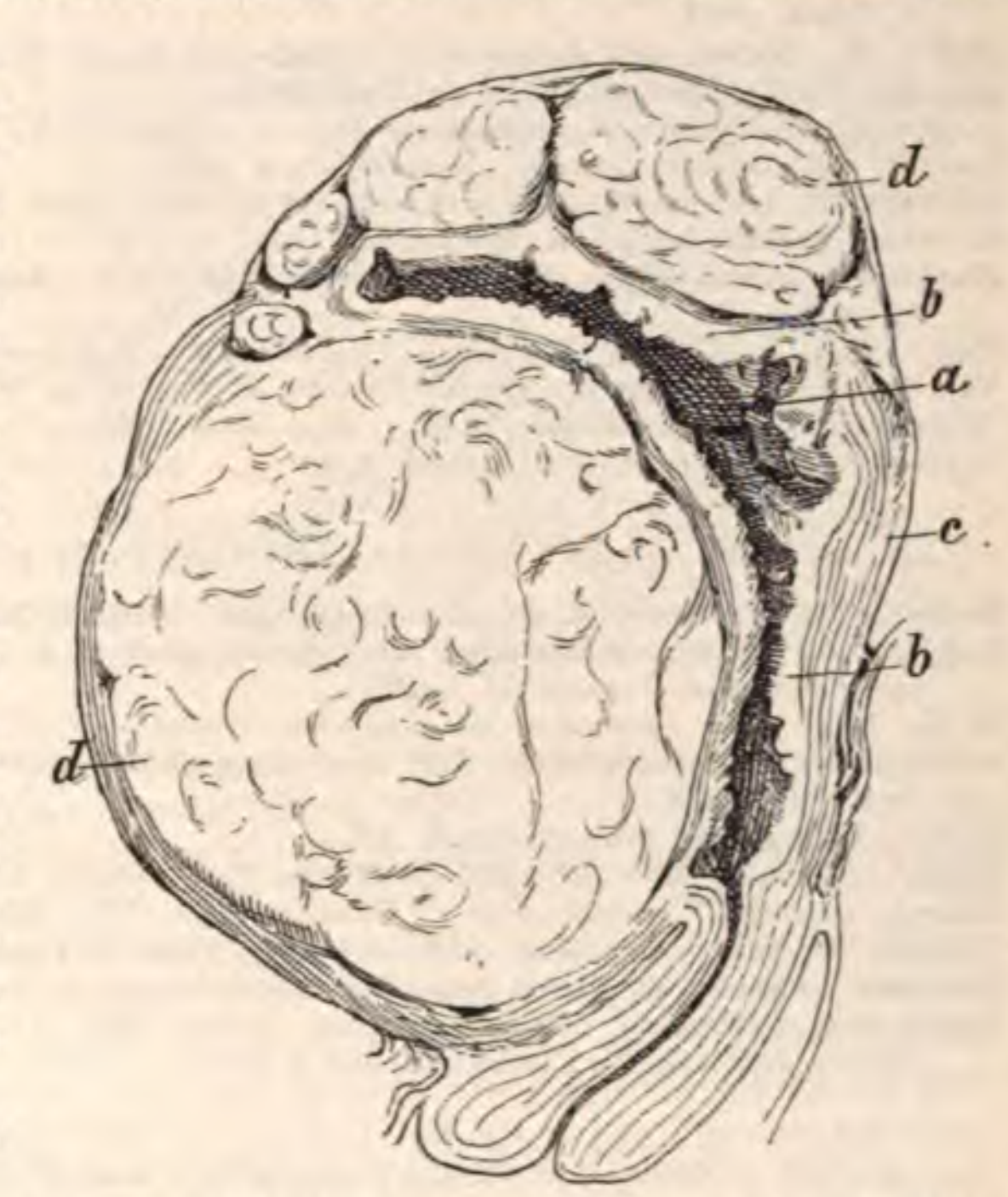

Fig. 431. Tuberculose, Pyometra und multiple Fibrome des Uterus. aler Durchschnitt. *a* Erweitertes Cavum uteri. *b* Verkästes Gewebe. *c* Uterusparenchym. rome. Um $^1/_6$ verkleinert.

Syphilitische Infiltrationen und **schankröse Geschwüre** kommen ler Portio vaginalis vor, sind indessen selten. Sie stimmen mit den prechenden Geschwüren der äusseren Haut und der Mundschleimhaut ein. In einigen wenigen Fällen (ROKITANSKY, FÖRSTER, KLEBS) sind edänische Geschwüre, welche einen grossen Theil der Cervix zeren, beobachtet worden.

Literatur über Endometritis.

le, *Métrites et endométrites chroniques, Paris* 1890.
ht, *Endometritis diphtheritica, Pathol. Beitr. III, Magdeburg* 1886.
ff, *Endometritis fungosa, Correspbl. f. Schweizer Aerzte* 1878.
et Dugès, *Anat. pathol. de l'utérus, Paris* 1866.
, *Der Mikroorganismus der gonorrhoischen Schleimhauterkrankung, Wiesbaden* 1886; *Ueber ripperansteckung beim weibl. Geschlecht, Münch. med. Woch.* 1891.
, *Anatomie pathologique des métrites, Journ. des connaissances méd.* 1888.
, *Die Blennorrhöe der Sexualorgane, Leipzig* 1888
l, *Erosionen, Arch. f. Gynäk. XV, XVI u. XVIII.*
n, *Die Erkrankung des Endometriums, Handb. d. Frauenkrankh. I, Stuttgart* 1885.

Schwarz, C., *Die gonorrhoische Infection, Samml. klin. Vortr. Nr.* 279, *Leipzi*
de Sinéty, *Traité pratique de gynécologie*, 1884.
Slavjanski, *Métrite interne villeuse, Arch. de phys.* 1874; *Endometritis bei C*
Gynäk. IV.
Veit, *Erosionen, Zeitschr. f. Gebh. u. Gyn. V* 1880; *Endometritis, ebenda XI*
Veit *und* **Ruge**, *Erosionen, Zeitschr. f. Gebh. u. Gyn. II u. VIII.*
Wagner, *Endometritis cervicis, Arch. f. phys. Heilk.* 1856.
Wyder, *Endometritis, Arch. f. Gynäk. XIII.*

Literatur über Tuberculose und Syphilis des

Brouardel, *De la tuberc. d. org. gén. de la femme, Paris* 1868.
Cornil, *l. c.*, *und Sur la tuberculose des organes génitaux de la femme, Étud*
culose publ. par Verneuil II 1888.
Gehle, *Ueber prim. Tuberculose der weiblichen Genitalien, I.-D. Heidelberg* 188
v. Krzywicki, *Neunundzwanzig Fälle von Urogenitaltuberculose, Beitr. z. pa*
Ziegler III 1888.
Lebert, *Tuberculose, Arch. f. Gynäk. IV.*
Mosler, *Die Tuberculose der weibl. Genitalien, I.-D. Breslau* 1883.
Mracek, *Syphilis, Vierteljahrsschr. f. Derm. u. Syph. VIII* 1881.
Pillaud, *Des tuberc. de l'ovaire et de la trompe, Thèse de Paris* 1861.
Rasumow, *Schanker der Portio vaginalis, Vierteljahrsschr. f. Derm. u. Syph.*
Rokitansky, *Tuberculose, Allg. Wiener med. Zeitung* 1860.
Weitere diesbezügliche Literatur enthält § 336.

§ 340. Sowohl in Folge chronischer Entzündungen (§ 33
im Anschluss an Schwangerschaften und an menstruelle Proc
sich in der Schleimhaut der Cervix und des Uterus **hype**
Wucherungen einstellen, welche unter Umständen eine nicht
Grösse erreichen.

Die Wucherungen der Portio vaginalis bestehen aus derbem
Bindegewebe, das indessen meist da und dort kleinzelllig i

Es hängt dies damit zusammen, dass es sich hierbei me
zündliche Processe handelt, in deren Gefolge der Pupilla
Portio vaginalis zu warzig-papillösen Bildungen auswächst,
entzündlichen Papillomen der Haut, den spitzen Condylo
werthig sind und wie diese am häufigsten bei Tripperinfec
weilen indessen auch nach anderen Reizzuständen entstehen.

In ihren grösseren Formen bilden sie blumenkohlartig

In manchen Fällen haben die Drüsen bei der Wucherung des Ge-
es nicht zugenommen, zuweilen scheinen sie eher vermindert zu sein,
ass die Hyperplasie lediglich auf Rechnung des zellreichen Binde-
ebes zu setzen ist. Daneben kommen indessen auch Fälle vor, in
n die Drüsenschläuche sichtlich vermehrt und zugleich vielfach ver-
gt sind, und man kann danach eine **einfache** und eine **glanduläre**
erplasie der Uterin- und **Cervicalschleimhaut** unterscheiden.

. 432. Hyperplasie Uterusschleim- . a a_1 Drüsendurch- te. b Schleimhautbinde- ebe. c Blutgefässe. t aus einem mit der e aus dem Uterus aus- zten und in Alkohol rteten Gewebsstücke. smarckbraun gefärbter, adabalsam eingeschlos- Schnitt. Vergr. 150.

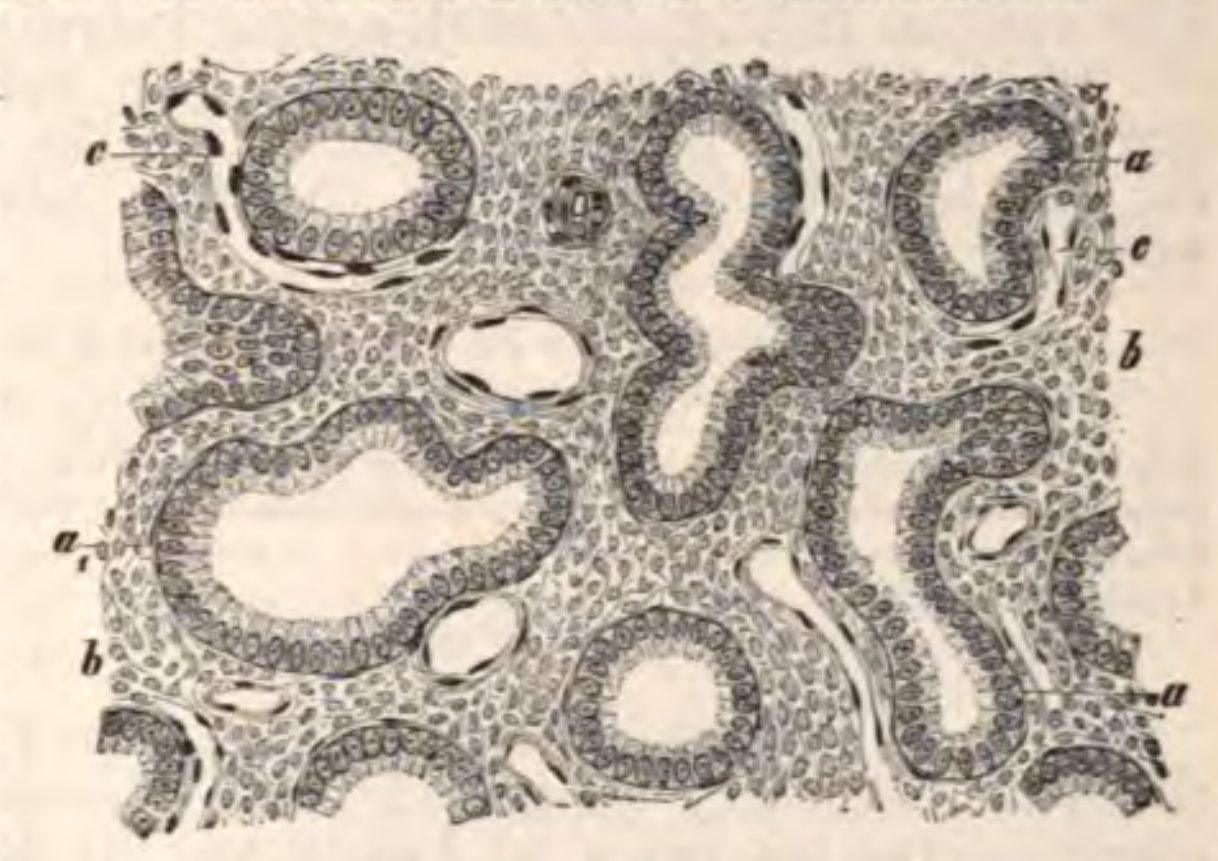

Sehr häufig enthalten die hyperplastischen Stellen Cystchen, welche
ι Dilatation von Drüsen entstanden sind, so namentlich in der
x, und man kann danach noch eine **cystische Hyperplasie** auf-
n.

Alle hyperplastischen Wucherungen, welche local sind und sich über
Oberfläche erheben, gewinnen leicht die Gestalt von **Polypen**, welche
mit breiter Basis, theils mit schmalem Stiel der Unterlage auf-
und durch den Druck der sie umschliessenden Uteruswände ver-
lene Formen erhalten, am häufigsten indessen flach gedrückt sind.
Bildung langer Stiele erfolgt unter dem Einfluss von Zerrungen,
e der Polyp bei Eintritt von Contractionen des Uterus, durch welche er
, oder hinter ihm angesammeltes Secret oder Blut entfernt werden
erleidet. Häufig erscheinen Polypen, namentlich solche, welche in
ervix sitzen, am Muttermund und treten durch denselben in den
lenraum ein. Die von der Portio vaginalis ausgehenden bilden zu-
ι breitbasige oder gestielte Verlängerungen der Muttermundslippen.
Die Polypen sind meist nur klein, bohnen- bis haselnussgross,
n indessen die Grösse eines Hühnereies erreichen. Sie enthalten
nmer kleine Cysten, besonders die von der Cervix und der Portio
ılis ausgehenden. Ihre Oberfläche ist glatt, zeigt aber häufig den
en der Tonsillen ähnliche Gruben und Spalten, welche von klaffenden
nmündungen und geplatzten Cystchen herrühren. Unter Umständen
ie da oder dort mit papillösen Wucherungen besetzt. Sitzen sie
ι oberen Theilen der Cervix oder im Uteruskörper, so ist ihre
äche meist mit Cylinderepithel bedeckt, kann indessen zum Theil
Plattenepithel besitzen. Die vom unteren Theil der Cervix aus-
len sind entweder mit Plattenepithel oder mit Cylinderepithel be-
oder besitzen beiderlei Epithelformationen. Werden die von der
vaginalis ausgehenden cystischen Polypen sehr gross, so können
ıliesslich im Scheideneingang zu Tage treten.

Literatur über hypertrophische Wucherun
der Uterusschleimhaut.

Ackermann, *Drüsenpolyp der vorderen Muttermundslippe, Virch. Arch.* 43. *Bd.*
Heinricius, *Ueber die chron. hyperplasirende Endometritis, Arch. f. Gynäk.*
Schatz, *Fibroadenoma cysticum diffusum, Arch. f. Gynäk. XXII* 1884.
Schröder, *Zeitschr. f. Gebh. und Gynäk.* 1877.
Weitere diesbezügliche Literatur enthält § 339.

§ 341. Der Uterus ist auch, nachdem er bei Eintritt der (
reife seine Ausbildung erlangt hat, noch Veränderungen se
chyms unterworfen, indem bei Eintritt von Schwangerschaft s
durch eine mächtige Entwickelung der Muskelfasern bedeuten
um im Wochenbett durch fettige Degeneration und Schwund (
fasern wieder sich zu verkleinern. Im höheren Alter pflegt er
weniger an Masse zu verlieren und kann unter Umständen
schlaffen, kleinen, dünnwandigen Organ atrophiren, in welche
lich die Muskeln geschwunden sind, während das Bindegew
stark entwickelt ist. Die Arterien zeigen dabei meist Verdic
Intima, einzelne bis zu völligem Verschluss des Lumens, und
der Schnittfläche auffallend stark über das schlaffe Gewebe v

In der Zeit der Geschlechtsreife stellen sich **atrophische
des Uterus** am häufigsten im Anschluss an Schwangerschaft
das musculöse Gewebe verfettet und resorbirt wird, ohne (
nügender Weise für einen Ersatz gesorgt wird. Es kommt d
lich nach schweren puerperalen Entzündungen mit Zerstörung (
parenchyms, sowie nach schweren nekrotisirenden Entzünd
Uterusparenchyms selbst vor. In der Zeit der Rückbildung ist (
gewebe gelbweiss oder röthlichweiss und auffallend weich und s
später werden die Wände dünn, zäh, häufig schlaff.

Ausserhalb des Puerperiums können starke Zerrungen
wie sie durch gestielte Uterus- und Ovarialgeschwülste, welch
kleine Becken hinauf wachsen, sowie durch Adhäsionen ausge
ferner auch Druck von Seiten im Uterusparenchym oder in (
gebung liegender Tumoren eine Atrophie herbeiführen.

für, dass ein Theil dieser Hypertrophieen auf Entzündung
werden diese Zustände danach meist der **chronischen**
ezählt. Häufig werden sie auch als Uterusinfarct be-
ɜr Uterus kann dabei die Grösse einer Mannsfaust erreichen.
ɜn sich Vergrösserungen des Uterus an das Puerperium an,
n einem Theil der Fälle lediglich durch eine Zunahme der
bedingt, und es gelingt, wenigstens in späterer Zeit, nicht,
Veränderungen nachzuweisen. Es handelt sich sonach um
re Hypertrophie in Folge mangelhafter Rückbildung oder in
:hlicher Regeneration der untergehenden Theile. In anderen
r Uterus nach der Entbindung der Sitz von Entzündungen,
klinisch diagnosticiren lassen und nach ihrem Ablauf oft
en des Uterus mit der Umgebung hinterlassen. Kommen
len Individuen zur Section, ehe der Entzündungsprocess ab-
so ist der Uterus vergrössert, sein Gewebe von reichlichen
rden durchsetzt (Fig. 433), welche namentlich da liegen,
indegewebs-
Gefässe das
e durchzie-
ıch solchen
ɪrkommende
des Uterus
: musculäre,
bröse.

etritis, vier
er Entbindung.
im intermuscu-
ɔe. In MÜLLER-
gehärtetes, mit
ärbtes Präparat.

degewebe entwickelt sich namentlich in der Umgebung der
:fässe und umschliesst die einzelnen Muskelbündel in auf-
r Lage. Zuweilen ist auch das innerhalb der Muskelzüge
degewebe verbreitert. Nach Ablauf des Processes ist das
dicht, zellarm, das Uterusgewebe in Folge dessen hart und
lem klinischen Verlauf und den anatomischen Zuständen
darf man wohl annehmen, dass die Verhärtung und die
des Uterus die Folge der voraufgegangenen Entzün-

ıe Zustände des Uterus stellen sich nicht selten auch nach
Endometritis, ferner nach häufigen Reizungen der Portio
·ch ärztliche Eingriffe, häufigen Coitus etc., bei Dysmenorrhoe,
chronischen Stauungen, wie sie im Uterus bei Knickung,
s, bei habitueller Stuhlverstopfung, bei hochgradigen un-
Herzfehlern bestehen, ein. Wie weit hier Entzündungen,
einfache Circulationsstörungen, wie weit endlich durch die
Zustände veranlasste Contractionen des Uterus an der binde-
ıd musculären Hypertrophie des Uterus Schuld tragen, ist
:chwer zu entscheiden. Das zeitweise stärkere Anschwellen
ınd die Schmerzhaftigkeit sprechen dafür, dass entzündliche
en in demselben sich abspielen. In den Fällen, die zur

betreffen meist nur einzelne Theile derselben.

Die Hypertrophie der Portio vaginalis ist entw den ganzen in der Scheide liegenden Abschnitt, oder aber nur Muttermundslippe verbreitet. Im ersteren Falle behält die Vagi ihre Form, wird nur ungewöhnlich lang und kann unter Umst Scheideneingang zu Tage treten. Ist nur eine Lippe vergröss ihre Form meist mehr oder weniger von der Norm abweich Ursache dieser Hypertrophie ist nicht bekannt. Die in Folge c Entzündungen und im Anschluss an das Wochenbett auftretend trophieen bewirken meist eine knotige, bald weiche, bald h grösserung der Muttermundslippen.

Die Portio supravaginalis der Cervix hypertro häufigsten (Spiegelberg, Schröder) nach primärem Schei indem dabei die Scheide einen Zug auf die Cervix ausübt, fa stens der Uterus in seiner Lage fixirt ist und nicht ebenfalls In anderen Fällen ist die Ursache unbekannt. Sowohl in de als in den letzteren Fällen ist das Scheidengewölbe nach unten und kann sich bei bedeutender Hypertrophie vollkommen u Die Blase und die recto-uterinen, zuweilen auch die vesic Peritonealfalten sind nach unten gezerrt. Der Fundus uteri gegen auf normaler Höhe.

Die Hypertrophie der Portio media der Ce (Schröder) am häufigsten durch Vorfall der vorderen Scheiden dingt, wobei die vordere Lippe gezerrt wird. Es geschieht dies dann, wenn der Uterus durch pathologische Verbindungen od Geschwülste fixirt ist und dem Zug nicht folgen kann. Da trophische Mittelstück der vorderen Lippe drängt das vordere gewölbe nach unten und führt zu Divertikelbildung an der Hi der Blase. Die vergrösserte hintere Lippe liegt dagegen int da sie unterhalb des Ansatzstückes des Scheidengewölbes li hypertrophische Cervix kann, ähnlich einem Uterusvorfall, vor di treten. Das vordere Scheidengewölbe ist dabei verstrichen, da steht dagegen in normaler Höhe oder ist nur wenig nach unten (Schröder).

Das Gewebe der hypertrophischen Cervix besteht aus Bi

ung im Uterus retinirten Blutes, in seltenen Fällen auch in unmittel-
em Anschluss an die Menstruation aus unbekannter Ursache vor. Sie
l durch Schwellung der Muscularis charakterisirt, und es kann der
rus unter Umständen recht erheblich verändert sein. Sein seröser
erzug ist injicirt, zuweilen mit Fibrinauflagerungen und mit Eiter-
kchen bedeckt. Das zellig-seröse Exsudat kann wieder vollständig
rbirt werden. Nur sehr selten kommt es zu Gewebsvereiterung und
Abscessbildung. Der Abscess kann nach der Uterushöhle oder in die
tonealhöhle oder auch, nach voraufgegangener Verwachsung des Uterus
der Nachbarschaft, in das Rectum oder die Blase etc. durchbrechen.
selten schliessen sich an acute Metritis Zustände an, wie sie oben
chronische Metritis und Uterusinfarct beschrieben wurden.

Literatur über Metritis, Uterusatrophie und -hypertrophie.

, *Leç. clin. sur les maladies de l'utérus, Paris* 1858.
y, *Traité des mal. de l'utérus.*
Centralbl. f. d. med. Wiss. 1868.
el, *Uterusabscess. Prager med. Wochenschr.* 1886.
:h, *Die Entzündungen der Gebärmutter, Handb. d. Frauenkrankheiten I, Stuttgart* 1885.
Pathol. Anat. der weiblichen Sexualorgane, Wien 1864.
oni, *Die chronische Metritis, Wien* 1863.
der, *Handb. d. Krankh. der weibl. Geschlechtsorgane* 1887.
ger, *Prager Vierteljahrsschr.* 1866 u. 1867.

Literatur über Hypertrophie der Cervix.

ch, *Ueber das Verhalten der Musculatur des puerperalen Uterus unter pathologischen Ver-
ältnissen, Zeitschr. f. Heilk. X* 1889.
er, *Sur l'allong. hypertroph. du col de l'utérus, Paris* 1860.
a, *Mon. f. Geb. XX, und Handatlas d. Gynäk. u. Geb., Berlin* 1878.
, *Étude histologique sur l'involution utérine, Arch. de phys. X* 1887.
, **C**, *Virch. Arch.* 10. *Bd. und Mon. f. Geb. XI.*
ach, *Des allong. hyp. du col de l'utérus. Thèse de Strasbourg* 1865.
r, *Die Rückbildung der Muscularis des puerperalen Uterus, Beitr. zur path. Anat. und
in. Med., Festschr. f. E. Wagner, Leipzig* 1887.
ler, *Handb. der Krankh. der weibl. Geschlechtsorgane*, 1887.
lberg, *Berl. klin. Wochenschr.* 1872.

§ 342. Wie bereits in § 335 angegeben wurde, kommen im Gebiete
Geschlechtsgänge nicht selten angeborene **Stenosen** und **Atresieen**
424 pag. 844) vor, welche am häufigsten am äusseren Muttermunde,
r Scheide und am Hymen ihren Sitz haben. Durch entzündliche
ellungen, Geschwülste, Narben, welche nach Aetzungen oder nach
würigen Processen entstanden sind, können im extrauterinen Leben
alls Stenosen und vollkommene Obliterationen des Genitalkanales
434) sich bilden. Im Bereiche des Uterus sitzen sie am häufigsten
äusseren oder inneren Muttermunde. An letzterem kommen sie
ntlich im höheren Alter vor und sind Folgen von Entzündungs-
ssen, zum Theil auch von Flexionen. Am äusseren Muttermunde
sie am häufigsten nach Aetzungen und nach Geburten auf. In
cheide (Fig. 434) entstehen sie ebenfalls nach Verletzungen bei der
ndung oder bei Nothzucht, nach geschwürigen und gangränösen
ndungen, nach Aetzung u. s. w.

Solange die betreffenden Individuen nicht menstruirt sind und aus
Uterus keine Secrete abgehen, haben die Verengerungen und Ver-
ssungen keine üblen Folgen. In dem Moment aber, in dem die
ruation eintritt, veranlassen Verengerungen Menstruationsbeschwer-

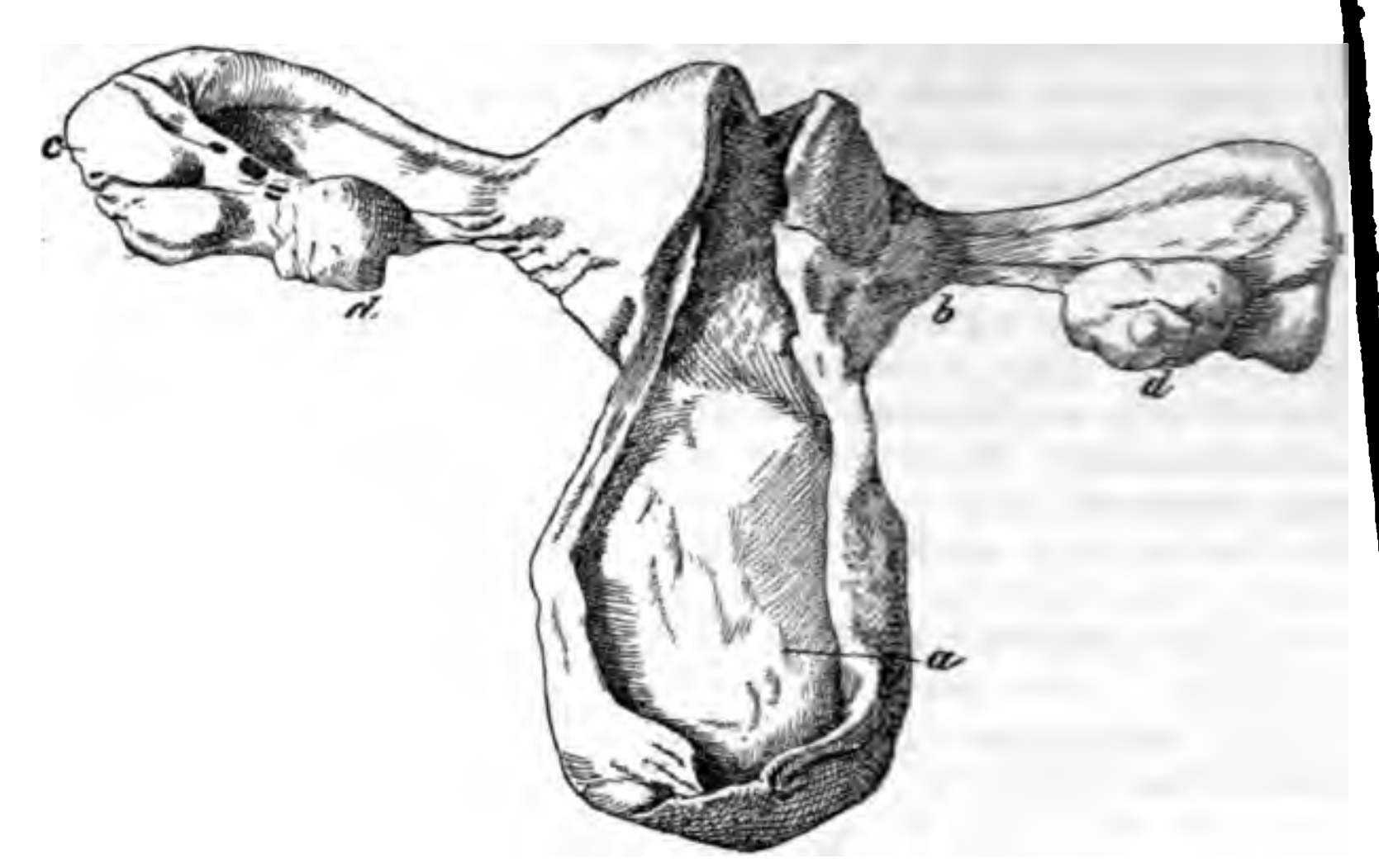

Fig. 434. **Hämatokolpos, Hämatometra und Hämatosalpinx** aus erworbenem Verschluss der Scheide und des Ostium abdominale der Tuben. *a* Sackartig erweiterte Scheide. *b* Erweiterter Uterus. *c* Eweiterte, mit den Ovarien (*d*) verwachsene Tuben. Um $^1/_2$ verkleinert.

den, und bei Verschliessungen des Genitalrohres sammelt sich das Blut hinter der obliterirten Stelle an. Wo die Ansammlung zuerst erfolgt, hängt natürlich von dem Sitz der Atresie ab. Bei hymenaler Atresie dehnt sich zuerst die Scheide (Fig. 434 *a*) und erst später der Uterus (*b*), bei Verschluss des äusseren Muttermundes (Fig. 424) dagegen der Uterus (*c*) allein aus. Im ersten Falle bildet sich ein **Hämatokolpos** und weiterhin eine **Hämatometra**, im zweiten nur die letztere. Das angesammelte Blut gewinnt nach einiger Zeit ein chokoladefarbenes Aussehen und kann sich eindicken.

Die Blutsäcke können im Laufe der Zeit eine ganz bedeutende Grösse erreichen. Nicht selten sammelt sich auch Blut in den Tuben (Fig. 434 *c*) an, das indessen meist nicht aus dem Uterus (Schröder), sondern aus den Tuben selbst stammt. Das Blut kann aus den Tuben in die Bauchhöhle fliessen und hier zu adhäsiven Entzündungen Veranlassung geben.

Findet der Verschluss des äusseren oder des inneren Muttermundes erst in einer Zeit statt, in welcher die Menses bereits aufgehört haben, so sammelt sich im Uterus eine seröse oder schleimige Flüssigkeit an, es bildet sich eine **Hydrometra**. In sehr seltenen Fällen können, wenn sowohl der äussere als der innere Muttermund verschlossen sind, sich Uterus und Cervix, jeder für sich, ausdehnen, so dass der ganze Uterus eine Sanduhrform erhält.

Besteht hinter der Verstopfung ein eiteriger Katarrh, so sammelt sich eine eiterige Flüssigkeit an: es bildet sich eine **Pyometra**. Bei Tuberculose des Uterus kann sich eine käsig-eiterige Masse (Fig. 431, pag. 857), bei Zerfall von Krebsgewebe eine trübe weisse oder blutig gefärbte Flüssigkeit ansammeln.

Bei stetig sich steigernder Ansammlung von Blut in einer Hämatometra kann schliesslich ein Durchbruch an der obturirten Stelle erfolgen, häufig, nachdem in der abschliessenden Membran Gangrän und Ent-

dung eingetreten waren. In anderen Fällen kann der Uterus oder Scheide platzen und ihren Inhalt in das umgebende Gewebe ergiessen. sehr seltenen Fällen erfolgt weiterhin ein Durchbruch nach der Blase r der Scheide. Ist eine Tube durch voraufgegangene Entzündung geossen, so kann sie ebenfalls platzen (Fig. 424*e*, pag. 814) und ihren alt in die Bauchhöhle entleeren.

Hydrometren werden sehr selten so gross wie die Hämatometren stehen in ihrem Wachsthum nach einiger Zeit still. Es kommt danur selten zum Durchbruch nach der Umgebung. Ist der Verschluss Cervix nicht fest, so kann zeitweise ein Abfluss nach der Scheide danach eine erneute Ansammlung erfolgen.

In sehr seltenen Fällen entwickeln sich bei Zersetzung des Secretes e, eine Erscheinung, welche man als **Physometra** bezeichnet.

Ist der Genitalkanal ganz oder theilweise verdoppelt und davon Seite nach unten abgeschlossen, so kann sich eine einseitige natometra (Fig. 424*c*, pg. 814) oder ein einseitiger Hämatopos bilden.

Literatur über Verschluss des Genitalrohres und dessen Folgen.

ty, *Die Krankheiten der Vagina, Billroth's Handb. d. Frauenkrankh. III* 1886.
ı, *Atresia vaginae, Arch. f. Gynäk. X.*
ger, *Prager Vierteljahrsschr.* 1873.
d, *Beitr. zur Pathologie des doppelten Genitalkanales, Zeitschr. f. Gebh. u. Gyn. I* 1877.
, *Zehn Fälle von Vaginalcysten, Zeitschr. f. Gebh. u. Gynäk. VIII* 1882.
Virch. Arch 19. *Bd.*
ch, *Art Hämatometra, Eulenburg's Realencyklop.*
g, *Zeitschr. f. Med., Chir. u Gebh. V* 1866.
Path. Anat. der weiblichen Sexualorgane, Wien 1864.
, *Scanzoni's Beitr. V.*
De l'atrésie des voies génitales de la femme, Paris 1865.
städter, *Aetzverschluss der Cervix, Arch. f. Gynäk. XIV.*
, *Zeitschr. f. Gebh. u. Frauenkrankh., Berlin* 1876.

§ 343. Unter den **Geschwülsten der Uterusschleimhaut** ist die gste und wichtigste der **Krebs**, welcher meist in der Portio vagiund der Cervix auftritt, in selteneren Fällen indessen auch im us uteri vorkommt. Der Krebs kann sich sowohl in einer zuvor änderten Schleimhaut als auch in hyperplastischen Wucherungen ckeln und kann sowohl prominirende oder im Gewebe versteckt de knotige Herde als auch papillöse Wucherungen bilden.

m Beginn ist die Wucherung eine locale, allein es erfolgt sehr bald Ausbreitung derselben theils in das seitlich benachbarte, theils in arunter liegende Gewebsparenchym.

n einer Muttermundslippe entstandene Krebse greifen mit Vorliebe e benachbarten Theile der Scheide über und dringen gleichzeitig Tiefe der Portio vaginalis ein.

ı der Cervix gelegene Wucherungen verbreiten sich in der ganzen nferenz der Cervicalschleimhaut und führen zu krebsiger Infiltration ırunter liegenden Muscularis. Krebse des Corpus bilden im Fundus m Mittelstück gelegene Knoten, seltener gürtelförmig die Innenauskleidende Wucherungen, welche mehr oder weniger in das löse Parenchym eingreifen. Zuweilen breitet sich der Krebs über nze Innenfläche des Uterus aus.

as Gewebe des Krebses ist auf dem Durchschnitt meist weisslich,

undurchsichtig und ist leicht von dem mehr röthlichen, etwas durchscheinenden Uterusgewebe zu unterscheiden. Früher oder später stellt sich an dem prominirenden Theile der Geschwulst eine Erweichung und ein Zerfall des Gewebes ein, so dass der Krebstumor zum Krebsgeschwür wird (Fig. 435), dessen unregelmässig höckerig gestaltete Fläche mit zerfallenden Gewebsmassen, häufig auch mit ausgetretenem Blute bedeckt ist. Im Laufe der Zeit werden immer neue Theile des Uterus, eventuell auch der angrenzenden Scheide durch die epithelialen Wucherungen infiltrirt und gehen später durch geschwürigen Zerfall zu Grunde.

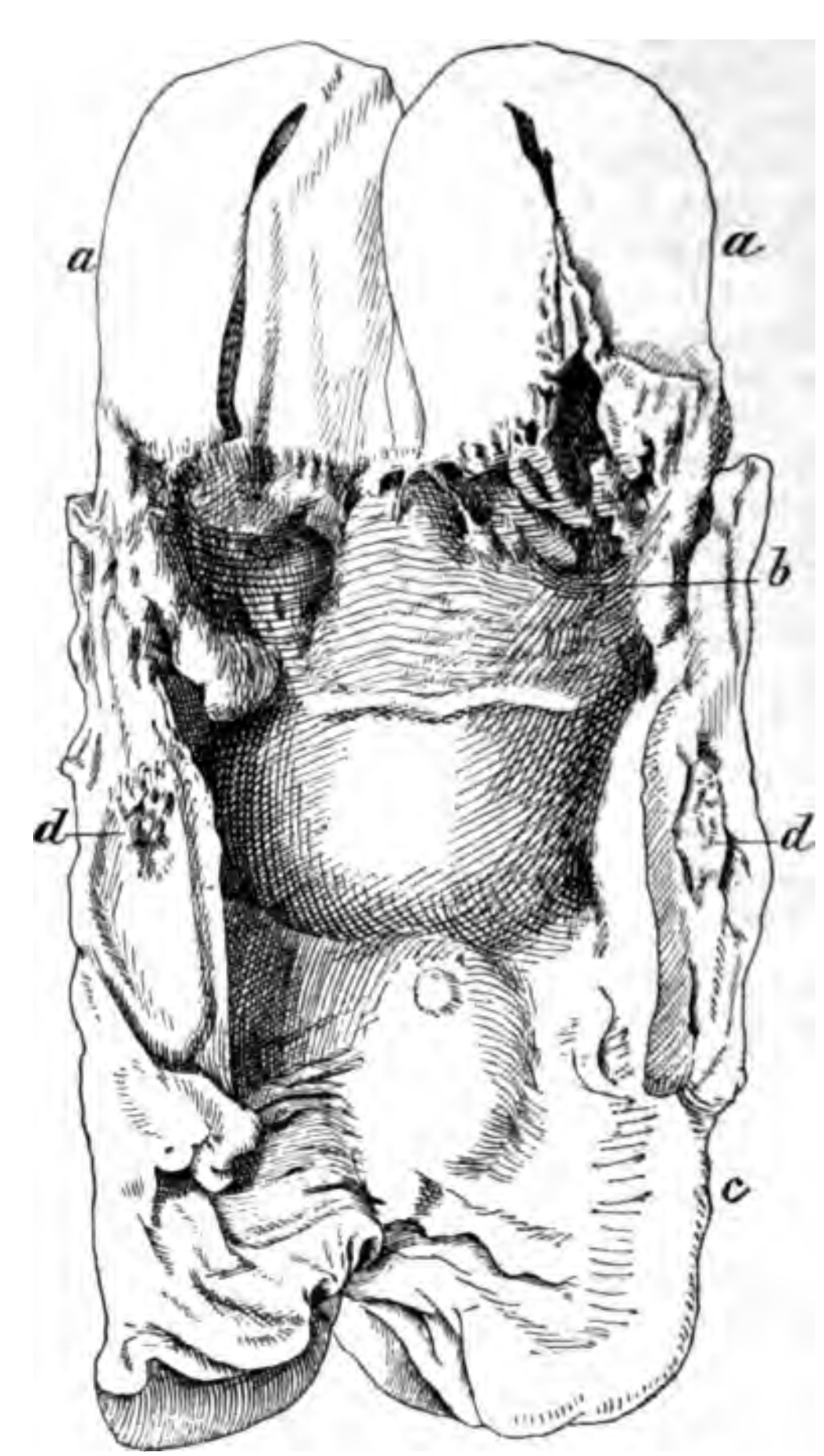

Fig. 435. Carcinoma portionis vaginalis uteri et vaginae. *a* Körper des Uterus. *b* Krebsiges Geschwür. *c* Unterer Theil der Scheide. *d* Krebsig infiltrirte Scheidenwand. Längsschnitt. Um ²/₃ verkleinert.

Das Beckenbindegewebe, das Beckenperitoneum, die Blase und der Mastdarm werden ebenfalls in Mitleidenschaft gezogen und überall, wo der Krebs sich ausbreitet, stellen sich Gewebswucherung und Verhärtung ein. Die Nachbartheile verwachsen miteinander, und ihr Gewebe wird zum Sitze krebsiger Herde. Die Lymphdrüsen des Becken schwellen an und entarten krebsig.

So kommt es denn, dass nicht selten im Laufe der Zeit grosse Theile des Uterus und meist auch der Vagina verloren gehen, und dass an Stelle der Cervix, der Portio vaginalis und des oberen Scheidentheils eine umfangreiche Höhle (*b*) liegt, deren zerfressene und von krebsiger Wucherung infiltrirte Wand mit zersetzten, stinkenden Zerfallsmassen bedeckt ist. Ist die krebsige Wucherung namentlich nach hinten vorgedrungen, so ist häufig auch die Wand des Rectums krebsig infiltrirt oder da und dort durchbrochen. Ist der Krebs nach vorne gewachsen, so besteht oft eine Communication mit der Harnblase, eine Blasenscheiden- oder Blasenuterinfistel. Vom Uterus ist, auch wenn der Process in der Cervix begonnen hat, oft nur noch der Fundus vorhanden.

Die Krebse des Uterus sind theils Drüsenkrebse (Fig. 436), welche von den Drüsenepithelien ausgehen, theils Deckepithelkrebse. Die von

Portio vaginalis ausgehenden tragen zum Theil einen den Plattenepithelkrebsen der äusseren Haut ähnlichen Charakter.

Die übrigen kann man je nach ihrer Structur theils dem Adenocarcinoma (Fig. 436), theils dem Carcinoma simplex zuzählen, von denen das letztere bald mehr den medullaren, bald mehr den scirrhösen Formen sich nähert. Bei Infiltration der Muscularis bilden die Muskelzüge das Stroma für die vordringenden Krebszellenhaufen.

Das Uteruscarcinom kommt am häufigsten vom 30. bis 50. Jahre vor, kann indessen sowohl bei jugendlichen Individuen als auch noch im hohen Alter sich entwickeln.

Sarkome der **Uterusschleimhaut** sind nur in einer beschränkten Zahl von Fällen in der Literatur mitgetheilt, und auch von diesen dürften manche nicht den Sarkomen angehören, sondern krebsigen Schleimhautwucherungen. Sie bilden weiche, knotige oder mehr papilläre, oft sehr gefässreiche Geschwülste, die leicht zerfallen, und gehören theils den Rund-, theils den Spindelzellensarkomen an. Sie können in das musculäre Gewebe des Uterus einwachsen.

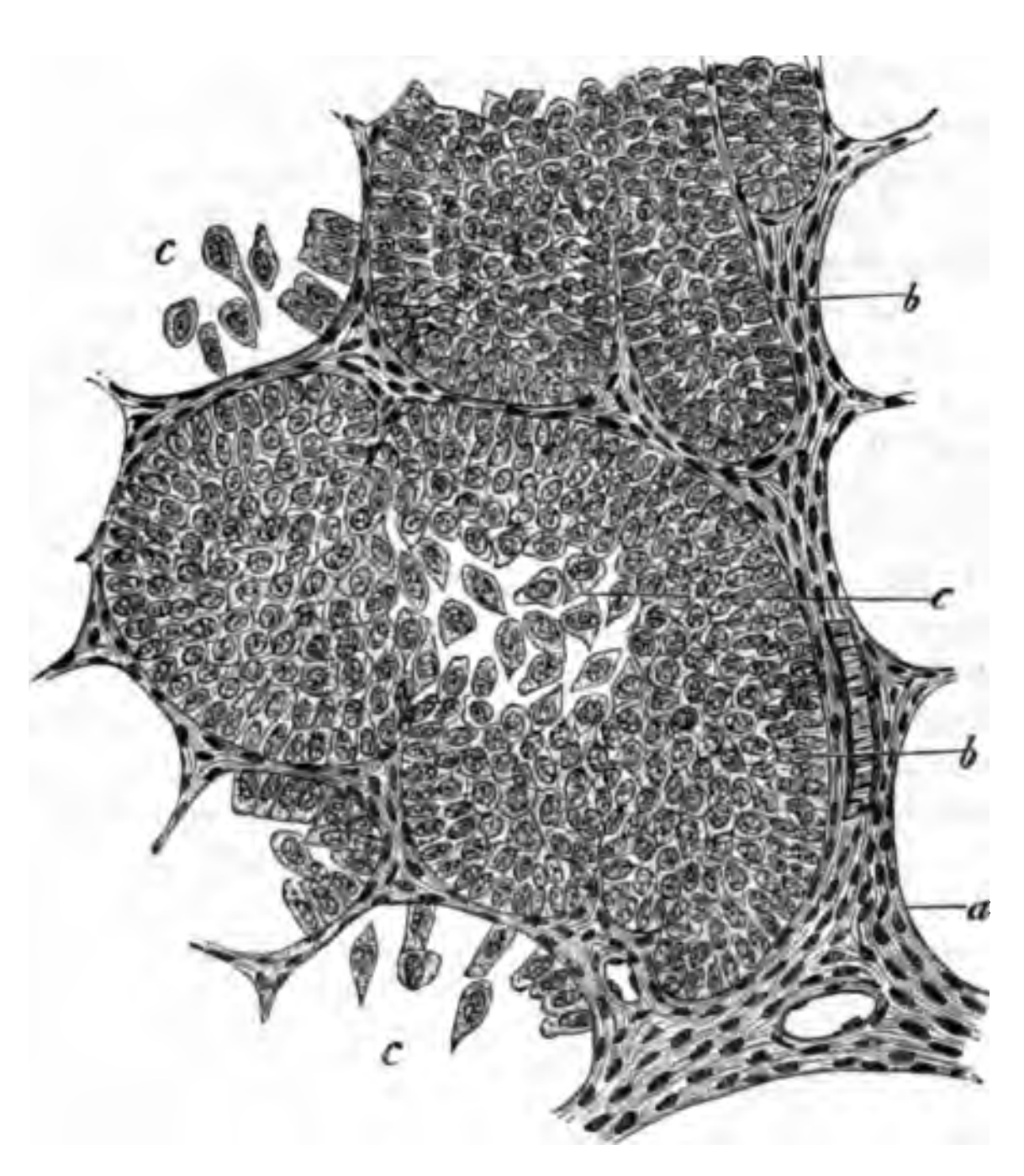

Fig. 436. Carcinoma corporis uteri. *a* Stroma. *b* Krebszapfen. *c* Isolirte Krebszellen. Schnitt aus einem mit der Curette aus dem Uterus ausgekratzten Gewebsstücke. In Alkohol gehärtetes, mit Hämatoxylin gefärbtes und in Kanadabalsam eingeschlossenes Präparat. Vergr. 200.

Die häufigsten **Geschwülste der musculären Uteruswand** sind die **Fibroide**, welche in kugeligen, gegen die Umgebung scharf abgegrenzten Tumoren von der Grösse einer Erbse bis zu derjenigen eines hochschwangern Uterus auftreten (Fig. 428 und Fig. 431 *d*).

Sie bestehen entweder grösstentheils aus Muskelgewebe (Leiomyom), oder aus Muskelgewebe und Bindegewebe (Fibromyom), oder aber ganz aus Bindegewebe (Fibrom). Das Muskelgewebe hat eine röthlichweisse, das Bindegewebe eine weisse Farbe.

Die Fibroide kommen am häufigsten in den mittleren und späteren Lebensjahren zur Beobachtung, entwickeln sich aber nicht selten schon in jüngeren Jahren und treten theils vereinzelt, theils in grösserer Zahl auf.

Die meisten Fibroide sind gefässarm, doch kommen namentlich in grösseren Tumoren nicht selten Stellen vor, welche sich durch Reichthum an grossen und weiten Gefässen auszeichnen, so dass man sie sehr wohl den teleangiektatischen oder den cavernösen Geschwülsten

zuzählen kann. Nicht selten enthalten sie ferner weite, glattwandige Spalträume, welche mit klarer Lymphe gefüllt sind, so dass sie als lymphangiektatische Fibrome bezeichnet werden können.

Sehr häufig stellen sich im Parenchym Degenerationsprocesse, namentlich Verfettung und wachsartige Degeneration ein, durch welche das Muskelgewebe mehr oder weniger, zuweilen ganz zum Schwunde gebracht wird, so dass das Fibromyom zum reinen Fibrom wird. Es tritt dies namentlich im Wochenbett ein, in welchem die Fibromyome an der Rückbildung des Uterus Theil nehmen. Verkalkungen schliessen sich namentlich an fettige Degenerationen und Gewebsnekrosen an und können einen solchen Grad erreichen, dass der ganze Tumor versteinert.

Das Bindegewebe der Fibrome ist bald hart und derb und unter dem Messer knirschend, bald schlaff und weich und dann meist stark mit Flüssigkeit stark durchtränkt, ödematös. Zuweilen geht es stellenweise auch in Schleimgewebe über, oder es kommt zu völliger Verflüssigung der Gewebselemente, so dass Erweichungscysten entstehen, die eine klare oder durch verfettete Zellen getrübte Flüssigkeit enthalten. Unter Umständen kann der grösste Theil des Tumors auf diese Weise zu Grunde gehen.

Entzündungen der Fibroide kommen namentlich nach operativen Eingriffen vor und können zu Verjauchung derselben führen.

Durch stärkere Zellwucherung kann das Fibrom stellenweise einen sarkomatösen Charakter erhalten, doch ist ein Uebergang eines Fibroides in ein reines Sarkom selten.

Fibromyome, Myome und Fibrome sitzen am häufigsten im Körper, seltener in der Cervix und man kann je nach ihrem Sitz submucöse, interstitielle und subseröse unterscheiden. Die subserösen ragen sehr bald über die Aussenfläche des Uterus hervor und können mit der Zeit gestielt werden. Treten danach cystische Erweichungen ein, so werden sie cystischen Ovarialtumoren ähnlich. Submucöse Fibroide drängen sich nach dem Lumen des Uterus vor, können ebenfalls gestielt werden und fibröse und fibromusculäre Polypen bilden. Interstitielle Fibroide treiben die Aussen- und Innenwand des Uterus gleichmässig auf oder treten später entweder mehr nach innen oder mehr nach aussen vor. Eine Lieblingsstelle ist die hintere Wand und der Fundus des Uterus.

Die Wand des Uterus ist bei Anwesenheit von Fibroiden häufig hypertrophisch. Wird sie bei Entwickelung zahlreicher Knoten von allen Seiten bedrängt, so verfällt sie der Atrophie.

Die Fibroide wachsen meist langsam und viele erreichen nur geringe Grösse.

In die Uterushöhle vorragende Fibroide verursachen meist Blennorrhoe und Blutungen. Submucöse und interstitielle Fibroide können spontan ausgestossen werden, indem sie mehr und mehr nach innen gedrängt, die Schleimhautdecke zur Usur gebracht und die Verbindungen mit der Umgebung gelockert werden. Häufig treten dabei brandige Nekrose der Geschwulst und Entzündung der Umgebung ein.

Das Sarkom des Uterusparenchyms bildet meist Knoten, welche denselben Sitz haben wie die Fibroide und in seltenen Fällen auch in multiplen Herden auftreten. Sie entstehen wahrscheinlich am häufigsten durch eine sarkomatöse Degeneration von Fibroiden, bestehen bald hauptsächlich aus Rundzellen, bald aus Spindelzellen und können myxomatöse Partieen enthalten. Sie sind selten.

Lipome sind sehr selten.

Literatur über Geschwülste des Uterus.

lfeld, *Sarkom, Arch. d. Heilk. VIII* 1867 *und Arch. f. Gynäk. VII.*
ıch, *Du cancer prim. du corps de l'utérus, Paris* 1892.
robak, *Sarkom, Arch. f. Gynäk. IV.*
sserow, *Volkmann's Samml. klin. Vortr. N.* 18 1871; *Die Neubildungen des Uterus, Billroth's Handb. d. Frauenkrankh. II* 1886.
gar, *Sarkom, Arch. f. Gynäk. II u. III.*
ubasch, *Sarkom, Zeitschr. f. Gebh. u. Gyn. VII.*
nert, *Sarkom, Arch. f. Gynäk. VI.*
pold, *Sarkom, Arch. f. Gynäk. VI, und Cavernöses Fibroid, Arch. d. Heilk. XIV* 1873.
bmann, *Myocarcinom, Virch. Arch.* 117. *Bd.* 1889.
rtin, *Handatlas der Gynäk. und Geburtsh., Berlin* 1878.
ller, *Sarkom, Arch. f. Gynäk. VI.*
nice, *Traubiges Myosarcoma striocellulare uteri, Virch. Arch.* 113. *Bd.*
nnenstiel, *Das traubige Sarkom der Cervix, Virch. Arch.* 127. *Bd.* 1892.
ring, *Atypische Carcinombildung im Uterus, Zeitschr. f. Heilk. VIII* 1887.
instein, *Riesenzellensarkom des Endometrium, Virch. Arch.* 124. *Bd.* 1891.
ivue, *Du sarcome de l'utérus, I.-D. Zürich* 1876.
e *und* Veit, *Der Krebs der Gebärmutter, Stuttgart* 1881.
gelberg, *Sarkom, Arch. f. Gynäk. IV.*
rillon, *Sarcomes de l'utérus, ref. Centralbl. f. allg. Path. II.*
at, *De l'épithelioma primitif du corps de l'utérus, Paris* 1888.
chow, *Die krankh. Geschwülste.*
gner, *Der Gebärmutterkrebs, Leipzig* 1858.
ckel, *Sarkom, Arch. f. Gynäk. III.*
iams, *Ueber den Krebs der Gebärmutter, Berlin* 1870.

§ 344. Die **Scheide** stellt ein von vorn nach hinten abgeplattetes
ır dar, dessen Wandungen aus derbem, von Zügen glatter Muskel-
rn durchzogenem Bindegewebe gebildet werden.

Die Innenfläche ist durch eine Schleimhaut ausgekleidet, welche
ıentlich an der vorderen und hinteren Wand warzenartige Erhebungen
quere Vorsprünge (Columnae rugarum) bildet, die namentlich bei
gfräulichen Individuen stark ausgesprochen sind, nach wiederholten
urten sich dagegen mehr oder minder vollkommen ausgleichen.

Die Oberfläche der Schleimhaut ist mit Papillen besetzt und mit
m geschichteten Plattenepithel bedeckt. Drüsen fehlen meist; da-
n kommen zwischen den Papillen und den Falten tiefere krypten-
ge Einsenkungen des Epithels vor, die eine gewisse Aehnlichkeit mit
sen haben (Eppinger). Im Bindegewebe der Schleimhaut liegen kleine
le lymphadenoiden Gewebes, deren Zahl individuell erheblichen
vankungen unterworfen ist.

Die häufigste Scheidenerkrankung ist die Entzündung, die **Vaginitis
olpitis**, von welcher sowohl desquamative und Eiter producirende
ırrhe als auch diphtheritische Formen vorkommen. Erstere ent-
n namentlich nach Tripperinfection, doch ist zu bemerken, dass die
kokken meist nur in der Schleimhaut der Cervix uteri und der
hra (Bumm, Fabry und Steinschneider) sich vermehren, während
Scheidensecret selbst Gonokokken nicht enthält. Im Uebrigen können
camentöse Einwirkungen, Aetzungen, Injectionen, operative Eingriffe,
ihrung unreiner Pessarien etc. Entzündung verursachen. Sodann
n solche auch bei Masern, Scharlach, Pocken etc. auf.

Bei frischen **acuten Entzündungen** ist die Schleimhaut geröthet,
lockert, weich, die Falten geschwollen; das Secret besteht aus ab-
ssenem Epithel und Eiterkörperchen. In seltenen Fällen bilden sich
cuten Entzündungen auch im Epithel gelegene Bläschen (Vaginitis
ulosa). Bei **chronischen Entzündungen**, die sich entweder an

Follikeln ähnliche Herde, die über die Oberfläche etwas prominiren
pitis granularis s. follicularis).

Im Secret finden sich Plattenepithelien und Eiterkörperche
wechselndem Verhältniss, meist auch verschiedene Formen von Bakt
zuweilen auch Conidien und Fäden von Mykoderma albicans, letzter
häufigsten bei Entzündungen, die sich an das Wochenbett anschlie

Bei lange dauernden Reizzuständen, wie sie namentlich durch
nischen Tripper des Uterus und der Harnröhre unterhalten werden, kö
die Papillen der Scheidenschleimhaut auswachsen und das Bindege
der Schleimhaut sich verdicken. In Folge dessen entstehen sowohl
ausgebreitete, als auch local umschriebene **Papillarhypertroph**
Erreichen dieselben eine erhebliche Grösse und sind sie über einen gr
Theil der Scheide ausgebreitet, so können sie das Lumen der Sch
bedeutend verengen. Bei alten Frauen (Kolpitis vetularum) entst
über infiltrirten einander gegenüberliegenden Schleimhautstellen zuw
Epitheldefecte und weiterhin Verwachsungen der Scheidenwände.

Bei Zersetzung des Secretes, sowie bei anhaltendem Druck auf
Gewebe der Scheide von Seiten eingeführter Fremdkörper entstehen
selten **Erosionen, Nekrosen** und **Geschwüre**. Es können ferner
Gewebsvereiterungen auftreten, welche in seltenen Fällen sich
Art phlegmonöser Processe weiter verbreiten und zu umfangreichen
störungen der Scheide führen. Fremdkörper, die lange liegen blei
werden oft mit Kalksalzen incrustirt. Sie werden ferner von Gr
lationen umwachsen und schliesslich so in das Gewebe eingeschlos
dass sie nur durch eingreifende Operationen zu entfernen sind.

Diphtheritische Entzündungen kommen, vom Puerperium a
sehen, namentlich nach Verjauchung von Uteruscarcinomen und
Uteruspolypen, bei Blasenscheiden- und Mastdarmscheidenfisteln,
Anwesenheit reizender Pessarien, ferner auch im Verlauf von acu
Infectionskrankheiten, wie Masern, Pocken, Scharlach, Typhus, C
lera etc. vor.

Die diphtheritische Verschorfung ist bald auf einzelne Stellen
schränkt, bald über den grössten Theil der Scheide ausgebreitet.
Schleimhaut ist dabei hochgradig geschwellt, mit weissen, grauen
grünen Schorfen bedeckt. Nach Verlust der oberflächlichen Schich
können sich auch *krupöse Membranen* bilden.

Nach ausgebreiteter diphtheritischer Verschorfung heilt der Pro

Zuweilen bilden sich in der Scheidenwand einzelne, seltener zahlche **Cysten**, welche einen hellen serösen oder aber durch Blutfarbstoff h oder braun gefärbten Inhalt besitzen. Sie haben wahrscheinlich eine schiedene Genese und entstehen in einzelnen Fällen durch Secretannmlung in den oben erwähnten Krypten, während sie in anderen Fällen lleicht mit Resten der WOLFF'schen Gänge (VEIT) oder auch mit der wesenheit eines obliterirten MÜLLER'schen Ganges (FREUND) in Verdung stehen. Nachgewiesen ist auch, dass die Scheide bei einzelnen ividuen Drüsen enthält (PREUSCHEN, HÜCKEL), die cystisch entarten ınen. In noch anderen Fällen scheint es sich um Flüssigkeitsansammgen in Lymphspalten und Lymphgefässen zu handeln (KLEBS).

Von zahlreichen Beobachtern sind auch bei Schwangeren und frisch tbundenen, in einzelnen Fällen auch bei Nichtschwangeren hirsekornhaselnussgrosse Bläschen in der Scheide gesehen worden, welche Gas hielten, und es ist diese Erscheinung bald als **Luftcysten** der Vagina HRÖDER), bald als Kolpohyperplasia cystica (WINCKEL), bald Vaginitis emphysematosa (ZWEIFEL), bald als Emphysema ginae (EPPINGER) bezeichnet worden.

WINCKEL nimmt an, dass sie durch Einschluss vaginaler Zersetzungse zwischen verklebte Schleimhautfalten entstehen, EPPINGER, SCHMOL-, CHENEVIÈRE und RUGE führen sie dagegen auf ein Eindringen von t in die Spalten des vaginalen Bindegewebes zurück; ZWEIFEL und KEL halten sie für erweiterte Drüsen, SCHRÖDER und NÄCKE für ererte Follikel, KLEBS für ektasirte Lymphgefässe. Nach CHIARI entkeln sie sich aus Lymphgefässen und enthalten gewucherte und zum il in Riesenzellen umgewandelte Endothelien. Das Gas ist wahrinlich von aussen eingedrungene Luft.

Tuberculose der Scheide kommt entweder im Anschluss an Tuberse des Uterus (vergl. § 339) oder aber ohne letztere neben Tuberculose Vulva vor, doch ist dies sehr selten.

Von **Bindesubstanzgeschwülsten** kommen in der Scheide Fibrome, omyome, Myxome und Sarkome vor, erstere sind indessen ungleich ner als im Uterus. Fibrome, Myxome und Sarkome können in Form reicher, über die ganze Scheide verbreiteter Polypen auftreten. Ein odomyom hat RUDNEWA beschrieben.

Primäre Carcinome der Scheide treten theils in Form circumter Tumoren, theils als diffus über einen grossen Theil der Scheide ausbreitende knotige Infiltrationen auf. Durch Zerfall der Neuıng entstehen mehr oder minder umfangreiche Geschwüre.

Von **Epizoen** und **Epiphyten**, welche in der Scheide vorkommen, Trichomonas vaginalis, Oxyuris vermicularis, der rpilz, sowie verchiedene Bakterienformen zu nennen. ıris vermicularis gelangt gelegentlich vom Darm aus in die Scheide verursacht leichte Reizungen und Jucken. Der Soor bildet weisse ge und kommt namentlich bei Wöchnerinnen vor.

Bei abnormer Schlaffheit und bei Verlängerung der Scheidenwand, sie z. B. durch chronische Entzündungen und durch Schwangerten herbeigeführt werden, können die vordere oder die hintere d oder auch beide nach dem Lumen der Scheide vorfallen oder cheideneingang vortreten. Begünstigt wird dieser **Prolapsus vaginae** Lockerung der Verbindung der Scheide mit der Nachbarschaft. gleichzeitig auch die Vorderwand des Mastdarmes oder die Hinterder Blase abnorm schlaff, so buchten sie sich, dem Zuge der prola-

birenden Scheidenwand folgend, aus. Es bilden sich auf diese Weise als Rectocelen und als Cystocelen bezeichnete Ausstülpungen der Vorderwand des Rectums und der Hinterwand der Blase.

Unter Umständen wird auch eine Dilatation der Blase oder des Rectums zur Ursache eines Scheidenvorfalles werden. In seltenen Fällen kann die Hinterwand der Scheide auch durch Ovarialtumoren (Ovariocele vaginalis) oder durch Darmschlingen (Enterocele vaginalis) oder durch Flüssigkeiten, welche im DOUGLAS'schen Raum liegen und denselben vertiefen, eingebuchtet werden. Auch eine Senkung des Uterus führt häufig zu einem Vorfall des unteren Theiles der Scheide, während der obere invertirt wird. In anderen Fällen ist der Prolaps der Scheide das Primäre und zieht eine Senkung des Uterus nach sich. Bei totalem Prolaps des Uterus ist die ganze Scheide umgestülpt.

Verletzungen und **partielle Zerstörungen** der Scheide kommen am häufigsten durch eine Quetschung und Zerreissung während der Geburt zu Stande. Meist ist es der natürliche Geburtsverlauf, seltener ein ärztlicher Eingriff, welcher die Verletzung verursacht.

Unter den Quetschungen sind jene die wichtigsten, welche zu Gewebsnekrose und zur Bildung von Communicationen oder Fisteln zwischen dem Genitalrohr und der benachbarten Blase und dem Rectum führen.

Sie entstehen namentlich dann, wenn der vorliegende Kindstheil andauernd auf die zwischen ihm und dem oberen hinteren Rande der Schambeinfuge liegenden Weichtheile drückt, so dass sie nekrotisch werden.

Am häufigsten entstehen dadurch **Blasenscheidenfisteln**, weit seltener Communicationen zwischen der Harnröhre und der Scheide, oder zwischen einem Ureter und der Scheide, oder zwischen der Blase und der Cervix. Die Fistelöffnung ist bald eng, bald weit, die Ränder bald scharf und dünn, bald callös verdickt.

Nächst dem Geburtstrauma führen geschwürige Processe in der Umgebung von Pessarien, sowie Zerstörungen der Scheide, der Blase und des Rectums durch Carcinome am häufigsten zu fistulösen Verbindungen zwischen Scheide und Blase oder zwischen Scheide und Rectum.

Bei der Geburt entstehende **Zerreissungen** von grosser Ausdehnung kommen am häufigsten an der hinteren Scheidenwand und am Damm vor und können bis ins Rectum hineinreichen. Sie erheischen, um heilen zu können, operative Eingriffe. Heilt von hoch hinaufgehenden Dammrissen nur die Dammwunde, während der Riss in der Scheide und der Mastdarmwand offen bleibt, so entstehen **Mastdarm-Scheidenfisteln**.

Literatur zur pathologischen Anatomie der Scheide.

Bastelberger, *Cysten im Hymen*, *Arch. f. Gyn.* XXXIII 1884.
Baumgarten, *Vaginalcysten*, *Virch. Arch.* 107. *Bd.*
Breisky, *Die Krankheiten der Vagina*, *Billroth's Handb. d. Frauenkrankh.* III 1886.
Bumm, *Gonorrhoe*, *Arch. f. Gyn.* XXXIII; *Gonorrhoische Mischinfectionen*, *Dtsch. med. Wochenschr.* 1887.
Chenevière, *Cystenbildung*, *Arch. f. Gyn.* XI.
Chiari, *Gascysten*, *Zeitschr. f. Heilk.* VI 1885, u. *Tuberculose*, *Vierteljahrsschr. f. Derm.* 188[illegible]
Eppinger, *Kolpitis nach Dysenterie, und Emphysema vaginae*, *Zeitschr. f. Heilk.* I u. III
Fabry, *Die gonorrhoischen Schleimhautaffectionen beim Weibe*, *D. med. Wochenschr.* 188[illegible]
Finger, *Die Blennorhöe der Sexualorgane*, *Leipzig* 1891.
Frick, *Primäre Scheidensarkome bei Kindern*, *Virch. Arch.* 117. *Bd.*
Graefe, *Cysten*, *Zeitschr. f. Geb. u. Gyn.* VIII 1882.
Haussmann, *Vaginitis bei Neugeborenen*, *Berl. klin. Wochenschr.* 1876.
Hennig, *Der Katarrh der weibl. Geschlechtswerkzeuge*, 2. *Aufl.*
Hildebrandt, *Kolpitis ulcerosa adhaesiva*, *Monatsschr. f. Geburtsk.* XXXII.
Hückel, *Kolpohyperplasia cystica*, *Virch. Arch* 93. *Bd.*

bs, *Des kystes vasculaires du vagin, Arch. de phys. II* 1888.
wsky, *Gonorrhoe des Weibes, Arch. f. Derm. XXIII* 1891.
enbach, *Cystenbildung, Arch. f. Gyn. V.*
1, *Cyste d. r. Wolff'schen Ganges, Zeitschr. f. Geb. XVIII* 1890.
ıwächter, *Myome und Fibrome, Prager Zeitschr. f. Heilk. III* 1883, *und Beitrag zu den Vaginalcysten, Zeitschr. f. Gebh. u. Gyn. XVI* 1889.
mel, *Cysten der Vagina und im Vestibulum vaginae, Virch. Arch.* 114. *Bd.*
leff, *Cysten, Zeitschr. f. Geb. u. Gyn. VII* 1882.
onnet, *Vaginitis phlegmonosa, Virch. Arch.* 34. *Bd.*
ievitsch, *ebenso, ib.* 41. *Bd.*
ıann, *Veränderungen der erkrankten Vaginalschleimhaut, Arch. f. Derm. XXI* 1889.
änder, *Veränderungen der Vaginalschleimhaut von an chron. Gonorrhoe leidenden Prostituirten, Vierteljahrsschr. f. Derm. XV* 1888.
ıg, *Cystenbildung im Hymen, Prager med. Wochenschr.* 1887.
ıchen, *Cystenbildung, Virch. Arch.* 70. *Bd.*
n, *Ueber die Verwachsung der Scheide, I.-D. Tübingen* 1885.
, *Kolpitis, Zeitschr. f. Gyn. IV.*
der, *Luftcysten, D. Arch. f. klin. Med. XIII* 1874.
ırz, *Die gonorrhoische Infection beim Weibe, Samml. klin. Vortr. N.* 279.
ıchneider, *Sitz der gonorrhoischen Infection beim Weibe, Berl. klin. Wochenschr.* 1887.
ıeil, *Primäre Scheidensarkome, Virch. Arch.* 111. *Bd.*
ıasi, *Entstehung der Cysten der Scheide, D. med Wochenschr.* 1888.
Cysten, Zeitschr. f. Geb. u. Gyn. VIII.
Vaginalepithel und Vaginaldrüsen, Virch. Arch. 117. *Bd.*
tel, *Kolpohyperplasia cystica, Arch. f. Gyn. II* 1871.
r, *Die Mikroorganismen im Genitalkanal der gesunden Frau, Zeitschr. f. Geburtsh. u. Gyn. XIV* 1888, *ref. Centralbl. f. Bakt. III.*
Ulcus rotundum, Virch. Arch. 95. *Bd.*
ıl, *Luftcysten, Arch. f. Gyn. XII u. XVIII.*
baum, *Tuberculöse Ulcerationen der Vulva, der Vagina und der Portio vaginalis uteri, Berlin. klin. Wochenschr.* 1888.

§ 345. Die **Bauchfellauskleidung** sowie das **subseröse Bindebe des Beckens** sind nicht selten der Sitz der **Entzündungen**, e unter dem Namen Perimetritis und Parametritis zusammengefasst en.

Die **Parametritis** oder die Entzündung des Beckenzellgewebes in Umgebung der Scheide, in den breiten Mutterbändern und in den e iliacae ist eine Erkrankung, welche am häufigsten im Puerperium nach operativen Eingriffen an der Scheide und der Cervix, seltener anderen acuten Entzündungen der Genitalschleimhaut, nach ulce- Processen im Rectum, nach Entzündungen der Beckenknochen u. s. w. tt, ist in ihren frischen Stadien meist durch Anhäufung zellig-seröser latmassen, zuweilen auch von Blut charakterisirt und trägt bei puru- Infectionen nicht selten den Charakter phlegmonöser Entzündungen. tzterem Falle kommt es früher oder später zu Gewebsvereiterung u Bildung von Abscessen, welche nach irgend einem der benach- Hohlorgane durchbrechen und sich so entleeren können.

Häufiger erfolgt eine Resorption der Exsudate, namentlich bei puer- n und traumatischen Formen, wonach das Gewebe, falls der Process angedauert hatte, mehr oder weniger verhärtet ist. Es verdient en hervorgehoben zu werden, dass die Eiterherde sich Jahre lang webe erhalten und danach auch wieder neue Entzündung, unter nden sogar Metastasenbildung in anderen Organen verursachen ı. Bei Entzündungen, welche mit chronischen Entzündungen des ns und der Beckenknochen zusammenhängen, tritt ebenfalls eine gewebshyperplasie mit Verhärtung, zuweilen auch Vereiterung ein.

ie **Perimetritis** oder die **Pelveoperitonitis** kommt zunächst nach ıdungen des Uterus, der Tuben, der Ovarien und nach Parametritis

Blase, des Processus vermiformis, des Rectums und der Becke

Die Entzündungen tragen nicht selten einen eiterigen und Charakter, so namentlich die puerperalen Formen, und führen d zu einer allgemeinen tödtlichen Peritonitis. Fibrinöse oder serös oder eiterig-fibrinöse Entzündungen führen meist zu Verwachsu verschiedenen Beckenorgane unter einander, welche in Form von und Membranen von einem Organ zum andern ziehen.

Wo diese Membranen vornehmlich sitzen, hängt von dem A gangsort der Entzündung ab. Besonders häufig ist die Hinter Uterus mit der Vorderwand des Rectums, mit den Ovarien und de fransen verwachsen (Fig. 411 p. 828, Fig. 426 p. 847 und p. 864). In anderen Fällen finden sich auch Verwachsungen de mit der Blase, mit Darmschlingen, mit dem Netz u. s. w. werden die Verwachsungsmembranen so reichlich, dass die Ova die Tuben kaum mehr aus denselben herauszulösen, unter U sogar schwer aufzufinden sind.

Zwischen den Adhäsionsmembranen kann in frischen Fällen liches Exsudat liegen. Später schliessen sie nicht selten serö Flüssigeit ein und gewinnen dadurch zum Theil das Aussehen vo

Zuweilen enthalten sie frische oder geronnene Blutmassen entweder erst secundär aus den reich vascularisirten Membran oder auch aus dem Peritoneum oder aus den Tuben oder den ausgetreten sind und sich zwischen den Membranen angesamme

Bilden sich dabei abgeschlossene Blutsäcke, so bezeichnet Zustand als **Hämatocele** und unterscheidet je nach der Lage retrouterina und H. anteuterina. Erstere ist die häufi kann eine ganz erhebliche Grösse erreichen, so dass der Ute nach vorn gedrängt, zuweilen auch noch von ihr überlagert w anteuteriner Hämatocele wird er in den Grund des Cavum niedergedrückt.

Jede Blutung mit Bildung von Gerinnungsmassen setzt ein Reiz und damit neue Entzündungserscheinungen, die so lange bis das Extravasat resorbirt oder vollständig abgekapselt ist.

Schliessen die Adhäsionsmembranen Eiterherde ein, so kö

Primäre **Bindesubstanzgeschwülste** kommen in seltenen Fällen im
en und runden Mutterbande vor. Häufiger wachsen subseröse, ge-
e Fibroide des Uterus zwischen die breiten Mutterbänder. Ge-
wülste der Ovarien können unter Umständen ebenfalls sich zum
l intraligamentär ausbreiten. Nach MARCHAND kommen auch kleine
ssorische Nebennieren in den Ligamenta lata in der Nähe
Ovarien vor. Krebse des Uterus und der Scheide brechen
selten in das umliegende Bindegewebe ein und greifen zuweilen
auf das Peritoneum über.

In der Nähe der Tuben und auf den Tuben kommen nicht selten
ie Cysten in grösserer Zahl vor. **Grosse Cysten** entwickeln sich
ilen im breiten Mutterbande und gehen grossentheils vom Parovarium
Wahrscheinlich können sie auch aus Resten des Urnierentheiles
WOLFF'schen Körpers entstehen, welche nach WALDEYER schmale,
Zellen gefüllte Kanäle zwischen Parovarium und Uterus bilden.

Literatur zur pathologischen Anatomie des Beckenperitoneums.

s, *Hämatocele und Hämatosalpinx und die Reflextheorie*, *Arch. f. Gyn. XXXIII* 1884.
Die Krankheiten der Ligamenta und des Beckenperitoneums, *Billroth's Handb. d. Frauen-nkh. II* 1886.
, *Das Bindegewebe im weiblichen Becken und seine pathol. Veränderungen mit besonderer rücksichtigung der Parametritis atrophicans chronica und der Echinococcuskrankheit, näkol. Klinik I, Strassburg* 1885.
ann, *Die Entzündung des Beckenbauchfells beim Weibe*, *Wien* 1883.
er, *Schröder's Handb. d. Frauenkrankh.* 1889.
, *Essai sur les hématoceles utérines intra-périt.*, *Thèse de Paris* 1883.
, *Zur Anatomie der Parovarialcysten*, *Arch. f. Gyn. XXVI* 1885.
Pathol. Anat. der weiblichen Sexualorgane, *Wien* 1864.

346. Die **Veränderungen der äusseren Genitalien** stimmen im
neinen mit denjenigen der Haut des übrigen Körpers überein, nur
n nach innen vom Hymen abgegrenzten Sinus urogenitalis oder
Vestibulum vaginae tragen sie mehr den Charakter von Schleimhaut-
lerungen.

ie verschiedenen Formen der **Entzündungen**, wie sie im achten
nitt als Erythem, Ekzem, Herpes progenitalis, Prurigo, Ulcus molle
ER'sche Induration, Condyloma latum, Akne und Furunkel, Phlegmone,
in, Erysipel und Lupus beschrieben sind, kommen auch an den
en Genitalien mehr oder minder häufig vor.

ne der häufigsten Ursachen von Entzündungen der Schleimhaut
Tripperinfection. Ebenso können auch Katarrhe der inneren
lien, bei welchen das Secret über die äusseren Genitalien abfliesst,
Unreinlichkeit, Reibungen beim Gehen etc. mehr oder minder
Entzündungen verursachen, die durch Röthung und Schwellung,
auch durch Secernirung von Eiter von Seiten der Schleimhaut
zeichnet sind. An den Labien entstehen nicht selten Excoriationen.
phtheritische und krupöse Entzündungen kommen bei diphthe-
n Darmentzündungen, bei puerperaler Sepsis, Masern, Typhus,
erie, Scharlach, Cholera etc. vor und sind zum Theil vom Darm
on der Scheide und dem Uterus fortgeleitete Entzündungen. Sie
unter Umständen ihren Ausgang in Gangrän nehmen.

Uebrigen kann **Gangrän** auch bei specifischen Geschwürsbildungen
phagedaenicum) auftreten oder sich an schwere Störungen der

…s, *Des kystes vasculaires du vagin, Arch. de phys. II* 1888.
…wsky, *Gonorrhoe des Weibes, Arch. f. Derm. XXIII* 1891.
…nbach, *Cystenbildung, Arch. f. Gyn. V.*
…a, *Cyste d. r. Wolff'schen Ganges, Zeitschr. f. Geb. XVIII* 1890.
…awächter, *Myome und Fibrome, Prager Zeitschr. f. Heilk. III* 1883, *und Beitrag zu den. Vaginalcysten, Zeitschr. f. Gebh. u. Gyn. XVI* 1889.
…umel, *Cysten der Vagina und im Vestibulum vaginae, Virch. Arch.* 114. *Bd.*
…edeff, *Cysten, Zeitschr. f. Geb. u. Gyn. VII* 1882.
…roennet, *Vaginitis phlegmonosa, Virch. Arch.* 34. *Bd.*
…akievitsch, *ebenso, ib.* 41. *Bd.*
…mann, *Veränderungen der erkrankten Vaginalschleimhaut, Arch. f. Derm. XXI* 1889.
…rländer, *Veränderungen der Vaginalschleimhaut von an chron. Gonorrhoe leidenden Prostituirten, Vierteljahrsschr. f. Derm. XV* 1888.
…ering, *Cystenbildung im Hymen, Prager med. Wochenschr.* 1887.
…euschen, *Cystenbildung, Virch. Arch.* 70. *Bd.*
…oman, *Ueber die Verwachsung der Scheide, I.-D. Tübingen* 1885.
…uge, *Kolpitis, Zeitschr. f. Gyn. IV.*
…chröder, *Luftcysten, D. Arch. f. klin. Med. XIII* 1874.
…chwarz, *Die gonorrhoische Infection beim Weibe, Samml. klin. Vortr. N.* 279.
…teinschneider, *Sitz der gonorrhoischen Infection beim Weibe, Berl. klin. Wochenschr.* 1887.
…teinheil, *Primäre Scheidensarkome, Virch. Arch.* 111. *Bd.*
…Takahasi, *Entstehung der Cysten der Scheide, D. med Wochenschr.* 1888.
Veit, *Cysten, Zeitschr. f. Geb. u. Gyn. VIII.*
Veit, *Vaginalepithel und Vaginaldrüsen, Virch. Arch.* 117. *Bd.*
Winckel, *Kolpohyperplasia cystica, Arch. f. Gyn. II* 1871.
Winter, *Die Mikroorganismen im Genitalkanal der gesunden Frau, Zeitschr. f. Geburtsh. u. Gyn. XIV* 1888, *ref. Centralbl. f. Bakt. III.*
Zahn, *Ulcus rotundum, Virch. Arch.* 95. *Bd.*
Zweifel, *Luftcysten, Arch. f. Gyn. XII u. XVIII.*
Zweigbaum, *Tuberculöse Ulcerationen der Vulva, der Vagina und der Portio vaginalis uteri, Berlin. klin. Wochenschr.* 1888.

§ 345. Die **Bauchfellauskleidung** sowie das **subseröse Bindegewebe des Beckens** sind nicht selten der Sitz der **Entzündungen**, welche unter dem Namen Perimetritis und Parametritis zusammengefasst werden.

Die **Parametritis** oder die Entzündung des Beckenzellgewebes in der Umgebung der Scheide, in den breiten Mutterbändern und in den Fossae iliacae ist eine Erkrankung, welche am häufigsten im Puerperium sowie nach operativen Eingriffen an der Scheide und der Cervix, seltener nach anderen acuten Entzündungen der Genitalschleimhaut, nach ulcerösen Processen im Rectum, nach Entzündungen der Beckenknochen u. s. w. auftritt, ist in ihren frischen Stadien meist durch Anhäufung zellig-seröser Exsudatmassen, zuweilen auch von Blut charakterisirt und trägt bei purulenten Infectionen nicht selten den Charakter phlegmonöser Entzündungen. In letzterem Falle kommt es früher oder später zu Gewebsvereiterung und zu Bildung von Abscessen, welche nach irgend einem der benachbarten Hohlorgane durchbrechen und sich so entleeren können.

Häufiger erfolgt eine Resorption der Exsudate, namentlich bei puerperalen und traumatischen Formen, wonach das Gewebe, falls der Process lange angedauert hatte, mehr oder weniger verhärtet ist. Es verdient indessen hervorgehoben zu werden, dass die Eiterherde sich Jahre lang im Gewebe erhalten und danach auch wieder neue Entzündung, unter Umständen sogar Metastasenbildung in anderen Organen verursachen können. Bei Entzündungen, welche mit chronischen Entzündungen des Rectums und der Beckenknochen zusammenhängen, tritt ebenfalls eine Bindegewebshyperplasie mit Verhärtung, zuweilen auch Vereiterung ein.

Die **Perimetritis** oder die **Pelveoperitonitis** kommt zunächst nach Entzündungen des Uterus, der Tuben, der Ovarien und nach Parametritis

vor und ist sowohl im Puerperium als auch ausserhalb desselben eine häufige Erkrankung.

Die Entzündung ist meist direct von den erwähnten Theilen auf das Peritoneum fortgeleitet. Zuweilen geben auch Blutergüsse aus den Ovarien und den Tuben, welche sich in den tiefen Theilen des Beckens, in der Excavatio vesico-uterina und recto-uterina ansammeln, Veranlassung zu Entzündungen, und zwar dann, wenn das Blut nicht, solange es flüssig ist, resorbirt wird, sondern gerinnt und in den genannten Räumen klumpige Gerinnungsmassen oder fibrinöse Auskleidungen bildet. Nicht selten ist auch die Pelveoperitonitis Theilerscheinung einer allgemeinen Peritonitis oder nimmt ihren Ausgang von Entzündungen anderer im Becken oder in dessen Nachbarschaft gelegener Organe, so namentlich der Blase, des Processus vermiformis, des Rectums und der Beckenknochen.

Die Entzündungen tragen nicht selten einen eiterigen und putriden Charakter, so namentlich die puerperalen Formen, und führen dann meist zu einer allgemeinen tödtlichen Peritonitis. Fibrinöse oder serös-fibrinöse oder eiterig-fibrinöse Entzündungen führen meist zu Verwachsungen der verschiedenen Beckenorgane unter einander, welche in Form von Strängen und Membranen von einem Organ zum andern ziehen.

Wo diese Membranen vornehmlich sitzen, hängt von dem Ausgangsgangsort der Entzündung ab. Besonders häufig ist die Hinterwand des Uterus mit der Vorderwand des Rectums, mit den Ovarien und den Tubenfransen verwachsen (Fig. 411 p. 828, Fig. 426 p. 847 und Fig. 434 p. 864). In anderen Fällen finden sich auch Verwachsungen des Uterus mit der Blase, mit Darmschlingen, mit dem Netz u. s. w. Zuweilen werden die Verwachsungsmembranen so reichlich, dass die Ovarien und die Tuben kaum mehr aus denselben herauszulösen, unter Umständen sogar schwer aufzufinden sind.

Zwischen den Adhäsionsmembranen kann in frischen Fällen entzündliches Exsudat liegen. Später schliessen sie nicht selten seröse klare Flüssigeit ein und gewinnen dadurch zum Theil das Aussehen von Cysten.

Zuweilen enthalten sie frische oder geronnene Blutmassen, welche entweder erst secundär aus den reich vascularisirten Membranen selbst oder auch aus dem Peritoneum oder aus den Tuben oder den Ovarien ausgetreten sind und sich zwischen den Membranen angesammelt haben.

Bilden sich dabei abgeschlossene Blutsäcke, so bezeichnet man den Zustand als **Hämatocele** und unterscheidet je nach der Lage eine H. retrouterina und H. anteuterina. Erstere ist die häufigere und kann eine ganz erhebliche Grösse erreichen, so dass der Uterus stark nach vorn gedrängt, zuweilen auch noch von ihr überlagert wird. Bei anteuteriner Hämatocele wird er in den Grund des Cavum Douglasi niedergedrückt.

Jede Blutung mit Bildung von Gerinnungsmassen setzt einen neuen Reiz und damit neue Entzündungserscheinungen, die so lange anhalten, bis das Extravasat resorbirt oder vollständig abgekapselt ist.

Schliessen die Adhäsionsmembranen Eiterherde ein, so können dieselben ähnlich wie die parametritischen Abscesse nach den benachbarten Hohlorganen durchbrechen.

Bei Tuberculose der Tuben kann sich eine **tuberculöse Entzündung des Beckenperitoneums** einstellen. Gerathen Tuberkelbacillen in die Bauchhöhle, so erfolgt die Vermehrung zuweilen ausschliesslich im kleinen Becken, so dass local beschränkte tuberculöse Beckenperitonitiden mit Bildung von Tuberkeln und von Verwachsungsmembranen entstehen.

'rimäre **Bindesubstanzgeschwülste** kommen in seltenen Fällen im
n und runden Mutterbande vor. Häufiger wachsen subseröse, ge-
Fibroide des Uterus zwischen die breiten Mutterbänder. Ge-
ülste der Ovarien können unter Umständen ebenfalls sich zum
intraligamentär ausbreiten. Nach MARCHAND kommen auch kleine
ssorische Nebennieren in den Ligamenta lata in der Nähe
varien vor. Krebse des Uterus und der Scheide brechen
selten in das umliegende Bindegewebe ein und greifen zuweilen
auf das Peritoneum über.

ı der Nähe der Tuben und auf den Tuben kommen nicht selten
Cysten in grösserer Zahl vor. **Grosse Cysten** entwickeln sich
en im breiten Mutterbande und gehen grossentheils vom Parovarium
Wahrscheinlich können sie auch aus Resten des Urnierentheiles
'OLFF'schen Körpers entstehen, welche nach WALDEYER schmale,
ellen gefüllte Kanäle zwischen Parovarium und Uterus bilden.

Literatur zur pathologischen Anatomie des Beckenperitoneums.

Hämatocele und Hämatosalpinx und die Reflextheorie, *Arch. f. Gyn. XXXIII* 1884.
Die Krankheiten der Ligamenta und des Beckenperitoneums, *Billroth's Handb. d. Frauen-
kh. II* 1886.
*Das Bindegewebe im weiblichen Becken und seine pathol. Veränderungen mit besonderer
icksichtigung der Parametritis atrophicans chronica und der Echinococcuskrankheit*,
äkol. Klinik I, Strassburg 1885.
ın, *Die Entzündung des Beckenbauchfells beim Weibe*, *Wien* 1883.
', *Schröder's Handb. d. Frauenkrankh.* 1889.
Essai sur les hématoceles utérines intra-périt., *Thèse de Paris* 1883.
Zur Anatomie der Parovarialcysten, *Arch. f. Gyn. XXVI* 1885.
thol. Anat. der weiblichen Sexualorgane, *Wien* 1864.

346. Die **Veränderungen der äusseren Genitalien** stimmen im
einen mit denjenigen der Haut des übrigen Körpers überein, nur
nach innen vom Hymen abgegrenzten Sinus urogenitalis oder
stibulum vaginae tragen sie mehr den Charakter von Schleimhaut-
rungen.

verschiedenen Formen der **Entzündungen**, wie sie im achten
tt als Erythem, Ekzem, Herpes progenitalis, Prurigo, Ulcus molle
t'sche Induration, Condyloma latum, Akne und Furunkel, Phlegmone,
ı, Erysipel und Lupus beschrieben sind, kommen auch an den
ı Genitalien mehr oder minder häufig vor.

e der häufigsten Ursachen von Entzündungen der Schleimhaut
Tripperinfection. Ebenso können auch Katarrhe der inneren
en, bei welchen das Secret über die äusseren Genitalien abfliesst,
Unreinlichkeit, Reibungen beim Gehen etc. mehr oder minder
Entzündungen verursachen, die durch Röthung und Schwellung,
auch durch Secernirung von Eiter von Seiten der Schleimhaut
eichnet sind. An den Labien entstehen nicht selten Excoriationen.
htheritische und kruppöse Entzündungen kommen bei diphthe-
Darmentzündungen, bei puerperaler Sepsis, Masern, Typhus,
'ie, Scharlach, Cholera etc. vor und sind zum Theil vom Darm
n der Scheide und dem Uterus fortgeleitete Entzündungen. Sie
unter Umständen ihren Ausgang in Gangrän nehmen.

Uebrigen kann **Gangrän** auch bei specifischen Geschwürsbildungen
hagedaenicum) auftreten oder sich an schwere Störungen der

Circulation, Verletzungen bei der Entbindung, **Venenthrombose** und Hämorrhagieen etc. anschliessen.

Noma kommt in ähnlicher Weise wie in der Mundschleimhaut und der Wange vor.

Bei **Stauungen** im kleinen Becken und an den unteren Extremitäten, wie sie z. B. in Folge von Schwangerschaft, sowie bei uncompensirten Klappenfehlern des Herzens etc. sich einstellen, sind auch die Venen der äusseren Genitalien überfüllt und dilatirt und bei Eintritt von **Oedem** stellen sich Schwellungen ein, welche zu einer bedeutenden Vergrösserung namentlich der grossen Schamlippen führen. Entzündliche Oedeme kommen, abgesehen von primären Entzündungen der Vulva, auch bei Entzündungen der Nachbarschaft, z. B. der Beckenknochen oder des Beckenzellgewebes, vor.

Ein besonderes Interesse bieten die an den äusseren Genitalien häufig vorkommenden **hyperplastischen Bildungen** und **die Fibrome**, von denen die einen angeboren sind oder wenigstens in einer congenitalen Gewebsveränderung wurzeln, während die anderen erworben sind und sich dann namentlich an häufig sich wiederholende oder chronische Entzündungen, sowie an Blut- und Lymphstauungen anschliessen.

Zunächst sind schon die kleinen Schamlippen und das Präputium der Clitoris nicht unerheblichen Verschiedenheiten ihrer Grösse unterworfen, und erstere können unter Umständen im späteren Leben, ähnlich wie dies in der Fötalzeit der Fall ist, über die grossen Schamlippen vorragen. Eine übermässige Entwickelung der kleinen Schamlippen und des Präputium clitoridis kommt bei manchen afrikanischen Völkerschaften vor und ist unter dem Namen der Hottentottenschürze bekannt.

Eine weitere Form hyperplastischer Bildungen sind circumscripte papillomatöse, eine dritte knotige oder lappige, polypöse, meist weiche Wucherungen, welche theils von den Schamlippen, theils von den Hautdecken der Clitoris ausgehen.

Bei einer vierten Form bilden sich elephantiastische Vergrösserungen einzelner Theile des äusseren Geschlechtsapparates, namentlich der grossen Schamlippen, wobei dieselben unter Umständen eine ganz kolossale Grösse erreichen, so dass sie bis zu den Knieen hinunterreichen.

Die meisten **papillösen Wucherungen** sind entzündliche Bildungen, **spitze Condylome**, seltener gehören sie den **Warzen** an, welche keine Beziehung zu voraufgegangenen Entzündungen haben.

Die **circumscripten knolligen** und **polypösen Wucherungen** sind grossentheils **Fibrome** und bestehen aus einem schlaffen, häufig ödematösen Bindegewebe, zuweilen theilweise auch aus Schleimgewebe, so dass sie als **Myxome** oder als **Myxofibrome** bezeichnet werden können. Ob sie zum Theil den Neurofibromen angehören, ist noch nicht untersucht. Bei der Aetiologie der weichen polypösen Tumoren spielen Entzündungen meist keine Rolle, doch können Verletzungen oder Entzündungen die Veranlassung zum Eintritt der Wucherungen werden.

Die einen grösseren Abschnitt der äusseren Genitalien betreffende Hyperplasie, die **Elephantiasis**, tritt theils in Form derber, speckiger, theils in Form weicher, bindegewebiger oder auch mehr gallertiger ödematöser Wucherungen auf, durch welche die erkrankten Theile gleichmässig sich vergrössern oder mehr oder weniger verunstaltet werden und ihre Form verlieren. Ein Theil derselben hängt nachweislich mit Entzündungsprocessen und erworbenen Lymphstauungen, die durch Lymphdrüsenerkrankungen und durch Veränderungen an den grossen Lym

stämmen herbeigeführt werden, zusammen, gehört sonach der ɪrbenen Elephantiasis an. In anderen Fällen handelt es ım eine hyperplastische Wucherung, welche schon bei der Geburt ıden ist oder wenigstens auf einer angeborenen Disposition lchen beruht und als Pachydermatocele oder als elephan-isches Molluscum oder als Elephantiasis mollis be-et wird, bei welcher entzündliche Processe entweder zu allen Zeiten ; haben oder wenigstens nur insofern in Betracht kommen, als sie stehender Disposition die Wucherung veranlasst oder sich secundär ingestellt haben.

ıweilen besteht eine **angeborene Lymphangiektasie** oder ein **ıöses cystisches Lymphangiom** der grossen Schamlippen oder ıguinalgegend und die elephantiastische Wucherung hat sich im e derselben eingestellt. Mitunter wandeln sich die tieferen Schichten ntiastischer Bildungen in Fettgewebe um.

ɔn den übrigen **Geschwülsten** kommt am häufigsten das **Carcinom** velches sowohl von der Hautdecke der Clitoris als auch von den ı oder kleinen Labien aus sich entwickeln kann. Es bildet papil-ler knotige Tumoren oder fressende Geschwüre, welche unter Um-ı sich weit über die Umgebung verbreiten.

ırkome und **Lipome** gehen am häufigsten von den grossen Labien ıd indessen selten. **Leiomyome** können von dem äusseren Ende ʒamentum rotundum aus sich entwickeln (PAGET), sind indessen lten.

ırch Dilatation abgeschnürter Stücke des Canalis Nuckii können eale **Cysten** in den grossen Schamlippen entstehen. Andere mit m Inhalt gefüllte Cysten der Vulva sind entweder von Drüsen ɜnde Retentionscysten oder aber lymphangiektatische Cysten. Vor-ı Bauch- oder Beckeneingeweiden in den offen gebliebenen Peri-ɪrtsatz führt zur **Hernia inguinalis labialis**. Eine zweite Form ɾnien, welche in den unteren Theil der grossen Schamlippen austritt **Hernia labialis inferior** bezeichnet wird, kann durch Ausstülpung itoneums unterhalb des absteigenden Schambeinastes entstehen.

medonen und **Atherome** entstehen nicht selten aus den Talg-der grossen und der kleinen Labien. In seltenen Fällen kommen ermoide vor.

ıe besondere Erwähnung verdienen noch die als **Bartholin'sche** bekannten Schleimdrüsen, welche unmittelbar hinter den Bulbi i liegen und an jeder Seite unmittelbar vor dem Hymen in das um einmünden. Bei Verstopfung des Ausführungsganges kann den hinter der Verstopfung gelegenen Drüsengängen Secret an-ı, so dass sich eine oder auch mehrere Cysten bilden, welche ter Umständen nach der Scheide (v. RECKLINGHAUSEN) eröffnen. Cystenwand können sich Wucherungen einstellen, welche zur Ver-derselben führen.

eiterigen Entzündungen des Vestibulums, wie sie nach Tripper-en vorkommen, können die BARTHOLIN'schen Drüsen an der Ent-Theil nehmen, anschwellen und vereitern. Nicht selten hält der ungsprocess in den Drüsen noch an, wenn er in der Scheide und bulum abgelaufen ist. Zuweilen gerathen die Drüsen auch in ung, ohne dass Entzündungen in der Scheide oder der Vulva hen. Vor kurzem hat COEN ein Adenom der BARTHOLINI'schen ɜschrieben.

Zweifel, *Die Krankh. der äusseren weibl. Genitalien, Handb. d. Frauenkrankh.* I

3. Pathologische Anatomie des schwangeren u puerperalen Uterus und des Eies.

§ 347. Liegt das befruchtete Ei im **Uterus** und begi dessen Höhle sich zu entwickeln, so gehen im **musculären Pa** und in der Schleimhaut desselben Veränderungen vor sich, welc lich durch eine Vergrösserung und Vermehrung der vorhandene bestandtheile gekennzeichnet sind. Mit dem Wachsthum des grössert sich auch die Masse des Uterus, indem seine Muskelf vermehren und vergrössern, so dass sie die gewöhnlichen Mu an Länge um das Acht- bis Zehnfache übertreffen. Mit de hypertrophie geht auch eine mächtige Entwickelung des Gefä parallel, so dass das Gewebe des Uterus sowohl zu seine Gebrauch, als auch zur Ernährung des Kindes hinlänglich Bl Am Ende der Schwangerschaft bildet er ein mächtiges oval g Organ, das aus dem kleinen Becken bis in die Nähe der hinaufsteigt.

Die **Schleimhaut** des Uterus geht nach dem Eintritt des Wucherung ein und bildet die als **Membranae deciduae** mütterlichen Fruchthüllen, welche zu der Eihülle, d. h. zu den in enge Beziehungen treten und bei der Geburt zum Theil mit d ausgestossen werden.

Die als **Decidua vera** bezeichnete mütterliche Fruchthülle der veränderten Schleimhaut des Uterus, mit Ausnahme jener welcher das Ei sich einnistet und durch die Bildung der Pla dem Uterus in besonders innige Beziehung tritt. Sie entsteht d Wucherung der Uterinschleimhaut, bei welcher die Drüsen sich und ausbuchten, während zugleich auch das Gefässnetz eine Ausbildung erfährt. Im fünften Monat erreicht sie ihre höc bildung und kann dann eine Dicke von einem Centimeter besit besteht aus einer äusseren spongiösen Lage, innerhalb welcher d drüsen zu unregelmässig gestalteten Hohlräumen umgewandelt aus einer inneren dichten compacten Schicht, welche nur von s Drüsengängen durchbrochen wird. Das Grundgewebe setzt

dort gequollen und in schleimigem und fettigem Zerfall begriffen. äteren Stadien der Schwangerschaft geht es in den nach innen ge- en Hohlräumen ganz verloren, in den äusseren erhält es sich da- dauernd.

)ie **Decidua reflexa** entsteht aus einer Wucherung der Decidua welche am Rande jener Stelle, wo das Ei sich eingebettet hat, lie Oberfläche des Eies hinüberwächst. Demgemäss ist auch die a der Vera im Allgemeinen gleich gebaut. Erst gegen den fünften , zu welcher Zeit bei zunehmendem Wachsthum des Eies die Re- mit der Vera verschmilzt, verschwinden die Drüsen und die Blut- e (Leopold), so dass die Membran nunmehr von der Vera aus t wird. Die letztere verliert von da ab an Dicke, doch lässt sich s Ende der Schwangerschaft eine innere compacte und eine äussere öse Schicht unterscheiden.

ls **Decidua serotina** wird jene Stelle der wuchernden Uterin- nhaut bezeichnet, an welcher das Ei mit dem Uterus in Verbin- steht. Ihr Bau ist demjenigen der Vera ähnlich, nur erfährt hier efässsystem der Muscularis und der Mucosa eine stärkere Ent- ung.

ie äussere Hülle des Eies, das **Chorion**, ist in den ersten Wochen chwangerschaft an seiner ganzen Oberfläche mit gefässhaltigen en besetzt, welche sich in die Reflexa und die Serotina einsenken. r weiteren Entwickelung des Eies, bei welcher die Reflexa ge- und verdünnt wird und ihre Gefässe verliert, verfallen auch die liegenden Chorionzotten einer Rückbildung, verlieren ihre Gefässe andeln sich in dünne Fäden um. In der Serotina dagegen wächst iten Monat das wuchernde Schleimhautgewebe den Chorionzotten n, und letztere bilden das als **Placenta foetalis** bezeichnete Wo die Spitzen der Chorionzotten die Schleimhaut berühren, sie von den Serotinazellen umwachsen, und es stellt sich eine 'erbindung zwischen letzteren und den Zotten her. Gleichzeitig auch die Gefässe der Schleimhaut gegen die Chorionzotten vor, geschobenen Capillaren erweitern sich und gerathen da und dort hste Nachbarschaft zu den Zotten. Treiben letztere weiterhin prossen, so brechen sie in das Lumen der angrenzenden, stets innwandigen Gefässe ein und ragen dann vollkommen frei (Leo- n deren Lumen.

orionzotten und Serotinagewebe wachsen einander noch eine Zeit tgegen, und letzteres schickt da und dort, namentlich an den den der Cotyledonen entsprechenden Stellen, Fortsätze tief zwischen webe der Chorionzotten hinein. Das Chorion selbst wird indessen sen Wucherungen nur am Rande der Placenta erreicht, wo sich n noch eine Strecke weit an dessen Aussenfläche ausbreiten.

der weiteren Entwickelung der Placenta haben sich die aus den en der Serotina entstandenen Bluträume mehr und mehr er- und bei voller Ausbildung der Ersteren im vierten Monat liegt Serotina und Chorion ein mächtiger, von den Chorionzotten Fortsätzen der Serotina nur unvollkommen in kleinere Sinus ızter Blutraum, in welchen aus dünnwandigen Arterien der Sero- it eintritt, um, nachdem es die Zotten der Placenta foetalis um- t, theils in eine an der Peripherie der Placenta liegende grosse e, theils in Schleimhautvenen, welche sich in den grossen Blut- fnen, abzufliessen.

angrenzenden Muskelgewebe vielkernige Riesenzellen auf. V
Monat der Schwangerschaft an stellt sich in einem Theil
Venen der Placenta uterina eine Thrombose und ein Verschlus
es ist wahrscheinlich, dass in dem dadurch sich steigernden
für den Blutabfluss die Ursache des Eintrittes der Geburt
zu suchen ist. Nach FRIEDLÄNDER und LEOPOLD dringen
Riesenzellen in die Gefässe ein, und es ist dieser Erscheinung
die Thrombose und der Verschluss der Gefässe zuzuschreiben.
Die Lösung der Placenta und der Eihäute erfolgt inne
spongiösen Schicht der Decidua. Das ausgestossene Chorion
Placenta sind danach von einer dünnen Lage von deciduale
bedeckt. Die tiefste Schicht der Uterusschleimhaut, welche
Fundi der Drüsen enthält, bleibt im Uterus.

Die **pathologischen Veränderungen**, welche die **Membr
ciduae** während der Schwangerschaft erleiden, sind noch wenig
trotzdem sicherlich ein Theil der frühzeitigen Ausstossungen
auf Erkrankungen der Uterusschleimhaut zurückzuführen ist.
zwar in der Literatur zahlreiche Mittheilungen enthalten, we
pathologische Wucherungen, Entzündungen, Indurationen, fettig
rationen berichten, allein es dürfte vieles von dem, was als pa
beschrieben wurde, noch in das Gebiet des Normalen gehören.

Zunächst kommt eine **Hydrorrhoe** der Schleimhaut des
Uterus vor, namentlich bei hydrämischen Zuständen, welche durch
einer serösen gelblichen oder auch blutig gefärbten Flüssigkei
zeichnet ist. Sie beginnt frühestens im dritten Monat (SCHRÖ
wird erst in den letzten Monaten reichlicher. Das Leiden wird
lich als ein Katarrh angesehen und kann unter Umständen zu fr
Ausstossung der Frucht führen.

Eine zweite Veränderung wird durch **abnorm starke W
der Uterusschleimhaut**, also durch eine Verdickung der
namentlich der Decidua vera gebildet, eine Hypertrophie, w
meiniglich als die Folge einer **Endometritis decidua chron**
sehen wird. Diese Veränderungen sind wesentlich an ausge
Eiern aus dem zweiten bis vierten Schwangerschaftsmonat b
Nach Angaben der Autoren ist die Verdickung bald eine über
Decidua vera ausgebreitete, bald eine local beschränkte und

dabei sowohl in einer gonorrhoischen oder syphilitischen Infection, uch in irgend einer anderen Schädlichkeit gelegen sein.

Nicht selten treten auch **Blutungen** aus der Decidua auf und zwar hl bei vorhandenen hyperplastischen Wucherungen, als auch ohne e. Wie weit Entzündungen dabei im Spiele sind, ist schwer zu entlen. In zahlreichen Fällen ist der Untergang des Embryo und die :h erfolgende Lösung des Eies die Ursache.

Treten die Blutungen successive auf und gelangt das Blut zur Geng, so bildet das Fibrin mit den Eihäuten eine blutige Masse, e blutigem Fleisch nicht unähnlich ist und als **Thrombenmole** **Fleischmole** bezeichnet wird. Der Fötus ist bei Ausstossung des entweder noch erhalten, aber kleiner, als er dem Alter des Eies sein sollte, oder aber resorbirt (vergl. § 348). Letzteres kommt sen nur dann vor, wenn der Embryo zur Zeit des Absterbens noch klein war.

n den späteren Stadien der Schwangerschaft gewinnen unter den **nderungen** der Deciduae diejenigen **der Serotina** resp. der **Pla- materna** die grösste Wichtigkeit, indem von dieser Stelle aus die ırung des Fötus vor sich geht und Störungen in diesem Gewebe am ɜn eine frühzeitige Ausstossung der Frucht herbeiführen. Sie be- 1 wesentlich in Verfettung, hyaliner Entartung, Verkalkung, Verng und kleinzelliger Infiltration des decidualen Gewebes und in ller Thrombose des mütterlichen Blutraumes.

)ie **Verfettung** des decidualen Gewebes ist häufig an der Anwesen- :leiner weisser Flecken in der Placenta materna zu erkennen; in n Fällen ist sie nur mikroskopisch nachweisbar. Sie betrifft wesent- ıur Deciduazellen, welche bei Anwesenheit von weissen Flecken ıweise vollkommen zerfallen sein können. Nicht selten finden sich der Verfettung auch **Kalkablagerungen**, namentlich in der Nähe nsatzstellen der Chorionzotten.

ie **Verdickungen** halten sich im Allgemeinen in engen Grenzen ind meist durch eine Vermehrung des Deciduagewebes selbst be- Nach R. Maier kommen indessen sowohl diffuse als knotige se Verdickungen vor, welche zwischen die Chorionzotten ein- n können.

ie **kleinzellige Infiltration** tritt meist in Herden und Zügen auf, enen die ersteren die Grösse eines Tuberkels erreichen können. len wird das Centrum der Herde von krümeligen Massen einge- en.

ie **Thrombosen des mütterlichen Blutraumes** (neuerdings un- er Weise als Infarkte bezeichnet) treten theils in rundlichen oder lmässig gestalteten Herden von 2 bis 30 bis 50 und mehr Milli- Durchmesser auf, welche theils dicht unter der Decidua, seltener ıern der Placenta foetalis liegen, theils in Form von Platten die ıfläche des Chorion bedecken. Sie sind meist gelblich weiss oder h gelb gefärbt, abgeblassten Infarkten der Milz ähnlich; in ihrem e erscheint das Gewebe der Placenta stets fester als in den übrigen n.

ie subchorial gelegenen Herde sind compact, dicht und bestehen mogenem, oft deutlich geschichtetem und von Spalten durchzogenem welches von Langhans als kanalisirtes Fibrin bezeichnet worden ellige Einschlüsse pflegen sie nur wenig zu enthalten. Die unter acenta materna gelegenen beherbergen oft weisse, undurchsichtige

oder auch rostfarbene, weiche, breiige Einlagerungen, oder auch eine trüber oder klarer, farbloser oder gelber oder bräunlicher Flüssigkeit gefüllte Höhle.

Sie bestehen theils aus dichtem, hyalinem und geschichtetem, theils aus faserigem Fibrin, welches bald nur wenige, bald reichliche farblose Rundzellen und rothe Blutkörperchen einschliesst. Zuweilen bilden erstere dichte Haufen, so dass sie sich zu irgend einer Zeit stärker im Gerinnungsraume angesammelt haben müssen. In den erweichten Theilen bildet das Fibrin körnige, zuweilen mit amorphen oder krystallinischen Zerfallsproducten rother Blutkörperchen oder mit frisch eingedrungenem Blute untermischte Massen.

Die innerhalb des Fibrinherdes eingeschlossenen Placentarzotten haben ihr Epithel meist vollkommen verloren. Am Rande sind die Kerne der Bindegewebszellen meist noch durch Färbung sichtbar zu machen. Im Innern grösserer Herde sieht das Gewebe der Zotten meist streifig oder homogen aus, die Kerne lassen sich nicht mehr färben, die Gefässe sind undurchgängig, oft kaum oder gar nicht mehr zu erkennen. Offenbar ist danach das Gewebe der Zotten abgestorben; zuweilen ist es auch verkalkt. Die über den Herden liegende Decidua ist bald unverändert, bald von kleinen Rundzellenherden durchsetzt. Zuweilen erscheint auch die zwischen den Zellen liegende Grundsubstanz vermehrt und hat dann ein Aussehen, welches mit dem hyalinen und geschichteten oder gestreiften Fibrin der Thrombosen übereinstimmt. Die darin eingeschlossenen Zellen sind bald noch erhalten, bald nekrotisch, kernlos.

Die eben beschriebenen Veränderungen sind sicherlich nur zum Theil von pathologischer Bedeutung. So ist schon die Verfettung des Decidualgewebes am Ende der Schwangerschaft eine so häufige Erscheinung, dass nur höheren Graden oder frühzeitigem Auftreten derselben eine erhebliche Bedeutung zuerkannt werden kann.

Auch die Verdickung dürfte grossentheils eine bedeutungslose individuelle Differenz gegenüber anderen Placenten sein, welche theils auf einer Verschiedenheit der Entwickelung der Serotina, theils auf einer Verschiedenheit der Lösung der Placenten zu beziehen ist. Für die Beurtheilung der Dicke muss auch berücksichtigt werden, dass die Dicke der Serotina am Rande der Placenta bedeutender ist als in der Mitte.

Wichtiger sind kleinzellige Herde und fibröse Bildungen. Sie scheinen hauptsächlich bei Syphilis der Mutter vorzukommen, doch liegt zur Zeit noch nicht das genügende Beobachtungsmaterial vor, um aus der Beschaffenheit dieser Herde die syphilitische Natur der Veränderung mit Bestimmtheit zu erkennen.

Die subchorial gelegenen Gerinnungen sind nach Langhans ein in den letzten Monaten der Schwangerschaft constanter Befund, und es kann daher nur eine abnorme Ausdehnung derselben als pathologisch angesehen werden.

Die subdecidual gelegenen Thrombosen scheinen in grösserer Ausdehnung besonders häufig bei syphilitischer Erkrankung der Mutter aufzutreten, kommen indessen zweifellos auch bei Nichtsyphilitischen vor und zwar mitunter in grosser Zahl und bedeutender Ausdehnung. Nach Beobachtungen von Fehling scheinen sie namentlich bei Frauen vorzukommen, die an Morbus Brightii leiden. Bei Anwesenheit zelliger Infiltrationsherde darf man ihre Bildung vielleicht mit Entzündungsprocessen in Verbindung setzen. Fehlen Letztere, so ist ihre Entstehung schwer auf eine der beobachteten Veränderungen zurückzuführen. Am wahr-

inlichsten erscheint noch, dass sie mit ausgedehnter Verschliessung abführenden Venen zusammenhängt. In anderen Fällen mag eine äre Veränderung des Blutes die Ursache sein. In jenen Fällen, in n Zottenerkrankungen vorhanden sind (§ 348), welche der Thrombose usgegangen sein müssen, kann man annehmen, dass letztere die che der Thrombose sind.

Literatur über den Bau des schwangeren Uterus, des Chorions und der Placenta.

, *Zur phys. und path. Morphologie d. Uterus, Gyn. Klinik v. Freund, Strassburg* 1885.
iser *und* **Hofmeier**, *D. schwangere und kreissende Uterus, Stuttgart* 1887.
Ueber den Bau der menschlichen Placenta, Beiträge z. path. Anat. v. Ziegler IV 1888.
l, *Porzio materna della placenta, Bologna* 1886.
ni, *Della struttura anat. della caduca uterina, Bologna* 1874.
inder, *Physiol.-anat. Untersuchungen über den Uterus, Leipzig* 1870.
halk, *Entwickelungsgesch. d. menschl. Placenta, Arch. f. Gyn.* 37. *Bd.* 1890.
, *Monatsschr. f. Geburtsk. XXIX.*
natomie menschl. Embryonen, Leipzig 1880.
Bau und Entwickel. d. menschl. Placenta, Arch. f. Gyn. 33. *Bd.*
ier, *Beitr. zur Anat. u. Entwickelungsgesch. d. menschlichen Placenta, Wiesbaden* 1890.
henko, *Das Chorionepithel u. s. Rolle bei der Histogenese der Placenta, Arch. f. Anat.* 185.
ir, *Entwickelungsgeschichte, Leipzig* 1876; *Zeitschr. f. wiss. Zool. I.*
r, *Tagebl. d. Naturforscherverss.* 1884.
ins, *Arch. f. Gyn. I u. VIII, und Arch. f. Anat. u. Phys.* 1877.
l, *Arch. f. Gyn. XI u. XII* 1878.
Die Beziehung der mütterlichen Gefässe zu den intervillösen Räumen der reifen Placenta, eciell zur Thrombose derselben, Virch. Arch. 115. *Bd.*
Sur l'anat. de l'utérus en gestation, Arch. ital. de biol. XV.
, *Die Entstehung der Placenta, Biolog. Centralbl. X* 1891.
Bau der Placenta, Arch. f. Anat. 1889—1891.
'er, *Bau der Menschen- und Affenplacenta, Arch. f. mikr. Anat.* 35. *Bd.* 1890.
r, *Arch. f. Gyn. IV.*

Literatur über pathologische Veränderungen der Membranae deciduae.

Thrombose, Monatsschr. f. Geb. XXVII 1866.
ann, *Infarct der Placenta, Virch. Arch.* 96. *Bd.*
Arch. f. Gyn. XIX; Das tuberöse subchoriale Hämatom der Decidua, Wien 1892.
, *Habituelles Absterben der Frucht bei Nierenerkrankung der Mutter, Arch. f. Gyn. VII* 1886.
, *Syphilis, Arch. f. Gyn. V.*
w *und* **Klebs**, *Endometritis decidualis, Monatsschr. f. Geb. XXVII* 1866.
Endometritis decidualis, Mon. f. Geb. XXI, und Die Pathologie und Therapie der centarretention (Endometritis placentaris), Berlin 1862.
und **Eigenbrodt**, *Blutungen, Monatsschr. f. Geb. XXII* 1863.
und **Maier**, *Hyperplasie der Decidua, Virch. Arch.* 52. *Bd.*
in, *Ueb. d. weissen Infarct d. Placenta, Zeitschr. f. Geb. XX* 1890.
rarowa, *Endometritis decidualis, Virch. Arch.* 44. *Bd.*
lämatom der Placenta, Monatsschr. f. Geb. 1865.
ith. Anat. der weibl. Sexualorgane, Wien 1864.
w, *Endometritis dissecans, Zeitschr. f. Geb. IX* 1883.
Beitr. z. Lehre von der Endometritis, Jena 1883; *Anomalien d. Placenta u. der lute, und Pathologie des Fötus, Handb. d. Geburtshülfe II* 1888.
Bindegewebsentartung in der Placenta, Mon. f. Geb. XXXII, und Virch. Arch. 45. *Bd.*
Placentitis, Gaz. des hôp. 1864.
ki, *Endometritis decidualis, Arch. f. Gyn. IV* 1872, *und Syphilis, Prager Viertel-jschr. CIX* 1871.
, *Syphilis, sein Arch.* 21. *Bd., und Die krankh. Geschwülste II.*
tudien über Erkrankungen der Placenta und der Nabelschnur, bedingt durch Syphilis, h. a. d. Geburtsh.-gyn. Klinik v. Säxinger II, Tübingen 1885.
'eitere diesbezügliche Literatur enthält § 348.

versehen wird. Im weiteren Verlaufe der Entwickelung erh
Zotten an jener Stelle, wo die Placenta entsteht (§ 347), eine
Ausbildung (Chorion frondosum), während sie in den übrigen
sich zurückbilden (Chorion laeve).

Die **Placenta** bildet am Ende der Schwangerschaft ein
förmiges Organ von ungefähr 3 cm Dicke und 14—16 cm Br
einem Gewicht von 500 g und darüber. Der **fötale Theil** be
dem Chorion und den von demselben abgehenden dendritisch ve
gefässhaltigen und mit Epithel bedeckten Zotten, welche nac
von der Placenta materna bedeckt sind. An der Innenfläche
Chorion das Amnion aufgelagert. Die Zotten sind durch tiefe
in welche die Fortsätze der Placenta materna eintreten, in
Lappen getheilt, welche als Cotyledonen bezeichnet werden.

Wie weit eine primäre mangelhafte Bildung der fötalen Hü
kommt und welche Rolle eine mangelhafte Entwickelung, c
primäre Degeneration des Chorion und seiner Zotten bei den
in den ersten Monaten erfolgenden Aborten spielt, ist nicht s
kannt.

In einzelnen Fällen sind bei Aborten aus den ersten Sc
schaftsmonaten die Zotten auffallend klein. Ferner sind
stossungen des Eies, welche in Folge des Todes des Embryo
Folge von Decidualerkrankungen oder von Blutungen erfolgt s
Zotten und ihr Epithel zuweilen fettig oder auch schleim
artet oder mit geronnenen Blutmassen bedeckt. Nic
hat das successiv ausgetretene Blut eine theils durch einges
Blutkörperchen roth gefärbte, theils gelblich- oder grauweisse fe
gebildet, die sich nur mit Zerreissung der Zotten von den Eihäu
lässt. Wie schon in § 347 erwähnt, werden in dieser Weise ve
Eier als **Thrombenmolen** und als **Fleischmolen** bezeichnet.

Besser gekannt sind die **hypertrophische Entwickelung**
gallertige Entartung der Chorionzotten, welche sowohl in de
Schwangerschaftsmonaten als auch später auftreten und sich
ganze Oberfläche des Eies, oder nur über einzelne Theile d
z. B. die Placentarstelle oder einen Theil derselben, einen C
erstrecken können.

lass die Bildung den Namen **Blasenmole** oder **Traubenmole** er-
en hat. VIRCHOW hat sie den **Myxomen** zugetheilt.
Die einzelnen Blasen haben einen Durchmesser von 2 bis 12 und
r Millimeter und hängen an dünnen Stielen, welche andern Blasen
dem Chorion selbst auf-
n. Das Gewebe besteht
Schleimgewebe mit spär-
n Zellen und Fasern,
he durch mehr oder min-
grosse Mengen einer mu-
ltigen Flüssigkeit aus-
ndergedrängt werden.
ei frühzeitigem Auftreten
Entartung sind sie arm
faserigem Gewebe. Bei
rem Eintritt der Ver-
rung sind sie mehr fibrös,
matösem Bindegewebe
ch.
leibt die schleimige Ent-
g aus, so bestehen hyper-
ische Zotten der Placenta
zellig-fibrösem Gewebe
können derbe gefäss-
ge Knoten von erheb-
Grösse bilden, welche
als **Fibrome** bezeichnen
Die Oberfläche der-
n ist mit Epithel bedeckt, das vielfach in Wucherung begriffen ist,
lessen Zellen nicht selten auch Schleimtropfen enthalten.

Fig. 437. Zotten einer Traubenmole. Natürliche Grösse.

Die Ursache der Hypertrophie und der Schleimmetamorphose der
onzotten ist nicht mit Sicherheit anzugeben, doch ist zu bemerken,
häufig zugleich Endometritis besteht und zuweilen vielleicht die
he der Wucherung und Entartung ist.
Dass sie nicht die alleinige Ursache ist, geht wohl daraus hervor,
die entsprechenden Veränderungen auch im Gewebe des placentaren
on und in der Nabelschnur in späteren Stadien der Schwangerschaft
ten und an den betreffenden Stellen zu blasenähnlichen Bildungen
n können und dass die hyperplastische Wucherung sowie die gallertige
norphose der Zotten auch innerhalb einzelner Cotyledonen auftreten

Bei ausgebreiteter Entartung der Zotten geht der Embryo meist
unde und kann zur Zeit der Ausstossung kleinerer Eier vollständig
irt sein.
s ist danach zweifellos, dass die Eihäute nach dem Tode des
o noch längere Zeit im Uterus verbleiben können. Wahrschein-
können sie bei genügender Ernährung durch die Deciduae auch
fortwachsen. Bei beschränkter Entartung der Eihäute ist der
entweder missbildet und in seiner Entwickelung zurückgeblieben
normal entwickelt. Bei Anwesenheit von zwei Eiern im Uterus
das eine sich normal entwickeln, während das andere zur Trauben-
entartet.
ie Enden der entarteten Zotten der Traubenmolen sind theils frei,

theils mit der Uterusschleimhaut verbunden und können unter Umständen mit letzterer so fest verwachsen sein, dass sie bei Ausstossung der Eihäute sitzen bleiben. Es sind ferner auch mehrere Fälle beobachtet (VOLKMANN, v. JAROTZKY, WALDEYER, KRIEGER, MEYER), in denen die wuchernde Neubildung tiefer in die Substanz der Uteruswand eingedrungen war (vergl. § 350, Fig. 439). BRESLAU und EBERTH sahen eine diffuse gallertige Entartung des bindegewebigen Chorion laeve, während die Zotten in normaler Weise zurückgebildet waren. In ähnlicher Weise kann auch das placentare Chorion ohne Betheiligung der Placentarzotten entarten.

Geringe Hypertrophie und schleimige Entartung einzelner Zöttchen ist an Abortiveiern häufig zu sehen; grosse Blasenmolen sind dagegen ziemlich selten.

Sehr häufig treten bei Anwesenheit von Traubenmolen Blutungen aus den Deciduae auf, und es entstehen auf diese Weise mannigfache Combinationen von Blasen- und Thrombenmolen.

Von den **Veränderungen der Placenta foetalis**, welche ausser Beziehung zu der Molenbildung stehen, kommen am häufigsten fettige **Degenerationen**, **Verkalkungen** und **Nekrose** einzelner Zotten vor. Letztere ist meist ein Folgezustand der früher erwähnten Thrombose des Placentarsinus. Verfettung und Verkalkung kommen dagegen auch sonst häufig vor, so dass die Verfettung einzelner Zellen des Chorionepithels oder der Zotten am Ende der Schwangerschaft kaum als pathologisch angesehen werden kann. Die Bildung fibröser Verdickungen in Form etwas prominenter Flecken im placentaren Chorion ist ebenfalls eine in das Gebiet des Normalen gehörende Erscheinung.

Entzündliche Veränderungen in Form abgegrenzter oder über grössere Strecken verbreiteter **kleinzelliger Infiltrationen** kommen sowohl im Chorion als auch in den Placentarzotten und dem Nabelstrang vor und begleiten mit Vorliebe die Gefässe. Im placentaren Chorion nehmen dieselben zuweilen nicht nur die Bindegewebsschicht ein, sondern dringen auch in die an der Aussenfläche derselben gelegene zellige Schicht, welche nach LANGHANS gegen Ende der Schwangerschaft sich schon in normaler Weise da und dort in hyalines, von Lücken durchzogenes Fibrin umzuwandeln pflegt. Eine stärkere zellige Infiltration derselben kann zur Bildung mehr oder minder weit in das Lumen des Blutsinus sich erstreckender Thrombosen (vergl. § 347) führen.

Auch die zellige Infiltration der Zotten scheint unter Umständen nicht nur zur Anschwellung derselben, sondern auch zu einer Degeneration des Epithels und zu Thrombose der Umgebung zu führen. Es sind ferner bei Anwesenheit von entzündlichen Veränderungen die Zotten zuweilen verdickt und ihr Gewebe hyperplasirt, doch hält es schwer, bei geringfügigen Veränderungen ein sicheres Urtheil zu erreichen, ob eine Zotte hypertrophisch ist oder nicht.

Bei Entzündung des Chorions und der Nabelschnur sind zuweilen auch die Wände der Nabelschnur- und Choriongefässe zellig infiltrirt (Fig. 438 *c*) oder auch fibrös verdickt, in seltenen Fällen auch zum Theil verkalkt, und es können auf der veränderten Intima sich weisse oder gemischte Thromben bilden.

Die letzterwähnten Veränderungen kommen hauptsächlich bei gleichzeitiger syphilitischer Erkrankung des Fötus und der Mutter vor, und es können die infiltrirten und verdickten Gefässwände dabei auch in nekrotische Herde einschliessen (Fig. 438 *c*), so dass Bildungen

en, die man als Gummiknoten bezeichnen kann. Unter denselben ngungen scheint auch eine ausgebreitete Hyperplasie der Placentar- n (FRÄNKEL) vorzukommen. Ob nur der Syphilis entzündliche Ver- rungen zukommen, ist noch nicht durch hinlängliche Untersuchung estellt.

Von **Veränderungen der Grösse und Form der Placenta** sind rwähnen: abnorme Grösse und abnorme Kleinheit der Placenta, lung derselben in 2 bis 7 kleine Placenten und Umgestaltung der- n in ein hufeisenförmiges Gebilde bei Sitz in der Nähe des inneren ermundes. Nicht selten kommt auch die als Placenta marginata chnete Form vor, bei welcher in einiger Entfernung vom Placentar- e ein weisser, aus Deciduagewebe, Chorionzotten, Fibrin und Kalk- gerungen bestehender Streifen die Placenta in mehr oder minder er Ausdehnung umfasst (O. KÜSTNER). In sehr seltenen Fällen auch die Bildung einer abgegrenzten Placenta ausbleiben, so dass er Oberfläche des ganzen Eies gefässhaltige Zotten mit der Decidua erbindung treten.

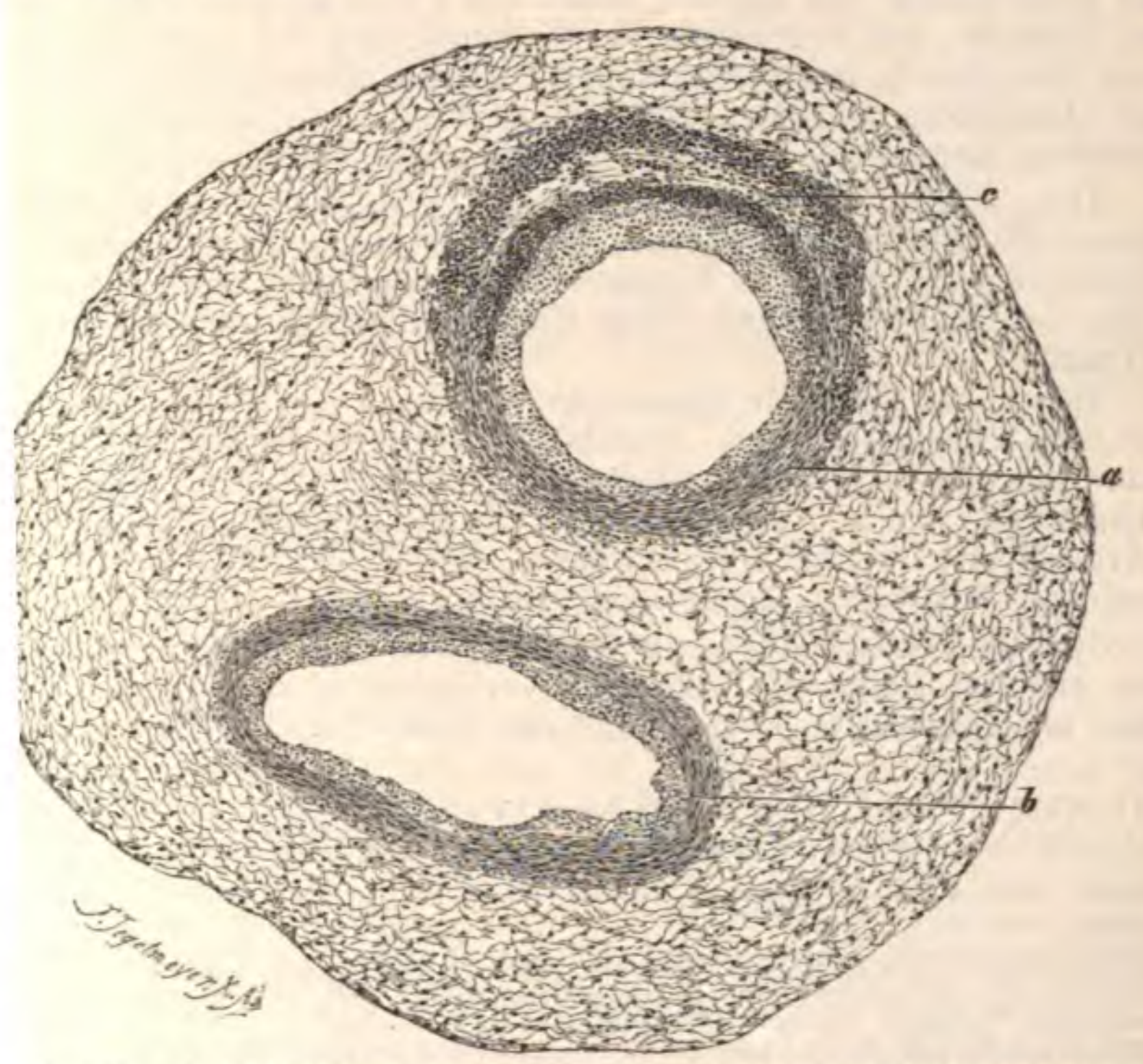

ig. 438. Nabelstrang eines syphilitischen Neugeborenen mit einzigen Arterie. *a* Arterie. *b* Vene. *c* Syphilitischer Herd. In MÜLLER'scher eit gehärtetes, mit Hämatoxylin gefärbtes Präparat. Vergr. 8.

ie Länge der **Nabelschnur** ist sehr wechselnd und kann im um 190 cm erreichen, während sie andererseits wieder so gering kann, dass die Placenta unmittelbar dem Nabel aufsitzt. Ge- ch inserirt sie sich annähernd in der Mitte der Placenta, nicht jedoch auch am Rande (Insertio marginalis); in seltenen Fällen

kann sie auch ausserhalb der Placenta sich in das Chorion einsenken, so dass die Gefässe erst von da aus nach dem Fruchtkuchen ziehen (Insertio velamentosa). Von den beiden Nabelarterien kann eine fehlen (Fig. 438), doch ist dies selten.

Häufig kommen an der Nabelschnur Knoten und Torsionen vor, doch ereignet es sich nur selten, dass daraus Circulationsstörungen entstehen, welche das Absterben des Fötus bedingen. Die Torsionen bei abgestorbenen Früchten sind grösstentheils nach deren Tod entstanden (Ruge, Martin). Sehr häufig ist die Nabelschnur um irgend einen Theil des Körpers geschlungen, doch führt dies selten zum Tode oder zur Verstümmelung der Frucht.

Als **Hydramnion** bezeichnet man eine übermässige Anhäufung von Fruchtwasser, so dass am Ende der Schwangerschaft die Menge desselben 1—$1^1/_2$ Kilo weit übersteigt.

Man kann ein acutes (Charpentier) und ein chronisches Hydramnion unterscheiden. Das letztere kommt neben sonstigen Oedemen und Hydropsieen der Mutter, sowie bei hypertrophischer Entwickelung der Placenta, bei Verdickung der Deciduen und bei Persistenz der Gefässe des Chorion laeve (Jungbluth), welche normaler Weise obliteriren, vor. Der Fötus ist dabei wohl entwickelt oder verkümmert oder abgestorben, namentlich bei höheren Graden der Veränderung.

Das acute Hydramnion tritt (Schröder) am häufigsten im vierten bis sechsten Monat auf und kann in wenigen Wochen so bedeutend werden, dass der Uterus stärker ausgedehnt wird als sonst am Ende der Schwangerschaft. Die Ursache dieser Erscheinung ist nicht bekannt.

Gegen das Ende der Schwangerschaft kann das Amnion bersten und sich vom Chorion loslösen. Durch die Bewegung der Frucht bilden sich unter Umständen Stränge, welche die Nabelschnur einschnüren (Braun, Lebedeff). Nach Ahlfeld zeigt das Amnionepithel reifer Früchte überaus häufig streifenförmige Defecte, welche der Fötus bei seinen Bewegungen mit seinen Nägeln ausgekratzt hat.

Bei abnorm geringer Menge des Fruchtwassers bilden sich zuweilen Falten und abnorme Verbindungen des Amnions mit der Haut mit consecutiver Missbildung der verwachsenen Stellen.

Literatur über fibröse Hypertrophie und gallertige Entartung der Chorionzotten und des Chorions selbst.

Ahlfeld, *Myxomblasen im placentaren Chorion, Arch. f. Gyn. XI.*
Ancelet, *Arch. de gyn.* 1876.
Eberth, *Diffuses Myxom des Chorions, Virch. Arch.* 39. *Bd.*
Ercolani, *Mem. delle malatt. della placenta, Bologna* 1871, *ref. Arch. f. Gyn. II.*
Gscheidlen, *Chemische Untersuchung der Blasen, Arch. f. Gyn. VI.*
Hildebrandt, *Monatsschr. f. Geb. XVIII; Myxofibrom d. Placenta, Monatsschr. f. Geb. XIII.*
v. Jarotsky u. Waldeyer, *Traubenmole in Verbindung mit dem Uterus. Intraparietale u. intravasculäre Weiterentwickelung der Chorionzotten, Berl. Beitr. z. Geb. u. Gyn. I.*
Krieger, *Partielle Entartung der Placenta, Monatsschr. f. Geb. XXIV; Fall von interstitieller Molenbildung, Virch. Arch.* 44. *Bd. u. Beitr. z. Geburtsh. I* 1872.
Martin, *Partielle Entartung der Placenta, Monatsschr. f. Geb. XXIX; Handatlas der Gyn. u. Geb., Berlin* 1878.
Martin-Saint-Ange, *Iconographie pathol. de l'oeuf humain fécondé en rapport avec l'[illegible] de l'avortement* (*avec* 19 *planches chromolithographiées*), *Paris* 1885.
Maslowsky, *Centralbl. f. Gyn.* 1882.
Müller, H., *Ueber den Bau der Molen, Würzburg* 1847.
Storch, *Virch. Arch.* 72. *Bd.*

w, *Die krankh. Geschwülste I* 1863.
unn, *Interstitielle destruirende Molenbildung, Virch. Arch.* 41. *Bd.*
eitere Literatur enthält § 350.

Literatur über Veränderungen der Placenta, des Nabelstranges und des Amnions.

iann, *Z. norm. u. path. Anat. d. Placenta, Intern. Beitr., Festschr. f. Virchow I, Berlin* 91.
, *Placenta bipartita, Ber. u. Arbeiten III* 1887, *und Ueber Entstehung der Insertio itralis und velamentosa, ib. II Leipzig* 1885.
Fettige Entartung, Med.-chir. Trans XVI, XXXIV u. XXXVI.
Torsion der Nabelschnur, Mon. f. Geb. XVIII.
i, *l. c. und Arch. ital. de biol. IV.*
l. *Verkalkung der Placenta, Arch f. Gyn. II.*
Beitr. zur pathol. Anat. der Placenta, I.-D. Tübingen 1888.
Die Erkrankung des Nabels der Neugeborenen, Wiener Klinik XI. u. XII. H. 1885.
und **Maier**, *Interstitielle Placentitis, Virch. Arch.* 38. *Bd.*
eber die Blutgefässe der menschlichen Nachgeburt, Sitzungsb. d. K. Akad. d. Wiss. in en LXXXIII 1881.
Die Blutgefässe der menschlichen Nachgeburt, Wien 1870.
, *Hämatom, Arch. de phys. V* 1873.
ith, *Beitrag z. Lehre v. Fruchtwasser, I.-D. Bonn* 1869.
nn, *Myxosarkom d. Nabelstranges, Virch. Arch.* 121. *Bd.*
Neue Zeitschr. f. Gyn. XXVII und Zeitschr. f. rat. Med. VIII.
, O., *Hydramnion, Arch. f. Gyn. X u. XXI* 1883, *Adenom u. Granulom des Nabels ıgeborener, Arch. f. Gyn. IX und Virch. Arch.* 69. *Bd.*; *Anomalien der Placenta und der äute, und Pathologie d. Fötus, Handb. d. Geburtsk. II, Stuttgart* 1888.
ıs, *Verkalkung der Placenta bei todtfaulen Früchten, Arch. f. Gyn. I u. III.*
Verdickung der Venenwand, Arch. f. Gyn. VIII 1875.
Torsion der Nabelschnur. Zeitschr. f. Geb. II.
ıon, *Verkalkung der V. umbilicalis, Arch. f. Gyn. I* 1870.
, *Nuove ricerche sulla sifilide placentare, Progresso Med.* 1887, *ref. Vierteljahrsschr. Derm. XV* 1888 *p.* 331.
., *Torsion der Nabelschnur, Zeitschr. f. Geb. I.*
Sulle anomalie della placenta, Milano 1887.
, *Syphil. Verengung der Nabelvene, Ber. und Stud. I.*
, *Verkalkung, Arch. f. Gyn. IV.*
tere diesbezügliche Literatur enthält § 347.

349. Als **Graviditas extrauterina** bezeichnet man alle jene Fälle hwangerschaft, bei denen das Ei ausserhalb des Uterus zur Entıng gelangt, und unterscheidet je nach dem Sitz derselben eine itas ovarica, eine Gr. abdominalis und eine Gr. tubaria. Be- ʒ ihrer Entstehung ist, dass das Ei ausserhalb des Uterus be- t und an einer Weiterwanderung nach dem Uterus behindert ist. ıd der Entwickelung des Eies bildet der Uterus eine Decidua, Bau vollkommen mit demjenigen der Decidua vera bei Uterin- ʒerschaft übereinstimmt.

i der **Graviditas abdominalis** entwickelt sich das Ei in der Bauch- .nd geht mit der Serosa Verbindungen ein, doch kann es mit Aus- einer umschriebenen Stelle, an welcher sich meist auch die Placenta elt, vollkommen frei bleiben. Nach LANGHANS und WALKER bildet :kenserosa eine mütterliche Bekleidung des Eisackes, welcher aus :webe mit oder ohne Einlagerung von decidualen Elementen be- ınd producirt in der Umgebung des Eies eine zellige Wucherung, den Charakter des Decidualen Gewebes zeigt. Die Entwickelung ıcht kann bis zum normalen Ende vorschreiten, und zwar sowohl 'enn die Eihüllen intact bleiben, als auch dann, wenn sie bersten, die Frucht frei in die Bauchhöhle tritt. **Am Ende der Schwanger- stirbt der Fötus zufolge von Blutungen in der Placenta ab und**

die Decidua des Uterus wird ausgestossen. In anderen Fällen geht er schon vor dem Ende der Schwangerschaft zu Grunde.

Verfällt die abgestorbene Frucht der Zersetzung, so wirkt sie reizend auf die Umgebung und führt häufig zu Entzündung und zu Vereiterung der Umgebung, worauf entweder tödtliche Peritonitis oder aber eine Perforation in irgend ein benachbartes Hohlorgan oder auch durch die Bauchwand erfolgt. Nach Entleerung der zerfallenen Frucht, welche auf einmal oder aber successive in einzelnen, in Eiter und Jauche liegenden Knochenstückchen erfolgt, kann nach Monaten und Jahren Heilung eintreten, doch ist der tödtliche Ausgang häufiger.

Wirkt die Frucht weniger reizend, so kann sie dauernd in der Bauchhöhle bleiben.

Die **Graviditas tubaria** ist die häufigste unter den extrauterinen Schwangerschaften, und man kann, je nach dem Sitz des Eies, drei Formen derselben aufstellen, welche als Gr. tubaria im engeren Sinne, als Gr. tubo-abdominalis und als Gr. tubo-uterina s. interstitialis bezeichnet werden.

Nach Langhans und Leopold wird bei Tubarschwangerschaft keine Reflexa gebildet, dagegen wandelt sich die Mucosa in der Peripherie des Eies in deciduales Gewebe um. Bei weiterem Wachsthum des Fruchtsackes werden die Muskelfasern meist auseinandergedrängt, so dass der Sack, grossentheils nur noch vom Bauchfell bedeckt, in die Bauchhöhle vorragt. In einzelnen Fällen schiebt er sich auch zwischen die Blätter des Ligamentum latum.

In seltenen Fällen kann das Ei bis zum Ende der Schwangerschaft sich in der Tube entwickeln. Häufiger erfolgt eine Berstung des Sackes im ersten bis fünften Monat, wobei Blutungen auftreten, die tödtlich werden können. Führt die Blutung nicht zum Tode, so wird das ausgetretene Blut theilweise wieder resorbirt, veranlasst indessen eine mehr oder weniger ausgedehnte Entzündung und weiterhin Verwachsungen zwischen den Becken- und Bauchorganen. Der Fötus kann sowohl mit seinen Hüllen, als auch ohne dieselben aus der Tube austreten.

Bei der Graviditas tubo-uterina, bei welcher das Ei im uterinen Theil der Tube sich entwickelt, pflegt die Tube ebenfalls in den ersten Monaten der Schwangerschaft zu bersten, wonach die Frucht entweder in die Bauchhöhle gelangt oder zwischen den Muskelfasern des Uterus liegen bleibt. In sehr seltenen Fällen kann das Ei nachträglich in den Uterus eintreten.

Bei der Graviditas tubo-abdominalis wird der Eisack nur zum Theil vom Abdominalende der Tube umschlossen, verhält sich im Uebrigen wie bei der Tubarschwangerschaft.

Die **Graviditas ovarica** ist die seltenste der Extrauterinschwangerschaften. Die Frucht entwickelt sich dabei in einem Graaf'schen Follikel, und es kann hier das Ei auch bis zum Ende der Schwangerschaft weiterwachsen. In anderen Fällen erfolgt schon in den ersten Monaten eine Ruptur des Eisackes mit Blutung, wobei die Frucht in die Bauchhöhle tritt.

Bei allen extrauterinen Schwangerschaften kann der Embryo, wenn er sehr frühe abstirbt, resorbirt werden. Geht er erst später zu Grunde, so bleibt er, falls er nicht in der oben beschriebenen Weise ausgestossen wird, dauernd in der Leibeshöhle und kann Jahre lang herumgetragen werden. Hierbei bleibt seine Form entweder mehr oder weniger vollkommen erhalten und wird von einem bindegewebigen Mantel umhüllt

. Fig. 216, Seite 380 des allgem. Theils), oder aber er wird zu breiigen Masse verflüssigt, welche die knöchernen Reste, sowie Cholesterin und Pigment enthält und von einer fibrösen Kapsel ılossen wird. Früher oder später pflegt sich eine Verkalkung einlen, und man bezeichnet danach solche Früchte als **Lithopädien Steinkinder**. Nach KÜCHENMEISTER kann man unter denselben Iauptformen unterscheiden.
3ei der ersten liegt der mumificirte Fötus leicht ausschälbar in ver- ten Eihäuten (Lithokelyphos). Bei der zweiten verwächst der während des Lebens an mehreren Stellen mit den Eihäuten. Später ken die verwachsenen Stellen, während die übrigen Theile mumi- (Lithokelyphopädion). Bei der dritten Form ist der Fötus Berstung des Eisackes in die Bauchhöhle getreten und wird später mit Kalksalzen incrustirt (Lithopädion im engern Sinne).

Literatur über Extrauterinschwangerschaft und über Lithopädien.

Die Extrauterinschwangerschaft, Handb. der Frauenkrankh. II, Stuttgart 1886.
in Fall von Ovarialschwangerschaft, I.-D. Tübingen 1888.
Graviditas tubaria, Zeitschr. f. Heilk. VIII 1887.
Gurgni, *Die Ovarialschwangerschaft, Stuttgart* 1880.
, *Z. Anat. d. ektopischen Schwangerschaft, Virch. Arch.* 127. *Bd.* 1892.
, *Ein Fall von Tubenschwangerschaft, Centralbl. f. allg. Path. II* 1891.
Die Krankheiten d. Eileiters u. die Tubenschwangerschaft, Leipzig 1876.
. *Anat. d. schwangeren Tube, Zeitschr. f. Geb. XX* 1890.
ıeister, *Arch. f. Gyn. XVIII* 1881.
Pathologie des Fötus, Handb. d. Geburtsh. II, Stuttgart 1888.
n, *Extrauterinschwangerschaft, Dtsch. med. Wochenschr.* 1890.
in Fall von Lithopädion, I.-D. München 1888.
, *Lehrb. d. Geburtsh., Bonn* 1886.
e Eileiterschwangerschaft, Stuttgart 1884.
Bau der Eihäute bei Graviditas abdominalis, Virch. Arch. 107. *Bd.*

350. Ist das Ei am Ende der Schwangerschaft oder früher aus terus ausgetreten, so hat sich mit demselben stets auch ein grosser ler Uterusschleimhaut losgelöst, doch ist unter normalen Verhältim ganzen Uterus keine Stelle vollkommen von Schleimhaut entund in der Cervix pflegt die ganze Schleimhaut erhalten zu sein. e **Lösung des Eies** erfolgt in der spongiösen Schicht der Decidua ıd serotina, wobei freilich die Dicke des restirenden und demauch des ausgestossenen Theiles der Schleimhaut erheblich varinn. Der zurückbleibende Theil besteht aus dem zellreichen Geer tiefen Schleimhautlagen und aus den Fundi der Drüsen, deren sich bis ans Ende der Schwangerschaft erhalten hat.
fort nach der Entbindung beginnt eine **regenerative Wucherung hleimhaut**, doch werden in den ersten Tagen noch zahlreiche ler oberflächlichen Schleimhautlagen abgestossen, und es sickert Gefässen auch noch mehr oder weniger Blut aus, so dass die ıische Schleimhaut noch eine gewisse Zeit lang mit flüssigem und nem Blut und mit abgestossenen oder im Abstossen begriffenen, ten, grauweissen oder gelblichweissen Schleimhautfetzen belegt ist. ıitig besteht auch eine Emigration von Zellen, welche sich den ssenen Schleimhautfetzen und dem Blute beimischen und mit diesen ıialsecret aus dem Uterus abfliessen.
vohl an der Placentarstelle als auch ausserhalb derselben wird es Schleimhautgewebe mit Uterindrü ersterer

schreitet zugleich die Organisation der Thromben, welche schon vor der Geburt begonnen hat, rasch fort, so dass die nach der Geburt buckelartig über die Innenfläche vorragenden grossen thrombosirten Venen der Schleimhaut und des angrenzenden Muskelgewebes mehr und mehr sich verkleinern und in die Tiefe zurückziehen.

Nach Ablauf von 4 bis 6 Wochen pflegt die Regeneration der Schleimhaut beendet zu sein, doch ist die Raschheit der Regeneration grossen individuellen Schwankungen unterworfen und kann durch verschiedene Einflüsse, z. B. durch allgemeinen Kräfteverfall, Tuberculose (Kundrat, Leopold) etc. sehr erheblich verzögert werden.

Solange die Regeneration nicht einen gewissen Grad erreicht hat, ist die Schleimhaut des Uterus als eine Wundfläche anzusehen, indem zwischen den Drüsen in den ersten Wochen nach der Entbindung ein Epithel an der Innenfläche fehlt, so dass Lymphgefässe und Blutgefässe, ohne durch eine Epitheldecke geschützt zu sein, bis an die Oberfläche treten.

Sowohl bei Aborten, als auch bei frühzeitigen oder rechtzeitigen Geburten kommt es nicht selten vor, dass Theile der Eihäute oder die Placenta von den übrigen Eihäuten abreissen und im Uterus zurückbleiben, indem die Lösung der inneren Schicht der Decidua von der äusseren stellenweise nicht erfolgte. In manchen Fällen scheint dieses Vorkommniss mit voraufgegangener entzündlicher Erkrankung der Uterusschleimhaut und der Placenta zusammenzuhängen, in anderen liegt kein Grund zu einer solchen Annahme vor.

Sowohl **Placentar-** als **Eihautreste** können nachträglich gelöst und ausgestossen werden, allein es ereignet sich nicht selten, dass sie längere Zeit, d. h. Wochen, ja sogar Monate lang im Uterus verbleiben und theils zu stärkeren Wucherungen der Uterusschleimhaut, theils zu Blutungen Veranlassung geben. Nach Küstner und Pfeifer können Deciduareste, die nach Aborten in den ersten Monaten sitzen geblieben sind, auch weiter wachsen, so dass die Schleimhaut der Sitz hyperplastischer Wucherungen wird, welche man nach ihrer Genese als **Deciduome** bezeichnen kann. In späteren Schwangerschaftsmonaten sitzen gebliebene Deciduastücke haben die Fähigkeit, weiter zu wachsen, nicht mehr (Küstner) und werden von geronnenen Blutmassen durchsetzt und bedeckt, so dass sich **Fibrinpolypen** bilden.

Ist nach einer frühzeitigen oder rechtzeitigen Geburt ein grösseres Placentarstück an der Placentarstelle sitzen geblieben, so wird es bei der nach der Geburt eintretenden Verkleinerung des Uterus mehr oder weniger abgeflacht und in die Länge gezerrt, so dass es zu einer polypösen Bildung wird, welche als **Placentarpolyp** bezeichnet wird. Bei Eintritt von Blutungen aus den an seiner Basis gelegenen Blutsinus wird sein Parenchym nicht nur mit Blut durchtränkt, sondern es können sich auch fibrinöse Massen mit mehr oder weniger zahlreichen Blutkörperchen seiner Oberfläche auflagern. Im Laufe der Zeit kann der Polyp auf diese Weise zu einer faustgrossen Bildung heranwachsen, welche bis in die Cervix hinunter reicht und aus geronnenen Blutmassen besteht, die je nach dem Modus ihrer Bildung bald deutlich, bald undeutlich geschichtet sind. Man bezeichnet solche Bildungen als **fibrinöse Placentarpolypen** oder als **Uterushämatome**.

Bei langem Bestande können die äusseren Schichten eine erhebliche Derbheit erlangen, während die inneren Lagen zum Theil erweichen. Mit ihrer Ansatzstelle können die Polypen fest verbunden sein, indem

vuchernde Schleimhautgewebe in ihre Basis hineinwächst. Durch äufig wiederkehrenden Blutungen kann schliesslich der Tod der zerin herbeigeführt werden.

n seltenen Fällen können Placentarreste, die zurückbleiben, auch :wuchern und dadurch zu selbständig wuchernden Neubildungen n, welche nach Art bösartiger Geschwülste in die Uteruswand und zunächst in die Uterusgefässe (Fig. 439 *b f g*) einwachsen und dazu Circulationsstörungen und weiterhin zu Nekrose und Zerfall

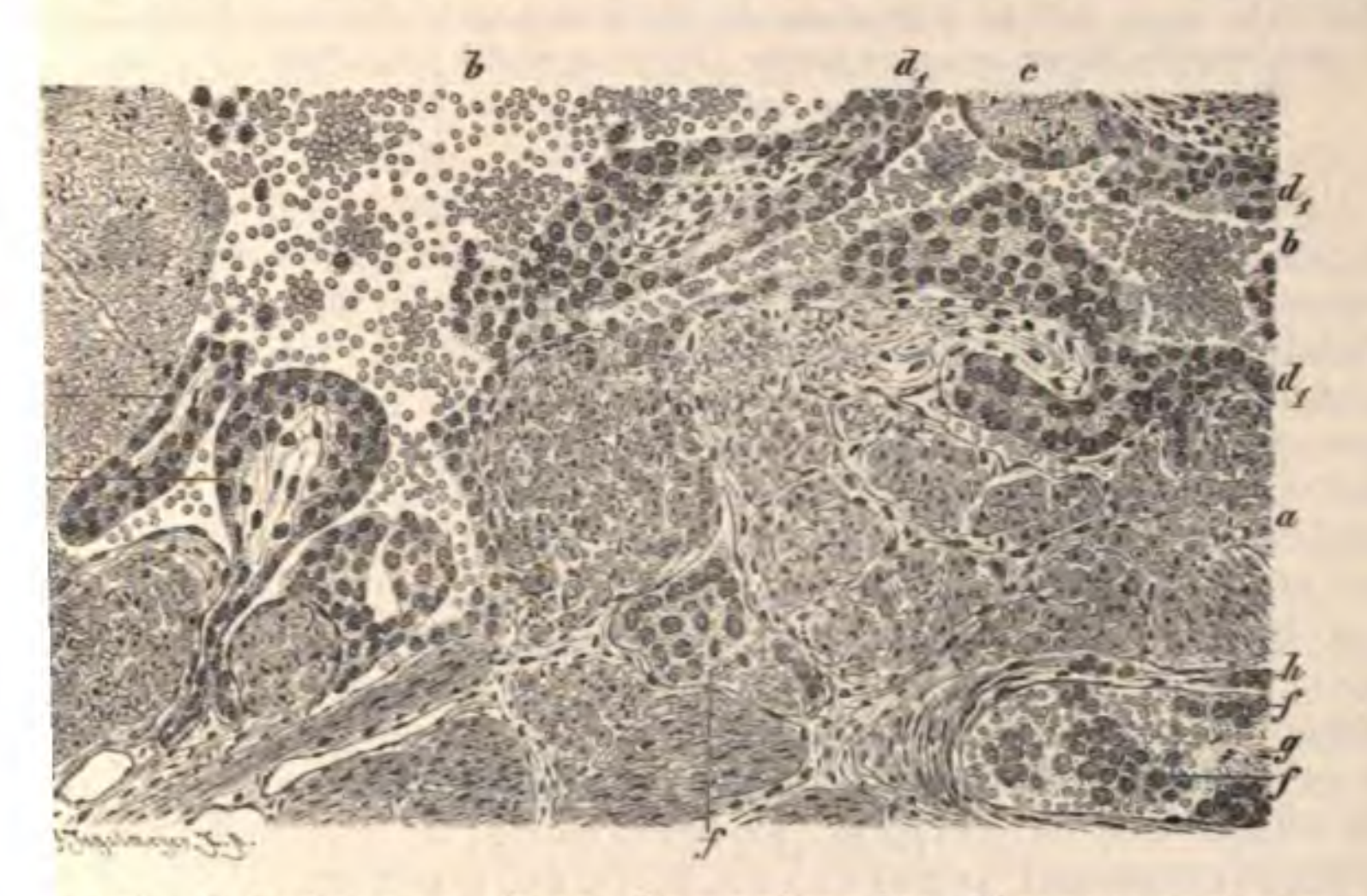

;. 439. **Schnitt aus einem destruirenden Placentarpolypen an bergangsstelle in die Uteruswand.** *a* Muscularis des Uterus. *b* Grosser Blutraum. *c* Thrombus. *d* d_1 Intravasculäre Wucherungen der Chorionzotten in ossen, nach innen eröffneten, mit Thromben besetzten Blutraum, theils freiliegend (*d*), r Gefässwand aufsitzend (d_1). *e* Wuchernde Zottenmasse, welche in ein kleineres ndringt. *f* Haufen gewucherten Chorionepithels innerhalb der Venen der Uterusır. *g* Thrombus. *h* Wuchernde Zellen in der Venenwand. In MÜLLER'scher ıit gehärtetes, in Celloidin eingebettet geschnittenes, mit Hämatoxylin gefärbtes, in ılsam eingelegtes Präparat. Vergr. 70.

rchwachsenen Uterusgewebes führen, so dass man die Bildung als **irende Placentarpolypen** bezeichnen kann. Diese selbständige ung scheint namentlich in entarteten Chorionzotten auftreten zu , kommt indessen auch in Placentarresten, die nicht myxomatös irt sind, vor, und es bilden sich dabei den Chorionzotten ähnliche e Wucherungen (Fig. 439 *d* d_1 *e f*), welche theils nur aus Epithelbestehen, theils auch noch zartes Bindegewebe einschliessen ILDEN).

ıtur über das Verhalten von Eihaut- und Placentarten im puerperalen Uterus und über die Bildung von Placentarpolypen.

3er. *und Arbeiten I, Giessen* 1883.
Ion. f. Geb. VII.
ie Pathologie und Ther. d. Placentarretention, Berlin 1862.
m. f. Geb. IX.
h, *Zeitschr. f. Geb. u. Gyn. II.*

v. Kahlden, *Ueber destruirende Placentarpolypen*, *Centralbl. f. allg. Path. II* 1891.
Klebs, *Allgemeine Pathologie II* 1889.
Küstner, O, *Beitr. zur Lehre von der Endometritis*, *Jena* 1883, *und Arch. f. Gyn. XIII, XIV u. XVIII* 1881.
Martin, *Mon. f. Geb. XXIX.*
Meyer, *Zerstörende Wucherung zurückgebliebener myxomat Chorionzotten*, *Arch. f. Gyn.* 33. *Bd.*
Pfeifer, *Deciduoma malignum*, *Prager med. Wochenschr.* 1890.
Schröder, *Lehrb. d. Geburtsh.* 1886.
Stadfeld, *Schmidt's Jahrb. CXVIII.*
Virchow, *Die krankh. Geschwülste I*, *Berlin* 1863.
Zahn, *Ueber einen Fall von Perforation der Uteruswandung durch einen Placentarpolypen mit nachfolgender Hämatocele retro-uterina*, *Virch. Arch.* 96. *Bd.* 1884.
Weitere diesbezügliche Literatur enthält § 348.

§ 351. Durch den Act der Geburt werden meistens nicht nur im Uterus selbst, sondern auch in der Cervix und in der Scheide Bedingungen gesetzt, welche einer Infection mit jenen Stoffen, welche als Erreger von **Wundinfectionskrankheiten** bekannt sind und bei welchen, soweit unsere Kenntnisse heute reichen, **pathogene Kokken** eine Hauptrolle spielen, äusserst günstige Verhältnisse bieten. An den letztgenannten Stellen sind es namentlich Quetschungen und Einrisse der Cervix und des Scheideneinganges, welche als offene Wunden angesehen werden müssen.

Sind gegen Ende der Schwangerschaft oder bei und nach der Entbindung Organismen der genannten Art im Innern des Genitalrohres zur Ansiedelung gelangt, so ist danach in ausgedehntestem Maasse die Möglichkeit einer Wundinfection gegeben und es kommt auch häufig genug zu mehr oder minder verderblichen **Entzündungsprocessen**, welche in das Gebiet der eiterigen, phlegmonösen, diphtheritischen, pyämischen und septischen Processe gehören.

Am häufigsten geht die Infection von den Wunden des Scheideneinganges, der Scheide und der Cervix aus, welche der Aussenwelt mehr ausgesetzt sind als der Uterus, doch kann die erste locale Veränderung auch an der Innenfläche des Uterus sich einstellen, dessen Secret der Ansiedelung von pathogenen Organismen günstige Verhältnisse bietet.

Die inficirten Risswunden der Scheide und der Cervix wandeln sich häufig in Geschwüre um, deren Ränder, Grund und Umgebung der Sitz einer stärkeren zelligen Infiltration werden und weiterhin der Vereiterung oder der diphtheritischen Verschorfung und der brandigen Nekrose verfallen. Allein es kann von einer Risswunde aus auch eine schwere Infection erfolgen, ohne dass an der Wand selbst sich Eiterung oder Gewebsnekrose einstellen. Aehnlich verhalten sich auch abgerissene und gequetschte Stellen der Cervix.

Im Uterus pflegen sich nach erfolgter Infection faulige Zersetzungen des ausgetretenen Blutes und des abgestossenen decidualen Gewebes einzustellen, denen zufolge der Belag missfarbig, grau, graugrün, braun oder schwarz wird und einen üblen Geruch verbreitet. Weiterhin entsteht eine mehr oder minder ausgebreitete Entzündung der Schleimhaut, welche ihren Ausgang in Eiterung und Vereiterung oder in diphtheritische Verschorfung und gangränösen Zerfall nimmt. Zuweilen bedeckt sich die Oberfläche mit krupösen Exsudaten.

Wie weit jeweilen diese Processe sich ausbreiten, darüber lässt sich keine Regel aufstellen. Die Placentarstelle ist bald frühzeitig mit afficirt, bald bleibt sie lange Zeit frei.

Bei leichteren Infectionen kann die Entzündung auf die erste

nsstelle beschränkt bleiben, doch gewinnt der Process häufig eine
e Ausdehnung und verbreitet sich sowohl nach der Fläche als nach
iefe. Von den Rissen des Scheideneinganges aus geht die Infection
der Scheide, dem Beckenzellgewebe und den Labien und führt zu
oder minder ausgebreiteten Schwellungen derselben, welche durch
tzündliches, häufig blutiges oder auch purulentes Oedem bedingt
nd nicht selten da oder dort ihren Ausgang in Gewebsvereiterung
uch in Gangrän nehmen. Von der Cervix aus wird das angrenzende
webe inficirt, und von der Uterusinnenfläche aus ergreift die Ent-
ng die Muscularis und häufig auch die angrenzenden breiten Mutter-
und den serösen Ueberzug des Uterus.

en Weg der Infection bilden wesentlich die Gewebsspalten, indem
rch die Schwangerschaft gelockerten Gewebe der Sitz einer reichen
ömung sind. Es ist danach die entzündliche Schwellung sowohl
rametriums als des Uterusparenchyms meist eine diffus ausge-
e. Zuweilen werden indessen auch nur bestimmte Bahnen der
rschaft betreten, indem der Process innerhalb einzelner Lymph-
lutgefässe weiterschreitet. In diesen Fällen enthält das Uterus-
hym oder das Beckenzellgewebe mit Eiter gefüllte Lymphgefässe
enen, die mit puriform erweichten Thrombusmassen gefüllt sind.
Umständen kann die Propagation der Entzündung auf die Um-
von den Venen der Placentarstelle ausgehen, doch ist dies
h selten.

e Entzündung des Beckenzellgewebes kann eine ganz bedeutende
nung erreichen und hinter dem Peritoneum hinauf nach der Nieren-
oder nach dem grossen Becken und nach den Oberschenkeln sich
en. Seröse, blutige und purulente Oedeme, Eiterherde, brandige
fetzen, Blut- und Lymphgefässthromben mit nachfolgender Er-
g kennzeichnen den Weg, den die Entzündung genommen hat.

i ausgebreiteter Entzündung wird früher oder später das Becken-
um, häufig auch die ganze Auskleidung der Bauchhöhle, zuweilen
ra, das Pericard und das interlobuläre Lungengewebe ergriffen,
kommt zur Bildung fibrinöser oder eiterig-fibrinöser oder eiterig-
oder putrider Exsudate.

Entzündung der breiten Mutterbänder und des Beckenperitoneums
auch der Eierstock mehr oder weniger entzündet und geschwellt
n in einzelnen Fällen theilweise oder auch ganz durch Vereiterung
gränösen putriden Zerfall und durch Verflüssigung zu Grunde

Tuben sind meist geschwellt und infiltrirt, indem die Entzün-
m Peritoneum aus auf sie übergreift. Nur sehr selten verbreitet
e Endometritis puerperalis vom Uterus direct auf die Tuben und
auf das Peritoneum.

Gesammtorganismus ist durch alle diese Infectionsprocesse stets
er weniger in Mitleidenschaft gezogen, indem aus den Entzün-
rden giftige Substanzen (Ptomaine) in die Säftemasse aufgenom-
den. Häufig gelangen auch Entzündungserreger in die Circu-
d führen zu metastatischen Entzündungen in entfernten Organen.
rt der Process nicht zum Tode, so werden die Exsudate resor-
r brechen in benachbarte Hohlorgane durch. Als Residuen bleiben
ngen des Beckenzellgewebes, bindegewebige Hyperplasieen des
Verwachsungen der Beckeneingeweide, zuweilen auch atrophische
der Uterusschleimhaut zurück. An Entzündungen der Uterus-

schleimhaut, welche nicht zu Zerstörung derselben führen, können sich auch chronische Entzündungen mit hyperplastischen Wucherungen anschliessen. In den Verhärtungen des Beckenzellgewebes können sich pathogene Organismen unter Umständen lange Zeit lebend erhalten.

Literatur über puerperale Wundinfection.

Ahlfeld, *Beitr. zur Lehre vom Resorptionsfieber im Wochenbette und von der Selbstinfection, Berichte u. Arbeiten, Leipzig I.* 1883 *u. II* 1885.
Bandl, *Krankh. des Beckenperitoneums und des Beckenbindegewebes, Handb. d. Frauenkrankheiten II, Stuttgart* 1886.
Bumm, *Die puerperale Wundinfection, Centralbl. f. Bakt. II* 1877; *Die Aufgaben weiterer Forschung auf dem Gebiete der puerp. Wundinfection. Arch. f. Gyn.* 34. *Bd.* 1889, *ref. Centralbl. f. allg. Path. I* 1890; *Puerp. Endometritis, ib.* 40. *Bd.* 1891.
Chazan, *D. Streitpunkte in der Puerperalfieberfrage, Samml. klin. Vortr. N. F.* 12. *Leipzig* 1891.
Czerniewski, *Zur Frage der Puerperalerkrankungen, Arch. f. Gyn.* 33. *Bd., ref. Centralbl. f. Bakt. IV* 1888.
Döderlein, *Ueber das Verhalten vou Spaltpilzen in den Lochien des Uterus und der Vagina gesunder und kranker Wöchnerinnen, Arch. f. Gyn.* 31. *Bd.* 1888, *ref. Centralbl. f. Bakt. IV* 1888; *D. Scheidensekret u. s. Bezieh. s. Puerperalfieber, Leipzig* 1892.
Eisenberg, *Zur Aetiologie des Puerperalfiebers, Centralbl. f. Bakt. III* 1888.
Fränkel, C., *D. med. Wochenschr.* 1885.
Freund, *Gynäkol. Klinik I. Strassburg* 1885.
Fritsch, *Volkmann's Samml. klin. Vortr. N.* 107.
Hausmann, *Ueber die Entsteh. der übertragb. Krankh. des Wochenbettes, Berlin* 1875.
Heiberg, *Die puerperalen und pyämischen Processe, Leipzig* 1873.
Kehrer, *Beitr. zur experim. und vergleichenden Geburtskunde* 4. *H.* 1875.
Klob, *Pathol. Anatomie der weiblichen Sexualorgane, Wien* 1864.
Leopold, *Arch. f. Gyn. XII.*
Olshausen, *Volkmann's Samml. klin. Vortr. N.* 28.
Semmelweiss, *Die Aetiologie, der Begriff und die Prophylaxis des Kindbettfiebers* 1861, *u. Offener Brief an sämmtl. Prof. d. Geburtshülfe, Ofen* 1862.
Spiegelberg, *Volkmann's Samml. klin. Vortr. N.* 3.
Virchow, *Ges. Abhandl., Frankfurt* 1856, *und sein Arch.* 23. *Bd.*
Winter, *Die Mikroorganismen im Genitalkanal der gesunden Frau, Zeitschr. f. Geburtsh. XIV* 1888, *ref. Fortschr. d. Med. VI* 1888.

III. Pathologische Anatomie der Brustdrüsen.

§ 352. Die **Brustdrüse** des Neugeborenen ist ein höchstens 2 cm breites und höchstens 1 cm dickes Organ, dessen Drüsengewebe aus 12 bis 20 und mehr Milchgängen besteht, welche grösstentheils in eine Delle der Brustwarze ausmünden. Die Gänge besitzen ein Cylinderepithel oder ein geschichtetes Plattenepithel und sind sowohl bei Mädchen als bei Knaben zum Theil durch Anhäufung von abgestossenen Epithelien, körnigen Zerfallsmassen und Flüssigkeit erweitert. Nicht selten lässt sich wenige Tage nach der Geburt von diesem Secret mehr oder weniger auspressen, und es wird dasselbe gemeiniglich als Hexenmilch bezeichnet.

Nach Th. Kölliker schreitet die Ektasie der Milchkanäle in der ersten Lebenswoche fort und kann unter Umständen so bedeutend werden, dass die Drüse das Aussehen eines cavernösen Organes erhält.

Erst gegen die Mitte des ersten Jahres verschwinden die Ektasien. Die Drüsengänge besitzen alsdann durchgehends ein cylindrisches Epithel, haben nur wenige Seitenzweige und enden in Kolben.

Im Anfang der zwanziger Jahre, zu welcher Zeit die Milchgänge seitliche Sprossen treiben, sich an den Enden theilen und Endbläschen erhalten, erreicht die Brustdrüse beim Manne die höchste Ausbildung. Der Breitendurchmesser der Drüse beträgt dann höchstens 4 bis 5 cm. Es sind indessen mehrfach Fälle beobachtet, in welchen die Brust si

weiter entwickelte, so namentlich bei Pseudohermaphrodismus mas-
s. Vom fünfzigsten Jahre ab verschwinden die Drüsenbläschen,
auch ein Theil der Milchgänge, während andere sich erweitern.
ie ausgebildete Brustdrüse weiblicher Individuen, welche nicht ge-
haben, besteht wesentlich aus derbem zellarmen, fast sehnenartigem
gewebe. Die Drüsenkanäle besitzen nur wenige Endbläschen und
nur unvollkommen entwickelte Drüsenläppchen, welche auf die
n Theile der Drüse beschränkt sind. Es ist danach das Wachs-
des Drüsenkörpers in der Pubertätszeit nur ein geringes. Die End-
en und die Nebengänge besitzen eine structurlose Basalmembran
n niedriges Cylinderepithel. Erst bei Eintritt von Schwangerschaft
die Milchgänge zahlreiche neue Sprossen, welche sich weiterhin
bengängen und Endbläschen umgestalten. Die volle Ausbildung
die Drüse zur Zeit der Lactation, in welcher das Bindegewebe
und locker geworden ist und zahlreiche wohl ausgebildete grosse
läppchen enthält. Die Läppchen liegen hauptsächlich in den
Theilen der Drüse und in den Ausläufern, welche die Drüse in
nliegende Fettgewebe aussendet. Das Epithel der Gänge und
en ist cylindrisch, plattet sich indessen bei Ansammlung von Secret
der weniger ab. Nach Aufhören der Lactation werden die Drüsen-
n und damit auch die Drüsenläppchen wieder erheblich kleiner,
d das interlobuläre Bindegewebe wieder zunimmt. Im hohen Alter
len die Drüsenbläschen und damit auch die Läppchen vollkommen,
schliesslich nur die Milchgänge übrig bleiben.
geborener Mangel einer Brust ist sehr selten. Nicht selten
dagegen eine Vermehrung der Brustwarzen oder **Poly-**
und eine Bildung von Nebendrüsen, eine **Polymastie,**
d zwar sowohl bei männlichen als bei weiblichen Individuen.
überzähligen Drüsen sitzen am häufigsten nach unten und innen
Hauptdrüsen oder in den Achselhöhlen, kommen indessen in
Fällen auch in der Medianlinie des Bauches, auf dem Akromion
Oberschenkel vor. Bei Polythelie sitzen die accessorischen
entweder auf einer einfachen Brustdrüse oder enthalten die Aus-
sgänge von supernumerären Drüsen.
pathologischen Veränderungen der Milchdrüsen treten, von
chwülsten abgesehen, meistens zur Zeit ihrer grössten Ausbildung
er stärksten Function auf, fallen also in die Zeit der Gravidität
Lactation.
kommen zunächst bei stillenden Frauen nicht selten **entzünd-**
chwellungen und **Schrundenbildungen an den Warzen** in
n Rissen und Spalten ähnlichen Geschwürchen vor, welche durch
des Saugens herbeigeführt werden. Leidet das Kind an Soor,
sich auch auf der Warze ein **Soorbelag** (Mykoderma albicans)
Von den Schrunden können auch **Erysipele** ausgehen.
eme und **syphilitische Geschwüre der Warzen** kommen so-
schwangeren und stillenden Frauen, als auch ausserhalb dieser
. Erstere sind meist Folgen von Unreinlichkeit. Die syphi-
Entzündungen gehören theils den primären (Initialsklerose,
hanker), theils den secundären Affectionen (breites Condylom) an.
Secretion der Brustdrüsen stellt sich normal nur nach I
Schwangerschaft ein, doch sind mehrere Fälle bekann
häufiges Anlegen eines Säuglings an die Brust
ndividuen verschiedenen Alters eine **Milchsecr**

hatte. Es ist dies eine Erscheinung, die man auch bei Hausthieren, z. B. bei Ziegen, welche, ohne trächtig gewesen zu sein, gemolken werden, beobachten kann. In seltenen Fällen bildet die Mamma zur Zeit der Pubertät geringe Mengen von milchähnlicher Flüssigkeit. Secretion von Milch bei Männern ist ebenfalls mehrfach beobachtet.

Wird in einer Milch secernirenden Mamma ein Ausführungsgang verstopft oder ist er durch voraufgegangene krankhafte Processe obliterirt, so kann sich der hinter dem Verschluss gelegene Theil des Ganges zu einer milchhaltigen Cyste erweitern, welche als Milchcyste oder Galaktocele oder auch als Milchbruch bezeichnet wird. Die Affection ist indessen ziemlich selten. Sie führt gewöhnlich nicht zur Entzündung der Umgebung, doch scheinen sich unter Umständen Veränderungen der retinirten Milch einstellen zu können, welche eine Entzündung des angrenzenden Bindegewebes zur Folge haben und nach Kussmaul zu Gewebsverflüssigung führen.

Die wichtigste Erkrankung der Mamma, welche im Puerperium auftritt, ist die Entzündung, die Mastitis. Sie kann sich an Störungen der Milchsecretion, welche zufolge von Warzenerkrankungen mit Milchstauungen verbunden sind, anschliessen, doch führt die Stauung als solche nicht zu Entzündung. Meistens handelt es sich um Infectionen (durch Staphylococcus und Streptococcus pyogenes), welche von Schrunden und Ulcerationen der Brustwarze ausgegangen sind und in den Lymphgefässen der Mamma sich verbreitet haben. In einzelnen Fällen gelangt der Entzündungserreger wahrscheinlich innerhalb der Milchgänge nach der Peripherie und ruft durch Zersetzung der Milch Entzündung hervor. Ebenso ist es denkbar, dass bei Wundinfectionen im Gebiete der Geschlechtsorgane in der Mamma metastatische Entzündungen auftreten. Die Entzündung bildet meist umschriebene schmerzhafte Schwellungen, selten diffuse, durch entzündliches Oedem bedingte Vergrösserungen der Brustdrüse.

Die Entzündung kann, auf einer gewissen Höhe angelangt, rückgängig werden, führt aber häufig zu mehr oder minder umfangreichen Vereiterungen und Abscessbildungen.

Nach Durchbruch und Entleerung der Abscesse tritt meist Heilung durch Granulations- und Narbenbildung ein, doch können auch Abscesshöhlen und Fistelgänge zurückbleiben, die erst bei geeigneter Behandlung zum Schlusse zu bringen sind. Es bleiben ferner zuweilen locale aber nicht deutlich umschriebene Verhärtungen der Mamma zurück.

Eine ähnliche vereiternde Entzündung wie in den Brustdrüsen kommt im Wochenbett zuweilen in dem vor oder in dem hinter der Drüse gelegenen Gewebe vor und wird als **Paramastitis** bezeichnet.

Ausserhalb des Puerperiums und der Schwangerschaft sind Entzündungen der Brustdrüsen sehr selten. Acute, zuweilen zu Eiterungen führende Formen kommen noch am häufigsten bei Neugeborenen vor und bedingen eine Schwellung und Röthung der Drüse. Ferner können in der Zeit der Pubertät leicht schmerzende, meist vorübergehende, sehr selten zur Eiterung führende Schwellungen auftreten.

Tuberculose der Brustdrüsen ist ziemlich selten. Es treten dabei käsige Knoten und käsige, von einem indurirten narbigen Gewebe umgebene Eiterherde und Fistelgänge auf. Unter Umständen kann die Mamma auch von zahllosen grauen und weissen Tuberkeln und grössern Käseknötchen oder Eiterherden durchsetzt werden. Wahrscheinlich gehört auch ein Theil der als kalte Abcesse beschriebenen Affectionen

uberculose zu. Die tuberculösen Herde können sowohl im Gebiete
rüsenläppchen als auch der Ausführungsgänge sitzen.
yphilitische gummöse Mastitis ist selten.
ei älteren Frauen kommen nicht selten kleine, zuweilen auch
re **Cysten** vor, welche durch eine Dilatation der kleinen oder
der grösseren Milchkanäle entstanden sind und meist eine dünn-
e oder schleimige, grünliche oder bräunliche oder gelbliche Flüssig-
ıit körnigem Detritus, Fett- und Cholesterinkrystallen, seltener
ahm- oder butterartige Masse enthalten. Zuweilen verkalkt die
der Cysten.

ratur zur pathologischen Anatomie der Brustdrüse.

ınn, *Kalkablagerung in obliterirten Drüsengängen, Virch. Arch.* 45. *Bd.*
utertuberculose und tuberculöse Milch, D. Zeitschr. f. Thiermed. XI 1885.
Krankh. d. weiblichen Geschlechtsorgane, 1874—1875.
Krankh. der weibl. Brustdrüsen, Handb. d. Frauenkrankh. III, Stuttgart 1886.
iint-Macary, *De la maladie kystique des mamelles, Thèse de Paris* 1883.
Puerp. Mastitis Arch. f. Gyn. XXVII 1886, *u. Samml. klin. Vortr. N.* 282, 1886.
r normalen und pathol. Anat. der Milchdrüsen, Beitr. v. Ziegler II 1888.
Des tubercules de la mamelles, Paris 1881.
uberculose, Le Progrès méd. X 1882.
, *Kalte Abscesse, The science and art of surgery* 5. *éd. II.*
as, *Tuberculose, Beitr. zur klin. Chir. v. Bruns, Tübingen* 1886.
Syphilis, Arch. f. Gyn. 1871.
ersuchungen über die verschiedenen Formen der Euterentzündung, Dtsch. Zeitschr. f.
rmed. XII 1886.
hter, *Nicht puerperale Mastitis, Centralbl. f. Gyn.* 1877.
th. Anat. der weiblichen Sexualorgane, Wien 1864.
alte Abscesse und Cysten, v. Langenbeck's Arch. XXV.
Th., *Brustdrüsen der Neugeborenen, Verhandl. der phys.-med. Ges. zu Würzburg*
. XIX.
Puerperale Mastitis, Arch. f. Gyn. XXII 1883.
ıx, *Traité histor. et prat. de la syphilis, Paris* 1874.
rles. über Path. u. Ther. der Syphilis I, Wiesbaden 1884.
, *Lymphgefässe der Brustdrüsen, Ach. f. Gyn. VIII*
tern, *Ueber das Vorkommen und die Bedeutung supernumerärer Brüste und Brust-*
n, Virch. Arch. 73. *Bd.* 1878.
, *Tuberculose, v. Langenbeck's Arch. XXVIII* 1882.
, *Tuberculose, Virch. Arch.* 100. *Bd.*
Tuberculose, Arch. gén. de méd. 1882.
Tuberculose, Arch. de méd. 1882.
twickelung der Brustdrüsen, Schultze's Arch. XX u. XXI 1884.
la tuberculose mammaire, Paris 1891.
Mastitis, Dtsch. Zeitschr. f. Thiermed. IX 1883.
Lehrbuch der Geburtshülfe, Bonn 1886.
g, *Lehrbuch der Geburtshülfe, Lahr* 1882.
Syphilis, Bull. de la Société anatomique 30. *année.*
Die krankh. Geschwülste I.
Gynäkomastie, Virch. Arch. 100. *Bd.*
Schrumpfende Mastitis und Sarkome, Ztschr. f. rat. Med. N. F. V 1854.
Die Pathologie u. Ther. des Wochenbettes, Berlin 1878.

53. Häufiger als alle bisher beschriebenen Veränderungen sind
lamma Gewebswucherungen, welche zu einer mehr oder minder
den Vergrösserung derselben oder zur Bildung abgegrenzter
nnerhalb derselben führen.
ächst kommt in der Zeit der Ausbildung der jungfräulichen
eine übermässige Entwickelung beider Brustdrüsen vor, welche
Zunahme der normalen Gewebsbestandtheile beruht und danach
ertrophie der Brustdrüsen bezeichnet werden muss. H

Grade derselben sind selten, doch sind Fälle beobachtet, in der von den Brustdrüsen ein Gewicht von 4 bis 7 Kilo erreichte.

Der Bau der hypertrophischen Brustdrüsen stimmt mit dem der jungfräulichen Mamma überein, nur wenn Schwangerschaft findet auch eine stärkere Entwickelung des Drüsengewebes statt, ihr Bau demjenigen normaler Drüsen gravider Frauen gleich wird. weit Angaben darüber vorliegen, macht das Wachsthum der Brust falls es sich um eine wahre Hypertrophie und nicht um eine Gesch handelt, nach einiger Zeit Halt, worauf die Drüse unverändert

Unter den Geschwülsten der Mamma steht der Hypertrophie Bildung am nächsten, welche passend als Adenoma mammae bez wird und welche sich, wie die normale Mamma, aus einem bindeg Stroma (Fig. 440 *c* und Fig. 441 *c*) und aus Drüsensubstanz zu sammensetzt. Eine Verschiedenheit gegenüber der Hypertrophie ist darin gegeben, dass die Geschwulst einseitig und in Knotenform und zu Beginn auch nur einen Theil einer Brustdrüse einnimmt.

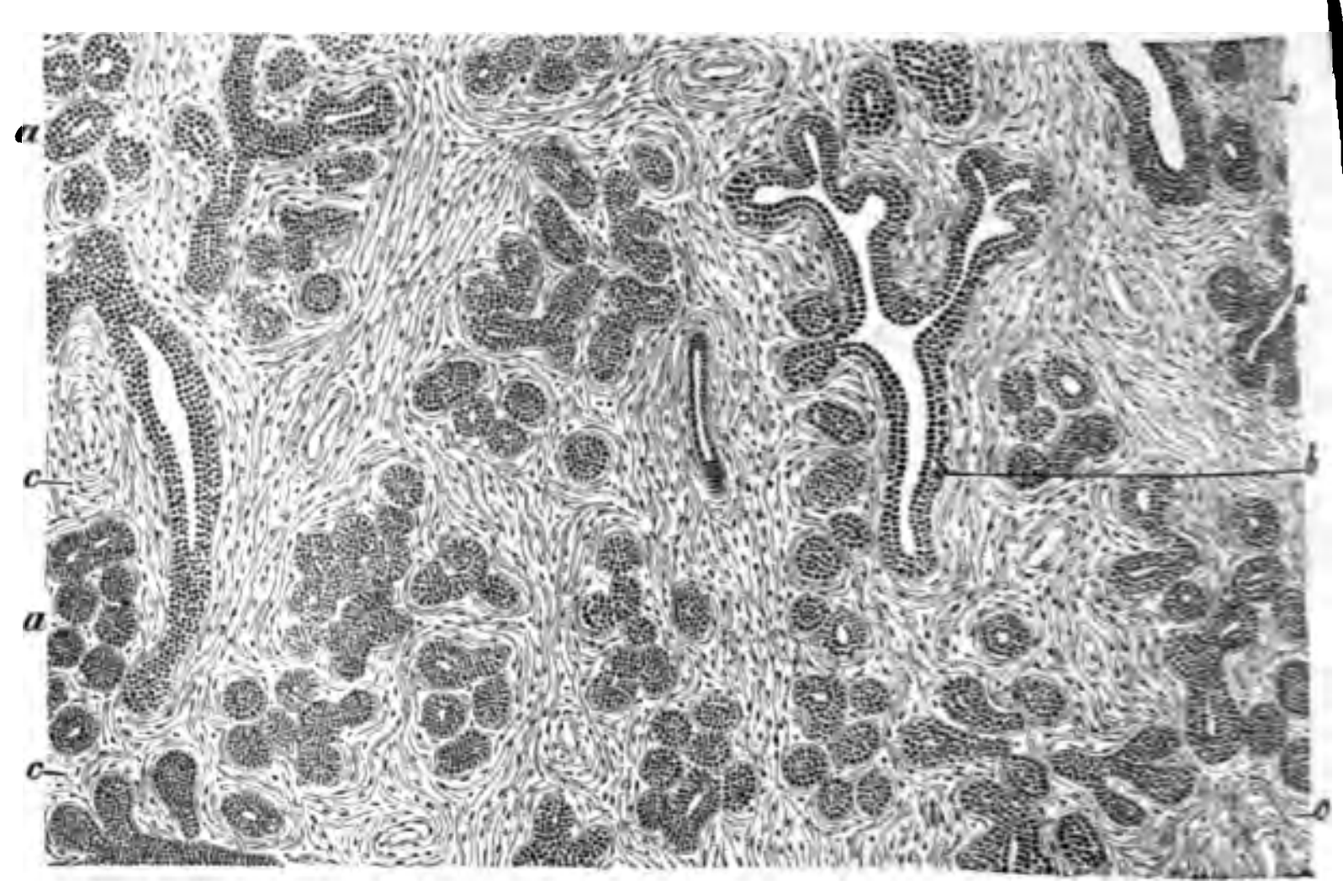

Fig. 440. Adenoma mammae acinosum. *a* Drüsenbeeren. *b* Drüsengä *c* Bindegewebiges Stroma. In MÜLLER'scher Flüssigkeit und Alkohol gehärtetes, mit Al karmin gefärbtes, in Kanadabalsam eingeschlossenes Präparat. Vergr. 30.

Die drüsigen Bildungen bestehen bald vornehmlich aus Drüsenbeeren (Fig. 440 *a*), bald hauptsächlich aus Drüsengängen von cylindrischer Form (Fig. 441 *a b*), welche mit Cylinderepithel ausgekleidet sind, und man kann danach ein Adenoma acinosum und ein Adenoma tubulare unterscheiden. Die Drüsenbeeren des ersteren können sich in sehr grosser Zahl (Fig. 440 *a*) entwickeln, bilden aber keine typischen, einer secernirenden Mamma entsprechende Läppchen, es ist dagegen die Epithelproduction im Innern der Beeren und Gänge über die Norm gesteigert. Bei dem Adenoma tubulare (Fig. 441) sind die Drüsenschläuche theils im Grundgewebe gleichmässig vertheilt, theils in Gruppen beisammengelagert, und es rührt letzteres offenbar davon her, dass die Neubildung von Drüsenschläuchen von einzelnen Drüsengängen ausgeht.

Das Grundgewebe pflegt bei beiden Formen des Adenoms lockerer

t und zellreicher zu sein, als in der normalen Mamma. Ist das-verhältnissmässig reichlich entwickelt, so wird der Tumor passend **lenofibrom** oder **Fibroadenom** bezeichnet.

indet in einem Adenofibrom eine mächtige Entwickelung von Binde-e statt, während die Wucherung der Drüsensubstanz sich in be-enen Grenzen hält oder ganz zurückbleibt, so wird der Tumor und mehr zu einer Bindesubstanzgeschwulst, und es schliessen sich mäss auch an die Adenofibrome eine ganze Gruppe von **Binde-ınzgeschwülsten** an, welche in ihren den Adenofibromen noch ehenden Formen noch Drüsen enthalten, in den ferner stehenden n aus einem drüsenlosen Bindesubstanzgewebe bestehen.

441. Adenoma mammae tubulare. *a* Verzweigte und erweiterte Drüsen-im Längsschnitt. *b* Drüsenschläuche im Querschnitt. *c* Stroma. In Alkohol ge-nit Alaunkarmin gefärbtes, in Kanadabalsam eingeschossenes Präparat. Vergr. 30.

Gruppe dieser Geschwülste wird durch **Fibrome, Myxome, ›rome, Sarkome** und **Fibrosarkome** gebildet. Enthalten sie rüsen in erheblicher Zahl, so können sie noch als Adeno-ıe, Adenomyxome etc. bezeichnet werden.

› diese Tumoren treten in scharf abgegrenzten, gegen das um-Gewebe verschieblichen Knoten auf, und es ist das Drüsen-auch dann, wenn sie bei ihrer weiteren Entwickelung die ganze einnehmen, nicht ganz entartet, sondern zum Theil verdrängt Seite geschoben. Sie sind meist einseitig, sehr selten doppel-Manche erreichen eine sehr bedeutende Grösse.

Oberfläche ist bald regelmässig gestaltet, bald höckerig. Im Falle pflegt auch die Schnittfläche ein gleichmässiges Aussehen ı, im letzteren dagegen ist das Gewebe mehr oder minder deut-Knötchen und Knoten zusammengesetzt, welche durch ein Gewebe zusammengehalten werden. Fettläppchen es Geschwulstgewebes nicht eingeschlossen.

Die gröbere Structur der Geschwulst hängt grossentheils mit der Art und Weise zusammen, wie sie entstanden ist. Tumoren mit knotigem, lappigem Bau entstehen vornehmlich durch eine Wucherung des kernreichen Bindegewebes (Fig. 442 *b*), welches die Drüsengänge (*a*) und Beeren umschliesst, während das eigentliche Bindegewebsstroma zu Beginn sich nur wenig verändert. Man kann sie danach als **pericanaliculäre Fibrome** (Fig. 442) bezeichnen.

Fig. 442. Fibroma pericanaliculare mammae. *a* Drüsengänge. *b* Neugebildetes, pericanaliculär gelegenes, zellreiches Bindegewebe. *c* Zellarmes lockeres Bindegewebe. In MÜLLER'scher Flüssigkeit und Alkohol gehärtetes, mit Alaunkarmin und Eosin gefärbtes, in Kanadabalsam eingeschlossenes Präparat. Vergr. 40.

Bei starker Zunahme des periacinösen Bindegewebes werden die drüsigen Bestandtheile erheblich auseinandergedrängt, und das interacinöse Bindegewebe bildet schmale Septen (*c*) zwischen den Bindegewebsknoten.

Bindesubstanzgeschwülste mit glatter Schnittfläche entstehen entweder durch eine Wucherung beider Bindegewebsformationen oder des interacinösen Bindegewebsstromas allein; doch ist zu erwähnen, dass eine aus dem letzgenannten Gewebe hervorgegangene Geschwulst auch einen lappigen Bau besitzen kann.

Der histologische Bau der aufgeführten Tumoren ergiebt sich aus deren Benennung. Zu bemerken ist nur, dass sowohl weiche und zellreiche als auch harte Fibrome vorkomen. Verhältnissmässig häufig sind die Fibromyxome, während reines Myxomgewebe wohl nie einen grossen Tumor ausschliesslich bildet. Von Sarkomen kommen alle Formen, also sowohl Rundzellensarkome und Lymphosarkome als auch Sarkome mit Spindelzellen oder mit polymorphen Zellen vor. Es sind ferner noch Riesenzellensarkome, Alveolarsarkome, Angiosarkome, von BILLROTH als

Ielanosarkom sowie ein Medullarsarkom mit quergestreiften Muskel-
ı beobachtet.

n allen den aufgeführten Bindesubstanzgeschwülsten pflegen sich
ınkanäle und Alveolen eine gewisse Zeit lang im Inneren der Ge-
ılst zu erhalten, und bei den nicht medullaren Formen nehmen sie
selten noch an Grösse zu, wobei ihr Epithel eine mehr oder minder
sprochene Wucherung (Fig. 442 *a*) eingeht. Unter solchen Verhält-
ı entstehen dann nicht selten aus den Milchgängen schon für das
Auge erkennbare, in die mannigfaltigsten Formen verzerrte Kanäle,
s erscheint zuweilen die Schnittfläche von zahlreichen verzweigten
ınverzweigten Spalten durchzogen.

354. Eine grosse Zahl von Geschwülsten der Mamma, welche
l in mittleren Jahren als in hohem Lebensalter auftreten, zeichnen
or anderen dadurch aus, dass sie mit Cystenbildungen ver-
ı sind, und man kann dieselben in Rücksicht auf diese Eigenschaft
ystome in eine besondere Gruppe zusammenfassen.

ie hierher gehörenden Tumoren können zunächst durch eine cy-
he Dilatation der Drüsenschläuche eines Adenomes
Adenofibromes hervorgehen und werden alsdann passend als
lenome oder als **cystöse Adenofibrome** bezeichnet. In anderen
geht der Cystenbildung eine Neubildung von Drüsengängen nicht
und es entstehen die Cysten durch eine Erweiterung der prä-
ınden Drüsenkanäle. Unter Umständen scheint es sich zu Beginn
h um eine Dilatation von Drüsengängen in einer normalen Mamma,
durch Flüssigkeitsansammlung, zu handeln (Fig. 443), und es
sich Gewebswucherungen erst secundär ein. In noch anderen
beginnt der Process mit Neubildungen im Bindegewebe, und die
ıildung ist lediglich eine Folge dieser Wucherungen, so dass die
ın der Gruppe
indesubstanzge-
lste zugezählt
nach der Be-
ıheit des neu-
ten Gewebes als
fibrome, als
arkome und als
myxome be-
t werden kön-

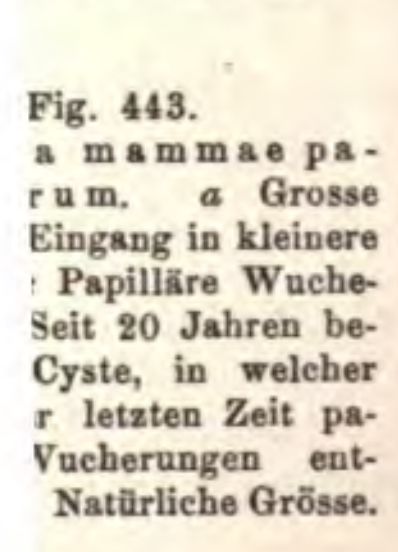

Fig. 443.
a mammae pa-
rum. *a* Grosse
Eingang in kleinere
Papilläre Wuche-
Seit 20 Jahren be-
Cyste, in welcher
r letzten Zeit pa-
Vucherungen ent-
Natürliche Grösse.

Inhalt der cystischen Bildungen besteht meist aus schleimig-
Flüssigkeit, doch kommen unter Umständ
verhornte und dann häufig zu Kugeln g

sich also zu keiner Zeit grössere, Flüssigkeit enthaltende, papi
Hohlräume bilden, und die Geschwulst aus einem dicht ersche
weichen Gewebe (*e f*) besteht. Häufiger bilden sich indessen
grössere, Flüssigkeit enthaltende Cysten, die nur zum Theil mit pa
Wucherungen (Fig. 444 *c*) gefüllt sind oder auch gar keine
treiben (*b*). Es kommen endlich auch Fälle vor, in denen Cyste
Zeit glattwandig bleiben (Fig. 443) und erst auf irgend eine Veran
hin in Wucherung gerathen.

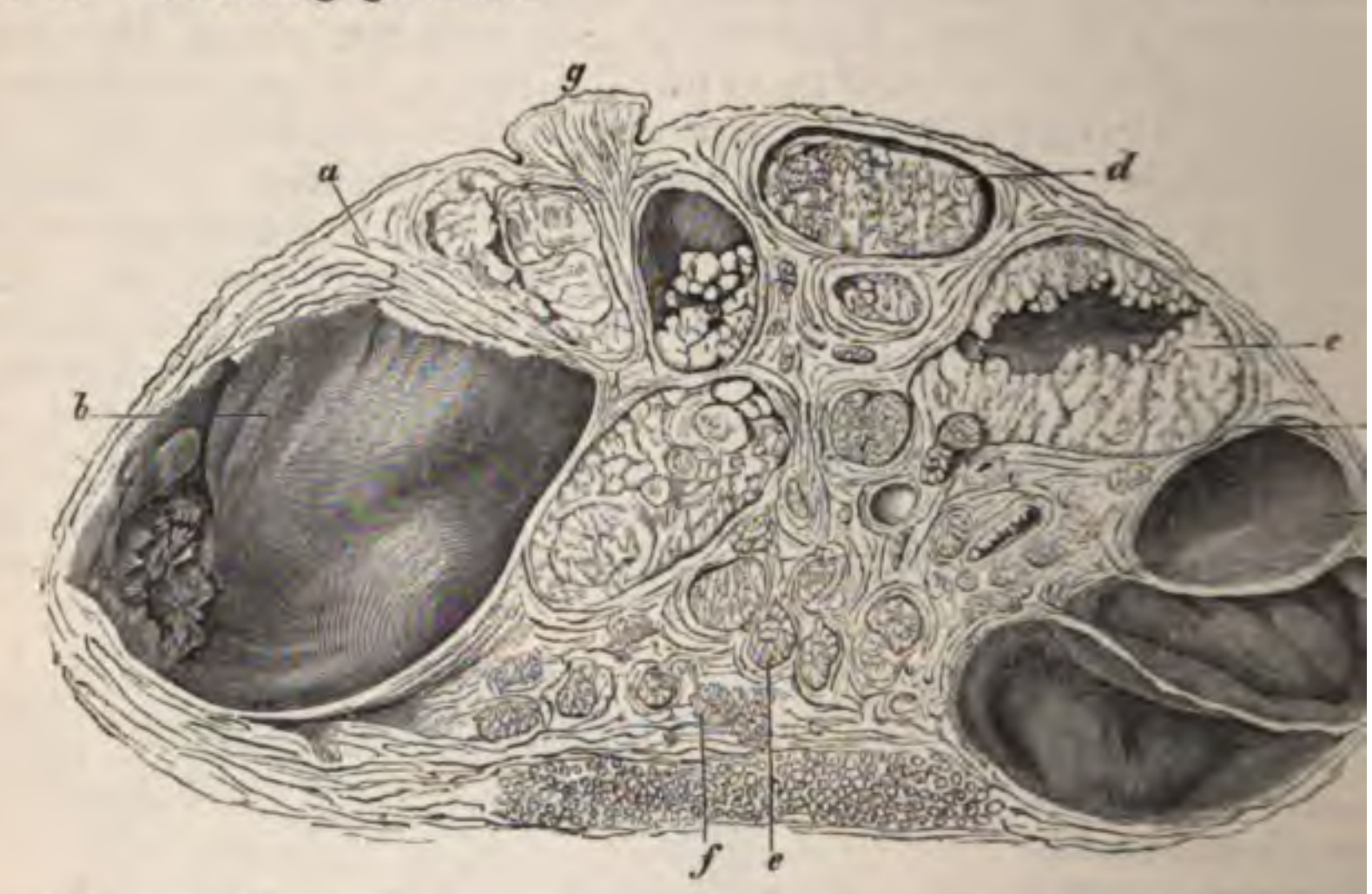

Fig. 444. Kystoma mammae papilliferum. *a* Stroma. *b* Glattwandig
c Mit papillären Wucherungen besetzte Cysten. *d* Mit papillären Wucherungen gan
Cysten. *e* Kleine encystirte papilläre Wucherungen. *f* Adenomatöse Wucherungen.
der Mamma. Um $^1/_3$ verkleinert.

Innerhalb cystischer Räume bilden die papillären Wucherun
weilen nur umschriebene Prominenzen. Bei ihrem weiteren Wac
können sie indessen die Cystenräume ganz erfüllen, und es komme
vor, in denen die Mamma taubenei- bis mannsfaustgrosse Cysten

lass sie schliesslich sogar die äussere Haut durchbrechen (Fig. 445) n der Oberfläche der Mamma frei zu Tage treten.
'indet in einem Kystoma papilliferum eine reichliche Production von Drüsenschläuchen statt, und sind die Papillen fein und schlank, tt der epitheliale Charakter der Neubildung ganz in den Vorder-, und man wird sie danach den **epithelialen Kystomen** zuzählen. hnlich besteht die epitheliale Bekleidung der Drüsenschläuche und apillen aus einem einfachen cylindrischen oder cubischen Epithel,

;. 445. **Kystoma mammae papilliferum**, dessen papilläre Wucherungen Cystenwände und die äussere Haut durchgebrochen sind. Natürliche Grösse.

s kommen auch Fälle vor, in welchen das Epithel stärker wuchert mehrfachen Lagen die schlanken Papillen bedeckt, so dass die ulst mehr und mehr ein markiges Aussehen erhält. Es wieder-sich also die auch in Eierstockskystomen vorkommenden Ver-nheiten, und es schliessen sich die proliferirenden Kystome der nicht nur in ihrem histologischen, sondern auch in ihrem kli-Verhalten an die entsprechenden Ovarialkystome an, indem mit ntritt einer üppigen epithelialen Wucherung und Papillenbildung wisse Bösartigkeit der Wucherung sich einstellt, so dass die Tu-ohne scharfe Abgrenzung in den Krebs übergehen. Es kann danach nen, dass prolifere Kystome Metastasen von krebsigem Bau bilden, ss nach operativer Entfernung derselben Recidive von dem Bau arcinoms auftreten.
det in einem Adenom oder in einer zuvor unveränderten Mamma irkere Wucherung des pericanaliculären Bindegewebes statt und

Fig. 446. Fibroma intracanaliculare. *a* Derbes intracanaliculär ge
fibröses Gewebe. *b* Pericanaliculär gelegenes zellreiches Gewebe. *c d e* Knotige intra
culär gelegene Wucherungen im Längsdurchschnitt. *f* Intracanaliculäre Wucherung
Querschnitt. In Alkohol gehärtetes mit Alaunkarmin gefärbtes, in Kanadabalsam eing
Präparat. Vergr. 25.

Wie sich der Bau eines solchen Tumors gestaltet, ergiebt sich
der Betrachtung eines Durchschnitts (Fig. 446). Durch das ung
mässige Einwachsen des Bindegewebes werden die Drüsenkanäle i
mannigfaltigsten Weise verzerrt. Erreichen die einwuchernden pl

a lassen sich nicht scharf von einander trennen, indem es Ge-
stformen giebt, die ebensowohl den ersteren als den letzteren zu-
; werden können.

355. Die häufigste und zugleich auch die bösartigste Geschwulst
ımma ist das **Carcinom**, das bei Frauen namentlich in der Zeit
). bis zum 55. Lebensjahre, seltener früher oder später auftritt.
wickelt sich in den meisten Fällen einseitig, doch kommen auch
or, in denen beide Mammae gleichzeitig oder nach einander krebsig
n.
e Entwickelung beginnt immer mit der Bildung mehr oder weniger
abgegrenzter Verhärtungen oder Knoten, welche innerhalb der
nicht verschiebbar sind. Im weiteren Verlaufe entstehen alsdann
er knotige Tumoren oder aber mehr flächenhaft sich ausbreitende
tungen, welchen nach einiger Zeit nicht selten eine narbige Re-
ı nachfolgt. Das Wachsthum erfolgt bald rasch, bald langsam,
entlich bei den letztgenannten Krebsformen. Nach Billroth kann
uer eines Mammacarcinoms, bis es durch örtliche Ausbreitung
rch Metastase zum Tode führt, 6 Monate bis 20 Jahre betragen.
n knolligen Formen entspricht im Allgemeinen ein Krebsgewebe,
epitheliale Zellhaufen verhältnissmässig grosse, plumpen und un-
ssig gestalteten acinösen Drüsen ähnliche Herde bilden, und es
ach diese Geschwulst auch den Namen eines **acinösen Carcinomes**
TH) erhalten.
se Form liefert die weichsten Krebse der Mamma, welche zum
ən medullären Carcinomen zugezählt werden können. Das Stroma
t selten sehr stark von Rundzellen durchsetzt. Im Innern pflegen
der später degenerative Veränderungen, namentlich Verfettungs-
: aufzutreten, welche nicht selten zu Erweichung und damit auch

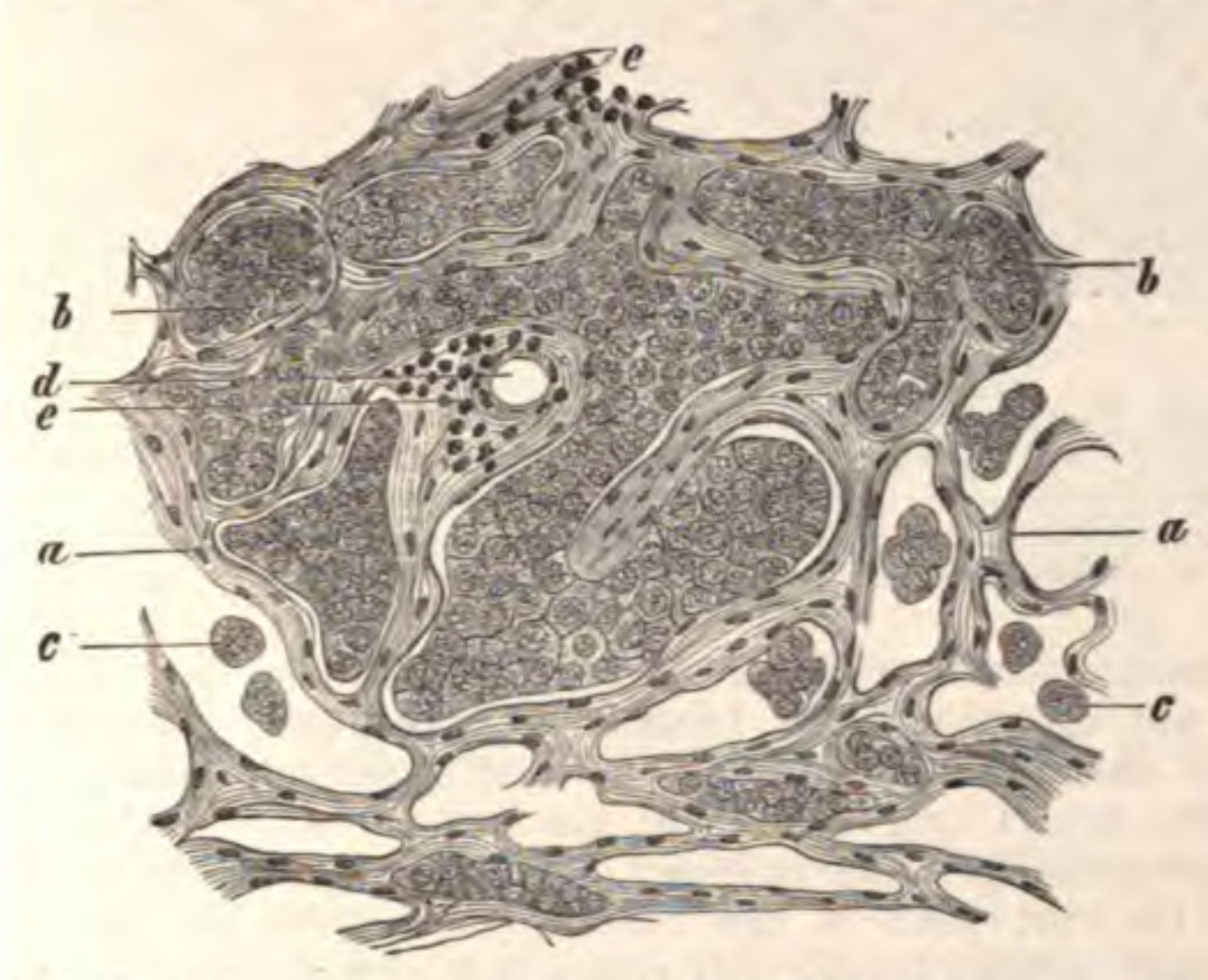

447. Schnitt aus einem Carcinoma simplex mammae. *a* Stroma.
fen. *c* Einzelne Krebszellen. *d* Blutgefäss. *e* Kleinzellige Infiltration des Stroma.
gehärtetes, mit Hämatoxylin gefärbtes, in Kanadabalsam eingeschlossenes Präparat.

zum Durchbruch nach aussen und zur Bildung kraterförmiger Geschwüre führen. Aus dem Geschwürsgrunde können sich dann mächtige schwammige Krebswucherungen erheben, deren Stroma aus Granulationsgewebe besteht. Das frische Geschwulstgewebe ist grauröthlich oder grauweiss, etwas durchscheinend, später erhält es durch Verfettung eine gelblichweisse Fleckung. Die Bindegewebszüge des Stromas sind glänzend weiss.

Die in den Axillardrüsen auftretenden Metastasen zeigen einen der Muttergeschwulst entsprechenden Bau.

Der mehr der Fläche nach sich ausbreitende, im Laufe der Zeit zuweilen die ganze Drüse durchwuchernde Krebs bildet entweder flache oder einem Kugelsegment in ihrer Form entsprechende Verdickungen und Verhärtungen, ist die häufigste krebsige Geschwulst der Mamma und entspricht dem **Carcinoma simplex** (Fig. 447). Die Krebszellennester sind hier durchschnittlich kleiner, theils unregelmässig gestaltet (Fig. 447), theils rundlich (Fig. 448 *e f*), theils mehr spindelig (*g*),

Fig. 448. Carcinoma mammae. *a* Brustwarze. *b* Mammagewebe. *c* Haut. *d* Ausführungsgänge. *e* Krebsgewebe. *f* Fettläppchen, zum Theil krebsig entartet. *g* Krebsig infiltrirtes Hautgewebe. *h* Krebszellennester in der Brustwarze. *i* Normale Drüsenläppchen. *k* Kleinzellige Infiltration des Bindegewebes. In Spiritus gehärtetes, mit Alaunkarmin gefärbtes, in Kanadabalsam eingeschlossenes Präparat. Vergr. 6.

theils längsgestreckt, röhrenförmig. BILLROTH hat in Rücksicht auf letzteres die Geschwulst als **tubuläres Carcinom** bezeichnet. Dieser Bau hängt damit zusammen, dass die Geschwulst ein exquisit infiltratives Wachsthum besitzt und sehr bald von dem Orte ihrer Entstehung aus in die angrenzenden Drüsenläppchen der Mamma, in die Fettläppchen (*f*), die Haut (*g*), oft auch in die Brustwarze (*h*) und in die Fascie des Brustmuskels hineinwächst. Bei Infiltration des Papillarkörpers können in der Haut Bläschen, Borken und Schrunden auftreten. Schliesslich kann die Krebswucherung die Haut durchbrechen und an der Oberfläche ulceriren.

rüher oder später gesellt sich zur Infiltration der nächsten Nachbar-
noch eine discontinuirliche Verbreitung auf die Umgebung, sowie
asenbildung, so dass im benachbarten Fett-, Muskel- und Haut-
, in den Lymphdrüsen, häufig auch in der Pleura, den Rippen,
ternum Knötchen oder diffuse krebsige Infiltrationen, sowie binde-
ge Verhärtungen und Verdickungen auftreten. Unter Umständen
ie Haut der Brust in grosser Ausdehnung von Krebsknoten durch-
ınd erfährt dabei zugleich eine Verhärtung (Cancer en cui-
). Wo die epitheliale Wucherung sich ausbreitet, pflegt das Binde-
zu Zeiten der Sitz einer zelligen Infiltration zu sein. Häufig
etztere auch dem Auftreten der Krebszellennester voraus (*k*).
ıin nimmt die Masse des Bindegewebes zu und erhält zugleich
ırbige Beschaffenheit.

gressive Veränderungen fehlen auch bei diesem Carcinom niemals
stehen hauptsächlich in einem fettigen Zerfall der Krebszellen,
dieselben zum Theil resorbirt werden. Auf diese Weise können
veise die Krebszellennester verloren gehen.

kommt auch eine langsam wachsende, Jahre lang bestehende
ımform vor, welche in besonders hervorragender Weise durch
chwund des specifischen Krebsgewebes mit nachfolgender narbiger
ıpfung und Verhärtung des Krebsstromas gekennzeichnet ist und
danach als **vernarbter Krebs** oder als **Skirrhus** in engerem
ezeichnet wird. Sitzt die Neubildung in der Umgebung der Brust-
so wird dieselbe in die Tiefe gezogen. Vielfach wird übrigens
as Carcinoma simplex als Skirrh bezeichnet.

seltenen Fällen kommt bei dem Carcinoma simplex eine **gallertige
ung des Epithels** (Fig. 449) vor, wobei sich die Krebsalveolen
ıllerte füllen (Carcinoma gelatinosum). Da in solchen
ı Vernarbungsprocesse auszubleiben pflegen und die Gallerte einen
ı grossen Raum
ucht, so erhalten
n eine halbkuge-
er knotige Form.

9. Carcinoma ge-
um mammae. *a*
b Krebszapfen. *c* Al-
len Krebszellen. *d* Zel-
hleimkugeln im Innern.
ol gehärtetes, mit Hä-
gefärbtes, in Kanada-
geschlossenes Präparat.
0.

ır selten ist eine **hyaline Entartung des Bindegewebes** mit
ender **Verkalkung**.

selben Formen des Krebses, welche in den weiblichen Brustdrüsen
n, kommen auch in den männlichen vor, nur ist die Häufigkeit
und beträgt nur etwa 3 % der ersteren. Adenofibrome, Sarkome
sind in der Mamma des Mannes sehr selten.

ome der Mamma zeigen gegenüber Lipomen anderer Organe
esonderheiten, sind im Uebrigen ziemlich selten.

Chondrome und **Osteome**, sowie **Angiome** der Brustdrüsen sind sehr selten.

Von **thierischen Parasiten** kommt in der **Mamma** der Echinococcus vor, doch ist er selten.

Literatur über Geschwülste und Parasiten der Mamma.

Ackermann, *Carcinom, Virch. Arch.* 45. *Bd.*
Bergmann, *Echinococcus, Dorpater med. Zeitschr. I* 1873.
Billroth, *Virch. Arch.* 18. *Bd., und Handb. d. Frauenkrankh. III, Stuttgart* 1886.
Brissaud, *Maladie kystique de la mamelle, Arch. de phys.* 1884.
Coën, *Chondro-Osteo-Carcinom, Bull. delle Sc. Med. d. Bologna II* 1891.
Cornil *et* **Ranvier**, *Man. d'histol. pathol. II, Paris* 1884.
Le Double, *Hypertrophie, Bull. de la Soc. anat. de Paris* 1875.
Dreyfuss, *Zur pathol. Anatomie der Brustdrüse, Virch. Arch.* 113. *Bd.*
Hacker, *Geschwülste mit Knorpel und Knochen, v Langenbeck's Arch. XXVII.*
Hausmann, *Die Parasiten der Brustdrüse, Berlin* 1874.
Jüngst, *Myxom mit hyaliner Degeneration, Virch. Arch.* 95. *Bd.*
Klebs, *Handb. d. path. Anat. I* 1876.
Küster, *v. Langenbeck's Arch. XII.*
Labarraque, *Études sur l'hypertrophie gén. de la glande mammaire, Thèse de Paris* 1875.
Labbé *et* **Coyna**, *Traité des tumeurs bénignes du sein, Paris* 1876.
Landau, *Echinococcus, Arch. f. Gyn. VIII.*
Langhans, *Carcinom, Virch. Arch.* 58. *Bd.*
Leser, *Beitr. zur pathol. Anatomie der Geschwülste der Brustdrüsen (Osteochondrom, Adeno-Kystom), Beitr. z. path. Anat. v. Ziegler II* 1888.
Manec, *Études sur l'hypertrophie gén. de la glande mammaire, Gaz. des hôp.* 1869.
Neumann, *Carcinom, Virch. Arch.* 24. *Bd.. und Cylindrom, Arch. d. Heilk. IX.*
Nordmann, *Plexiformes Fibrom der Mamma, Virch. Arch.* 127. *Bd.* 1892.
Puls, *Cystofibrom, Virch. Arch.* 94. *Bd.*
Schmidt, *Cystosarkom mit Epithelperlen in den Drüsen, Arch. f. Gyn. XXII* 1884.
Schmidt, C. B., *Die Geschwülste der Brustdrüse, Beitr. zur klin. Chir. v. Bruns IV* 1889.
Schmidt, G., *Ueber das Angiosarkom der Mamma, Arch. f. klin. Chir.* 36. *Bd.*
Schuchardt, *Vergrösserung und Tumoren der männlichen Brustdrüse, v. Langenbeck's Arch. XXXI* 1884 *u. XXXII* 1885.
Schulthess, *Statist. Untersuch. üb. d. Aetiologie d. Mammacarcinoms, Beitr. v. Bruns IV* 1889.
Simmonds, *Gallertkrebs, Dtsch. Zeitschr. f. Chir. XX* 1884.
Steudener, *Adenom, Virch. Arch.* 42. *Bd.*
Stilling, *Osteoidsarkome, Dtsch. Zeitschr. f. Chir. XV.*
Velpeau, *Traité des maladies du sein, Paris* 1858.
Virchow, *Die krankh. Geschwülste I u. II.*
Waldeyer, *Carcinom, Virch. Arch.* 45. *Bd.*
Wolffberg, *Carcinom, Virch. Arch.* 61. *Bd.*

VIERZEHNTER ABSCHNITT.

Pathologische Anatomie des Auges.

Von

Dr. O. Haab,
Professor der Augenheilkunde in Zürich.

I. Missbildungen des Auges.

356. **Angeborene Fehler des Auges** können, abgesehen von
lern, entweder den ganzen Bulbus oder nur einzelne Theile des-
betreffen. Zu den ersteren gehören die Anophthalmie resp. Mikro-
ie und der Hydrophthalmus, zu letzteren die Cornea globosa und
obom der Iris und Chorioidea.

nzlicher Mangel des Bulbus ist selten, meist findet man noch
nte desselben, weshalb zwischen Anophthalmie und Mikrophthalmie
gradueller Unterschied besteht. Man spricht von **Mikrophthalmus**
ich dann, wenn äusserlich wenigstens etwas, das einem Bulbus
eht, wahrnehmbar ist, während bei **Anophthalmie** gewöhnlich erst
tomische Untersuchung Andeutungen eines Bulbus zu Tage fördert.
phthalmie findet sich entweder zugleich mit andern Bildungs-
n (Colobom, Hasenscharte, Fehlen des Septum cordis etc.) oder
lein und ist gewöhnlich doppelseitig. Da fast immer bloss der
fehlt (resp. durch Rudimente angedeutet ist), die Adnexa aber,
er, Conjunctivalsack, Muskeln und Nerven häufig vorhanden sind,
Annahme gerechtfertigt, dass der Bulbus erst, nachdem er einen
ı Grad der Entwickelung erlangt hat, im Wachsthum stehen bleibt
generirt, dass wir es also wohl in der Regel mit einer intraute-
hthisis oder Atrophie des Bulbus zu thun haben. Die Ursache
n dürfte meist in einer fötalen Erkrankung liegen, wie schon
FE und H. Müller für den Mikrophthalmus angenommen haben.

Hydrophthalmus der ersten Lebenszeit beruht auf Druck-
ng im Bulbus (Glaucom), welche durch eine schon im Uterus
te Störung, deren Natur vorläufig unbekannt ist, bedingt wird.
ıcomatöse Drucksteigerung dehnt das Auge, das gewöhnlich s

Membranen vorhandenen Defect, welcher in seiner Lage der Föta
des Auges, d. h. dem unteren verticalen Meridian, entspricht. A
Iris entsteht dadurch das Bild einer Vergrösserung der Pupille
unten in Form eines umgekehrten Spitzbogens, der seine Spit
Irisansatz hat, oder in Form eines Schlüsselloches. Der Defect
Chorioidea ist breit, rundlich oder oval und kann bis zum O
reichen und diesen noch umfassen oder bloss einen verschieden g
Theil der nach unten liegenden Chorioidea betreffen. An der Stel
Defectes ist die Sklera gewöhnlich bloss von einer dünnen Bindeg
membran überzogen, in welcher spärliche Reste von Pigment und
Gefässe liegen. Letztere sind theils Retinalgefässe, theils entsta
sie hinteren Ciliararterien und Skleralgefässen. In einzelnen
werden im Bereich des Coloboms Retinalelemente, unter Umstän
erheblicher Mächtigkeit gefunden. Der Bulbus kann an Stelle des
bomes eine starke Ektasie erfahren in Folge der dortigen Verdü
seiner Wandungen.

Als weitere Missbildungen seien erwähnt: das Herabhänge
oberen Lides (Ptosis congenita), der Epicanthus, d. h. eine Ha
welche sich commissurartig beiderseits über den inneren Augen
spannt; der angeborene Mangel der Iris (Irideremia); die A
hyaloidea persistens und die Membrana pupillaris perseverans
letztgenannte, ziemlich oft zu beobachtende Anomalie zeigt sich
verschiedener Form: häufig als Gruppe feiner bräunlicher oder
Punkte auf der Vorderkapsel der Linse im Pupillargebiet, oft a
feine Fäden, welche die Pupille überspannen und sich auf der
der Iris, etwa 1 mm vom Sphincterrand entfernt ansetzen, ma
auch als dichtere Membranreste. Es handelt sich um Ueberbleib
gefässhaltigen Hülle, welche im Fötalzustand die ganze Linse u
und zu der die später ebenfalls schwindende Arteria hyaloidea, e
Glaskörper von hinten nach vorn durchziehender Ast der Arteri
tralis retinae, das Blut liefert. Der Abfluss aus der Membran
nach den Gefässen der Iris hin statt.

Als **Megalocornea**, s. Cornea globosa, s. Keratoglobu
zeichnet man eine seltene, angeborene abnorme Grösse der Cornea,
dieselbe vollständig durchsichtig und zeitlebens von der Sklera g
gegrenzt ist und Drucksteigerung fehlt.

Ursache des Colobomes wird gewöhnlich einem mangelnden oder artiellen Schluss der Fötalspalte zugeschrieben (MANZ). Da diese aber in der Retina und ihrem Pigmentepithel (Wand der secun- ugenblase) liegt, die Iris fötal nie eine Spalte besitzt, die Retina bom vorhanden sein kann (PAUSE, HAAB), wogegen gewöhnlich die lea und das Retinalpigment fehlen, auch in der Sklera sich mangel- ufbau zeigt und endlich das Iriscolobom auch horizontal liegen st auch die Hypothese zulässig, dass die primäre Störung ausser- r secundären Augenblase im Gebiete der Kopfplatten zu suchen sei. h hat auch DEUTSCHMANN nachgewiesen, dass eine intrauterine horioiditis Colobom der Chorioidea und der Iris verursachen kann.

Literatur über Missbildungen des Auges.

ann, *Zehender's klin. Monatsblätter für Augenheilkunde* 1881.
sein Arch. 2. Bd.
Gräfe's Arch. 24. Bd.
ndb. der Augenheilkunde von Gräfe und Sämisch 2. Bd., wo sich das Weitere über issbildungen des Auges und deren Literatur gesammelt findet.
, *Gesammelte Schriften.*
Ueber Hydrophthalmus congenitus, Zürich 1869 (*Horner*).
Gräfe's Arch. 24. Bd.

II. Degenerationen und atrophische Zustände.

57. **Primäre Atrophie der Conjunctiva** ist selten, doch kommt ntielle, als **Xerophthalmus** bezeichnete Schrumpfung vor, bei die Conjunctiva in toto allmählich eine Art narbige Schrumpfung so dass der untere und obere Conjunctivalsack schliesslich voll- obliterirt und in Folge dessen die Lider an den Bulbus fest- werden (Symblepharon). Weiterhin folgen dann Verände- ler Cornea, die wesentlich durch Vertrocknung des Epithels und ve entzündliche Vorgänge bedingt werden.

ndäre Atrophieen der Conjunctiva sind häufig, schliessen sich eifende Läsionen wie Verbrennungen und Aetzungen, diphthe- Entzündungen, Trachom etc. an und sind durch bindegewebige fung und Verödung des Conjunctivalsackes charakterisirt. Pem- er Conjunctiva kann ein dem Xerophthalmus ähnliches Bild ver- Vielleicht handelt es sich bei diesem immer um Pemphigus , SCHWEIGGER).

Xerosis bezeichnet man eine mehr oberflächliche, einer Ein- ähnlich sehende Erkrankung des Epithels der Conjunctiva Lidspaltenbereich, bei welcher die Conjunctiva trocken und wird und sich mit kleinen weissen fettartig aussehenden Schüpp- sich auch auf der angrenzenden Cornea zeigen können, bedeckt. ankung kann schwinden oder zu Entzündung führen und tritt h bei schlecht genährten Individuen ein. Die auf der Skleral- sich anhäufenden fettartigen Massen bestehen aus vielfachen rhornter und fettig degenerirter Epithelschüppchen, welche nebst ett in feinen Tröpfchen zahlreiche Spaltpilze (Stäbchen und) enthalten (vergl. Bd. I, § 182).

im Lidspaltenbereich rechts und links von der Cornea liegende r Conjunctiva bulbi wird sehr oft Sitz eines gelblichen, leicht Fleckes, **Pinguecula** genannt. Derselbe beruht nach FUCHS hyalinen Entartung der Conjunctiva und des subconjunctivalen

Gewebes mit Entwickelung von vielen und grossen elastischen Fasern, die ebenfalls hyalin degeneriren.

Die nur selten zur Beobachtung gelangende amyloide Degeneration der Conjunctiva kann primär in ganz normaler Schleimhaut gesunder Individuen oder namentlich secundär bei Trachom auftreten. In beiden Fällen entwickelt sich die Affection chronisch ohne erhebliche Entzündungserscheinungen, führt zu mächtiger Vergrösserung und Verdickung der Lider durch diffuse und knollige Einlagerungen von weissgelber bis gelbröthlicher wachsartiger Färbung, die bald trocken, brüchig, bald mehr speckig und gallertig sind. Die Degeneration tritt sowohl ein- als doppelseitig auf und kann alle vier Lider oder auch nur eines befallen.

Mit dieser Degeneration nahe verwandt ist die noch seltener bis jetzt beobachtete hyaline Degeneration der Bindehaut, die bei sonst ganz gesunden Augen ebenfalls zur Bildung von knolligen oder gelappten Tumoren oder unregelmässigen Einlagerungen führt.

Ueber die Beziehung der hyalinen zur amyloiden Degeneration vgl. § 52, Bd. I. Uebergang der hyalinen Degenerationsproducte in amyloid ist an der Conjunctiva von Einigen (Rählmann, Poriwaëw) gefunden, von Andern (Vossius, Kamocki) nicht constatirt worden. Vossius fand als Ablagerungsstätte sowohl des Amyloids wie des Hyalins die Bindegewebsfasern und die Gefässe und glaubt, dass für die Entstehung beider Substanzen den Gewebszellen keine active Rolle zufalle. Rählmann, Leber u. A. hatten dagegen gefunden, dass die Gewebszellen bei der Entstehung des Amyloids betheiligt sind und dasselbe nahm Rählmann auch bezüglich der Entstehung des Hyalins an.

Literatur über Xerosis.

Fraenkel *und* **Franke**. *Arch. f. Augenheilk.* 17. *Bd.*
Kuschbert *und* **Neisser**, *Dtsch. med. Wochenschr.* 1884.
Leber, *v. Gräfe's Arch.* 29. *Bd.*
Reymond *und* **Colomiatti**, *Ophthal. Congress in Mailand* 1881.
Sattler, *Bericht d. VII. int. Ophth.-Congresses in Heidelberg* 1888, *p.* 370.

Literatur über Xerophthalmus.

Schweigger, *Arch. f. Augenheilk.* 13. *Bd. pag.* 247.
Steffan, *Klin. Monatsbl. f. Augenheilk.* 1884 (*wo weitere Literatur*).

Literatur über amyloide und hyaline Degeneration.

Fuchs, *v. Gräfe's Arch.* 37. *Bd.*
Vossius, *Beitr. z. path. Anat. u. allg. Path. v. Ziegler* 4. *u.* 5. *Bd.*, *wo die weitere Literatur hierüber gesammelt ist.*

§ 358. Das **Epithel der Hornhaut degenerirt** in der Regel, sobald die Cornea längere Zeit nicht von den Lidern bedeckt ist, so ganz besonders bei starkem Exophthalmus, bei welchem der Bulbus aus irgend einer Ursache, z. B. durch Tumoren in der Orbita nach vorn gedrängt wird, sowie bei Auswärtsstülpung der Lider, dem sogen. Ektropium oder bei grossen Cornealstaphylomen (§ 359). In allen diesen Fällen vertrocknet das der Luft exponirte Epithel und bleibt liegen, so dass die Oberfläche glanzlos, rauh, uneben und trüb wird. Endlich bilden sich weissliche schwielige Massen, in denen oft gelbliche Flecken auftreten. Diese werden durch Concremente gebildet, welche wohl aus Hyalin bestehen (Fuchs).

Bei der **bandförmigen** (v. Gräfe) oder **gürtelförmigen** (v. Ar... **Hornhauttrübung**, einer nicht eben häufigen, meist beide Augen (we...

ıicht gleichzeitig) befallenden, meist ohne Entzündung verlaufenden ıkung nicht jugendlicher Individuen tritt im Lidspaltenbereich der ı eine Trübung in Form eines scharf begrenzten Gürtels auf, der über den unteren Theil der Cornea verläuft und eine Breite von nm besitzt. Im Gebiete der Degenerationszone wird die Oberfläche ornhaut fein punktirt, graulich oder auch bräunlich und auffallend hsichtig. Das Epithel ist stellenweise mächtig verdickt. Unter ben finden sich hyaline Concremente (FUCHS) eingelagert und dünne einer harten Substanz, die kohlensauren und phosphorsauren Kalk agnesia in feinen Körnern und Krystallen enthält.

ie gürtelförmige Hornhauttrübung findet sich: 1. an Augen, die ge von Entzündung der Iris und des Corpus ciliare (Iridocyclitis) rumpfung begriffen sind, 2. an Augen mit chronischem Glaucom dieses), 3. (viel seltener) an normalen, senilen Augen. Bei der Form hat die Trübung eine mehr ins Graugelbe oder Graubraune de Farbe (v. ARLT).

ıs **Bindegewebe der Cornea** erfährt im höheren Alter sehr häufig ı Randpartieen der Membran eine feinkörnige Einlagerung von r Substanz, namentlich unter der BOWMAN'schen Membran (FUCHS), den **Greisenbogen**, **Arcus senilis** s. **Gerontoxon** verursacht. lichtgraue Bogen verläuft concentrisch zum oberen und unteren lrand, durch einen schmalen durchsichtigen Saum von ihm getrennt. ral und nasal ist die Trübung gewöhnlich schmaler oder fehlt ganz, ich aber auch zum vollständigen Kreise schliessen.

rliert das Cornealgewebe an Resistenz, so kann die Mitte der ut durch den intraocularen Druck nach vorn gedrängt werden, sie nach und nach die Form eines Kegels annimmt, dessen abete Kuppe annähernd ihr Centrum einnimmt, ein Zustand, der als **conus** bezeichnet wird. In älteren weit vorgeschrittenen Fällen prominenteste Stelle des Kegels gewöhnlich mehr oder weniger ss gefärbt und verdünnt. Im Ganzen ist die Veränderung selten. sehr wahrscheinlich, dass eine abnorme Dünnheit der centralen der Cornea die Entstehung des Keratoconus begünstigt oder ver-

ch consecutiv im Gefolge langdauernder Entzündung, die zu Gefässbildung (Pannus) in der Hornhaut führt, kann die Subpropria derselben ihre Widerstandskraft und Elasticität verso dass sie in ähnlicher Weise deformirt wird (Keratectasia ıno).

59. Unter **Hornhautstaphylom** versteht man eine halbkugelweinbeerenähnliche, gewöhnlich blaugrau aussehende Prominenz, die Cornea zum Theil oder ganz vertritt, mit humor aqueus geund ganz oder zum Theil von Narbengewebe gebildet wird, das ler weniger Pigment enthält. Die Wandung eines solchen Staphyınn durchweg dick (2—3 mm und mehr) oder aber dünn und eise so schwach sein, dass gelegentlich Berstung eintritt.

Hornhautstaphylom entwickelt sich nach grösserer geschwüriger ion der Cornea. Wird danach die Iris in die Durchbruchsstelle t (wodurch manchmal ein Prolapsus Iridis gebildet wird), ft sie weiterhin bei der Heilung den Substanzverlust ausfüllen, eht an Stelle des Cornealgewebes ein relativ nachgiebiges Ersatz- Da in Folge der Zerrung, welche dabei die Iris erfäl

intraoculäre Druck pathologisch gesteigert wird (Glaucom), so wird das Narbengewebe mehr und mehr vorgedrängt. Bei kleinen Geschwüren wird unter Umständen nur eine ektatische Hornhautnarbe mit vorderer Synechie gebildet, während grosse Substanzverluste, welche die Iris in grösserer Ausdehnung (über 4 mm) blosslegen, zum partiellen Hornhautstaphylom zu führen pflegen. Geht die Cornea grösstentheils oder ganz zu Grunde, so kann ein Totalstaphylom entstehen.

Totalstaphylome der Cornea können weiter zum **Intercalarstaphylom**, d. h. einer partiellen oder allgemeinen Ektasirung der Sklera in ihrer vordersten ca. 3 mm breiten, unmittelbar an den Limbus Corneae grenzenden Zone führen, in welcher ein ringförmiger Wulst gebildet wird, der sich aus schiefergrauen oder dunkelblauen Hügeln zusammensetzt.

Das **Skleralstaphylom** verdankt seine Entstehung in der Regel einer atrophischen Verdünnung der Sklera, welche entweder im vorderen Theil nahe der Cornea oder aber am Aequator oder am hinteren Pol des Auges zu Ausbuchtungen führt.

Das Staphyloma corporis ciliaris liegt, der Gegend des Ciliarkörpers entsprechend, etwas weiter rückwärts als das Intercalarstaphylom und kann in Folge von Entzündung der Sklera (Skleritis) entstehen. Die Sklera wird während des Nachlasses der Entzündung in der vorderen Skleralzone in Form eines ringförmigen Wulstes ausgebaucht (v. Arlt) und erhält zufolge ihrer Verdünnung zugleich eine schiefergraue Färbung. Dieser Ausgang der Skleritis ist jedoch ein sehr seltener. Weit häufiger werden die Skleral-Staphylome der Ciliar- und Aequatorial-Gegend durch chronische Sklero-Chorioiditis verursacht, welche gewöhnlich zuerst in der Uvea (Chorioiditis, Iridochorioiditis) beginnt und dann allmählich auch die Sklera in Mitleidenschaft zieht. Im Verlauf des Processes kommt es sehr häufig zu Steigerung des intraocularen Druckes, wodurch der Ektasie der Sklera hauptsächlich Vorschub geleistet wird.

Sowohl die ciliaren als äquatorialen Staphylome entwickeln sich gewöhnlich zu mehreren neben einander und die äquatorialen speciell können eine bedeutende Ausdehnung erlangen. Die anatomische Untersuchung zeigt, dass die verdünnte ektasirte Sklera meist in den späteren Stadien innig mit der stark atrophirten Chorioidea verwachsen ist, dass ferner die Retina an der Stelle der Ausbuchtung in der Regel stark atrophisch und mit der Chorioidea entweder ebenfalls verwachsen ist oder aber (seltener) frei die Ektasie überspannt.

Das Staphylom des hinteren Poles des Augapfels wird hie und da durch eine ähnliche Sklero-Chorioiditis verursacht. Meist aber ist eine solche nicht deutlich nachzuweisen, und es ist das ätiologische Moment für dieses bei starker Kurzsichtigkeit vorkommende Staphyloma posticum Scarpae noch nicht völlig klar (vergl. Myopie).

Literatur über Degeneration der Hornhaut und der Sklera.

v. Arlt, *Klinische Darstellung der Krankheit des Auges*, *Wien* 1881.
Bock, *Zur Kenntniss der bandförmigen Hornhauttrübung*, *Wien* 1887.
Fuchs (*Greisenbogen u. bandförmige Trübung*), *v. Gräfe's Arch.* 37. *Bd. III. pag.* 154 u. 18[illegible]
Nettleship, *Arch. f. Augenheilk.* 9. *Bd.*
Saemisch, *Handb. v. Gräfe und Saemisch* 4. *Bd.*, *wo weitere Literaturangaben zu finden.*

360. Als **Katarakt** oder **Staar** bezeichnet man **Trübungen der** ·, welche durch Veränderungen des Linsengewebes oder Kapsel und des Kapselepithels bedingt werden.

)ie Trübungen sind theils grau, theils weiss, können in jedem Alter nmen und bilden entweder ein für sich auftretendes Augenleiden gesellen sich consecutiv zu anderen Augenerkrankungen, z. B. zu schen Entzündungen der Chorioidea hinzu.

ei dem Neugeborenen sind sämmtliche Linsenfasern weich und m, allein schon in der Jugend beginnt im Centrum der Linse ein sirungsprocess, welcher mit dem Alter stetig zunimmt und schliess- azu führt, dass bei Greisen nur noch die Rindenschicht der Linse veiche Beschaffenheit besitzt, während der Kern hart und gleich- etwas gelblich geworden ist. Je älter das Individuum, desto grösser Allgemeinen auch der harte Kern. Der Sklerosirung liegt eine tige (jedoch ohne Keratinbildung verlaufende) Umwandlung und nigere Verbindung der Linsenfasern zu Grunde, wobei die Fasern Kern verlieren, sich abplatten und zu einer gleichmässig homo- Masse werden, welche nur noch da und dort eine concentrische tung erkennen lässt. — Bei der senilen Staarbildung trübt sich Regel nur der noch nicht sklerosirte Theil der Linse, also die schicht.

e **kataraktöse Trübung der Linse** ist zu Beginn wesentlich h bedingt, dass sich einerseits in den Fasern Vacuolen und kleine pfchen bilden, dass andererseits die Fasern auseinanderweichen, ss in den dadurch entstehenden Spalten kugelige homogene Massen en. Dieses Auseinanderweichen tritt zuerst in der Aequatorial- auf. Weiterhin erfährt die Masse der Linsenfasern eine körnige g, wird quergestreift, und zerfällt schliesslich, wobei sich körniger s und Myelintropfen bilden. Da zur Zeit dieser Veränderungen nse deutlich aufquillt, so ist der Degenerationsprocess offenbar ıer vermehrten Aufnahme von Flüssigkeit in die Linsensubstanz len.

r Zerfall der Linsenfasern führt schliesslich zur Bildung einer ttkörnchen, Myelintropfen, Cholesterinkrystallen und Faserresten nden, zuweilen zum Theil verkalkenden breiartigen Detritusmasse. selbe wasserreich, so dass sie eine flüssige milchähnliche Masse so kann der noch erhaltene Linsenkern sich verschieben und nken (Cat. Morgagni). Verliert, was gewöhnlich der Fall ist, fallsmasse von ihrem Wassergehalt und dickt sie sich ein, so die Linse eine Schrumpfung und Verkleinerung. Gleichzeitig sich auch Kapselkatarakt einzustellen. Dies ist das Stadium der ife.

r von der kataraktösen Entartung nicht betroffene sklerotische er Linse erfährt während der Kataraktbildung eine Aenderung hemischen Zusammensetzung, welche wesentlich durch eine Ver- g des Cholesterins charakterisirt ist (Zehender, Matthiessen & n, Michel & Wagner).

Linsenkapsel erleidet bei der Staarbildung keine merkliche , sie kann dagegen sowohl an der Vorder- als an der Hinter- icht unerheblich an Dicke zunehmen und gleichzeitig eine leichte g erhalten. Es können sich ferner auf der Innenfläche glashelle zen auflagern, welche entweder flache Platten oder al gelförmige Prominenzen bilden. Die Substanz dieser

ist der Kapselsubstanz in ihren Eigenschaften sehr ähnlich und is e-
seits als eine Cuticularbildung, andererseits als ein Umwandlungspro
des Kapselepithels anzusehen.

Für letzteres spricht, dass nach Becker die Kerne des Ka-
epithels bei Kapselkatarakt eine eigenthümliche Umwandlung ein
und sich in eine homogene, röthlich braune, stark lichtbrechende Su
umwandeln können, welche nach Auflösung der Zellen zu drusigen Ma
verschmilzt, die sich der Innenfläche der vorderen Kapsel anlegen.

Die Kapselepithelien können nach Becker bei Kataraktbildun
eine hydropische Degeneration erleiden, wobei sie zu grossen, mancher
enormen Zellen anschwellen, welche als Bläschenzellen bezeichnet werde
Es können die äusseren Linsenfasern der Aequatorialzone ebenfalls
Blasenzellen sich umwandeln und weiterhin unter Auflösung des Ke
zerfliessen. Die Veränderung beruht wesentlich in einer Flüssigkeitsa
nahme und kommt ausser bei uncomplicirter Staarbildung auch bei E
zündungen des Auges, z. B. bei Iridochorioiditis (Jwanoff) sowie
nach Extraction der kataraktösen Linse vor.

Sowohl bei uncomplicirter Staarbildung als auch nach Verletzung
der Linsenkapsel und bei Entzündungen in der Umgebung der Lis
pflegt das Epithel der vorderen Kapsel in Wucherung zu gerathen.
sich vergrössernden und vermehrenden Zellen dringen zwischen die
verändert gebliebenen Epithelien ein und heben dieselben von der Kap
ab. Sie senden ferner Fortsätze aus, welche untereinander in Verbindu
treten und auf diese Weise ein Zellennetz bilden, in dessen Maschen
anderen Epithelzellen liegen. Weiterhin tritt zwischen den Epithel
eine homogene Zwischensubstanz auf, und die ursprünglich ganz
Zellen bestehende Masse wandelt sich in lamellös geschichtetes,
Hornhaut nicht unähnliches Gewebe um, welches gegen die Linsenfas
gewöhnlich in mehr oder weniger grossem Umfang durch eine La
normalen Epithels abgegrenzt ist. Im Laufe der Zeit stellen sich
diesem bindegewebsähnlichen Product der Kapselzellen meist regress
Veränderungen ein, welche wesentlich durch Bildung stark lichtbrechende
Schollen und Cholesterintafeln sowie durch Kalkablagerungen charakteris
sind. Sie bedingen es, dass das Gewebe undurchsichtig weiss wird.

Die eben beschriebenen Veränderungen der Kapsel und ihres Epi-
thels bilden zusammen diejenige Erkrankung, welche man als **Kapsel-
katarakt** bezeichnet, und können sich sowohl zu angeborener als
erworbener, seniler oder consecutiver Katarakt hinzugesellen.

Nicht selten treten bei Epithelwucherungen an der Vorderkapsel
auch Epithel ähnliche Zellen an der Innenfläche der hinteren Kapsel
auf und bilden hier entweder einen continuirlichen oder einen dis-
continuirlichen inselförmigen Zellbelag (Pseudoepithel der hinteren Kapsel
nach Becker). Die Zellen sind theils rund, theils oval, theils unregel-
mässig gestaltet und mit Ausläufern versehen und können unter Um-
ständen an der hintern Kapsel ein ähnliches Gewebe bilden, wie das
eben von der Vorderkapsel beschriebene. Sie können sich ferner auch in
Blasenzellen umwandeln.

Da die hintere Kapsel in der Norm kein Epithel besitzt, so ist
es sehr wahrscheinlich, dass die Zellen vom Epithel der vorderen Kapsel
stammen. Man muss annehmen (Becker), dass zufolge der Lockerung
der Linsenfaserenden die am Aequator der Linse gelegenen Epithelien der
vorderen Kapsel sich nach hinten vorschieben.

Bei Entzündungen in der Umgebung der Linse können Eiterkörperchen

ısenkapsel durchbrechen und in das Innere der Linse eindringen. ıverletzter Kapsel kommt es dagegen nie zu Eiterbildung in der

361. Die Katarakte werden je nach dem Sitz und der Ausbreitung ›schaffenheit der Veränderungen sowie nach der Genese und der n der sie auftreten, mit besonderen Bezeichnungen belegt. So man z. B. von einer Cataracta lenticularis, wenn nur die Linsen-z, von einer C. capsularis, wenn nur die Kapsel sammt Epithel ›rt ist. Mit den Bezeichnungen C. totalis, C. partialis, C. cen-;. axialis, C. lactea, C. nigra, C. fluida etc. wird Sitz, Aus-g und Beschaffenheit der Veränderungen näher charakterisirt. Die C. senilis, C. juvenum, C. congenita, C. primaria, C. conse-etc. beziehen sich auf die Zeit, in welcher sie auftreten, sowie Genese. Von einigen Hauptformen sind noch gewisse Besonder-zu erwähnen.

r **angeborene Linsenstaar** ist mit Ausnahme des harten Kern-über dessen anatomische Structur noch wenig bekannt ist, stets da ein harter Kern noch nicht existirt. Nach Becker wird ine abnorme Menge von Flüssigkeit aufgenommen und sammelt rischen Kapsel und Linsenfasern an. Der weiterhin sich ein-e Zerfall der Linsenfasern kann so bedeutend werden, dass ich nur noch eine mit Flüssigkeit gefüllte Blase übrig bleibt.

· **Schichtstaar** (C. zonularis), der entweder schon bei der vorkommt oder in den ersten Lebensjahren sich entwickelt, ist ausgezeichnet, dass nur eine Schicht der Linse trübe wird. der getrübten Schicht wie von einer Schale umschlossene klare ann eine verschiedene Grösse und dementsprechend die klare chicht eine verschiedene Breite haben. Manchmal sieht man in uatorialgegend Andeutungen einer zweiten, ausserhalb der ersten n Trübungsschicht. In seltenen Fällen ist diese zweite Schicht isch zur ersten complet gebildet; es kann sogar eine partielle chicht vorkommen. Ein Zusammenhang dieser Staarform mit steht ausser Zweifel (Horner).

mikroskopische Untersuchung ergiebt als Ursache der trüben feinere und gröbere, rundliche und spindelförmige, zwischen den sern liegende, mit feinkörniger Masse und Myelintropfen gefüllte und Spalten. Auch der Kern zeigt kleine Lücken, wenn auch ;eringerer Zahl, während die Rindenschicht normal ist.

› gleichfalls angeborene oder in der Jugend erworbene Staar-die **Cataracta polaris anterior** oder der **Pyramidalstaar**. in circumscripter, oft kegelförmig, oft nur wenig prominirender ıar am vorderen Linsenpol von 0,5—2,0 mm Durchmesser. Die te Stelle ist lebhaft weiss und lässt manchmal eine leichte ; der Kapsel erkennen. Die Ursache dieser Bildung liegt in hzeitigen ulcerösen Perforation der Cornea, wie sie z. B. durch hoe der Neugeborenen herbeigeführt wird. Kommt die Linse fluss des Kammerwassers an die Perforationsstelle zu liegen, ıbt deren Kapsel mit der Cornea, und die Kapselepithelien ge-ı Wucherung. Wenn dann später die Cornea durch Wieder-ıg der vorderen Kammer sich wieder von der Linse entfernt, die Kapsel in Form einer Pyramide oder eines Kegels nach gezogen.

Als **hintere Polarkatarakt** wird eine Staarform bezeichnet, welche am hinteren Pol mit einer kleinen circumscripten Trübung beginnt, oft lange stationär bleibt, nach einer gewissen Zeit aber sich innerhalb der Rindenschicht in Form radiärer Streifen verbreitet. Worauf die erste Trübung beruht, ist nicht bekannt; bei weiterer Ausbreitung des Processes weichen die Linsenfasern auseinander, und es treten zwischen denselben kugelige geronnene Massen (LANDOLT, BECKER) auf. Gleichzeitig stellt sich eine Wucherung des Kapselepithels ein, welche auch zu Zellansammlungen an der hintern Wand (Pseudoepithel) führt. Die Affection tritt consecutiv nach Erkrankung der Chorioidea, des Glaskörpers und der Retina (namentlich bei Retinitis pigmentosa), ferner nach Netzhautablösung, bei der Bildung intraoculärer Tumoren und nach Cyclitis auf.

Die **traumatische Katarakt** ist meist die Folge einer Verletzung der Linsenkapsel. Ist letztere eingerissen, so dringt Flüssigkeit aus der Umgebung in die Substanz der Linse und verursacht eine Quellung und Trübung der Linsenfasern. Nach SCHLÖSSER tritt zuerst Vacuolenbildung in den Fasern, dann eine Quellungschicht in der hintern Corticalis und Erfüllung der vorderen Sternstrahlen mit körniger Masse auf, wobei zugleich ein perinucleares Kanalsystem sichtbar wird. Bei jugendlichen Individuen drängt sich dabei häufig der grösste Theil der Linse aus dem Riss hervor und wird nach und nach vom Humor aqueus aufgelöst. Auch wenn nur ein kleiner Theil der Linsensubstanz austritt, wird doch in der Regel der innerhalb der Kapsel verbleibende Theil der Linse total getrübt. Linsenwunden heilen beim Menschen nur ausnahmsweise, ohne dass Katarakt entsteht. Regeneration von Linsen- oder Kapselsubstanz tritt gewöhnlich nur in beschränktem Umfange ein. Letztere wird hierbei vom Kapselepithel producirt.

In seltenen Fällen verursacht schon eine heftige Erschütterung eine Trübung der Linse.

Die **senile Katarakt** oder der **Greisenstaar** ist ein Rindenstaar, indem der harte sklerosirte Kern mehr oder weniger durchsichtig bleibt. Die Trübung beginnt gewöhnlich in der dem Aequator benachbarten Corticalis und breitet sich dann sowohl über das vordere als das hintere Rindengebiet aus. Den Beginn der Störung bildet ein Auseinanderweichen der Faserschichten, welchem weiterhin eine moleculäre Trübung und ein Zerfall der Linsenfasern nachfolgt.

Die bei Diabetes auftretende Katarakt hat nichts für diesen Process Charakteristisches. Die anatomischen Veränderungen sind die gleichen wie bei andern Staaren derselben Altersstufe.

Literatur über Katarakt.

Becker, O., *Atlas der pathol. Topographie des Auges, Handb. der gesammten Augenheilk. v. Gräfe und Saemisch Cap. VII*, und *Zur Anatomie der gesunden und kranken Linse*, *Wiesbaden* 1883.

Deutschmann, *Untersuch. zur Pathogenese der Katarakt, v. Gräfe's Arch.* 23. und 25. Bd. *Die Veränd. d. Linse bei Eiterungsprocessen im Auge, ebenda* 26. *Bd.*

Förster, *Zur pathol. Anatomie d. Katarakt, v. Gräfe's Arch.* 3. *Bd.*

Horner, *Ueber entzündliche Kapseltrübung, Zehender's klin. Monatsblätter* 1874, *Beilageheft.*

Iwanoff, *Pagenstecher, Klin. Beob.* 3. *Bd.*

Knies, *Cataracta polaris anterior, Cataracta Morgagniana, Zehender's klin. Monatsblätter* 18..

Leber, *Zur Pathologie der Linse, Zehender's klin. Monatsblätter* 1878, *Beilageheft und Kernstaarart. Trübung der Linse nach Verletzung ihrer Kapsel, nebst Bemerk. über die Entstehungsweise des stationären Kern- und Schichtstaares überhaupt, v. Gräfe's Arch.* 2..

Michel und **Wagner**, *v. Gräfe's Arch.* 32. *Bd.*

Müller, H., *Ges. Schriften p.* 259—292.

er, *Experimentelle Studie über traumatische Katarakt, München* 1887.
r, J., *Experiment. Untersuch. zur Genese der erworb. Kapselkatarakt, Diss. Zürich* 1886.
Priestley, *Das Wachsthum der Linse, Med. Times and Gaz.* 1883 20. *Jan. p.* 2.
Atlas der pathol. Histologie des Auges.
er, **Matthiessen** *und* **Jacobsen**, *Ueber die Brechungscoefficienten und über die chemische schaffenheit kataraktöser Linsensubstanz, Zehender's klin. Monatsbl. XVII p.* 307.

Literatur über Schichtstaar.

, *Arch. f. Augenheilk.* 18. *Bd.*
mann, *v. Gräfe's Arch.* 32. *Bd.*
l, *Ophth. Hosp. Rep. Vol. XII.*
r, *v. Gräfe's Arch.* 35. *Bd.*

362. **Atrophie** und **Degenerationen der Uvea** treten namentlich hem Alter, nach Entzündungen und nach Glaucom
Die **senile Atrophie** betrifft namentlich die vorderen Partieen horioidea zwischen Aequator und Corpus ciliare, sowie die Um- des Opticus, in denen nach dem sechzigsten Jahr oft starke nnung der Membran und Verödung der Capillarschicht (Kuhnt) nstellen.

ie als **Drusen der Glaslamelle** bezeichneten, zuerst von Don- ınd H. Müller genauer studirten Bildungen sind in senilen Augen ufiges Vorkommniss, und man kann sie manchmal schon mit dem spiegel als helle, kleine Fleckchen auf der Chorioidea der Aequa- egend oder der Umgebung des Opticus erkennen. Sie sitzen der en Schicht der Chorioidea (Lamina vitrea oder Glasmembran) d ragen somit ins Pigmentepithel hinein, dieses etwas zur Seite nd. Sie haben eine knollige Form, eine concentrische Schichtung, sich nur schwach in Hämatoxylin und Karmin und gleichen den n, ebenfalls senilen Excrescenzen, die man auf der Descemet- Membran der Cornea oder auf der Innenseite der vorderen Linsen- findet. Während früher die Ansicht herrschte, dass diese Drusen chse der Glaslamelle seien, machen es neuere Untersuchungen heinlicher, dass sie dem Pigmentepithel entstammen. Uebrigens nan ganz dieselben Gebilde sehr oft im Gefolge von chronischer Retinitis und Retinitis pigmentosa. Nach v. Recklinghausen be- diese Verdickungen aus Hyalin.

der **Iris** führen Entzündungen namentlich dann, wenn die Iris r Cornea verwächst (vordere Synechie, Leukoma adhaerens) und gedehnt wird, zu starker Atrophie. Sie documentirt sich durch des Pigmentes, Verdünnung und bindegewebige Entartung der Die Wände der Gefässe degeneriren hyalin und werden verdickt, Verengerung und bisweilen auch Verschluss des Gefässlumens nde kommen (Ulrich). Aehnlich ist die Degeneration der Iris onischem Glaucom.

der **Chorioidea** führt die Dehnung der Membran durch Staphy- ung zu ganz ähnlichen atrophischen Veränderungen, wobei in der este Verwachsung mit der ektatischen Sklera stattfindet.

ch Entzündungen bleiben bald ausgebreitete, bald umschriebene Herde zurück, in denen das Gewebe fibrös ist, die Gefässe verödet, ven zu Grunde gegangen sind, während zugleich Verwachsungen benachbarten Theilen der Retina und Sklera vorhanden sind.

ch starken eiterigen Entzündungen der Aderhaut kann allmählich fe längerer Zeit Knochenbildung im Bereich des früheren Exsu- uftreten, so besonders an der Innenfläche der Chorioidea.

Senile Veränderungen des **Corpus ciliare** kommen namentlich in dessen planem Theile vor und bestehen (Kuhnt) in Verdickung, Vascularisirung der reticulirten Substanz, in Bildung von sprossenartigen Excrescenzen in den Glaskörper hinein und in Entwickelung von Cysten, die 6—7 mm gross werden können und durch Abhebung der Pars ciliaris retinae von der Pigmentlamelle entstehen. Manchmal ist auch letztere abgehoben und nimmt an der Cystenbildung Theil. Das Corpus ciliare, dem die Cysten aufsitzen, zeigt dabei in einzelnen Gefässgebieten [illegible]phische Zustände (Kuhnt).

Bei starker Kurzsichtigkeit sowie nach Entzündungen kann der Ciliarkörper ebenfalls atrophisch werden.

Degenerationen des Glaskörpers treten häufig in Folge von Entzündung der Chorioidea und namentlich des Corpus ciliare auf. [illegible]selbe ist bei hochgradiger Kurzsichtigkeit der Fall.

Während im Normalzustand der Glaskörper eine klare, eiweissartige Gallerte bildet, in der sich vielgestaltete Zellen in mässiger [illegible] finden, wird er durch die erwähnten Leiden sehr oft mehr oder weniger verflüssigt und wässerig (Synchysis). Zugleich erhält er dann gewöhnlich abnorme Beimischungen, nämlich Glaskörperflocken, die [illegible] punkt- und fadenförmig, theils membranös fetzig sein können und [illegible] wohl hauptsächlich durch eingewanderte Lymphkörperchen, Reste von Blutergüssen etc. gebildet werden. Manchmal findet man auch Cholesterinkrystalle und nach Poncet Tyrosinnadeln und Phosphaten (Synchisis scintillans). Nicht selten ist ferner der hintere Theil des Glaskörpers von der Retina durch einen serösen Erguss abgelöst (Glaskörperablösung Iwanoff's). Oft schrumpft der degenerirte Glaskörper (vergl. „Netzhautablösung" pag. 924).

Degeneration und Schrumpfung des ganzen Bulbus, wie sie nach tiefgreifenden Verletzungen oder gewissen Entzündungen (namentlich des Uvealtractus) sich einstellen, bezeichnet man als **Phthisis bulbi**.

Die Schrumpfung des vorderen Abschnittes des Auges, die Phthisis anterior, wird namentlich durch chronische Entzündung des Corpus ciliare (Cyclitis) mit mehr oder weniger starker Mitbetheiligung der anstossenden Iris und Chorioidea herbeigeführt. Dabei wird in einem gewissen Stadium des Processes das Auge abnorm weich und in Folge dessen durch die Musculi recti vierseitig abgeplattet.

Phthisis des ganzen Auges mit ähnlichen Erscheinungen folgt in der Regel eiterigen Entzündungen der Chorioidea mit Vereiterung des Glaskörpers. Diese Entzündung kann entweder durch ektogene Infection (Wunde, Fremdkörper, Hornhautgeschwür) oder durch endogene (pyämische Metastase, Meningitis) veranlasst worden sein. Im Verlaufe des Processes schrumpft das Auge langsam auf einen Bruchtheil seines Volums zusammen.

Die Untersuchung phthisischer Bulbi ergiebt gewöhnlich starke Verdickung der Sklera, Atrophie der Chorioidea und Retina, die manchmal abgelöst ist, oder auch in Folge früherer Vereiterung ganz fehlen kann. Der Glaskörper ist meist auf einen kleinen fibrös degenerirten Rest zusammengeschrumpft. Nach langem Bestande trifft man oft Verknöcherungen an der Stelle des Glaskörpers, so dass der ganze hintere Theil des Bulbus mit spongiösem Knochen ausgefüllt sein kann. Zwischen den Knochenbalken findet sich nebst Gefässen viel Bindegewebe, das unter Umständen Kalkconcremente enthält.

Literatur über Drusen der Glaslamella.

v. *Gräfe's Arch.* 1. *Bd.*
bid. 23. *Bd.* 4.
I., *ibid.* 2. *Bd.*
nghausen, *Handb. d. allg. Pathologie* 1883, *p.* 410.

Literatur über Atrophie des Uvealtractus.

Zehender's klin. Monatsbl. 1881, *Beilageheft.*
. *Gräfe's Arch.* 28. *Bd.*
r, *Handb. v. Gräfe u. Saemisch* 4. *Bd.*

363. **Degenerationen der Retina** stellen sich im höheren Alter
ı welcher Zeit sie an ihrer Durchsichtigkeit Einbusse erleidet,
l die Limitans externa und interna verdickt, die Wandungen
ıtgefässe sklerosirt und mit Fetttröpfchen oder Kalkkörnchen
t werden (Leber). Ferner trifft man in senilen Augen oft aus-
hene **cystoide Degeneration** in den vorderen Partieen der Mem-
ine Entartung, welche über die ganze Netzhaut verbreitet auch
ösung der Retina, nach Verletzungen und bei glaucomatösen Zu-
vorkommt. Die Cystenentwickelung beginnt mit der Bildung
ıer Lücken, welche nach Merkel vorwiegend in der äusseren,
in der inneren Körnerschicht liegen, nach Kuhnt können sie
der moleculären, der Ganglien- und Nervenfaserschicht auftreten.
tehen so allmählich reihenweise neben einander liegende, mit
r communicirende Höhlen, die durch dicke Radiärfasern wie durch
ı von einander getrennt werden und einen flüssigen Inhalt be-
Durch Confluenz können sich Cysten bilden, die mehrere Milli-
Durchmesser haben.

ophie und Degeneration der Retina stellen sich ferner in Folge
her Retinitis (s. diese), nach Hämorrhagieen, bei Netzhautab-
ı, chronischer Chorioiditis, bei hochgradiger Entartung der Retinal-
z. B. nach thrombotischem und embolischem Verschluss derselben
n stärksten werden die nervösen Bestandtheile von der Atrophie
ı, während das Stützgewebe und das Pigmentepithel nicht selten
ıstische Wucherung eingehen. Die Stäbchen und Zapfen erfahren
em Untergang oft eine Quellung und verwandeln sich in keulen-
nförmige Gebilde. Mitunter (namentlich bei Netzhautablösung)
rn sie sich auf das zwei- bis dreifache, verändern ihre Form,
sich an den Enden in mehrere Aestchen oder bilden kugelige und
förmige Gebilde oder stark lichtbrechende faserige Säulen (Leber).
venzellen der äusseren und inneren Körnerschicht, sowie die
ızellen können ferner durch fettige und kolloide Metamorphose
ıde gehen. Bei grossen Blutungen und heftigen Entzündungen
sie bald der Nekrose. Unter Umständen können die sämmt-
ervösen Elemente verloren gehen, so dass an Stelle der Retina
ıe Bindegewebsmembran zurückbleibt.

Pigmentepithel der Retina bleibt bei Chorioidal- oder Reti-
nkungen fast nie unverändert, kann aber auch ohne letztere ver-
e pathologische Veränderungen eingehen. Die Zellen verlieren
ufig ihre regelmässige Gestalt und Pigmentirung. Einzelne ver-
as Pigment ganz, während andere im Gegentheil stärker pig-
werden. Dass die sogenannten Drusen der Glaslamelle nach

Die Netzhautablösung (Solutio s. Ablat...
die Abhebung der Retina von der Chorioidea ode...
Pigmentepithel durch einen flüssigen, gewöhnlich s...
der Regel ein secundärer Vorgang, verursacht durch...
halb der Netzhaut liegen. Durch Veränderung...
(Schrumpfung) kann in seltenen Fällen auch Abl...
ursacht werden. Meist aber handelt es sich 1) u...
Retina von ihrer Unterlage dadurch, dass der ...
schrumpft (LEBER, NORDENSON) oder dadurch, da...
Verletzung zum Theil abfliesst, so dass hierdurch...
mindert wird. Schrumpfung des Glaskörpers tritt...
wissen Entzündungen der Uvea und bei Myopie auf...
häufigste Ursache der Netzhautablösung. Es kann...
Abdrängung der Retina von ihrer Unterlage ...
Dies tritt bei Cysticercus subretinalis oder Tumor der...
Tuberkelwucherung etc.) ein. Dabei kann die Ret...
liegen oder durch einen Flüssigkeitserguss auch n...
gehoben sein. Seltener bewirkt ein subretinales e...
oder Stauungstranssudat oder ein Bluterguss (spont...
Abdrängung der Netzhaut.

Dass der schrumpfende Glaskörper, auch ohne...
bindegewebige Degeneration erfährt, Netzhautablösu...
Stande ist, geht aus den experimentellen Untersuchung...
der nach Einbringen aseptischer Fremdkörper in den...
Kaninchen nach wenigen Tagen ausgedehnte Netzhaut...
sah, welche unter dem Zuge des sich verdichtenden...
Retina entstanden sein mussten.

Unterstützt wird die Ablösung nach LEBER durch...
Retina an der Stelle, wo der Glaskörperzug am s...
wirkt. Durch die Rissstelle, die makroskopisch (op...
einer gewissen Zahl von Netzhautablösungen sich const...
bei den erwähnten Versuchen LEBER's ausnahmslos ei...
Glaskörperraum Flüssigkeit hinter die Retina treten u...
rasch vergrössern.

Die Untersuchungen NORDENSONS bestätigen LEBER's...
dass die chronische Verdichtung des Glaskörpers ohne V...
sichtigkeit zu ausgesprochen lockig-fibrillärer Bescha...
durch die Schrumpfung frei werdende Raum zwisch...

ıdbuch von *Graefe und Saemisch* 5. *Bd.*
, *Ophth. Hosp. Reports VII.*

Literatur über Degeneration der Retina.

in. *Monatsbl.* 1873.
nst, *Ueber die Erkrankungen der Macula lutea der Netzhaut, Diss. Zürich* 1889,
weitere Literatur hierüber.
mpler, *Arch. f. Augenheilk.* 12. *Bd. p.* 141.

Literatur über Ablösung der Netzhaut.

ender's *klin. Monatsbl. XX, Beilageheft und Handbuch von Gräfe u. Saemisch*,
, *wo die weitere Literatur zu finden.*
Die Netzhautablösung, Wiesbaden 1887.

54. Relativ häufig wird der **Sehnerv** von Atrophie befallen, r sowohl primär (genuine Atrophie) als auch secundär nach nnterbrechungen oder Entzündungen des Nerven oder nach Zerler Retina resp. des Auges.

genuine Atrophie des Opticus bietet meist das Bild der grauen tion und charakterisirt sich histologisch dadurch, dass der Seh- er Verlust seines Markes und entsprechender Volumsverringerung durchscheinenden graulichen oder graulichgelben gallertig aus- Strang verwandelt wird, welcher an Stelle der Nervensubstanz ifferente Fibrillen enthält (Leber). Indem das Mark schwindet, sich die Nervenfasern zuerst in blasse, varicöse, marklose Fasern dann ihre Varicositäten verlieren und homogen werden. Im adium trifft man zwischen den Nervenfasern viele Fettkörnchen- amentlich im Chiasma und den Tractus optici. Auch Amyloid- n kommen hier und da vor und zwar ebenfalls mehr in den Partieen. Leber konnte dieselben einmal centralwärts bis in ora geniculata externa und auf die Oberfläche der Sehhügel In weiteren Stadien sind sowohl die gröberen als feineren ebssepten mehr oder weniger verdickt, ebenso die Gefässwände. Bindegewebsproliferation wird aber gewöhnlich vermisst.

graue Degeneration kann zu Beginn inselförmig auftreten und einzelne Partieen des Opticus, des Chiasma und des Tractus en und zwar nicht nur im Sinne des Querschnittes, sondern Längsschnittes. Schliesslich wird indessen die Atrophie meist e.

graue Atrophie kann sich bloss auf den Opticus erstrecken, aber kommt sie zugleich mit grauer Degeneration der Hinter- es Rückenmarkes oder mit multipler Herdsklerose vor (vergl. I § 99). Sie kann ferner auch bei progressiver Paralyse auf-

eitungsunterbrechung im Sehnerven durch Druck (Tumoren, per, Exsudate, Fractur des Canalis opticus) oder durch Conti- nung schreitet von der Stelle der Läsion aus die Atrophie gen das Auge als auch gegen das Chiasma und die Tractus descendirende Atrophie rückt bis zur Retina vor und bringt Nervenfaser- und und Ganglienzellenschicht zum Schwunde, lie übrigen Schichten gewöhnlich ganz normal bleiben. Findet im Gebiete des Tractus statt, so dauert es lange, bis die die Bulbi erreicht. Bei Läsion der Stabkranzfasern und des trums des Opticus kann nach v. Monakow ebenfalls eine I

sie genauer bekannt, ähnlich denen bei grauer Atrophie. A
schwindet zuerst die Markhülle der Nervenfasern. In den späteren
findet man schliesslich bloss noch das bindegewebige Gerüst des
ohne eine Spur der Nervensubstanz. Meist treten dabei Amyloi
chen in geringerer oder grösserer Menge auf.

Die **Degeneration des Sehnerven nach Neuritis** tritt
am Orte der Entzündung auf, kann sich aber, ähnlich wie bei L
unterbrechung, auf- oder absteigend als graue Atrophie weit ü
Nerven ausbreiten. So kann eine Neuritis des Opticusstammes,
sich nicht bis zur Papille erstreckte, diese doch nachträglich zur A
bringen. Soweit die Entzündung im Nerven ausgebreitet gewe
trifft man im Stadium der Atrophie ausser dem Mangel der Nerv
gewöhnlich erhebliche Kernvermehrung, oder es sind ganze Nerven
durch ein kernreiches neugebildetes Bindegewebe ersetzt.

Neuritische Atrophieen können sich nebst der zugehörigen
direnden Degeneration unter Umständen auch bloss auf gewisse
des Nerven beschränken, so z. B. auf einen Theil der oberflä
Faserbündel oder auf einen mehr oder minder grossen Sector des

Aehnlich wie Entzündungen führen auch Geschwülste
Druck und Störung der Circulation Atrophie der Sehnerven herb

Endlich kann eine Atrophie des Opticus auch durch Vers
der Arterien in Folge von Arteriosklerose oder von Embol
ursacht werden.

Mit Rücksicht auf die Atrophie nach circumscripter Neuri
namentlich einige Befunde bemerkenswerth, welche zeigen, dass
Macula lutea gehörenden Fasern in beiden Sehnerven zugleich
zur Degeneration gelangen können, und zwar, wie es scheint, i
ganz circumscripter, im Bereiche dieser Fasern auftretender Neuri
dann auf- und absteigende Degeneration hervorruft. Man find
Foramen opticum gegen den Bulbus hin die axiale Partie des Se
in Degeneration mit Schwund der Nervenfasern, Kern- und Binde
wucherung. Dabei rückt die degenerirte Bündelgruppe gegen den
hin aus ihrer axialen Lage mehr an die Peripherie und zwar sym
in beiden Nerven nach der Temporalseite, so dass sie hinter dem

Literatur über Degenerationen des Sehnerven.

v. *Gräfe's Arch.* 20., 21. *u.* 25. *Bd.*
ın, *Anat. Untersuchungen atrophischer Sehnerven, klin. Monatsbl. f. Augenheilk. XVII,*
rord. Beilageheft.
ɔw, *Arch. f. Psychiatr.* 12., 14. *und* 16. *Bd.*
:, *Ges. Schriften p.* 342.
, *Ueber Kreuzung und Atrophie der Nervi und Tractus optici, v. Gräfe's Arch.*
ld.
ıatom. *Befund von Amaurose, Zeitschr. f. Wiener Aerzte V. Jahrg.*, *und Ueber Com-*
on und den Ursprung des Sehnerven, ebenda VIII.
Zur pathol. Anatomie der Netzhaut und des Sehnerven, Virch. Arch. 10. *Bd.*

iteratur über Degeneration des Maculabündels.

ıber Gesichtsfeld und Faserverlauf im optischen Leitungsapparat, Halle 1884.
., J., *Zur Anatomie und Nosologie der retrobulbären Neuritis (Amblyopia centralis),*
äfe's Arch. 28. *Bd.*
ntoxicationsamblyopie, v. Gräfe's Arch. 32. *Bd.*
. *Gräfe's Arch.* 28. *Bd.*

65. Bei **Kurzsichtigkeit** oder **Myopie** entwirft das Auge nur en Gegenständen deutliche Bilder auf der Netzhaut, während Fähigkeit, das Bild entfernterer Gegenstände deutlich zu pronicht gegeben ist. Daran könnten drei Momente schuld sein: ɔrm starke Krümmung der Cornea oder der Linsenn, 2) abnorm stark brechende Kraft der brechenɘdien, 3) abnorme Länge der sagittalen Augenaxe. ARLT zuerst nachgewiesen hat, ist in der Regel nur das dritte die Ursache. Speciell ist zu bemerken, dass die Cornealkrümi Myopie nicht vermehrt ist. Bei starker Kurzsichtigkeit ist sie ringer als normal (DONDERS). Keratoconus und Cornea globosa ıen allerdings unter Umständen auch Myopie, aber die gewöhnırzsichtigkeit hat mit solchen Hornhautveränderungen nichts

ɘbliche **pathologische Veränderungen** treten im kurzsichtigen ɘist erst in späteren Jahren auf, doch kann hochgradige Myopie der Jugend das Auge stark alteriren, und in späterem Alter Degenerationen niemals aus. Mit der abnormen Verlängerung ɔus geht naturgemäss eine Dehnung und zum Theil eineVerseiner Membranen Hand in Hand, wobei namentlich der hintere Auges, die Gegend der Macula lutea und des Opticus der Sitz sbuchtung sind. Dieselbe ist meist eine gleichmässige, so dass : Eiform mit gleichmässiger Rundung des hinteren Poles erhält, ın sich an letzterem eine bestimmte Partie und zwar namentlich nd zwischen Opticus und Macula lutea in Form eines Staphysbuchten. Im einen wie im andern Fall kann eine Verlängeer Bulbusaxe bis auf 30 und mehr Millimeter zu Stande während das normale Auge eine Länge von 22—24 mm besitzt. Grund dieser Ausbuchtung des hinteren Bulbus-Abschnittes ist, ir noch nicht genau. Am ehesten würde eine Resistenzverminde-Sklera den Process erklären. So viel ist sicher, dass am Pol bei sehr starker Kurzsichtigkeit die Sklera oft papierdünn ɘm entsprechend atrophirt auch zum Theil die abnorm gehorioidea und das Pigmentepithel, weshalb stark kurzAugen in der Regel einen schwach pigmentirten Augenhintergrund

besitzen. An der temporalen Seite des Opticus **atrophirt** ausserdem die Chorioidea sehr oft total und zwar zuerst in **Form einer** dem temporalen Opticusrand anliegenden, ophthalmoskopisch **durch helle Färbung** erkennbaren Sichel. Bei wachsender Kurzsichtigkeit **nimmt** sie gewöhnlich an Breite zu und wird zum Halbmond oder **Meniscus** s. Conus und bei höheren Graden der Störung zum sog. **Staphyloma posticum**. Mit starker Ausbuchtung der Sklera ist gewöhnlich eine **Schiefstellung** des Sehnervenendes verbunden, so dass dasselbe bei der Beobachtung von vorn senkrecht-oval statt rund erscheint (Fig. 450). Grosse Staphylome zeigen bei der Besichtigung mit dem Augenspiegel eine bläulich-weisse glänzende Färbung (Farbe der Sklera), indem dort von der Chorioidea mit Ausnahme vielleicht einzelner Gefässe oder einiger kleiner Pigmentinseln nichts mehr zu sehen ist. Oft wird der Rand des Meniscus oder des Staphyloms durch Pigmentwucherung in Form eines schwarzen Saumes begrenzt.

Fig. 450. Veränderung des Augenhintergrundes bei starker Myopie.

Das Staphylom umfasst die halbe oder auch die ganze Circumferenz des Opticus (Fig. 450 **Ringstaphylom**), kann sich auch gegen die Macula hin vorschieben und hier mit **ähnlichen** atrophischen Stellen, die schon früher entstanden und ophthalmoskopisch als weisse rundliche oder unregelmässig begrenzte Flecken bemerkbar sind, confluiren. Die genannten Flecken bilden gewöhnlich **das Endglied** einer Reihe von pathologischen Veränderungen der **Maculagegend**, die man unter dem Namen **Chorioiditis postica** zusammenzufassen pflegt, obgleich hauptsächlich die Retina erkrankt und es **noch nicht** sicher ist, dass alle diese Veränderungen, wie abnorm **starke oder unregelmässige** Pigmentirung der Maculagegend, Blutungen daselbst und atrophische hellere kleinere und grössere Fleckchen etc. (Fig. 450), auf entzündlichen Vorgängen beruhen. Es ist wahrscheinlich, **dass auch** Stauungen in den Gefässen, sowie Zerrungen und Verschiebungen **der** Membranen und dadurch bedingte Degenerationen bei der **Maculaerkrankung der Myopen** eine grosse Rolle spielen.

Ganz charakteristisch für maligne Formen der **Myopie** sind ferner Glaskörperflocken und Glaskörperverflüssigung, **denen dann oft** Katarakt oder Netzhautablösung nachfolgt.

Die **Hypermetropie** charakterisirt sich durch **abnorme** Kürze der sagittalen Augenaxe und führt nicht zu tieferen **pathologischen** Veränderungen der Gewebe des Auges.

Was die feineren Veränderungen des hinteren Staphyloms der Myopen betrifft, so ist zu erwähnen, dass nach Kuhnt an der Stelle des

s die Chorioidea total atrophirt sein kann, so dass nur die Glas-
a mit einem Minimum faserigen Gewebes der Sklera fest anliegt.
. indessen die Aderhaut auch bloss partiell, d. h. in ihren inneren
n (Choriocapillaris und Schicht der kleinen Gefässe) atrophiren.
ina, welche dem atrophischen Theil der Chorioidea anliegt, fehlen
ich das Pigmentepithel, die Stäbchen und Zapfen sowie die äusseren
Ferner fand KUHNT bei progressiver Myopie zudem an einzelnen
ine wirklich entzündliche Infiltration der Randzone der Chorioidea.
eigenthümliches Verhalten der Retina bei myopisch-staphylomatösen
wurde von JAEGER und NAGEL ophthalmoskopisch und in neuerer
. WEISS und CARL THEODOR Herzog in BAYERN anatomisch beob-
Es kann nämlich durch den Zug, der von der Ausbuchtung zwischen
und Macula auf die angrenzenden Membranen ausgeübt wird, an
len Seite der Sehnerven-Papille die Retina und Chorioidea auf
aufgezogen werden, so dass eine sogen. Supertractionssichel auf
icus entsteht. Der letztgenannte Autor fand, dass an der über
nerv liegenden Retina Stäbchen und Zapfen fehlen und dass auch
ierschichten alterirt sind.
s die Maculaerkrankung der Myopen betrifft, so fand LEHMUS an
e eines intra vitam beobachteten dunklen Pigmentflecks, der die
utea einnahm, im Bereiche der Chorioidea das Stroma sehr stark
rt und die Gefässe ausgedehnt. Im Bereich der Retina war
Hyperplasie des Pigmentepithels sichtbar, wobei dasselbe im
des Herdes in mehrfachen Schichten übereinander lag. Zwischen
ind Retina endlich war ein flaches gelatinöses Exsudat vorhanden,
prechend der Mitte des Herdes am dicksten und (abgesehen von
ellen) zellenlos war. — WEISS fand bei mehreren Augen die Ader-
ientlich im Bezirk des hinteren Poles verdünnt, mit zelliger In-
durchsetzt, innig mit der Sklera verwachsen und stellenweise
der Retina fest verlöthet. Bei umfangreicherer Erkrankung des
zirkes kann es auch zu completer Atrophie der Chorioidea in
oder kleinerer Ausdehnung kommen.

Literatur über Myopie.

rankheiten des Auges, 3. Bd., und Ueber die Ursachen und die Entstehung der
chtigkeit, Wien 1876.
or, Herzog in Bayern, Mittheil. aus der Universit.-Augenklinik zu München 1882.
nomalien der Refraction, Wien 1866, p. 309.
ein Arch. 1. Bd
Gräfe's Arch. 15. Bd.
ender's klin. Monatsbl. 1881, Beilageheft.
ie Erkrankung der Macula lutea. Diss. Zürich 1875.
el's Mittheilungen 3. Heft, 1882.

ulationsstörungen, Anämie, Hyperämie, Blutungen, Oedem.

6. Die ausserhalb der Bulbuskapsel liegenden Gefässe der Lider,
va, Sklera etc. sind einer abnorm starken oder schwachen, rasch
len Füllung leichter unterworfen als die innerhalb des Bulbus
der Uvea und Retina, weil letztere unter dem Einfluss des
ren Druckes stehen. Indem dieser die Bulbuskapsel in normaler
; und Rundung erhält, lastet er auch auf den innerhalb derselben
Gefässen und wirkt einer abnorm starken Füllung der Uveal-
algefässe, sei diese durch Congestion oder durch Stauung be-

dingt, erheblich entgegen. Dadurch leistet er allerd
auch einer abnorm schwachen Füllung der intrab
schub, z. B. dann, wenn der Gesammtblutdruck si
Momente die Blutzufuhr zum Auge erschweren. F
des Blutes aus dem Auge und der Orbita sorgen
malen Verhältnissen zwei durch Anastomosen verb
von denen die grössere durch den Sinus cavernosus
die Vena facialis anterior (SESEMANN) geht.

Hyperämie im Bereich der extrabulbären Entzündungen abgesehen, zunächst bei pathologis des intraocularen Druckes (Glaukom) vor vorderen Ciliarvenen. Sie beruht darauf, dass di schief durch die Sklera tretenden Venae vorticosae intraocularen Druck verengt werden, so dass das C so stärker durch die vorderen Ciliarvenen abfliesst.

Eine abnorme Füllung der Gefässe der Orbit Morbus Basedowii (KOEBEN, REITH, ROMBERG) als pulsirender Exophthalmus bezeichneten s bei welcher der Bulbus stark vorgetrieben wird und pulsatorische Bewegung in der Richtung der Orbit sache dieser Vortreibung (Protusion) und des Puls enorme Ausdehnung der Venen der Orbita, namentl mica superior und ihrer Aeste, welche nach SATTLER Fälle auf eine Ruptur der Carotis interna im Sinu zuführen ist, wodurch das arterielle Blut in die in einmündenden Venen sich ergiesst.

Die **Hyperämie der intrabulbären Gefässe** bloss im Bereich der Iris, der Retina und an dem C optici) constatiren, während der Nachweis einer abn füllung der Chorioidea sowohl intra vitam als auch n Schwierigkeiten hat und oft unmöglich ist. Die m wahrnehmbare rothe Färbung des Augenhintergrun vom Sehpurpur der Retina) von den Blutgefässen Retina herrührt, wird durch die mehr oder weniger des Retinalpigmentepithels und der Chorioidea indivi Je pigmentreicher das Auge, um so mehr geht di Augengrundes in eine grau-rothe bis grau-braune ü Pigmentirung dagegen giebt die deutlich sichtbare sammen mit den gröberen Chorioidalgefässen dem A haft rothe Färbung und dabei anscheinend abnorme

Deutliche Hyperämie der Iris (nur bei hell makroskopisch wahrnehmbar) ist gewöhnlich nur bei oder als Folge von Neubildungen im Irisstroma zu

Am Sehnerv wird nicht-entzündliche stärkere d. h. eine mit dem Augenspiegel wahrnehmbare stärk lich der nasalen Hälfte der Papille hier und da in Anstrengung der Augen durch feine Arbeit beobach Röthung selten bei rasch wachsender Kurzsichtigkeit

Stärkere Hyperämie der Papille oder der Reti gewöhnlich entzündlicher Natur.

Bei Stauungshyperämie sind die Retinal gefüllt, verbreitert und geschlängelt, während die schmäler als normal sind. Das stauende Moment lie

ven-Papille, sei es, dass dieselbe geschwellt und entzündet ist oder
'urch abnorm erhöhten intraocularen Druck (Glaukom) die Vena
is retinae comprimirt und dadurch der venöse Abfluss gehemmt
Bei Stauung im Bereich der oberen Hohlvene tritt eine Stauung
Retinalvenen aus den Eingangs erwähnten Gründen gewöhnlich
ein, doch sollen bei Emphysematikern nach FÖRSTER und LITTEN
elten die Retinalvenen stark geschwellt sein.
ochgradige Ausdehnung der Retinalarterien und Venen wurde da-
in einigen Fällen von angeborenen Herzfehlern und Pulmonal-
mit allgemeiner Cyanose beobachtet (KNAPP, LEBER, LIEBREICH,
). Bedeutende Stauung mit zahlreichen Hämorrhagieen kommt
bei Thrombose der Vena centralis retinae vor (MICHEL).
hr selten sind Varicositäten der Netzhautvenen. Sie
bei Glaukom von LIEBREICH und PAGENSTECHER beobachtet und
ı nach des Letzteren Untersuchungen wohl auch auf Gefässsklerose,
len mit der durch das Glaukom bedingten Stauung.

Literatur über Circulationsstörungen im Auge.

Handb. von Gräfe u. Saemisch 7. Bd.
h, *v. Gräfe's Arch.* 29. *Bd.*
'erhandl. des nat.-hist. Vereins zu Heidelberg II.
I.-D. Berol. 1855.
indb. von Gräfe u. Saemisch 5. *Bd.*
. *Atlas der Ophth. Taf. IX Fig.* 3 *u. Taf. XI Fig.* 1.
dmonalstenose, Berl. klin. Wochenschr. 1882 *Nr.* 28 *u.* 29, *und Emphysem, ibid.*

'hrombose der Centralvene, v. Gräfe's Arch. 24. *Bd.*
her, *v. Gräfe's Arch.* 17. *Bd.*
d. Times and Gaz. 1865.
und Henoch, *Klin. Wahrnehmungen und Beobachtungen, Berlin* 1851.
'andb von Gräfe u. Saemisch 6. *Bd.* (*enthält die gesammte Literatur des pulsirenden*
hthalmus).
. *Arch. f. Anatomie, Phys. u. wiss. Med.* 1859.

567. **Anämie** des Auges erlangt namentlich im Bereich des
und der Retina hohe Bedeutung und kommt auch bloss hier
ich genauer zur Beobachtung.
gemeine Anämie hat nur dann, wenn sie ganz stark ist, eine
verminderte Füllung der Retinalgefässe zur Folge. Dabei wird
nervenpapille blass, die Retinalarterien verengen sich stark, und
e Venen nehmen etwas an Durchmesser ab, können aber auch
nständen eher etwas verstärkte Füllung zeigen.
Anämie nach starken Blutverlusten, besonders solchen des In-
tractus und des Uterus etc. kann an einem oder (häufiger) an
ugen der Sehnerv und die Retina intensiv erkranken und zwar
es sich (ZIEGLER) im Wesentlichen um eine fettige Entartung,
ksten da, wo der Sehnerv durch die Lamina cribrosa tritt. Es
ich hier wie auch in den Markscheiden der Nervenfasern des
Opticus eine Menge grösserer und kleinerer Fetttröpfchen im
In der Netzhaut erkrankt wesentlich nur die Nervenfaser- und
zellenschicht, am stärksten in der Umgebung der Papille (fettige
g der Stützzellen und der nervösen Elemente, die dabei von
chen mehr oder minder erfüllt werden). Es handelt sich offenbar
mische Degeneration. — Später können in Retina und Opticus
enfasern vollständig schwinden und Bindegewebe Platz machen
ERG).

Die bei Vergiftung mit Chinin und Natron salicylicum mehrfach beobachtete Anämie der Retina beruht wohl darauf, dass durch die Vergiftung der Blutdruck sinkt, und dass danach die unter dem intraocularen Druck stehenden Retinalgefässe mangelhaft gefüllt werden (Brunner).

Den höchsten Grad der Netzhautischämie beobachtet man bei der nicht allzu selten, meist in Folge von Klappenfehlern, Endocarditis, Aneurysma der Aorta oder Arteriosklerose vorkommenden Embolie der Arteria centralis retinae. Der Embolus verschliesst meist den Arterienstamm vor seiner Verzweigung auf der Papille, doch kann auch einer seiner Zweige verlegt werden. Kurz nach der Embolie beobachtet man mit dem Augenspiegel fast vollständiges Leerwerden der Retinalarterien, so dass sogar die grösseren Aeste derselben nur noch einen [illegible] Blutfaden enthalten, während die mittleren und feineren Verzweigungen gewöhnlich gar nicht mehr sichtbar sind. Die Venen sind [illegible] in der Nähe der Papille und auf dieser selbst verschmälert, aber weniger als die Arterien, und nehmen gewöhnlich gegen die Peripherie hin an Breite zu. Die Opticus-Papille erscheint blass, mit scharfen Grenzen. Nach einiger Zeit stellen sich eine allmählich zunehmende Füllung der Arterien und der Venen, sowie eine starke weissliche Trübung der Retina ein, welche ihren Sitz rings um den Sehnerv und die Fovea centralis herum hat. Dadurch wird einerseits die Grenze der Papille verschleiert, anderseits erscheint die ganze Maculagegend und Umgebung milchig weiss getrübt, und inmitten dieser Trübung erscheint dann ein kirschrother Fleck, dessen Centrum der Fovea entspricht, und der etwas grösser ist als diese. Da nämlich an Stelle der Fovea und ihrer unmittelbaren Umgebung die Retina normaler Weise stark verdünnt ist, scheint hier die Chorioidea durch und es wird ihre rothe Färbung durch Contrast gegenüber der stark getrübten Retina noch verstärkt. Kleine Blutungen treten ab und zu in der Retina in der Nähe der Papille auf. Grössere Blutungen scheinen durch den intraocularen Druck, welcher der Rückströmung des Blutes in den Retinalvenen entgegenwirkt, verhindert zu werden.

Die Trübung und der rothe Fleck können erst nach mehreren Tagen oder Wochen auftreten. Später verliert sich die Trübung wieder. Die Gefässe werden wieder schmäler, weil sie sammt der Retina und der Papille atrophiren. Letztere wird dabei weiss, oft sehnig glänzend, behält aber scharfe Grenzen.

Bei Verlegung eines Astes der Centralarterie durch Embolie (Knapp, Landesberg) oder durch syphilitische Arterienerkrankung (Haab) treten im anämischen Bezirk entweder nur eine Trübung der Retina, sowie eine starke Füllung und Schlängelung der Venen, oder aber auch Blutungen auf.

Dasselbe Bild wie bei Embolie kann durch Thrombose der Carotis communis und der Carotis interna verursacht werden (Michel). Auch muss angenommen werden, dass Thrombosirung des Stammes der Centralarterie (z. B. bei syphilitischer Erkrankung derselben) das gleiche Bild producirt wie die eben beschriebene Embolie.

Bei Opticus- und Netzhautatrophie pflegt sich im Laufe der Zeit eine hochgradige Verschmälerung der Retinalgefässe einzustellen, bis schliesslich der in demselben enthaltene Blutfaden ganz verschwindet. Es beruht dies auf einer allmählich eintretenden Gefässobliteration, wobei die Gefässwände sich verdicken können.

Literatur über Anämie der Retina.

:, *Ueber Chininamaurose*, *I.-D. Zürich* 1882.
Diese Arbeit enthält die gesammte Literatur über Ischämie der Retina bei Chinin- und Salicylsäurevergiftung.
Handb. von Gräfe u. Saemisch 7. *Bd. p.* 64.
Alf., *v. Gräfe's Arch.* 8. *Bd.*
us, *Zehender's klin. Monatsbl.* 1866.
nd, *Zehender's klin. Monatsbl.* 1866.

teratur über Anämie der Retina nach Blutverlust.

erg, *Zeitschr. f. klin. Med. IV.*
Beitr. zur path. Anat. 2. *Bd.*, *wo die gesammte übrige Literatur.*

Literatur über Embolie und Thrombose der Netzhautgefässe.

Ueb. d. Embolie der Art. central. Retinae, Leipz. 1891 (*wo pag.* 81 *u. ff. die weitere* *ratur*).
. *Helmholtz'sche Festschrift, Stuttgart* 1891. *Arteriitis syphilitica.*
Arch. f. A. u. O. 1. *Bd.*
erg, *Arch. f. A. u. O.* 4. *Bd.*
Handb. von Gräfe u. Saemisch 5. *Bd. p.* 544.
. *Helmholtz'sche Festschrift. Embolie.*
Sitz.-Ber. der phys.-med. Ges. Würzburg 1881 *N.* 6.

368. **Blutungen** im Bereiche des Sehorganes treten zunächst **Traumen** der verschiedensten Art auf, und es kann unter Um- n schon ein heftiger Schlag oder ein Stoss gegen das Auge zu Durchsetzung des Kammerwassers oder des Glaskörpers mit Blut Häufiger reisst die Chorioidea ein, namentlich in der Umgebung pticus, wobei auch an die Rissstelle angrenzende Theile der dea und der Retina blutig infiltrirt werden.

ontane Blutungen kommen namentlich in der Conjunctiva und seltener in der Chorioidea vor.

lutungen in die Conjunctiva kömen schon bei starker Stauung iete der oberen Hohlvene, wie sie bei heftigem Husten, Brechen, ischen Anfällen und bei Heben schwerer Lasten vorkommt, auf- wobei sich das Blut gewöhnlich unter die Conjunctiva Bulbi er- (Hyphaema conjunctivae) und mehr oder minder grosse Flecken bildet. Bei alten Leuten, die an Gefässatherom, an Herz- und Herzhypertrophie leiden, treten Blutungen zuweilen auch esondere Veranlassung auf und bilden dann oft Vorläufer von itungen.

utungen in die Chorioidea sind selten und treten meist solitär nnen indessen einen bedeutenden Umfang erreichen. Sie kommen lich bei anämischen Individuen, sowie im höheren Alter vor.

utungen in. die Retina können bei hochgradigen Stauungen) und Entzündungen der Netzhaut auftreten, sind aber häufiger von sklerotischer, atheromatöser, fettiger, amyloider (Alt) oder r (Oeller) Degeneration der Gefässe, sowie von Diabetes und phritis, von leukämischer und einfacher Anämie und führen zu hämorrhagischen Fleckung der Retina, welche gewöhnlich als itis haemorrhagica bezeichnet wird.

i atheromatöser Entartung der Gefässe sind die Blu- gewöhnlich auf ein Auge beschränkt, treten aber multipel auf, kann die Retina von zahllosen kleinen, zum Theil confluirenden, hen bis dunkelrothen und schwärzlichen Flecken durchsetzt sein.

Bei Diabetes mellitus und D. insipidus (GALEZO[...]
treten sowohl disseminirte Blutungen als auch kleine weisse De[...]
rationsherde auf, welche den Herden der BRIGHT'schen Retinitis äh[...]
sehen. Dabei kommt es oft zu Glaskörpertrübungen, deren Quelle g[...]
falls Blutungen aus Netzhautgefässen sein dürften.

Bei Nephritis treten neben anderen Veränderungen (s. BRIGHT[...]
Retinitis) theils streifige, theils rundliche Blutungen auf.

Bei Leukämie kommen Netzhautblutungen etwa in einem D[...]
der Fälle (LEBER) vor und betreffen dann meist beide Augen. Da[...]
bilden sich zuweilen auch noch weisse Flecken, welche theils auf[...]
cöser Hypertrophie der Nervenfasern (v. RECKLINGHAUSEN), theil[...]
Infiltration mit Lymphkörperchen, theils auf fettigen Degeneratione[...]
ruhen. Besonders charakteristisch sind weissgelbe rundliche, leicht[...]
die Retinaloberfläche prominirende Herde mit hämorrhagischem Hof[...]
meist im vorderen Theile der Retina, oder auch in der Gegend[...]
Macula lutea liegen, gemischt mit kleinen, rundlichen Hämorrha[...]
Die hellen Herde bestehen aus Anhäufungen von weissen und r[...]
Blutkörperchen. Die grossen Herde nehmen die ganze Dicke der R[...]
ein, die kleineren sitzen in den inneren Schichten. DEUTSCHMANN [...]
ausser den Blutungen Hypertrophie der Radiärfasern und sklerotisch[...]
dickte Nervenfasern.

Bei Betrachtung mit dem Augenspiegel sind die Gefässe helle[...]
normal, die Venen rosenroth, die Arterien hellorange und der g[...]
Augenhintergrund fällt durch hellgelbrothe Färbung auf. Die V[...]
sind meist weit und manchmal durch weisse Streifen seitlich begr[...]
welche von einer Anhäufung von Leukocyten herrühren. MICHEL [...]
in einem Falle Thrombose der Vena centralis, in einem anderen Th[...]
bose der Vena ophthalmica superior.

Bei hochgradiger perniciöser Anämie kommen Netzh[...]
blutungen fast ausnahmslos vor, und es kann die Retina das ei[...]
Organ sein, wo Blutungen auftreten. Die Blutungen sind hellroth[...]
streifig oder rundlich, bald nur punktförmig, bald grösser, die P[...]
blass, die Venen stark ausgedehnt und geschlängelt. Ab und zu w[...]
auch einzelne weisse Flecken beobachtet, und es können auch die gr[...]
Hämorrhagieen ein weisses Centrum haben. Die Blutungen liegen i[...]

ısser bei den bisher genannten Krankheiten kommen Retinal- ;en noch bei **Purpura**, **Phosphorvergiftung** (NIEDER- , LITTEN), **Intermittens** (v. KRIES) und bei **Leberkrank- n mit Ikterus**, sowie bei ausgedehnten **Hautverbrennungen** WAGENMANN) vor.

s ausgetretene Blut wird sowohl in der Retina als in der Con- ı mit der Zeit wieder resorbirt, wobei meist keine erheblichen ɜrungen zurückbleiben, doch kann eine dichte Infiltration der mit Blut zu Gewebsatrophie führen.

teratur über Degenerationen der Bulbusgefässe bei Blutungen.

loıde Degeneration, Compend. d. norm. u. path. Histol. d. Auges.
., *Thrombose der vena central. ret., Zehender's klin. Monatsbl.* 1878.
ındb. von Gräfe und Saemisch 5. *Bd. pag.* 531.
rhandl. d. Naturf.-Gesellsch. zu Freiburg i. B. IV.
'hrombose der vena central. ret., v. Gräfe's Arch. 34. *Bd.*
yaline Degeneration, Virch. Arch. 86. *Bd.*
:her, *v. Gräfe's Arch.* 17. *Bd.*
ntralbl. f. Augenheilk. Nov. 1883.

eratur über Retinaveränderungen bei Leukämie.

ınn, *Zehender's klin. Monatsbl. XVI.*
ər, *Virch. Arch.* 78. *Bd.*
ıender's klin. Monatsbl. VII.
eutsches Arch. f. klin. Med. XXII.
Gräfe's Arch. 24. *Bd.*

Literatur über Retinablutungen bei Anämie.

'orrespbl. f. Schweizer Aerzte 1872.
'tzungsber. der ophth. Gesellsch., Zehender's klin. Monatsbl. XII.
?. Gräfe's Arch. 24. *Bd.*
berkrankheiten), *Zeitschr. f. klin. Med. V*; *Dtsch. med. Wochenschr.* 1882, *und Berl. Wochenschr.* 1879.
l. Centralbl. 1875.
, *Die progressive perniciöse Anämie etc., Diss. Zürich* 1877.
ıer, *Zur Aetiologie und symptom. Bedeutung der Retinalapoplexieen, I.-D. Zürich* 1882.
'olkmann's Samml. klin. Vortr. N. 100.
ehender's klin. Monatsbl. 1880.
Virch. Arch. 79. *Bd.*
ɑn, *Deutsches Arch. f. klin. Med. XIII.*

atur über Netzhautblutungen bei Verbrennungen.

ındriss d. Augenheilkunde.
ın, *v. Gräfe's Arch.* 34. *Bd.*

›9. **Oedem** tritt an den **Lidern** am häufigsten bei Hydrops von Morbus Brightii sowie bei Trichinosis auf. An der **Con- ·a** kommt dasselbe besonders im Bereich der Conjunctiva bulbi ıannte **Chemosis** vor und zwar sowohl in Folge von eiterigen ıngen der Lider (besonders bei Hordeolum tarsale) oder der ›a und des Corpus ciliare, als auch bei purulenter Irido- tis, bei beginnender Entzündung des ganzen Bulbus (Panophthalmie) Entzündung der Conjunctiva selbst (gonorrhoische Blennorhoe). pyämischer Thrombose des Sinus cavernosus und der Orbital- ırde starke Chemosis beobachtet (LAWSON TAIT).

intrabulbären Gewebe zeigen nur selten eigentlich ' 'eränderungen, doch kommen bei Entzündungen und S

an der Papille ödematöse Schwellungen dieser selb
zenden Retina vor. Mitunter wird auch die cyst
Retina (§ 363) als Oedem (IWANOFF) bezeichnet.
haut rechnet LEBER auch die von ihm beschrieben
chenschicht, welche in Verbindung mit seichter N
kommt. Die Stäbchenschicht ist dabei in grösser
eine dünne Flüssigkeitsschicht von der Limitans ex

Literatur über Bindehautö

Burnett, *Arch. f. Augenheilk. X.*
Lawson Tait, *Edinburgh Med. Journ. CLXV.*
Schiess, *Zehender's klin. Monatsbl.* 1872.
Zehender, *Zehender's klin. Monatsbl.* 1870.

IV. Die Entzündungen des Au

1. Entzündung der Augenl

§ 370. Entzündung der Augenlider, **Blephar**
sten am Lidrande (Blepharitis ciliaris) auf, wobei
gebung der Cilien sowie die verschiedenen Drüsen,
sich an dem Entzündungsprocess betheiligen. Je na
kann man verschiedene Formen unterscheiden, welc
Ekzem und Acne bezeichnet.

Die **Seborrhoe** (Bleph. squamosa) ist am h
erscheinung einer über den behaarten Theil der Ko
als Seborrhoea sicca oder Pityriasis furf
(§ 176 II. Bd. dieses Lehrb.) bezeichnete Erkranku
zunächst durch die Bildung von Schuppen, welche
Lidrand bedecken, ausgezeichnet. Gleichzeitig ist
geschwellt und verdickt, das periglanduläre Gewel
laufe der Erkrankung fallen die Cilien aus, die na
immer dünner, kürzer und weniger pigmentirt, un
wird schliesslich gar nicht mehr wieder ersetzt, so
nur noch eine dünne Reihe von Wollhärchen der
besäumt. Unter den Schuppen kommt es oft zu
obersten Hornschicht der Epidermis.

Bei jugendlichen Individuen trägt die Erkran
weilen mehr den Charakter der Seborrhoea ole
gelbliche Talgkrusten zwischen den Cilien anhäufen.
in der Regel den kleienartigen Schüppchen Platz.

Das **Ekzem des Lidrandes** (Bleph. ulcerosa)
Pusteln (vergl. § 150) charakterisirt, in deren Geb
weilen auch der Papillarkörper zu Grunde geht, so
liche Geschwüre bilden, die zwischen den Cilien
wöhnlich mit Krusten und Borken bedeckt und trete
derselben zu Tage. Wenn sie in die Tiefe greifen
so gehen an Stelle derselben die Cilien zu Grunde
so dass auch später noch Lücken in der Cilienreih
krankung sichtbar bleiben.

Die **Acne der Lider** schliesst sich in ihrer
an die Acne anderer Theile der äusseren Haut (§
den Talgdrüsen der Cilien, sowie in deren Umgebu
bälgen ihren Sitz. Die knötchenförmigen Entzündu

h als **Hordeolum** oder **Gerstenkorn** bezeichnet. Sie können
Einbringen von Staphylococcus pyog. aureus in den Conjunctival-
instlich erzeugt werden (Haab).
ht die Entzündung von den Meibom'schen Drüsen aus, so liegt
ltrationsherd im Tarsus (Hordeolum Meibomianum) und
eine bedeutendere Grösse als bei dem gewöhnlichen Hordeolum.
ocess bedingt danach eine knotenförmige Verdickung des Tarsus,
einem Theil der Fälle vereitert.
rd der Ausführungsgang der Drüse verlegt, so kommt es zu
erhaltung und anhaltender Entzündung und damit zu der Bildung
iger, als **Chalazeum** bezeichneter Knoten, welche aus weichem,
hem, stellenweise von Riesenzellen durchsetztem Granulationsge-
estehen und im Centrum seröse oder schleimig-eiterige Flüssigkeit
hselnder Menge enthalten. Die Bildung steht genetisch dem
n nahe, doch treten die entzündlichen Gewebsveränderungen weit
hervor als bei jenem. Dem Chalazeum voran geht in der Regel
tivalkatarrh (Haab). Wahrscheinlich verursacht dieser eine noch
iher bekannte Infection der Meibom'schen Drüsen.
tzündung des Tarsus ist selten und kommt am ehesten bei
lose und Syphilis zur Beobachtung.

2. Die Entzündungen der Conjunctiva.

71. Die Entzündungen der Conjunctiva lassen sich in zwei
trennen, nämlich in solche, welche gewöhnlich diffus sich über
ze Schleimhaut ausbreiten, und solche, die mehr Neigung zur
abgegrenzter, solitärer oder multipler Herde besitzen. Zu letz-
hören das Ekzem sowie die syphilitischen und tuberculösen Ent-
en, zu ersteren die verschiedenen Formen des Katarrh's, die
, die diphtheritische, die gonorrhoische und die trachomatöse
ıtzündung.
einfache Katarrh der Bindehaut des Auges, die **Conjunctivitis
alis**, führt wie der Katarrh anderer Schleimhäute zu Schwellung
kerer Röthung der Mucosa, wobei im ersten Stadium der Er-
g serös-schleimiges, später schleimig-eiteriges Secret producirt
Die Conjunctiva der Lider, namentlich der Umschlagfalte, in
die Schleimhaut von den Lidern auf den Bulbus hinübergeht,
den späteren Stadien des Katarrhes gewöhnlich etwas längsfaltig
h (papilläre Schwellung), und es rührt dies davon her, dass die
zwischen den mannigfach sich kreuzenden feinen Rinnen, die im
ustand dort vorhanden sind, sich durch Zunahme der Lymph-
nd stärkere Füllung der Gefässe verdickt, wodurch feine papillen-
auhigkeiten gebildet und die Epithelrinnen vertieft werden. Der
Katarrh kann schon bei Neugeborenen vorkommen und zu Ver-
ıg mit Blennorrhoe Veranlassung geben.
Krup der Conjunctiva ist selten und befällt meist die Schleim-
Lider, seltener die des Bulbus. Das membranöse Krupexsudat
h leicht von der Mucosa abheben, die unter demselben Röthung
rflächlichen Verlust des Epithels, dagegen keine tiefergehenden
verluste zeigt.
der **Diphtheritis der Conjunctiva** wird die Conjunctiva in
ue, feste, trockene Masse umgewandelt und es nekrotisirt nicht
s Epithel, sondern auch das Schleimhautgewebe. Nach eiteriger

Abstossung der mit dem diphtheritischen Exsudat durchsetzten Gewebs-partieen findet sich daher an Stelle derselben ein Substanzverlust, der später durch Granulations- und Narbengewebe ausgefüllt wird.

Die Diphtheritis der Conjunctiva führt leicht zu Erkrankung der Cornea, indem diese sowohl am Rande, als im Centrum von Geschwüren ergriffen werden kann, welche eine eigenthümlich gelbliche oder grau-bräunliche Färbung zeigen, so dass der Gedanke nahe liegt, es handle sich dabei um eine Invasion von Mikroorganismen in das Gewebe der Cornea. Immerhin ist im Auge zu behalten, dass die Cornea durch die nekrotisirende Infiltration der sie umgebenden Conjunctiva in ihrer Ernährung beeinträchtigt wird und schon in Folge dessen zu Verschwärung tendirt.

Durch Infection der Conjunctiva mit Genital- oder Augensecret, das Gonokokken (vgl. I. Bd. § 161) enthält, entsteht die Augenblennorrhoe der Neugeborenen und die gonorrhoische Conjunctivitis älterer Kinder und Erwachsener, ein heftiger Entzündungsprocess unter dem Bilde eines sehr starken eiterigen Katarrhs, der oft secundär zur Zerstörung der Hornhaut führt. Die Schleimhaut selbst erfährt nicht, wenn sie noch so sehr durch Volumszunahme, Faltung des Uebergangs-theiles, papilläre Schwellung des Lidtheiles, Infiltration und Oedem der Skleralbindehaut alterirt wird, doch keine bleibenden narbigen Veränderungen, ausser wenn sich diphtheroide Infiltration hinzugesellt, was hie und da, namentlich bei Erwachsenen vorkommt. Sehr oft wird durch das massenhafte eiterige Secret die Cornea arrodirt, bei Neugeborenen vorzugsweise in der Mitte, bei Erwachsenen eher in den Randpartieen, und das dadurch entstehende eiterige Geschwür hat grosse Neigung, in die vordere Kammer durchzubrechen und die ganze Cornea zu zerstören.

Das Eindringen der Kokken in die oberflächlicheren Schichten der Schleimhaut hat eine sehr starke Lymphzellen-Infiltration derselben zur Folge und die auswandernden, das Secret liefernden Zellen heben das Epithel grossentheils ab. Dasselbe regenerirt sich dann zunächst als Plattenepithel (Bumm).

Literatur über Krup und Diphtheritis der Conjunctiva.

v. Arlt, *Klin. Darstellung der Krankheiten des Auges.*
Horner, *Gerhardt's Handbuch der Kinderkrankheiten* 5. *Bd.* 2. *Abth. pag.* 269.
Hulme, *Krup, Med. Times and Gaz.* 1863.
Knapp, *Krup. Arch. f. Augenheilk.* 12. *Bd.*
Manz, *Krup. Arch. f. A.* 14. *Bd.*

Literatur über Blennorrhoea neonatorum und über gonorrhoische Blennorrhoe.

Bumm, *Der Mikroorganismus der gonorrhoischen Schleimhauterkrankungen „Gonococcus-Neisser“. Wiesbaden I. u. II. Aufl.*
Haab, *Beiträge zur Ophthalmologie, Festschr. f. Horner pag.* 159 *und Correspbl. f. Schweizer Aerzte* 1885.
Krause, *Centralbl. f. prakt. Augenheilk.* 1882 *Mai.*
Neisser, *Centralbl. f. d. med. Wiss.* 1879 *und Deutsche med. Wochenschr.* 1882.
Sattler, Leber, Hirschberg, *Zehender's klin. Monatsbl. f. Augenhk.* 1881, *Beilageh. p.* 20 *u. f.*

§ 372. Ein ganz eigenartiger, auf anderen Schleimhäuten nicht vorkommender infectiöser Entzündungsprocess ist die chronische Blennorrhoe oder das Trachom, auch ägyptische Augenentzündung oder Conjunctivitis granulosa genannt. Trotz der grossen Ver-

dieser Affection in vielen Ländern sind die Beobachtungen über
)mischen Veränderungen der davon befallenen Bindehaut noch
:kenhaft und vielfach controvers, und wird wohl auch in diesen
erst volle Klarheit kommen, wenn der Träger und Erzeuger des
tsgiftes ganz genau bekannt sein wird, was bis jetzt noch nicht
ist.

in Rede stehende Entzündung der Conjunctiva verläuft chro-
t acuten Exacerbationen und die durch sie verursachten patho-
Veränderungen concentriren sich zuerst auf die Bindehaut
r, ergreifen dann auch den Tarsus, sowie die Conj. bulbi und
ea. In der Conjunctiva der Lider führt der Process zu einer
Infiltration mit lymphoiden Elementen. Die dadurch auf das
e der normalen Conjunctiva ansteigende Verdickung der Schleim-
:hieht aber nicht gleichmässig, sondern es bleiben die normal
)en vorhandenen Epitheleinsenkungen, die theils ein Netzwerk
en, theils grössere Furchen, theils schlauchförmige drüsenartige
ngen bilden, bestehen und vertiefen sich um eben so viel, als
:hen ihnen liegende adenoide Schicht der Mucosa sich durch
ng in die Höhe hebt, so dass papilläre Erhebungen (Fig. 451 *f*)
fe (*a b d*), manchmal sich theilende (*c*), mit Epithel ausgekleidete
ngen getrennt werden, deren unteres Ende da liegt, wo sie auch
rmalen Schleimhaut enden würden.

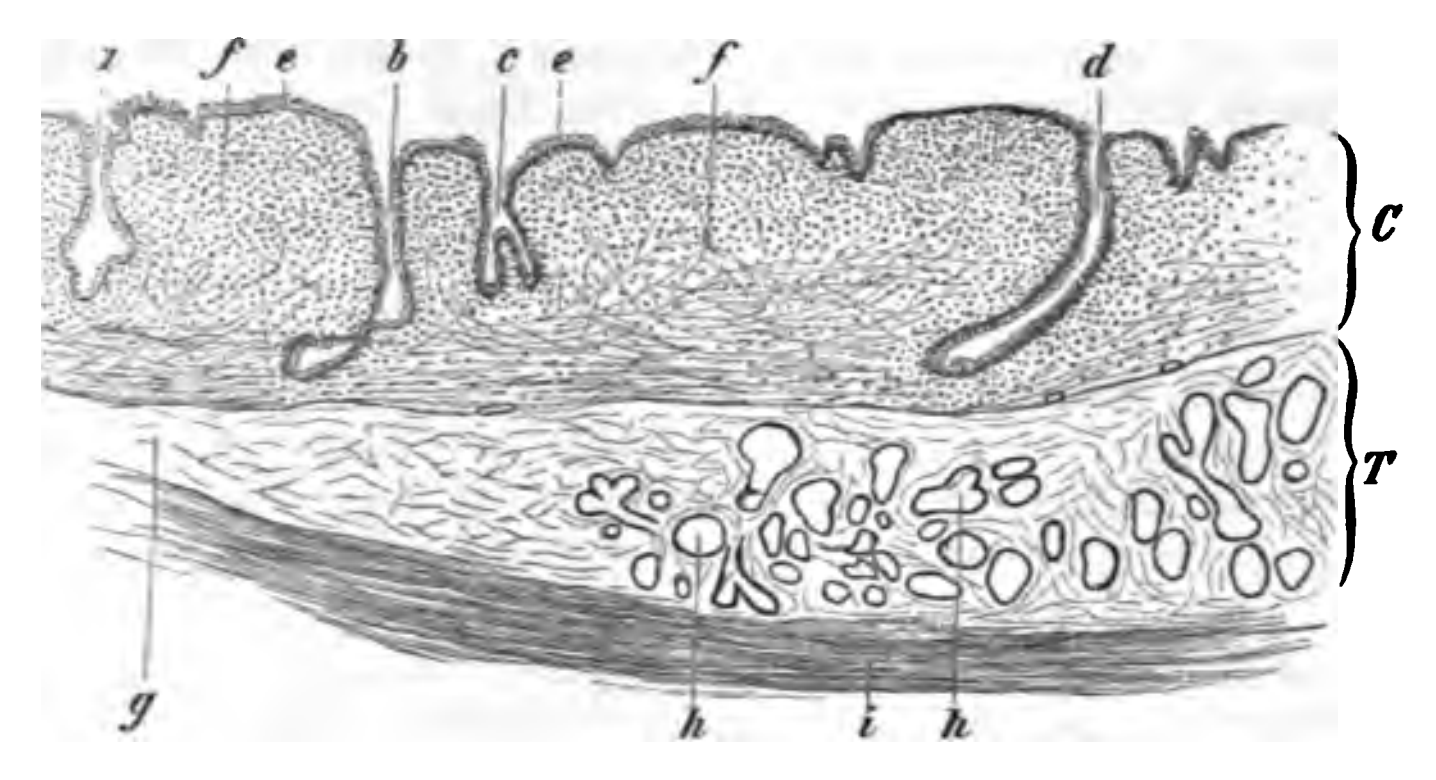

51. Trachom der Conjunctiva. *T* Tarsus. *C* Conjunctiva palp. sup.
tülpungen des Epithels (Vertiefung der normalen Gruben und Furchen). *e* Epithel
iva. *f* Gewucherte Conjunctiva. *g* Oberes Ende des Tarsus *T*. *h* Acini von
n Drüsen. *i* Vor dem Tarsus liegende Muskel- und Hautschicht. Präparat von
der Sammlung von Prof. Horner. Schwache Vergr.

weitere Componente des anatomischen Bildes des Trachoms
nphfollikeln ähnliche circumscripte adenoide Wuche-
die Trachomkörner, welche in Form 1—4 mm breiter
cher sagoartiger Knötchen etwas über die Schleimhautoberfläche
und vorzugsweise im Uebergangstheil sitzen oder wenigstens
:sächlich deutlich hervortreten, während sie in der Conjunctiva
mehr innerhalb des Gewebes liegen und zudem hier gewöhnlich
d. Nach neueren Untersuchungen (J. Jacobson jun.) gehören
)mkörner in die Reihe der circumscripten entzündlichen Neu-
von derselben histologischen Zusammensetzung wie die diffuse
ne Hyperplasie der übrigen afficirten Mucosa. Nach Leber

sind die Körner das charakteristische pathologisc
des Trachoms und Product eines infectiösen Proces
den Tuberkel-, Syphilis- und Lupusknötchen.

Hält die trachomatöse Entzündung längere Z
Conjunctiva eine narbige Beschaffenh
zwar in einer Weise, wie sie bei keiner anderen
(mit Ausnahme vielleicht gewisser Formen der D
Da gleichzeitig die Lidknorpel fettig degeneriren
ändert sich durch die Schleimhautschrumpfung de
am oberen Lid, es wird der Lidrand eingezogen u
förmig vertieft. Die Folge davon ist eine Einwä
gegen den Bulbus (Trichiasis), ja sogar eine
randes in dem Grade, dass die Cutis auf die inne
gezogen wird (Entropium), ähnlich wie
Aetzungen und Verbrennungen oder nach star
Conjunctiva.

Wenn das Trachom auf die Conjunctiva bulbi
greift, werden diese ebenfalls der Sitz oberflächli
tration sowie von Trachomkörnern und papillären
Cornea schiebt sich die subepitheliale, kleinzellige
eines gefässhaltigen Pannus gewöhnlich zuerst vom
das Centrum vor und kann dieselbe schliesslich
der Cornea aufgelagerte gefässhaltige Schicht kan
und es ist die pannöse Corneaauflagerung wohl
trachomatösen Wucherung der Conjunctiva und dah
von ARLT u. A. annehmen, ein specifisches Entzünd
„Reibungspannus".

Bezüglich der Amyloiddegeneration der Bin
Trachom siehe § 357.

Anatomisch nahe verwandt mit Trachom ist
wenig contagiöse Follicularkatarrh der Con
ganz ähnliche Körner in der Conjunctiva bildet.
sind im Beginn nicht von einander zu unterschе
katarrh kommt es aber nie oder ganz selten zu
veränderungen des Trachoms, nie zu jener narbi
Schrumpfung; es können vielmehr die Körner,
unteren Uebergangsfalte sich finden, spurlos ohne
schwinden. Follicularkatarrh kann auch durch
(Atropin) verursacht werden und ist oft einfach
scher Reizung der Schleimhaut durch gewisse Schä
Tuberkelbacillen).

Literatur über Trachom

Jacobson, *v. Gräfe's Arch.* 25. *Bd.*
Kuhnt, *Arch. f. Augenheilk.* 10. *Bd.*
Leber, *v. Gräfe's Arch.* 25. *Bd.*
Rählmann, *Arch. f. Augenheilk.* 10. *u.* 11. *Bd.*
Saemisch, *Handb. von Gräfe und Saemisch* 4. *Bd., wo weitere L*

§ 373. Eine weitere eigenartige, aber nicht
Erkrankung der Conjunctiva wird durch den **Fr**
MISCH) s. **Phlyctaenia pallida** oder gallertig
Limbus (v. GRÄFE) gebildet. Der Process bef

erreicht in der wärmeren Jahreszeit seine Höhe und erlischt
er weniger im Winter, recidivirt aber gewöhnlich einige Jahre
, um endlich spontan zu verschwinden. Die pathologischen
rungen sind dreierlei Art. Am nasalen und temporalen Corneal-
ehr oder weniger auf den Lidspaltenbereich beschränkt, tritt
rothe, trübe Schwellung des Limbus Conjunctivae auf, ähnlich
ihe von Ekzempusteln. Aber die Schwellung setzt sich nicht
tchen zusammen, sondern bildet einen mehr gleichmässigen,
Vall mit glatter, oder höchstens leicht höckeriger, nicht ulce-
Oberfläche. Ferner ist die Injection der angrenzenden Con-
weniger stark, als es bei ebenso grossen ekzematösen Randpusteln
wäre. Die Lidconjunctiva, namentlich des unteren Lides, ist
oberflächlich, etwas graulich getrübt, als ob sie mit einer dünnen
Milch bedeckt wäre (Horner). Nach längerer Dauer des Pro-
innen an der Tarsalconjunctiva des oberen, seltener des unteren
–2 mm grosse platte, rundliche, wie Knöpfe der Conjunctiva
de, oder dicht beisammen stehende, derbe, granulationsartige
ngen von derselben Farbe, wie sie die milchig getrübte Con-
besitzt, auftreten. v. Gräfe hat dieselben als pflasterförmige
ngen bezeichnet.

langer Dauer des Processes erfährt die Cornea nasal und tem-
e schmale, bleibende Randtrübung, zu welcher parallel manchmal
ite Trübung verläuft, ähnlich einem kurzen Arcus senilis.

ohl an der Limbusschwellung als an der oberflächlich getrübten
va der Lider und den pflasterförmigen Wucherungen ist das
yperplasirt und bedeckt nicht nur in abnormer Mächtigkeit die
ngen, sondern sendet auch lange zapfenartige Ausläufer tief in
liegende Gewebe hinein. Namentlich stark pflegt dies bei den
Limbusschwellungen und den Wucherungen der oberen Tarsal-
der Fall zu sein, so dass hier oft kankroidartige Bildungen
. Das adenoide Gewebe der Mucosa ist von zahlreichen Rund-
rchsetzt, es findet sich in demselben oft starke Neubildung von
ebe. Follikelbildung fehlt gänzlich. Eine parasitäre Natur des
konnte bis jetzt nicht festgestellt werden.

Literatur über Frühjahrskatarrh.

ch. *f. Augenheilk.* 11. *Bd.*
Zürich 1889.
Annal. di Ottalm. anno IV.
Handb. von Gräfe und Saemisch 4. *Bd.*
ch. f. Augenheilk. 19. *Bd.*
idelberger Versammlung 1882, *Zehender's klin. Monatsbl. Beilageheft.*
s. Zürich 1879.

4. Die häufigste unter den **herdförmigen Entzündungen**
junctiva und zugleich auch die häufigste Conjunctivalentzün-
rhaupt ist die **Conjunctivitis phlyctaenulosa** s. lymphatica,
hulosa, welche wohl am richtigsten als **Ekzem der Con-**
bezeichnet wird (Horner). Sie ist dadurch charakterisirt,
ler Conjunctiva bulbi, namentlich im Limbus Conjunctivae —
, welche die Cornea unmittelbar umgiebt — einzelne oder
dkorn- bis stecknadelkopfgrosse, seltener wohl auch bis 5 mm
ser haltende Knötchen resp. Pusteln aufschiessen, in deren

Umgebung die Bindehaut stark geröthet ist. An der Kuppe der Ef[illegible] stellt sich bald eine weissliche Färbung ein, indem hier [illegible] Zerfall eintritt, wodurch ein kleines, flaches Geschwürchen [illegible] weissem Grunde sich bildet. Die Pusteleruption ist meist nur [illegible] Entzündung der nächsten Umgebung begleitet. Wenn eine grösse[illegible] kleinerer Efflorescenzen auftritt, kommt es zu einem mit Injectio[illegible] Schwellung verbundenen schleimig-eiterigen Katarrh (ekzematöser [illegible] HORNER).

Die Bindehaut der Lider und der Uebergangsfalte ist fast [illegible] Sitz von Pusteln. Dagegen kann auch die Cornea von ganz [illegible] Entzündungsherden befallen werden.

Die Conjunctivaleruption wird von HORNER als eine in ihrer [illegible] sehr differente rundliche Erhabenheit von grau-röthlicher Farbe [illegible] schrieben, die bei der anatomischen Untersuchung auf dem Durch[illegible] einen Hügel darstellt, dessen Epithel bei der frischen Eruption vollst[illegible] erhalten ist. Unter dem Epithel in dem Gewebe der Conjunctiva [illegible] sich eine reiche Ansammlung von Rundzellen, welche einen [illegible] drängten Haufen bilden. Hiernach erscheint der Ausdruck Phlyc[illegible] „Bläschen", nicht richtig, und es sind die Benennungen Knötchen [illegible] Pustel vorzuziehen.

Da das Ekzem bald acut, bald chronisch mit öfteren Recidiven [illegible] läuft, so gewinnen die Eruptionen am Auge eine ungemein wechsel[illegible] Gestaltung, um so mehr, als bald die Conjunctiva, bald die Cornea [illegible] beide zusammen von Ekzemherden befallen werden, und alles dies [illegible] ganz verschiedenen Zeiträumen und mit vielfachen Wiederholungen. [illegible] oft gehen Hand in Hand damit Ekzemeruptionen im Gesicht, an der [illegible] den Ohren etc.

Herpes der Conjunctiva ist eine äusserst seltene Affection. Cha[illegible] terisirt ist derselbe durch das Auftreten kleiner, gelblich gefärbter B[illegible] chen in der Umgebung der Cornea, welche untereinander confluiren [illegible] nach wenigen Tagen heilen. Die Infiltration des Gewebes ist dabei [illegible] deutend geringer als bei Ekzem.

Variolapusteln treten gewöhnlich am unteren Cornealrande im Limbus Conjunctivae auf, und es können von ihnen ebenso wie von Ekzempuste[illegible] unter Umständen Zerstörungen der Cornea ausgehen, welche bald in Form eines Randgeschwüres, bald in Form einer tiefen eiterigen Infiltration [illegible] Perforation und zum Staphylom, zur eiterigen Chorioiditis und [illegible] Panophthalmie führen (HORNER).

P e m p h i g u s der Conjunctiva ist selten, kann dieselbe aber [illegible] vollständiger Verödung bringen.

Ganz selten sind die durch **Syphilis** (primäres und secundäres Geschwür und Gumma), **Tuberculose** (Lupus) und **Lepra** bedingten herd-förmigen Affectionen der Conjunctiva. Bei Tuberculose bilden sich in der Bindehaut der Lider und des Bulbus mehr oder weniger umfangreiche, flache Wucherungen, die den tuberculös-fungösen Wucherungen auf Synovialmembranen ähneln und eine rothe höckerige granulationsartige Oberfläche haben. Bei umfänglicher Affection kann die Wucherung kleinere und grössere unregelmässige Geschwüre zeigen, in deren Grund theils graue, theils verkäste Tuberkelsubstanz zu Tage tritt. Unter Umständen bilden sich durch Confluiren mehrerer Tuberkel grössere conglobirte Knoten. Im Uebergangstheil kommt es oft zur Entwickelung von Follikelkörnern.

Literatur über herdförmige Conjunctivitis.

uberculose, *I.-D. Zürich* 1887, *wo die übrige Litteratur.*
E., *und* Gelpke, *Pemphigus, Klin. Monatsbl. f. Augenheilk.* 1885.
en, *Tuberculose, v. Gräfe's Arch.* 24. *Bd.*
berculose, *v. Gräfe's Arch.* 25 *Bd.*
kzem, *Variola, Gerhardt's Handb. d. Kinderkrankh* 5. *Bd.*
uberculose, *Centralbl. f. d. med. Wiss.* 1873.
berculose, *Zehender's klin. Monatsbl.* 1881.
her *und* Pfeiffer, *Lupus, Berlin. klin. Wochenschr.* 1884 *Nr.* 14.
agenmann, *Tuberculose, v. Gräfe's Arch.* 34. *Bd.* 1888.
Tuberculose, v. Gräfe's Arch. 32. *Bd.*
r, *Pemphigus, Arch. f. Augenheilk.* 13. *Bd.*
mphigus, *Klin. Monatsbl. f. Augenheilk.* 1884.

3. Die Entzündungen der Hornhaut.

'5. Die Cornea wird, obgleich sie gefässlos ist, doch sehr häufig von Entzündungen, die sich jeweilen durch graue oder gelbliche der erkrankten Partieen und durch Pericornealinjection, d. h. Füllung des an die Cornea grenzenden conjunctivalen und subvalen Gefässgebietes bemerkbar macht. Die Entzündung kann er Verbreitung oder in abgegrenzten Herden auftreten. Dabei ferner das eine Mal mehr die oberflächlichen, das andere Mal e tiefer liegenden Schichten der Membran ergreifen oder auch nählich von der Oberfläche in die Tiefe ausbreiten. Sehr oft s dabei zu Gefässbildung in der Hornhaut.

jeder Entzündung der Cornea findet Einwanderung von farblosen erchen in das Hornhautgewebe hinein statt, welche entweder aus enzenden Sklera und Conjunctiva direct in das Saftkanalsystem ea gelangen, oder vom Conjunctivalsack her durch einen Subust von der Vorderfläche der Hornhaut in diese eindringen m). Im ersteren Fall wird der ganze Cornealrand oder ein selben, im letzteren Fall eine beliebige Stelle der Hornhautoberr Pforte für die Einwanderung. Das erstere findet wohl häufiger ch dürfte bei allen Entzündungen, welche durch katarrhalische rige Affectionen der Conjunctiva hervorgerufen werden, die Einig aus dem Conjunctivalsack eine gewisse Rolle spielen.

eich das Gefüge der Cornea ein sehr derbes ist, wird doch den Blutkörperchen das Einwandern leicht gemacht durch das reich e Saftkanalsystem, welches die ganze Cornea durchzieht und in schon unter normalen Verhältnissen vereinzelte amöboide Zellen en. Man trifft sie besonders in den Randpartieen. Quelle der rung ist vor allem das Randschlingennetz des Limbus Conwelcher das Grenzgebiet zwischen Conjunctiva und Cornea bildet h einen 1—1,5 mm breiten Saum der Conjunctiva, der sich die Cornea hinaufschiebt, repräsentirt wird. Er enthält zahlgen die Cornea hin verlaufende feine Gefässe, die nach wiederhotomischer Theilung endlich alle umbiegen und so ein reiches gennetz bilden. Von diesen und den subconjunctivalen Gefässen gen die farblosen Blutkörperchen in die Saftbahnen der Cornea, e in diesen oft reihenweise dicht hinter einander liegen, können ch entstehenden Einwanderungszüge bei geeigneter (focaler) Beunter Umständen schon in der lebenden Hornhaut als kurze

feine helle Linien wahrgenommen werden, welche, in verschiedenen E-
liegend, senkrecht sich kreuzen (entsprechend der Richtung der S-
kanäle) und dadurch eine gitterartige feine Zeichnung hervorrufen. I
der mikroskopischen Untersuchung findet man (Fig. 452 E) sowohl
Spindeln ausgezogene, als auch runde Leukocyten, je nachdem dies
in engen oder weiten Saftkanälen liegen. Da und dort bemerkt m
auch Zerfall derselben (K). D
fixen Hornhautzellen (C) beha
dabei in den ersten Stadien d
Entzündung ihr normales A-
sehen; nur da, wo der entzü
liche Insult, z. B. ein Trau
eine Infection eingewirkt h
pflegen sie rasch zu zerfallen

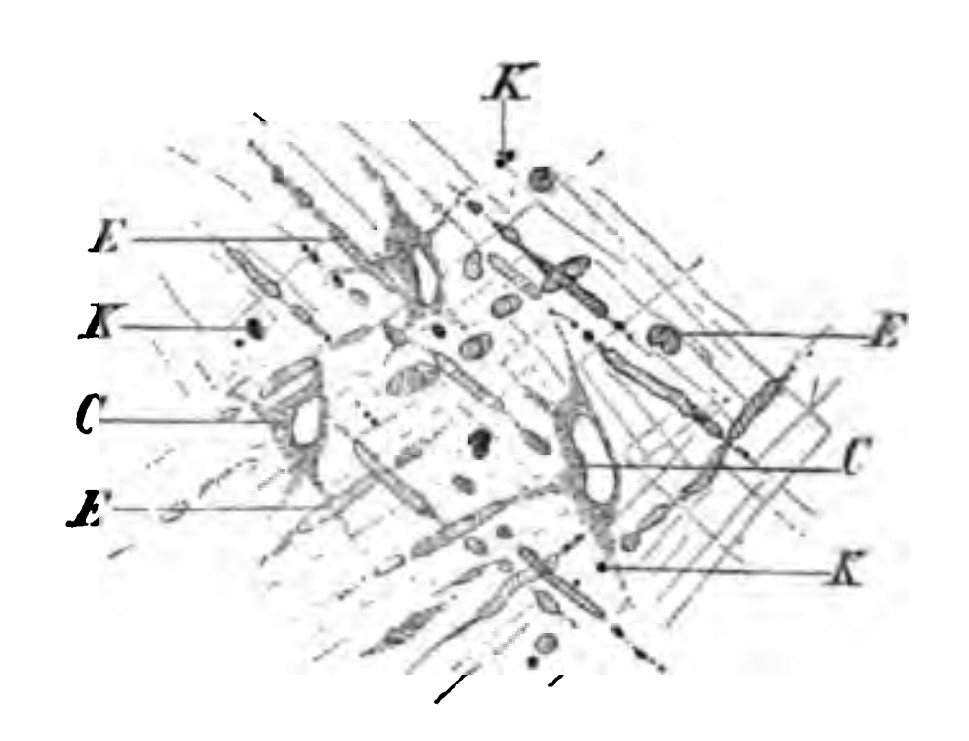

Fig. 452. Keratitis (Eiter-
linpräparat). C Cornealzellen. E In
von Eiterkörperchen verschiedener Fo
K Zerfallende Kerne von Eiterkörperchen
Vergr. 300.

Durch länger dauernde Ansammlungen von Eiterkörperchen wer
die Fibrillen und Fascikel des Bindegewebes geschädigt, arrodirt u
gelockert. Bei rasch vorübergehender Durchwanderung der Zellen e
leidet dagegen die Grundsubstanz keine pathologischen Veränderung
Bei jeder Entzündung verliert die Cornealoberfläche über den i
filtrirten Partieen ihren spiegelnden Glanz und wird matt, uneben, w
behaucht. Die Erscheinung beruht im Wesentlichen auf einer Degen
ration und Lockerung der Epithelzellen, so dass dieselben an den ma
Stellen bei der Conservirung und der Präparation leichter abfallen a
das normale Epithel. Wo der Epithelbelag erhalten bleibt, ist die vord
Begrenzung desselben nicht glatt, sondern wellig, uneben, das Gefü
der Zellen gelockert.

Solange die Eiterkörperchen in der Hornhaut nicht übermässig dic
beisammen liegen, bilden sie makroskopisch eine grauliche Trübung
sammeln sie sich aber zu dichten Massen an, so giebt sich dies durch
gelbe Färbung zu erkennen. Circumscripte eiterige Infiltrate in der
Grundsubstanz der Cornea nennt man nicht ganz richtig **Abscesse**, denn
es kommt hierbei nicht zur Bildung einer mit Eiter gefüllten Höhle
Sind die graulichen wolkigen Trübungen oder die gelbe Verfärbung über
die ganze Hornhaut verbreitet, so bezeichnet man die Entzündung als
diffuse oder **interstitielle** oder **parenchymatöse Keratitis**.

Alle oberflächlich liegenden Infiltrationsherde eiteriger und nicht-
eiteriger Natur können zur Bildung eines Substanzverlustes führen, den
man Geschwür — **Ulcus Corneae** — nennt. Es gilt dies nicht nur für
Entzündungen nach Verletzungen, sondern auch für andere entzündliche
herdförmige Erkrankungen, z. B. auch für das Ekzem und den Herpes.
Tiefe Hornhautgeschwüre können in die vordere Kammer durchbrechen,
namentlich wenn sie eiterigen Charakter haben.

Bei eiterigen Geschwüren und Infiltraten in der Hornhaut handelt
es sich gewöhnlich um eine Infection des Gewebes mit Mikroorganismen.
Ihre giftigen Stoffwechselproducte führen nicht bloss zu Nekrose des an-
grenzenden Gewebes (vergl. Fig. 456) und starker Einwanderung von

yten in die Cornea, sondern sehr oft noch, indem sie in die kammer diffundiren, zu fibrinöser und eitriger Entzündung der l des Ciliarkörpers, so dass ein **Hypopyon** entsteht, d. h. eine oder weniger hohe Ansammlung von Eiter im unteren Theil der n Kammer. Die Elemente dieses Eiters kommen demnach us der Hornhaut, da es nicht anzunehmen ist (LEBER), dass mbrana Descemeti von den Fiterkörperchen der Hornhaut durcht werde. Auch die Eiterkokken durchwandern dieselbe nicht, so n Hypopyon meist keimfrei ist. — Dagegen kann hinter einem eitrigen Infiltrat der Hornhaut die Membrana Descemeti bersten, dann auf diesem Wege Eiterzellen aus der Cornea in das Kammergelangen (SILVESTRI).

der Entzündung folgenden **reparativen Vorgänge** und **Folgede** machen sich namentlich durch Gefässbildung, durch Ausfüllung chwürigen Substanzverluste und durch Narbenbildung bemerkbar, en die letztere bleibende Trübung der Cornea verursacht. Die tive Proliferation der Hornhautzellen führt zu Wiederersatz des ngegangenen, und es kann auf diese Weise ein Geschwür nach h wieder ausgefüllt werden, so dass schliesslich an Stelle der Fig. 453) die normal gewölbte Hornhautoberfläche wieder zu kommt. Die Regeneration des Epithels geht gewöhnlich rascher als diejenige der Grundsubstanz, so dass die Defecte zuerst mit bedeckt (Fig. 453 E_1) und erst später durch Zunahme des Grund- der Hornhaut ausgeglichen werden. Die neugebildeten Fibrillen ndsubstanz sehen denen der normalen Cornea ähnlich, doch sie in ihrer gegenseitigen Lagerung und in ihrer Durchsichtig- rmalem Cornealgewebe nicht vollkommen gleich, so dass trübe Flecken zurückbleiben, welche als **Maculae Corneae** bezeichnet

m Menschen verläuft die Reparation eines etwas grösseren gegen Substanzverlustes in der Regel unter Vascularisation, indem Rande der Cornea her ein oder mehrere Gefässe bis zum Ulcus ben. Sie entspringen aus dem Randschlingennetz (ARNOLD), vergewöhnlich nahe der Oberfläche der Hornhaut und verzweigen hotomisch im Bereich des Geschwüres. Vascularisation scheint Aufbau eines ausgiebigen Ersatzgewebes unerlässlich zu sein, hängt von der Raschheit der Gefässbildung auch die Raschheit eneration ab.

n successive durch immer neu gesetzte Entzündungsherde in der eine grössere Anzahl Infiltrate und kleinere oder grössere Ulcera werden, so kann die ganze Hornhaut oder ein Theil derselben ären, sich dichotomisch theilenden Gefässen durchzogen werden, alle in den vorderen Schichten der Membran verlaufen. Dies an **Pannus**. Tiefer liegende Infiltrate (bei Keratitis interstitialis führen auch zu Vascularisation der tieferen Hornhautschichten.

ne, in die vordere Kammer durchbrechende Geschwüre pflegen nder Verlöthung der Iris mit der Durchbruchstelle und ihrem ebe zu führen, wodurch sich eine **vordere Synechie** bildet. rosse Maculae, an denen eine Synechie festhaftet, werden auch Namen **Leukoma adhaerens** bezeichnet. Grosse Geschwüre n Folge von Perforation zu **Prolapsus Iridis** und zu **Staphy- rneae** Veranlassung geben (vergl. § 359).

herdförmigen Entzündungen ist in erster Linie die überaus
Keratitis phlyctaenulosa s. lymphatica s. scrophulosa zu
eine ekzematöse Erkrankung, welche oft neben ekzematös
junctivitis auftritt. Die Cornealherde sind dabei ebenso variabel
Grösse wie in der Conjunctivaleruption, im Ganzen aber sind sie
erhaben und kleiner als die der Conjunctiva. Am häufigsten bi
oberflächliche, 0,5—1,5 mm grosse, graulichweisse flache Erhebun
rasch durch Zerfall der Kuppe eine kleine centrale Vertiefung e
Je grösser die Pustel, um so tiefer greift sie ins Cornealgewebe
so mehr trübt sich die angrenzende Cornea grau bis gelblich
trübung“) durch kleinzellige oder eiterige Infiltration, und um s
wird die centrale Delle, so dass sie zum perforirenden Geschwüre
kann. Sowohl die Randpartie als die centralen Theile der Cornea
von Ekzempusteln befallen werden.

IWANOFF fand eine frische Cornealpustel aus einer dicht
sammlung von Lymphzellen gebildet, welche das Epithel hü
emporhob und bis in die Bowman'sche Membran hineindrang.

Eine besondere Form der cornealen Ekzem-Eruption bild
wandernde Pustel der **Keratitis fascicularis** oder büschelför
Keratitis. Es bildet sich hierbei aus einer Randpustel der
zunächst ein kleines Geschwür, in das vom Cornealrand her einig
Gefässchen treten, während der gegenüberliegende, gegen die
Mitte gelegene Rand des Geschwüres sich in einen halbmondfö
weisslichen Infiltrationswall umwandelt, der sich langsam in die
hinein vorschiebt. Gleichzeitig rücken hinter ihm die Gefässe
nuirlich nach, so dass bei längerer Dauer des Processes der e
Halbmond über eine grosse Strecke der Hornhaut hinwandert, wob
concave Seite mit dem Hornhautrande durch ein in einer seichten
liegendes Gefässbündel in Verbindung bleibt.

Die Regeneration tiefgreifender ekzematöser Cornealgeschw
schieht immer durch Vascularisation vom nächstliegenden
rande her.

Viel seltener als das Ekzem befällt der Herpes febrilis un
seltener der Herpes zoster die Hornhaut.

Bei **Herpes corneae febrilis** s. **katarrhalis** bildet sich ein
oder eine Gruppe flacher 0,5—1,5 mm Durchmesser besitzender

lie mittleren Schichten der Cornea reicht. Der Grund und die ıng des Geschwüres (*GJ*) sind kleinzellig infiltrirt. Bei Eintritt ilung schiebt sich wie bei anderen heilenden Geschwüren das

3. **Herpes Cor-rilis**, Ulcus in Re-egriffen, 3 Wochen ın der Erkrankung. *B* Bowman'sche *D* Descemet'sche *E* Cornealepithel. el, welches die ır Geschwürsgrube *G* Geschwürsgrund, ' Infiltrat unter dem grund. Vergr. 20.

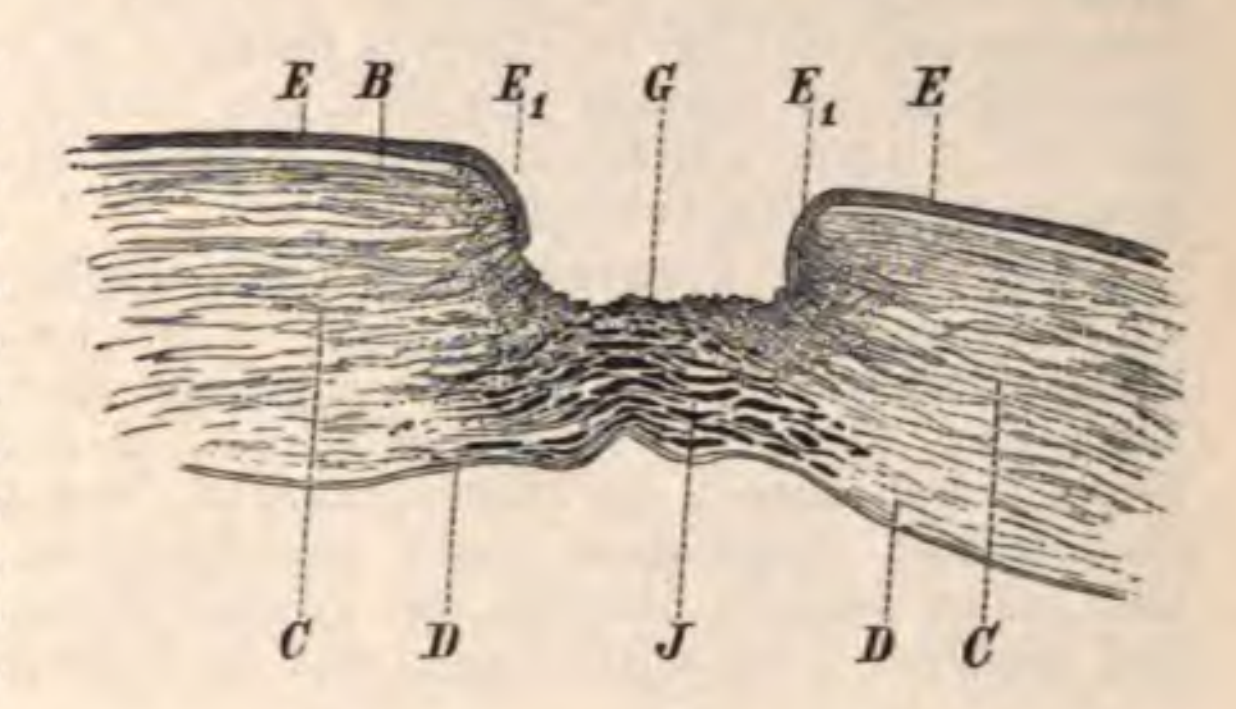

(E_1) vom Rande her vor. Die Regeneration des Defectes im vebe der Hornhaut pflegt sehr spät sich einzustellen, wohl des-il die Vascularisation des Geschwürsgrundes sehr lange auf sich ässt.

ırend beim Herpes catarrhalis oft alle weiteren herpetischen enzen in der Gesichtshaut vermisst werden, tritt bei dem **Herpes phthalmicus** gewöhnlich zugleich eine Blaseneruption im Be-gleichseitigen Astes des Nervus Trigeminus auf. Die Corneal-sind wasserklar, und ihre Decke wird ebenfalls sehr bald abge-Das resultirende Geschwür ist oft sehr gross, und dessen Grund gebung werden gewöhnlich schneller und im höheren Grade durch che Einwanderung infiltrirt als beim H. catarrhalis, so dass hier ten Hypopyon und Iritis auftreten. Die Regeneration des Sub-ustes, der ebenfalls tiefer greift als bloss bis ins Epithel, findet gsamer statt als bei H. febrilis.

chmal führt der Herpes zoster ophth. bloss zu grösseren oder Infiltraten in der Hornhaut oder es bildet sich eine Keratitis alytica (vgl. pag. 952).

chweren Fällen von Herpes zoster äussert sich die Erkrankung minus nicht bloss an Haut und Cornea, sondern bis in die Tiefe s. Sattler beschreibt einen Fall, wo ausser einem seichten schwür und Iritis auch Entzündung der Chorioidea, des Corpus d Infiltration des Glaskörpers vorhanden war. Das Ganglion nd das Ganglion ciliare waren mit Rundzellen infiltrirt.

ltenen Fällen befällt die Acne auch die Conjunctiva und die nd zwar in Form von Limbus- und Corneal-Efflorescenzen, die fallen und lange bestehen bleibende kreisrunde Geschwürchen en (v. Arlt). Ueber Variola vgl. § 374.

7. Verschiedene Entzündungsformen der Cornea, die mit cir-pten zelligen Infiltrationen beginnen und weiterhin r Fläche als der Tiefe nach um sich greifen lich ten zu ausgebreiteten Zerstörunge führen, werden durch **mykotische F**

ursacht, welche offenbar durch kleine Substanzve
eindringen.

Es ist dies sowohl bei den nach **gonorrho**
tischer Conjunctivitis auftretenden, als auch bei
neonatorum oder bei Diphtheritis mitunter centr
auftretenden, zu raschem geschwürigem Zerfall
der Fall. WEDL und BOCK fanden in einem dipl
geschwür Mikrokokkenkolonieen.

Auch bei der **Keratomalacie der Neugebor**
die an Digestionsstörungen langsam zu Grunde
Kokkeninvasion bis tief ins Cornealgewebe hinei
Auch hier ist es der Lidspaltenbereich, in wel
Epitheldefect zuerst ein Infiltrat auftritt, worau
Blennorrhoea neonatorum, rasch ein Geschwür
und gelben Rändern entsteht, das grosse Neigung
und nach der Tiefe auszudehnen und zu Perforat

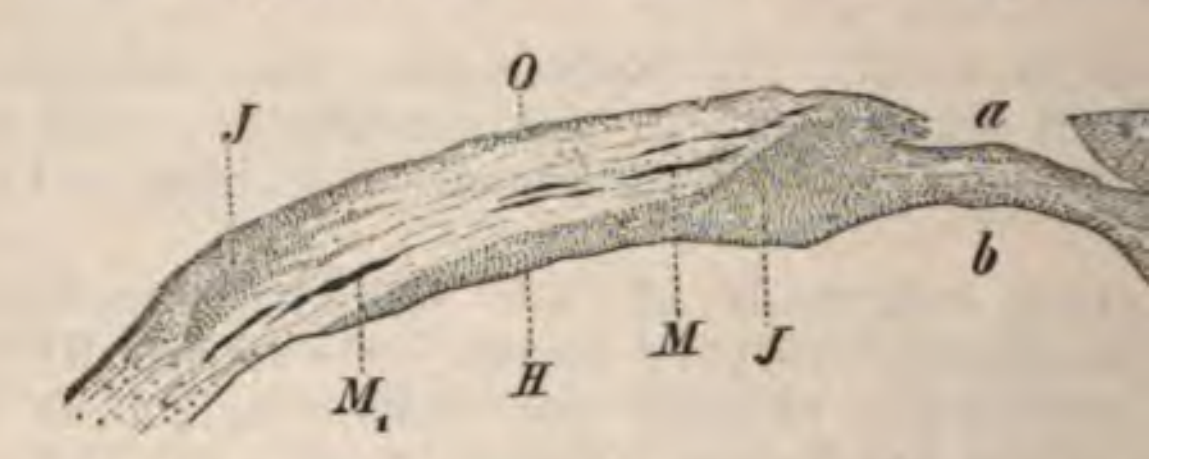

Fig. 454. Keratitis mycotica (Keratomalacia inf
unterminirten Rändern. *b* Vordrängung des Geschwürsgrundes.
O Vorderfläche derselben. *J* Zellige Infiltration der Cornea.

Hat sich bereits ein Geschwür gebildet (Fig
dessen Umgebung die Spalträume der Cornea mit
M_1 und Fig. 455 M) dicht erfüllt sein. Unter
sie auch noch weit entfernt (Fig. 454 M_1) von

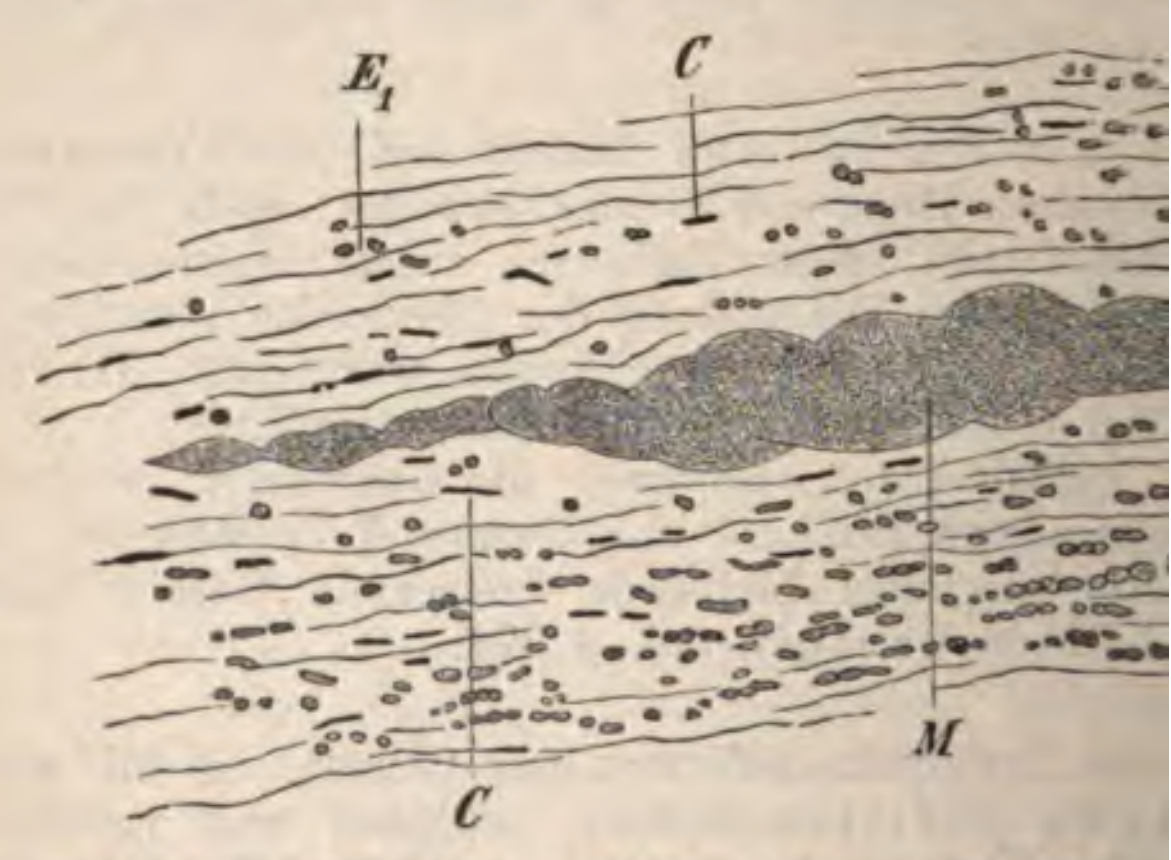

Fig. 455. Die Kokkenkolonie *M* der vorigen Figur
C Kerne von Cornealzellen. *E* Eiterkörperchen (die bei E_1 be
fläche der Cornea). *M* Kokkenanhäufung zwischen den Lamell

lige resp. eiterige Infiltration (J) umgiebt theils das Geschwür,
›lgt sie den Kokkenherden, immerhin so, dass sie deren unmittel-
mgebung freilässt. Auch FRAENKEL und FRANKE wie BAUM-
fanden bei diesem Process in der Hornhaut Kokken und zwar
phylococcus pyogenes aureus, nicht den Xerosebacillus.
he verwandt mit dieser Keratitisform ist offenbar die nach Tri-
lähmung auftretende **Keratitis neuroparalytica**. Wird bei jungen
en der Trigeminus in der Schädelhöhle durchschnitten, so tritt
zunächst nahe dem Cornealcentrum eine Trübung auf, d. h. eine
innerhalb welcher das Epithel in eine nekrotische schollige gelb-
asse verwandelt ist, die Lücken zeigt, während die Zellen der
enden Schichten der Cornealsubstanz sich nicht mehr oder nur
gend mit Hämatoxylin färben. Gleichzeitig stellt sich in den tiefer
n Cornealschichten eine Anhäufung von Rundzellen ein. Weiterhin
ich durch Zerfall des Epithels und der oberflächlichen Hornhaut-
n Geschwür, dessen Grund in toto oder inselförmig mit Kokken-
bedeckt ist, die jeweilen Fortsätze zwischen die Fibrillen der
hinein senden und diese auflockern. Die Kokken bilden Zoogloea-
und sind klein. Mit ihrem Vordringen nimmt auch die Einwande-
n Eiterkörperchen in die Cornea zu und verursacht in der Um-
des flachen Ulcus eine dicht gedrängte Infiltration. Durch
tzte Vertiefung des Geschwüres kann es zur Perforation der
kommen. — Nach den Untersuchungen von GAULE folgt der
hneidung, wenn sie im Ganglion Gasseri stattfindet, sofort eine
e Gewebsveränderung nach und zwar stellenweise Nekrose, stellen-
ucherung der Gewebselemente, letzteres bis zum Endothel der
emetii. Diesen Veränderungen folgt dann erst die eigentliche
ung.
:h das im Lidspaltenbereich der Cornea liegende **Ulcus serpens**
auf einer Infection durch Kokken. Hierfür spricht, dass die
ng des Geschwüres in einer mehr oder weniger grossen, oft die
ircumferenz des Ulcus umfassenden Ausdehnung eine eigenthüm-
blich-graue Infiltration zeigt und sich rasch centrifugal in das
acte Cornealgewebe vorschiebt, so
Ulcus sich nach dieser Richtung
h vergrössert. SATTLER u. A. fanden
ns in Rand und Grund solcher Ge-
Mikrokokkenhaufen.
:h bei Erysipel des Gesichtes kann
ea Sitz einer Mykose mit Geschwürs-
werden. Der Grund der dabei auf-
n Geschwüre pflegt eiterig infiltrirt
(Fig. 456 1) und wird von einer
) umgeben, in welcher die Horn-
n zu Grunde gegangen sind. Noch
ach aussen sind die Spalträume der
mit Kokken (3) gefüllt und das
nde Gewebe mit Zellen infiltrirt (4),
Cornealrande her eingewandert sind.

6. Mykotische Keratitis bei Erysipel
its. 1 Rand des centralen rundlichen In-
Nekrotische Degenerationszone. 3 Zone der
Demarcationszone. Präparat aus der Samm-
Prof. HORNER. Flächenschnitt. Vergr. 70.

Als **Ulcus rodens Corneae** bezeichnet man eine sehr eigenthümliche Geschwürsform, die sich dadurch charakterisirt, dass ein seichter vascularisirter Substanzverlust mit nur mässig stark Grunde und eigenthümlich weisslichem, etwas steilem, manchmal unterminirtem Rande sich langsam aber stetig vergrössert und und nach im Laufe von Monaten die obersten Lagen der Hornhaut sam abschält. Mikroskopische Untersuchungen fehlen.

Die sogenannte Keratitis dentritica ist identisch mit Herpes

Die durch **Tuberculose, Syphilis** und **Lepra** bedingten **förmigen** Entzündungen der Cornea sind sehr selten. Manz unteren Cornealbord ziemlich zahlreiche frische, kleine Tuberkel subepitheliale Zelleninfiltration eingebettet; Roy und Alvarez einem knötchenförmigen Corneal-Infiltrat Tuberkelbacillen nach (*Ann. d'ocul. 1885*).

Auch die durch Eindringen von **Aspergillus** bedingte, zu eiterigen Geschwüren und Hypopyon führende **Keratomycosis aspergillina** ist bis jetzt nur ganz selten zur Beobachtung gekommen (Leber, *v. Gräfe's Arch. Bd. 25*, *Die Entstehung der Entzündung*, *Leipzig 1891* und Lippmann, *Inaug.-Diss. 1882 Berlin*).

§ 378. Den Hauptrepräsentanten der diffusen Hornhautentzündungen bildet die gewöhnlich beide Augen befallende **Keratitis interstitialis diffusa**, s. K. **profunda**, s. **parenchymatosa**, s. **scrophulosa** (v. Arlt, Mackenzie), s. **syphilitica** (Hutchinson), welche mit Vorliebe im jugendlichen Alter und zwar namentlich bei Individuen, die von syphilitischen Eltern abstammen (Hutchinson), auftritt. Horner konnte für 64 %, Saemisch für 62 % und Michel für 55 % hereditäre Syphilis nachweisen. Auch Fournier spricht sich für die hereditär-syphilitische Natur der Entzündung aus. Ein kleinerer Theil der Kranken zeigt die Erscheinungen der Skrophulose.

Zu Beginn der Affection bildet sich unter ganz geringer pericornealer Injectionsröthe an irgend einer Stelle des Cornealrandes eine schwache grauliche Trübung, die, langsam grösser werdend, sich in die Cornea vorschiebt, während nach und nach an anderen Stellen des Hornhautrandes dasselbe stattfindet. Indem so die ganze Randzone durch Confluenz der Einwanderungsgebiete sich trübt, rückt von allen Seiten die Infiltration gegen das Centrum der Hornhaut vor und wird hier zuletzt am intensivsten. Nach und nach hellen die Randpartieen sich wieder auf, doch ist die Aufhellung oft eine unvollständige, indem einzelne wolkige, aus feinen verwaschenen Fleckchen sich zusammensetzende Trübungen, die in verschiedenen Schichten der Membran liegen, länger bestehen bleiben. Nach Wochen und Monaten kann die ganze Hornhaut wieder normale Durchsichtigkeit erlangen, doch bleiben da, wo die Infiltration eine lang andauernde war oder wo öftere Rückfälle statt hatten, gewöhnlich zarte oder auch dichte Trübungen für immer zurück.

Im Verlauf der Entzündung tritt nie ulceröser Zerfall der Cornealoberfläche auf, dagegen wird diese über den infiltrirten Stellen matt und verliert ihren spiegelnden Glanz. Ferner beobachtet man gewöhnlich im Verlauf des Processes Gefässbildung in der Hornhaut, namentlich in den späteren Stadien. Die Gefässe sind oft ganz fein, kaum sichtbar, durchziehen aber die Hornhaut auch in den tieferen Schichten in radiärer Anordnung. In anderen Fällen liegen sie in den vorderen Schichten so

n einander gedrängt, dass die ganze Membran eine stark grau-
ärbung bekommt.
ufig wird diese Keratitis von Iritis begleitet, die meist den Cha-
der Iritis serosa trägt. Ferner lassen sich oft nach Ablauf der
lung noch tiefere Complicationen, wie Glaskörperflocken, hintere
tarakt, periphere Chorioiditis etc. nachweisen.
hnliche diffuse Infiltrate werden, wenn auch selten, nach
nittens (v. Arlt), ferner nach Verletzungen der Horn-
durch stumpfe Gewalt oder auch in der Umgebung von Stich- und
wunden sowie von Skleritisherden und endlich bei acquirirter
lis im secundären Stadium derselben beobachtet. Bei letzt-
er für Syphilis seltenen Form ist die Trübung gewöhnlich schon
fang an mehr wolkig, indem sie sich aus verwaschenen kleinen
en zusammensetzt.
dlich ist zu erwähnen, dass auch bei heftigen Entzündungen der
genhaut eine leichte diffuse, auf Einwanderung von Leukocyten
de Trübung der Hornhaut sehr oft vorkommt.

Literatur über Keratitis.

Acne der Cornea, *Klin. Darstellung der Krankheiten des Auges p.* 85.
efässbildung in der Cornea, *Virch. Arch.* 53. *Bd.*
en, *Jahresber. über die Fortschr. in der Lehre von d. pathog. Mikroorg.* 2. *Jahrg.* 283.
Virch. Arch. 58. *u.* 62. *Bd.*
, *Virch. Arch.* 40., 44. *und* 61. *Bd.*
ur *Kenntniss der bakteritischen Mykosen, Leipzig* 1872, *Centralbl. f. d. med. Wiss. und Untersuch. aus d. pathol. Institut in Zürich* 2. *Heft pag.* 21.
und **Franke**, *Arch f. Augenheilk.* 17. *Bd.*
igeminusdurchschneidung), *Centralbl. f. Physiologie* 1891.
, *Virch. Arch.* 42. *u.* 54. *Bd.*
eratitis phlyctaenularis und Herpes corneae, *Gerhardt's Handb. der Kinderkrankh.* l.
n, J., *Keratitis interstitialis diffusa, Diseases of the eye and ear consequent on ted syphilis. London* 1863.
Keratitis phlyctaenularis, *Zehender's klin. Monatsbl.* 1869.
und **Wallis**, *Virch. Arch.* 60. *Bd.*
Klin. Monatsbl. f. Augenheilk. 1875 (*Heidelberger Vers.*).
Entstehung der Entzündung etc., *Leipzig* 1891.
erpes zoster, *Wiener med. Presse* 1875.
v. Gräfe's Arch. 37. *Bd.*
Gräfe's Arch. 18. *Bd.*
Bock, *Pathol. Anatomie des Auges, Wien* 1886.

4. Die Entzündungen der Sklera.

79. Die Lederhaut wird viel weniger häufig als die Hornhaut
zündungen befallen, und es ist bloss der vor dem Aequator Bulbi
Theil derselben, von welchem wir Entzündungsprocesse kennen,
es fraglich ist, ob solche auch in der Sklera des hinteren
schnittes vorkommen. Die **Scleritis** kann für sich allein auf-
einfache oder solitäre Scleritis, auch Episcleritis
) oder zusammen mit Entzündungen der Cornea, Iris oder Cho-
(Kerato- oder Uveoscleritis). Bei der Scleritis bildet sich
Cornealrand und Aequator Bulbi meist 3—7 mm von ersterem
eine umschriebene Röthung und hügelartige Schwellung von
Millimetern Durchmesser, deren Färbung bald eine leicht
rothe wird. Ueber die Kuppe des Hügels zieht die stark i

oft etwas ödematöse Conjunctiva glatt hinweg, die Kuppe ist [illegible] nicht wie bei ähnlich aussehenden grossen Ekzempusteln von einem Substanzverlust eingenommen. Der Hügel kann nach längerer oder kürzerer Zeit sich wieder langsam abflachen und spurlos verschwinden, oder es zeigt sich später an seiner Stelle eine grauliche Färbung der Sklera. Es kann ferner die den Hügel bedingende Infiltration concentrisch um die Cornea weiterwandern und überall hinter sich die grauliche, auf Verdünnung beruhende Verfärbung der Sklera zurücklassen (Scleritis migrans), so dass schliesslich nach Ablauf des Processes die ganze circumcorneale Skleralzone eine schieferige Färbung zeigt. Ferner kann bei länger dauernden skleritischen Processen der benachbarte Theil der Cornea in Mitleidenschaft gezogen werden, wobei sich in derselben ein tiefliegendes, zungenförmiges, diffuses Infiltrat bildet, das sich unter Umständen weit in die Cornea hinein vorschiebt, die sog. sklerosirende Keratitis. BAUMGARTEN fand jedoch, dass es sich hierbei nicht um eine Sklerose der Hornhautfibrillen, sondern um eine intensive zellige Infiltration und Verfettung handle.

Die Scleritis kann sich auch zu Keratitis interstitialis diffusa und zu chronischer Entzündung der Iris (besonders zu Iritis serosa) und zu schleichender Chorioiditis hinzugesellen. Im letzteren Falle ist die Scleritis oft mehr eine diffuse und führt dann unter Umständen zu Ektasie des vorderen Skleralabschnittes (Staphyloma Sclerae).

Die mikroskopische Untersuchung (BAUMGARTEN, UHTHOFF) ergab bei Scleritis starke Durchsetzung des Gewebes mit Rundzellen, insbesondere in der Umgebung der Gefässe. Ferner kann sich starke Erweiterung der Lymphgefässe hinzugesellen.

Tuberculose der Sklera ist bis jetzt nur selten nachgewiesen worden. Etwas häufiger trifft man syphilitische entzündliche Veränderungen, namentlich das Gumma, welches grössere und mehr gelbliche Buckel bildet als die solitäre Scleritis.

Literatur über Scleritis.

Baumgarten, v. *Graefe's Arch.* 22. *Bd.*
Uhthoff, v. *Graefe's Arch.* 29. *Bd*

5. Die Entzündungen der Uvea: Iritis, Cyclitis Chorioiditis.

§ 380. Alle heftigen oder langdauernden Entzündungen eines der drei Uvealabschnitte führen meist auch zu Mitbetheiligung der übrigen und ziehen leicht die benachbarten, nicht zum Uvealtractus gehörigen Theile in Mitleidenschaft.

Die Entzündung der Regenbogenhaut, die **Iritis**, giebt sich dadurch zu erkennen, dass zunächst die vorderen Ciliargefässe und die mit ihnen communicirenden, die Cornea unmittelbar umgebenden Conjunctivalgefässe stärkere Füllung zeigen, eine Veränderung, die als Ciliar- oder Pericornealinjection bezeichnet wird und eine circa 3—6 mm breite, leicht bläuliche Röthung rings um die Cornea bildet. Die Iris verliert sodann ihren Glanz, wozu eine leichte Trübung des Humor aqueus beiträgt; sie verfärbt sich, wird in Folge stärkerer Gefässfüllung mehr röthlich, ohne dass gewöhnlich gröbere Gefässe dabei sichtbar werden. Ein Hauptmerkmal bilden weiterhin Verklebungen des Pupillarrandes mit der ihm anliegenden Linsenkapsel. Diese als hintere Synechieen

ieten Adhäsionen der Iris sind entweder ganz schmal und treten
tation der Pupille als feine, an der Kapsel adhärente Spitzen
oder aber sie sind breit und heften einen grösseren Abschnitt,
ich (ringförmige Synechie oder Pupillarabschluss)
zen Pupillarrand an die Kapsel fest. Bei stärkeren Graden der
ird die Iris verdickt, aufgelockert, die Trübung des Kammer-
wird stärker, es kann sich sogar durch Senkung eiterigen Exsu-
n Hypopyon im unteren Theil der vorderen Kammer bilden und
ille sich mit Exsudatmembran anfüllen (Pupillarverschluss).
eben beschriebene Form der Entzündung wird auch **plastische**
enannt, im Gegensatz zu einer anderen Form, der **Iritis serosa**,
die makroskopisch sichtbaren Veränderungen der Iris mehr zu-
en, dagegen punktförmige Exsudatbeschläge an der Hinterwand
nea die entzündliche Exsudation anzeigen. Die pericorneale In-
kann hier fast ganz fehlen, ebenso die Verfärbung der Iris und
ung von Synechieen. Die Exsudatbeschläge haben grauliche oder
-bräunliche Färbung und finden sich meist als feinste Punkte
irt auf der unteren Hälfte der Descemet'schen Membran. Grössere
ite (bis stecknadelkopfgross) haben graulich-weisse Färbung und
iehr in der Nähe des Cornealfalzes. Da man früher glaubte,
se Punkte in der Hornhaut lägen, nannte man den Process
i Keratitis punctata.

Iritis serosa verläuft mehr chronisch und bildet gewöhnlich nur
ilerscheinung einer Entzündung des ganzen Uvealgebietes, so
weiteren Verlauf leicht Erscheinungen von Entzündung des Corpus
Cyclitis) und von Entzündung der Choroidea sich zeigen und
der Irido-Choroiditis entsteht.

e allzu scharfe Trennung der beiden erwähnten Entzündungs-
ler Iris ist übrigens nicht rathsam, denn einerseits ergiebt die
che Untersuchung auch bei der Iritis serosa viel stärkere ent-
e Infiltration der Iris, als dies makroskopisch zu vermuthen wäre,
eits kommt es bei länger dauernder Iritis serosa gewöhnlich auch
hieenbildung und oft zu Verklebung der ganzen Irishinterfläche
Linse und umgekehrt bei der plastischen Iritis zu Präcipitaten
Descemet'schen Membran.

fibrinös-eiteriger (plastischer) Iritis, wie sie sich leicht durch Ein-
chemisch reizender Stoffe in die vordere Kammer erzeugen lässt,
h Michel das die Vorderfläche der Iris überziehende Endothel-
durch ein zellig-fibrinöses Exsudat von dem unterliegenden Iris-
ogehoben. Auch zwischen Iris-Hinterfläche und Linsenkapsel sowie
Endothelhäutchen in der vorderen Kammer findet sich fibrinös-
Exsudat. Das Gewebe der Iris zeigt Aufquellung des Binde-
starke Füllung der Gefässe, manchmal Blutextravasate und end-
se, mehr oder weniger starke, perivasculäre zellige Infiltration.
llarrand ist mit der auch im Pupillargebiet vorfindlichen fibrinösen
iasse verklebt.

Iritis serosa bestehen nach Knies die punkt- bis kleinstecknadel-
en graulichen Auflagerungen auf der Hinterwand der Cornea aus
und grösseren Häufchen aus der Iris ausgewanderter Rundzellen,
mit Detritus und Pigmentkörnchen. Unter den grösseren Herden
ndothelbelag der Descemet'schen Membran zu Grunde gegangen,
i kleineren erscheint er dagegen intact. Die Iris zeigt bedeutende

nach der Vorderfläche hin an Mächtigkeit zunehmende zellige [illegible] die da und dort sogar herdförmige Verdickungen bedingt. Nicht [illegible] infiltrirt ist das Corpus ciliare und die Chorioidea. Die Mitbet[illegible] der Chorioidea an der Entzündung der Iris dürfte übrigens nicht [illegible] dieser Form der Iritis, sondern auch bei der fibrinös eiterigen Reg[illegible] SATTLER fand wenigstens fast constant Rundzellen in der Chorio[illegible] von Augen, die an Iritis und Irido-cyclitis erkrankt waren.

§ 381. Die sehr häufige, oft an beiden Augen sich einst[illegible] **syphilitische Iritis** unterscheidet sich makroskopisch durch nichts [illegible] dem oben gegebenen Bild der plastischen, durch Trauma, Rheum[illegible] bedingten Iritis, doch kann sie auch eine Mischung zwischen der pl[illegible]schen und serösen Form darbieten. Manchmal aber werden im Gewebe [illegible] Iris 2—6 mm grosse Knoten gebildet, die gewöhnlich Gummata ge[illegible] werden. Nach Untersuchungen von MICHEL und FUCHS sind auch [illegible] Formen, welche das Bild einfacher Entzündung bieten, mikroskopi[illegible] durch Knötchen charakterisirt. Die makroskopisch sichtbaren gelbröt[illegible] meist am Pupillarrande sitzenden Syphilome der Iris bestehen aus d[illegible] gedrängten jungen Bindegewebszellen und strotzend gefüllten Gefäs[illegible] Die Zellen sind klein, haben wenig Protoplasma und runde, stark [illegible] brechende Kerne. COLBERG fand ausserdem Wucherung der Adventi[illegible] zellen von Gefässen. FUCHS sah in kleinen syphilitischen Tumoren [illegible] Iris Riesenzellen und um diese Herde sowohl als in der übrigen [illegible] syphilitische Gefässerkrankung.

NEUMANN beschrieb ein Gumma, das einen Theil der Iris, des Corp[illegible] ciliare, der Sklera, Chorioidea und Retina einnahm und das auf [illegible] Schnittfläche theils markig weiss, theils schleimig und farblos aus[illegible] und aus einem weichen zellenreichen, von einem reichen Netz [illegible] Gefässe durchzogenen Gewebe bestand. Die makroskopisch nicht ve[illegible] änderten Theile der Iris und Chorioidea zeigten weit über die Grenze der sichtbaren Infiltration hinaus starke Zellanhäufungen, namentlich [illegible] der Umgebung der Gefässe.

Die **tuberculöse Iritis** ist selten, befällt meist bloss das eine Auge und besteht gewöhnlich in einer langsamen Entwickelung von Tuberkel-knötchen. Die Affection ist schon lange bekannt, aber als Granulom beschrieben worden.

Die Tuberculose der Iris kann unter dem Bild einer Iritis serosa beginnen, doch zeigen sich auf der Iris, namentlich nahe ihrem Ciliar-ansatz und im FONTANA'schen Raum, aber auch auf ihrer Fläche, bald kleine grauliche Knötchen. Indem diese wachsen und sich vergrössern, gewinnt nach und nach die Wucherung das Aussehen eines graurothen, feine Gefässe zeigenden höckerigen Tumors, der mehr und mehr die vordere Kammer ausfüllt, wobei in der Cornea gewöhnlich Trübung und Gefässbildung auftritt. Nun kann Stillstand eintreten und die Wucherung im Laufe von Monaten rückgängig werden und verschwinden, ober aber es dehnt sich die Tuberkelbildung weiter aus, ergreift und zerstört auch das Corpus ciliare und die angrenzende Sklera und tritt schliesslich in Form eines käsigen Zerfall zeigenden Buckels oder Walles nahe der Cornealgrenze zu Tage, worauf dann langsam Phthisis bulbi folgt. Die Chorioidea bleibt oft ganz frei von Tuberkeln.

Es ist bemerkenswerth, dass in der Mehrzahl der bisherigen Beob-achtungen die untere Hälfte der Iris (wenigstens im Beginn) Sitz der Tuberkelknötchen war.

Literatur über Iritis.

umma der Iris, v. Gräfe's Arch. 30. *Bd.*
fr, *und* **Colberg,** *Gumma der Iris, v. Gräfe's Arch.* 8. *Bd.*
itis serosa, Arch. f. Augenheilk. 9. *Bd.*
. *Gräfe's Arch.* 27. *Bd.*
, *Gumma der Ciliargegend, v. Gräfe's Arch.* 13. *Bd.*
. *Gräfe's Arch.* 22. *Bd.*

Literatur über tuberculöse Iritis.

Gräfe's Arch. 25. *Bd.*
, *Helmholtz'sche Festschrift, Stuttgart* 1891.
entralbl. f. d. med. Wiss. 1873.
, *Annal. di Ottalm.* 4. *Bd.*
Costa, *v. Gräfe's Arch.* 26. *Bd.*
n, *Berl. klin. Wochenschr.* 1879.
Gräfe's Arch. 23. *Bd.*

82. An der Entzündung des Ciliarkörpers, der **Cyclitis**, be-
sich namentlich dessen nicht musculöser Theil, d. h. die gefäss-
Ciliarfortsätze und der plane Theil bis zur Ora serrata. Häufig
Process mit Entzündung der Chorioidea und der Iris combinirt.
copisch giebt er sich anfänglich durch leichte Trübung des Humor
und des vorderen Theiles des Glaskörpers, Präcipitate auf der
äche der Hornhaut und leichte Exsudation im Pupillargebiete zu
n, worauf aber bald Verlöthung der ganzen Rückseite der Iris
Linsenkapsel und Retraction der Ciliarzone der Iris folgt, wo-
lie Peripherie der Kammer vertieft wird. Die von den Ciliar-
en ausgehende entzündliche Exsudation bildet sowohl zwischen
Linse als zwischen Irisperipherie und Ciliarfortsätzen (hinterer
falz) allmählich sich organisirende bindegewebig werdende Massen,
eren Zusammenziehung die Iris nach hinten gezogen wird. Ebenso
auch die vor und hinter der Linse befindlichen Exsudatmassen,
bei ihrer bindegewebigen Umwandlung schrumpfen, das Corpus
on der Sklera ab- und gegen die Bulbusaxe hinzerren. Die der
immer folgende tiefe Alteration des Glaskörpers, die sich in
übung desselben durch zelliges und fibrinöses Exsudat, in Bildung
igen dünnen Membranen, sowie durch Schrumpfung zu erkennen
ührt gewöhnlich zu totaler Netzhautlösung und zu katarraktöser
und Schrumpfung der Linse. Ist die Entzündung eine heftige
mt die Exsudation einen eiterigen Charakter an, so kann sich,
ss vielleicht die Iris schon stark an der Entzündung Theil nimmt,
vorderen Kammer ein Hypopyon bilden. Die eiterige Cyclitis
zu Entzündung des ganzen Uvealgebietes und zu Panophthal-
ährend die fibrinöse Cyclitis mit langsamer Phthisis bulbi
wobei oft starke intercurrente oder anhaltende Herabsetzung des
aren Druckes eine charakteristische Erscheinung bildet.

Ursachen der Cyclitis sind, abgesehen von den Entzündungen,
der Iris oder Chorioidea auf das Corpus ciliare übergehen,
ch Verletzungen durch Wunden oder eingedrungene Fremdkörper.
erregt eine Wunde der pericornealen Skleralzone erst im Ver-
stadium Entzündung im Corpus ciliare, wobei die Narbe sich
und auf dasselbe drückt, oder ektatisch wird und dadurch Ver-
g zu Zerrung der Iris und des Corpus ciliare giebt.

etzungen führen mitunter nicht bloss zu Entzündung des von
troffenen Ciliarkörpers, sondern auch zu Cyclitis des anderen

Auges und damit zu der als **sympathische Entzündung** bezeich- Erkrankung des zweiten Auges. Sie kommt hauptsächlich nur n Cyclitis oder Iridocyclitis mit Perforation der Bu- kapsel durch Stich, Schnitt, Ruptur, Fremdkörper oder Geschwür; nie nach spontaner Entzündung des ersten Auges. Das zweite Auge schon nach 3 Wochen, aber auch erst nach 20 Jahren von der sy- pathischen Entzündung ergriffen werden. Im letzteren Falle lassen gewöhnlich im inducirenden Auge noch active Entzündungsvorgänge n- weisen, die vielleicht erst nach längerer Ruhe daselbst aufgetreten Auch phthisische zusammengeschrumpfte Bulbi können noch sympathische Entzündung erregen.

Auf welchem Wege die Entzündung auf das andere Auge über- ist noch nicht sicher bekannt. Die Hypothese, dass die Ciliarnerven Bahn bilden, ist in neuerer Zeit wieder von den meisten Beobachtern gegeben worden, indem sie der ursprünglichen MACKENZIE'schen An- dass die Ueberwanderung auf dem Wege der Sehnerven stattfinde, stimmen. Die Untersuchungen von DEUTSCHMANN (*v. Gräfe's Arch.* 3... und *Ueber die Ophthalmia migratoria, Hamburg 1889*) und LEBER erg- dass die sympathische Entzündung als Neuritis und Perineuritis auf Sehnerv übergeht. Ersterer nimmt an, dass Mikroorganismen diese Pro- gation verursachen. GIFFORD (*Arch. f. A. 17. Bd.*) wies nach, dass bei Kaninchen Milzbrandbacillen vom Glaskörper des ersten Auges aus entlang den grossen Gefässen des Opticus vordringen, dann durch die Orbita ausserhalb der Duralscheide des Sehnerven in die Schädelhöhle wuchern und von dort durch den Subvaginalraum in den Suprachorioidal- raum des zweiten Auges herabsteigen.

§ 383. Die **Chorioiditis** oder die Entzündung der Aderhaut der- sich oft auch auf die Iris und das Corpus ciliare (Irido-chorioiditis) oder auf die Retina (Chorioretinitis) aus, oder es dringen zum mindesten die Entzündungsproducte in die Retina oder den Glaskörper ein.

Bei der **acuten Chorioiditis** sind nach SATTLER zuerst die nach aussen von der Choriocapillaris liegenden pigmentlosen Lagen (ein feines elastisches Netzwerk, in welchem kleine Arterien und Venen verlaufen) und alsdann die Capillaris selbst Hauptsitz der zelligen Infiltration; die pigmentirten äusseren Schichten der Chorioidea sind weniger davon be- troffen. Bei Zunahme der zelligen Infiltration ist die Grenze zwischen der Choriocapillaris und der infiltrirten pigmentlosen, nicht selten auch von Extravasaten durchsetzten Schicht nicht mehr erkennbar, während die nach aussen folgenden pigmentirten Schichten — die Lage der grösseren Gefässe und die Suprachorioidea — in der Regel viel weniger mit Zellen infiltrirt, dagegen mehr durch fibrinöses Exsudat auseinander- gedrängt und von Blutextravasaten durchsetzt sind. Bei acuter eiteriger Aderhautentzündung kommt es nicht selten zu hyalinen, mit Eiterkörper- chen gemischten Ausscheidungen auf die innere der Retina anliegende Oberfläche der Glaslamelle, wodurch das Pigmentepithel der Retina durch- brochen und zerstört wird.

Die acute Chorioiditis suppurativa wird durch Infection bedingt und kommt danach bei verunreinigten Wunden oder Geschwüren der Hornhaut und Sklera, ferner bei septischer Embolie und bei Meningitis cerebrospinalis zur Beobachtung. Sie ist durch rasch wachsende Che- mosis der Conjunctiva Bulbi, leichte Exsudation im Pupillarbereich und

yon charakterisirt, welchen Erscheinungen ein gelblich-grauer Reflex
Tiefe des Auges, der von Eiteransammlung im Glaskörper her-
rasch folgt. Während bei Cerebrospinalmeningitis die Entzündung
meist ihren Höhepunkt erreicht, und der weitere Verlauf ähnlich
ei Cyclitis sich gestaltet, ergreift die septische Entzündung des
actus gewöhnlich rasch das ganze Auge; es kommt zu ödematöser
teriger Entzündung der Tenon'schen Kapsel, Unbeweglichkeit des
vorgedrängten Bulbus, d. h. zu **Panophthalmie**, wobei auch die
eiterig infiltrirt wird. Es kann dann entweder der Eiter die Bulbus-
durchbrechen oder es tritt bloss Schrumpfung und Phthisis Bulbi ein.
e durch Emboli septischer, resp. bakteritischer Substanzen be-
metastatische Ophthalmie kommt im Gefolge allgemeiner Pyämie
s kann aber auch die Entzündung des einen oder beider Augen
zige Metastase im ganzen Körper sein. Jede septische Wunde
as Material einer solchen Embolie liefern, ein Panaritium sowohl
r puerperale Uterus, letzterer aber vorzugsweise häufig. Oft bildet
ndocarditis mit Wucherung von Kokken auf den Klappen das
lied oder den Ausgangspunkt der Infection. HEIBERG, HOSCH,
und BOCK fanden Zooglöamassen in den Gefässen der Chorioidea
tina, MICHEL in der Iris.
e chronischen Entzündungen der Chorioidea fallen
ntheils ins Gebiet der **Chorioiditis** und **Chorioretinitis disse-**
, bei welcher sich in der Aderhaut (ohne dass die Iris sich
lich an dem Processe betheiligt) circumscripte Entzündungsherde
die zu Beginn bald mehr in den peripheren, bald mehr in den
n Theilen der Membran zerstreut sind. Wächst ihre Zahl, in-
hubweise da und dort neue solche Herde sich bilden, so können
lenweise confluiren. Die Herde besitzen anfangs eine gelbrothe
und etwas verwaschene Grenzen. Allmählich geht die Färbung,
lie Herde sich noch etwas vergrössern, in eine gelbe, dann
he über, und inmitten der hellen, runden oder ovalen oder un-
ssig begrenzten Flecken können sich kleinere oder grössere Pig-
eln (Fig. 457) bilden. Häufig werden auch die Ränder der Herde
gment eingesäumt.
ben den hellgelben oder weissen Herden können von Anfang an
e oder vielgestaltige Pigmentflecken von tiefschwarzer Färbung
n, welche ebenfalls langsam wachsen und oft sehr zahlreich sind.
al bilden sie sogar die Mehrzahl der Erkrankungsherde. Eine
RSTER als Chorioiditis areolaris bezeichnete, besonders im
Theil der Chorioidea auftretende Form der Entzündung charak-
sich dadurch, dass die langsam grösser werdenden Pigmentflecken
Centrum aufhellen. In dieser Weise kann die ganze Chorioidea
en, doch treten mitunter nur vereinzelte Herde auf. Ferner kann
tere Pol des Auges frei bleiben und nur die Peripherie erkranken
ngekehrt. Letzteres führt zur Chorioiditis posterior, bei
gewöhnlich auch die Retina stark in Mitleidenschaft gezogen
Uebrigens zeigen schon bei jeder floriden Chorioiditis die Retinal-
starke Füllung, und auch an der Opticuspapille lässt sich ge-
h Capillarhyperämie constatiren.
anfänglich kleinen und von intactem Pigmentepithel bedeckten
bestehen aus einer vascularisirten knötchenförmigen Ansammlung
drängter farbloser Rund- und Spindelzellen. In grösseren Herden
ich auch amorphes und fibrinöses Exsudat zwischen den Zellen

eingelagert und es fehlt dann das Pigmentepithel über den m[illegible]
Retina sich verlöthenden Herden, resp. es wandeln sich dessen Zellen [illegible]
farblose abgeplattete Zellen um (Herzog CARL in BAYERN). Die [illegible]
können spurlos wieder verschwinden (v. WECKER), führen indessen [illegible]
zu umschriebenen Atrophieen, an denen die Retina fest adhärirt (Fig. [illegible])

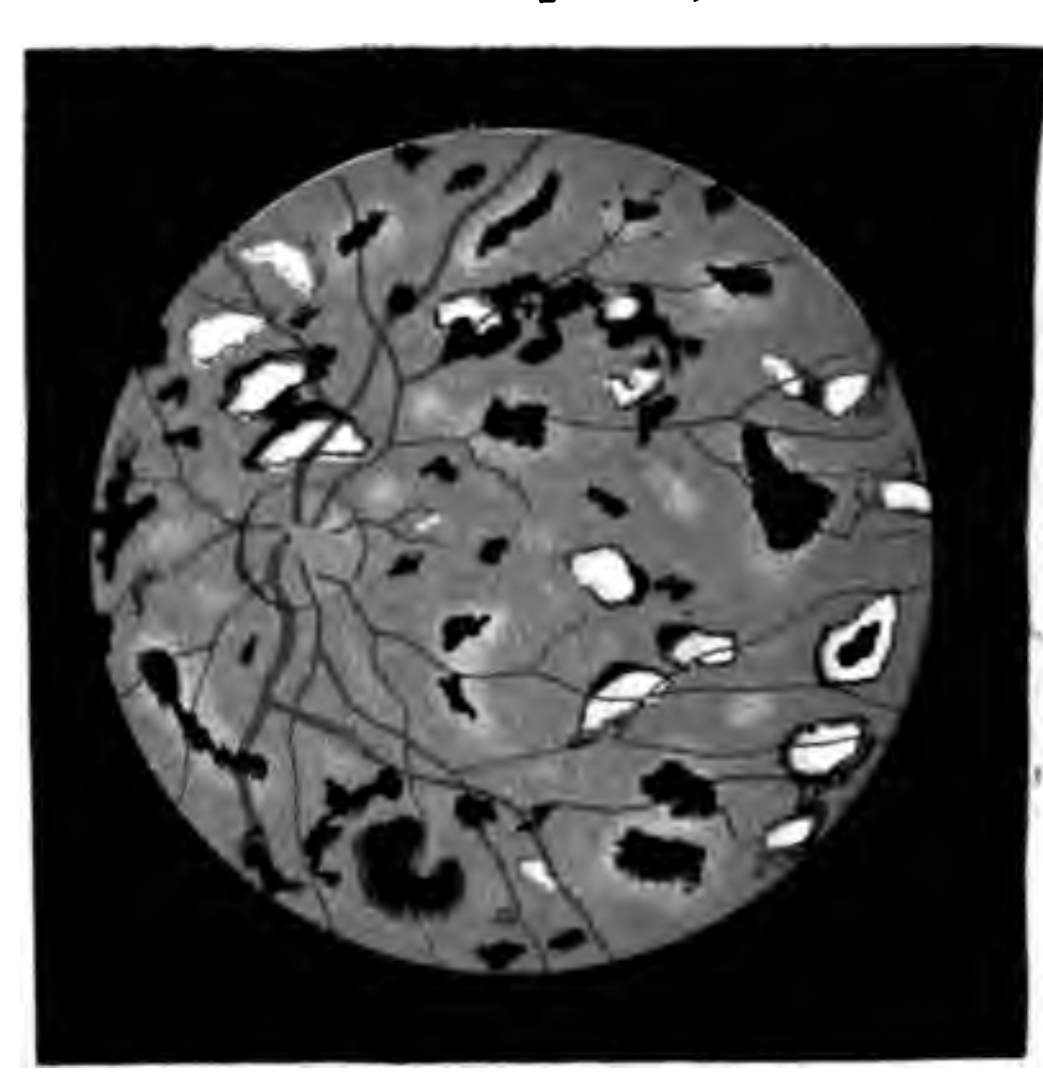

Fig. 457. Chorioiditis disseminata. Ophthalmoskopisches Bild des Augenhintergrundes.

Letzteres hängt da[illegible] sammen, dass in de[illegible] Chorioidalherden ein[illegible] gewebige Umwandlung [illegible] tritt, dass ferner die [illegible] membran der Chorioidea [illegible] loren geht, worauf die [illegible] dickten Radiärfasern [illegible] Netzhaut in den Chor[illegible] herd hineinwuchern. [illegible] Stäbchen und Zapfen [illegible] die äusseren Körner [illegible] an diesen Stellen zu Grunde. Das Pigmentepithel dag[illegible] geräth oft in Wucherung [illegible] führt zu starken Anhäufungen von Pigment (Fig. 45[illegible]).
Die Chorioidea kann [illegible] Stelle der früheren kno[illegible] förmigen Infiltrate ganz oder theilweise zu Grunde gehen, so dass an deren Stelle [illegible] etwas Bindegewebe mit [illegible] nigen oder gar keinen Ge- fässen übrig bleibt, welches grell weiss erscheinende Flecken bildet. Di[illegible] oft so zahlreichen Pigmentherde werden theils vom Pigmentepithel, theils vom Chorioidalpigment gebildet.

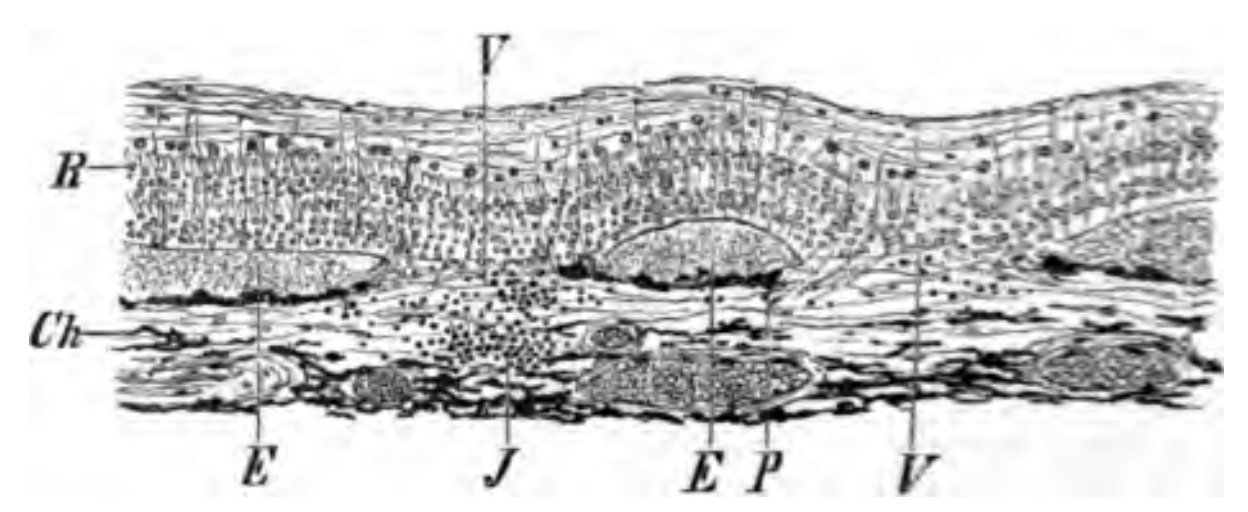

Fig. 458. Chorioiditis disseminata in späterem Stadium. *Ch* Chorioid[illegible] *R* Retina, mit ersterer stellenweise verlöthet (*V*), Stäbchen und Zapfen zu Grunde gegang[illegible] das Retinalpigment zum Theil gewuchert (*P*), zum Theil geschwunden (bei *V*). *J* Herd fa[illegible] loser Blutkörperchen in der Chorioidea. *E* Formloses Exsudat zwischen dieser und [illegible] Retina. Vergr. 20.

Herzog CARL in BAYERN wies bei Albuminurie ausgebreitete art[illegible] riitische Veränderungen auch in der Chorioidea nach.

Literatur über Chorioiditis suppurativa.

Heiberg, *Centralbl. f. d. med. Wiss.* 1874.
Hirschberg, *Arch. f. Augenheilk.* 9. *Bd.*
Hosch, *v. Gräfe's Arch.* 26. *Bd.*

'. *Gräfe's Arch.* 27. *Bd.*
utsche Zeitschr. f. Chir. 1. *Bd.*
'. Gräfe's Arch. 22. *Bd.*
l **Bock**, *Path. Anatomie des Auges* 1886.

Literatur über Chorioiditis disseminata.

odor, *Herzog in* **Bayern**, *v. Gräfe's Arch.* 25. *Bd., und Ein Beitrag zur pathol. Ana-des Auges bei Nierenleiden,* 1887.
nd **v. Wecker**, *Handb. von Gräfe und Saemisch* 4. *Bd.*
lin. Monatsbl. f. Augenheilk. 1875.

!84. **Syphilitische Entzündungen** sind in der **Chorioidea** viel häufig als in der Iris, doch kommen kleinere oder grössere, in ꞁuatorialgegend vertheilte syphilitische Herde ganz ähnlich denen : bei der Chorioiditis disseminata geschildert wurden. Eine andere ər syphilitischen Aderhautentzündung ist bloss durch diffuse, staub-'rübung des Glaskörpers, namentlich des axialen Theiles desselben ərisirt, wodurch die Papille und deren Umgebung stark verschleiert Eine fernere, aber seltene Form führt zu ausgebreiteter massiger ion der Chorioidea und Retina in der Gegend des hinteren Poles :hfolgender starker bindegewebiger Atrophie. Alle diese syphi- Chorioidalentzündungen bedürfen noch genauerer anatomischer chungen.

Tuberculose tritt in der Chorioidea entweder als acute Miliar-ose oder als chronische Tuberculose in Form der conglobirten lwucherung auf, doch ist letztere selten. Die erstere Form bildet ich eine Theilerscheinung allgemeiner Miliartuberculose, und zwar ıan nach COHNHEIM in allen, nach LITTEN in 75% sämmtlicher n allgemeiner Miliartuberculose in der Chorioidea miliare Tuberkel-ı. Es können alle Bezirke der Chorioidea der Sitz derselben sein. hl kann von 3—6 bis 50—60 ansteigen, ihre Grösse variirt von mm. Sie liegen unter der Choriocapillaris (MANZ). Die Netz- über denselben gewöhnlich nicht wesentlich verändert und nur urch die Knötchen emporgewölbt. Ebensowenig alterirt ist der ›er. Das Corpus ciliare und die Iris werden nur selten von Tuberkeln befallen. Die Chorioidalknötchen zeigen die typische des miliaren Tuberkels. Die übrigen Partieen der Chorioidea der Umgebung der Knötchen mit Rundzellen infiltrirt.

chronische Tuberculose der Chorioidea, die zur Bildung grösserer rter Knoten führt, wurde zuerst von A. v. GRÄFE an einem ›auge durch mikroskopische Untersuchung aufgefunden. Beim n bildet die Erkrankung Tumoren in der Chorioidea, welche im verkäsen. Dabei kann die Sklera perforirt werden und die ıng ausserhalb derselben sich weiter ausbreiten. Es kann auch ›us ciliare Sitz eines Tuberkelknotens sein (NEESE).

teratur über Miliartuberculose der Chorioidea.

v. Gräfe's Arch. 25. *Bd.*
ch. Arch. 36. *Bd.*
Virch. Arch. 39. *Bd.*
ahrb. f. Kinderheilk. 2. *Bd.*
L., *und* **Leber**, *v. Gräfe's Arch.* 14. *Bd.*
lkmann's klin. Vortr. N. 119.
Fräfe's Arch. 4. *u.* 9. *Bd.*
'räfe's Arch. 19. *Bd.*

Literatur über chronische Tuberculo

v. Gräfe, *dessen Arch.* 2. *Bd.*
Haab, *v. Helmholtz'sche Festschrift, Stuttgart* 1891.
Manz, *v. Zehender's klin. Monatsbl.* 1881.
Neese, *Arch. f. Augenheilk.* 16. *Bd.*
Wagenmann, *Arch. f. Ophthalm.* 34. *Bd.*
Weiss, *v. Gräfe's Arch.* 23. *Bd.*

6. Die Entzündungen der

§ 385. Die **Retinitis** tritt am prägnante **eiterigen, durch septische Infection** bedingte es, dass die Entzündungserreger durch die Blut tinitis), sei es, dass sie durch Wunden oder G des Bulbus eindringen. Die Entzündung kann ra auf die Retina übergreifen, oder es kann bloss eine Zeit lang, Sitz des Entzündungsprocesses sei lich, und dies ist namentlich bei der metast das häufigere, sowohl in die Chorioidea als i Emboli gelangen und in beiden Membranen gleic regen. In allen Fällen tendirt der Process zum ganzen Bulbus, d. h. zu Panophthalmie, nac die ganze Retina eiterig zerfallen ist und an ihre eiterige Auflagerungen gebildet haben.

Bei der durch septische Emboli verursachten fang zahlreiche Blutungen in der Retina auf, de Infiltration folgt. Es gelang in mehreren Fällen aus Kokken bestehende Pfröpfe nachzuweisen.

Wenn die Entzündung weniger stürmisch ver eiteriger Keratoiritis, Verletzungen etc.), breitet tration zuerst in der Nervenfaserschicht aus un Ganglienzellenschicht und die anderen Schichte das Gewebe von feinkörniger und faserstoffiger Blutextravasaten und Fettkörnchenzellen durchset Retina sich verdickt. In den späteren Stadien trophiren die Radiärfasern unter Zunahme ihrer sich gegen die Chorioidea hin, nachdem die Stäl wöhnlich bald zu Grunde gegangen sind.

Viel häufiger ist die bei Morbus Brightii **albuminurische Retinitis**, welche gewöhnlich auc befällt und von eigenthümlichen degenerativen Ge gleitet ist, die zusammen mit den entzündlichen teristisches Bild schaffen. In der Umgebung der geröthet, geschwellt und undeutlich begrenzt is radiärer streifiger oder auch rundlicher Blutunger und grossen weissen, unregelmässigen Flecken auf, gebreiteten Massen confluiren und den Opticus Retinalgefässe, namentlich die Venen zeigen abno Schlängelung. In der Gegend der Macula lutea t Flecken auf und bilden durch reihenweise Anor teristische Sternfigur.

Die beschriebenen Veränderungen findet ma Augen, allerdings meist in verschiedenem Grade.

e weissen Flecken entsprechen bald dichten Anhäufungen von Fett-
nzellen, welche namentlich in und zwischen den Körnerschichten
bald zu Klumpen gehäuften glashellen Kugeln und Tropfen, bald
rtigen Schollen und Ballen, die Faserstoffgerinnseln ähneln. Die
n und Schollen liegen gewöhnlich in der Zwischenkörnerschicht
d wahrscheinlich Produkte von Blutextravasaten. Ferner findet
lbig und spindelförmig angeschwollene Nervenfasern und Nester
glienzellen ähnlichen Körpern, welche nach H. MÜLLER aus ver-
Nervenfasern hervorgehen. Die weissen Fleckchen, welche in
ulagegend die Sternfigur bilden, beruhen auf fettiger Degeneration
ren Enden der Radiärfasern. Von eigentlich entzündlichen Ver-
gen treffen wir (Fig. 459): zahlreiche Lymphkörperchen (*L*) be-
längs der Gefässe, fibrinöses Exsudat in den Zwischenräumen
vebes (*F*) und Hyperplasie des Stützgewebes. Die Erkrankung
ässsystemes documentirt sich durch ausgebreitete Arteriitis (Her-
EL), Sklerose und Verdickung der Gefässwände der kleineren
(*A*) und Capillaren. Aus
eration der Gefässwandungen
n wohl die vielen Blutextra-
B) in der Netzhaut. In der
serschicht haben sie mehr
, in den tieferen Schichten
ndliche Form.

59. Albuminurische Reti-
Nervenfaserschicht. 2 Ganglien-
ht. 3 Innere Körner. 4 Aeussere
Stäbchen und Zapfen. *A* Sklerosirte
B Blutung (rothe Blutkörperchen).
es Exsudat in der Zwischenkörner-
Ansammlung von Lymphkörperchen.

Opticus wurden Infiltration mit Lymphzellen, Hypertrophie des
ellen Bindegewebes und umschriebene graue Degeneration ge-

Diabetes können, wenn auch seltener, ähnliche Retinalverände-
uftreten, wie bei Nierenerkrankung. Oft finden sich aber bloss
blutungen.

als **diffuse chronische Retinitis** bezeichnete Erkrankung tritt
undär nach Entzüdung des Uvealtractus auf und zeigt sich
h in den inneren Netzhautschichten, wo sie zuerst durch diffuse
filtration, später durch interstitielle Bindegewebswucherung ge-
net ist. Die Radiärfasern verdicken und verlängern sich ent-
l der Dickenzunahme der Netzhaut, und mit ihnen hypertrophirt
übrige Stützgewebe der Netzhaut und die Adventitia der Ge-
ie Wucherung der Radiärfasern überragt manchmal die Retina
t auf der Glaskörperseite derselben eine beträchtliche Lage
n Bindegewebes, während der nervöse Theil der Retina sich
rophie vermindert, namentlich die Nervenfaser- und Ganglien-
cht, in geringerem Grade auch die Stäbchen und Zapfen. In
Fällen können letztere auch eine eigenthümliche Hypertrophie
und zwar namentlich dann, wenn in Folge der Retinitis oder
anderer Ursache Ablösung der Netzhaut eingetreten ist. Sie
abei sowohl im Aussen- als Innenglied bis aufs Dreifache ver-

längert, unregelmässig verdickt und können faserige oder feingranulirte Conglomerate von beträchtlicher Grösse und rundlicher Gestalt bilden.

Mit dieser Entzündungsform nahe verwandt ist die herdförmige **Retinitis** der äusseren Schichten, wie sie bei der Chorioretinitis disseminata beobachtet wird, wobei es oft schwer fällt zu entscheiden, ob der Process in der Netzhaut bloss als Folge der Chorioiditis oder selbständig aufzufassen ist. Es werden hierbei dünne, formlose Exsudatmassen zwischen Chorioidea und Retina mit umschriebener Zerstörung des Pigmentepithels und Zerfall der Stäbchen und Zapfen eingelagert (Fig. 458 *E*) oder es kann auch das Retinalpigment herdförmige Veränderungen eingehen (*P*), wodurch die ophthalmoskopisch zu beobachtenden Pigmentflecken gebildet werden. Weiterhin wuchert das Bindegewebe der äusseren Retinalschichten und der Stützfasern gegen die Chorioidea hin, die dadurch gebildeten bindegewebigen Auswüchse schliessen theils noch erhaltene, theils in Zerfall begriffene Theile der Stäbchen- und Zapfenschicht, sowie umfängliche, durch Wucherung der Pigmentzellen gebildete Pigmenthaufen und von Pigment umgebene oder auch freiliegende grössere und kleinere drusenförmige Excrescenzen der Glaslamelle der Chorioidea ein. Das Pigment kann dann ferner auch nach vorn in die Retina vordringen und in derselben unregelmässige, aus körnigen Massen bestehende Ansammlungen bilden. Endlich kann die Bindegewebsdegeneration und damit auch die Pigmentirung die inneren Schichten der Retina ergreifen, und dann treten die Pigmentansammlungen namentlich längs der Retinalgefässe (vergl. Fig. 460) auf.

Bei der eben beschriebenen Retinitis ist die Pigmentirung etwas Secundäres. Es giebt indessen noch eine Retinalaffection, bei welcher eine Pigmentirung der Netzhaut von Anbeginn an das wesentliche Merkmal bildet, welche daher den Namen **Retinitis pigmentosa** (Fig. 460) erhalten hat. Ob die Erkrankung wirklich den Entzündungsprocessen zuzuzählen ist, erscheint noch fraglich. Meist fehlen Entzündungserscheinungen gänzlich, weshalb man die im übrigen gut charakterisirte Affection besser als **primäre Pigmentdegeneration** der Netzhaut bezeichnet. Die Erkrankung ist ophthalmoskopisch durch Verschmälerung der Retinalgefässe, namentlich der Arterien, durch leichte atrophische, d. i. gelblich-weisse Verfärbung der Sehnervenpapille, deren Conturen gewöhnlich scharf bleiben, und endlich ganz besonders durch eigenthümliche disseminirte unregelmässige Ansammlungen tief schwarzen Pigmentes in der Retina und zwar namentlich in einer zwischen hinterem Pol und Aequator liegenden Zone (Fig. 460)

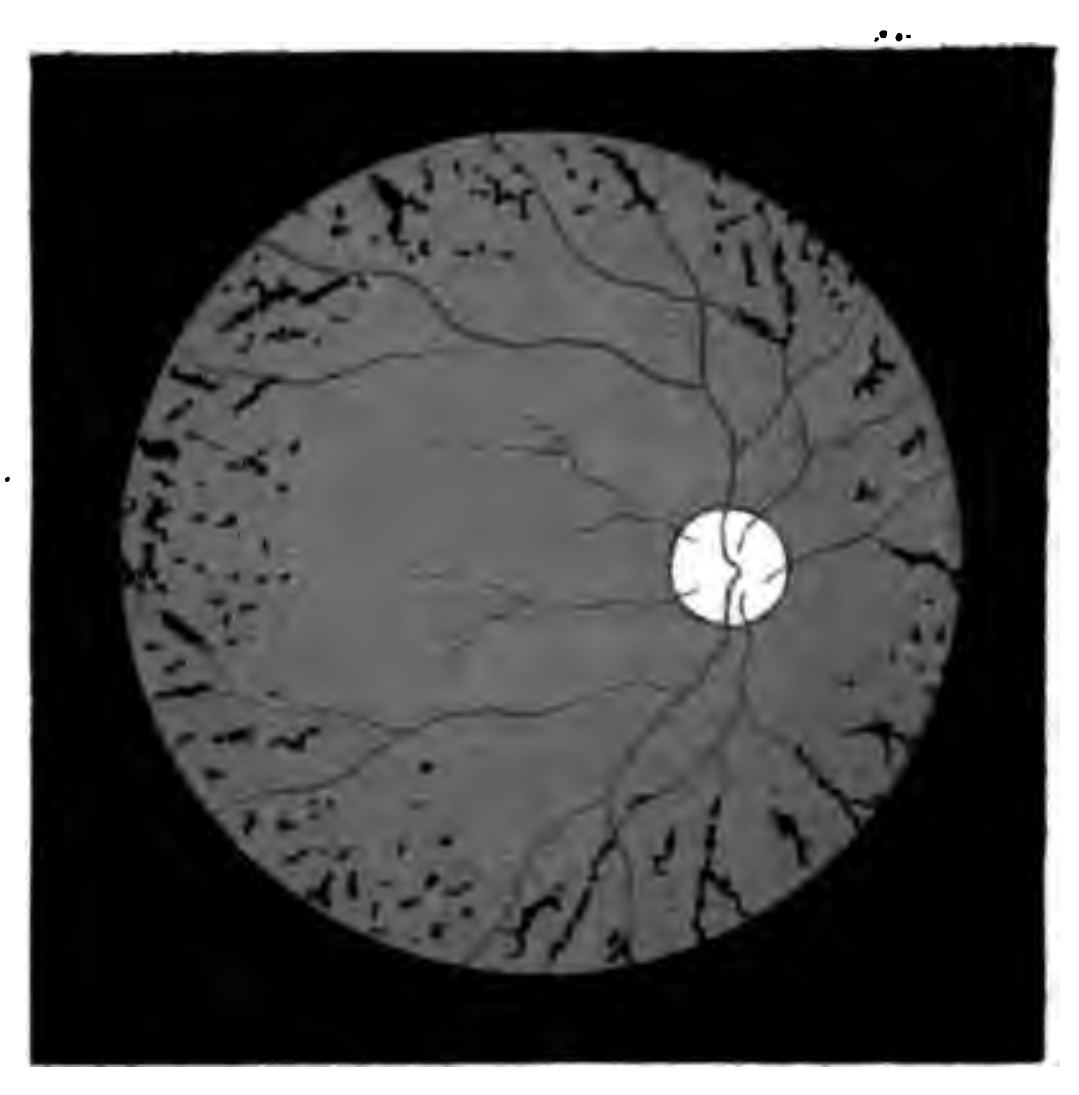

Fig. 460. Retinitis pigmentosa. Ophthalmoskopisches Bild des Augenhintergrundes.

terisirt. Die Pigmentflecken sind bald nur spärlich und klein, bald ch und gross und liegen zum Theil perivasculär oder in der Fortg der sich allmählich verlierenden Gefässe. Im Allgemeinen sind gmentfleckchen im Gegensatz zu den rundlichen und klumpigen ıorioretinitis disseminata mehr fein, zackig, knochenkörperchenartig et; nur da, wo sie sehr zahlreich auftreten, bilden sich durch Conumfänglichere, grosse, tiefschwarze Pigmentmassen, die rundliche ı enthalten. Helle, durch Infiltration der Netzhaut oder Atrophie .orioidea bedingte Flecken fehlen dabei gänzlich, ebenso Blutungen. ·krankung befällt immer beide Augen und kann vererbt werden.

.e histologischen Veränderungen in späteren Stadien des Processes hochgradige Hypertrophie des Bindegewebsgerüstes der Netzhaut, Verdickung der Gefässwandungen mit Obliteration der feineren Atrophie des Pigmentepithels, sowie Neubildung von stark pig;en Epithelzellen und Eindringen des Pigmentes in die Retina, wo ı namentlich auch in den Gefässscheiden ablagert. Allmählich alle nervösen Elemente der Retina zu Grunde, mit Ausnahme der faserschicht. Die drusigen Verdickungen der Glaslamelle finden ;wöhnlich auch hier in grosser Menge. Ausserdem wurde in der ıamentlich in der Chorioidea, ausgebreitete Gefässsklerose gefunden NMANN).

e nicht gerade häufige **syphilitische Retinitis** tritt an einem ›der auch an beiden Augen in zweierlei Form auf, erstens als ;e Retinitis ganz analog der oben geschilderten, und zweitens :lten) als centrale recidivirende Retinitis. Anatomische ıchungen der letzteren fehlen noch. Ophthalmoskopisch sieht man Gegend der Macula eine graugelbliche Trübung.

: Tuberculose befällt die Retina nur höchst ausnahmsweise.

Literatur über eiterige Retinitis.

Centralbl. f. d. med. Wiss. 1874.
Gräfe's Arch. 26. *Bd.*
'eitschr. f. klin. Med. 2. *Bd.*
Michel, *v. Gräfe's Arch.* 23. *Bd.*
Roth, *Dtsch. Zeitschr. f. Chir.* 1872.
Wagenmann, *v. Gräfe's Arch.* 33. *Bd.*, *wo die weitere Literatur.*

Literatur über Bright'sche Retinitis.

›dor, *Herzog in* **Bayern**, *Ein Beitrag zur pathologischen Anatomie des Auges bei nleiden*, 1887.
[., *v. Gräfe's Arch.* 4. *Bd.*, *und Würzb. med. Zeitschr. I.*
Gräfe's Arch. 6. *Bd.*
'az. méd. de Paris 1876.
. *Gräfe's Arch.* 22. *Bd.*

Literatur über Retinitis pigmentosa.

v. Gräfe's Arch. 3. *Bd.*
Gräfe's Arch. 5. *Bd.*
Gräfe's Arch. 15. *Bd.*
v Gräfe's Arch. 18. *Bd.*
Müller, H., *Gesammelte Schriften.*
Pope, *Ophth. Hosp. Rep.* 4. *Bd.*
Schweigger, *v. Gräfe's Arch.* 5. *u.* 9. *Bd.*
Wagenmann, *v. Gräfe's Arch.* 37. *Bd.*

Literatur über diabetische Retinitis.

ındb. von Gräfe und Saemisch 5. *Bd.*, *wo weitere Literatur über Retinitis.*
lrch. f. klin. Med. 22. *Bd.*
›, *Ophth. Hosp. Rep. IX.*

7. Die Entzündung des Sehn

§ 386. Die Entzündung des Sehnerven kann
intraoculäre Ende des Opticus oder bloss den Se
bulbäre Neuritis) oder beide zusammen befallen.
der Papille, die **Papillitis**, tritt in mehr oder
zu jeder stärkeren Retinitis hinzu (Neuro- oder P
Ganz besonders aber ist dies bei der Bright'scher
der Fall. Es kann indessen Papillitis auch ohn
Retina vorhanden sein, z. B. dann, wenn eine E
nervenstamm oder auch vom Gehirn her bis zur
ist (Neuritis optica descendens), oder wenn
beengenden Tumoren im Schädel die Subarachnoi
Zwischenscheidenraum des retrobulbär nicht-entzünde
gepresst wird. In letzterem Falle kommt es oft
gradigen Schwellung der Papille mit starken Stau
den Retinalvenen (starke Schlängelung und Blute
diese Form der Papillitis auch als **Stauungspapill**

Die Papillitis giebt sich ophthalmoskopisch d
dass die Grenzen der Sehnervenscheide undeutlich
Papille selbst trüb, geröthet und geschwellt wird
nasalen Hälfte. Zugleich pflegt eine stärkere Füll
und eine leichte Verschleierung der circumpapillä
zutreten. In stärkeren Graden der Entzündung ni
der Papille zu. Die Gefässe werden durch die zu
tration beruhende Trübung des Gewebes mehr und
Papille und namentlich an der Grenze derselben v
deckt, es treten mehr und mehr kleine radiär-str
in der grau-rothen, trüben Nervensubstanz auf, un
ist oft so verwischt, dass sie nur mit Mühe als s
kann.

Bei der Stauungspapille überwiegt die hügela
Papille und die Stauung in den Retinalvenen über di
des Opticus, aber sehr oft lässt sich aus dem ophth
sehen allein nicht sicher entscheiden, ob die Papil
oder von einem Hirntumor oder von einer descendi
rührt. Auch die mikroskopische Untersuchung e
Fällen dieselben Gewebsveränderungen, nur beton
dass bei der Stauungspapille im Anfang blosses Oe
starke Schwellung derselben verursache. Später
Stauungspapille die Erscheinungen der Entzündung,
Gewebes mit Lymphkörperchen, namentlich längs d
Hypertrophie der Nervenfasern, kleine Blutextrava
feinkörniges Exsudat zwischen den Faserzügen. A
körnchenzellen und Corpora amylacea können auftr
eine Zunahme des Bindegewebes ein, und gleichzei
vösen Elemente der Atrophie, so dass schliesslich
nur eine flache oder sogar leicht excavirte Bindege
ophthalmoskopisch durch ihre kalte weisse Färbung,
Gefässe und die Schmalheit der auf ihr zusammenlau
auf's Deutlichste die Atrophie der Papille kund gie

Dass bei der Stauungspapille eine Verdrängung
flüssigkeit nach dem Scheidenraum des Opticus stat

ossen, dass in Fällen erhöhten intracraniellen Druckes die Opticus-
e dicht hinter dem Bulbus eine ampulläre Anschwellung zeigt, die
ner Ausdehnung derselben durch darunter angesammelte Flüssig-
also auf einem Hydrops der Sehnervenscheide beruht. Die ange-
Flüssigkeit presst den Nerv hinter der Lamina cribrosa zusammen,
dert den Rückfluss des Blutes in der Centralvene und soll dadurch
lie Entzündung der Papille verursachen. Da blosse Venenstauung
nlich keine Entzündung verursacht, so ist es nicht unmöglich, dass
ichzeitig stattfindende Compression der Arteria centralis retinae zu
iliger Absperrung des Blutzuflusses und damit möglicherweise zu
ndung der Papille führt. LEBER nimmt an, dass die in den Scheiden-
hineingepresste Cerebralflüssigkeit entzündungserregende Eigen-
n habe. Von Anderen (HUGUENIN) ist nachgewiesen, dass selbst
nem ganz entlegenen, z. B. im Schläfenlappen sitzenden Tumor
ne Perineuritis des Sehnervenstammes ausgehen kann, so dass also
om Tumor auf die Meningen und die Optici übergehende Entzün-
lie Papillitis hervorruft. Es ist sehr wohl möglich, dass dieser
menhang eines intracraniellen Tumors mit Papillitis ein häufigerer
bisher angenommen wurde.

e **Perineuritis des Opticusstammes**, wie sie auch bei Orbital-
dungen, Meningitis basilaris, Hirntumor (ZELLWEGER) etc. vorkommt,
ichnet sich dadurch, dass im Intervaginalraum des Sehnerven eine
dliche, zellig-seröse oder zellig-fibrinöse Exsudation auftritt. Ferner
eine Vermehrung der Endothelzellen vor, welche das im Inter-
raum ausgespannte feine Balkengewebe überziehen. Unter Um-
n kann dann eine zellenreiche entzündliche Exsudatschicht den
Intervaginalraum des Opticus ausfüllen.

e **Neuritis interstitialis**, charakterisirt durch eine zellige Infil-
des Stützgewebes des Opticus, begleitet oft die Perineuritis und
zu Hyperplasie des Bindegewebes und zur Atrophie der Nerven-
Endlich kann, in Begleitung der beiden vorigen oder auch
ndig, die Entzündung die Nervenfaserbündel selbst befallen, wobei
r Zerfall des Nervenmarkes und Auftreten zahlreicher Fettkörn-
len zu Atrophie der Nervenfasern, d. h. zu grauer Degeneration
nerven kommt. Dies würde nach LEBER als **Neuritis medullaris**
eichnen sein.

e **syphilitische Entzündung des Opticus** tritt manchmal zu
pecifischen Retinitis hinzu (Neuroretinitis), kann aber auch mehr
ndig auftreten, sei es in Form einfacher Entzündung, sei es in der
gummöser Infiltration. Es kann der ganze Sehnerv oder das
a von gummöser Wucherung durchsetzt werden.

e **Tuberculose des Sehnerven** wurde bis jetzt nicht häufig be-
t. Die Miliartuberkel der Opticusscheide, die zuerst von MICHEL,
on DEUTSCHMANN beobachtet wurden, dürften wohl öfter vor-
n, als man bis jetzt annahm. Die experimentellen Untersuchungen
UTSCHMANN zeigen wenigstens, dass bei Kaninchen nach tuber-
Infection des Schädelraumes sehr bald Miliartuberkel in der
scheide hinter dem Bulbus auftreten, ohne dass im Anfang die
Strecke des Opticusstammes Entzündung erkennen lässt. — Die
he Tuberculose kommt im Opticus selten vor, doch kann unter
den ein grosser Theil des Nerven von tuberculösen Granulations-
ungen durchsetzt und so zur Atrophie gebracht werden.

Literatur über Entzündungen des Sehnerven.

Deutschmann, *v. Gräfe's Arch.* 27. *Bd.*
Huguenin, *Correspbl. f. Schweizer Aerzte* 1882.
Leber, *Transact. of the internat. med. Congr. London* 1881, *und Handb. von Gräfe u. Sae-misch* 5. *Bd., wo die weitere umfangreiche Literatur sich gesammelt findet.*
Michel, *Arch. f. klin. Med.* 22. *Bd. p.* 448.
Sattler, *v. Gräfe's Arch.* 24. *Bd.*
Zellweger, *I.-D. Zürich* 1887.

V. Das Glaukom.

§ 387. Als **Glaukom** bezeichnet man eine Erkrankung des Auges, bei welcher der intraoculare Druck über die Norm erhöht ist. Es kann in Folge davon der Bulbus steinhart werden. Während dabei die Augen Erwachsener in Form und Grösse annähernd gleich bleiben, nimmt das Auge des Kindes an Umfang zu und kann zum Hydrophtalmus werden. — Das Glaukom kann ein vorher gesundes Auge (primäres Glaukom) oder ein schon anderswie erkranktes Auge befallen (sekundäres Glaukom). Ferner kann das Glaukom acut oder chronisch, mit oder ohne entzündliche Nebenerscheinungen auftreten. Findet die Drucksteigerung ganz langsam, ohne Röthung des Auges mit zeitweiligen Intermissionen statt, so wird dies **Glaucoma simplex** genannt. Man findet in diesem Falle dann bloss die unten erwähnte Excavation und Atrophie der Papille. Tritt das Glaukom dagegen acut auf, so wird auch das Aeussere des Auges stark verändert: es stellt sich hochgradige Röthung der Conjunctiva Bulbi, ja sogar Chemosis derselben ein, die Cornea wird leicht getrübt, wie rauchig. und ihre Oberfläche verliert den spiegelnden Glanz, wird matt und uneben. Die Pupille ist dabei gewöhnlich etwas erweitert. Der in Folge hiervon sichtbare, leicht graulich-grüne Schimmer in der Tiefe der weiten Pupille, wie er auch normaler Weise bei weiter Pupille älterer Leute vorkommt, gab der Krankheit den Namen Glaukom. Wo die eben erwähnte starke Mitbetheiligung der Conjunctiva, ferner starke Trübung der Cornea (vielleicht auch des Glaskörpers) sich einstellen und das Bild einer Ophthalmie zu Stande kommt, spricht man auch von **Glaucoma inflammatorium**. In beiden Fällen kann bei ziemlich acut und heftig auftretender Drucksteigerung ausser der Härte des Bulbus und der Mattheit der Cornea, verbunden mit leichter pericornealer Röthung jegliche weitere makroskopische pathologische Veränderung fehlen. Beim **Glaucoma haemorrhagicum** gesellen sich zu den geschilderten Veränderungen noch Blutungen in Retina, Glaskörper, Vorderkammer etc. hinzu.

Die anatomischen Veränderungen, welche das Auge bei Glaukom erleidet, lassen sich in primäre und secundäre trennen. Die ersteren scheinen im Wesentlichen chronisch-entzündlicher Natur zu sein, während die letzteren mehr atrophischer, degenerativer Art sind.

Nach den einen Untersuchungen (v. Arlt, Fuchs, Birnbacher und Czermak u. A.) giebt eine chronische Chorioiditis namentlich der vorderen Chorioidalpartieen den Anstoss zu einer Flüssigkeitszunahme und zu einer Drucksteigerung im Bulbus. Nach Anderen (Knies, Weber, Sargent etc.) wäre der Schwerpunkt in eine circumscripte entzündliche Infiltration der Umgebung des Schlemm'schen Kanales zu verlegen, welche zur Bildung zellenreichen Gewebes im Fontana'schen Raume (peripherste Partie der vorderen Kammer) und an der Vorderfläche der Iris führt.

ge dessen entsteht dann eine Obliteration des FONTANA'schen
s, wobei die Irisperipherie mit der Peripherie der Cornea, d. h. mit
Membrana Descemeti verlöthet wird. Da vom FONTANA'schen Raum
r Hauptabfluss des intraocularen Saftstromes aus dem Bulbus-
ı vor sich geht, so tritt bei Obliteration desselben Stauung und
die für Glaukom charakteristische intraoculare Drucksteigerung
Wieder andere Untersuchungen ergaben starke Veränderungen an
den Gefässen und manche Beobachter leiteten hiervon die Genese
ocesses ab, so namentlich KLEBS, der auf die Verlegung der cho-
n Venen durch Blutplättchenthrombosen, welche sich allmählich
ine Thromben verwandeln, grosses Gewicht legt. BIRNBACHER und
K fanden Endothelwucherungen in den Venae vorticosae, die stellen-
las Innere des Gefässes fast ganz verlegten, dadurch ebenfalls den
luss hemmten und so Steigerung des intraocularen Druckes be-
konnten. Von allen diesen vermuthlich primären Veränderungen
ukomauges ist aber noch nicht hinreichend klar festgestellt, dass
klich primär und nicht auch schon secundär sind.

s secundäre pathologische Veränderung ist in erster Linie die
natöse Excavation der Papille zu nennen. Da die Lamina
die schwächste Stelle der Sklera ist, giebt sie offenbar zuerst
höhten intraocularen Drucke nach und wird allmählich nach hinten
t. Zugleich atrophiren in Folge des Druckes die Nervenfasern
pille, wodurch die Excavation noch mehr vertieft wird. Die so
e der Papille entstehende Grube (Fig. 461 *E*) kann 0,6 bis 1,5 mm
den. Die Weite der Grube beträgt 0,7 bis 1,25 mm. Die Lamina
kann bis hinter das äussere Niveau der Sklera zurückgedrängt

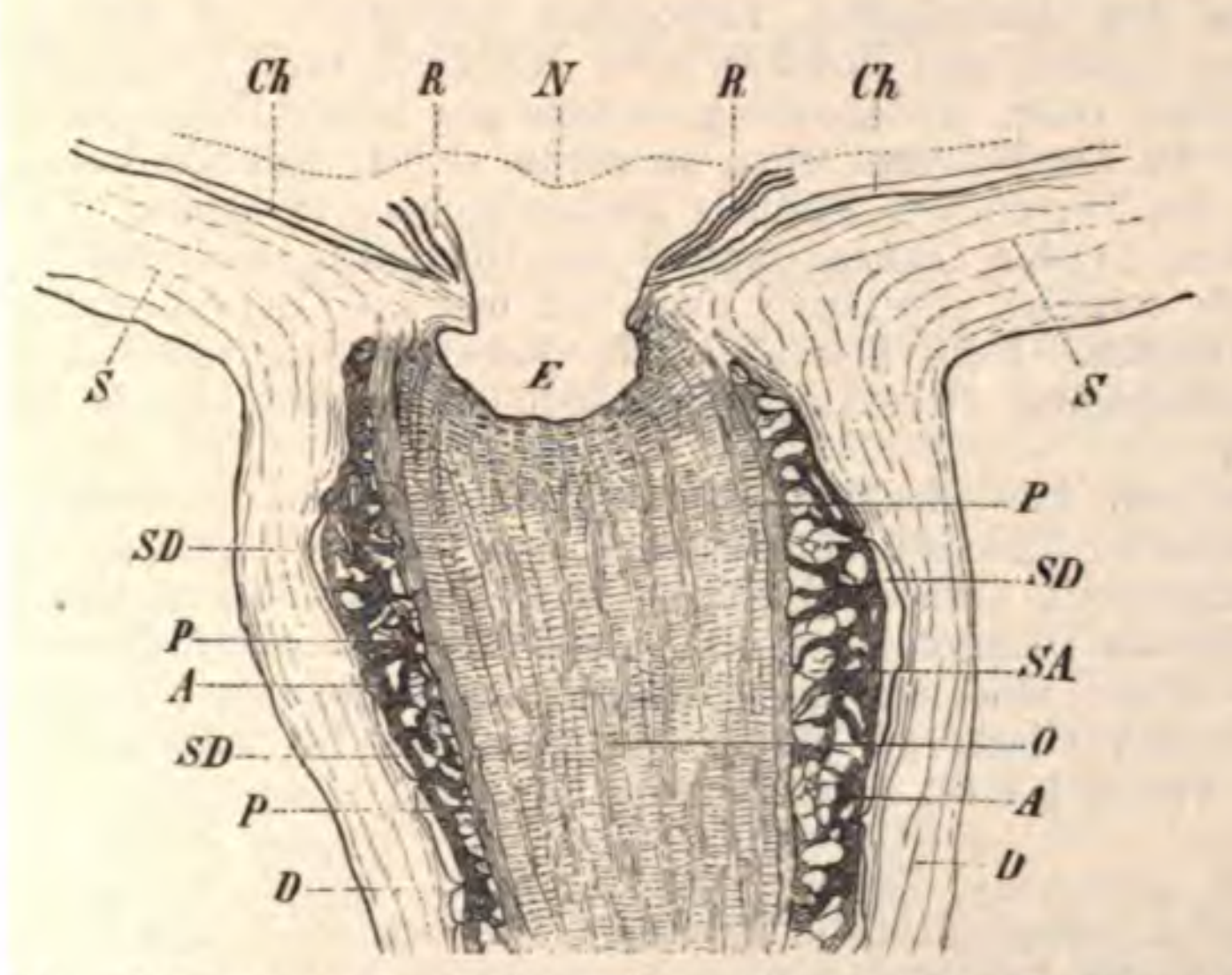

461. Glaucoma absolutum. Längsschnitt durch den Sehnerven am Eintritt
lbus. Atrophie des Sehnervenstammes. *E* Excavation der Papille. *N* Linie, die
ır einer normalen Papille entsprechen würde. *O* Opticusstamm. *P* Pialscheide
A Arachnoidalscheide, deren Balken dicker als normal sind. *D* Duralscheide.
chnoidalraum des Opticus. *SD* Subduralraum desselben. *S* Sklera. *Ch* Chorioidea.
Vergr. 12.

In früheren Stadien ist der Grund der Gru
neugebildeten kleinzelligen Gewebes bedeckt. Spä
sammt den darunter liegenden Nervenfasern, s
Excavation durch die nackte Lamina cribrosa gebi
lich schwinden auch die Nervenfasern und Gefäss
der Grube (Glaucoma absolutum). Auch d
phirt endlich nach langer Dauer des Processes,
messer beträchtlich abnimmt und in Folge desse
und Subduralraum desselben sich erweitern (*SA* u

In der Retina atrophirt zunächst die Nerve
zellenschicht. Gleichzeitig treten an den Gefässe
sirung und Varicositäten der Wandungen auf.
Glaukom fand Deutschmann die Netzhautgefässe
Blutkörperchen vollgepfropft, zum Theil mit feine
verstopft. Auch sah er sehr starke hyaline Verd
und das dadurch reducirte Lumen oft durch feine
verschlossen.

Der Glaskörper bleibt unter Umständen norm
manchmal in seinem hinteren Theil von der Reti
er zuweilen abnorme Zellen verschiedener Gestalt,
und pigmentirte Zellen.

Die Cornealoberfläche wird bei Glaukom, ähn
matt, leicht uneben, als ob feinste Wassertröpfchen
Erscheinung rührt jedoch nicht von Entzündung
lediglich von der Drucksteigerung ab und kann
und rasch schwinden. Sie beruht nach Fuchs au
oft rosenkranzförmig an einander gereihter Tröp
zwischen den Epithelzellen, namentlich denjenigen
Zwischen Epithel und Bowman'scher Membran wi
structurlose oder bindegewebig aussehende neug
troffen. In der Bowman'schen Membran selbst s
welche die Nerven des Epithels hindurchgehen, e
ausserdem in der Cornea parallel zur Oberfläche
die nach vorn hin successive zunahmen und die C
anderdrängten. Nach ihm sind alle dieseErsche
die glaukomatöse Drucksteigerung bedingtes Oed
zusehen.

Da, wo das Glaukom als **Secundärglauko**
pathologischer Processe auftritt, z. B. bei Pupillar
Hornhautnarben, Chorioidalsarkom, Verletzungen u
etc., sind die Glaukomveränderungen mit denen de
plicirt. Knies fand sowohl bei Chorioidalsarkomen
Linse in den Glaskörper die Obliteration des Fo
ebenso Fuchs bei Chorioidalsarkomen.

Die Auffassung, dass die Obliteration des Font
Primäre und Hauptsächliche des Glaukomes sei, wi
obachtern getheilt. Viele halten diese nur für sec
drängen der Iris entstanden. Ad. Weber hält die V
schen Raumes ebenfalls wie Knies für das Wesen
Zustandekommen aber dadurch, dass primär die Cili
und dadurch die Irisperipherie nach vorn drängen,
der Peripherie der Cornea verklebe. Fuchs, Stölt

ıng des Corpus ciliare und der Ciliarfortsätze anatomisch nach. EY SMITH glaubt, dass die Grössenzunahme der Linse, wie er sie ɔn höheren Alters fand, das Moment bilde, welches Glaukom aus-)ie zu grosse Linse versperre nämlich den Abfluss des Flüssig-ɔmes aus dem Glaskörper nach der vorderen Kammer. Dadurch lie Linse samt der Zonula Zinii und den Ciliarfortsätzen nach vorn en und die Iris an die Cornea angepresst, wodurch der Abschluss ITANA'schen Raumes gegeben und das Glaukom perfect sei. Letz-pothese gilt jedenfalls nicht für solche Fälle, wo die Linse fehlt ırch Luxation in den Glaskörper). Weitere Untersuchungen müssen .den, welche von den obigen Hypothesen für die Pathogenese des ns zutreffend und ob in allen Fällen dieselbe pathologische Ver-g Ursache der Drucksteigerung ist.

Literatur über Glaukom.

Zur Lehre vom Glaukom, 1884.
ır, *Ein Beitrag zur Anatomie des Glaucoma acut.*, *Graz* 1890.
ır *und* Czermak, *v. Gräfe's Arch.* 32. *Bd.*
Ophthal. Hosp. Reports IX.
ann, *v. Gräfe's Arch.* 25. *Bd.*
:hender's klin. Monatsbl. f. Augenheilk. 1878, *Beilageheft*, *und v. Gräfe's Arch.* 27.
. Bd.
sein Arch. 1., 2., 6. *u.* 7. *Bd.*
lg. pathol. Morphologie 2. *Th. p.* 114.
Gräfe's Arch. 22. *u.* 23. *Bd.*, *und Der heutige Stand unserer Kenntniss über die l. Anatomie des Glaukoms*, *Centralblatt f. Allg. Path. I* 1890.
Gräfe's Arch. 24. *Bd.*
[., *Ges. Schriften.*
ıher, *v. Gräfe's Arch.* 17. *u.* 22. *Bd.*
Centralbl. f. Augenheilk. 1884.
er, *v. Gräfe's Arch.* 6. *Bd.*
·iestley, *Transact. of the internat. Congr.*, *London* 1881.
v. Gräfe's Arch. 33. *Bd.*
klerose der Irisgefässe, *v. Gräfe's Arch.* 30. *Bd.*
d., *v. Gräfe's Arch.* 22. *Bd.*, *und Transact. of the internat. Congr.*, *London* 1881.

VI. Geschwülste und Parasiten des Auges.

›88. Unter den **primären epithelialen Geschwülsten** des Auges ner Adnexa kommt am häufigsten der Plattenepithelkrebs r entwickelt sich meistens an der Uebergangsstelle zwischen Con- und Cornea, kann indessen auch primär in der Conjunctiva des (HORNER) oder der Lider entstehen und von da auf den übergehen. Solange die Carcinome klein sind, haben sie Aehn-mit Ekzempusteln (v. GRÄFE), bei weiterem Wachsthum bilden ›e höckerige Geschwülste, welche sowohl nach der Fläche als nach fe sich ausbreiten und die Sklera sowie den Cornealrand zer-Sie sind meistens pigmentlos, doch sind mehrfach melanotische ne dieser Gegend gesehen und beschrieben (HIS, LANGHANS, worden.

:cinome der Thränendrüsen (HORNER) sind selten. Sie bilden Tumoren, welche das Auge zur Seite drängen. Durch Bildung Kugeln im Innern der Krebszapfen kann jene Geschwulstform ɪn, welche man als Cylindroma carcinomatodes bezeichnet. BECKER Adenom der Thränendrüsen beschrieben.

r selten gelangt das Carcinom durch Metastase ins Auge und die Aderhaut, in der Regel nur bei Mammacarcinom.

Unter den **Bindegewebsgeschwülsten** sind weitaus die wi[illegible] das Sarkom und das Gliom. **Myxome**, **Fibrome**, Lipome, Ch[illegible] Osteome etc. treten dagegen ganz zurück. Auch die Angiome und Ly[illegible] gefässgeschwülste sind selten.

Das **Sarkom** geht am häufigsten von der Uvea aus und is[illegible] sprechend dem Pigmentgehalt des **Mutterbodens** meist pigmentirt. [illegible] grösste Zahl des Uvealsarkoms fällt auf die Chorioidea (85 %, [illegible] Fuchs) und zwar namentlich auf deren hinteren Abschnitt, seltener [illegible] der Ciliarkörper (9 %) und noch seltener die Iris den Ausgangspun[illegible] Die pigmentirten Formen verhalten sich zu den unpigmentirten wie 25 [illegible] Nahezu die Hälfte der bis jetzt beobachteten Uvealsarkome waren Spin[illegible]zellensarkome, ein anderer Theil enthält sowohl Spindelzellen als Ste[illegible]zellen und Rundzellen. Die nicht pigmentirten waren meist Rundzellensarkome.

Die Chorioidalsarkome nehmen ihren Ursprung in der pigm[illegible]führenden Schicht der grossen Gefässe. Sowohl die Choriocapillaris u[illegible] die Lamina fusca werden erst später ergriffen. Nach Fuchs geht [illegible] Entwickelung theils von den Zellen der Gefässadventitia und den En[illegible]thelhäutchen, theils von den pigmentirten Stromazellen aus. Erste[illegible] liefern namentlich unpigmentirte, letztere pigmentirte Sarkomzellen, d[illegible] kann auch in den Abkömmlingen der ersteren Pigment auftreten. Da[illegible] Uvealsarkom bildet meist rundliche Knoten, welche entweder nach aus[illegible] oder nach innen oder nach beiden Richtungen zugleich wuchern.

Bei der Wucherung nach innen wird zunächst die Glaslamelle durc[illegible]brochen. Das Pigmentepithel bleibt dabei passiv und wird zur Se[illegible] geschoben, ohne dass es an der Geschwulstbildung Theil nimmt. Weiterhin verbreitet sich die Neubildung im subretinalen Raum oder durchbricht die Retina und dringt mit stark wuchernden grossen Zellen in den Gla[illegible]körper vor, wobei die Glaskörperzellen sich gleichfalls in Sarkomzellen umwandeln. Nur selten verbreitet sich das Sarkom in der Chorioidea [illegible] der Form disseminirter kleiner Knötchen.

Der Durchbruch nach aussen geschieht so, dass die Geschwulst längs der Arterien, Venen und Nerven, welche normalerweise die Sklera passiren, vordringt. In den vorderen Theilen sind es besonders die Vortexvenen und vorderen Ciliarnerven, am hinteren Pol die zahlreichen Arteriae post. breves, denen entlang das Sarkom nach aussen wuchert. Ferner kann dasselbe auf dem Wege des Opticus aus dem Bulbus herauswuchern, und zwar entweder durch die Papille und die Lamina cribrosa hindurch oder aber vom Rande der Aderhaut aus neben der Papille vorbei direct nach rückwärts in den Intervaginalraum des Opticus. Der extraoculare Theil der Geschwulst wächst immer rascher als der dem intraocularen Druck ausgesetzte im Bulbus befindliche.

Das Chorioidalsarkom führt ohne Ausnahme früher oder später, meist jedoch rasch, zu Metastasen, aber nie in den nächstgelegenen Lymphdrüsen, sondern hauptsächlich in der Leber. Die Lebermetastasen sind häufiger als alle übrigen zusammengenommen. Die secundären Geschwülste sind oft weniger pigmentirt als die primären oder enthalten auch wohl gar kein Pigment.

Die im Gefolge des Chorioidalsarkoms im Bulbus auftretenden pathologischen Veränderungen sind erstens die des Glaukomes, zweitens die der Entzündung in der Form von Iridocyclitis und Chorioiditis. Im letzteren Falle ist die Chorioidea im ganzen nicht von der Geschwulst occupirten Gebiet reichlich von Rundzellen durchsetzt, die Kerne der

ände sind in Proliferation begriffen etc. Nicht selten wird ferner
rfläche der Aderhaut mit Exsudat bedeckt, welches sich später
rt. In den daraus resultirenden Bindegewebsschwarten kann es
ch zur Knochenbildung kommen. Ferner kann Netzhautablösung
araktbildung hinzutreten.

kome der Thränendrüsen, der Conjunctiva und der Sklera sind
doch kommen verschiedene Formen vor und können eine erheb-
rösse erreichen (DYER, NETTLESHIP). Die Conjunctival- und
ırkome gehen meist von der Cornealgrenze aus und sind meist
rt.

Sehnervenstamm kommen sowohl Spindel- als Rundzellensarkome
präsentiren sich als cylindrische oder spindelige oder knotige
ıngen des Sehnerven. Endlich können Sarkome sich auch in
den Bulbus gelegenen Geweben sowie im Periost der Augenhöhle
ln. An den letztgenannten Stellen sind mehrfach auch sarko-
Cylindrome beobachtet, ferner plexiforme Sarkome, Myxosarkome,
kome und Osteome. Alle diese Geschwülste bilden knotige Tu-
welche den Bulbus mehr oder weniger vordrängen.

LS beobachtete ein ächtes Neurom des Nervus opticus, HORNER
llöses Fibrom der Conjunctiva.

Gliom kommt vornehmlich in der Retina, selten im Opticus-
or und tritt gelegentlich doppelseitig auf. Während das Uveal-
bis zum zweiten Lebensjahr gar nicht, bis zum zehnten äusserst
ırkommt, findet sich das Gliom der Netzhaut bloss in den ersten
hren (bis ca. zum zwölften), später nicht mehr und kann con-
sein. Es ist sogar wahrscheinlich, dass die Entwickelung der
ler Netzhaut meistens in die Fötalzeit zurückreicht.

feinere Bau der Retinalgliome stimmt im Allgemeinen mit dem-
der Hirngliome überein. Es setzt sich danach die Geschwulst
tgedrängten einkernigen Zellen zusammen, die in eine von zahl-
weiten, dünnwandigen Gefässen durchzogene, spärliche, fein-
der feinfaserig aussehende Intercellularsubstanz eingebettet sind.
rteten Präparaten erscheinen die Gliomzellen rundlich, und der
nur von ganz wenig Protoplasma umgeben, so dass die Ge-
nasse aus Körnern zu bestehen scheint, ähnlich denen der
hicht der Retina. Manche Autoren geben auch an, dass die
lst wesentlich aus Rundzellen bestehe. Beim Zerzupfen frischer
ıber fand LEBER das Protoplasma der Zellen in ungemein zahl-
eine durcheinander gewirrte Fäserchen auslaufen, ähnlich den
schen Zellen und analog jenen, welche im Hirngliomen vor-
Auch VETSCH fand diese Zellform sehr häufig, um so häufiger,
er das Präparat war. Damit erscheint das Retinalgliom dem-
des Gehirns näher gerückt; immerhin unterscheidet es sich von
cht unwesentlich dadurch, dass es Metastasen in verschiedenen
bildet. Ferner greift es auch in der Continuität um sich, füllt
zen Bulbus aus, ergreift die Sklera, die Lider, die weichen
nd die Knochen des Gesichtes und kann auch in der Bahn des
n bis zum Gehirn vordringen, wobei es hauptsächlich den Nerven-
veniger den Opticusscheiden folgt.

erische Parasiten kommen nur selten im Auge vor. Am
n wird in gewissen Gegenden der C y s t i c e r c u s c e l l u l o s a e
n des Bulbus oder in der Orbita (letzteres sehr selten) ge-
Intraoculär kommt der Cysticercus am häufigsten unter der

entspricht. Wenn die Blase grösser geworden is
ihr liegende Retina, und die weiteren Folgen si
haut in mehr oder weniger grossem Umfang, T
und Einkapselung der Blase, wobei dieselbe v
Granulationsgewebe oder (später) von einer de
eingeschlossen wird, die nach Jahren theilweise
degenerirte Retina und Chorioidea können ebenfa
Wucherung verdickt werden und an der Kapse
Der Parasit kann aber auch durch die Retina in
brechen und hier frei beweglich als bläuliche
deren Kopf bald aus- bald eingestülpt ist. Auch
bald zu Trübung des Glaskörpers, bindegewebig
wöhnlich auch zu Netzhautablösung. Der intraoc
sich selbst überlassen, schliesslich durch plastis
cyclitis zu Phthisis bulbi.

Von Entozoen sind ferner die Filaria und
zu nennen. Letzterer kommt ab und zu in de
erstere in der vorderen Kammer und im Glaskö

Literatur über epitheliale Geschwü

Becker, O., *Bericht über die Augenklinik der Wiener Universität*
Berlin, *Handb. der Augenheilk. von Gräfe und Saemisch VI.*
v. Gräfe, *sein Arch. VII.*
Horner, *Zehender's klin. Monatsbl.* 1871.

Literatur über Bindesubstanzgeschw

Bizzozero, *Moleschott's Untersuchungen XI.*
Dyer, *Sarkom der Conjunctiva bulbi, Transact. of the Americ. Op*
Fuchs, *Das Sarkom des Uvealtractus, Wien* 1882.
da Gama Pinto, *Untersuchungen über intraoculare Tumoren, Wies*
v. Hippel, *Gliom-Metastase der Parotis, Bericht über die ophth*
1881.
Leber, *Gliom, Handb. v. Gräfe und Saemisch V.*
Sachs, Wolf, *Lymphgefässneubildungen, Beitr. z. pathol. Anat.*
5. *Bd.*

FÜNFZEHNTER ABSCHNITT.

thologische Anatomie des Gehörorganes.

Von

Dr. Wagenhäuser,
Professor der Ohrenheilkunde in Tübingen.

I. Die Missbildungen des Gehörorganes.

19. **Angeborene Fehler des Gehörorganes** können entweder
e Organ oder nur einzelne Abschnitte desselben betreffen.
Missbildungen des äusseren und mittleren Ohres kommen vor-
einseitig, seltener doppelseitig vor und finden sich häufig neben
tigen Hemmungsbildungen, wie Gaumenspalten, Halskiemenfisteln,
lbseitiger Gesichtsatrophie. Sie sind auf frühe Störungen in der
ng der ersten Kiemenspalte zurückzuführen.
der Ohrmuschel fehlen häufig einzelne Theile, z. B. der
er Antihelix, oder der Lobulus, oder es ist die ganze Muschel
elt (Mikrotie). Nur selten kommt ein völliger Defect derselben
anderen Fällen ist dieselbe ganz oder theilweise abnorm ver-
von häutigen oder knorpeligen Wülsten (Auricularanhängen)
(Polyotie), oder verdoppelt. Als Anomalieen der Lage sind
elben an der Wange, dem Halse oder der Schulter zu erwähnen.
t selten kommen an dem Ohre, als Residuen der ersten Kiemen-
eine narbenähnliche Grübchen, Fistelöffnungen oder Gänge vor,
rahmähnliche Flüssigkeit secerniren (Fistula auris congenita).
mmenhang mit dem Gehörgang oder der Paukenhöhle fehlt
SCHITSCH).
vollständiger Mangel des äusseren Gehörganges (Atresia
) findet sich in der Regel nur bei Defect oder Verkrüppelung
uschel und meist gleichzeitig mit Missbildungen des Trommel-
der Paukenhöhle. An Stelle des Gehörganges zeigt sich dann
acte Knochenmasse mit einer seichten Vertiefung als Andeutung
inganges. In anderen Fällen ist ein knorpeliger Kanal vor-
der in der Tiefe jedoch knöchern oder membranös geschlossen
sich als ganz feiner Gang fortsetzt. Gleichmässige oder sand-
ge Verengerung, Bindegewebsbrücken zwischen den Wänden,
t des Gehörganges, sowie abnorme Weite sind beobachtet.

Am Trommelfelle zeigen sich in Bezu
Neigung vielfache Anomalieen. Congenitaler De
nur bei Defect des Gehörganges und der Paul
Trommelfell, an der Vereinigung des eigentlich
Membrana flaccida Shrapnelli, findet sich, z
Hemmungsbildung (Foramen Rivini früherer An

Die Paukenhöhle sammt ihrem Inhalte
kann vollständig fehlen oder rudimentär entwic
Verengerung, gänzliches oder theilweises Fehl
abnorme Weite und Verdoppelung derselben
Als seltene Missbildung ist die Verschmelzung v
oder aller drei Knöchelchen zu einem (Colum
Anomalieen der Gestalt finden sich namentlich

Verhältnissmässig selten sind Missbildung
Völliger Defect derselben wurde beobachtet neb
Ohres und rudimentärer Entwickelung der Pau
rinthes. Gleichfalls selten sind congenitale Obli
selben, während Anomalieen ihres Verlaufes,
sowie asymmetrische Lage der Rachenmündung

Der Warzenfortsatz kann vollkommen
entwickelt sein. Variabilitäten seiner Grösse
Krümmung), sowie der Grösse, Form und Ausde
Zellen sind sehr häufig.

Als Missbildungen des inneren Ohres, v
zeitig vorhandenen Bildungsfehlern des äusser
als auch bei normalem Verhalten dieser Absc
sind zu nennen: Vollständiges Fehlen des Labyr
mentäre Entwickelung sämmtlicher oder einzeln
der Schnecke, ihres Modiolus und der Lamina s
lung und Erweiterung der Aquäducte. Bei Defe
der Gehörnerv ganz oder endet mit einer Ansch
masse.

Literatur über Missbildungen

Joël, *Ueber Atresia auris congenita, Zeitschr. f. Ohrenheilk.*
sammenstellung).
Israel, *Angeb. Spalten des Ohrläppchens, Virch. Arch.* 119. *B*
Schaeffer, *Ueber fötale Ohrentwickelung, Arch. f. Anthrop.* 21.
Schwartze, *Pathol. Anatomie d. Ohres, in: Klebs, Handb. d.*
bücher von **v. Tröltsch, Gruber, Urbantschitsch** *und* **Pol**
Virchow, *sein Arch.* 30. *u.* 32. *Bd.*

II. Pathologische Anatomie des äu

1. Die krankhaften Veränderungen d des Gehörganges.

§ 390. **Hyperämie** der Hautbedecku
findet sich häufig bei paretischen und paralytis
pathicus und der Gefässnerven des Plexus cervi

Im Gehörgange und am Trommelfel
ämie der Haut sehr schnell durch mechanische

Hämorrhagie im Bereiche der Ohrmus
Form der Ohrblutgeschwulst (Othaematon

rch einen Bluterguss zwischen Knorpel und Perichondrium ent-
ı der concaven Seite der Ohrmuschel eine blaurothe, fluctuirende
ulst. Man unterscheidet zwei Formen, eine traumatische (mit
oder Bruch des Knorpels) und eine spontane, die bisweilen doppel-
n ganz symmetrischen Stellen auftritt. Die Affection wird über-
häufig bei Geisteskranken beobachtet, kommt jedoch auch bei
gesunden Individuen vor. Als prädisponirende Momente werden
ative Processe im Knorpel, die mit Erweichung und Gefässwuche-
verbunden sind, angenommen.
ı gewöhnlichen Ausgang bildet die Resorption des Ergusses, doch
oft Verdickungen oder Verkrümmungen der Ohrmuschel zurück.
er Aufbruch, Vereiterung oder Verjauchung ist selten und kommt
ur bei schweren traumatischen Affectionen vor.
utungen in der Hautbedeckung des Gehörganges finden
Form von kleinen Ekchymosen oder grösseren Blutblasen als
on mechanischen Insulten, sowie als Erscheinungen heftiger Ent-
ısvorgänge in den betreffenden Partieen oder in benachbarten
ımen (Paukenhöhle und Warzenfortsatz).

stenbildung in der Ohrmuschel nach Othaematom wurde von
(*Arch. f. Ohrenheilk. XXIII*) beschrieben. Höchst wahrscheinlich
ıuch die von Hartmann (*Zeitschr. f. Ohrenheilk. XV u. XVIII*) be-
nen Cystenbildungen mit Othaetom in Zusammenhang.

Literatur über Othaematom.

n. v. *Gräfe u. Walther XIX* 1833.
Virch. Arch. 99. *Bd.*
Zeitschr. f. Psych. Bd. XVIII.
, *Henle's u. Pfeuffer's Zeitschr. III. Reihe* 24. *Bd.* (*Literatur bis* 1864).
D. Würzburg 1867.
rican Journ. of Insanity 1870.
, *Virch. Arch.* 37. *Bd.*
I.-D. Halle 1864.
. *Leipzig* 1853.
Geschwülste I, pag. 135.

91. **Entzündungen der Hautbedeckung der Ohrmuschel** ent-
sich entweder primär an der Ohrmuschel, oder greifen von der
schaft her auf dieselbe über, so namentlich acute Exantheme,
sipele, Erytheme und Ekzeme, seltener Herpes, Lupus, Pemphigus
cus und Ichthyosis. Gangrän der Haut kommt in seltenen
ei Typhus und Erysipel, bei Säuglingen mitunter auch spontan vor.
e häufig vorkommende Affection des Gehörganges bildet der
kel, eine Entzündung, welche durch das Eindringen pyogener
okokken in die Haarbälge entsteht.
ffuse, über einen grossen Theil oder die ganze Auskleidung
ıörganges sich erstreckende Entzündungen mit Röthung und
ıng der Haut und Exsudation eines serösen, späterhin eiterigen
, kommen in Folge Einwirkung von chemisch und thermisch
en Agentien, nach Verletzungen, bei acuten und chronischen
men, bei Erysipel, sowie bei eiterigem Ausflusse aus dem Mittel-
r.
den chronischen Formen ist die Secretion gering und er-
die Wände des Gehörganges mit schmierigen, aus eingedicktem
ınd Epidermismassen bestehenden Krusten bedeckt, nach deren
ıng dunkelrothe, granulirende Stellen zu Tage treten.

Krupöse Entzündung des Gehörgange
als selbständige Affection auf. Ihr Lieblingssitz
Trommelfelles und der knöcherne Gehörgang,
breitung weiter nach aussen erfolgen kann. I
bilden dabei feste, zähe Abgüsse des Gehörgange
eine leicht blutende, excoriirte Fläche erschei
selben im Gehörgange wird, nach Bezold, durc
dermis sowie durch die Leichtigkeit, mit der es
füllung kommt, begünstigt.

Diphtheritische Entzündung findet
zeitig bestehender Diphtheritis der Rachen- u
seltener als primäre, selbstständige Krankheit,
excoriirten, ihrer Hornschicht beraubten Stellen de
auszugehen pflegt.

Die syphilitische Entzündung äus
breiten gerötheten Papeln mit anfänglich trock
Oberfläche, welche namentlich an der Eingangs
sitzen. Bei gleichzeitig bestehender Mittelohr
ausgedehnte, speckig belegte Geschwüre.

Diphtheritische sowie syphilitische Entzündu
narbiger Verengerung oder Verschluss

Bei der desquamativen Entzündung
währende Abstossung der Epidermisschichten in
Gehörganges, sowie am Trommelfell fest anhaften
in Form von weissglänzenden, concentrisch gesc

Als hämorrhagische Entzündung w
Reactionserscheinungen erfolgende Bildung von
im knöchernen Abschnitte des Gehörganges u
schrieben.

Bei der parasitären Entzündung de
namentlich im inneren Drittel desselben, sowie
Sitz hat, erscheinen die Wände mit macerirten
setzten und mit Pilzmassen überzogenen Epiderm
denen das geröthete Corium frei liegt.

Phlegmonöse Entzündungen der O
Gehörganges entstehen durch das Eindrin
organismen nach Verletzungen.

Da in den inneren Theilen des Gehörgange
der Haut zugleich auch Periost sind, so sind
Entzündungen daselbst zugleich auch Periost
kommen periostitische Processe im Gehörgange
erscheinungen acuter Entzündungen der Pauken
fortsatzes vor.

Perichondritis der Ohrmuschel un
bildet eine seltene Affection. Sie erscheint an
Geschwulst, ähnlich dem Othaematom, an der con
und scharf gegen das Läppchen zu abgesetzt.

Caries der Gehörgangswandungen kann
schriebenen Entzündungen anschliessen, entwick
bei chronischen eiterigen Processen in der Pauke
fortsatze. Durch die dabei auftretende Eitersenk
Haut in Form von schlaffen Säcken von hinten
Lumen des Gehörganges vorgewölbt; nach dem

ıen fistulöse Gänge, die bei weiterer Ausbreitung des Processes .usgedehnte Communication zwischen Gehörgang und Mittelohr ühren. Am häufigsten finden sich dieselben an der hinteren, oberen nahe dem Trommelfell, wo sie zum Antrum mastoideum führen, n der oberen Wand, unmittelbar über dem Trommelfelle.

ːi den gleichen Processen kommt es nicht selten auch zu **Nekrose** ıöchernen Wandungen, wobei beträchtliche Theile derselben, bei n zuweilen der ganze Annulus tympanicus mit den angrenzenden ı der Pars mastoidea und squamosa, ausgestossen werden.

stulöse Gänge im Gehörgange entstehen ferner beim Durchbruch ırotisabscessen oder periostalen Abscessen des Warzenfortsatzes die Incisurae Santorini des Knorpels oder an der Vereinigungs- les knorpeligen und knöchernen Theiles.

ɼperostose des Gehörganges mit beträchtlicher Verengerung des ɜ bildet einen häufigen Befund bei chronischen (eiterigen und nicht ːn) Entzündungen des Mittelohres.

egen etwaiger Verwechselung mit Caries muss auf das Vorhandensein ndegewebig verschlossenen Lücke (Ossificationslücke) in der vorderen des knöchernen Gehörganges bei Kindern aufmerksam gemacht Dieselbe erhält sich normaler Weise bis zum 4. Lebensjahre und · und kann wegen des Uebergreifens von Entzündungen des Gehör- auf Parotis und Kiefergelenk Bedeutung erlangen. Verg. v. TRÖLTSCH, *h p. 23*; BÜRKNER, *Arch. f. Ohrenheilk. XIII, 163 u. XIV, 137.*

Literatur über Furunkel des Ohres.

ırg, *Le furoncle de l'oreille et la furonculose*, *Paris* 1881, *und Dtsch. med. Wochen-* 1888, 28.
busch, *Ueber die Ursachen des Furunkels, Arch. f. Ohrenheilk. XXVII.*

atur über krupöse und diphtheritische Entzündung.

ʼirch. Arch. 70. *Bd.*
ıky, *Monatsschr. f. Ohrenheilk.* 1888, 7.
l, *Centralbl. f. Chir.* 1877 *Nr.* 38.
ch. f. Augen- und Ohrenheilk. 1871 *p.* 86.
I.-D. München 1886.
Monatsschr. f. Ohrenheilk. 1868 *Nr.* 16.

Literatur über syphilitische Entzündung.

Fälle von Syphilis des Gehörganges, American Journ. of Otol.
ʼeitschr. f. Ohrenheilk. VIII p. 122.
ɜ, *Arch f. Ohrenheilk IV p.* 262.
ʼch. f. Ohrenheilk. V p. 130.

ɜ92. Von **degenerativen Veränderungen** des äusseren Ohres ɜ Processe zu erwähnen, welche sich am Ohrknorpel in Form .ltbildung, Erweichung, partieller Verkalkung, sowie Verknöcherung ːn. Bei Gicht können sich harnsaure Salze ablagern.

n **Geschwülsten** des äusseren Ohres wurden beobachtet: Athe- Papillome, Fibrome, Lipome, Angiome, Enchondrome, Sarkome ːcinome.

ɔonders hervorzuheben wegen ihres häufigen Vorkommens im Ge- e sind die Osteome.

bilden gestielte oder breitaufsitzende, kugel- oder kegelförmige n, bald aus spongiöser Knochensubstanz, bald aus elfenbeinharter

Masse bestehend. Meist von der hinteren und
dem Trommelfelle ausgehend, finden sie sich so
auch zu dreien und mehr in einem Gehörgange

Die polypösen Bindegewebsgeschw
finden bei den Ohrpolypen ihre Besprechung

Literatur über Geschwülste des ä

Blake, *Americ. Journ. of Otology 2. Bd.*
Kikuzi, *Beiträge zur Chirurgie von Bruns* 1888 (*Keloid*).
Launay, *Gaz. des hôp.* 1861 *Nr.* 46 (*Enchondrom*).
Moos, *Tagebl. d. Naturforscherversamml. in Freiburg* 1883.
Schwartze, *Lehrb. p.* 105.
v. Tröltsch, *Lehrb. p.* 141.
Weber, C. O., *Die Exostosen und Enchondrome, Bonn* 1856.
Welker, *Arch. f. Ohrenheilk. I p.* 172.

§ 393. Von **Parasiten** werden hauptsächl
Natur im Gehörgange beobachtet, und es stellt
Prädilectionsort für dieselben dar.

Zu den am häufigsten vorkommenden und
Aspergillusarten (A. niger, A. flavus und
nur in vereinzelten Fällen gefundenen Formen,
Trichothecium roseum, Eurotium repens, sind
gekommen: Aspergillus nidulans (EIDAM, SIEBE
nimum (SIEBENMANN), Verticillium Graphii (BEZ
(HÜCKEL), Mucor septatus (BEZOLD) und Eurot

Die Pilze bilden an den Wänden des Gehör
durch emporragende Pilzfäden ein rasen- oder
erlangt. Auf gesunder Hautbekleidung kann eine
nicht erfolgen, es bedarf hierzu einer abnormen
und des Vorhandenseins gewisser anormaler Secr
zündung mit Erguss einer freien Serumschicht).
die Tiefe des Gewebes vorzudringen und sind
wirkend, nicht als echte Parasiten, sondern als S

Ueber die durch sie bedingte Entzündung v

Thierische Parasiten wurden mit Ausnah
lorum im Gehörgange des Menschen bisher noch

Fremdkörper, wie z. B. Hülsenfrüchte, Fru
welche häufig in den äusseren Gehörgang gerathen
bleiben, ohne erhebliche Störungen hervorzurufe
dingen sie durch Quellung und Druck Circulatio
zu Reflexerscheinungen in den Bahnen des Trig
sowie zu Epilepsie und Lähmungen Veranlassung

Secretionsanomalieen der im knorpeligen,
des knöchernen Gehörgangsabschnittes vorhand
minaldrüsen äussern sich als verminderte Sec
Trockenheit der Haut (trophische Störungen bei E
ohres), oder als vermehrte Secretion mit reichlich
talg und Cerumen. Die bei letztgenanntem Zusta
gewisser begünstigender Verhältnisse (Enge des G
oder unzweckmässige Reinigung), sich ansamme
bald nur aus Drüsensecreten, bald sind sie von
massen und Haaren durchsetzt.

[be]i Thieren (Rind, Schaf, Hund, Katze, Kaninchen) wurden von [thierisc]hen Parasiten die Vogelmilbe (Dermanyssus avium), die Räudemilbe [(Dermatocop]totectes), Symbiotes felis, sowie Gregarinen häufig beobachtet (vergl. [URBANTSCHI]TSCH, *Lehrb. p. 119 und 120*). Sie geben alle zu heftigen Entzün[dungen] Veranlassung. Der menschliche Gehörgang gewährt, namentlich [bei be]stehender Eiterung, den Fliegen eine beliebte Brutstätte, deren [Larven], besonders die der Muscida sarcophaga, in grosser Anzahl sich [en]twickeln können (URBANTSCHITSCH, *Lehrb. p. 134*). Zufällig ein[dringen]de Thiere, Flöhe, Wanzen, sowie der gefürchtete Ohrhöhler (Forfi[cula au]ricularis) besitzen nur geringe Bedeutung.

Literatur über Parasiten des äusseren Ohres.

Monatsschr. f. Ohrenheilk. VII p. 81.
Vierteljahrsschr. d. naturf. Gesellsch. zu Zürich 1859 *u.* 60.
[B]eiträge zur Biologie der Pflanzen von Cohn III, 3.
[M]üller's Arch. f. Anat. und Phys. 1842 (*Acarus folliculorum*).
Mucor corymbifer, Beitr. z. path. Anat. v. Ziegler u. Nauwerck I, Jena 1884.
[A]rch. f. experim. Pathologie XXV.
Wiener med. Wochenschr. 1870.
[...]e, *Arch. f. Ohrenheilk. II,* 5.
[...]ann, *Die Fadenpilze etc. und ihre Beziehung zur Otomykosis, Wiesbaden* 1883, *und* [...]*schr. f. Ohrenheilk. XIX p.* 7.
[...]r, *Arch. f. Ohrenheilk. V.*
Arch. f. Ohrenheilk. III, und Myringomykosis, Petersburg 1868.

[D]ie krankhaften Veränderungen des Trommelfelles.

394. Das **Trommelfell** wird vom Gehörgange her von einer [dünnen] Cutisschicht, an seiner inneren Fläche von der Schleimhaut der [Pauken]höhle überzogen und erhält von beiden Cavitäten her seine Er[nährun]g. Daher wird es auch häufig durch Erkrankungen derselben in [Mitleid]enschaft gezogen, während primäre und selbständige Erkrankungen [desselb]en relativ selten sind.

[Hy]**perämie** betrifft bald die Cutisschicht, bald den Schleimhaut[überzu]g isolirt, oder bald beide gleichzeitig. In leichten Graden zeigt [sich ei]n hinter dem Hammergriff herabziehender Gefässstrang, zu welchem [sich vo]n der Peripherie her radiär verlaufende Gefässse, die mit den [Gehörgang]rgefässen anastomosiren, hinzugesellen. Bei höheren Graden sind [die ein]zelnen Gefässe der Hautplatte nicht mehr zu erkennen, das [Tromm]elfell diffus geröthet.

[Hä]**morrhagieen** kommen sowohl in der Haut- als in der Schleim[hautsch]icht vor und treten spontan oder nach Traumen in Form von [kleinen] punkt- und streifenförmigen Ekchymosen oder grösseren Extra[vasaten], sog. Hämatomen auf. In der Schleimhautschicht stellen sie blau[rothe, s]charf umschriebene und über das Niveau prominirende Erhebungen [dar un]d kommen namentlich häufig bei Typhus, Pocken, Scorbut und [Nephri]tis vor. Ekchymosen der Hautschicht zeigen eine allmähliche [Wander]ung, indem sie gegen die Peripherie hin, meist nach hinten und [oben v]orrücken und auf die Wand des Gehörganges übergehen.

[En]**tzündung** des Trommelfelles (Myringitis) kommt meist durch [Bet]eiligung desselben an entzündlichen Vorgängen der Paukenhöhle, [oder n]ach Verletzungen zu Stande; eine isolirte, selbständige Entzün[dun]g desselben ist dagegen relativ selten. Bei der **acuten Form** [erschein]t das Trommelfell stark geröthet und verdickt und sind die Con[touren] des Hammergriffes und kurzen Fortsatzes verschwunden. Später

kleinen papillären, zottenartigen Wucherungen
villosa).

Tuberculöse Entzündung mit Bildun
scheinender, etwas prominirender Flecken wur
und bei Lungentuberculose Erwachsener beobacht

Vielfach hinterlassen Entzündun
Trübungen in Form unregelmässiger weisslicher
Bindegewebsneubildung, Epithelverdickung, sowie
tröpfchen bedingt sind.

Einen sehr häufigen Befund nach Entzündun
kalkungen, welche in Form gelblichweisser, schar
auftreten und unter Umständen die ganze Fläche
nehmen. Ihr Sitz ist zumeist die mittlere Schic
Kalk in den röhrenförmigen Scheiden der Fibrille
auch alle drei Schichten gleichzeitig, in seltenen
oder die innere Schicht isolirt verkalken. **Verkn**
fellgewebes ist selten.

Die häufig vorkommenden diffusen Ve
der Dickendurchmesser des Trommelfelles das
betragen kann, sind durch Zelleninfiltrationen im
Schleimhautschicht bedingt.

Atrophie des Trommelfelles kommt bei st
Dehnung desselben (Einziehung bei Tubenabschlu
angelagerter Massen zu Stande und wird durch
propria bedingt. Partielle Atrophie unterscheide
webe nur durch eine weniger scharfe Begrenzung.
sinkt das Trommelfell nach innen, liegt den tie
lässt sie durchscheinen (Collaps des Trommelfelle
Luftverdichtung als mächtige Blase vor.

Wölbungsanomalieen, deren Convexität nac
können durch Veränderungen der Membran selbst,
Verdickungen, interlamelläre Abscesse bedingt sein,
durch Exsudatansammlungen in der Paukenhöhl

iebelschalenartig geschichtete weissliche Schollen enthält (vergl.

lypöse Geschwülste können sowohl von der Mucosa wie von der ıicht her ihren Ursprung nehmen (vergl. § 398).

n geringer Bedeutung sind circumscripte Wucherungen der Epi- des Trommelfelles (Cornu cutaneum), sowie perlenförmige Epithel- en, welche als stecknadelkopfgrosse Tumoren der Aussenfläche n.

rforationen des Trommelfelles kommen, von den traumatischen ı seltenen durch spontane oder Druckatrophie bedingten Formen en, durch entzündliche Processe zu Stande. Auf das Trommel- chränkte entzündliche Processe führen nur selten zur Perforation ıruch interlamellärer Abscesse); viel häufiger sind es Entzün- des Mittelohres, welche das Trommelfell in Mitleidenschaft ziehen. ltrirte und wahrscheinlich durch den Einfluss der Entzündungs- stellenweise nekrotisirte Membran reisst dabei unter dem Drucke ler Paukenhöhle angesammelten Exsudates ein und es erfolgt ırch weiteren Zerfall des Gewebes in der Umgebung des Einrisses ich eine Vergrösserung der Perforation.

e Stelle der Membran kann Sitz einer Perforation sein, doch sich dieselben am häufigsten in der intermediären Zone zwischen ium und Sehnenring. Gewöhnlich erfolgt nur ein Durchbruch, ɜrden auch, namentlich bei Typhus, Tuberculose und Pyämie, he Perforationen beobachtet. Die Grösse kann zwischen mini- Feinheit und fast vollständigem Defect der Membran schwanken. frischen und wenig ausgedehnten Substanzverlusten, wo eine ıng der mittleren Schicht des Trommelfelles nicht in grösserer Aus- ; zu Stande gekommen ist, kann Heilung ohne makroskopisch nach- e pathologische Veränderungen erfolgen. Bei älteren und grösseren tionen erfolgt die Heilung durch Narbengewebsbildung.

ı Verschluss der Perforation bleibt aus, wenn es zur callösen Ver- oder Ueberhäutung der Ränder oder zur Verwachsung derselben Wänden der Paukenhöhle gekommen ist.

: fertige **Narbe** besteht aus einem dünnen Bindegewebsstratum, zu beiden Seiten von einem grossplattigen Epithellager bekleidet ıe Regeneration der mittleren Schichte, der Lamina propria des ɪlfelles erfolgt nicht. Wegen dieses Mangels der stärksten Schichte ıt die Narbe gegen das Niveau der übrigen Membran eingesunken, egend, gegen die Umgebung scharf begrenzt und dunkler von Grössere Narben können nach innen sinken und mit der Labyrinth- erwachsungen eingehen. Kalkeinlagerungen in das Narbengewebe nehrfach beobachtet.

ptur des Trommelfelles kommt durch directe oder indirecte ɪinwirkung (eingestossene Gegenstände, Luftdruckschwankung, Er- ɪung des Schädels mit oder ohne Fracturirung des Schläfenbeines) ıde. Sie gestaltet sich als klaffender Einriss, oder als rundliche ındige oder unregelmässig fetzige Lücke mit blutig suffun- Rändern.

ɔh den experimentellen Untersuchungen Rumler's an Kaninchen- lfellen ist an der Heilung des Defectes innerhalb der ersten drei ınächst das äussere Epithel, später das Schleimhautepithel be- Vom dritten Tage an tritt die Wucherung des Bindegewebes Vordergrund und führt den definitiven Verschluss herbei.

Literatur zur pathologischen Anatomie des Trommelfelles.

Gottstein, *Desquamative Entzündung, Otol. Congress Mailand* 1880.
Habermann, *Tuberculose, Zeitschr. f. Heilk.* 1885.
Hinton, *Cholesteatom, Arch. f. Ohrenheilk. II.*
Kessel, *Myringitis villosa, Arch. f. Ohrenheilk. V.*
Lucae, *Virch. Arch.* 36. *Bd.*
Moos, *Klinik d. Ohrenkrankh., Wien* 1866.
Nasiloff, *Myringitis, Centralbl. f. d. med. Wiss.* 1867.
Politzer, *Beleuchtungsbilder des Trommelfelles, Wien* 1865, *und Lehrb.*
Rumler, *Regeneration des Trommelfelles, Arch. f. Ohrenheilk. XXI.*
Schwartze, *Handb. d. path. Anat. v. Klebs II.*
Tröltsch, *Lehrb. der Ohrenkrankh. und Virch. Arch.* 17. *Bd.*
Urbantschitsch, *Lehrb. u. Arch. f. Ohrenheilk. X.*
Wendt, *Myringitis, Wagner's Arch. d. Heilk. XII.*
Wilde, *Lehrb. d. Ohrenheilk.*

III. Pathologische Anatomie des Mittelohres.

§ 395. **Hyperämie** der Schleimhaut des Mittelohres wird bei der innigen Gefässgemeinschaft derselben mit dem Pharynx, dem äusseren Gehörgang, dem Labyrinth und der Schädelhöhle häufig durch Affection der genannten Theile bedingt. Bei Herzfehlern, Lungenerkrankungen, sowie bei Tumoren, welche auf die seitlichen Halsgefässe drücken, kommt es zu ausgebreiteter Stauungshyperämie.

Hämorrhagieen, in Form von kleinen Ekchymosen oder als freier Erguss in die Hohlräume des Mittelrohres treten sowohl spontan, als in Folge von Traumen (heftigen Erschütterungen, Schädelfracturen etc.) auf. Sie werden ferner bei starken Entzündungen des Mittelohres, sowie bei Morbus Brightii, Angina diphtheritica und, durch Embolie der Art. stylomastoidea bedingt, bei Endocarditis beobachtet. Traumatische Blutergüsse kommen meist zur Resorption; nur selten folgt eiterige Entzündung.

Stärkere Blutungen aus dem Mittelohre, mit Erguss des Blutes durch Gehörgang und Ohrtrompete nach aussen, kommen, von den Fällen schwerer Verletzungen des Schläfenbeines abgesehen, bei spontaner Abstossung von Ohrpolypen, bei cariöser Zerstörung der Paukenhöhlenwände und Anätzung der Carotis, der Vena jugularis, des Sinus transversus oder des S. petrosus superior zu Stande. Fälle der letztgenannten Art führten wiederholt zu tödtlicher Blutung.

Entzündungen des Mittelohres betreffen zufolge der Continuität seiner Schleimhautauskleidung meist alle Abschnitte desselben, wenn auch in verschiedenem Grade. Selten nur ist die Ohrtrompete, oder die Paukenhöhle oder der Warzenfortsatz isolirt davon betroffen. Am ausgeprägtesten und, entsprechend der Dignität der Oertlichkeit, auch von der grössten Bedeutung, sind die Entzündungsprocesse in der Paukenhöhle.

Der seröse Katarrh, die seltenste Form der Entzündung, tritt am häufigsten bei Individuen reiferen Alters, bei Syphilis, Herz- und Lungenerkrankungen, bei Morbus Brightii auf und ist durch eine feine dendritische Injection der Schleimhaut mit geringer ödematöser Durchtränkung der subepithelialen Bindegewebsschichten charakterisirt. Die Paukenhöhle ist von gelblicher, klarer, seröser Flüssigkeit erfüllt, deren Begrenzungslinien bei erhaltener Transparenz des Trommelfelles von aussen durchgesehen werden können und bei veränderter Kopfstellung zuweilen Lageveränderungen erkennen lassen.

r schleimige Katarrh findet sich zumeist bei gleichzeitiger alischer Erkrankung der Nase und des Nasenrachenraumes oder ammten Respirationstractus. Die Hyperämie und die Schwellung liger Infiltration der subepithelialen Bindegewebsschicht sind gleich- über die ganze Schleimhaut der Paukenhöhle verbreitet oder an en Stellen, z. B. am Tegmen tympani oder an der Labyrinthwand, rs ausgesprochen. Zähe, fadenziehende Schleimmassen, denen ie Epithelien, Schleim- und Eiterkörperchen beigemischt sind, er- lie Paukenhöhle oder sind den Gehörknöchelchen, dem Trommel- ler den Nischen der Labyrinthwand angelagert. Bei der chro- Form kommt es zu Verdickung der Schleimhaut, wobei sie derber, iss wird und stellenweise von partiellen Erhebungen und zotten- n Wucherungen bedeckt ist. Die Verdickung betrifft bald gleich- die gesammte Schleimhautfläche, bald beschränkt sie sich nur auf e Stellen, z. B. auf die Trommelfellfläche oder die Gehörknöchelchen, e Labyrinthfenster.

im serösen sowohl wie beim schleimigen Katarrh kommen in sel- Fällen kleine Einrisse im Trommelfelle, die rasch wieder zur Ver- ; und Heilung gelangen, zu Stande.

r eiterige Katarrh kommt in seiner acuten Form haupt- ı im Verlaufe der acuten Exantheme, namentlich bei Masern, ch und Pocken, sodann bei Diphtherie, Typhus abdominalis und ılose vor. Er entsteht, wenn Entzündungserreger auf dem Wege trompete oder nach Verletzungen des Trommelfelles in die Pauken- elangen.

e anatomischen Veränderungen sind dabei die gleichen wie beim igen Katarrh, nur sind sie in stärkerem Grade ausgesprochen, und heinen sämmtliche Hohlräume des Mittelohres mit eiterigem, mit und Blut gemengtem Secrete erfüllt. Meist reisst das entzünd- weichte Trommelfell ein, so dass der Eiter nach aussen entleert Nur dann pflegt die Perforation des Trommelfelles auszubleiben, asselbe bereits vorher durch chronisch entzündliche Processe eine ung und grössere Widerstandsfähigkeit erlangt hatte.

sgedehnte Ulcerationen der Schleimhaut sind dabei relativ nur bei jauchigeiterigen Processen kommt es zur Zerstörung der haut und zu cariöser Anätzung der Gehörknöchelchen oder der höhlenwände. Zu berücksichtigen ist, dass zufolge der nachbar- Verhältnisse des Gehirnes, des häufigen Vorkommens von Lücken- en (Dehiscenzen) im knöchernen Dache der Paukenhöhle, sowie ässverbindung zwischen Pauken- und Gehirnhöhle, eiterige Katarrhe telohrschleimhaut auch ohne Betheiligung des Knochens zu eiteriger itis und zu Sinusphlebitis führen können, namentlich dann, wenn dicktes Trommelfell den Durchbruch des Eiters nach aussen un- macht.

upöse und diphtheritische Entzündung des Mittel- ntstehen am häufigsten secundär nach entsprechenden Entzün- des Nasenrachenraumes. Die Krupmembranen können sich dabei · Tuba aus bis in den Warzenfortsatz erstrecken.

ENDT fand in einem Fünftel der Fälle von Krup und Diphtheritis ıpt, in zwei Fünftel der Fälle, in denen der Nasenrachenraum etheiligt war, ein Uebergreifen der diphtheritischen oder krupösen lung auf das Mittelohr. In den übrigen Fällen von Krup u

Diphtheritis bestand daselbst katarrhalische od
oder Hyperämie, selten ein völlig normales Verh
Tuberculöse Entzündungen des Mit
den Nachweis von Tuberkelbacillen im eiterigen S
höhle, sowie in der erkrankten Schleimhaut se
nachdem schon früher bestimmte klinische Ersch
einer derartigen Entzündung nahe gelegt hatten.
Bei den acuten Entzündungen des M
verschiedenen Untersuchern Mikroorganismen im
der Schleimhaut selbst nachgewiesen, so der Fr
pneumoniae (Weichselbaum, Zaufal), der Fr
pneumon. (Zaufal, Moos), der Staphylococcus p
mann), der Streptococcus pyogenes (Scheibe, Ne
coccus pneumon. hat Zaufal erfolgreich bei Thier
Otitis media erzeugt.
Bei den chronischen Eiterungsproc
findet sich eine Reihe wichtiger Veränderungen v
Das bald in reichlicherer, bald in gering
Secret zeichnet sich durch penetranten übele
scheint durch Blutbeimischung häufig bräunlich g
zung des Trommelfellgewebes ist aus dem Einriss
grosser Substanzverlust geworden. Die Schleimh
scheint stark verdickt, häufig um das Mehrfache
messers. Die Dickenzunahme, durch starke Rundz
erweiterung mit Gefässneubildung bedingt, bet
subepitheliale Schicht, während die periostale Sc
theiligt ist. Neben Stellen, wo das Flimmerepit
können sich in grösserer oder geringerer Ausdehn
durch das über den Rand der Perforation hinweg
der Epidermisschicht des Trommelfelles bereits e
Umwandlung stattgefunden hat, oder solche, wo
gegangen ist und die Schleimhaut eine dunkelrothe,
fläche darstellt. Partielle Hyperplasieen, die sic
zotten- und pilzförmigen Excrescenzen erheben,
uneben und höckerig erscheinen und geben durch ge
zur Bildung kleiner, cystenartiger, mit Epithel
Veranlassung.
Einen weiteren Befund bei den chronischen Mit
ferner Processe destructiver Natur, welche zur G
an der Schleimhaut führen und bei der innigen Ve
und dem Knochen, den letzteren in Mitleidensc
erklärt sich das häufige Vorkommen von **Cari
Knochensubstanz**. Bald handelt es sich dabei
scripte Erkrankungen, und es werden nur einzelne
ohres davon betroffen, bald verbreitet sich der Pr
Theil des Schläfenbeines.
Am häufigsten tritt die Caries im Warze
weilen ist die Corticalis noch erhalten und sind n
cariös zerstört und die pneumatischen Räume in e
lationsmassen und nekrotischen Knochenstücken
wandelt. Häufiger sind indessen die Fälle, in de
an der cariösen Erkrankung Antheil nimmt un
Eiters nach aussen oder innen zu erfolgt. Die

ussen geschieht zumeist an der hinteren und oberen Wand des rnen Gehörganges, oder an der Aussenfläche der Pars mastoidea, ehr nach oben zu, bald unten gegen die Incisura mastoidea oder inneren Seite der Spitze, wobei es dann im Gehörgange sowohl, der Regio mastoidea zur Bildung von Senkungsabscessen kommt. der Paukenhöhle finden sich cariöse Stellen am häufigsten am derselben, am Tegmen tympani. An der Labyrinthwand kommt Eröffnung des Canalis Fallopiae oder der Labyrinthhöhlen und zu Facialislähmung und zur Ausbreitung der Entzündung in die höhle. Häufig ist auch die Knochenwand zerstört, welche die für den Hammerkopf gegen den äusseren Gehörgang zu abtrennt, d die untere Wand der Paukenhöhle oder der vordere Theil der thwand, welche in der Nähe der Vena jugularis und der Art. interna liegen, nur selten afficirt werden.

heblich seltener als zur ulcerirenden Ostitis kommt es bei den en Processen zur Nekrose des Knochens. Am häufigsten und 1 auch am raschesten erfolgt dieselbe im Kindesalter bei exanschen Erkrankungen, namentlich bei Scharlach. Der oberfläch-Nekrose verfällt in der Paukenhöhle meist die äussere Knochen-des Promontoriums, vom Warzenfortsatze ein verschieden grosser tt seiner Corticalis, oder jene Partie, welche den äusseren Gehör-ildet. Bei ausgebreiteten und tiefgreifenden Processen umfasst rose zuweilen grössere Abschnitte des Schläfenbeines, den ganzen astoid. mit den angrenzenden Theilen des Gehörganges, die Pro-alwand mit dem Canalis facialis und dem Foramen ovale, die e mit einzelnen oder allen Windungen, die Bogengänge, ja, eine e Anzahl von Beobachtungen liegt vor, in denen das ganze th nekrotisch abgestossen und aus dem Gehörgange entfernt oder rtem gelöst vorgefunden wurde.

ch Ausstossung grosser Sequester entstehen ausgedehnte Hohl-die zum Theil wieder durch Granulations- und Osteophytenbildung sen werden. Am Warzenfortsatze namentlich kommt es nach Knochenverlusten häufig zur Bildung tiefeingezogener Knochen-oder mächtiger, von einer dünnen, glatten Bindegewebsschicht eideter Hohlräume.

ries der Gehörknöchelchen kommt sowohl bei gleich-cariöser Affection der Paukenhöhle, als auch ohne solche vor. er handelt es sich zumeist um eine secundäre, von der Schleim-ke ausgehende Erkrankung, doch ist auch primäre, selbständige der Knöchelchen beobachtet. Am Hammer ist meist der Kopf, der Griff arrodirt, der Körper des Ambos ist nur selten er-vom Steigbügel dagegen fehlen häufig Kopf und Schenkel, während splatte intact bleibt.

sstossung des ganzen nekrotischen Hammers oder des Ambos bei n wurde wiederholt beobachtet; die des Steigbügels gehört zu enheiten.

en den, die geschilderten Vorgänge begleitenden, secundären en Processen an der Aussenfläche des Warzenfortsatzes ist des seltenen Vorkommens **primärer Periostitis** daselbst Erwähnung , die zur oberflächlichen Nekrose und zum Durchbruch nach oder in den Gehörgang hinein führen kann. Absc rzenfortsatze liegenden Lymphdrüsen mit Fistell einer Periostitis vortäuschen.

Bei chronischen Entzündungen der Mittelohr
häufig auch hyperplastische Wucherungen im Pe
ein, welche zu **Hyperostose** und zur Bildung
Letztere bilden kugelige, breit aufsitzende E
häufigsten am Promontorium und in der Nähe des
an der Eminentia pyramidalis sitzen. Weit selten
knöchernen Abschnitt der Tube und an den Gehör
hyperostotische Wucherungen werden häufig die I
und der Raum der Paukenhöhle und der Ohrtro
Knochensubstanz des Warzenfortsatzes kann skle
dabei dermaassen verdichten, dass die lufthaltig
Knochenmassen füllen, doch pflegt sich der dicht
Paukenhöhle liegende kirschkerngrosse Hohlraum,
mastoideum, zu erhalten.

Die tuberculöse Natur einzelner Formen
mastoid. ist durch den Nachweis von Tuberkelba
die operativ aus dem Warzenfortsatz entfernt wur
Die Frage, ob es sich im Schläfenbeine in ähnliche
Schädelknochen, um primäre Tuberculose handelt,
anatomische Untersuchungen entschieden werden.

Wegen eventueller Verwechselung mit Caries
kommen von Lücken im Knochen des Schläfenb
(Dehiscenzen) aufmerksam gemacht, wie sie
oder kleineren Substanzverlusten namentlich häufi
aber auch an anderen Stellen, am Boden der Pauke
des Proc. mastoideus, sowie im Canalis caroticus
durch Resorptionsvorgänge im Knochen bedingt und
leitung entzündlicher Processe von der Paukenhöhl

Ferner sei hier der sogenannten Pneumati
gedacht, worunter man das Vorkommen anomaler,
räume in der Pars petrosa versteht. Dieselben
von allen Seiten, erstrecken sich manchmal bis in
beines, wo sie oft eine ziemlich beträchtliche Gr
mit den Zellen des Warzenfortsatzes in Communic

Literatur über Entzündungen des
und deren Ursachen.

Bezold, *D. med. Wochenschr.* 1881, *und Zeitschr. f. Ohrenheil*
Labyrinthnekrose).
Gruber, *Monatsschr. f. Ohrenheilk.* 1879.
Habermann, *Zeitschr. f. Heilk. VI u. Arch. f. Ohrenheilk. XXV*
Kirchner, *Virch. Arch.* 41. *Bd.*
Moos, *Deutsche med. Wochenschr.* 1888.
Netter, *Annales des mal. de l'oreille* 1888.
Scheibe, *Zeitschr. f. Ohrenheilk. XIX.*
Schwartze, *l. c.* § 394.
v. Tröltsch, *Ges. Beiträge* 1883.
Weichselbaum, *Monatsschr. f. Ohrenheilk.* 1888.
Zaufal, *Prager med. Wochenschr.* 1887, 88 *u.* 89.

§ 396. Einer besonderen Erwähnung bedürfe
änderungen, welche sich als Folge von entzündl
Paukenhöhle entwickeln und unter dem Namen
zusammengefasst werden. Es handelt sich dabei

·änge, welche die Paukenhöhle in verschiedener Weise durchsetzen
›mmelfell, Gehörknöchelchen und Tensorsehne unter einander oder
ı Paukenwänden verbinden. Durch mehr oder weniger ausge-
Verwachsung des Trommelfelles mit der Labyrinthwand findet
weilen eine fast völlige Verödung des Paukenhöhlenraumes herbei-

; Bildung solcher Membranen ist auf Verwachsung sich berührender
hautflächen bei Schwellungs- und Proliferationszuständen zurück-
n und wird durch die Enge des Paukenhöhlenraumes wesentlich
igt. Ihrer Structur nach bestehen dieselben aus lockerem, von
Faserzügen durchsetztem Bindegewebe mit spärlichen Gefässen
ıttenepithelbedeckung. Stellenweise erscheinen sie durch Einlage-
›n Kalksalzen als starre, feste Balken.
n grosser Bedeutung sind ferner die als Sklerose bezeichneten
›rungen, die sich im Gewebe der Schleimhaut der Paukenhöhle
den Gelenken der Gehörknöchelchen entwickeln. Die feineren
ischen Vorgänge sind bisher nur in ungenügender Weise bekannt.
ıeil handelt es sich um narbige Schrumpfung eines früher auf-
rten infiltrirten und hyperämischen Gewebes. In einigen Fällen
›ine Sklerose des Bindegewebes der tieferen, periostalen Schichten
leimhaut nachgewiesen. In anderen Fällen war die tiefe Schicht
leimhaut mit körnigen Kalkablagerungen infiltrirt.
:artige Veränderungen betreffen entweder die ganze Paukenhöhle
ässig oder sind an einzelnen Theilen stärker entwickelt, so be-
am Trommelfell, am Promontorium, den Labyrinthfenstern sowie
erzug der Gehörknöchelchen.
:d schon schon durch die erwähnten bindegewebigen Verwachsungs-
und die Veränderungen ihres Schleimhautüberzuges die Bewegung
›chelchen in hohem Maasse beschränkt, so muss es zur vollstän-
ufhebung derselben kommen, wenn auch die Gelenkverbindungen
Erkrankungsprocess mit eingezogen werden. Am häufigsten ist
der Gelenkverbindung des Steigbügels mit dem ovalen Fenster,
am Hammer-Ambosgelenk der Fall.
: **Steigbügelankylose**, welche sowohl angeboren, wie auch er-
in allen Lebensaltern, namentlich jedoch im höheren Alter vor-
ist histologisch entweder durch eine Verkalkung des Ringbandes,
die Fussplatte desselben im ovalen Fenster befestigt, oder aber
Vucherungen, die vom Knorpelüberzug des ovalen Fensters aus-
sowie durch Knochenneubildung (Hyperostose), welche sowohl an
en-(Vestibular-)fläche seiner Fussplatte als in der Umgebung der
ı ovalis auftreten, bedingt. In einem histologisch genau unter-
Falle von Ankylose des Hammer-Ambosgelenkes fand Politzer
orpelüberzug der beiden Knöchelchen in Knochengewebe um-
›lt und mit dem gleichfalls verknöcherten Zwischenknorpel des
s verwachsen. Dass derartige Ankylosirungen der Gelenke durch
Erkrankungen der Knorpelüberzüge entstehen können, erscheint
nwahrscheinlich, doch fehlt bis jetzt der histologische Nachweis.

ı den erwähnten Membranen und Strängen in der Paukenhöhle ist
sse Anzahl nicht durch entzündliche Veränderungen bedingt, sondern
›rreste des Schleimgewebes aufzufassen, das beim Fötus und Neu-
›n die Paukenhöhle erfüllt.

Literatur über Adhäsivprocesse i

Moos, *Arch. f. Ohrenheilk. II p.* 190, *und Arch. f. Augen- un*
Politzer, *Arch. f. Ohrenheilk. VII u. XI, und Lehrb. p.* 231—
Schwartze, *l. c.* § 394.
v. Tröltsch, *Virch. Arch.* 17. *Bd. p.* 54.
Wendt, *Arch. d. Heilk. XI—XV.*

§ 397. Unter den krankhaften Veränderun haben die **Geschwürsbildungen** eine hervorrage am Ostium pharyngeum, sowie im angrenzende Abschnittes ihren Sitz haben. Es kommen hier F läre, variolöse, diphtheritische, syphilitische und vor, und es führen die beiden zuletzt genannt Blosslegung des Knorpels und zu ausgedehnter wulstes. Bei der Ausheilung tiefgreifender Zerstör lich bei Syphilis vorkommen, kann neben gleich Gaumensegels mit der hinteren Rachenwand ein **des Pharynxostiums der Tuba** erfolgen. Ae stellen sich am Paukenostium zuweilen nach eiteri in der Paukenhöhle ein. Vollständige Verwachsu laufe der ganzen Tuba ist dagegen höchst selten im Verlaufe des Kanals Membranen und Stränge.

Verengerung und **Verlegung des Phary** eine ganze Reihe von pathologischen Zuständen bedingt, so namentlich durch acute und chronische S haut, Hyperplasie des cytogenen Gewebes am R Umgebung der Tubenmündung, durch Neubildunge lung des hinteren Endes der unteren Muschel, Ve segels und durch Narbenzüge an den seitlichen Rach des Knochens, Exostosenbildung, sowie starke V caroticus können im knöchernen Abschnitte Veren

Als degenerative Veränderungen im Tubenknor und Spaltbildung, sowie Verkalkung und inselförm chronisch entzündlichen Erkrankungen des Mittelo

Die **Binnenmuskeln des Ohres** verfallen b dungen des Mittelohres und bei Ankylose der G einer Verfettung und einer fibrösen Degeneration.

Durch Verwachsung mit ihrer Scheide, oder sie umhüllenden Schleimhaut erfährt die Sehne des eine beträchtliche Verkürzung.

Die gleichen degenerativen Veränderungen find **Tuben-Gaumenmuskeln** in Folge chronischer R katarrhe. Bei den letztgenannten Processen wurde trophie des Tensor veli palatini beschrieben.

Literatur zur pathologischen Anatomie

Flesch, *Tagebl. d. Naturforscherv ers. in Freiburg i. B.* 1883.
Moos, *Beitr. zur norm. u. path. Anat. d. Eustach. Röhre, Wiesb*
Rüdinger, *Monatsschr. f. Ohrenheilk. Nr.* 9.
Wendt *und* **Wagner**, *Krankheiten der Nasenrachenhöhle und Handb. VII.*

§ 398. **Hyperplastische Wucherungen** u unter dem Namen **Ohrpolypen** zusammengefasst

ı der Mehrzahl der Fälle im Mittelohr. Selbst bei vielen, schein-
der Haut des knöchernen Gehörganges wuchernden Geschwülsten
t die anatomische Untersuchung, dass sie aus dem Mittelohre, d. h.
en über dem Gehörgange befindlichen und mit Schleimhaut aus-
leten Hohlräumen stammen.
der Theil des Mittelohres kann den Ausgangspunkt bilden; am
sten ist es indessen die Labyrinthwand oder die Decke der Pauken-
seltener das Trommelfell. Polypen des Warzenfortsatzes oder der
nhaut der Ohrtrompete wurden gleichfalls beobacht. Gewöhnlich
sie sich bei chronischen Eiterungsprocessen mit Perforationen des
nelfelles, selten nur bei Entzündungen ohne Perforation.
e bilden dünn gestielte oder breit aufsitzende kugelige oder kolbige
en, deren Oberfläche glatt oder mit papillären Excrescenzen be-
ist, und können eine solche Grösse erlangen, dass sie die Pauken-
und den Gehörgang vollständig ausfüllen und in Form einer
n Anschwellung an der äusseren Ohröffnung zu Tage treten. Be-
g erlangen sie hauptsächlich dadurch, dass sie eine Eiterung unter-
und durch Verlegung des Lumens den Eiterabfluss verhindern
ımit die Gefahren einer Eiterretention im Mittelohre herbeiführen.
ıweilen vorkommenden spontanen Expulsion grösserer Geschwulst-
ı geschah schon als Ursache heftiger Blutung Erwähnung.
rem Baue nach werden die Polypen eingetheilt in Granulations-
ıwülste, Fibrome, Angiofibrome (Moos u. Steinbrügge).
ome, Myxome und Schleim- oder Schleimdrüsen-
en. Die Schleimpolypen stellen blutreiche, meist vielfach gelappte,
Geschwülste dar, die in ihrem Baue der Schleimhaut ähnlich,
lreicher sind und schlauchförmige Drüsen und Cysten einschliessen.
ıe und Myxome sind selten. Von Letzteren wird angenommen,
e aus Resten des Schleimgewebes sich entwickeln, das im fötalen
de die Paukenhöhle erfüllt.
e Oberfläche der Polypen ist bald mit Flimmerepithel, bald mit
htetem Cylinder- oder Plattenepithel bedeckt. Mechanische Ver-
se (Druck, Verschiebung der Geschwulstmassen) bringen Verände-
der Epithelformen zu Stande, so dass man nicht selten an einer
ulst verschiedene Arten von Epithel neben einander vorfinden

ls besondere histologische Befunde im Inneren von Ohrpolypen
lutextravasate und hämatogenes Pigment, sowie centrale Chole-
ombildung zu erwähnen, welche durch regressive Metamorphose
rnung) der in das Innere der Geschwulst eindringenden Epithel-
entstehen. Neubildung von Knochensubstanz in Polypen gehört
Seltenheiten.
e **Exostosen**, welche in Folge von chronischen Entzündungen sich
haben bereits in § 395 Erwähnung gefunden. **Sarkome** und
arkome sowie primäre **Carcinome** sind sehr selten und treten
er unter den Erscheinungen von Caries, in Form von Wucherungen
e anfänglich leicht für Granulationsmassen oder Polypen gehalten
, oder bilden periostale Anschwellungen am Warzenfortsatze. Im
n Verlaufe führen sie zu ausgebreiteten Zerstörungen, welche
las ganze Schläfenbein betreffen.
rhältnissmässig häufiger kommen im Mittelohre **Perlgeschwülste**
teatome) vor und bilden weissliche, perlmutterglänzende Massen
iebelschalenartiger Schichtung, welche bald in Form rundl

oder eiförmiger Gebilde die Hohlräume erfüllen,
Ausbreitung in mehr oder weniger dicken Lag
liegen. Sie bestehen aus grossen rundlichen o
epithelien, spärlichen riesenzellenartigen Gebil
lagerten Cholesterinkrystallen. Häufig findet
schlossener Massen ein Kern eingedichteten E
membran fehlt.

Die Perlmassen kommen am häufigsten in
Partieen der Paukenhöhle zur Beobachtung, im A
Antrum mastoideum selbst. Durch Druck der
rirung der Wände und damit zur Vergrösse
kommen. Nicht selten findet sich das ganze Mi
Hohlraum verwandelt, der von Perlmassen von
ausgefüllt wird.

Die Bildung der den Epidermiszellen völlig
der Perlmassen ist auf die Epidermisauskleidung
unter bestimmten Verhältnissen nach entzündlich
ohre sich entwickelt. Nach Zerstörung des Tro
von HABERMANN mikroskopisch nachgewiesen
wachsung des Perforationsrandes mit den Pa
findet ein Hineinwachsen der Epidermis vom Ge
Wände des Mittelohres erscheinen dann bis in
einem Rete Malpighi und einer Hornschicht übe
liche Schichten sich fortwährend abstossen und
häufung kommen.

VIRCHOW erklärt die Cholesteatome des Mit
heterologe Geschwülste, ähnlich den Cholestea
BUHL, KUHN und KÜSTER führen sie auf eine e
und es will sie Letzterer als branchiogene K
bezeichnet wissen.

Moos und STEINBRÜGGE stellen das Vorkom
in Abrede und wollen die von früheren Autoren
klärten Gebilde als durch Einwärtswucherung d
Verwachsung von Geschwulsttheilen entstandene Bi

Bezüglich des vorerwähnten, die Paukenhö
erfüllenden Schleimgewebes (fötale Sulze), so
Bedeutung desselben vergl. v. TRÖLTSCH, *Lehrbuch*

Literatur über Polypen des M

Billroth, *Ueber den Bau der Schleimpolypen, Berlin* 1855.
Eitelberg, *Zeitschr. f. Ohrenheilk. XVI.*
Kessel, *Arch. f. Ohrenheilk. IV p.* 167.
Kiesselbach, *Monatsschr. f. Ohrenheilk.* 1882.
Lucae, *Virch. Arch.* 29. *Bd.*
Moos *und* **Steinbrügge,** *Zeitschr. f. Ohrenheilk. IV p.* 199.
v. Tröltsch, *Virch. Arch.* 17. *Bd. und Arch. f. Ohrenheilk. I*

Literatur über primäre maligne
des Mittelohres.

Christinnek, *Arch. f. Ohrenheilk. XVIII p.* 293 *und XX,* 34.
Delstauche, *Arch. f. Ohrenheilk. XV,* 21.
Fränkel, *Arch. f. Ohrenheilk. VIII,* 13.
Hartmann, *Zeitschr. f. Ohrenheilk. VIII,* 213.

eitschr. f. Ohrenheilk. XI, 6.
Arch. f. Ohrenheilk. XIV, 127.
ze, Arch. f. Ohrenheilk. IX, 215.

Literatur über Cholesteatom des Mittelohres.

Zeitschr. f. Ohrenheilk. XX u. XXI.
ann, Arch. f. Ohrenheilk. XXVII und Zeitschr. f. Heilk. XI.
Berliner klin. Wochenschr. 1889, 10 u. 11.
rch. f. Ohrenheilk. XXVI u. Zeitschr. f. Ohrenheilk. XXI.
Verh. der Berliner med. Ges. I und Arch. f. Ohrenheilk. VII.
rch. f. Heilk. VIII u. XI.
ze, l. c.
sch, Arch. f. Ohrenheilk. IV und Lehrb.
, sein Arch. 8. Bd.
Arch. f. Heilk. XIV.

IV. Pathologische Anatomie des inneren Ohres.

399. **Anämie** des von der Art. auditiva interna versorgten La-
ıgebietes kann durch Veränderungen, welche den Blutzufluss hemmen
teritis chronica dieser Arterie, Tumoren, welche dieselbe compri-
Aneurysmen der Art. basilaris) hervorgerufen werden. Embolie
t. auditiv. int. wurde von FRIEDREICH als Ursache plötzlich ent-
ıer Taubheit nachgewiesen.

yperämie des Labyrinthes, als netzartige Injection oder diffuse
sowie **Hämorrhagie**, in Form von kleinen Extravasaten, finden
auf einzelne Theile (Schnecke, Vorhof) beschränkt, oder gleich-
verbreitet, bei heftigen eiterigen Erkrankungen des Mittelohres
er ohne Caries des Knochens, am häufigsten bei den scarlatinösen
ı. Bei einer Reihe fieberhafter Allgemeinerkrankungen, bei Typhus,
. acuter Tuberculose, Pyämie und Puerperalfieber wurden Hyper-
nd kleine Ekchymosirungen nachgewiesen, desgleichen auch bei
(TOYNBEE). Ihr Vorkommen bei intracraniellen Erkrankungen,
B. bei eiteriger und tuberculöser Meningitis, namentlich aber bei
morrhagischen Pachymeningitis wurde mehrfach constatirt.
auungshyperämie im Labyrinthe entsteht theils durch allgemeine
ıuung im Kopfe (Strumen, Herz- und Lungenerkrankungen), theils
e durch locale, den Rückfluss des venösen Blutes verhindernde
de, Basaltumoren, oder Sinusthrombose, bedingt.
össere Blutergüsse in die Labyrinthöhle und die häutigen Labyrinthe
n durch Traumen, bei Fractur oder Fissur des Felsenbeines, aber
ach starken Erschütterungen ohne Fracturirung.
einere Blutungen können vollständig zur Resorption kommen, ohne
ınsstörungen zu hinterlassen. Bei häufig wiederkehrenden oder
en Blutungen erfolgt die Resorption nur unvollständig, die er-
n Massen erfahren eine Umwandlung in Pigment; entzündliche
e können sich anschliessen und zur Atrophie und Degeneration
ndegewebigen und nervösen Elemente führen. Eiteriger Zerfall
gossenen Blutes und Fortpflanzung der Eiterung in die Schädel-
vurde nach Traumen beobachtet.

ıtzündungen des Labyrinthes kommen am häufigsten von der
rschaft (Mittelohr oder Gehirnhöhle) her **durch Fortleitung** ent-
her Processe zur Entstehung. Selten nur **scheint eine primäre**
lbständige Entzündung des Labyrinthes zu sein.

Vom Mittelohr her erfolgt die Fortleitu
die Gefässanastomosen der Labyrinthwand, ode
selbst und Durchbruch der Labyrinthfenster. I
dann entweder nur Injection und kleinzellige
Typhus, Scarlatina und Variola, oder aber v
und Zerfall der häutigen Gebilde. Dem Neurile
kann dann die Entzündung in die Schädelhöh
es kommt zur Verdickung und Verkäsung de
indem bindegewebige Verwachsungen im Porus a
schreiten des Processes ein Ziel setzen.

Von entzündlichen Zuständen der Gehirn
zündung des Labyrinthes wurde am häufigsten
spinalis epidemica beobachtet. Die Fortleitung d
dem Stamme des Nerv. acusticus folgend nachw
schah durch den Aquaeductus cochleae (HABER
Wegen zugleich (STEINBRÜGGE).

Die Veränderungen bestehen in früheren St
Hyperämie und Blutergüssen im Labyrinth u
störung der häutigen Gebilde. In späteren St
völlig zerstört, die knöchernen Wände des Laby
blösst und arrodirt, die Hohlräume selbst von
gewebe erfüllt, das stellenweise schon eine Umw
oder Knochen erfahren hat. Die Entzündungsvo
im Vorhofe und den Halbzirkelkanälen am stär
nehmen gegen die Schnecke zu an Intensität a
scheint meist die basilare Windung noch stä
gegen die oberen Windungen hin eine Abnahme
weisen lässt.

Bei der syphilitischen Entzündung de
sich, den spärlichen, bis jetzt vorliegenden Befun
ausgehende Processe zu handeln, die gleichfall
Knochenneubildung und zur Zerstörung der h
Auch bei Leukämie wurden derartige vom
änderungen und Exsudation von Lymphzellen
Labyrinthes nachgewiesen.

Betreffs der häufig vorkommenden Nekros
§ 395.

Als Folgezustände von Labyrinthentzündun
schon erwähnten Bindegewebs- und Knochenneu
und Atrophie der häutigen Gebilde und Nerven,
Pigment-, Cholesterin-, Detritus- und Kalkmassen

In dem bekannten Falle von MENIÈRE, wo
plötzlichen Ertaubung und des fortwährenden Sc
fund im Ohre eine hämorrhagische Exsudation (
den Halbzirkelkanälchen und im Vorhof fand, i
sich um Hämorrhagieen oder um Entzündung ha

Für das häufige Vorkommen primärer Labyri
der unter bestimmten klinischen Erscheinungen n
häufig auftretenden Taubheit tritt VOLTOLINI n
ein. Pathologisch-anatomische Nachweise dafür
jetzt nicht vor.

Durch halbseitige Durchtrennung des verlän

Iämorrhagie des Labyrinthes erzielt. Die experimentellen Befunde
ɪᴇʀ's von Hyperämie und Extravasation nach Chinin und Salicyl-
sind als auf fehlerhafter Versuchsanordnung beruhend anzusehen.

Literatur über Hämorrhagieen des Labyrinthes.

ɛ, *Pathogénie des affections de l'oreille, Paris* 1881.
ɪnn, *Pruger med. Wochenschr.* 1890.
:, *Berl. klin. Wochenschr.* 1881 *Nr.* 49, *und Monatsschr. f. Ohrenheilk.* 1883 *Nr.* 5.
Virch. Arch. 88. *Bd.* (*Hämorrhagie bei Mening. tuberculosa*).
Gaz. med. de Paris 1861.
rch f. Augen- und Ohrenheilk. II p. 24.
ł Steinbrügge, *Zeitschr. f. Ohrenheilk. IX, p.* 97, *X,* 102 *u. XI* 136 *u.* 287 (*bei ɪymeningitis*).
Arch. f. Ohrenheilk. II p. 88 (*nach Traumen*), *und Lehrb.*
ɪe, *l. c. p.* 119 *u.* 130.
Krankh. des Gehörorganes, übers. v. Moos, p. 336.
hitsch, *Arch. f. Ohrenheilk. XVI p.* 185.

Literatur über Entzündungen des Labyrinthes.

ɪnn, *Zeitschr. f. Heilk. VII u. X.*
Arch. f. klin. Med. III 1867.
Arch. f. Ohrenheilk. VIII.
Irch. f. Ohrenheilk. V.
irch. Arch. 69. *Bd.*, *und Zeitschr. f. Ohrenheilk. XVII u. XVIII* (*Scharlach und ern*).
ł Steinbrügge, *Zeitschr. f. Ohrenheilk. X, XI u. XII, und Zeitschr. f. Ohrenheilk. XIV,* Gradenigo, *Arch f. Ohrenheilkunde XXV* (*Syphilis*) *u. XXIII* (*Leukämie*).
Lehrb, *u. Otol. Congress, Basel* 1884.
ɪe, *Arch. f. Ohrenheilk. XIII u. path. Anat. p.* 121.
ɡge, *Zeitschr. f. Ohrenheilk. XV, XVI u. XIX* (*Befunde bei Meningitis cerebrospinalis bei Leukämie*).
, *Die acute Entzündung des häutigen Labyrinthes*, *irrthümlich für Meningitis cerebro- ılis gehalten, Breslau* 1882.

400. **Erkrankungen der Hörnerven**, wie Hyperämie und Hä-
gie, kommen am häufigsten bei den entsprechenden Erkrankungen
byrinthes vor. **Neuritis** wurde bei Caries des Felsenbeines, bei
)-Spinalmeningitis und nach Traumen, Fracturen und Fissuren des
ɪeines, beobachtet.

rophie des Hörnervenstammes und seiner Zweige findet sich bei
kungen von Gehirntheilen seines Ursprungsgebietes und nach apo-
:hen und encephalitischen Processen in der Rautengrube, im Klein-
ɪder im verlängerten Marke. Druckatrophie kann sich einstellen
drocephalus internus, bei Gehirntumoren, Geschwülsten an der
basis, Fracturen des Felsenbeines und bei hyperostotischer Ver-
ɪg des Porus acusticus internus. Hämorrhagieen und Entzündungen
rven können gleichfalls zur Atrophie führen.

ɜ früher als constant angenommene Atrophie des Hörnerven-
mes (Inactivitätsatrophie) nach langdauernder Aufhebung der
n des peripheren Gehörapparates bei Steigbügelankylose und
ɜitigem Verschluss des runden Fensters scheint ziemlich selten zu
nd es wurden selbst bei angeborener Taubstummheit nur geringe
erungen oder sogar ein normales Verhalten des Acusticusstammes
ɪtet. Dagegen scheinen die peripheren Ausbreitungen der Hör-
im Labyrinthe und in den Ganglienlagern der Schnecke häufig
'ophie zu verfallen. In einem von Moos und Steinbrügge be-
ɜnen Falle beschränkte sich dieselbe, entsprechend de

beobachteten Taubheit für hohe Töne, auf die Ner
windung. Nach ERB soll auch bei Tabes Atro
kommen.

Von **primären Neubildungen** kommen
Myxome, Sarkome und Psammome vor; Gesch
können selbstverständlich auch auf den Hörne
übergreifen.

Zur Erklärung der Hörstörungen, wie si
meningealen und cerebralen Erkrankungen bec
genaue pathologisch-anatomische Befunde nur sp
seltenen Fällen von Taubheit nach Basilarmening
zündung des Ependyms und Erweichung am Bod
eiterige Infiltration mit folgender Verfettung und
nervenstämme gefunden. Die gleichen Veränderu
eiterige Entzündung des Labyrinthes finden sich
auftretenden Taubheit nach Meningitis cerebro-
die einseitige oder doppelseitige Taubheit, wie s
Hämorrhagieen und Erweichungsherden im Pons
bei den verschiedenen daselbst sich entwickeln
Hydrocephalus internus beobachtet wird, komm
rungen an den Ursprungspartieen des Hörnerve
er in seinem centralen oder peripheren Verlau
Compression erleidet, in Betracht. Anfallsweise
vorübergehende Taubheit bei Hydrocephalus acu
gehende ödematöse Durchtränkung des Hörnerv

Literatur zur pathologischen Anatom

Förster, *Würzb. med. Zeitschr. III.*
Habermann, *Zeitschr. f. Heilk. X.*
Moos, *Arch. f. Augen- u. Ohrenheilk. IV.*
Moos *und* **Steinbrügge**, *Zeitschr. f. Ohrenheilk. X.*
Politzer, *Otol. Congress Basel* 1884.
Steinbrügge, *Zeitschr. f. Ohrenheilk. XVI (Leukämie).*
Virchow, *Geschwülste II p.* 151 *und III p.* 295.
Voltolini, *Virch. Arch.* 22. *Bd. p.* 125.

Register.

(Die Ziffern bedeuten die Seitenzahlen.)

M.

O.

T.

Frommannsche Buchdruckerei (Hermann Pohle